

МИНИСТЕРСТВО ЗДРАВООХРАНЕНИЯ РЕСПУБЛИКИ УЗБЕКИСТАН
ТАШКЕНТСКИЙ ПЕДИАТРИЧЕСКИЙ МЕДИЦИНСКИЙ ИНСТИТУТ

«УТВЕРЖДЕНО»
НА ЗАСЕДАНИИ КАФЕДРЫ ХИРУРГИЧЕСКИХ
БОЛЕЗНЕЙ с ВПХ
ЗАВ. КАФ. ПРОФ. ДАДАЕВ Ш.А.

Методические рекомендации

для студентов 4 курса педиатрического факультета
по теме

ОСТРЫЙ АППЕНДИЦИТ

Ташкент – 2006

Острый аппендицит

Острый аппендицит – **acute appendicitis**, от латинского **appendix** –придасток острое неспецифическое воспаление червеобразного отростка слепой кишки – является самым распространенным хирургическим заболеванием органов брюшной полости.

Термин «острый аппендицит» введен Р. Фитцем в 1886 году, когда было окончательно доказано, что источником воспалительных инфильтратов и гнойников в правой подвздошной ямке, в подавляющем большинстве случаев, является воспаление червеобразного отростка. До этого заболевание называли перитифлитом или подвздошными нарывами.

Анатомо-физиологические сведения о червеобразном отростке

Червеобразный отросток закладывается на шестой неделе эмбрионального развития и вместе со слепой кишкой располагается на уровне 2-3 поясничного позвонков, т.е. на одном уровне с половыми железами. После опускания вниз связь червеобразного отростка с правым яичником сохраняется в виде **lig. appendiculo-ovarica (lig. Clado)**, в которой имеется небольшая артерия, связывающая артериальную систему отростка с сосудами яичника. Эти сосудистые связи после рождения играют известную роль в переходе воспаления с придатков матки на червеобразный отросток.

У плода и новорожденного червеобразного отростка имеет вид конуса, приобретая позднее цилиндрическую форму. С возрастом граница между слепой кишкой и отростком становится отчетливее и к семи годам отросток в результате несимметричного роста слепой кишки как бы отходит от одной из боковых пределов, но чаще всего оставляет 6-10 см, диаметром достигает 0,4-1,2 см, в среднем – 0,7 см. Основание отростка расположено у конца *taenia libera*, на 2-3 см ниже впадения подвздошной кишки. У устья отростка имеется 1-2 складки (клапан Герлаха), которые образуются к концу первого года жизни ребенка и являются дубликатурой слизистой оболочки, в которой иногда обнаруживается небольшое количество гладкомышечных волокон.

В зависимости от положения слепой кишки червеобразный отросток может находиться:

1. В правой подвздошной ямке (типичное расположение);
2. Выше последней при высоком расположении слепой кишки;
3. Ниже последней – в малом тазу;
4. Среди петель тонкого кишечника вместе с подвздошной слепой кишкой.

При нормальном расположении слепой кишки положение червеобразного отростка может быть следующим:

1. Нисходящим (40-45%) – отросток спускается ко входу в малый таз, располагаясь на **m. psoas**.
2. Латеральной (25%) – отросток направляется вверх и к наружи, располагаясь в правом боковом канале и лежит на **m. iliacus** от слепой кишки среди петель тонкого кишечника.
3. Медиальным (15-20%) – отросток располагается медиально от слепой кишки среди петель тонкого кишечника.
4. Ретроцекальным (15%).

Различают четыре варианта ретроцекального расположения отростка:

- 1) между задней стенкой слепой кишки и париетальной брюшиной;
- 2) отросток большей своей частью находится на задней стенке слепой кишки и спаян с нею;
- 3) отросток большей своей частью лежит на париетальной брюшине задней стенки полости и интимно спаян с брюшиной;
- 4) отросток частично или полностью расположен в забрюшинном пространстве (в 1-2% случаев).

Отросток имеет собственную брыжеечку, отходящую от задней стороны (левой) брыжейки кишечника. Брыжеечка отростка, имеющая большую длину у эмбрионов, затем отстает в росте, что вызывает перегибы отростка. Кровоснабжение червеобразного отростка имеет четкий сегментальный характер. Малое количество анастомоза как в брыжеечке, так и в стенке отростка позволяет считать ветви **a. appendicularis** конечными.

Иннервация отростка осуществляется солнечным, верхнебрыжеечным и сакральным нервными сплетениями, причем преобладают парасимпатические преганглионарные волокна.

Слизистая отростка выстлана однородным высоким призматическим эпителием и образует глубокие крипты, в которых имеются клетки Кульчицкого, вырабатывающие серотонин.

Слизистый слой отделен от подслизистого тонким собственно мышечным слоем слизистой. Подслизистый слой состоит из переплетающихся коллагеновых и эластических волокон, проникающих в межмышечные пространства мышечного слоя.

Мышечная оболочка червеобразного наружного слоя, идущего в виде сплошной трубки, и кольцевого слоя. У основания отростка наружный слой начинает делиться на четыре пучка, сливающиеся с лентами слепой кишки.

Лимфатические фолликулы расположены в подслизистом слое, появляются на первом году жизни ребенка. У взрослых общее число фолликулов достигает 1200-1500, размеры их 0,5-1,5 мм. С возрастом число фолликулов уменьшается.

Функции червеобразного отростка выяснена недостаточно. Установлено, что отросток обладает перистальтическими движениями, мускулатура его реагирует на ацетилхолин, причем продольная мускулатура отвечает тоническими сокращениями, а кольцевая – периодическими.

Слизистая отростка вырабатывает слизь и небольшое количество пищеварительных ферментов, главным образом амилазы.

Отростку приписывается роль в регуляции движения БАУгиниевой заслонки и перистальтики кишечника, так как введение животным вытяжки из червеобразного отростка вызывало у них понос.

Не решен вопрос о существовании сфинктера у основании отростка. Выявить анатомический жом не удалось, но функциональный мышечный сфинктер по-видимому существует; так как жидкость из отростка вслепую кишку (при использовании аппендикостомии для лечения язвенных колитов) проходит при давлении не менее 400 см. водного столба.

Обилие лимфатических фолликулов дало основание назвать червеобразный отросток «кишечной миндалиной».

Лимфоидный аппарат отростка участвует в лимфопоэзе. Лимфоциты фолликулов играют защитную роль, обезвреживая токсические продукты и сами микробы. В настоящее время доказано участие лимфоидного аппарата отростка в иммунных процессах.

Этиология и патогенез острого аппендицита

Острый аппендицит – неспецифическое воспалительное заболевание червеобразного отростка, вызываемое микробами кишечной флоры и микробами нагноения.

Внедрение инфекции в червеобразный отросток может произойти несколькими путями:

- 1) энтерогенным путем (из просвета отростка);
- 2) гематогенным путем (занос микробов в лимфоидный аппарат отростка из отдаленного источника);
- 3) лимфогенным путем (занос микробов из инфицированных соседних органов и тканей).

Патогенные микробы в отростке имеются всегда, но аппендицит возникает только при нарушении защитной, барьерной функции эпителия, что наблюдается при ослаблении защитных реакций организма и при появлении внешних причин, предрасполагающих к возникновению местного инфекционного процесса в тканях отростка.

Многие из теорий патогенеза острого аппендицита основываются на учете действия этих предрасполагающих факторов.

Рассмотрим следующие теории патогенеза острого аппендицита.

1. Теория застоя связывает возникновение аппендицита с застоем каловых масс. Нарушение сократимости червеобразного отростка при узком просвете может привести к образованию каловых камней, которые оказывая постоянное давление на слизистую в сочетании со спазмом мускулатуры отростка, приводят к образованию пролежней на слизистой с последующим инфицированием остальных слоев отростка.

2. Теория закрытых полостей (Дьелафуа, 1898).

Сущность этой теории заключается в том, что в результате образования спаек, рубцов, перегибов в червеобразном отростке образуются замкнутые полости, в которых создаются условия для развития воспаления.

3. Механическая теория объясняется происхождением аппендицита попаданием в отросток инородных тел – косточек от фруктов, щетинок от зубных щеток, глистной инвазией; которые механически повреждают слизистую оболочку отростка и открывают входные ворота для инфекции.

4. Инфекционная теория (Ашоф, 1908) объясняет возникновение острого аппендицита воздействием микробной флоры, вирулентность которой в силу каких-либо причин, которые Ашоф не раскрывает, резко возросла. Под воздействием микробной флоры, особенно энтерококка, в слизистой отростка в одном или даже нескольких местах образуется первичный эффект. Дефект эпителия покрывается слоем фибрина и лейкоцитами. Затем поражение распространяется и на другие слои отростка.

5. Ангионевротическая теория (Риккер, 1928).

Сущность этой теории состоит в том, что в червеобразном отростке вследствие невrogenных расстройств наступает сосудистый спазм. Нарушение питания тканей отростка может привести к некрозу с последующим развитием воспалительных изменений.

6. Гематогенная теория (Кретц, 1913).

Кретц при вскрытии больных, умерших от аппендицита, обнаружил значительные изменения в миндалинах. По его мнению миндалины у этих больных были инфекционными очагами, источниками бактерий. Развитие острого аппендицита в этих случаях он рассматривал как метастазирование инфекции.

7. Аллергическая теория (Фишер, Кайзерлинг).

Основные положения этой теории сводятся к тому, что белковая пища сенсибилизирует организм и при определенных условиях может явиться аллергеном, действие которого и вызывает ответную реакцию со стороны червеобразного отростка.

8. Алиментарная теория (Гофман).

Сторонники этой теории считают, что богатая белками пища способствует развитию в кишечнике гниения и активизирует микробную флору. Алиментарная теория основывается на статистических данных, указывающих на резкое снижение заболеваемости аппендицитом в России и Германии в годы голода (1918-1922) и повышение заболеваемости в связи с улучшением благосостояния народа в послевоенные годы.

9. Теория баугиноспазма (И.И. Греков).

И.И. Греков считает, что длительное спастическое сокращение баугиниевой заслонки вызывает боли и застой содержимого в червеобразном отростке с последующим повреждением его слизистой и распространением инфекции на стенки отростка. Выдвинув теорию баугиноспазма, И.И. Греков фактически считал возможным невrogenный механизм развития острого аппендицита.

10. Кортиков-висцеральная теория (А.В. Русаков, 1952).

Согласно этой теории в основе патогенеза острого аппендицита лежит нарушение нормального функционирования коры головного мозга. Это нарушение может быть вызвано как экстропрециптивными, так и интропрециптивными патологическими влияниями, вызывающими в коре головного мозга очаги застойного возбуждения и торможения, которые усиливают или ослабляют рефлекторные реакции со стороны внутренних органов или даже извращают их. Приступ аппендицита возникает только тогда, когда на базе инертного процесса возбуждения в коре головного мозга между последней и внутренними органами (в данном случае червеобразным отростком) образуется патологическая рефлекторная дуга и возникает нервно-рефлекторный спазм сосудов червеобразного отростка, приводящий к ишемии, а затем и к некрозу его тканей. Позднее присоединяется инфекция.

Кортико-висцеральная теория генеза острого аппендицита привела к попытке выделить функциональную стадию острого аппендицита, при которой имеются лишь обратимые изменения в нервных элементах, а воспалительные изменения еще не развились. Признание существования функциональной стадии острого аппендицита привело к тому, что вновь в какой-то мере стала возбуждаться выжидательная тактика, ранее отвергнутая всеми хирургами. Практика показала.

Что на основании клинических данных невозможно выделить функциональную стадию аппендицита, а выжидательная тактика приводит к увеличению числа больных с деструкцией отростка. Поэтому принцип экстренной операции при установленном диагнозе острого аппендицита остается незыблемым.

11. Теория аппендикопатии, выдвинутая в 1964 году И.В. Давыдовским и В.С. Юдиным пыталась объяснить, почему при явной клинической картине острого аппендицита в червеобразном отростке нередко не обнаруживаются воспалительных изменений. Указанные авторы предлагали различать острый аппендицит и аппендекопатию, под которой понимали совокупность клинических проявлений острого аппендицита без анатомической картины воспаления отростка. По мнению И.В. Давыдовского и В.С. Юдина аппендикопатия вызывается вазомоторными изменениями в червеобразном отростке и в области илеоцекального угла, т.е. аппендикопатия фактически является функциональной стадией острого аппендицита. Теория аппендикопатии не получила признания у хирургов.

Заключая обсуждение теорией патогенеза острого аппендицита, следует выделить ведущие факторы, проводящие к развитию аппендицита. К этим факторам следует отнести:

1. Изменения реактивности организма;
2. Изменения условий питания;
3. Застой содержимого в слепой кишке и червеобразном отростке;
4. Спазм, а затем тромбоз сосудов с образованием очагов некроза и развитием воспалительного процесса.

В общем виде патогенез острого аппендицита может быть представлен следующим образом. Патологический процесс начинается с функциональных расстройств, которые заключаются в спастических явлениях со стороны илеоцекального угла (багиноспазм), слепой кишки и червеобразного отростка. Возможно, что в основе спастических явлений первоначально лежат нарушения пищеварения, такие как усиление гнилостных процессов при большом количестве белковой пищи, глистная инвазия, каловые камни, инородные тела и др. Вследствие общности вегетативной иннервации спазм гладких мышц сопровождается сосудистым спазмом. Первый из них приводит к нарушению эвакуации, застою в червеобразном отростке, а второй и к локальному повреждению слизистой оболочки, в результате которого образуется первичный эффект. В свою очередь застой в червеобразном отростке способствует повышению вирулентности микрофлоры, которая при наличии первичного аффекта легко проникает в стенку червеобразного отростка. С этого момента начинается типичный нагноительный процесс, выражающийся в массивной лейкоцитарной инфильтрации в начале слизистого и подслизистого слоев, а затем и всех слоев червеобразного отростка, включая его брюшинный покров. Инфильтрация сопровождается бурной гиперплазией лимфоидного аппарата червеобразного отростка. Наличие некротической ткани в области одного или нескольких первичных аффектов обуславливает появление патологических ферментов нагноения – цитокиназы и др. Эти ферменты, обладая протеолитическим действием, вызывают деструкцию стенок червеобразного отростка, которая в конечном счете заканчивается его прободением, выходом гнойного содержимого в свободную брюшную полость и развитием гнойного перитонита, как одного из наиболее тяжелых осложнений.

Патологическая анатомия острого аппендицита

По клинико-марфологическим проявлениям различают аппендицит острый и хронический. Острый аппендицит развивается довольно быстро; обычно все этапы его развития протекают на протяжении 2-4 дней. Процесс начинается с появления расстройств кровообращения, главным образом в дистальном отделе отростка. Возникают расширение сосудов, кровоизлияния, в капиллярах отмечаются явления стаза. Вокруг сосудов развивается отек, обнаруживаются скопления макрофагов. Эти изменения соответствуют картине острого катарального аппендицита (острый простой аппендицит по А.И. Струкову). Он развивается в течении первых часов от начала приступа и локализуется лишь в слизистом и подслизистом слоях червеобразного отростка.

В последующем, через 4-8 часов от начала приступа, вышеописанная картина несколько меняется. На поверхности слизистой оболочки появляются мелкие дефекты. В окружности

дефекта отмечаются скопления лейкоцитов, кровоизлияния, распадающиеся клетки. Такие начальные изменения деструктивного характера в слизистой оболочке носят название первичного аффекта; их впервые описал **Aschoff**. В случае первичного аффекта при специальной окраске обнаруживаются скопления микробов (А.И. Струков).

Уже к концу первых суток лейкоцитарная инфильтрация быстро распространяется по ходу лимфатических сосудов. Макроскопически отросток увеличен в размерах, серозная оболочка тусклая, полнокровная, покрыта фибринозным налетом. На разрезе – утолщение стенок, из просвета выдавливается гной. Микроскопически все слои стенки отростка пронизаны лейкоцитами. Такая форма поражения отростка носит название флегмонозного аппендицита.

Если при флегмонозном аппендиците происходит закрытие проксимального отдела отростка, просвет дистального отдела растягивается гноем и возникает эмпиема отростка.

Флегмонозный аппендицит может сопровождаться изъязвлением и деструкцией отростка (его слизистой оболочки). Эти формы носит название острого язвенного аппендицита.

Наиболее тяжелую форму острого деструктивного аппендицита представляют собой гангренозный аппендицит, при котором наблюдается гангрена отростка. Макроскопически отросток увеличен в размерах, поверхность его грязно-серого цвета, из просвета выделяется гной. При микроскопическом исследовании в отростке обнаруживаются очаги некроза, скопления микробов, гиперемия, тромбоз, кровоизлияние, лимфостаз. Слизистая оболочка на всем протяжении отростка разрушена, изъязвлена.

Наиболее выраженные некротические изменения наблюдаются в дистальном отделе отростка, где возможно прободение. Гангренозный аппендицит развивается через 24-48 часов и спустя 48 часов может наступить прободение червеобразного отростка.

Классификация острого аппендицита

Из многочисленных классификаций острого аппендицита приводим наиболее полные классификации. Первая из них, предложенная в 1946 году А.И. Абрикосовым, является классификацией анатомической, а вторая и третья являются клиническими разработанные в 1972 году В.И. Колесовым и в 2000 году Гринбергом А.А.

Классификация А.И. Абрикосова

1. Поверхностный аппендицит (первичный аффект).
2. Флегмонозный аппендицит.
 - 1) простой флегмонозный
 - 2) флегмонозно-язвенный
 - 3) апостематозный (с прободением, без прободения)
3. Гангренозный аппендицит
 - 1) первичный гангренозный аппендицит (без прободения, с прободением);
 - 2) вторичный гангренозный аппендицит (без прободения, с прободением).

Классификация В.И. Колесова 1972 г.

1. Слабо выраженный аппендицит (так называемая аппендикулярная колика).
2. Простой (поверхностный) аппендицит.
3. Деструктивный аппендицит
 - а) флегмонозный;
 - б) гангренозный;
 - в) прободной (перфоративный).
4. Осложненный аппендицит
 - а) аппендикулярный инфильтрат;
 - б) аппендикулярный абсцесс;
 - в) разлитой гнойный перитонит;
 - г) прочие осложнения острого аппендицита (пилефлебит, сепсис и др.).

Классификация Гринберг А.А. 2000 г.

- I. Деструктивный неосложненный аппендицит.

- а) флегманозный,
- б) эмпиема червеобразного отростка,
- в) гангренозный.

II. Деструктивный осложненный аппендицит:

- а) аппендикулярный инфильтрат;
- б) аппендикулярный абсцесс;
- в) с перфорацией и местным перитонитом;
- г) с перфорацией и распространенным перитонитом, абдоминальным сепсисом.

Подобная классификация отвечает насущным требованиям хирургической практики. Она в первую очередь, отражает стремление к уменьшению числа неоправданных аппендэктомий. С другой стороны, классификация позволяет достаточно полно дифференцировать все разнообразие ситуаций при остром аппендиците и принимать оптимальные решения в каждом конкретном случае.

Острый аппендицит является самым частым острым воспалительным заболеванием органов брюшной полости. В хирургических стационарах, оказывающих экстренную помощь, 50-60 % больных составляют больные острым аппендицитом. В бывшем Советском Союзе 1960-70 годах ежегодно по поводу острого аппендицита оперировались до 1 500 000 больных. В последнее десятилетие прослеживается отчетливая тенденция к снижению уровня заболеваемости острым аппендицитом в странах СНГ, с 51 на 10 000 населения в 1960 годы до 22,8 в настоящее время. Летальность при остром аппендиците стабилизировалась и составляет 0,1-0,2%. Наиболее часто острым аппендицитом заболевают в возрасте 20-40 лет. В раннем детском возрасте острый аппендицит встречается редко. Женщины заболевают в 1,5-2 раза чаще мужчин.

Клиника и диагностика острого аппендицита

Клиническая картина острого аппендицита складывается из симптомов, с которыми больной обращается к врачу и из симптомов, выявляющихся при исследовании больного.

Основным симптомом острого аппендицита является появление внезапных болей в животе.

В большинстве случаев боли носят постоянный характер и не достигает такой интенсивности как при прободной язве, холецистите, панкреатите. Первичная локализация болей в правой подвздошной области по данным В.И. Колесова отмечается лишь у 35% больных, боли в правой половине живота – у 30%, в эпигастрии у 15%, по всему животу – у 20% больных.

В начале заболевания боли неинтенсивные, имеют тупой характер и лишь изредка могут быть схваткообразными. Через несколько часов от начала заболевания боли, постепенно усиливаясь, перемещаются в правую подвздошную область – к месту локализации червеобразного отростка. Окончательная локализация болей в правой подвздошной области наступает у 90% больных. Иррадиации болей при нормальном расположении отростка обычно не бывает. Уменьшение болей не всегда является признаком стихания воспалительного процесса и может наблюдаться при гангрене червеобразного отростка.

В первые часы заболевания может наблюдаться рвота, которая носит рефлекторный характер (редко бывает обильной и многократной), чаще наблюдается тошнота, которая носит волнообразный характер).

В день заболевания у больного, как правило, отсутствует стул. При ретроцекальном и тазовом расположении червеобразного отростка может быть стул и учащение, болезненное мочеиспускание.

При остром аппендиците температура в первые часы заболевания обычно не превышает субфебрильных цифр (до 37,5 – 38⁰С). Нередко отмечается учащение пульса до 80-90 ударов в минуту. Частый пульс, не соответствующий повышению температуры (так называемые «токсические ножницы») указывает на тяжесть интоксикации и развитие перитонита.

При осмотре живота в несложных случаях обычно не удается выявить каких-либо особенностей. Живот не вздут, участвует в акте дыхания, симметричен. При деструктивном аппендиците, особенно в случаях осложненных перитонитом, обращает на себя внимание

отставание при дыхании правой подвздошной области, иногда определяется смещение пупка вправо.

Пальпацию живота следует начинать со здоровой стороны, т.е. с левой подвздошной области, затем эпигастральной и области пупка. В начале проводят поверхностную, а затем глубокую пальпацию.

При обследовании живота следует установить наличие симптомов, характерных для острого аппендицита.

Рассмотрим основные симптомы острого аппендицита.

1. Одним из наиболее важных и постоянных симптомов острого аппендицита является наличие локальной болезненности при пальпации в правой подвздошной области.

2. Вторым по частоте симптомом является напряжение мышц, которое может быть выражено в различной степени в зависимости от морфологических изменений в отростке и от времени, прошедшего с начала заболевания. При деструкции отростка напряжение мышц значительно выражено. Мышечная защита еще более нарастает в первые часы после прободения, а затем, по мере нарастания перитониальных явлений, ослабевает.

3. Симптом Блюмберга – Щеткина – классический перитониальный признак, указывающий на вовлечение в процесс париетальной брюшины. Медленное надавливание на переднюю брюшную стенку всеми сложенными вместе пальцами кисти с последующим их быстрым отнятием. Симптом считается положительным, при появлении или усилении болей в момент отнятия пальцев если болезненность отрывания пальцев от брюшной стенки оказывается сильнее, чем при надавливании на нее.

4. Симптом Воскресенского (симптом скольжения). Врач, находящийся справа от больного, левой рукой натягивает рубашку за ее край, кончики II, III, IV пальцев правой руки устанавливают в подложечной области и во время вдоха больного (при расслаблении брюшной стенки) пальцами проделывают быстрое скользящее движение косо вниз к области слепой кишки и там останавливают руку, не отрывая ее. В момент окончания скольжения больной отмечает резкое усиление боли, обусловленное обратным током крови в **v. ileocolica**

5. Симптом Волковича – Кохера – перемещение болевых ощущений из эпигастральной в правую подвздошную область. У некоторых больных при пальпации подвздошной области появляются боли в эпигастрии.

6. Симптом Раздольского – при перкуссии молоточком или пальцем брюшной стенки выявляется болезненность в правой подвздошной области.

7. Симптом Ситковского – при положении больного на левом боку в правой подвздошной области появляются или усиливаются боли.

8. Симптом Бартомье – Михельсона – болезненность при пальпации правой подвздошной области усиливается при положении больного на левом боку.

9. Симптом Ровзинга – левой рукой надавливают на брюшную стенку в левой подвздошной области, передавливая тем самым сигмовидную кишку; не отнимая левой руки, правой рукой наносят короткий толчок по передней брюшной стенке над вышележащим отрезком толстой кишки. Симптом положителен, если при этом возникает боль правой подвздошной области.

10. Симптом Иванова – смещение пупка вправо (расстояние между пупком и передней верхней подвздошной остью справа на 1,5-2 см меньше, чем слева).

11. Симптом Икрамова – при надавливании на правую бедренную артерию усиливаются боли в правой подвздошной области.

Ультразвуковая диагностика острого аппендицита.

К концу 80-х годов сделаны первые попытки использования УЗИ в диагностике острого аппендицита (С.В. Михайлузов, 1998; М.Абу – Jousef et.al. 1987). Изучается эхосимеотика заболевания, особо обращается внимание на значимость симптома утолщения стенки червеобразного отростка на фоне изменения её акустических свойств по типу «мишени» (США) или «кокарды» (Россия).

Для работы рекомендуется современные сканеры, работающие в масштабе реального времени, с высокими разрешающими свойствами – датчики с режимом работы 3,5 мГц, 5 мГц, 7,5 мГц.

Основное преимущество УЗИ в том, что этот метод прямой неинвазивной диагностики, основанной как правило, на визуализации червеобразного отростка (Ч.О.).

Неизменный Ч.О. представляет собой полую трубку диаметром до 6 мм и длиной до 10-12 см, отходящую от купола слепой кишки. Стенка отростка имеет слоистую структуру. Однако неизменный Ч.О. удается лоцировать (выявлять) только в 1/3 наблюдений.

При флегмонозном аппендиците (Ф.А.) существенно меняется эхокартина, увеличивается диаметр Ч.О. до 0,8 – 1,5 см. за счет выраженной инфильтрации слизистой и мышечной оболочки, отмечается слияние слоев стенки при развитии деструктивного процесса. Стенку лучше оценивать при большом увеличении изображения после обнаружения отростка. Толщина ее составляет 4-6 мм. При эмпиеме Ч.О. еще более увеличивается его диаметр – до 15-20 мм, а стенка истончается. Содержимое полости отростка становится жидкостным и лишь 16,7% случаев повышенной эхогенности, в области основания всегда определяется один или несколько конкрементов, дающих акустическую тень (каловые камни).

При гангренозной форме заболевания эхокартина отличается от флегмонозной еще более грубым изменением стенки отростка. Обязательно нарушается ее слоистость на одном или нескольких участках за счет разрушения слизисто-подслизистого слоя.

Вокруг определяется рыхлый инфильтрат, явления тифлита. Возникновение ограниченных жидкостных участков в области Ч.О., уменьшение его диаметра и исчезновение полости, свидетельствуют о возможной перфорации. Таким образом, достоверными признаками острого аппендицита является:

- 1) повышение контрастности структур отростка,
- 2) отсутствие перистальтической активности,
- 3) увеличение диаметра и утолщение стенки,
- 4) ригидность отростка при дозированной компрессии.

Наличие даже 1-2 из достоверных УЗ-признаков острого аппендицита подтверждает этот диагноз и является показанием к хирургическому вмешательству.

В сомнительных ситуациях следует также обращать внимание на косвенные признаки острого аппендицита. Так, важна информация о структурах, окружающих Ч.О. При выраженном воспалительном процессе отмечается инфильтрация брыжеечки Ч.О., которая выглядит в виде ограниченной зоны повышенной эхогенности, располагающийся за отростком. Это является косвенным признаком заболевания и может служить ориентиром при поиске органа. Важным косвенным УЗИ признаком является наличие жидкости в брюшной полости. Наличие увеличенных единичных региональных лимфатических узлов (в норме они не визуализируются), диаметром 5-2,5 мм;

- повышение контрастности и утолщение стенки илюцекального перехода,
- расширение петель подвздошной кишки в правой подвздошной области.

Таким образом, точность УЗИ в диагностике острого аппендицита составляет 95%, чувствительность – 94%, специфичность 95%. Применение УЗИ позволяет снизить число напрасных аппендэктомий, а также число диагностических лапароскопий и лапаротомий по поводу острого аппендицита. При сомнительных случаях необходимо выполнить экстренную лапароскопию для уточнения диагноза.

Вместе с тем, мы хотим еще раз подчеркнуть, что УЗИ – диагностика острого аппендицита достаточно сложна и требует очень специальной подготовки специалистов. Для избежания диагностических ошибок желательно, чтобы за сонографом сидел хирург, обладающий навыками УЗ- диагностики и способный не только выявлять перечисленные выше эхотомографические признаки заболевания, но и сопоставить их с клинической картиной. Снять диагноз острый аппендицит можно только при уверенной визуализации Ч.О. или обнаружении патологии других органов брюшной полости и забрюшинного пространства. В противном случае, особенно при сохраняющихся клинических сомнениях показано дальнейшее динамическое наблюдение в условиях стационара или проведение диагностической лапароскопии.

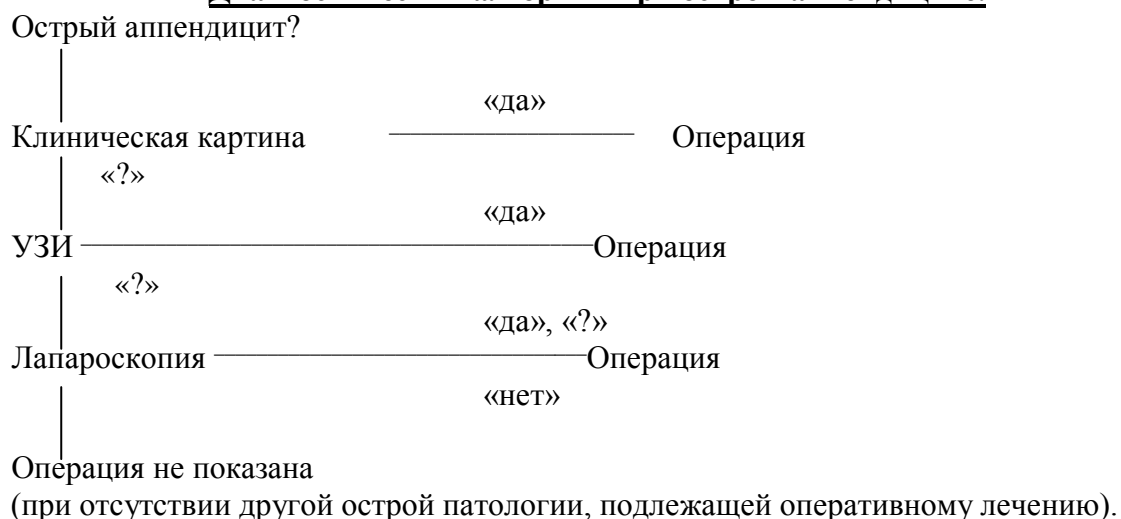
Такая тактика позволяет оптимизировать диагностический процесс и избежать ошибок.

Лапароскопическая диагностика острого аппендицита.

В настоящее время лапароскопия является самым доступным и высокоинформативным методом, позволяющим разрешить диагностические сомнения при остром аппендиците. Главным преимуществом данного метода является возможность объективно дооперационной оценки состояния червеобразного отростка. Применение лапароскопии позволяет с точностью 95-99% установить правильный диагноз, своевременно определить показания к экстренной операции или избежать ее в тех случаях, когда она не показана. Это особенно важно у детей, больных пожилого и старческого возраста, лиц с высоким операционным риском.

Диагностическая лапароскопия показана во всех случаях, когда существует подозрение на острый аппендицит (ровно как и на любую другую острую хирургическую абдоминальную патологию, и когда на основании неинвазивных методов обследования не представляется возможным с уверенностью исключить либо подтвердить этот диагноз.

Диагностический алгоритм при остром аппендиците.



Острый аппендицит при ретроцекальном расположении червеобразного отростка

Клиника острого аппендицита при ретроцекальном расположении отростка протекает с менее выраженной симптоматикой, чем при обычном положении отростка. Боли имеют более разлитой характер, распространяясь по правой половине живота, нередко ощущаются большими и в правой поясничной области, иногда иррадиируют вниз. В паховую область, в правое бедро, в некоторых случаях локализуются над гребешком подвздошной кости. При переходе воспалительного процесса на забрюшинную клетчатку клиническая картина оказывается еще более спутанной. Осмотр живота обычно дает скудные данные, не соответствующие довольно тяжелому общему состоянию больных. В правой подвздошной области имеется лишь умеренная болезненность при пальпации, напряжение мышц отсутствует, либо выражено слабо, симптом Блюмберга – Щеткина, как правило, отрицателен. Более характерными в этих случаях являются болезненность и напряжение мышц над гребешком подвздошной кости, а также напряжение мышц правой боковой стенки живота. У 30-35 % больных в моче обнаруживаются свежие выщелоченные эритроциты и белок. При ретроцекальном аппендиците чаще допускаются ошибки, позднее устанавливается правильный диагноз, что приводит к большей частоте деструктивных форм аппендицита. Диагностика обычно затрудняется из-за малой выраженности локальных симптомов. Для ретроцекального аппендицита описано несколько симптомов, которые помогают поставить правильный диагноз. Эти симптомы следующие:

1. Симптомы Образцова – болезненность при пальпации правой подвздошной области усиливается, если попросить больного поднять выпрямленную правую ногу;

1. Симптом Яура – Розанова – болезненность при надавливании в области треугольника Пти справа;

2. Симптом Габая – в области треугольника Пти производит надав -

ливание пальцем, после чего быстро отнимают, как при симптоме Блюмберга – Щеткина; в момент отнятия пальца появляется боль;

3. Симптом Варламова – при поколачивании в области 12-го ребра справа появляется боль в правой подвздошной области;

4. Симптом Пунина – появляется болевая точка в области поперечного отростка 3-го поясничного позвонка справа;

5. Симптом Пастернацкого выявляется при переходе воспалительного процесса на забрюшинную клетчатку.

Острый аппендицит при медиальном (мезоцекальном) расположении отростка

При медиальном расположении отростка приступ острого аппендицита протекает более бурно, чем при обычном расположении отростка, что объясняется большей всасывательной способностью брюшины верхнего и среднего этажа брюшной полости.

У больных с медиальным расположением отростка боли носят более развитый характер, но эпицентр их все же локализуется в области пупка или правой подвздошной области. Выражено защитное напряжение мышц, больше в правой половине живота, выражен симптом Блюмберга-Щеткина. Сравнительно рано развивается вздутие живота, вызванное парезом кишечника. При медиальном расположении отростка нет условий для ограничения процесса и всегда создается угроза быстрого развития перитонита. Диагностика острого аппендицита в этих случаях затруднена, но несмотря на распространенность болей и выраженную интоксикацию, все симптомы оказываются все же наиболее выраженными в правой половине живота и в правой подвздошной области. Дополнительные симптомы:

Симптом Горна – боль в правой подвздошной области при умеренном натяжении семенного канатика;

Симптом А.М. Гуревича – болезненность при кашле после введения указательного пальца в наружное отверстие правого пахового канала.

Острый аппендицит при расположении червеобразного отростка в малом тазу

Тазовое расположение отростка чаще встречается у женщин. Что связано, по-видимому, с большей склонностью к развитию энтероптоза.

Острый аппендицит при тазовой локализации начинается как обычно, но локальная боль ощущается в нижней части правой подвздошной или в паховой области над пупартовой связкой. При очень низком расположении отростка живот может оставаться мягким и безболезненным. Пока воспалительный процесс ограничивается червеобразным отростком и ограниченным участком брюшин, местные признаки аппендицита остаются слабо выраженными. Так как тазовая брюшина обладает меньшей всасывательной способностью, то признаки общей интоксикации выражены мало. Правильной диагностике в этих случаях помогает выявление низко расположенной локальной болезненности. Иногда появляется учащенное и болезненное мочеиспускание. При переходе воспаления на органы малого таза (мочевой пузырь, матку и ее придатки, прямую кишку) появляются выраженные дизурические явления, возникают боли внизу живота и болезненность над лобком, может начаться понос, иногда даже со слизью. В этих случаях большое диагностическое значение приобретают ректальное и вагинальное исследования, при которых выявляются болезненность при давлении пальцем на переднюю стенку прямой кишки и болезненность при смещении матки. Если срочная операция по каким-либо причинам не была произведена, то через несколько дней от начала приступа в малом тазу удастся обнаружить болезненный воспалительный инфильтрат. Нагноение инфильтрата может завершиться прорывом гнойника в прямую кишку, мочевой пузырь или в одну из припаянных петель кишечника. При отсутствии надежного отграничения может развиваться и разлитой перитонит.

При тазовой локализации червеобразного отростка описаны следующие дополнительные симптомы:

1. Симптом Войно-Ясенецкого – при тазовой локализации деструктивно измененного отростка появляются тенезмы и понос со слизью.

2. Симптом Коупа-I – у больного, лежащего на левом боку, выпрямленную правую ногу отводят назад; при этом появляется боль в правой подвздошной области и мышечное напряжение.
3. Симптом Коупа-II – у больного, лежащего на спине, правую ногу, согнутую в коленном и тазобедренном суставе, вращают по ее оси; при этом возникает боль в правой подвздошной области.

Особенности течения острого аппендицита

Течение аппендицита у детей

Аппендицит у детей младшего возраста отличается некоторыми особенностями течения. Заболевание развивается очень бурно, со рвотой, ознобом, повышением температуры до 39-40⁰. Деструктивные формы аппендицита у детей дают в 28% случаев осложнения общим гнойным перитонитом в первые же сутки заболевания. Это объясняется тем, что у детей сопротивляемость организма низкая и пластические свойства брюшины выражены слабее, чем у взрослых. Кроме того, у детей сальник недостаточно развит и не принимает участие в отграничении воспалительного очага, и поэтому деструктивные формы у детей чаще, чем у взрослых осложняются разлитым перитонитом.

Острый аппендицит у детей очень трудно дифференцировать от гастроэнтерита, пневмонии, кишечной инвазии, потому что дети не всегда могут точно определить локализацию болей и на всякое прикосновение реагируют плачем. При собирании анамнеза у детей приходится довольствоваться рассказом родителей, причем в анамнезе часто имеются указания на пищевое отравление, дачу слабительного, клизмы, которые затрудняют диагноз.

Затрудняет дифференциальную диагностику острого аппендицита от острого энтерита и колита жидкий стул или понос, которые нередко сопровождается аппендицитом у детей. В таких случаях надо руководствоваться наличием болезненности и напряжении мышц справа больше, чем слева. Легочные заболевания исключают на основании данных перкуссии и аускультации. При инвагинации кишечника наблюдаются испражнения с кровью и слизью и пальпируются колбасовидное образование в брюшной полости.

При сомнении в диагнозе следует выполнить УЗИ, а при необходимости лапароскопию который снимет вопрос диагностики. При осложнениях следует проводить активную терапию, направленную на восстановление основных функций организма. У детей старше 7 лет аппендицит имеет уже обычное течение.

Течение аппендицита у пожилых и старых людей

Частота острого аппендицита у людей старше 50 лет составляет от 1,1 до 8,9% всех случаев острого аппендицита. Особенности течения острого аппендицита заключаются в том. Что пожилых и старых людей некроз стенки отростка встречается чаще, чем у больных в молодом возрасте. Это объясняется склерозом сосудов отростка и атрофией его фолликулярного аппарата. У них симптомы острого аппендицита выражены слабее, чем у молодых, вследствие пониженной реактивности организма. Даже при деструктивных формах аппендицита боли в животе могут быть не резко выраженными, температура не повышена, напряжение мышц может отсутствовать или быть выраженным. Только самостоятельная боль и болезненность при пальпации справа более значительная, чем слева указывает на локализацию патологического процесса. У пожилых и старых людей встречаются деструктивные формы с некрозом и прободением отростка при незначительно выраженных субъективных и объективных симптомах и при нормальной температуре, поэтому УЗИ является обязательным у всех больных.

При установлении диагноза необходимо исключить абдоминальную форму инфаркта миокарда, тромбоз сосудов брыжейки, кишечную непроходимость.

Стертая картина приводит нередко к осложненным формам острого аппендицита, поэтому сомнения в диагнозе должны решаться в пользу операции.

У старых людей в послеоперационном периоде часто наблюдается осложнения в виде пневмоний, тромбоз, декомпенсации кровообращения, задержки мочи. Профилактика их должна начинаться до операции и продолжаться с первых часов послеоперационного периода.

Аппендицит у беременных

Беременность создает некоторые трудности при распознавании приступа острого аппендицита и вследствие этого больные поступают относительно поздно. Сами больные связывают боли в животе с беременностью и не обращаются своевременно за врачебной помощью.

В первые 4 месяца беременности клиника и течение острого аппендицита не отличаются никакими особенностями. Позднее происходит смещение вверх слепой кишки с червеобразным отростком, увеличивающиеся в последние месяцы беременности.

В связи с измененной локализацией отростка боли у беременных определяются не в типичных местах, но, как правило, справа и сверху от матки или сзади от нее иррадиацией в заднебоковую поверхность живота.

Напряжение мышц брюшной стенки в последние месяцы беременности определить трудно. Если помассировать кончиками пальцев дно матки, последняя начинает периодически легко сокращаться и тогда напряжение мышц брюшной стенки можно отличить от напряжения матки.

Пальпацию живота лучше производить на правом боку, так как положение на правом боку вызывает большую болезненность, чем на левом из-за давления увеличенной матки на слепую кишку с отростком. При этом часто удается прощупать болезненную слепую кишку и определить симптом Блюмберга-Щеткина. Боль усиливается, если в положении на спине смещать матку вправо (симптом Брендо). Если отросток расположен позади матки, то максимальную болезненность будет вызывать давление на переднюю поверхность матки.

Течение аппендицита при беременности более острое. Осложненные формы протекают тяжелее с тенденцией к распространенному перитониту, что обусловлено застойными явлениями в системах нижней полой и воротной вен и более высоким и центральным расположением червеобразного отростка.

Обязательным исследованием является УЗИ, которая должна выполняться у всех, а при необходимости многократное (динамичное УЗИ).

Трудности диагностики, тяжесть течения и возможность тяжелых осложнений (выкидыш, преждевременные роды и др.) дают основание считать острый аппендицит у беременных очень опасным заболеванием, при котором необходима неотложная операция.

Дифференциальная диагностика острого аппендицита

При дифференциальной диагностике острого аппендицита необходимо иметь в виду различные заболевания: желудочно-кишечные, гинекологические, заболевания почек и мочевыводящих путей, острые заболевания грудной клетки, заболевания печени и желчных путей и т.д.

Острый аппендицит и заболевания органов брюшной полости

Кишечная колика – вызывается судорожными сокращениями мышечных волокон кишок. Различают также дистензионные боли, возникающие от растяжения отдельных участков кишечника газами.

Одним из основных симптомов колики являются мучительные схваткообразные боли и быстрое их прекращение, сопровождаются они тошнотой и рвотой. Больные мечутся, принимают различные положения, выступает холодный пот, замедляется пульс. Дистензионные боли более продолжительные и менее острые.

Колиты – их отличительная черта – схваткообразные боли в животе, понос, нередко со слизью, иногда с кровью и гноем; запоры сменяются поносом. Часто отмечается метеоризм, чувство распирания, урчание. Помимо изменений в кишечнике у этих больных налицо расстройство и со стороны других внутренних органов.

Пищевая интоксикация сопровождается судорогами, многократной рвотой, схваткообразными болями в животе и нарушением функции ЦНС. Объективно отсутствует болезненность и напряжение мышц при давлении в подвздошной области.

Острый аппендицит и гинекологические заболевания

Разрыв яичника – это общее понятие; может быть разрыв паренхимы яичника, фолликула и желтого тела или кисты яичника, что чаще и встречается.

Различают болевую и анемическую форму разрыва яичника. Больные с анемической формой поступают в гинекологические отделения, а среди больных с болевой формой часто допускаются диагностические ошибки. Иррадиация болей в ногу, крестец, задний проход, наружные половые органы характеризуют разрыв яичника. Напряжение при разрыве встречается редко. При постановке диагноза помогает связь заболевания с менструальным циклом, вагинальное и ректальное исследование, пункция заднего свода влагалища.

Воспаление придатков – причиной ошибок при распознавании служит анатомическая близость отростка и правых придатков, создающая условия для перехода воспалительного процесса с одного органа на другой. В типичных случаях распознавание воспалительного процесса придатков не должно представлять затруднений. Постепенно нарастающие боли внизу живота и пояснице, чувство давления на низ, высокая температура, высокий лейкоцитоз и болезненное вагинальное исследование подтверждают диагноз.

Внематочная беременность – следует различать три разновидности трубной беременности;

- 1) без разрыва стенки трубы, но с кровоизлиянием в ее полость;
- 2) с разрывом стенки трубы и небольшим внутрибрюшным кровотечением;
- 3) с разрывом стенки трубы и массивным внутрибрюшным кровотечением.

В хирургическом отделении обычно доставляются больные с первыми двумя формами трубной беременности. Тщательно собранный гинекологический анамнез и внимательное обследование больной обычно позволяют установить правильный диагноз. Большое диагностическое значение имеют нарушения менструального цикла или задержка месячных, кровянистые выделения влагалища. При вагинальном исследовании прощупывается увеличенная, мягкой консистенции матка, иногда прощупывается увеличенная труба, определяется нависание сводов влагалища. Пункция заднего свода вносит окончательную ясность в диагностику. При УЗИ – определяется выпад в малом тазу. При массивном кровотечении в брюшную полость имеются демонстративные признаки внутреннего кровотечения – обморочное состояние, бледность кожных покровов и слизистых оболочек, холодный пот, малый и частый пульс, низкое артериальное давление.

Острый аппендицит и заболевание почек и мочевыводящих путей

Ошибки распознавания происходят в основном при тех заболеваниях мочевыводящих путей, которые проявляются коликой (пиелит, камни почек, подвижная почка, закупорка мочеточника и др.).

При почечной колике боли по своей интенсивности значительно превышают силу болей, отмеченных при аппендиците и имеют характерную иррадиацию; налицо расстройство мочеиспускания, симптом Пастернацкого и наличие эритроцитов и лейкоцитов в моче. Большая роль в распознавании почечной колики принадлежит гематурии (у 90% больных). УЗИ, рентгенография, хромоцистоскопия, выделительная урография помогает при постановке диагноза.

Острый аппендицит и кишечная непроходимость

Ошибки в основном связаны со случаями, где имеются явления частичной кишечной непроходимости.

Одним из кардинальных симптомов любого вида непроходимости является сильный приступ болей с выраженными «схватками», после которых наступает затишье.

Боль при аппендиците редко бывает жестокими и нарастает постепенно. При кишечной непроходимости в начале внезапно возникшие боли схваткообразно усиливаются, сопровождаются рвотой, учащением пульса и побледнением покровов, спустя 10-16 часов, когда появляются признаки общей интоксикации, боли остаются интенсивными, но становятся уже постоянными. Рвота продолжается, наступает жажда и общее беспокойное состояние больного. Наконец наступает период глубокой интоксикации всего организма, живот становится вздутым, видны очертания переполненных петель кишок, перистальтики уже отсутствуют, а боли становятся тупыми и разлитыми. Помогает диагностике наличие таких симптомов Склярова, чаши Клойбера и др.

Острый аппендицит и заболевание желчных путей.

Несмотря на то, что червеобразный отросток и желчный пузырь находится в разных этажах брюшной полости, при определенных условиях могут встретиться диагностические трудности. Обычно они возникают при деструктивных, осложненных холециститах, когда экссудат или желчь из правого подреберья по боковому каналу перемещается в правую подвздошную область (симптом перемещения болей), причем интенсивность болей в правом подреберье может уменьшаться, так как давление в желчном пузыре из-за поступления желчи в брюшную полость снижается. Гораздо реже встречается острый аппендицит при высоко расположенной слепой кишке. Одним из важных методов диагностики является УЗИ, которая в 90-95% уточняет диагноз.

Начало болей в правом подреберье, их большая интенсивность, иррадиация болей в правый плечевой пояс и грудную клетку, указание на наличие в анамнезе подобных приступов, положительной френникус – симптом, симптом Ортнера (боль при поколачивании по правой реберной дуге) позволяют в большинстве случаев поставить правильный диагноз. Если же правильный диагноз все же не будет установлен, то такая диагностическая ошибка не является опасной, так как ставится диагноз острого аппендицита, вслед за которым больному выполняется экстренная лапароскопия, а при отсутствии лапароскопа - лапаротомия в экстренном порядке и окончательная диагностика осуществляется во время операции.

Осложнения острого аппендицита

Различают следующие осложнения острого аппендицита:

I. Дооперационные осложнения аппендицита;

- а) аппендикулярный инфильтрат;
- б) аппендикулярный абсцесс;
- в) перитонит;
- г) забрюшинная флегмона;
- д) прочие осложнения (сепсис, пилефлебит, абсцесс печени и др.).

II. Послеоперационные осложнения.

A. Ранние

1. Осложнения со стороны раны брюшной стенки:

- а) гематома;
- б) инфильтрат в брюшной стенке;
- в) нагноение.

2. Осложнения в брюшной полости:

- а) внутрибрюшинное кровотечение;
- б) инфильтрат илеоцекальной области;
- в) тазовый абсцесс (абсцесс Дугласова пространства);
- г) межкишечные абсцессы;
- д) поддиафрагмальный абсцесс;
- е) продолжающийся перитонит;
- ж) кишечные свищи;
- з) спаечная непроходимость;
- и) пилефлебит, абсцессы печени.

3. Осложнения общего характера:

- а) пневмония;
- б) сердечно-сосудистая недостаточность;
- в) тромбоз, тромбоз, тромбоз;
- г) сепсис.

B. Поздние

1. Лигатурные свищи.
2. Спаечная непроходимость.
3. Послеоперационные грыжи.

Рассмотрим наиболее часто встречающиеся осложнения острого аппендицита.

1. П е р и т о н и т

Перитонит осложняет течение деструктивного аппендицита и развивается обычно у больных, обратившихся в лечебное учреждение с запозданием – на 2-4-е сутки.

Из объективных симптомов при перитоните большое значение имеют следующие признаки:

- а) распространение болей за пределы правой подвздошной области;
- б) внезапное (при перфорации) или же постепенное усиление болей;
- в) защитное напряжение мышц начинает определяться не только в правой подвздошной области, но и других отделах брюшной полости – в правой половине живота, в нижних отделах брюшной полости, а при распространенном процессе – по всему животу;
- г) симптом Блюмберга-Щеткина становится более выраженным и определяется в областях, смежных с правой подвздошной областью;
- д) по мере прогрессирования перитонита интенсивность болей и напряжение мышц ослабевают и появляется вздутие живота – признак начинающегося пареза кишечника;
- е) нарастание лейкоцитоза со сдвигом лейкоцитарной формулы влево;
- ж) повышение температуры до 38-39⁰;
- з) появление тахикардии, нередко опережающей повышение температуры;
- и) появление сухости во рту и жажда;
- к) нарастание общей интоксикации с появлением в более поздние сроки эйфории.

Хирургическая тактика в каждом отдельном случае определяется распространенностью процесса и характером локальных изменений.

По предложению В.С. Савельева (1976) и В.К. Гостищева (2002 г.) принята следующая классификация перитонита по распространенности при остром аппендиците.

Перитонит может быть либо местным, либо распространенным.

Местный перитонит подразделяется на местный неотграниченный и отграниченный.

Перитонит считается местным, если патологический процесс распространился на 1-2 топографо-анатомические области и в брюшной полости содержится не более 50 мл экссудата.

Распространенный перитонит подразделяется на диффузный и разлитой (общий).

Перитонит относится к диффузному, если в процесс оказываются вовлеченными от 2 до 5 топографо-анатомических областей брюшной полости.

Перитонит следует считать разлитым или общим, если перитонитальный процесс распространился более чем на 5 областей брюшной полости или на всю брюшную полость.

При местном перитоните брюшную полость вскрывают локальным разрезом Мак-Бурнея или Волковича-Дьяконова. После удаления червеобразного отростка решается вопрос о дренировании брюшной полости (см. раздел «Перитониты»).

При распространенном перитоните показана средняя лапаротомия под эндотрахеальным наркозом с тщательной санацией брюшной полости и рациональным дренированием ее, т.к. только через широкий средний разрез оказывается возможным удаление всего экссудата из брюшной полости.

2. А п п е н д и к у л я р н ы й и н ф и л ь т р а т и а б с ц е с с.

Аппендикулярный инфильтрат является одной из форм местного отграниченного перитонита при остром аппендиците и выявляется обычно на 3-4 сутки от начала заболевания.

В образовании инфильтрата принимают участие червеобразный отросток, обычно деструктивно измененный, слепая кишка, прилежащие петли тонкого кишечника и большой сальник, между которым выпадает фибрин и образуется отграничивающие сращения. Затем в воспалительный процесс вовлекается париетальная брюшина илеоцекальной ямки с последующим переходом на тазовую клетчатку, в результате чего смещаемость инфильтрата при пальпации практически отсутствует. Ко времени инфильтрата боли обычно уменьшаются, но удерживается повышенная температура и умеренный лейкоцитоз. Пальпаторная боль обнаруживается лишь в правой подвздошной области, остальные отделы живота остаются интактными. Иногда инфильтрат может достигать очень больших размеров, занимая почти всю правую половину живота.

Аппендикулярный инфильтрат является единственным временным противопоказанием к операции при остром аппендиците, т.к. выделение отростка от воспалительного конгломерата может привести к повреждению кишечника и кровотечению в брюшную полость из разрушенных рыхлы сращений с последующим развитием перитонита.

Иногда из-за мышечного напряжения инфильтрат пропальпировать не удается и диагноз инфильтрата устанавливается во время операции. В этих случаях операцию следует ограничить подведением к инфильтрату отграничивающих тампонов.

В последние 10-15 лет с внедрением УЗИ случаи диагностических ошибок значительно сократились, а в выполнении диагностических лапаротомий составляют не более 5%.

Консервативные мероприятия при аппендикулярном инфильтрате сводятся к следующему:

а) местное применение холода, а после стихания первоначальных острых явлений показано применение физиотерапевтических методов лечения (УВЧ, диатермия);

б) щадящая диета;

в) антибактериальная терапия;

В подавляющем большинстве случаев консервативная терапия приводит к рассасыванию инфильтрата. При выписке из стационара больным рекомендуют явиться через 2-3 месяца для проведения аппендэктомии в плановом порядке.

У большой части больных (3-5%) консервативная терапия оказывается безуспешной и наступает абсцедирование инфильтрата.

Формирование абсцесса характеризуется следующими клиническими проявлениями. Больных продолжают беспокоить боли, которые приобретают тупой, иногда распирающий характер. Температура не снижается и начинается приобретать гектический характер. Размеры инфильтрата увеличиваются, он как бы приближается к передней брюшной стенке и становится мягче, которая контролируется на УЗИ. Иногда при пальпации удается уловить зыбление (флюктуацию).

В этих случаях необходимо произвести внебрюшинное (по Пирогову) вскрытие и дренирование абсцесса. Никаких попыток к выделению червеобразного отростка не должно предприниматься.

Активная хирургическая тактика должна также применяться при септическом течении аппендикулярного инфильтрата. Когда несмотря на интенсивную терапию, инфильтрат с одной стороны не рассасывается, а с другой – не появляются явные признаки его нагноения. В этих случаях к инфильтрату поводят тампоны, которые действуют как неспецифический раздражитель, способствуют нагноению, а затем и рассасыванию инфильтрата.

У пожилых людей, особенно при вялой клинической картине, аппендикулярный инфильтрат приходится дифференцировать с опухолью илеоцекального угла. В сомнительных случаях показана диагностическая лапаротомия.

3. Т а з о в ы й а б с ц е с с (абсцесс Дугласова пространства).

Источником образования абсцесса Дугласова пространства могут быть различные воспалительные процессы в брюшной полости, но чаще всего острый аппендицит и воспаление придатков матки.

Различают первичные и вторичные абсцессы развиваются вокруг червеобразного отростка, расположенного в малом тазу. Вторичные абсцессы могут наблюдаться при любой локализации червеобразного отростка в случаях, осложненных перитонитом. Экскудат, стекая вниз, скапливается в малом тазу, вызывая соответствующую симптоматику, которая начинает обычно проявляться на второй неделе после аппендэктомии. У больных появляется вторая волна температурной реакции обычно при отсутствии явного нагноительного процесса в ране, повышается лейкоцитоз, затем появляются симптомы, свидетельствующие о вовлечении в процесс органов малого таза. У больных появляется болезненное, затрудненное мочеиспускание, либо отмечается учащение мочеиспускания. Со стороны прямой кишки в более поздние сроки появляется жалобы на тенезмы, жидкий стул, выделение слизи из заднего прохода иногда вздутие живота, а при больших тазовых гнояниках может даже развиться клиническая картина непроходимости кишечника.

При пальцевом исследовании прямой кишки прощупывается болезненное нависание ее передней стенки, плотность которого уменьшается при нагноении и начинает прощупываться очаг размягчения, а при УЗИ определяется объемное жидкостное образование.

Лечения тазового гнойника оперативное. У мужчин гнойник вскрывается чрез прямую кишку под контролем УЗИ, у женщин – через задний свод влагалища. В полость абсцесса на 2-3 дня вводят дренажную трубку. Если операция своевременно не произведена, то может произойти прорыв гнойника в свободную брюшную полость, в аппендикулярную рану, мочевого пузыря, но чаще всего в прямую кишку или во влагалище.

Хронический аппендицит

Вопрос о хроническом аппендиците вызывает наибольшее число споров. С патологоанатомической точки зрения не очень ясно, какие изменения в отростке следует относить к признакам хронического воспаления. Различают 2 клинические формы хронического аппендицита – хронический рецидивирующий аппендицит и первичный хронический аппендицит. Не следует смешивать хронический рецидивирующий аппендицит с повторным приступом острого аппендицита.

Боли при хроническом аппендиците носят тупой, постоянный характер, иногда несколько усиливаясь. Нет симптомов раздражения брюшины, нет температурной реакции, нет изменений ни в количестве лейкоцитов, ни в структуре лейкоцитарной формулы. При пальпации живота обычно получают скудные объективные данные: локальная болезненность в зоне слепой кишки, реже при брюшной стенке удается прощупать уплотненный, болезненный отросток. Вместе защитного мышечного напряжения брюшная стенка отличается дряблостью в правой подвздошной области и на пояснице справа. Из группы рефлекторных симптомов иногда бывает выражен признак Мошкович-Бухмана – стойкое расширение зрачка правого глаза. Очень часто подобные больные страдают хроническим запором. Большую помощь в постановке диагноза оказывает тщательно собранный анамнез. У больных с хроническим рецидивирующим аппендицитом в анамнезе должен быть хотя бы один перенесенный острый приступ.

При первичном хроническом аппендиците в анамнезе нет указаний на перенесенный приступ типа острого аппендицита, хотя кратковременные коликообразные боли наблюдаются и при обеих формах хронического аппендицита.

У ряда больных в пользу диагноза первичнохронического аппендицита может говорить упорная незаполняемость червеобразного отростка жидким бариевым контрастом при повторных рентгенологических исследованиях кишечника как перорально, так и с помощью контрастирующей клизмы с тугим заполнением кишки.

Как следует из сказанного, клиническая картина хронического аппендицита вообще, и особенно первичнохронического, очень нечетка, объективные данные скудны и диагноз больше всего строится на основании наличия вялого болевого синдрома и анамнестических данных, а также путем исключения других заболеваний, могущих дать сходную симптоматику. Поэтому здесь нередко возможны ошибки в постановке диагноза.

Решая вопрос о показании к операции по поводу хронического аппендицита, следует особенно тщательно разработать в клинической картине заболевания у данного больного. Одних анамнестических данных для этого недостаточно. Необходимо проверить кал на присутствие яиц глист, произвести гинекологические исследования у женщин, в некоторых случаях проверить функцию всего желудочно-кишечного тракта, чтобы не делать напрасной операции больным, у которых боли в правой подвздошной области не связаны с аппендицитом. Необходимо обязательно произвести полное урологическое исследование, так как картина, похожая на хронический аппендицит, может быть вызвана, например, скрытно существующим камнем мочеисточника.

Морфологически при хроническом рецидивирующем аппендиците в отростке находят остатки перенесенных приступов – рубцы, склероз слизистого или более глубоких слоев стенки, иногда клеточную инфильтрацию. Нередко находят облитерацию просвета отростка, слизистую кисту и другие изменения. Рубцы, перегибы отростка, рубцовые изменения операции по поводу хронического аппендицита.

Среди осложнений хронического аппендицита встречаются:

- а) спаечная болезнь;
- б) брыжеечный лимфаденит.

Лечение

Тактика при остром аппендиците, в отличие от многих других заболеваний органов брюшной полости, общепризнанна. Она заключается в возможно более раннем удалении червеобразного отростка, если только диагноз острого аппендицита твердо установлен.

Это положение закреплено решениями III Всесоюзной конференции хирургов и травматологов-ортопедов (Воронеж, 1967), где сказано следующее: «При установлении диагноза острого аппендицита показана срочная операция, независимо от формы острого аппендицита, возраст больного и времени, прошедшего от начала заболевания».

Отросток как очаг и источник инфекции должен быть удален. Противопоказаний к операции почти не существует. Даже у ослабленных другими заболеваниями больных операция становится подчас неизбежной, и в этом случае речь идет о том, как быстро и рационально подготовить больного, какой метод обезболивания применить, как провести послеоперационный период и не отказываться от операции, подвергая тем самым таких больных опасности добавочных осложнений, связанных с аппендицитом.

Единственным поводом для временной задержки с производством операции является наличие плотного воспалительного инфильтрата. Большинство хирургов в этом случае применяют выжидательную тактику, но с тщательным наблюдением за больным. Применяются антибиотики широкого спектра действия, место вначале холод, а затем тепло, физиологическое лечение. При соблюдении больным постепенного режима и легкой диеты инфильтрат, как правило, рассасывается в сроки от 7 до 15 дней до 1,4-2 месяцев. Иногда инфильтрат может превращаться в плотную гранулу, не рассасывающуюся в течение многих лет. После рассасывания инфильтрата следует предложить больному операцию либо сразу же, без выписки из хирургического отделения, либо после некоторого интервала (3-6 недель после ликвидации инфильтрата).

Во всех остальных случаях, чем раньше больной будет подвергнут оперативному лечению, тем результаты его оказываются лучшими и уменьшается число осложнений.

Подготовка к операции по поводу острого аппендицита не сложна и не занимает много времени.

В подавляющем большинстве случаев аппендэктомии производят под местной анестезией, поэтому перед вмешательством больному вводят подкожно 2 мл 1% раствора промедола. Общий наркоз при аппендэктомии показан у душевнобольных, психически неуравновешенных людей, детей, в большинстве случаев перфоративной формы острого аппендицита.

Типичную аппендэктомии производят с помощью косоугольного доступа в правой подвздошной области, известного в отечественной литературе под названием доступа Волковича-Дьяконова

Послеоперационный период

Аппендэктомии принято считать одной из легких полостных операций. Это справедливо для большинства случаев неосложненного аппендицита, однако аномальное расположение червеобразного отростка, наличие деструктивного процесса и перитонита могут не только существенно затруднить операцию, но и повлечь за собой возникновение тяжелых послеоперационных осложнений. Поэтому послеоперационный период при аппендэктомии требует не меньшего внимания, чем при любой другой операции на желудочно-кишечном тракте.

Кормить больных можно только через 10-12 часов после операции. В течение первых и вторых суток больной получает стол №1, в который в основном входят жидкие и протертые блюда, с третьего дня переходят к обычному для больного питанию.

С целью дезинтоксикации в тяжелых случаях капельно вводят физиологический раствор хлорида натрия или раствор Рингер-Локка до 1,5-2 литров внутривенно, 5% раствор глюкозы до 500 мл, инсулин, трансфузия плазмы, крови и специальных растворов (гемодез, сорбитол и др.)

Для борьбы с парезом кишечника применяют двустороннюю паранефральную блокаду по А.В. Вишевскому (80-100 мл 0,25% раствора новокаина в каждую сторону), внутривенное введение 10% раствора хлорида натрия до 40 мл, 1 мл 0,01% раствора прозерина подкожно,

церукала 2,0. В последние годы этой же цели с успехом применяют электрическую стимуляцию кишечника.

Наличие дренажа в брюшной полости диктует необходимость внутрибрюшинного введения антибиотиков 1-2 раза в сутки (мономицин, канамицин и др.). Резиновые, полиэтиленовые трубки удаляют через 2-3 дня после контроля УЗИ, так как длительное пребывание их в брюшной полости может вызвать пролежень близлежащей кишки. Тампоны из брюшной полости удаляют не ранее 6-7 дней после операции, так как только к этому времени вокруг тампонов формируется прочный отграниченный канал, препятствующий распространению инфекции в свободную брюшную полость.

Температура должна нормализоваться к 3-5 дню после операции. Если температура остается повышенной спустя 3-5 дней после операции, то необходимо искать те или иные осложнения послеоперационного периода. Это могут быть нагноения послеоперационной раны, образование гнойника в брюшную полость и значительно реже пневмония. Поэтому следует внимательно осмотреть область послеоперационной раны при первой же перевязке, которую обычно производят на третий день после операции. Наличие гиперемии в области швов, прощупывание инфильтрата свидетельствуют и начинающимся нагноением раны. При таких случаях сразу же назначают холод на область раны, УВЧ и парентерально антибиотики широкого спектра действия. При появлении флюктуации гнойник вскрывают. Для этого снимают несколько швов и разводят рану тупым путем. В дальнейшем рану ведут согласно общим принципам гнойной хирургии.

Если повышение температуры носит стойкий характер, сопровождается болями в животе и порезом кишечника, то это почти всегда свидетельствует о наличии гнойника в брюшной полости. Под общим наркозом подобные гнойники вскрывают, производят аспирацию гноя и затем дренируют полость, не зашивая рану.

Швы в нескольких случаях острого аппендицита снимают на 6-7 день после операции, а выписывают больных на следующий день после снятия швов под наблюдение хирурга поликлиники или стационара. Общий срок нетрудоспособности в связи с острым аппендицитом не превышает, как правило, 1-1,5 месяца.

Контрольные вопросы

1. Анатомо-физиологические сведения о слепой кишке и червеобразном отростке. Классификация заболеваний червеобразного отростка.
2. Теории патогенеза острого аппендицита.
3. Патолого-анатомические формы острого аппендицита. Показания и противопоказания у операции.
4. Симптоматология и клиника острого аппендицита.
5. Дифференциальная диагностика острого аппендицита с другими острыми заболеваниями органов брюшной полости.
6. Особенности клинического течения острого аппендицита у детей, стариков и беременных.
7. Аппендикулярный инфильтрат. Клиника, диагностика, тактика хирурга.
8. Осложнения острого аппендицита. Классификация, диагностика, лечение.
9. Хронический аппендицит, Классификация, клиника, диагностика, показания к операции.
10. Варианты расположения червеобразного отростка, клиническая симптоматология при атипическом расположении отростка.

Литература

1. Гринберг А.А. Неотложная абдоминальная хирургия. (Справочное пособие для врачей) Москва. Трида-х-2000г.495с.
2. Жебровский В.В. Ранние и поздние послеоперационные осложнения в хирургии органов брюшной полости. Практическое руководство. Издательский центр КГМУ.2000.668с.

3. Колесов В.И. Клиника и лечение острого аппендицита. «Медицина», Л., 1972.343с.
4. Кригер А.Г., А.В. Федоров. Острый аппендицит. Москва.2002.244с.
5. Напалков П.Н., Смирнов А.В., Шрайбер М.Г. Хирургические болезни. «Медицина», Л., 1976.425с.
6. Руководство по неотложной хирургии органов брюшной полости. Под редакцией академика АМН СССР проф. В.С. Савельева. «Медицина», М., 1976.503с.
7. Русаков В.И. Основы частной хирургии, том I. Издательство Ростовского университета, 1979.427с.
8. Принципы лечения перфоративного аппендицита. Методические рекомендации под редакцией академика АМН СССР В.С. Савельева. М., 1975.
9. Избранные лекции под редакцией академика АН СССР Б.В. Петровского. М., 1968.
10. Частная хирургия. Учебник для медицинских вузов. Под редакцией члена - корреспондента РАМН, профессора Ю.Л. Шевченко, в 2-х томах. Санкт-Петербург. Специальная литература.1998. 484с.
11. Седов В.М.. Аппендицит. Москва.2002.232с.
12. Шайн М.. Здравый смысл в неотложной абдоминальной хирургии. Книга для опытных хирургов, клинических ординаторов и студентов.Москва.272с.
13. Шулутко А.М.. Рабочий диагноз в трудных хирургических ситуациях. Москва.2003.256с.