

**ТАШКЕНТСКИЙ ПЕДИАТРИЧЕСКИЙ МЕДИЦИНСКИЙ
ИНСТИТУТ**

Кафедра детской госпитальной хирургии

Лекция:

**ДИАГНОСТИКА И ТАКТИКА ЛЕЧЕНИЯ ЗАБОЛЕВАНИЙ
ОРГАНОВ ГРУДНОЙ ПОЛОСТИ, ТРЕБУЮЩИХ
НЕОТЛОЖНОГО ЛЕЧЕНИЯ**

Лектор: к.м.н., доцент **КАРИМОВА З.Х.**



Ташкент-2007

ДИАГНОСТИКА И ТАКТИКА ЛЕЧЕНИЯ ЗАБОЛЕВАНИЙ ОРГАНОВ ГРУДНОЙ ПОЛОСТИ, ТРЕБУЮЩИХ НЕОТЛОЖНОГО ЛЕЧЕНИЯ

2 часа

Цель: Своевременное установление диагноза, проведение дифференциального диагноза, оказание догоспитальной помощи.

Задачи:

1. Изучить отдельные клинические симптомы заболевания, часто встречающихся при острых процессах органов грудной полости, ознакомление с принципами их лечения.
2. Установить диагноз и оказать первую медицинскую помощь.
3. Наблюдение за детьми в послеоперационном периоде в условиях первичного звена здравоохранения.
4. Вопросы реабилитации и диспансеризации.

Патология грудной полости у детей, требующая неотложной помощи, многообразна. Сюда относятся различные пороки развития непосредственно самих легких, воспалительные заболевания легких и плевры, различного рода травмы, которые сопровождаются повреждением скелета грудной клетки или органов грудной полости. Клинически каждое патологическое состояние проявляется только с ему присущими специфическими особенностями. Правильное распознавание патологического процесса в грудной полости, его характер и распространенность определяют своевременность и объем хирургической и терапевтической помощи.

К острым процессам грудной полости у детей в основном относятся:

Врожденные пороки развития:

- а) врожденная лобарная эмфизема (ВЛЭ)*
- б) врожденные диафрагмальные грыжи*
- в) врожденные напряженные кисты и буллы легкого.*

Бактериальные деструкции легкого (БДЛ)

- а) абсцесс легкого*
- б) эмпиема плевры*
- в) напряженный пневмоторакс*
- г) напряженный пиопневмоторакс*
- д) медиастенит*
- е) перикардит*
- ё) травма органов грудной полости*

ВРОЖДЕННАЯ ЛОБАРНАЯ ЭМФИЗЕМА (ВЛЭ)

Врожденная лобарная эмфизема (ВЛЭ) или врожденная локализованная эмфизема - редкие пороки развития легких, встречающиеся в среднем у 1 из 100000 новорожденных, у 0,2% детей с острыми заболеваниями легких, у 1% больных с хроническими неспецифическими заболеваниями легких, у 6,9% больных с пороками развития легких.

В мировой литературе в настоящее время описано около 450 случаев ВЛЭ. Чаще эта патология встречается среди мальчиков.

Первые анатомо-клинические исследования ВЛЭ принадлежат Pecles и Philp (1932). R. Gross и E.Lewis (1945) выполнили первые успешные операции при этом заболевании. В 1951 году R.Robertson и E.Lazmes назвали эту патологию лобарной эмфиземой, впервые подробно описав клиническую картину заболевания. В нашей стране первые успешные операции по поводу ВЛЭ были сделаны Ф.К.Кутушевым.

Этиологически возникновение локализованной врожденной эмфиземы новорожденных обусловлено недоразвитием отдельных структурных элементов легкого.

Ю. Ф. Исаков, Э. Л. Степанов и В. И. Гераськин (1978), опираясь на результаты собственных патоморфологических исследований, приводят следующие три порока развития-бронхолегочной системы, приводящие к возникновению локализованной врожденной эмфиземы: аплазия гладких мышц терминальных и респираторных бронхов; отсутствие промежуточных генераций бронхов; агенезия всего респираторного отдела доли.

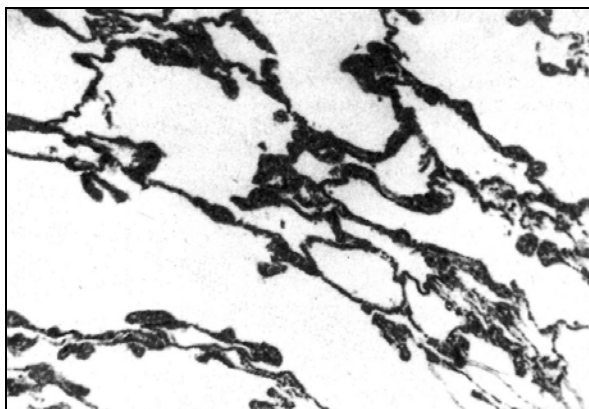


Рис. 1. Лобарная эмфизема (гистологический срез). Видны перерастянутые воздухом альвеолы.

Заболевание может протекать остро, подостро и хронически. При двух последних формах клинически обращают внимание легкая одышка и быстрая утомляемость ребенка, выявляемые нередко уже в школьном возрасте. Иногда локализованная врожденная эмфизема является случайной находкой при флюорографическом или рентгенографическом исследовании. Все эти дети подлежат полному клиническому обследованию в условиях специализированного детского торакального отделения.

Сущность патологического процесса заключается во вздутии пораженной доли (нередко этому способствует кашель, приводящий к повышению внутри-бронхиального давления; иногда вздутие доли или сегмента происходит при первых вдохах новорожденного). Пораженный участок легкого в несколько раз увеличивается в объеме, оттесняя непораженные отделы легкого и средостение, не спадается па выдохе, на ощупь напоминает поролоновую губку. Гистологическое исследование выявляет резкое перерастяжение и разрывы альвеол, недоразвитие стенки бронхиол (рис. 1).

По данным литературы, заболевание чаще встречается у мальчиков, причем преимущественно поражаются верхние доли легких, чаще слева. Наши наблюдения расходятся с этими данными — мы чаще встречали это заболевание у девочек, преимущественно поражалась средняя доля справа и Сiv-v слева (патологический процесс может поражать любые отделы легких).

Классификация ВЛЭ предложена Э.А.Степановым и Ж.А.Водолазовым, согласно которым ВЛЭ подразделена на следующие формы:

1. *Компенсированную*
2. *Субкомпенсированную*
3. *Декомпенсированную*

Наибольшую опасность представляет декомпенсированная форма, характеризующаяся прогрессирующим нарастанием острой дыхательной недостаточности, имеющей ярко выраженную клиническую симптоматику. У детей с первых дней жизни появляются одышка, свистящее дыхание, цианоз, тахикардия, частые приступы асфиксии, которые самостоятельно не проходят, иногда сопровождаются потерей сознания и судорогами вследствие гипоксии головного мозга.

Состояние больных крайне тяжелое, отмечается выбухание грудной клетки и расширение межреберных промежутков на стороне поражения. При перкуссии органов грудной клетки определяется резкое смещение органов средостения в здоровую сторону, перкуторные звуки, при аускультации резко ослаблены или не выслушиваются.

Клинически острая локализованная врожденная эмфизема новорожденных проявляется в первые 2 — 3 нед жизни ребенка, нередко в первые часы и дни после

рождения. Начало заболевания острое, иногда на фоне пневмонии или респираторно-вирусной инфекции (кашель!). Для острой локализованной врожденной эмфиземы новорожденных характерны классические проявления синдрома внутрилегочного напряжения: острая, прогрессирующая дыхательная недостаточность, нарастающая одышка, цианоз, тахикардия. Дети беспокойны, стараются занять положение на больном боку; при дыхании отмечается втяжение межреберий, пораженная половина грудной клетки выбухает, отстаёт в акте дыхания. Средостение резко смещено в здоровую сторону, на стороне поражения определяется при перкуссии тимпанит, аускультативно дыхание отсутствует.

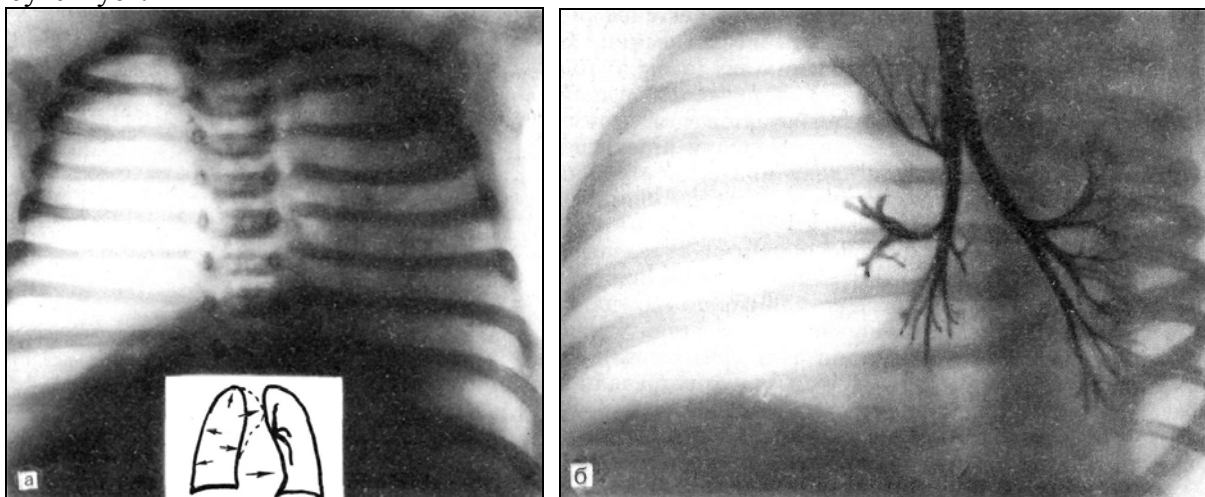


Рис. 2. Острая локализованная врожденная эмфизема, а — повышена воздушность правого легкого, тень средостения смещена влево; б — двусторонняя бронхограмма, правая косая проекция. Бронхи верхней и нижней доли оттеснены, бронхи средней доли расширены, «обрублены».

Компенсированная форма. Клиническая картина при этой форме ВЛЭ очень скудна. Заболевание чаще проявляется к концу 1-го года жизни и начинается с сухого кашля, утренней одышки, родители замечают позднее. Течение заболевания длительное, с периодами обострения и ремиссии. С присоединением интеркуррентных заболеваний течение заболевания обостряется. Нередко выраженная одышка, сухой кашель годами не поддаются лечению. Расстройства, выраженность которых зависит от степени смещения органов средостения, нарушения бронхиальной проходимости, коллабированного здорового легкого эмфизематозной долей и сопутствующих заболеваний.

Субкомпенсированная форма. Клинические проявления заболевания появляются в первую неделю жизни или к концу периода новорожденности. В анамнезе постоянным симптомом является одышка, усиливающаяся при появлении воспалительного процесса легкого. Приступы асфиксии отмечаются значительно реже, менее продолжительны, сопровождаются локальным цианозом, кашлем и самостоятельно купируются. В редких случаях возможен переход заболевания в декомпенсированную форму. Несмотря на то, что с возрастом симптомы становятся несколько менее выраженными, дети склонны к частым воспалительным заболеваниям легких. При этом быстро появляются признаки декомпенсации.

Объективные данные и рентгенологическая картина аналогичны описанным при декомпенсированной форме, но выражены в меньшей степени.

Из дополнительных методов исследования применяется ангиопульмонография, позволяющая уточнить локализацию поражения и состояние гемодинамики в системе малого круга кровообращения.

Декомпенсированная форма характеризуется крайней выраженностью симптомов и ранним их появлением. С первых дней жизни отмечаются одышка, хрипящее дыхание с втяжением податливых мест грудной стенки, приступы цианоза, которые самостоятельно не проходят и временами следуют почти непрерывно, иногда сопровождаются потерей сознания и судорогами гипоксического генеза. В диагностированных случаях один из приступов может привести к остановке сердца и летальному исходу. При отсутствии

хирургического лечения больные редко живут более 2—3 мес (J. Thomson, J. Forfor, 1958; J. H. Kennedy e. a., 1965).

Состояние больных с декомпенсированной формой крайне тяжелое, при этом дети адинамичны, грудная клетка на стороне поражения выбухает, дыхательные экскурсии снижены или отсутствуют. Отмечается коробочный перкуторный звук, дыхание не выслушивается. При поражении левого легкого перкуторно и аускультативно отмечается резкое смещение сердца вправо.

В диагностике врожденной локализованной эмфиземы решающим является рентгенологическое исследование (рис.2). Уже на обзорных рентгенограммах выявляются следующие характерные признаки: повышенная прозрачность легочного поля на стороне поражения, более или менее выраженное смещение средостения в противоположную сторону. Диафрагма уплощена, межреберные промежутки расширены. Более чем в половине случаев поражается верхняя доля левого легкого. Выраженность рентгенологических симптомов соответствует клиническим формам. При декомпенсированной и субкомпенсированной формах отмечается резкое повышение прозрачности на соответствующей стороне, легочный рисунок почти не прослеживается, средостение значительно смещено в сторону здорового легкого, раздутая доля легкого образует медиастинальную грыжу. Появление медиастинальной грыжи отмечается в основном при поражении верхних долей. Здоровые участки легкого на стороне поражения оттесняются медиально и образуют плотную тень в виде треугольника, примыкающего к средостению. Диафрагма резко уплощена и дыхательные экскурсии ее ограничены. Прозрачность здорового легкого по сравнению с эмфизематозным снижена. Резко выражено расширение межреберных промежутков, ребра имеют более горизонтальное направление. Отмечается расширение ретростернального пространства на боковых рентгенограммах.

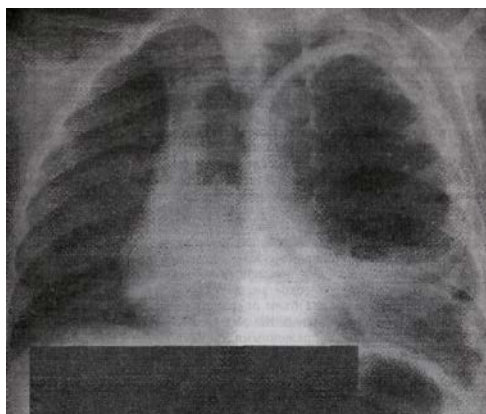


Рис. 3. Лобарная эмфизема (острая форма). Рентгенограмма в переднезадней проекции. Повышена воздушность левого легкого, медиастинальная грыжа, тень сердца резко смещена в здоровую сторону.

При компенсированной форме имеется умеренное повышение прозрачности и обеднение рисунка в области поражения. Эмфизематозная доля четко отграничена от смежных долей, средостение умеренно смещено, медиастинальная грыжа обычно не выявляется. Купол диафрагмы несколько уплощен, но участвует в акте дыхания.

Бронхография показана только при компенсированной форме заболевания для топической диагностики.

Дифференциальная диагностика. Клинико-рентгенологическая картина врожденной локализованной эмфиземы дает повод дифференцировать данный порок развития с напряженным пневмотораксом, воздушными кистами легкого, вентильной эмфиземой на почве инородных тел бронхов, викарной эмфиземой при пневмонии, гипоплазией и ателектазом легкого, диафрагмальной грыжей. Напряженный пневмоторакс по литературным данным, собранным Ю. А. Водолазовым в 1970 г., ошибочно диагностируется у 8,7% детей с врожденной локализованной эмфиземой. В данном случае сходны не только симптомы заболевания, но и результаты физикального исследования.

Пневмоторакс у новорожденных, как правило, возникает в связи с

реанимационными мероприятиями, проводимыми при рождении, при родовой травме и асфиксии. К разрыву альвеол может привести повышенное внутрибронхиальное давление при ИВЛ, отсасывании слизи из носоглотки и трахеи и пр. Пневмотораксу, возникающему как осложнение стафилококковой деструкции легкого, обычно предшествует ухудшение состояния, обусловленное острым воспалительным процессом — повышение температуры, наличие признаков гнойной интоксикации, т. е. симптомов, не характерных для врожденной локализованной эмфиземы.

На рентгенограммах при пневмотораксе, в отличие от эмфиземы, на стороне поражения легочный рисунок отсутствует, легкое поджато к корню, а при эмфиземе легочный рисунок обычно удается проследить на фоне повышенной прозрачности легочного поля. Лучше рисунок определяется на томограммах. При спонтанном пневмотораксе у новорожденных нередко отмечается подкожная и медиастинальная эмфизема, которые не встречаются при врожденной локализованной эмфиземе.

Напряженная воздушная киста легкого, как показал анализ литературных данных, дает повод к ошибочной диагностике при врожденной локализованной эмфиземе почти в 22% случаев.

На основании клинических и физикальных данных дифференцировать указанные состояния не представляется возможным. Отличительными рентгенологическими признаками являются определяемые на рентгенограммах контуры оболочки кисты, иногда можно видеть тени перемычек в кисте. Киста чаще имеет овальную или округлую форму, смещение средостения и образование медиастинальной грыжи обычно выражено меньше, чем при эмфиземе. Выявлению контуров кисты помогает томография. Если состояние больного позволяет, прибегают к бронхографическому исследованию, которое при кисте дает характерную картину; отмечается сгибание бронхов по контуру кисты.

Аспирация инородных тел нередко приводит к возникновению эмфиземы одного легкого или его доли из-за вентильного механизма, обусловленного частичной обтурацией соответствующего бронха. Имеют значение-анамнестические данные: момент аспирации, который характеризуется внезапным приступом кашля или удушья на фоне полного благополучия. Впоследствии приступы могут повторяться и напоминать таковые при локализованной эмфиземе. К этим явлениям присоединяются трахеобронхит и пневмония, особенно при наличии органических инородных тел.

При подозрении на инородное тело предпочтительно производить рентгеноскопию грудной клетки, на которой выявляется наряду с эмфиземой выраженный симптом Гольцкнехта — Якобсона (толчкообразное смещение средостения на вдохе в здоровую сторону). Для врожденной эмфиземы этот симптом нехарактерен. Иногда выявляется чередование эмфиземы с ателектазом. Неорганические инородные тела в бронхах могут быть обнаружены на томограммах.

Решающим в дифференциальной диагностике является бронхоскопическое исследование, которое, помимо выявления инородного тела, позволяет уточнить состояние слизистой оболочки трахеобронхиального дерева, проходимость бронхов, их смещение (W. Weisel, 1955; P. Gaily e. a., 1956; R. Mercer, 1961).

Острая пневмония у детей раннего возраста нередко сопровождается विकарной эмфиземой непораженных участков легкого (В. Бочварова, 1962; В. Ф. Бакланова, 1965; М. Ейхен, 1961); необходимость в дифференциальной диагностике с этим заболеванием возникает у 12% больных с врожденной локализованной эмфиземой. При пневмонии также может быть ошибочно диагностирована врожденная эмфизема. Описаны даже оперативные вмешательства, выполненные в связи с подозрением на врожденную эмфизему (F. Erpps, P. Davies, 1955). Отличительными признаками являются клинические симптомы воспалительного процесса. При аускультации отмечаются влажные и сухие хрипы. При рентгенологическом исследовании у больных пневмонией отмечается усиление прикорневого легочного рисунка, в то время как при локализованной эмфиземе легочный и прикорневой рисунок едва прослеживается.

Ателектаз и гипоплазия легкого сопровождаются компенсаторной эмфиземой контралатерального легкого, при этом клиническая и рентгенологическая картина могут

напоминать врожденную локализованную эмфизему: на рентгенограмме сердце стойко смещено в сторону ателектаза или гипоплазированного легкого, последнее интенсивно затемнено, легочный рисунок не прослеживается. На стороне эмфиземы диафрагма может быть несколько уплощена, но ее дыхательные экскурсии хорошо определяются.

Дыхательные расстройства становятся особенно выраженными в случаях присоединения воспаления. В дифференциальной диагностике имеют значение физикальные данные: на стороне компенсаторной эмфиземы хорошо прослушивается дыхание, на противоположной стороне дыхание отсутствует или ослаблено. При врожденной локализованной эмфиземе отмечается противоположное.

В некоторых случаях при врожденной долеой эмфиземе пораженное легкое принимают за нормальное, а здоровое — за пораженное, так как его прозрачность, по сравнению с эмфизематозным, снижена. Нередко ставят диагноз ателектаза или гипоплазии, что может привести к необоснованным лечебным мероприятиям.

ОСЛОЖНЕННЫЕ КИСТОЗНЫЕ ОБРАЗОВАНИЯ ЛЕГКИХ

Под кистой легкого понимают стабильно существующую внутрилегочную полость, имеющую сформированную стенку, содержащую воздух или жидкость.

По происхождению различают кисты врожденные и приобретенные.

А.Тал в 1972 г. предложил следующую классификацию легочных кист: солитарные кисты, множественные кисты, кисты без связи с бронхиальной системой, кисты со связью с бронхиальной системой, со свободным отверстием, с вентильным отверстием.

М.Р.Рокицкий (1988) предложил следующую классификацию:

Происхождение: врожденные, приобретенные (посттравматические, после перенесенных деструктивных процессов).

Количество: солитарные, множественные.

Сообщение с бронхом: сообщающаяся с бронхом, не сообщающаяся с бронхом.

Течение:

1. неосложненные кисты
2. осложненные кисты.
 - а) *острое увеличение размера кисты*
 - б) *нагноение кисты*
 - в) *прорыв кисты в плевральную полость*

Осложненные кистозные образования легких.

Острое увеличение размера кисты чаще наблюдают при тонкостенных воздушных полостях. Механизм возникновения острого расширения кисты трактуется двояко.

Ж.А.Атамонова (1983, 1984) экспериментально доказала, что изменение угла отхождения бронха, дренирующего кисту, а также потеря эластичности бронхов и бронхиол и изменение угла дихотомии (угол из острого становится тупым и вершина бифуркации играет роль клапана).

Острое увеличение размера легочной кисты может развиваться среди полного здоровья или на фоне пневмонии. Кашель, сопровождающийся толчкообразным повышением внутрибронхиального давления, может явиться провоцирующим фактором в развитии острого расширения кисты.

Клиническая картина обсуждаемого осложнения характеризуется классическими признаками синдрома внутрилесточного напряжения. Внезапное начало сопровождается выраженными и прогрессирующими нарушениями дыхания. Ребенок беспокоен, буквально на глазах нарастают одышка и цианоз. У детей младшего возраста дыхательные нарушения, как правило, более выражены, чем у старших, что связано, в первую очередь, с большей податливостью мягких тканей, более резким смещением средостения и перегибом магистральных сосудов. Дальнейшее нарастание внутрилегочного напряжения может привести к смерти ребенка при явлениях прогрессирующей острой дыхательной недостаточности.

Дети с напряженной кистой стараются занять положение на больном боку, дыхание

их поверхностное, резко учащено. При осмотре обращают внимание на выбухание и отставание в акте дыхания пораженной половины грудной клетки (при умеренных размерах кисты эти признаки сглажены). Перкуссия выявляет выраженное смещение органов средостения в противоположную сторону, над кистой определяется тимпанит, дыхание отсутствует или ослаблено, иногда выслушивается бронхиальное дыхание. Диагноз уточняют неотложной рентгенографией легких — на рентгенограммах напряженная киста выявляется в виде воздушной, четко очерченной полости, занимающей половину или всю плевральную полость и оттесняющей легкие и средостение (рис.).

Дифференциальный диагноз проводят с острой локализованной врожденной эмфиземой, пневмотораксом, иногда с диафрагмальной грыжей, причем сходство клинических проявлений этих состояний настолько велико, что решающими в дифференциальной диагностике являются рентгенологические или специальные методы исследования.

При острой локализованной врожденной эмфиземе новорожденных на обзорных **рентгенограммах** отсутствуют четкие округлые контуры, характерные для кист легких, а послойная томография (а иногда и рентгенография) позволяет выявить легочный рисунок в проекции участка повышенной прозрачности. Выше уже указывалось, что бронхография при локализованной лобарной эмфиземе проводится исключительно редко, по специальным показаниям. В то же время в ряде случаев именно бронхография позволяет дифференцировать напряженную кисту и локализованную эмфизему: при кистах оттесненные бронхи окаймляют напряженную кисту (рис.3); при локализованной эмфиземе бронхи прилегающих к пораженной доле отделов легкого также оттеснены, однако обычно отчетливо виден «обрубленный» бронх пораженного отдела легкого. В сомнительных случаях, при нарастании угрожающих явлений и невозможности уточнить диагноз, вполне оправдана диагностическая (а при кисте она окажется и лечебной) пункция. При попадании иглы в полость напряженной кисты в шприц под давлением будет поступать воздух (положительный «симптом поршня»); при локализованной эмфиземе удастся получить лишь отдельные пузырьки воздуха.

При напряженном пневмотораксе смещение средостения бывает более выражено, чем при напряженных кистах. На обзорных рентгенограммах видно спавшееся легкое, частично или полностью смещенное к средостению (кисты оттесняют непораженные отделы легкого вверх и вниз), отсутствуют контуры кисты. В редких случаях, когда напряженная воздушная тонкостенная киста выполняет всю плевральную полость, повторяя ее очертания, дифференциальный диагноз крайне труден. При внимательном рассмотрении снимков удастся обнаружить в реберно-диафрагмальном и кардиодиафрагмальном синусах дугообразные контуры кисты. При сомнении показана плевральная пункция, причем по мере удаления воздуха киста уменьшается в размерах и начинает четко прослеживаться на обзорных рентгенограммах.

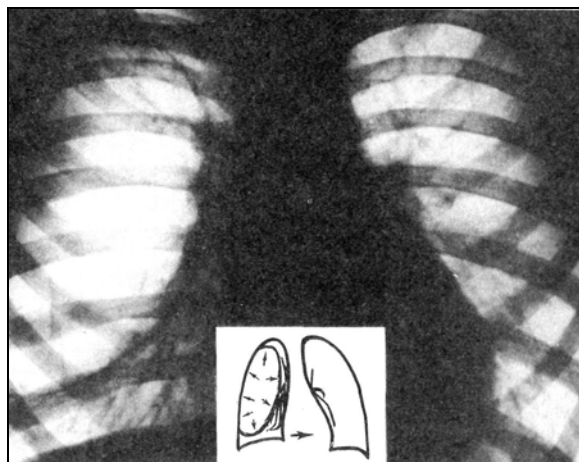


Рис.3. Напряженная киста правого легкого. Тень средостения оттеснена влево.

Крайне редко возникают сложности дифференцирования кист легкого и

диафрагмальной грыжи. Мы согласны с мнением Л. М. Рошаля, считающего, что эта проблема чаще возникает вне специализированных учреждений (из четырех известных нам случаев диагностических ошибок лишь одно наблюдение имело место в нашей клинике).

При диафрагмальной грыже удается выслушать перистальтические шумы в плевральной полости, рентгенологическая картина менее стабильна, чем при напряженной кисте (при изменении положения тела больного меняются контуры и размеры «кист»). Однако нам известны три наблюдения, когда в условиях районных больниц по жизненным показаниям при нарастании дыхательной недостаточности производились «пункции напряженной кисты», впоследствии оказавшейся желудком, сместившимся в левую плевральную полость. При сомнении в диагнозе показано безотлагательное контрастирование желудка и кишок, что позволит с уверенностью подтвердить или отклонить диагноз диафрагмальной грыжи. Так как поводом для дифференцирования с напряженной кистой обычно является желудок, смещенный в плевральную полость, то для уточнения диагноза достаточно провести его зондирование и опорожнение с последующим рентгеновским снимком — желудочный зонд окажется в полости «кисты»! К сожалению, мы не избежали этой серьезной диагностической ошибки, завершившейся, к счастью, благополучно.

Лечение детей с напряженными кистами может быть условно разделено на два этапа: *первый* — оказание неотложной помощи, устранение внутри-легочного напряжения, угрожающего жизни ребенка, и *второй* — радикальное извлечение кисты тем или иным способом. Отметим, что в условиях специализированного детского хирургического отделения эти этапы сливаются в единый терапевтический процесс.

Неотложная помощь ребенку с напряженной кистой должна быть оказана на месте — в детском соматическом или в ближайшем хирургическом отделении. Транспортировка на значительные расстояния ребенка с явлениями внутрилегочного напряжения категорически недопустима — она может закончиться смертью ребенка! При угрожающем жизни нарастающем напряжении кисты в детском соматическом отделении или в отделении общей хирургии, ближайшем к месту событий, производят экстренную пункцию кисты короткой иглой с широким просветом (интенсивное выделение воздуха через шприц подтверждает, что игла находится в полости кисты). Иглу фиксируют лейкопластырем к коже, соединяют с системой подводного дренирования по Бюлау, и ребенка срочно переводят в ближайшее хирургическое отделение. При отсутствии нарастания напряжения ребенок может быть переведен в ближайшее хирургическое отделение без предварительного наложения «игольчатого» дренажа.

Нагноение легочной кисты.

Нагноение является самым частым и неизбежным осложнением легочных кист. Отметим, что эта точка зрения справедлива и сегодня. Инфицированию кисты способствуют широкий дренирующий бронх, пневмонии, бронхиты, респираторно-вирусные инфекции, ангины, синуситы. Эти заболевания обычно предшествуют нагноению кисты, хотя в литературе описаны случаи, когда именно киста легкого являлась первым и единственным очагом инфекции. Нагноение легочной кисты, спровоцированное одним из перечисленных заболеваний, может иметь место у ребенка любого возраста.

Клинические проявления острого нагноения кисты характерны для острой гнойной инфекции легкого: на фоне ухудшения общего состояния (вялость, слабость, отказ от еды, плаксивость) повышается температура тела (иногда температурная кривая принимает характер гектической), отмечаются тахикардия, кашель с гнойной мокротой, крайне редко у детей с кистами наблюдают кровохарканье.

При осмотре ребенок вял, малоподвижен, пораженная половина грудной клетки отстаёт в акте дыхания; при выраженной перифокальной воспалительной реакции удается уловить укорочение перкуторного звука над инфильтратом, окружающим нагноившуюся кисту; там же ослаблено дыхание. При периферической локализации кисты возможно вовлечение в процесс плевральных листков — сухой (прослушивается шум трения плевры), а затем и выпотный плеврит, болезненность при пальпации соответствующих

межреберий; при появлении выпота — укорочение перкуторного звука.

Рентгенологические проявления нагноившейся кисты характеризуются появлением горизонтального уровня жидкости в сухой ранее полости (рис.4) или увеличением количества жидкости, стенки кисты теряют четкость наружного контура, появляются тени перифокального воспаления. Дифференциальный диагноз с острым абсцессом легких основывается на рентгенологической картине: при абсцессе первична инфильтрация паренхимы, причем инфильтраты весьма обширны, в центре их располагается полость с нечеткими, размытыми внутренними и внешними контурами, обычно с уровнем жидкости. При нагноившейся легочной кисте перифокальное воспаление вторично, ограничено, сохраняется четкость внутреннего контура кисты.

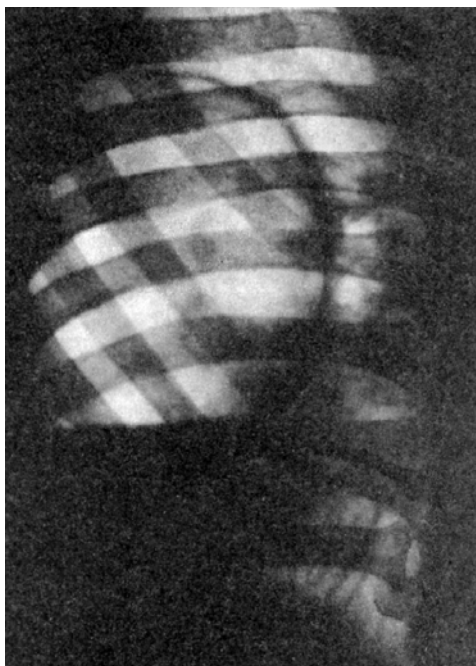


Рис.4. Гигантская нагноившаяся киста правого легкого.

Лечение детей с нагноившимися кистами должно осуществляться только в специализированных детских хирургических (а лучше — детских торакальных) отделениях. Основная задача первого этапа терапии — купирование гнойной инфекции. Таким больным проводят полный комплекс интенсивной терапии с неукоснительным соблюдением всех принципов лечения гнойно-септических заболеваний. Наряду с комплексной антибактериальной и общей терапией важное место в терапевтической программе занимает воздействие на очаг инфекции.

Санация полости кисты может быть осуществлена различными способами: при центральном расположении кисты показана чрезбронхиальная катетеризация полости с повторными промываниями; при периферической локализации целесообразнее прибегнуть к дренированию по Мональди с последующей тщательной санацией. В некоторых случаях мы использовали оба метода одновременно, проводя так называемое проточное промывание. После санации кисты мы проводим ее лечение описанным выше способом, сочетающим бронхиальную блокаду, дренирование по Мональди и введение в полость кисты склерозирующих растворов. Отметим, что нагноившиеся кисты, вне зависимости от их происхождения, хуже поддаются консервативной терапии — здесь чаще приходится прибегать к радикальной операции в «холодном» периоде. Нам не приходилось наблюдать случаев нагноившихся кист у детей, которые потребовали бы радикального вмешательства в остром периоде, хотя подобные описания имеют место. Нам кажется, что в настоящее время мощный арсенал средств местного и общего воздействия дает возможность отказаться от выполнения радикальных операций на высоте острого гнойного процесса.

В тех случаях, когда ребенку показана радикальная операция в «холодном» периоде,

следует обратить пристальное внимание на тщательную предоперационную подготовку и обеспечение безопасности операции: надо помнить, что за кажущейся ее простотой и технической легкостью может скрываться сложнейшее травматичное вмешательство, обусловленное мощными рубцовыми плевральными сращениями.

Диагностическая и лечебно-тактическая программа при осложненных неспецифических кистозных образованиях легких у детей.

I. Общая диагностическая программа.

Анамнез: семейный анамнез (наличие пороков развития), течение беременности и родов. Перенесенные стафилококковые пневмонии, деструкции легких, травмы («постдеструктивные», посттравматические кисты). Периодические повышения температуры тела (нагноения кисты). Начало острых дыхательных расстройств: время, характер (острое, подострое, постепенное), среди полного здоровья, на фоне заболевания легких. Характер одышки (постоянная, нарастающая, приступообразная).

Осмотр: положение и поведение ребенка (положение на больном боку, беспокойство, вялость, апатия); цианоз, одышка; отставание пораженной половины грудной клетки в дыхании, выбухание ее, расширение межреберий. Повышенная температура тела.

Перкуссия: смещение средостения в сторону, противоположную стороне поражения (напряженная киста, пневмоторакс); отсутствие смещения (нагноение кисты); тимпанит на стороне поражения, укорочение, притупление (выпотной плеврит при нагноившейся кисте).

Пальпация: болезненность при пальпации межреберий (нагноившаяся киста, реактивный выпотной плеврит).

Аускультация: ослабление, отсутствие дыхания (напряженная киста, пневмоторакс); шум трения плевры (нагноившаяся киста + сухой плеврит).

Рентгенологическое исследование. Обзорная рентгенография органов грудной клетки (экстренная, при вертикальном положении ребенка): смещение средостения в «здоровую» сторону, отсутствие легочного рисунка на стороне поражения, очертания напряженной кисты, низкое стояние купола диафрагмы (напряженная легочная киста, пневмоторакс). Обычное стояние средостения, контуры кисты с горизонтальным уровнем жидкости и перифо-кальным воспалением (нагноившаяся киста).

II. Общая лечебно-тактическая программа.

1. Основная цель: экстренное устранение внутригрудного (внутрилегочного или внутриплеврального) напряжения при напряженных кистах или пневмотораксе. При нагноении кисты — санация очага гнойной инфекции, снятие явлений гнойной интоксикации, антибактериальная терапия.

2. После снятия непосредственной угрозы жизни ребенка и стабилизации его состояния показан перевод в специализированное ДХО для дальнейшего лечения.

3. Дальнейшее лечение направлено на ликвидацию кисты методами «малой» или «большой» легочной хирургии.

ОСЛОЖНЕННЫЕ ВРОЖДЕННЫЕ ДИАФРАГМАЛЬНЫЕ ГРЫЖИ

Врожденные диафрагмальные грыжи являются своеобразным пороком развития грудобрюшной преграды, при котором органы брюшной полости могут перемещаться в грудную через естественные или патологические отверстия в диафрагме, а также путем выпячивания ее истонченного участка. В зависимости от размеров грыжевых ворот, их локализации, количества и величины смещенных органов развивается нарушение функции дыхания, пищеварения и сердечно-сосудистой деятельности. Все это может быть компенсировано и длительно не выявляться. Декомпенсация чаще, наступает вскоре после

рождения или в более старшем возрасте и сопровождается тяжелыми осложнениями.

В зависимости от локализации грыжевых ворот врожденные диафрагмальные грыжи делят на 3 основные группы:

1) грыжи собственно диафрагмальные (ложные и истинные);

2) грыжи пищеводного отверстия (как правило, истинные);

3) грыжи переднего отдела диафрагмы — парастернальные (истинные) в области грудинореберного треугольника (щель Лоррея) и френико-перикардальные, возникающие при наличии дефектов диафрагмы и перикарда (ложные). Аплазию (отсутствие) купола диафрагмы можно расценивать как обширную ложную грыжу собственно диафрагмы, а релаксацию относят к истинным грыжам с выпячиванием всего купола.

Так называемая истинная диафрагмальная грыжа возникает в результате недоразвития мышечного и сухожильного слоя диафрагмы, которая, истончаясь, выпячивается в грудную полость, образуя грыжевой мешок.

Недоразвитие всех слоев диафрагмы сопровождается образованием различных по форме и величине сквозных дефектов. В таких случаях брюшные органы свободно перемещаются в грудную полость и образуется ложная диафрагмальная грыжа, не имеющая грыжевого мешка.

Клиническая картина, лечение и прогноз при осложненных врожденных диафрагмальных грыжах в значительной степени зависят от вида порока и возраста ребенка. Публикуемые данные о высокой летальности при диафрагмальных грыжах прежде всего относятся к детям первых месяцев жизни. Летальность в указанной группе больных зависит от различных осложнений, которые возникают преимущественно в связи с ложными грыжами (особенно собственно диафрагмы), реже — с грыжами пищеводного отверстия и релаксацией.

ГРЫЖИ СОБСТВЕННО ДИАФРАГМЫ

Среди врожденных пороков диафрагмы наиболее часто, по нашим данным, встречаются ложные грыжи собственно диафрагмы, несколько реже— истинные. Клиническое течение, прогноз и техника оперативных вмешательств в этих группах врожденных диафрагмальных грыж довольно существенно отличаются друг от друга, хотя иногда, при возникновении сходных осложнений, симптоматика и хирургическая тактика бывают одинаковы.

Осложненные ложные грыжи собственно диафрагмы

Врожденные дефекты диафрагмы, через которые перемещаются органы брюшной полости в грудную, обычно бывают трех видов: щелевидный дефект в области пояснично-реберного отдела (щель Богдалека, рис.5,а), значительный дефект купола диафрагмы (рис. 5, б) и аплазия— отсутствие одного из куполов диафрагмы (рис. 5, в).

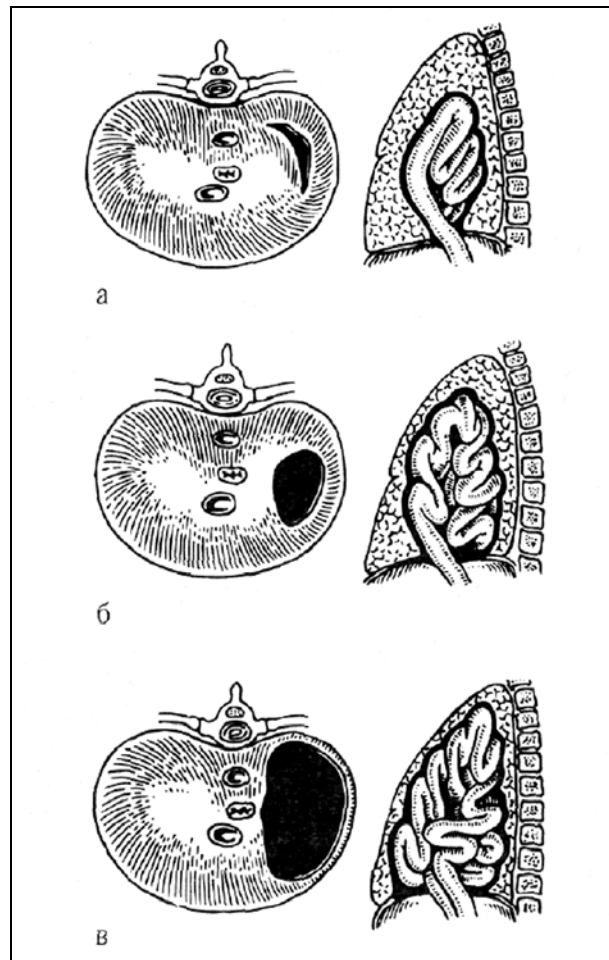


Рис.5. Локализация и форма дефектов диафрагмы при ложных грыжах собственно диафрагмы. а — щелевидный дефект пояснично-реберного отдела; б — значительный дефект купола диафрагмы; в — отсутствие купола диафрагмы.

Клиническая картина. При наличии щелевидного дефекта в области поясничнореберного отдела (щели Богдалека) возникает острое течение ложной грыжи собственно диафрагмы обычно в первые часы или дни после рождения ребенка. В большинстве случаев грыжа проявляется симптомами нарастающей асфиксии и сердечно-сосудистой недостаточности, которые развиваются вследствие метеоризма перемещенных в грудную полость кишечных петель и желудка. В таких случаях происходит сдавление легких и смещение органов средостения — состояние, названное С. Я. Долецким «асфиксическое ущемление». У старших детей возможно истинное ущемление смещенных через дефект диафрагмы органов брюшной полости. Клиническое проявление этих осложнений ложных грыж собственно диафрагмы имеет свои особенности.

«Асфиксическое ущемление» только условно можно назвать осложнением врожденной диафрагмальной грыжи. Это, скорее, обычное клиническое проявление ложной грыжи собственно диафрагмы, если смещение полых органов в плевральную полость произошло до рождения ребенка. В первые часы жизни кишечные петли и желудок заполняются газом, резко увеличивается их объем и усиливается сдавление органов грудной полости. При узком щелевидном дефекте полые органы лишены возможности самостоятельно переместиться обратно в брюшную полость. Самым постоянным признаком «асфиксического ущемления» бывает прогрессивно нарастающий цианоз. Ребенок становится вялым, крик слабый, периодически возникает рвота. Дыхание затрудненное, поверхностное и сравнительно редкое (20—30 в минуту). Заметно участие вспомогательных дыхательных мышц, западают грудина и ложные ребра. При вдохе воронкообразно втягивается надчревная область (больше слева). Живот малых размеров, несколько асимметричен за счет выступающей печени. Во время крика или при попытках кормления ребенка цианоз заметно усиливается. Явления асфиксии несколько уменьшаются при переводе ребенка в вертикальное положение с некоторым наклоном в

сторону грыжи. Следует помнить о том, что ИВЛ при подозрении на осложнение диафрагмальной грыжи не показана, так как она резко ухудшает состояние ребенка: усиливается присасывание брюшных органов в грудную полость, а отсюда увеличивается смещение органов средостения и сдавление легких. Физикальные данные значительно помогают в постановке диагноза. На стороне грыжи (обычно слева) дыхание резко ослаблено или не прослушивается. У более старших детей улавливаются слабые шумы кишечной перистальтики. На противоположной стороне дыхание ослаблено в меньшей степени. Тоны сердца выслушиваются отчетливо, как правило, отмечается декстрокардия. Очень важным является симптом «передвижения сердца»: при рождении ребенка тоны сердца прослушиваются в обычном месте, но сравнительно быстро (через 1—2 ч) смещаются вправо за срединную или даже сосковую линию.

Рентгенологическое исследование имеет решающее значение для уточнения диагноза. Основными симптомами диафрагмальной грыжи будут резкое смещение границ сердца (чаще вправо) и появление в легочном поле ячеистых полостей неравномерной величины соответственно наполнению газом перемещенных петель кишечника. При обследовании ребенка в первые часы после рождения полости будут сравнительно мелкими, постепенно их количество увеличивается, и они становятся крупнее (рис.6.). Иногда при смещении в грудную полость желудка видна большая воздушная полость, имеющая грушевидную форму. В брюшной полости петли кишечника мало заполнены газом.

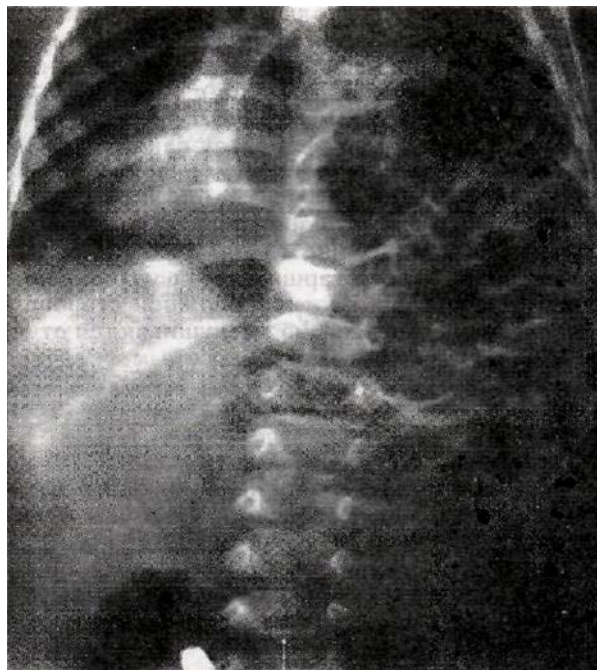


Рис.6. Врожденная ложная диафрагмальная грыжа. Грудная полость слева заполнена раздутыми кишечными петлями.

Исследование с контрастированием, которое мы проводим с йодолиполом, показано только при сомнении в диагнозе. Для этого новорожденному через зонд вводят в желудок 5—7 мл йодированного масла (йодолипол), которое, растекаясь, хорошо контурирует стенку желудка. Повторное исследование через 2—3 ч может показать прохождение контрастирующего вещества по тонкой кишке и выявить ее смещение в грудную полость. В ряде случаев при рентгенологическом исследовании удается диагностировать такие сопутствующие пороки развития, как врожденная непроходимость кишечника. При этом видно резкое вздутие отдельных, перемещенных в грудную полость кишечных петель, с горизонтальными уровнями жидкости или метеоризмом приводящей кишки.

Ущемление ложных диафрагмальных грыж. В связи с наличием «жестких» грыжевых ворот при ложных грыжах диафрагмы ущемление перемещенных органов брюшной полости возможно чаще, чем при других грыжах диафрагмы. Ущемление полых

органов характеризуется внезапным началом. На первый план выступают явления острой непроходимости желудочно-кишечного тракта в сочетании с дыхательной недостаточностью. Ранним признаком, позволяющим заподозрить ущемление, являются приступы схваткообразных болей. Грудные дети внезапно начинают беспокоиться, метаться в кровати, хвататься руками за живот. Более старшие указывают на возникающие боли в области груди или верхних отделах живота. Длительность и интенсивность приступов могут быть различными, обычно схватки повторяются каждые 10—15 мин. В промежутках больные ведут себя относительно спокойно. Общее состояние прогрессивно ухудшается. Рвота всегда сопровождает ущемление, возникает во время приступа болей, часто бывает многократной. Задержка стула и газов наблюдается во всех случаях. Только в начале заболевания иногда бывает скудный стул (при ущемлении верхних отделов кишечника). Грудная клетка на стороне ущемления несколько отстает в движении при дыхании, появляются одышка, цианоз, учащение пульса. Живот слегка втянут, нерезко болезненный при пальпации в надчревной области. Перкуторно и аускультативно определяется смещение органов средостения в противоположную грыже сторону, ослабление или отсутствие дыхания на больной стороне. В начале заболевания в грудной полости часто прослушиваются звонкие шумы перистальтики.

Дифференциальную диагностику ложной диафрагмальной грыжи у новорожденного следует проводить с некоторыми врожденными пороками сердца и родовой травмой головного мозга, при которых цианоз и общая слабость ребенка дают повод заподозрить «асфиксическое ущемление». Однако отсутствие характерных изменений органов дыхания и данные рентгенологического исследования помогают установить правильный диагноз. Приступы цианоза также наблюдаются у новорожденного с острой лобарной эмфиземой или кистой легкого. Клинические симптомы в таких случаях мало помогают дифференциальной диагностике. Рентгенологическое исследование при этих заболеваниях, так же как и при диафрагмальной грыже, показывает резкое смещение границ сердца, но при острой эмфиземе нет характерной ячеистой структуры легочного поля на стороне поражения, соответствующей газовым пузырям кишечных петель. Киста легкого проявляется отдельными крупными полостями, но, в отличие от грыжи, имеются видимый замкнутый контур диафрагмы, нормальный газовый пузырь желудка и обычное количество кишечных петель в брюшной полости. Исследование пищеварительного тракта с контрастированием помогает поставить окончательный диагноз. Дифференцирование ущемлений ложных диафрагмальных грыж приходится проводить с плевритом, который при стафилококковой пневмонии начинается остро, имеет изменчивую рентгенологическую картину и у старших детей бывает многокамерным. Для уточнения диагноза достаточно провести рентгенологическое исследование с контрастированием. Понятно, что диагностическая пункция при подозрении на ущемленную грыжу категорически противопоказана.

Лечение. Врожденная ложная диафрагмальная грыжа собственно диафрагмы с острым течением у новорожденных («асфиксическое ущемление») и явления ущемления у грудных детей и в более старшем возрасте служат абсолютным показанием к немедленной операции. Недооценка значения экстренного хирургического вмешательства влечет за собой гибель больного при явлениях асфиксии (у новорожденных) или острой непроходимости желудочно-кишечного тракта.

Осложненные истинные грыжи собственно диафрагмы

Характер клинического течения зависит главным образом от степени смещения органов брюшной полости в грудную. В ряде случаев грыжевые ворота бывают небольшими, а грыжевой мешок значительно растянут и заполнен органами, перемещенными в плевральную полость. Наступает сдавление легких, смещение сердца и сосудов средостения со значительным нарушением их функции. Может быть нарушена проходимость желудочно-кишечного тракта.

Клиническая картина. Острое течение истинной врожденной грыжи собственно диафрагмы возникает при наличии тотального смещения органов брюшной полости в

грудную, что обычно наблюдается у новорожденных и детей первых месяцев жизни. У более старших детей может возникнуть ущемление перемещенных брюшных органов при наличии сравнительно небольшого дефекта собственно диафрагмы и большого грыжевого мешка. Клинические проявления этих осложнений имеют некоторые отличия. Острое течение истинных грыж и релаксации диафрагмы обычно проявляется в первые дни после рождения ребенка симптомом «асфиксического ущемления». Общее состояние ребенка прогрессивно ухудшается, нарастает цианоз, дыхание становится поверхностным, замедленным. Живот втянут, при дыхании западает надчревная область. Бывает рвота. Однако перечисленные симптомы менее выражены, чем при ложных грыжах, и не столь постоянны.

Ущемление истинных грыж собственно диафрагмы встречается крайне редко. Это связано главным образом с отсутствием четко выраженных («жестких») грыжевых ворот или значительным их диаметром. При ограниченном дефекте диафрагмы ущемление проявляется внезапным началом. Клиническая картина характеризуется резкими болями в груди и животе, нарушением дыхания и явлениями кишечной непроходимости (рис.7).

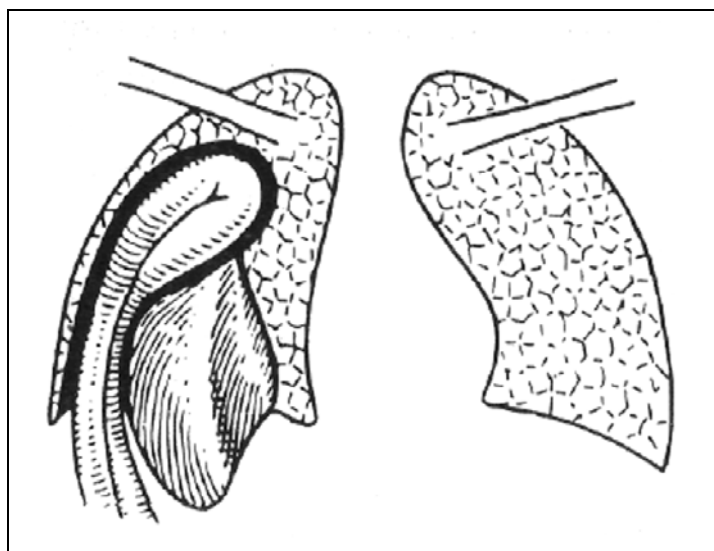


Рис.7. Правосторонняя релаксация диафрагмы (схема). Кишечные петли ущемились между смещенной в грудную полость печенью и грудной стенкой.

Рентгенологическое исследование позволяет уточнить диагноз. На рентгенограммах видно перемещение кишечных петель в плевральную полость и резкое смещение средостения в противоположную сторону. Изредка для уточнения диагноза приходится проводить исследование желудочно-кишечного тракта с контрастированием. Характерными рентгенологическими признаками больших истинных грыж собственно диафрагмы так же, как и ее релаксации, являются высокое стояние и парадоксальное движение грудобрюшной преграды. При многоосевом просвечивании диафрагма видна в виде тонкой правильной дугообразной линии, ниже которой расположены газовые пузыри желудка и кишечных петель.

Дифференциальную диагностику следует проводить так же, как и при остром течении ложной грыжи, с некоторыми врожденными пороками сердца, родовой травмой головного мозга и лобарной эмфиземой легкого.

Лечение. При остром течении или ущемлении истинной грыжи собственно диафрагмы показана срочная операция.

Грыжи пищеводного отверстия диафрагмы

Грыжей пищеводного отверстия диафрагмы принято называть перемещение органов брюшной полости в заднее средостение или плевральные полости через расширенное пищеводное отверстие. Смещается, как правило, желудок, преимущественно вправо. Мы наблюдали 51 ребенка с различной локализацией грыжи пищеводного отверстия, среди

которых 14 поступили по поводу ущемления и были успешно оперированы.

Клиническая картина. У детей с грыжей пищеводного отверстия диафрагмы, как правило, уже в грудном возрасте отмечают срыгивания, затем рвоту, которые носят постоянный характер. Вследствие этого рецидивирует аспирационная пневмония. Характерно отставание в физическом развитии, отмечаются бледность, снижение содержания гемоглобина. Сравнительно часто у больных развивается «геморрагический синдром»; рвота кровью, скрытая или видимая кровь в кале. Дети старшего возраста жалуются на урчание и боли в груди, приступы кашля.

Ущемление грыжи пищеводного отверстия наступает остро. Появляются сильные схваткообразные боли в надчревной области. Ребенок становится беспокойным, возникает рвота «фонтаном». В рвотных массах—слизь и пища, иногда окрашенная кровью; желчи, как правило, не видно. При ущемлении (перегибе) пищевода рвота бывает после каждого глотка пищи. Диагноз уточняют рентгенологическим исследованием.

Рентгенологическое исследование. Ребенку с подозрением на ущемленную грыжу пищеводного отверстия производят рентгенограммы в переднезадней и боковой проекциях, на которых виден газовый пузырь перемещенного желудка с большим горизонтальным уровнем жидкости с одной или обеих сторон от средней линии. В ряде случаев газовый пузырь не определяется, так как смещенный и ущемленный желудок заполнен жидкостью. Для лучшей ориентировки необходимо дополнить обследование рентгенограммами с введением контрастирующего вещества через рот. Исследование обычно проводят при вертикальном положении и лежа с умеренной компрессией надчревной области. При грыжах с приподнятым пищеводом контрастирующее вещество попадает в желудок выше места ущемления. При паразофагеальных грыжах контрастирующее вещество останавливается в пищеводе над диафрагмой или опускается на дно той части желудка, которая будет прослеживаться ниже диафрагмы. Смещение кишечных петель в плевральную полость через пищеводное кольцо наблюдается редко.

Лечение. В последние годы при ущемленной грыже пищеводного отверстия у детей производят радикальную операцию из трансторакального доступа.

Диагностические и лечебно-тактические программы при диафрагмальных грыжах

Диафрагмальная грыжа, осложненная «асфиксическим» ущемлением.

1. **Диагностический ключ:** нарастание ОДН в первые часы после рождения + постепенное смещение средостения вправо + выслушивание в левой плевральной полости перистальтических шумов + ячеистые просветления (петли кишок) в левой плевральной полости и смещение средостения вправо на рентгенограмме.

2. **Показана экстренная радикальная операция** — лапаротомия или торакотомия, низведение органов брюшной полости, пластика диафрагмы. Операцию целесообразно производить в детском хирургическом отделении *или с участием детского хирурга.*

3. **Временное облегчение** может принести вертикальное положение ребенка с наклоном влево.

ОСЛОЖНЕНИЕ БАКТЕРИАЛЬНОЙ ДЕСТРУКЦИИ ЛЕГКИХ

Бактериальная деструкция легких - это гнойно-воспалительное заболевание легких и плевры, характеризуется образованием полости (БУЛЛ) и в дальнейшем при прогрессировании процесса вызывает плевральные осложнения. Различают два основных путей развития заболевания: аэробронхогенный (первичный) и гематогенный вторичный). Аэробронхогенный путь поражения легких составляет 80-85 % всех случаев и в большинстве случаев данной путем поражаются дети грудного и младшего возраста (от 0 до 3 лет). При этом, у них отмечается склонность к генерализации гнойного процесса с развитием септико-пиемических очагов в других органах.

Классификация

Из множества предложенных классификаций бактериальных деструкций легких наиболее приемлема следующая.

I. Острая бактериальная деструкция.

По генезу - первичная (аэробронхогенная), вторичная (гематогенная).

По клинико-рентгенологическим формам:

деструкция с внутрилегочными осложнениями:

абсцессы;

буллы;

деструкции с плевральными осложнениями:

пиоторакс (плащевидный, тотальный (эмпиема плевры), отграниченный;

пиопневмоторакс и пневмоторакс - напряженный, ненапряженный, отграниченный).

По течению - острое, затяжное, септическое.

II. Хронические формы (исходы острой деструкции).

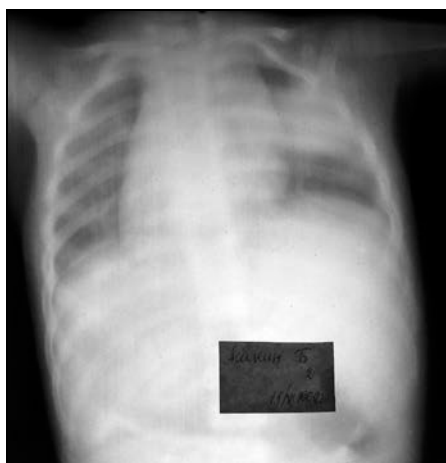
хронический абсцесс;

хроническая эмпиема плевры;

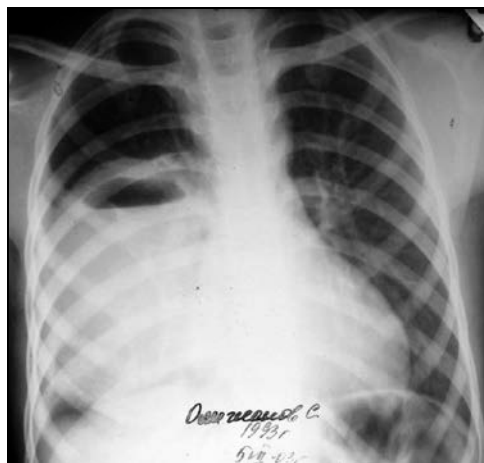приобретенные кисты плевры.

При **легочной форме БДЛ** чаще протекает наличием в легком буллы или же абсцесса. Булла в своей течения может рассасываться или переходить в абсцесс или приобретенную кисту легкого.

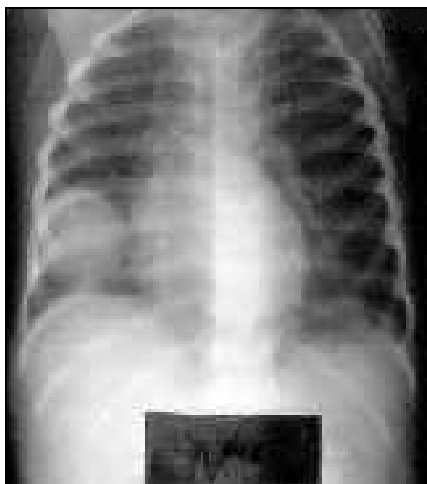
Абсцесс легкого в своем развитии может дренироваться в бронхиальное дерево (это наиболее благоприятный течение) или же в плевральную полость. При « сухой» буле перкуторно над ней отмечается усиление легочного звука, аускультативно- ослабленное дыхание. При абсцессе легкого, перкуторно над ней отмечают притупление легочного звука, а при прорыве его в бронх – аускультативно выслушивают над ней «амфорическое» дыхание.



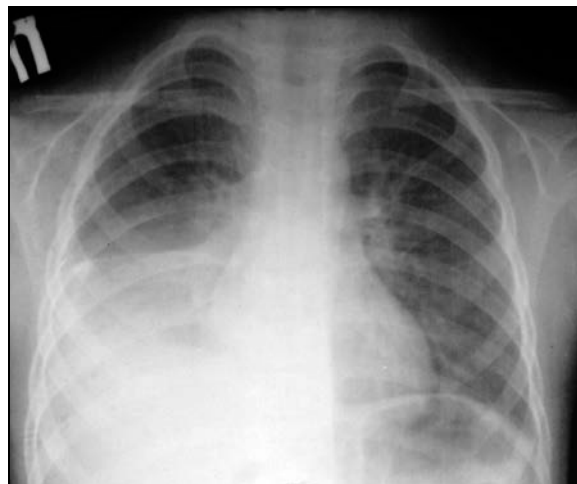
БДЛ. Легочная форма. Абсцесс левого легкого



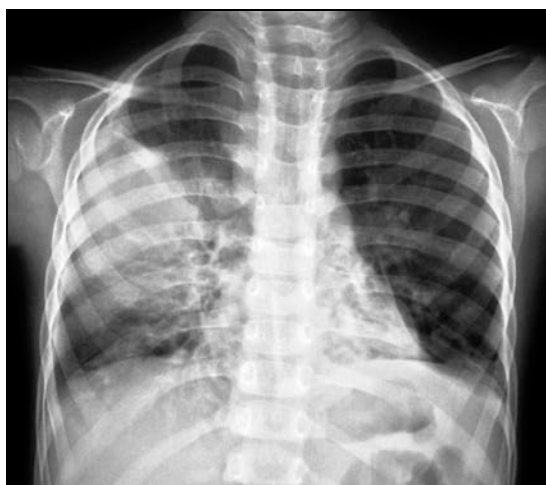Дренирующий абсцесс левого легкого



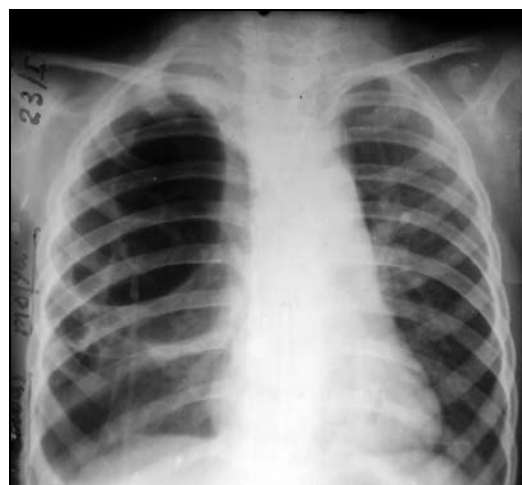Абсцесс правого легкого



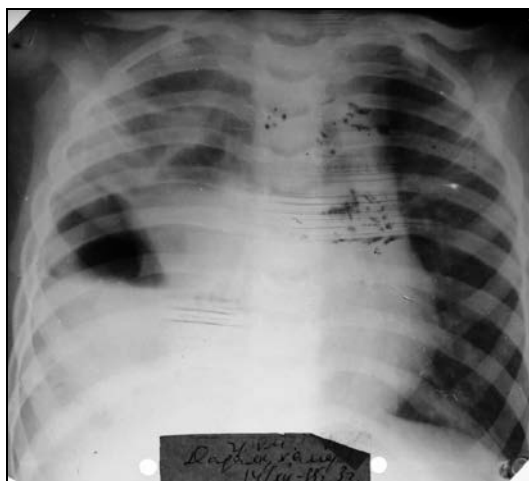
Нижнедолевой лобит справа



Лобит средней доли правого легкого



Напряженная воздушная киста левого легкого



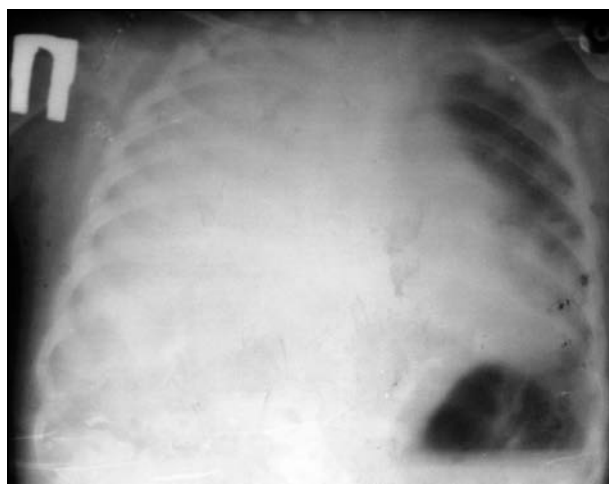Ограниченный пиопневмоторакс справа

Дифференциальную диагностику обычно проводят с врожденными и приобретенными кистами легкого, ограниченным пиопневмотораксом, диафрагмальной грыжей и т.д.

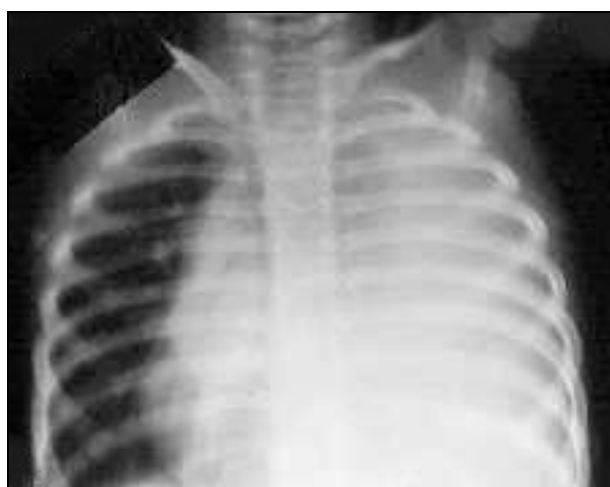Легочно-плевральная форма БДЛ. – характеризуется следующими осложнениями:

- ◆ пиоторакс (тотальный, ограниченный, плащевидный)
- ◆ пиопневмоторакс (напряженный, ненапряженный)
- ◆ пневмоторакс (напряженный, ненапряженный, ограниченный)
- ◆ хроническая эмпиема.

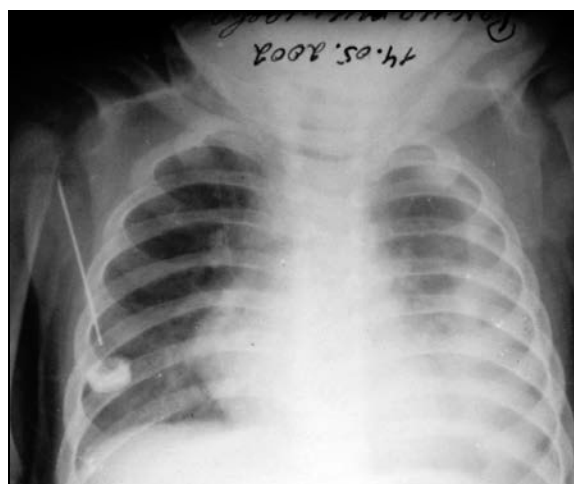
Пиоторакс – обычно встречается в 35-40 % случаев, аускультативно на стороне поражения над легким отмечается резко ослабленное дыхание, перкуторно - притупление легочного звука. На обзорной Р-графии грудной клетки- отмечаются гомогенное затемнение легочных полей с уровнем жидкости, синус не контрастируется, средостение смещается в здоровую сторону. При тотальном пиотораксе имеется расширение межреберных промежутков. Плащевидный пиоторакс - характеризуется высокой интенсивности затемнения легочного поля, при этом средостение не смещается в противоположную сторону, но иногда может быть впечатление, что она смещена в пораженную сторону. Диагноз подтверждается на основании бокового снимка грудной клетки.



Тотальный напряженный пиоторакс справа

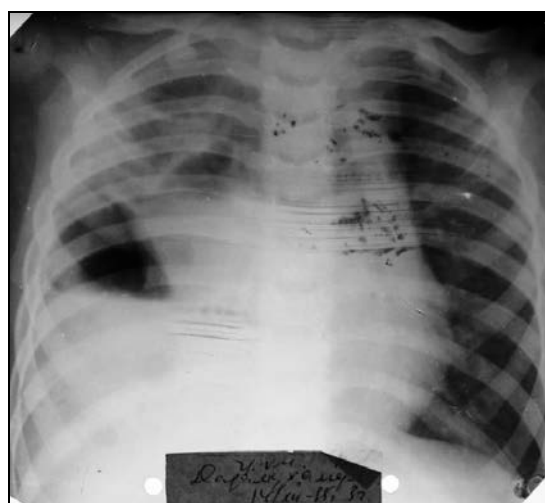
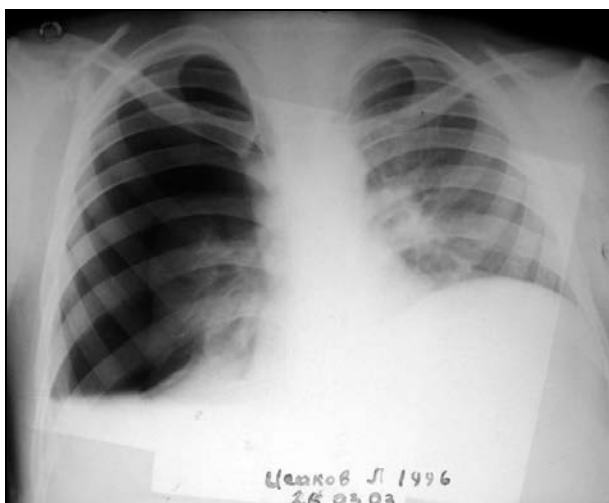

Тотальный напряженный пиоторакс справа



Пиоторакс слева

Пиопневмоторакс- при аускультации на пораженной стороне в нижних отделах дыхание отсутствует, а на уровне воздушной полости возможно проводное дыхание. Перкуторно на стороне поражения- участки тупости чередуются с тимпаническим. На обзорной Р- графии грудной клетки отмечает гомогенное затемнение в нижних отделах и наличие воздуха над ним. Смещение средостения в здоровую сторону. Пиопневмоторакс встречается в 55- 60 % случаев

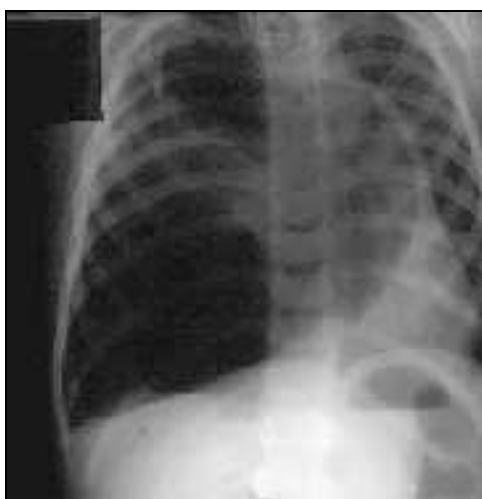

Напряженный пиопневмоторакс справа

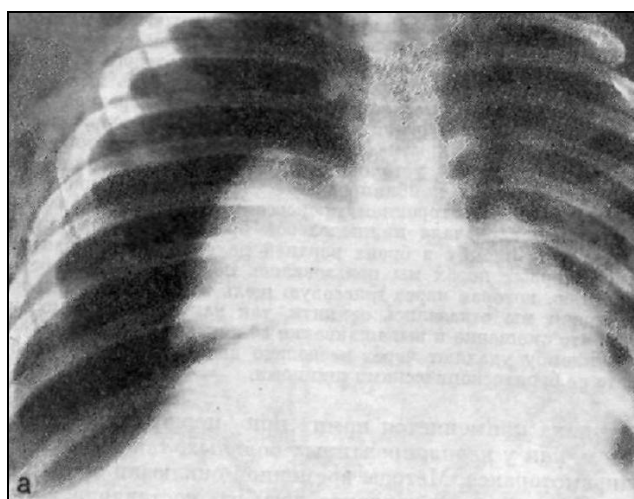
Ограниченный пиопневмоторакс справа

Дифференциальный диагноз проводят с врожденной лобарной эмфиземой, врожденно диафрагмальной грыжей.

Пневмоторакс - Встречается обычно 2-3% случаев. Аускультативно на стороне поражения над легкими отмечается отсутствие проводимости дыхания или же отмечается проводное дыхание. Перкуторно на стороне поражения усиление легочного звука над легкими. На обзорной Р-графии грудной клетки определяется воздух в плевральной полости и смещении средостения в здоровую сторону.



Напряженный пневмоторакс справа



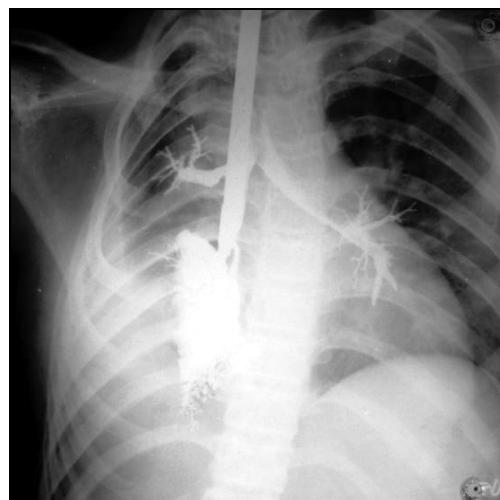
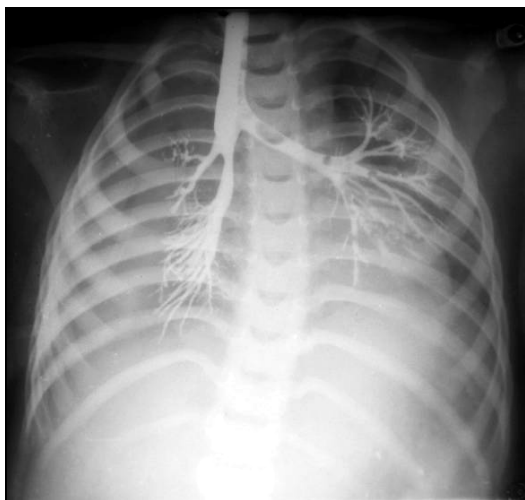
Напряженный пневмоторакс справа с медиастинальной грыжи

Особенно тяжело протекает напряженный (клапанный) пневмоторакс и пневмоторакс. Роль клапана могут выполнять фибриновые наложения, слизистая бронхов и т.д.

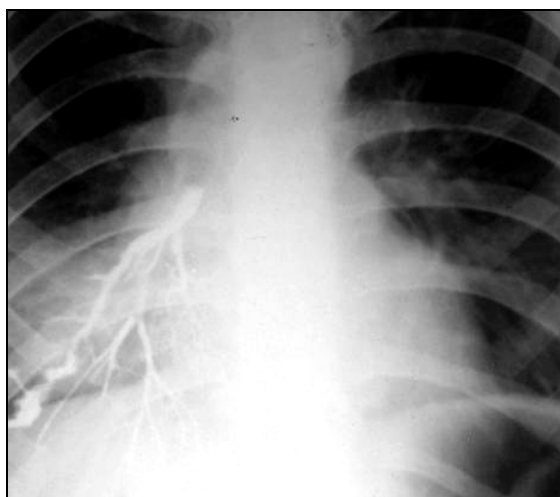
Происходит резкое смещение средостения в противоположную сторону, которое сопровождается шоковым состоянием. На обзорной Р- графии грудной клетки отмечается просветление легочного поля на стороне поражения за счет наличия воздуха, а ниже ее

определяется уровень жидкости с горизонтальной границей. Легкое коллабируется на 2/3 своего объема или полностью.

Хроническая эмпиема плевры - это когда процесс в плевральной полости сохраняется более чем 3 месяца, в большинстве случаев сопровождается образованием бронхиальных свищей.

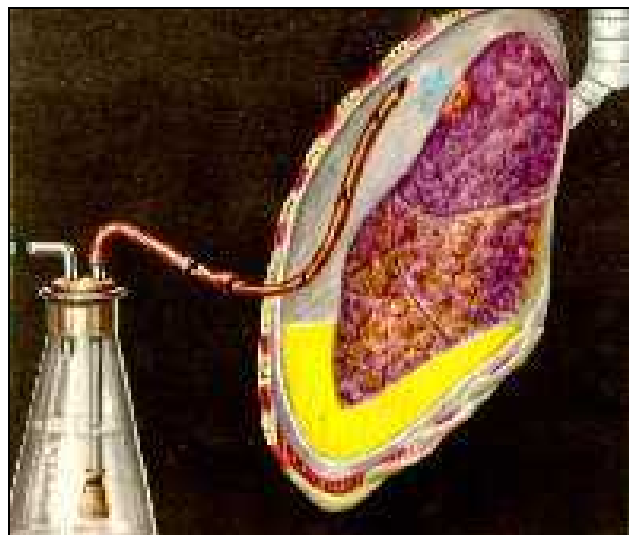

Хроническая эмпиема с коллабированием правого легкого

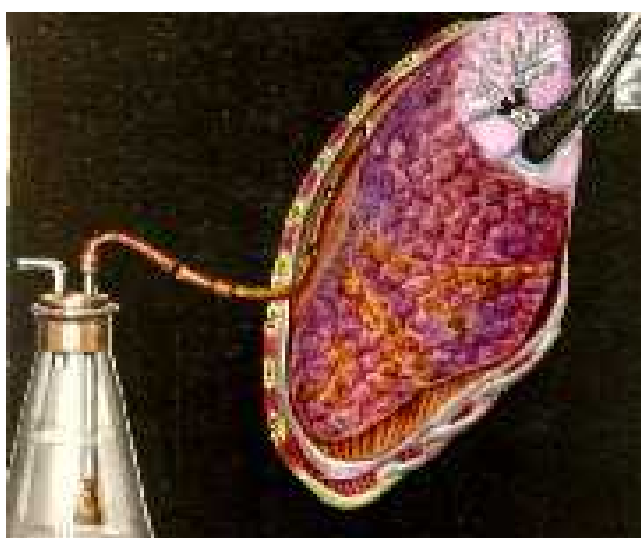

Хроническая эмпиема с бронхо-плера-кожным свищом

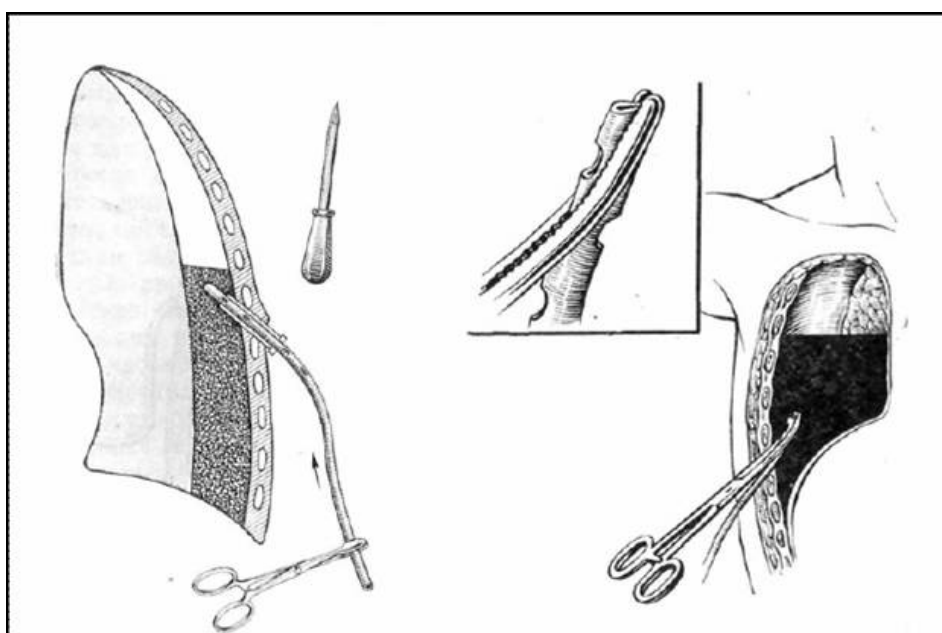
При легочно-плевральной форме БДЛ одним из основным методом диагностики и лечения является пункция и дренирование плевральной полости. Нужно, отметить. Что дренирование плевральной полости с пассивным оттоком по Бюллау большинством хирургам считается недостаточно эффективным. Наибольшее распространение получило дренирование плевральной полости с активной аспирацией. Создание постоянного отрицательного давления в плевральной полости способствует наиболее эффективной эвакуации экссудата и воздуха, расправлению легкого.



Бронхоскопическая окклюзия бронхов при пиопневмоторексе
Легкое коллабировано несмотря на дренирование плевральной полости



Бронхоскопическая окклюзия бронхов при пиопневмоторексе
Бронхоскопическая окклюзия бронха верхней доли, несущей бронхо-плевральные свищи.



Методом выбора при наличии бронхиальных свищей в остром периоде заболевания является метод поисковой окклюзии бронхов разработанный В.И.Гераскиным, которое заключается

введение в просвет бронха пломбы- поролоновую губку сроком на 2-3 недели.

Реабилитация - после выписки из стационара диспансерное наблюдение как правило проводится в течении 2-3 х лет , что заключается в начале ежемесячном физикальное обследование (общий осмотр, аускультация, перкуссия грудной клетки, анализ крови и т.д.).

Назначение физиотерапевтического и лечебной физкультуры. В последующий раз эти же мероприятия раз в 6-7 месяцев. При возможности санаторно-курортное лечение при появлении симптомов дыхательной недостаточности показано бронхологическое исследование в условиях стационара.

Профилактика – раннее выявление и интенсивная многокомпонентная терапия воспалительного процесса, внутрилегочное введение антибиотиков, физиотерапевтическое лечение. Раннее проведения рентгенологических исследований органов грудной клетки.

Диагностические и лечебно-тактические программы при бактериальных деструкциях легких у детей.

I. Общая диагностическая программа.

Анамнез: предшествующие острые респираторно-вирусные заболевания. Начало заболевания, характер одышки, признаки интоксикации, температурная кривая, первичный или вторичный характер поражения (наличие внелегочных гнойных очагов, предшествовавших заболеванию легких,— омфалит, отит, мастит, остеомиелит и т. д.).

Осмотр: положение и поведение ребенка (вялость, признаки интоксикации; вынужденное положение на больном боку — при легочно-плевральных формах БДЛ); одышка; цианоз; отставание пораженной половины грудной клетки в акте дыхания; выбухание пораженной половины грудной клетки, расширение межреберных промежутков (при легочно-плевральных формах БДЛ); повышение температуры тела; гиперемия, инфильтрация кожи, флюктуирующее выбухание под кожей пораженной половины грудной клетки (при прободающей эмпиеме). Сформировавшиеся кожно-плевральные свищи, рубцы (при хронической эмпиеме плевры).

Перкуссия: смещение средостения в здоровую сторону (при легочно-плевральных формах); укорочение перкуторного звука на стороне поражения (при преддеструкциях, легочных формах БДЛ, кроме буллезной, при пиотораксе, фибротораксе); тимпанит на стороне поражения (при пневмотораксе, напряженных буллах); тимпанит в верхних отделах, укорочение перкуторного звука — в нижних (при пиопневмотораксе).

Пальпация: отечность, инфильтрация, флюктуация (при прободающей эмпиеме плевры). Болезненность при пальпации межреберий (при плевритах) .

Аускультация: ослабление, отсутствие дыхания (преддеструкции, легочные и легочно-плевральные формы БДЛ); влажные хрипы (преддеструкции, легочные формы БДЛ); шум трения плевры (сухой плеврит).

Рентгенологическое исследование. Обзорная рентгенография органов грудной клетки (экстренная, при вертикальном положении ребенка): смещение средостения в сторону, противоположную стороне поражения (при легочно-плевральных формах БДЛ); гомогенное затемнение всего гемоторакса (пиоторакс); гомогенное затемнение с горизонтальным уровнем жидкости (пиопневмоторакс); тотальное просветление (пневмоторакс); дополнительные округлые тени, снижение прозрачности, тени инфильтратов и т. д. (преддеструкции, легочные формы БДЛ).

II. Общая лечебно-тактическая программа.

Легочно-плевральны е формы БДЛ.

Пиоторакс.

1. Диагностический ключ: фон — тяжелая пневмония или деструкция + постепенно нарастающая ОДН + гектический характер температурной кривой + отставание пораженной половины грудной клетки в акте дыхания, выбухание ее + смещение средостения в сторону, противоположную пораженной, + укорочение перкуторного звука и

ослабление дыхания на пораженной стороне + на обзорной рентгенограмме смещение тени средостения в непораженную сторону, гомогенное затенение на стороне поражения (в зависимости от локализации и характера пиоторакса тень может быть тотальной или ограниченной).

2. Первая помощь: плевральная пункция, медленное удаление всего гноя, промывание плевральной полости раствором антибиотиков, введение внутривнутриплеврально антибиотиков, контрольная обзорная рентгенограмма для оценки состояния легкого и плевральной полости. При выявлении пневмонии — лечение в соматическом отделении. При обнаружении деструкции — срочный перевод в ДХО.

3. Общее лечение: полный комплекс интенсивной терапии.

4. Местное воздействие на очаг инфекции: повторные плевральные пункции под клиничко-рентгенологическим контролем; при тотальных пиотораксах с густым гноем и неэффективности пункционной терапии — дренирование плевральной полости, пассивная (по Бюлау) или активная аспирация; проточный лаваж, интраплевральное введение антибиотиков. Лечение очага деструкции в легком соответствующими методами (см. выше).

5. После выписки — диспансерное наблюдение в течение 2 лет; через год показано контрольное бронхологическое обследование.

Пиопневмоторакс.

1. Диагностический ключ: фон — тяжелая, обычно стафилококковая пневмония + бурное развитие ОДН + крайне тяжелое состояние ребенка + выраженное отставание пораженной половины грудной клетки в акте дыхания, выраженное выбухание ее, расширение межреберий + резкое смещение средостения в «здоровую» сторону + на стороне поражения тимпанит в верхних отделах, укорочение перкуторного звука в нижних, отсутствие дыхания + на обзорной рентгенограмме резкое смещение тени средостения в «здоровую» сторону, на стороне поражения просветление в верхних отделах, в нижних — гомогенное затенение с горизонтальным уровнем жидкости. Через 10—20 мин при простом пиопневмотораксе состояние ребенка несколько стабилизируется при сохранении всех объективных признаков; при клапанном, напряженном — состояние прогрессивно ухудшается.

2. Первая помощь: при нарастающих явлениях ОДН, угрожающих жизни ребенка, показана экстренная разгрузочная плевральная пункция, удаление воздуха и гноя, экстренный перевод ребенка в ближайшее хирургическое отделение для неотложного дренирования плевральной полости. При отсутствии непосредственной угрозы для жизни ребенка показан экстренный перевод в ближайшее ХО для наложения дренажа. Транспортировка детей с пиопневмотораксом на большие расстояния категорически противопоказана!

3. В хирургическом отделении: экстренное дренирование плевральной полости (межреберная торакотомия, торакоцентез), налаживание подводного дренажа по Бюлау, контрольная рентгенограмма для оценки расправления и состояния легкого, полный комплекс интенсивной терапии. На 2 — 3-й сутки после стабилизации состояния ребенка показан перевод его в ДХО с функционирующим подводным дренажем.

4. В ДХО: экстренное дренирование плевральной полости, подводный дренаж по Бюлау, контрольная рентгенограмма, полный комплекс интенсивной терапии, подготовка к бронхоскопии. На 2-е сутки — бронхоскопия; при полностью расправленном легком и отсутствии поступления воздуха — санация трахеобронхиального дерева, бронхиальный лаваж раствором антибиотиков. При неполной реэкспансии и наличии продувания воздуха показаны окклюзия дренирующего бронха на 7 — 10 дней, удаление дренажа из плевральной полости на 2—4-е сутки (в зависимости от количества гнойного отделяемого). После удаления бронхоблокатора — контрольная рентгенограмма. При неполном расправлении легкого показаны повторное дренирование плевральной полости и окклюзия бронха. Лечение основного очага деструкции в легком.

5. После выписки в течение 2 лет диспансерное наблюдение; через год показано

бронхологическое обследование.

Пневмоторакс.

1. Диагностический ключ: фон — стадия разрешения стафилококковой пневмонии + внезапное резкое ухудшение состояния, прогрессирующая ОДН + выраженное отставание и взбухание пораженной половины грудной клетки + смещение средостения в «здоровую» сторону + на стороне поражения тимпанит, отсутствие дыхания + на обзорной рентгенограмме резкое смещение средостения в «здоровую» сторону, на стороне поражения просветление, отсутствие легочного рисунка.

2. Первая помощь — плевральная разгрузочная пункция, эвакуация воздуха, экстренный перевод в ближайшее хирургическое отделение. Транспортировка ребенка с пневмотораксом на большие расстояния категорически противопоказана.

3. В хирургическом отделении: экстренное дренирование плевральной полости, подводный дренаж по Бюлау, через 2 — 3 сут, после стабилизации состояния ребенка, перевод в ДХО с функционирующим подводным дренажем.

4. В ДХО: у детей первых месяцев жизни и при ограниченных пневмотораксах возможны попытки пункционного лечения; при неэффективности показано дренирование плевральной полости. При неполном расправлении легкого и продувании воздуха — на 2-е сутки бронхоскопия, окклюзия дренирующего бронха на 7 — 10 сут, удаление дренажа на 2-е сутки. После удаления бронхоблокатора в случаях неполного расправления легкого — попытки пункционного лечения, при неудаче — повторное дренирование и окклюзия. В редких случаях неэффективности показана радикальная операция. Лечение булл комбинированным методом дренирования по Мональди и окклюзии бронха с введением в полость склерозирующих веществ или клеев.

5. После выписки — диспансерное наблюдение в течение 2 лет; через год показано бронхологическое обследование.

ПЕРИКАРДИТ

Перикардит – воспаление серозных оболочек перикарда, характеризуется появлением экссудата в его полости, образованием сращений и рубцовых перерождений перикарда. Встречается в 3-4% патологоанатомических вскрытий, что реже чем при жизни.

Этиология:

1. Перикардиты, развившиеся в результате воздействия на окологердечную сумку инфекционного возбудителя:
2. Инфекционно-аллергические и аутоиммунные перикардиты:
3. Токсические перикардиты:
4. Перикардиты при опухолях легкого, плевры, средостения, системных заболеваниях органов кровотока (лимфогранулематоз).
5. Посттравматические перикардиты: перикардиты после ранений перикарда и сердца и после хирургических оперативных вмешательств на сердце и других органах грудной полости.
6. Вирусно-бактериальные перикардиты, осложняющие грипп, аденовирусную инфекцию, инфекционный мононуклеоз, а также лучевые, уремии и ревматические.

Патогенез. Развитие перикардита определяется воздействием повреждающего серозную оболочку фактора (возбудителя инфекции, аллергена, токсических метаболитов), вследствие чего нарушается обычное функционирование окологердечной сумки и внутриперикардальная циркуляция жидкости. Среди инфекционных перикардитов отмечается повышение частоты форм заболеваний, причиной которых является вирус. Отмечается выраженное повышение заболеваемости миоперикардитом.

Вторичные опухолевые поражения перикарда у 5% онкобольных. Среди больных с трансмуральным инфарктом миокарда преходящий выпот в полости перикарда удается обнаружить, по данным УЗИ, у 24% пациентов.

Увеличение кровенаполнения листков околосердечной сумки (гиперемия), выпадение плазменного белка на поверхности серозной оболочки приводит к изменению соотношения выпотевания и резорбции перикардиальной жидкости, когда все участки перикарда становятся трансудирующими, а всасывающие люки заблокированы клеточно-фибринозным материалом. В перикардиальной щели начинает скапливаться жидкость, содержащая фибрин и форменные элементы крови, обычно обозначаемая как выпот в полости перикарда.

Классификация. Помимо этиологической классификации перикардиты могут подразделяться по остроте и продолжительности воспалительных процессов в серозных оболочках.

Острые перикардиты могут быть разделены по характеру экссудата и его количеству, возможности тампонады сердца.

Хронические перикардиты делятся в зависимости от наличия жидкого выпота в перикардиальной полости на выпотные и слипчивые.

И в той, и в другой подгруппе необходимо выделять заболевания, протекающие с признаками сдавления сердца или без них.

По выраженности и характеру морфологических изменений в других органах и системах **сдавливающий перикардит** может быть в начальной, развернутой или дистрофической стадиях, различие между которыми определяется степенью функциональных и гомеостатических расстройств в организме.

Клиника. Клиническая картина **острого перикардита** обусловлена нарушениями гемодинамики, имеющими экстракардиальную (тампонада сердца) или миокардиальную (изменения самой сердечной мышцы) природу, раздражением нервных окончаний обоих листков околосердечной сумки и общими проявлениями воспалительного процесса. Эти клинические проявления могут быть малозаметными на фоне основного заболевания, особенно если оно носит системный характер (ревматизм, коллагенозы), либо когда перикардит в связи с очагами инфекции, локализованными рядом с сердцем (медиастинит, эмпиема плевры, абсцессы в окружающих сердце органах) или в самом миокарде.

Второй кардиальный симптом ФП – шум трения перикарда, который выявляется у 3/4 больных этой формой заболевания. Шум трения перикарда носит постоянный характер, синхронизирован с сокращениями сердца и не исчезает при задержке дыхания. Он локализован в зоне абсолютной сердечной тупости, плохо проводится за ее пределы и так же, как и боль в прекардиальной области, может усиливаться при надавливании фонендоскопом на зону выслушивания шума. Если болевой синдром отсутствует, на первый план выступают симптомы интоксикации (слабость, недомогание, повышение температуры тела), а об изменениях перикарда свидетельствует шум трения перикарда в сочетании с данными специальных исследований.

Клиническая картина **выпотного перикардита** (ВП) определяется выраженностью и распространенностью воспалительных изменений в перикарде, темпом накопления и количеством выпота в околосердечной сумке, нарушением функций органов, окружающих сердце (легких, трахея, пищевод), впадающих в сердце крупных сосудов, особенно полых вен.

Для ВП характерны отставание в дыхании левой половины грудной клетки, выпячивание надчревной области, расширение подкожных вен шеи и верхней половины

Тампонада сердца может наступить и при относительно небольшом выпоте (до 400 мл), когда клинические признаки скопления жидкости в перикарде могут отсутствовать. В основе ее патогенеза лежит быстрое возрастание внутривнутриперикардального давления; при постепенном растяжении перикарда существенного повышения внутривнутриперикардального давления не возникает вследствие эластичных свойств околосердечной сумки.

Характерные признаки тампонады сердца – падение артериального и быстрое нарастание венозного давления. У таких больных, наряду с давящими болями в области сердца, появляется чувство страха смерти. Иногда больной отмечает боли в эпигастральной области. Для облегчения своего состояния больной занимает положение сидя с наклоном туловища вперед или полулежа. Кожа бледная, покрыта холодным потом. Нарастает цианоз губ и лица, вены шеи расширены, но не пульсируют. Пульс малый, едва прощупывается, частый, отчетливо парадоксальный, артериальное систолическое и пульсовое давление снижено. Печень увеличена, резко болезненна (напряжение глассоновой капсулы). Вследствие критического падения сердечного выброса возникает нарушение мозгового кровообращения и лишь неотложные мероприятия с разгрузкой полости перикарда от выпота, позволяют спасти жизнь больного.

Сдавливающий перикардит (СП) возникает тогда, когда доминирующий фибропластический процесс в оболочках околосердечной сумки приводит к их резкому утолщению и сморщиванию. Имобилизация сердца может возникать как на фоне продолжающегося воспалительного процесса, так и при развитии рубцовых изменений и кальциноза, особенно при наличии второй сдавливающей оболочки.

Ранние и постоянные признаки СП – одышка и тахикардия. Больные СП в начальной стадии всегда однотипно реагируют на физическую нагрузку – появлением одышки, тахикардии, снижением системного АД, но с отсутствием ортопноэ при прекращении физической нагрузки. Венозный застой характеризуется стойким набуханием шейных вен, одутловатостью лица, увеличением печени, повышенного венозного давления.

Диагностика. На ранних стадиях перикардита наряду с данными врачебного обследования необходимо уточнить анамнез. Сведения о туберкулезе (особенно бронхоадените), ревматизме, полисерозите при больших коллагинозах, травме области сердца (в том числе и тупой) или лучевой терапии в этой зоне позволяет обоснованно утверждать о наличии воспаления в околосердечной сумке.

Результаты лабораторных исследований крови позволяют конкретизировать остроту воспалительного процесса. Обязательно проведение серологических исследований, в том числе и с туберкулезным антигеном, поскольку туберкулез занимает одно из ведущих мест среди этиологических факторов перикардита.

Клиническое обследование и результаты простых инструментальных исследований (измерение ВД, запись ФКГ и ЭКГ) представляют достаточно оснований для постановки диагноза. Шум трения перикарда может найти свое отражение на ФКГ в виде среднечастотного шума, недостаточно четко связанного с фазами сердечного цикла.

В настоящее время наряду с ультразвуковой эхокардиографией весьма информативными методами исследования являются компьютерная и магнитно-резонансная томография. Эти методы позволяют не только выявить увеличение размеров тени сердца и наличие жидкости в полости перикарда, но также уточнить характер

содержимого полости (жидкость или ткань), толщину и плотность сдавливающих оболочек.

Дифференциальная диагностика. Боли в области сердца при ФП, особенно если они усиливаются при глотании, обуславливая боязнь приема пищи, могут послужить основанием для предположения о кардиоспазме, грыже пищеводного отверстия и даже новообразовании пищевода. При гигантских выпотах необходимо проводить дифференциальную диагностику с различными заболеваниями, сопровождающимися кардиомегалией: декомпенсированными ревматическими многоклапанными пороками, гипертрофической и дилатационной кардиомиопатией, диффузными миокардитами. Наряду с клиническими признаками ВП следует помнить, что застой в малом круге кровообращения более характерен для миокардита и кардиомиопатии. Установлению точного диагноза способствуют результаты ультразвуковой эхокардиографии, компьютерной и магнитно-резонансной томографии.

Лечение. Консервативная медикаментозная терапия с использованием антибактериальных и противовоспалительных препаратов играет существенную роль при фибринозном и выпотном перикардитах с небольшим выпотом.

При явлениях тампонады сердца типичная пункция перикардиальной полости экстраплевральным способом по Марфану или Ларрею позволяет уточнить не только этиологию заболевания, но и является основной мерой неотложной помощи таким больным.

ПОВРЕЖДЕНИЕ ЛЕГКИХ

По данным Г.П.Баирова, повреждение грудной клетки у детей составляет 8,4% всех ее повреждений, и от 0,3 до 3,4% всех травм детского возраста.

Классификация повреждений грудной клетки у детей:

1. Закрытые травмы грудной клетки (изолированные, сочетанные, комбинированные).

- а) без повреждения внутренних органов
- б) с повреждением органов грудной клетки.

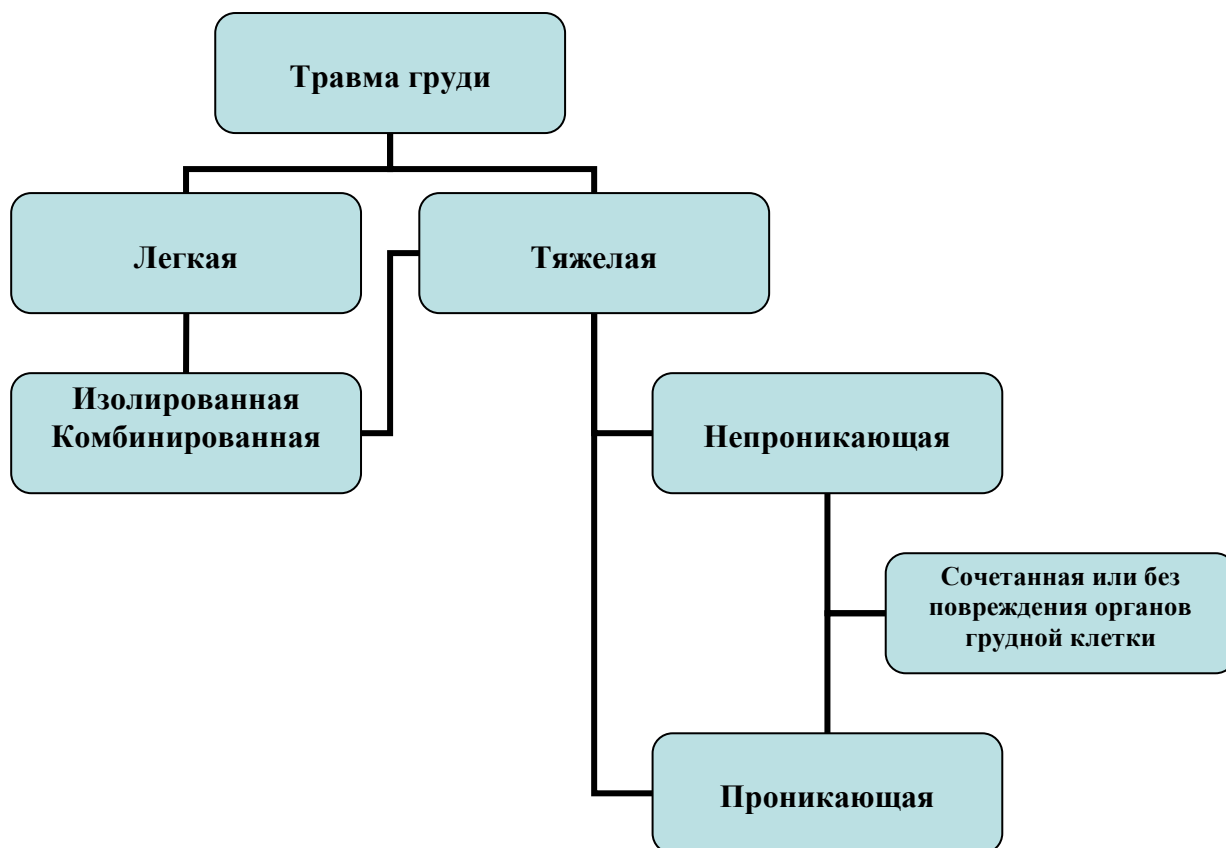
Осложнения: гемоторакс, пневмоторакс, немопневмоторакс, гемоперикард, тампонада сердца, медиастанальная и подкожная эмфизема, хилоторакс

- в) торакоабдоминальные травмы с повреждением диафрагмы

2. Открытые повреждения грудной клетки (изолированные, сочетанные, комбинированные)

- а) без повреждения внутренних органов
- б) с повреждением внутренних органов
- в) торакоабдоминальные ранения с повреждением диафрагмы

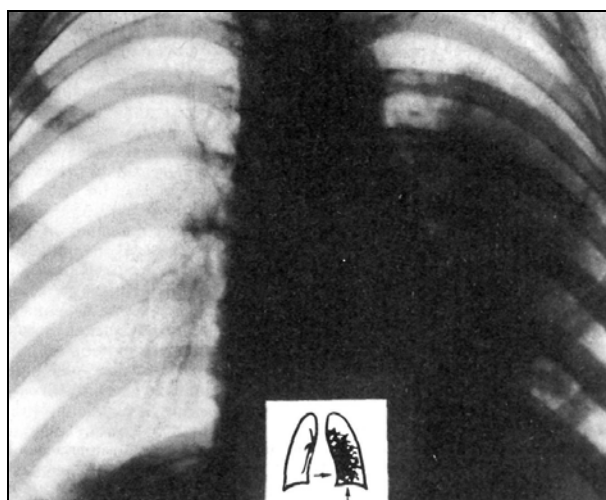
Схематическая классификация представлена в следующем виде:



Закрытые повреждения легких у детей, как правило, носят характер сочетанных или комбинированных травм, механизмов травмы (автомобильная травма и др.).

Ушиб легкого проявляется аборями при дыхании, одышкой, кашлем с мокротой, чаще кровянистой. При осмотре отмечено отставание пораженной половины грудной клетки при дыхании. Перкуторно укорочение перкуторного звука на участке локализации ушиба легкого. Аускультативно выявляется некоторое ослабление дыхания.

Рентгенологически характеризуется очаговыми ателектазами и пятнистыми тенями кровоизлияний в легочной паренхиме.



Ушиб легкого. Интенсивное неоднородное затемнение левого легкого (внутрилегочная гематома, ателектазы). Смещение тени средостения влево.

Закрытые разрывы легкого сопровождаются явлениями острой дыхательной недостаточностью и внутриплевральным кровотечением. Компонентом этого тяжелого повреждения является пневмоторакс и гемоторакс. Именно они и обуславливают развитие синдрома внутриплеврального напряжения. Нередко разрыв легкого сопровождается подкожной или медиастанальной эмфиземой.

Клиника проявляется цианозом, одышкой, раздуваются крылья носа, в дыхании участвуют вспомогательные мышцы. Дыхание поверхностное, больной щадит пораженную сторону, характерен кашель с кровянистой мокротой. При напряженном пневмотораксе (клапанный механизм) состояние ребенка крайне тяжелое, быстро нарастают признаки синдрома внутригрудного напряжения, и без оказания сиюминутной необходимой помощи (снятие внутриплеврального напряжения) дети погибают.

При осмотре отмечается выбухание и отставание в дыхании пораженной половины грудной клетки. Перкуторно выявляют смещение средостения в здоровую сторону, тимпанит или укорочение перкуторного звука.

Рентгенологические признаки – смещение средостения в здоровую сторону, при пневмотораксах с четким горизонтальным уровнем жидкости. При гемотораксе видна тень, оттеняющая легкое.

Выбор врачебной тактики в каждом случае строго индивидуален и зависит от характера повреждения и его осложнения, состояния ребенка, интенсивности кровотечения, возможностей лечебного учреждения и т.д. Малейшее нарастание пневмоторакса или гемоторакса, появление симптомов дыхательной недостаточности, синдрома внутриплеврального напряжения является абсолютным показанием для выполнения плевральной пункции. При аспирации крови из плевральной полости следует провести пробу Грегуара, позволяющую установить, продолжается ли внутриплевральное кровотечение. Если кровь, удаленная из плевральной полости свернулась, кровотечение продолжается, не свертывается – кровотечение прекратилось. Интенсивное, продолжающееся, несмотря на гемостатическую терапию, внутриплевральное кровотечение, стабильный коллапс легкого, не купирующийся дренированием плевральной полости, повреждение магистральных бронхов и сосудов являются показанием к экстренной широкой торакотомии с детальной ревизией органов грудной клетки. Объем и характер оперативных вмешательств на легком должно быть индивидуальным.

При линейных разрывах паренхимы их ушивают обвивным швом. При глубоких разрывах поле гемостазов накладывают сближающие поверхностные швы, избегая сшивание гемелентарных сосудов.

При нарушении целостности долевых сосудов и бронхов показана лобэктомия.

Закрытые торакоабдоминальные травмы с повреждением диафрагмы проявляются одышкой, болью в груди и животе. Постепенно, по мере перемещения органов брюшной полости в грудную нарастают симптомы внутригрудного напряжения, прогрессирует одышка, цианоз. При редких случаях ущемления петель кишок может присоединиться симптом острой высокой кишечной непроходимости.

Открытые повреждения легких. Косвенным признаком открытого повреждения легкого является выделение из наружной раны вспененной крови, воздуха, сочетающиеся с кровохарканием. Объективно выявляется пневмоторакс или гемоторакс. Рентгенография грудной полости уточняет диагноз (пятнистые интенсивные затемнения). Подозрение на открытое повреждение легкого и продолжающееся кровотечение должно рассматриваться как прямое показание к неотложной широкой торакотомии и ревизии органов грудной полости.

При острых хирургических заболеваниях грудной полости до госпитализации больного врач педиатр общего профиля обязан проводить следующие процедуры:

1. **При ВЛЭ** обязан сделать рентгенографию грудной полости в положении стоя, рот постоянно увлажняется кислородом.
2. **При асфиксической ущемленной диафрагмальной грыже:**
 - а) положение новорожденного на стороне грыжи
 - б) дать увлажненный кислород
 - в) обзорная рентгенография органов грудной и брюшной полости
3. **При БДЛ:**
 - а) рентгенография органов грудной полости в 2-х проекциях
 - б) при напряженном пиопневмотораксе и пневмотораксе пункция плевральной полости
 - в) увлажненный кислород.
4. **При травматических повреждениях грудной клетки:**
 - а) обезболивание
 - б) обработка раны и наложение асептической повязки
 - в) увлажненный кислород
 - г) рентгенография органов грудной и брюшной полости
 - д) при необходимости провести пункцию плевральной полости.

Литература:

1. Рокицкий М.Р. Хирургические заболевания легких у детей. – 1988.
2. Исаков Ю.Ф. Руководство по торакальной хирургии у детей. Москва. 1978.
3. Исаков Ю.Ф. Учебник детской хирургии. Москва. 2004.
4. Климанский В.А. Хирургическая патология легких у детей. Москва. 1975.
5. Рокицкий М.Р., Гребнев П.Н., Осипов Н.Ю. Врожденная лобарная эмфизема. – Детская хирургия. – 2000. – С.41-45.
6. Стручкова В.И., Пугачева А.Г. Детская торакальная хирургия. – 1975.
7. Шамсиев Р.М. Острые гнойные заболевания легких и плевры у детей. – 2003.
8. Баиров Г.А., Гумеров А.А., Ярашев Т.Я. Врожденные диафрагмальные грыжи у детей. – 1996.

Аннотация на лекцию Каримова З.Х. для студентов 6 курса ТашПМИ на тему «Диагностика и тактика лечения заболеваний органов грудной полости, требующих неотложного лечения»

Изучить отдельные клинические симптомы заболевания, часто встречающихся при острых процессах органов грудной полости, ознакомление с принципами их лечения.

Обучить студентов на догоспитальном этапе диагностике, дифференциальной диагностике и определить тактику лечения при острых заболеваниях органов грудной полости и их реабилитации и диспансеризации в постгоспитальном этапе. Ознакомить на догоспитальном этапе клиническим признакам, диагностике и тактике лечения острых процессов органов грудной полости у детей в первичном звене.

Научить правильно ставить диагноз больным с острыми процессами органов грудной полости в догоспитальном этапе и оказать первую врачебную помощь. Проводить наблюдение за детьми в послеоперационном периоде в условиях СВП, СП. Проводить реабилитацию и диспансеризацию больных после острых процессов органов грудной полости у детей в первичном звене.

Лекция предназначена для детских хирургов, неонатал хирургов, неонатологов, субординаторов педиатрического факультета.