

**МИНИСТЕРСТВО ЗДРАВООХРАНЕНИЯ РЕСПУБЛИКИ
УЗБЕКИСТАН**

**ТАШКЕНТСКАЯ
МЕДИЦИНСКАЯ АКАДЕМИЯ**

На правах рукописи

УДК:616.21/.22+616.288.7-007.2-053.1-053.2-089.844

ШАЯКУБОВА ЛЕЙЛА БАХОДИРОВА

**СОВЕРШЕНСТВОВАНИЕ МЕТОДОВ РЕКОНСТРУКТИВНО-
ПЛАСТИЧЕСКИХ ОПЕРАЦИЙ ПРИ ВРОЖДЕННЫХ
ПОРОКАХ РАЗВИТИЯ УХА И ТРАВМАТИЧЕСКИХ
ПОВРЕЖДЕНИЯХ УШНОЙ РАКОВИНЫ**

14.00.04 – Болезни уха, горла и носа

Диссертация

на соискание ученой степени кандидата

медицинских наук

Научный руководитель:

доктор медицинских наук

Маткулиев Х.М.

ТАШКЕНТ - 2005

ОГЛАВЛЕНИЕ

	Стр.
ВВЕДЕНИЕ	4
ГЛАВА 1. СОВРЕМЕННЫЕ ВОПРОСЫ ЭТИОПАТОГЕНЕЗ, КЛИНИКА, ДИАГНОСТИКА И ЛЕЧЕНИЕ ВРОЖДЕННЫХ ПОРОКОВ РАЗВИТИЯ И ТРАВМАТИЧЕСКИХ ПОВРЕЖДЕНИЙ НАРУЖНОГО И СРЕДНЕГО УША (ОБЗОР ЛИТЕРАТУРЫ).....	9
1.1. Современные вопросы казуального генеза врожденных пороков развития уха	14
1.2. Клиника, диагностика и лечение пороков развития уха	16
1.3. Современные вопросы клиники, диагностики и хирургического лечения аномалий и травматических повреждений ушных раковин....	24
ГЛАВА 2. МАТЕРИАЛ И МЕТОДЫ ИССЛЕДОВАНИЯ.....	29
2.1.1. Общая характеристика обследованных больных	29
2.1.2. Общая характеристика обследованных больных с врожденными пороками развития уха	30
2.1.3. Общая характеристика больных с оттопыренными ушными раковинами и травматическими повреждениями.....	39
2.2. Методы исследования	43
ГЛАВА 3. КЛИНИКА, ДИАГНОСТИКА И ХИРУРГИЧЕСКОЕ ЛЕЧЕНИЕ БОЛЬНЫХ С ВРОЖДЕННЫМИ ПОРОКАМИ РАЗВИТИЯ УША	50
3.1. Клиническая характеристика обследованных больных с врожденными пороками развития уха.....	50
3.2. Аудиологическая характеристика врожденных пороков развития уха.....	54
3.3. Результаты рентгенологических исследований у больных с врожденными пороками развития уха	62
3.4. Результаты отоневрологических исследований и психоэмоционального состояния больных с врожденными пороками развития уха.....	71
3.5. Хирургическое лечение врожденных пороков развития уха.....	75
3.5.1. Определение показаний к хирургическому лечению врожденных пороков развития уха.....	76
3.5.2. Техника реконструктивно-слухоулучшающих операций при врожденных пороках развития уха.....	78
3.5.3. Результаты аудиологических исследований после реконструктивно-слухоулучшающих операций у больных с врожденными пороками развития уха.....	85
3.5.4. Послеоперационные осложнения.....	93
ГЛАВА 4. ХИРУРГИЧЕСКОЕ ЛЕЧЕНИЕ БОЛЬНЫХ С ВРОЖДЕННЫМИ ПОРОКАМИ И ТРАВМАТИЧЕСКИМИ ДЕФЕКТАМИ УШНЫХ	

РАКОВИН.....	96
4.1. Клиническая характеристика и хирургическое лечение больных с врожденными пороками ушных раковин.....	96
4.2. Клиническая характеристика и хирургическое лечение посттравматических дефектов ушных раковин	104
ЗАКЛЮЧЕНИЕ.....	112
ВЫВОДЫ	122
ПРАКТИЧЕСКИЕ РЕКОМЕНДАЦИИ	124
ЛИТЕРАТУРА	125

ВВЕДЕНИЕ

Актуальность работы. Вопросы анатомо-функционального восстановления врожденных пороков развития уха и травматических повреждений ушной раковины являются актуальной проблемой отоларингологии, челюстно-лицевой и эстетической хирургии.

Несмотря на многочисленные работы, посвященные изучению этиологии, клинических форм, методов хирургического восстановления врожденных и приобретенных дефектов наружного уха, вопросы касающиеся оптимизации способов реконструктивно-пластических операций, до сих пор остаются не решенными [3; 15; 50]. Как известно, при реконструктивно-пластических операциях, наряду с восстановлением функции слуха, часто возникает трудная задача формирования костного отдела слухового прохода. Одним из показателей полноценного формирования наружного слухового прохода является сохранение его анатомической структуры.

Однако в большинстве случаев наблюдается повторное сужение или полная облитерация вновь сформированного слухового прохода [42; 62]. С.Н. Лапченко, Н.Р. Богомильский с соавт. (1996) предложили пластику наружного слухового прохода длинным кожным лоскутом на ножке, основание которой находится на уровне верхнего края рудимента ушной раковины. Справедливо отметить, что сами авторы указывают склонность узкого кожного лоскута к рубцеванию с последующим сужением наружного слухового прохода. Другим направлением хирургического способа, исключаящего это осложнение, является предложенный А.Л. Ключихиным с соавт.(1999) метод полимерного эндопротезирования наружного слухового прохода. Авторы указывают, что при выполнении различных способов пластических восстановлений

наружного слухового прохода, всегда существует опасность повторной послеоперационной облитерации, следовательно, эти способы требуют дальнейшего усовершенствования.

Наряду с этим, различные врожденные и приобретенные дефекты ушных раковин также имеют социальную значимость. Люди с различными дефектами и деформациями ушных раковин всегда чувствуют неполноценность, они чаще подвержены унижению и насмешкам со стороны сверстников, что, в свою очередь, отрицательно сказывается на их нервно-психическом состоянии [3; 31; 39]. С целью устранения анатомо-эстетического дефекта ушных раковин предложены многочисленные способы, которые требуют индивидуального подхода в каждом отдельном случае, особенно у детей [3; 38; 39; 89; 139; 149]. Вопросы восстановительных операций наружного слухового прохода и ушных раковин являются приоритетным, но одновременно сложным разделом пластической отохирургии, тем самым требуют постоянного совершенствования. При этом необходимо учитывать возраст больных, этиологические факторы, анатомо-топографические особенности и результаты антропометрических исследований органов слухового аппарата, а также психо-эмоциональное состояние пациентов.

В связи с этим возникает необходимость проведения комплексных исследований состояния органов слухового аппарата и психо-эмоционального статуса больных, совершенствования методов реконструктивно-пластических операций, дающих наибольший анатомо-функциональный и эстетический эффект.

Цель исследования. Совершенствование методов реконструктивно-пластических операций при врожденных пороках развития уха и травматических повреждениях ушной раковины.

Задачи исследования.

1. Изучить клинические проявления врожденных пороков развития уха и травматических повреждений ушной раковины.
2. Провести сравнительную оценку результатов клиничко – аудиологических и компьютерно-томографических исследований при врожденных пороках развития уха.
3. Разработать и внедрить в клиническую практику наиболее оптимальные варианты реконструктивно-пластических операций при врожденных пороках развития уха.
4. Совершенствовать методы хирургической коррекции анатомического рельефа ушной раковины при ее оттопыренности и травматических повреждениях.

Научная новизна. Установлены независимо от клинических проявлений врожденных пороков развития уха нарушения слуха с преимущественным поражением звукопроводящей системы, имеющие существенное значение при проведении реконструктивно-слухоулучшающих пластических операций.

Разработан и внедрен в клиническую практику новый способ пластики наружного слухового прохода при помощи двух кожных лоскутов на питающих ножках, обеспечивающий полное восстановление его выстилки и исключающий послеоперационные осложнения (получена приоритетная справка IAP 2003 1011).

Модифицированы методы коррекции ушной раковины при ее оттопыренности, формирующих рельефную структуру и исключающие ношение фиксирующих повязок.

Разработаны способы восстановления завитка и мочки ушной раковины при изолированных и комбинированных посттравматических

дефектах позволяет получить удовлетворительный анатомо-эстетический результат (получена приоритетная справка IAP 2003 1010).

Практическая значимость. Разработанные способы пластики наружного слухового прохода и ушной раковины обеспечат получение стойкого клинического эффекта, улучшат условия эпителизации и предупредят возникновение рубцовых облитераций. Разработанные методы лечения при врожденных пороках развития уха и травматических повреждениях ушной раковины обеспечат хороший анатомо-функциональный эффект, что имеет большое эстетическое значение.

Основные положения диссертации, выносимые на защиту.

- I. В диагностике и выборе методики реконструктивно-пластической операции у больных с врожденными пороками развития уха (микротия, атрезия наружного слухового прохода) решающее значение имеют показатели аудиометрических и компьютерно-томографических исследований.
- II. У больных с микротией, атрезией наружного слухового прохода проведение реконструктивно-слухоулучшающих операций с пластикой наружного слухового прохода двумя кожными лоскутами на питающих ножках обеспечивает полную эпителизацию наружного слухового прохода и предупреждает послеоперационные осложнения.
- III. Корректирующие операции при оттопыренности ушных раковин с формированием противозавитка с ножками, использование трапециевидного и лепесткообразного лоскутов при посттравматических повреждениях завитка и

мочки уха восстанавливают рельефную структуру ушной раковины и дают хороший косметический эффект.

Апробация работы. Основные положения работы доложены и обсуждены на заседании научного семинара с участием кафедры лор – болезней II- ТашГосМИ, челюстно-лицевой хирургии (Ташкент 2005 г.), на межкафедральной апробации с участием кафедры ЛОР – болезней II ТашГосМИ с курсом челюстно-лицевой хирургии и кафедры глазных болезней II ТашГосМИ (Ташкент 2005 г.), на межкафедральной апробации с участием кафедр ЛОР – болезней I ТашГосМИ и II ТашГосМИ и кафедры хирургической стоматологии I ТашГосМИ (Ташкент 2005 г.), на объединенном научном семинаре с участием кафедры ЛОР-болезни ТашИУВ, кафедры ЛОР-болезни ТашПМИ, кафедр ЛОР – болезней I и II ТашГосМИ (Ташкент 2005 г.), на II съезде отоларингологов Узбекистана (Ташкент 2005 г.).

Публикация материалов исследования. По теме диссертации опубликованы: 7 печатных работ; 3 журнальные статьи и 4 тезисов в сборниках научных трудов.

Структура и объём диссертации. Диссертация состоит из введения, четырех глав, заключения, выводов и практических рекомендаций. Список литературы включает 186 источников, из них отечественных 83, иностранных 103. Работа изложена на 142 страницах компьютерного текста, иллюстрирована 18 таблицами, 9 графиками и 27 рисунками. Работа выполнена на базе клиники второго Ташкентского Государственного Медицинского Института.

ГЛАВА 1.

СОВРЕМЕННЫЕ ВОПРОСЫ: ЭТИОПАТОГЕНЕЗ, КЛИНИКА, ДИАГНОСТИКА И ЛЕЧЕНИЕ ВРОЖДЕННЫХ ПОРОКОВ РАЗВИТИЯ И ТРАВМАТИЧЕСКИХ ПОВРЕЖДЕНИЙ НАРУЖНОГО И СРЕДНЕГО УХА

В настоящее время, в отечественной и зарубежной литературе, большое внимание уделяется вопросам пластического восстановления пороков и приобретенных дефектов ушных раковин и наружного слухового прохода, что является актуальной проблемой оториноларингологии и челюстно-лицевой и эстетической хирургии.

Несмотря на многочисленные литературные данные по данному вопросу, он требует систематизации научных сообщений по эмбриофилогенезу органа слуха, этиопатогенезу врожденных уродств, диагностике и лечению. В то же время, такие сведения крайне необходимы для определенных причин и сроков возникновения аномалий и для разработки адекватных реабилитационных мер.

В связи с этим, появилась необходимость пересмотреть в новом свете имеющиеся литературные данные, посвященные данной проблеме.

Знание механизмов развития элементов органа слуха, раннего выявления возникновения уровня поражения, вопросы изучения, предупреждения и лечения врожденных уродств органа слуха неразрывно связаны. По данным Altmann (1981), Лапченко С.Н. (1976) филогенетическое развитие наружного и среднего уха и входящих в него образований, непосредственно связано с формированием висцерального скелета черепа, в частности, с формированием челюстных дуг. Эти дуги служили остовом жаберного аппарата и образовывали примитивный висцеральный скелет головы, состоящий из сегментов, называемых сомитами. Различают

предчелюстной, челюстной и зачелюстной самиты, из которых, в процессе развития образовались внутреннее ухо, среднее ухо, наружный слуховой проход и ушная раковина. Эти факты в известной мере объясняют клинические наблюдения частот различных уродств органа слуха: наиболее часто поражается наружное ухо, затем среднее, а во внутреннем ухе наиболее часто поражается кохлеарный аппарат.

По данным авторов внутреннее ухо появляется у зародыша на 7-й неделе внутриутробного развития в виде утолщения эктодермальной пластинки в латеральном участке заднего мозгового пузыря. Это утолщение называется плакодой. Оно начинает погружаться в подлежащие ткани, которые в свою очередь смыкаются над ним и постепенно срастаются, образуя так называемый отоцист (или ушной пузырек, отделенный из эктодермы слоем мезенхимы). Затем от ушного пузырька образуются выросты. В первую очередь, образуется верхний вырост, который в процессе преобразуется в эндолимфатический ход, затем последовательно отшнуровывается в детали лабиринта. Сначала, формируется верхний отдел слухового пузырька, из которого, в свою очередь, формируются перепончатые полукружные каналы и *sacculus*; после чего, формируются и внешние отделы, которые образуют *utricle* и *lagena*, из которых преобразуется улитковый ход. Перешеек между верхними и нижними отделами превращаются в *ductus utriculo-saccularis* [3; 21; 35; 42; 84].

К 5-му месяцу внутриутробного развития мезенхима вокруг перепончатого лабиринта частично расслаивается, образуя перилимфатическое пространство.

К концу 5-го месяца мезодерма, окружающая лабиринт, начинает заполняться эмбриональной хрящевой массой, из которой формируется хрящевой скелет пирамиды височной кости. Затем, происходит процесс окостенения лабиринта.

В полукружных каналах и преддверии хрящевая капсула лабиринта распадается на три слоя: 1) наружный, 2) средний и 3) внутренний. Из первого слоя образуется надхрящница, которая после окостенения преобразуется в надкостницу и только к 8-му месяцу эмбрионального развития, возникает контактная кость лабиринтной капсулы. Средний слой рассасывается, превращаясь в перилимфатическое пространство. Внутренний слой покрывает перепончатую часть лабиринта.

Улитка формируется сложнее. В период эмбрионального развития мезодерма разделяется на наружный - хрящевой слой и внутренний - мягкий слой. Хрящевой слой соединяется с хрящевой капсулой остальных частей лабиринта, а мягкая мезодермальная масса, покрывающая полость улитки, постепенно превращается в *modiolus*, *lamina spiralis ossea*, *scala vestibuli*, *scala tympani*. Из ушной капсулы больше всех развиваются каменистая и сосцевидная части височной кости, которая начинает формироваться на 7-м месяце внутриутробной жизни.

Таким образом, у 6-ти месячного плода височная кость состоит из 3-х отдельных частей: 1) пирамиды, 2) чешуи и 3) барабанного кольца. Окончательное формирование лабиринта заканчивается к концу первого года жизни ребенка. Барабанное кольцо, в которое вставлена барабанная перепонка, считается самостоятельной костью.

Среднее ухо - развивается из жаберных дуг. Различают 4 жаберные дуги, между которыми находятся жаберные щели. Из мезенхимы первой жаберной дуги развиваются верхняя и нижняя челюсти, из мезенхимы второй жаберной дуги развивается подчелюстная кость. В формировании среднего уха принимают участие, как первая, так и вторая жаберные дуги.

Известно, что на 7-й неделе эмбрионального развития появляются первые зачатки полостей среднего уха (барабанная полость, слуховая труба, пневматическое пространство).

Первая жаберная щель сразу после своего появления начинает суживаться, начиная с середины, как в направлении глотки, так и снаружки, в результате получаются две глоточные ямки (наружная и внутренняя), отделенные друг от друга запирающей пластинкой. Из наружной глоточной ямки первой жаберной щели формируется первичный наружный слуховой проход, в дальнейшем, в процессе развития он превращается в хрящевой отдел наружного слухового прохода. К 7-й неделе эмбрионального развития из внутренней глоточной ямки формируются барабанная полость, а промежуточный слой между наружной и внутренней глоточной ямкой, превращается в барабанную перепонку. В этом периоде стенки барабанной полости и все слуховые косточки состоят из хряща. Сама барабанная полость заполнена рыхлой миксоидальной тканью, которая сохраняется до момента рождения и лишь затем, постепенно превращается в тонкую соединительную оболочку, выстилающую все стенки полости среднего уха и входящие в него образования. Окостенение стенок барабанной полости начинается на 4-м месяце внутриутробной жизни. К 6-му месяцу формирование барабанной полости заканчивается. К 7-му месяцу на лабиринтной стенке формируется костный канал лицевого нерва. К этому же моменту заканчивается формирование слуховых косточек и их мышечно-связочного аппарата. У 8-ми месячного плода суставы и связки слуховых косточек уже вполне развиты. Процесс пневматизации височной кости практически начинается с формированием барабанной полости. Развитие сосцевидного отростка начинается лишь к концу первого года жизни ребенка, а завершается к 3-5 годам.

По данным Г.В. Кручинского (1999), наружное ухо, т.е. ушная раковина и наружный слуховой проход формируются из эмбриональных зачатков, окружающих первую жаберную щель. К концу 4-й недели эмбриональной жизни на боковой и дорсальной частях первой жаберной щели появляются несколько бугорков и валиков. Различают шесть бугорков, находящихся в

окружности первой жаберной щели, из которых 3 относятся к первой жаберной дуге, а 3 - возникают из второй жаберной дуги.

Из первой жаберной дуги развивается козелок и прилегающая к нему часть завитка, из второй жаберной дуги развиваются завиток, противозавиток, углубление между завитком и противозавитком (scapha), противокозелок и мочка уха. Ушная мочка появляется значительно позже. Как известно, у новорожденного костный отдел наружного слухового прохода отсутствует, он полностью формируется в течении 1-3-го года жизни.

Таким образом, эмбриологическое развитие внутреннего, среднего и наружного уха на определенных этапах происходит автономно и лишь позднее эти зачатки сливаются в целостную функциональную систему - орган слуха.

Изучая вопросы эмбриогенеза, можно сделать вывод, что выраженная степень микротии возникает на более ранних фазах эмбрионального развития, а различные пороки какого-либо из отделов ушной раковины, возникают в процессе повреждения эмбрионального зачатка. Развитие ушной раковины до определенного периода происходит автономно от наружного слухового прохода и среднего уха, и поэтому недоразвитие наружного слухового прохода и среднего уха могут возникать без каких-либо деформаций ушной раковины. Развитие элементов среднего и внутреннего уха происходит в разное время и в различных местах, что объясняет тот факт, что при совершенно нормальном развитии внутреннего уха, могут наблюдаться тяжелые врожденные уродства наружного и среднего уха.

Приведенные данные свидетельствуют о том, что формирование элементов слухового анализатора происходит в разные периоды эмбрионального развития, на которых могут влиять различные экзогенные и эндогенные факторы. Поэтому изучение факторов, влияющих на развитие врожденных уродств уха, имеет существенное значение понимания

казуального генеза, определения диагностических и лечебной тактики при данной патологии.

1.1. Современные вопросы казуального генеза врожденных пороков развития уха

В настоящее время большое практическое значение имеет изучение казуального генеза пороков развития. Эту проблему можно решить, зная конкретные непосредственные причины врожденных пороков развития.

По данным литературы различают внутренние и внешние причины врожденных уродств. К внутренним относятся ненормальности в генах хромосом половых клеток, дающие патологическую мутацию. К внешним относятся: изменение яйцевых оболочек, ненормальное количество околоплодных вод, травмы матки, повышение температуры тела матери, продукты патологического обмена веществ, алкоголь. Такие авторы, как, Ю.В. Гулькевич, Т.И. Лазюк, К.Ю. Гулькевич (1960), предлагают свою классификацию возможных тератогенных факторов.

Экзогенные причины:

1. Физические факторы: а) механические – по данным Л.Т. Левина, А.И. Абрикоосова, Ф.Ф. Заседателева, Steen (1965) и др., причиной механического повреждения могут быть – обвитие пуповины, сдавливание отдельных частей эмбриона (при двойне), стенозы, зубцы плаценты, много- и маловодие, травмы живота; б) термические – повышение температуры тела беременной на 3-5° может вызвать значительное увеличение числа уродств; в) радиационные – в настоящее время весьма существенным тератогенным фактором может считаться ионизирующая радиация [3; 15; 69; 88; 97; 103].

Все ионизирующие излучения могут вызывать мутации, при этом, частота возникновения пороков развития прямо пропорциональна величине дозы облучения и зависит от суммарной дозы, а не от интенсивности

облучения. По мнению Lefebvre (1967), наиболее критическим сроком является начало развития плода – 2-7-ю неделю беременности. В этом периоде доза 25-200 рад может оказаться очень опасной жизнью для плода. Ряд авторов указывают на влияние космических факторов, способных вызвать патологическую мутацию [167; 184].

2. Химические факторы. Среди химических факторов на первое место можно поставить химические лекарственные препараты, основным условием тератогенного воздействия которых является проникновение лекарственного вещества через плацентарный барьер. Большую роль играют, как физико-химические свойства лекарственных веществ, так и стадия развития плода, в которой это лекарственное вещество вводится в организм. Paget, Thorpe (1964), Larson, Bostrom (1965) установили в эксперименте, что при введении салицилатов в первые дни беременности, значительно увеличивается число рожденных детей с аномалиями развития.

Mercier-Parot, Tuchmann-Puplessie в эксперименте, Farrar, Mackie (1964), Edwards (1964) в клинике подтвердили тератогенность ряда антибиотиков (актиномицин, гентамицин, тетрациклин), попадавших в организм матери в первые дни беременности, вызывали увеличение количества врожденных уродств.

Неполноценное питание матери также служит причиной возникновения уродств у плода. Например, недостаток или избыток в пищевом рационе беременной женщины витамина А.

3. Биологические факторы. В последние годы установлено, что причиной врожденных уродств могут быть вирусные инфекции, перенесенные матерью в ранние сроки беременности, в частности, первые 2 месяца.

Некоторые авторы отмечают, что врожденные уродства могут быть следствием перенесенных венерических заболеваний родителями.

Из эндогенных причин врожденной патологии развития, на первое место следует поставить наследственный фактор.

По данным (С.Н. Лапченко, 1972; Camilon F., Geldof, 1986; Т.И. Синельникова 1988; А.И. Ключихина с соавт, 1999), большое значение имеют такие генетические явления, как мутация, неполная доминантность, взаимодействие генов, рекомбинации, влияние цитоплазмы (Taillard, 1959).

Известную роль также играет и биохимическая неполноценность половых клеток. По данным Трепакова (1967), Tiwari R.M. (1986) на врожденную аномалию развития также влияет возраст родителей, количество родов и родственный брак.

Таким образом, на развитие эмбриона могут воздействовать комплекс факторов. В зависимости от места приложения этих факторов может постоянно варьировать тяжесть поражения. Если учесть то, что некоторые факторы тератогенеза постоянно присутствуют в окружающей среде, существует постоянный риск рождения детей с различными пороками развития.

1.2. Клиника, диагностика и лечение пороков развития уха

До сих пор в литературе не существует общепризнанной классификации терминов отражающих многогранность пороков и повреждений органов слухового аппарата.

Анализ литературы свидетельствует о том, что клинические проявления пороков развития уха многогранны и могут охватить как ушную раковину, так и среднее и внутреннее ухо, и в большинстве случаев проявляется как синдромальная патология. Поэтому авторы предлагая свою классификацию, стремятся определить объем реабилитационных мер в зависимости от выраженности пороков развития. Мы не ставили перед собой цели дать определение терминов: аномалия, врожденные пороки

развития, уродства, дисплазия, агенезия и т.д., так как эти данные приведены в специальной литературе. (С.Н. Лапченко, 1976).

По мнению С.Н. Лапченко (1976) при всем многообразии видимых клинических форм врожденных сочетанных недоразвитий наружного, среднего и отчасти внутреннего уха, представляется возможным выделить довольно четкие классификационные группы, характеризующиеся рядом общих признаков. Взяв в основу эмбриоморфологическую характеристику врожденных уродств развития, предложенной А.И. Абрикосовым, автор предлагает четыре основные формы врожденных уродств наружного и среднего уха:

1. Локальные пороки развития: форма «а» и «б».
2. Гипогенезия органа слуха: тяжелая, средняя и легкая степень.
3. Дисгенезия органа слуха: тяжелая, средняя и легкая степень.
4. Смешанные формы.

Локальные пороки формы «а», характеризуются наличием кондуктивной тугоухости врожденного характера или возникает в раннем детстве, анатомических и рентгенологических изменений нет.

Форма «б» отличается отсутствием слухового прохода, барабанной перепонки при сохранности воздухоносных полостей среднего уха, лабиринтных окон и ушной раковины.

При гипогенезии наблюдается деформация элементов наружного и среднего уха в сочетании с деформацией лабиринтной стенки среднего уха и лицевого скелета. По данным С.Н. Лапченко локальные пороки составляют 10%, гипогенезия – 51%, дисгенезия – 33%, смешанные формы - 6% в структуре наблюдаемых больных.

Г.В. Кручинский (1999) основываясь на свой огромный клинический опыт предлагает классификацию врожденных уродств и аномалий ушной раковины, где приводится более четкое определение 30 форм уродств и аномалий, которые по степени тяжести поражения разделены на две группы:

1) уродства и аномалии с недостатком тканей, 2) деформации, увеличения, расщелины и околоушные придатки.

Однако для классификации Кручинского Г.В., как и для других, характерны одни и те же недостатки – отличает только преимущественное поражение органа. В них не учтены сочетанные поражения, имеющие синдромологический характер. Эти недостатки учтены в предложенной классификации Д.В. Волкова (1987 г.), где описаны отдельные клинические проявления синдрома.

Следует отметить, что подробное изучение вышеприведенных классификации позволяет получить относительно полную характеристику врожденных пороков, как в эмбриологическом, так и в генетическом направлениях.

Анализ литературы свидетельствуют о том, что, наряду с поражением уха, почти всегда существуют определенные симптомокомплексы, которые обязательно должны быть учтены при планировании реконструктивно-пластических операций, как в функциональном, так и в косметическом отношении. В этом плане нами хотелось коротко привести симптомокомплекс при следующих синдромах, которые имеют существенное значение в практике специалистов, занимающихся данной патологией.

Синдром Конигсмарка (микротия, атрезия наружного слухового прохода и кондуктивная тугоухость), впервые был описан в 1963 году Ellwood, Winter, Dar. В 1972 году Konigsmare и Nager описали тот же порок в 2-х семьях и установили частоту синдрома. Наружное ухо при этом синдроме представлено слегка возвышающимся кожно-хрящевым валиком, хорошо развитой мочкой. Слуховой проход отсутствует. Непораженное ухо выглядит обычным, иногда встречается незначительное сужение наружного слухового прохода, иногда могут встречаться двухсторонние пороки.

На рентгенограммах наблюдается спонгиозный тип строения височной кости, сосцевидный отросток развит, наружный слуховой проход отсутствует, барабанная полость щелевидная, слуховые косточки не дифференцируются, внутренний слуховой проход не сужен. На аудиограмме выявляется кондуктивная тугоухость с потерей слуха от 30-40 дБ до 80 дБ. Наследование синдрома – аутосомно-рецессивное. Риск повторения синдрома в семье составляет 25%.

Синдром Гольденхара (1952)(околоаурикуловертебральная дисплазия) –аутосомно-доминантный, аутосомно-рецессивный и мультифакториальный тип наследования, часто в семьях, состоящих в кровном родстве. Синдром характеризуется начиная с полной аплазии до умеренной деформации ушной раковины, смещенной вперед и вниз. Отмечается как кондуктивная, так и сенсорная тугоухость. Могут встречаться ушные привески, слезозаканчивающиеся свищи, аплазия околоушной железы. При этом синдроме, кроме ушных проявлений, встречается также поражение глаз – эпibuльбарный дермоид или липодермоид; со стороны нервной системы – гипоплазия канала лицевого нерва, n.masseter, аномалии позвоночного столба, аномалии ребер. Со стороны других органов – гипогенезия легких на стороне поражения, аномалии почек и мочеточников.

Наиболее часто встречается односторонняя гипоплазия ветви нижней челюсти с аплазией суставной ямки у 50% больных, паралич мягкого неба, расщелина губы или мягкого неба у 7% больных.

Синдром Франческетти-Цвалена-Клейна описан в 1940 году и характеризуется недоразвитием ушной раковины, атрезией наружного слухового прохода, тугоухостью или глухотой, косым расположением глазных щелей, гипоплазией верхней челюсти, впалым подбородком, гипоплазией зубов. Наследование синдрома – аутосомно-доминантное. Могут наследоваться в нескольких поколениях.

Приведенные синдромы свидетельствуют о том, что при врожденных пороках уха, часто может наблюдаться генетический фактор, по ведущей симптоматике проявляется поражение уха. Встречаются и другие синдромы, при которых также наблюдается поражение слуха и вестибулярная дисфункция, которые приведены в специальной литературе [20; 23; 73; 89; 138; 148].

В диагностике пороков развития уха особое значение имеет комплексное исследование больных: клинические, отологические, рентгенологические, наследственно-генетические с включением различных специалистов.

Для проведения реконструктивно-слухоулучшающих операций необходимо состояние звукопроводящей и звуковоспринимающей системы. В этом плане проведением аккуметрических, вестибулометрических, а также аудиологических исследований можно определить функциональную полноценность звуковоспринимающего аппарата. Зная состояние звукопроводящей системы, а также костно-каневой проводимости в определенной степени можно определить объем оперативных вмешательств [17; 42; 89; 126; 130].

Наряду с аудиологическим исследованием рентгенологические методы позволяют наиболее точно определить развитие наружного и внутреннего слухового прохода, состояние среднего и внутреннего уха. Внедрение компьютерной томографии позволяет более точно определить элементы слуховых косточек, барабанной полости, аттика, уродств отдельных частей внутреннего уха, лабиринтных окон [86; 91; 102; 156].

По мнению С.Н. Лапченко (1976), отдельные рентгенологические исследования, дополняя друг друга, дают относительно полную информацию о состояниях элементов среднего и внутреннего уха. Так, рентгенограмма по проекции Шюллера и Майера дает информацию о характере изменений различных отделов височной кости, наличии или отсутствии костного отдела

наружного слухового прохода, положении и форме сигмовидного синуса и ВНЧС, а рентгенограмма по проекции Стенверса позволяет выявить состояние полукружных каналов, преддверия, улитку, внутренний слуховой проход.

Основным методом лечения врожденных пороков уха является - хирургический. Анализ данных литературы свидетельствует о том, что все хирургические вмешательства можно делить на две основные группы: первая – реконструктивно-пластические, имеющие цель восстановление формы ушной раковины; вторая – реконструктивно-слухоулучшающая группа, где предусматривается достижение как функционального, так и косметического эффекта [17; 42; 98; 135].

Мнения различных авторов по поводу сроков проведения операций различны. Так, при одностороннем поражении уха можно проводить только реконструктивно-пластические операции после 10-12 лет [116; 132; 183], при этом предлагаются операции проводить в 3-4 этапа с использованием аутореберного хряща для каркаса ушной раковины.

При двухсторонних пороках развития, когда имеется слухо-речевой дефект, при наличии положительных показателей аудиограмм и компьютерной томографии, реконструктивно-слухоулучшающие операции можно проводить в 5-летнем возрасте [97; 102; 133; 150].

Следует отметить, что большие технические трудности и опасность операции, связанные со значительными нарушениями топографо-анатомических взаимоотношений, сложность пластических вмешательств привела к появлению множества методик и их модификаций. Анализируя данные литературы по нашему вопросу, все хирургические методики мы условно объединили в три группы:

1. Пластика наружного слухового прохода - меатопластика (создание костной части слухового прохода и кожная выстилка).
2. Тимпанопластика – реконструкция слуховых косточек, создание

барабанной перепонки, экранирование среднего уха.

3. Отопластика – восстановление каркаса ушной раковины.

Необходимо подчеркнуть, что вышеприведенные этапы реконструктивных операций, в отдельности являются технически сложными, требуют определенного навыка от хирурга. Так, одним из сложных и важных моментов является создание костного канала слухового прохода и ее кожно-эпителиальной выстилки. Это связано с тем, что, как в момент формирования костного канала могут возникнуть сложности, связанные с аномалией канала лицевого нерва, элементов барабанной полости [105; 143; 151], так и при восстановлении кожно-эпителиальной выстилки наружного слухового прохода. Основная сложность при этом заключается в том, что в большинстве случаев наблюдаются неудовлетворительные результаты, то есть вторичная атрезия в послеоперационном периоде, образование келоидов [136; 162]. Поэтому в литературе предложено множество методов: свободный кожный лоскут в виде «мешка» [139], многолоскутная методика [26; 47; 67], спиральный стебель [9]. Трубоччатый лоскут на ножке [60], спиральный лоскут, перемещенный из заушной области [26; 31; 33; 65]. Основной проблемой приведенных методик является то, что при всех этих пластических операциях, особенно свободно пересаженных трансплантатах наблюдается некроз кожи и отторжение, что может быть причиной вторичной атрезии наружного слухового прохода. Для профилактики возникновения атрезии некоторые авторы предлагают плотный лоскут из силастика [185], керамический материал ceravital [125], пластические трубки [123], эндопротезирование наружного слухового прохода полимерным материалом [28].

Слухоулучшающие операции – тимпаноластика проводится при наличии хороших аудиологических показателей и развитии воздушного пространства барабанной полости. Чем выраженнее порок развития среднего уха, тем невозможнее получить удовлетворительные функциональные

результаты [17; 42; 86; 153]. Слухоулучшающие операции при пороках развития включают в себя реконструкции слуховых косточек и экранирование барабанной полости. Для последнего использовали свободные кожные лоскуты, венозные стенки, подсушенные височные фасции [6; 33; 42].

По мнению Лапченко (1972), слухоулучшающий эффект при реконструктивно-слухоулучшающих операциях в большинстве случаев зависит от степени развития порока, хорошо проведенной реконструкции звукопроводящей системы и экранирование барабанной полости.

Известно, как односторонние, так и двухсторонние пороки развития уха всегда сопровождаются микротией III-IV степени, что создает определенные психоэмоциональные расстройства. Поэтому, отоластика является одним из основных этапов реконструктивно-пластических операций. Как указывалось выше, эти операции могут проводится в 3-4 этапа, с использованием пластических материалов для формирования нормальных анатомических структур ушных раковин. На сегодняшний день в этом плане достигнуты хорошие результаты [107; 143; 159; 176].

Таким образом, анализ данных литературы свидетельствует о том, что этиопатогенез, диагностика, методы хирургической реабилитации больных с врожденными пороками развития уха окончательно неразрешимы. Многие аспекты данной проблемы требуют дальнейшего изучения с учетом влияния экзо- и эндогенных факторов, совершенствование диагностики и методов реконструктивно-пластических-слухоулучшающих операций, так как они еще недостаточно совершенны и требуют своего разрешения.

1.3. Современные вопросы клиники, диагностики и хирургического лечения аномалий и травматических повреждений ушных раковин

Проблема изучения вопроса клиники, диагностики и хирургического лечения врожденных аномалий и травматических повреждений ушной раковины является актуальной задачей оториноларингологии и врачей, занимающихся восстановительной хирургией. Известно, что красота и гармония форм тела приносят людям счастье и радость, что находит свое выражение во всех сферах жизнедеятельности человека. Косметический недостаток человека, особенно на лице является причиной больших психологических переживаний, снижающих работоспособность, мешающих нормальному общению с людьми. Иногда, по мнению Н.А. Богораз (1949), у некоторых людей стремление исправить черты своего лица переходит в навязчивую идею и создает комплекс психологического ущемления. Поэтому восстановление формы ушных раковин при врожденных аномалиях и травматических повреждениях имеет социальное значение.

Различные проявления врожденных пороков наружного уха непосредственно связаны с эмбриональным развитием плода. Известно, что развитие наружного уха начинается на 5-й неделе внутриутробного развития от I и II жаберной дуги. В начале появляется шесть мелких бугорков из экто- и мезодермальной ткани и они имеют низкое медиальное расположение, но по мере роста и формирования челюсти они приобретают более высокое расположение на боковой поверхности черепа. Из 1 жаберной дуги развивается козелок и прилегающая к нему часть завитка, из 2-й – завиток, противозавиток, углубление между завитком и противозавитком, противозавиток и мочки уха. Полностью формирование ушной раковины заканчивается к 4-му месяцу внутриутробного развития [3; 155; 160].

Рост ушных раковин продолжается до 6-7 лет и достигает своих окончательных размеров [89]. В этом возрасте ушные раковины кажутся непропорционально большими, так как череп еще продолжает расти, а ушные раковины уже закончили свой рост. По мере роста скелета черепа, ушные раковины приобретают нормальный вид. Однако, при этом рельефная структура ушной раковины должна быть хорошо развита. У женщин все параметры ушных раковин значительно отличаются по сравнению с теми же данными у мужчин в любом возрастном периоде и на 4-5 мм меньше, чем у мужчин [150].

Рельефная структура, формы и величины ушных раковин индивидуальны и широко варьируют. По данным Rubin L., et al (1961), средние размеры нормальной ушной раковины по длине составляли 6,5 см, ширине – 3,5 см, утолщение между боковой поверхностью головы и ушной раковиной 30°, длина мочки – 1,5-2 см, глубина чаши – 1,5 см.

По мнению Андреева Д.Н. (1971) все деформации ушных раковин делятся на врожденные и приобретенные. К врожденным деформациям относятся торчащие ушные раковины, складывающиеся, уплощенные, большие остроконечные ушные раковины, придатки ушных раковин, врожденные свищи. К приобретенным можно отнести те деформации и дефекты ушных раковин, которые наблюдаются после травмы или под воздействием внешних факторов.

Следует отметить, что любая форма деформации и дефектов ушных раковин сопровождается ощущением косметической ненормальности и могут быть причиной душевных страданий. Так, Bugian A. (1959) отмечает, что бросающиеся в глаза косметические недостатки уже сами по себе являются причиной душевных страданий и потери самоуверенности.

На расстройства со стороны нервной системы и психики при деформации ушных раковин отмечают также зарубежные авторы [3; 124; 157; 161].

По мнению этих авторов на косметический недостаток особенно часто реагируют дети и подростки. Они сильно переживают, когда подвергаются насмешкам и обидным прозвищам со стороны сверстников. Описываются случаи, когда дети отказываются посещать школу, зоны отдыха. Часто они становятся замкнутыми, наблюдается низкая успеваемость в школе.

Приведенные данные свидетельствуют о том, что косметические дефекты ушных раковин требуют необходимость проведения хирургической коррекции врожденных и приобретенных деформаций ушных раковин. Исправляя косметические ненормальности можно предупредить развитие психических нарушений больных.

По данным литературы [45; 46; 52] известно, что среди деформаций ушных раковин наиболее часто встречаются торчащие или оттопыренные ушные раковины. При оттопыренных ушных раковинах угол ушной раковины к боковой поверхности, между ладьевидной поверхностью и чашей резко меняется. В норме первый составляет 30° , а второй 90° , а при патологии могут достигать соответственно - первый 90° , второй до $130-160^\circ$. При том, что оттопыренность ушных раковин может встречаться в сочетании с изменениями рельефной структуры, что более проявляется косметическими недостатками.

Основным методом лечения врожденных и приобретенных деформаций ушных раковин является хирургический. Анализируя данные методик хирургической коррекции ушных раковин в историческом аспекте их можно разделить на четыре группы. К первой группе относятся те операции, при которых проводится только кожная пластика [88; 91; 97; 104; 118]. Ко второй группе операций относятся те операции, при которых, с целью уменьшения пружинящего действия хряща, производят иссечение хряща ушной раковины различной формы и величины [92; 99; 100; 154; 160].

Третья группа операций преследовала цель формирование нормального рельефа ушной раковины путем создания недостающей складки

противозавитка и его ножек [3; 46; 95; 98; 110; 111]. Недостатками этих трех групп операций являлось неполное восстановление нормального рельефа ушной раковины и в результате образовывался острый противозавиток, имеющий неестественный вид.

К четвертой группе операций относятся операции, направленные на создание более естественного положения и рельефа ушной раковины [3; 36; 68; 86; 89; 121; 127]. С этой целью многие авторы предлагают различные типы параллельных разрезов на хряще, насечки и истончения его с помощью специальных вращающихся щеток и бормашины (цит. Андреева Д.Н., 1972).

Приведенные данные свидетельствуют о том, что, несмотря на многочисленные варианты и методики по исправлению торчащих ушных раковин, многие из них имеют существенные недостатки и не могут удовлетворить требования пластической хирургии. Поэтому, в настоящее время идет поиск по совершенствованию методик хирургической коррекции торчащих ушных раковин, отвечающих требованиям пластической хирургии, то есть восстановление нормального и естественного рельефа и размеров ушных раковин.

Наиболее сложным делом пластической хирургии является восстановление приобретенных дефектов ушной раковины. Частыми причинами приобретенных дефектов ушных раковин являются резанные и укушенные (человеком или животным), сопровождающиеся различными дефектами. Наблюдаются дефекты завитка, противозавитка и мочки. Они могут встречаться изолированно или в комбинации, тотальные дефекты встречаются после перенесенного ожога (Царевский П.Л., 1990).

Существуют различные способы восстановления приобретенных дефектов ушной раковины. При острых травмах описываются случаи успешной свободной пересадки оторванной части ушной раковины, вскоре после травмы [87; 90; 117; 119; 133]. По данным Кручинского Г.В. (1997)

оторванная часть ушной раковины может сохранять жизнеспособность в течение 8-10 часов после перенесенной травмы.

При стойких дефектах ушной раковины предложено множество способов восстановления дефекта [122; 147; 155; 159]. Многие из них, используются даже по сегодняшний день и отдельные из них усовершенствуются. Так, при дефектах завитка Рауэр А., Михельсон Н. 1954, Левин М. 1958, предлагают использовать заушной лоскут на ножке, при этом свободный край лоскута подшивают к освеженному краю дефекта.

Для устранения прямоугольных дефектов завитка Проскуряков С., (1947) предлагает использование кожного лоскута самой ушной раковины, а при больших дефектах спиральный лоскут, взятый из заушной и височной области.

При частичных дефектах ушной раковины Кручинский Г., с соавт., (1988) использовали звездчатый трансплантат, взятый из здоровой ушной раковины.

Более сложным является восстановление ушных раковин при тотальных и субтотальных дефектах. (Царевский П.Л., 1991). Для этой цели автор использовал опорно - удерживающий каркас, взятый из реберного хряща.

Таким образом, несмотря на многочисленные методики пластических операций по исправлению врожденных и приобретенных дефектов ушной раковины, они не удовлетворяют больных в эстетическом плане. Кроме того, каждая методика индивидуальна, зависит от профессионализма самого хирурга. Сами по себе пластические операции на ушных раковинах сложные, чреваты различными осложнениями. Поэтому, поиск наиболее благоприятных и оптимальных вариантов пластических операций при врожденных и приобретенных дефектах ушных раковин, отвечающих требованиям современной пластической хирургии, является актуальным направлением.

ГЛАВА 2. МАТЕРИАЛ И МЕТОДЫ ИССЛЕДОВАНИЯ

2.1.1. Общая характеристика обследованных больных

Для решения поставленных задач нами обследовано 126 больных, из них: 66 - с врожденными пороками развития уха, 36 - с оттопыренными ушными раковинами, 24 - с травматическими повреждениями ушной раковины. 40 - практически здоровых людей составили контрольную группу. (Таблица № 2.1)

Таблица №2.1.

Общая характеристика обследованных больных

№№	Вид порока	Кол-во больных	%
1	Врожденные пороки развития уха	66	52,4%
2	Оттопыренности ушных раковин	36	28,6%
3	Травматические повреждения ушных раковин	24	19,0%

Под нашим наблюдением находились больные на стационарном лечении в ЛОР-клинике 2-го ТашГосМИ. Все больные подверглись общеклиническому обследованию с участием педиатра, терапевта, психоневролога и генетика с применением современных методов функциональной диагностики, клинико-биохимических, лабораторных методов исследования, а также рентгенологических и компьютерно-томографических исследований.

2.1.2. Общая характеристика обследованных больных с врожденными пороками развития уха.

Среди обследованных основной группы мужчин было - 40 (60,6%), женщин 26 – (39,3%). Основная характеристика обследованных больных приведена в таблице № 2.2.

Таблица № 2.2.

Распределение больных по полу при врожденных пороках развития уха n = 66.

Пол	От 5 до 6 лет	От 7 до 10 лет	От 11 до 15 лет	От 16 до 29 лет	От 30 и выше
Мужчины	7	12	6	11	4
	10,6%	18,12%	9,0%	16,6%	6,0%
Женщины	2	9	4	7	4
	3,0%	13,6%	6,0%	10,6%	6,0%
Общее соотношение	9 13,6%	21 31,8%	10 15,1%	18 27,2%	8 12,1%

Из приведенной таблицы видно, что среди обследованных больных преобладали мужчины. В возрастном аспекте из 66 больных было: 9 (13,6%) - от 5 до 6 лет; 21 (31,8%) – от 7 до 10 лет ; 10 (15,1%) - 11-15 лет; 18 (27,2%) – от 16 до 29 лет; 8 (12,1%) человек – от 30 лет и выше. Распределение больных на вышеприведенные возрастные группы имеет существенное значение в диагностике, объеме оперативного вмешательства, в процессе заживления трансплантата, то есть, каждый этап реконструктивно-пластических операций имеет, в зависимости от возраста, свои особенности. Среди наших больных преобладали дети в возрасте от 6 до 10 лет, что

связано с их определенным психо-эмоциональным состоянием [9; 10; 88; 144; 156].

Распределение больных по полу и сторонам поражения приведены в таблице № 2.3.

Таблица №2.3.

Распределение больных по стороне поражения

n = 64

Пол	AD правое ухо	%	AS левое ухо	%	AD/AS правое и левое ухо	%
Мужчины	20	30,3%	8	12,1%	12	18,1%
Женщины	9	13,6%	8	12,1%	9	13,6%
всего	29	43,9%	16	23,2%	21	31,8%

Из нее видно, что среди обследованных больных преобладали лица мужского пола с правосторонним врожденным пороком уха. Левосторонний порок встречался у больных, как женского пола, так и мужского. С двухсторонним пороком преобладали больные мужского пола.

Для выявления возможных причин врожденных пороков нами тщательно изучены наследственный и семейный анамнез, социально-бытовые условия, состояние здоровья родителей, вредные привычки, профессия, акушерский анамнез – количество беременностей и родов, число абортов, течение данной беременности с помощью анкетного опроса. Кроме того, учитывали возраст родителей и их соотношение (Таблица № 2.4), так как по данным литературы известна определенная зависимость появления врожденных пороков от разницы в возрасте отца и матери, то есть, чем больше разница в возрасте, тем больше риск развития пороков. В наших

исследованиях мы такой закономерности не наблюдали, так как в большинстве семей разница в возрасте отца и матери составила: до 3-х лет - 20 чел.(30,3%), от 4 до 6 -26 (39,3%), от 7 до 10 лет – 15 (18,1%), от 11 до 20 лет – 5 (7,5%).

Таблица № 2.4.

Частота обнаружения различных факторов риска при врожденных пороках уха по анкетному опросу n = 66

№№	Этиологические факторы	Количество детей	%
1.	Родственный брак	22	33,5
2.	Течение предыдущей беременности		n=66
	а) Аборты	42	63,6%
	б) Выкидыши	8	12,1%
	в) Преждевременные роды	3	4,5%
	г) Мертворожденные	3	4,5%
	д) Без осложнений	9	13,6%
3.	Патологическое течение беременности и родов		n=66
	а) Ранний токсикоз	26	39,3%
	б) Нефропатия беременных	8	12,1%
	в) Гестоз	1	1,5%
	г) Нормальные роды	25	37,8%
	д) Недоношенность	5	7,5%
	е) Переношенность	2	3,0%
	ж) Затяжные роды	7	10,6%
	з) Обвитие пуповины	7	10,6%
	и) Наложение медицинского вакуумэкстр.	5	7,5%

	j) Травмы	4	6,8%
	к) Тяжелые душевные потрясения	8	12,1%
4.	Респираторно-вирусные инфекции		
	а) Грипп	18	27,2%
	б) Эпидемический гепатит	1	1,5%
5.	Вредные привычки		
	а) курение		6
	б) употребление алкоголя		3
6.	Социально-бытовые условия		
	а) неполноценное питание	16	24,2%
	б) контакт с ядохимикатами	12	18,1%

Из таблицы № 2.4 видно, что конкретное выявление казуального генеза врожденных пороков уха затруднительно, но, тем не менее, наблюдается определенная зависимость частоты данной патологии от воздействия экзогенных и эндогенных факторов.

Анализ анкетных данных показал, что большинство матерей перенесли аборт (42 или 63,6 %), самопроизвольные выкидыши (8 или 12,1%), преждевременные роды (3 или 4,5%), что свидетельствует о неблагоприятном акушерском анамнезе. Наиболее высокая частота встречаемости пороков развития уха отмечена во второй и третьей беременностях (18 или 27,2% и 20 или 30,3% случаев). Нормальные роды отмечены у 27 больных (40,9%), у 39 (59,0%) патологическое течение родов: ранний токсикоз у 24 (36,3%), нефропатия беременных у 8 (12,1%), затяжные

роды, обвитие пуповины встречались одинаково, то есть у 7 (10,6%) больных. У 8 (12,1%) матерей во время данной беременности отмечены душевные потрясения, у 4 (6,0%) - травма живота. Приведенные данные свидетельствуют о том, что у большинства женщин, у которых родились дети с врожденными пороками развития уха, перенесли беременность отягощено, особенно в ее первой половине. Самопроизвольные выкидыши, мертворождение ребенка, в анамнезе по-видимому, следует интерпретировать как проявление врожденной, внутриутробной патологии, несовместимой с жизнью плода.

Изучая анамнез матери ребенка, нами отмечено, что 18 (27,2%) из них перенесли в первой половине беременности респираторно-вирусную инфекцию, что могло быть существенным фактором риска.

В развитии пороков развития уха определенную роль играют социально-бытовые условия, вредные привычки родителей, контакт с ядохимикатами. По данным анкетного анализа неполноценное питание отмечали 16 (24,2%) родителей, 9 родителей имели вредные привычки: курение – 6 (9,0%), потребление алкоголя – 3 (4,5%), контакт с ядохимикатами – 12 (18,1%). Таким образом, неполноценное питание и вредные привычки, контакт с вредными факторами непосредственно могут влиять на эмбриональное развитие плода и формирование пороков, особенно в первой половине беременности.

С целью определения конкретного объема и характера реконструктивно - пластических операций и прогнозирования результатов этих вмешательств мы придерживались классификации С.Н. Лапченко (1976), разделяющей пороки развития наружного и среднего уха на локальные пороки, гипогенезию, дисгенезию и смешанные формы (таблица № 2.5). При этом, учитывали также синдромальную патологию как отдельных проявлений какого-то синдрома или синдрома I и II жаберной дуги (Таблица № 2.5), (рис. № 2.1).

Таблица №2.5.

Распределение больных по синдромам**n=66**

Название синдрома	Количество больных	%
Синдром Конигсмарка	12	18,1%
Синдром Гольденхара	4	6,0%
Синдром Франческетти-Тричера-Коллинза	2	3,0%
Недифференцированные пороки	48	71,2%

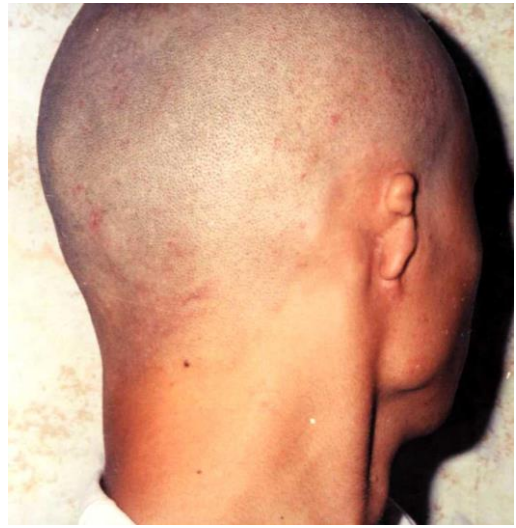
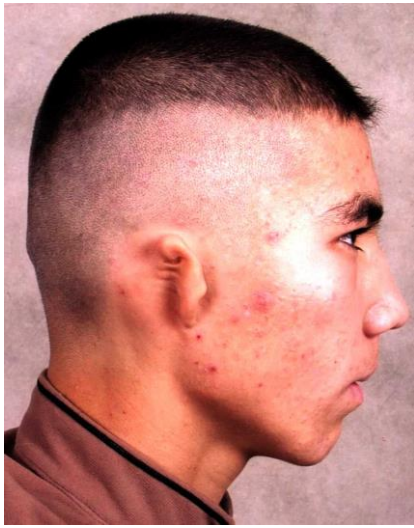
Изучение клинических проявлений пороков развития уха у 66 больных показало, что у 18 (27,2%) больных отмечено проявление синдромальности. Так, микротии, атрезия наружного слухового прохода, кондуктивной тугоухости – синдром Конигсмарка встречался у 12 (18,1%) больных, окулоаурикуловертебральной дисплазии – синдром Гольденхара у 4 (6,0%), мандибуло-фасциальный дизостоз – синдром Франческетти – Тричера – Коллинза у 2 (3,1%). Недифференцированные пороки, то есть те пороки, которые не укладываются в семиотику какого-либо синдрома, нами выявлено у 48 (72,7%) больных (Таблица № 2.6), (рис.№ 2.2).

Таблица № 2.6.

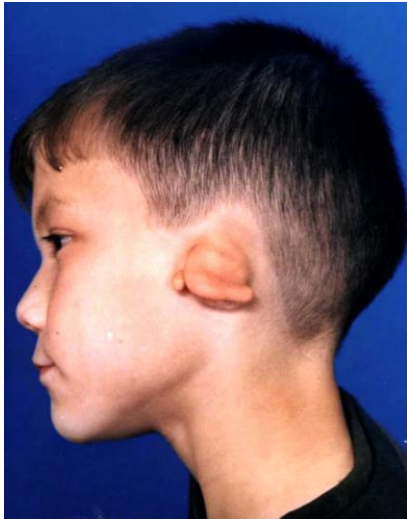Распределение больных с недифференцированными врожденными**пороками развития уха n=48**

Вид порока	Количество больных	%
Локальные пороки формы «б»	4	8,3%
Гипогенезия	29	60,4%
Дисгенезия	9	18,7%
Смешанная форма	6	12,5%

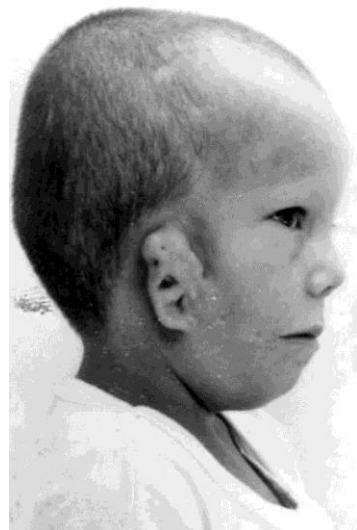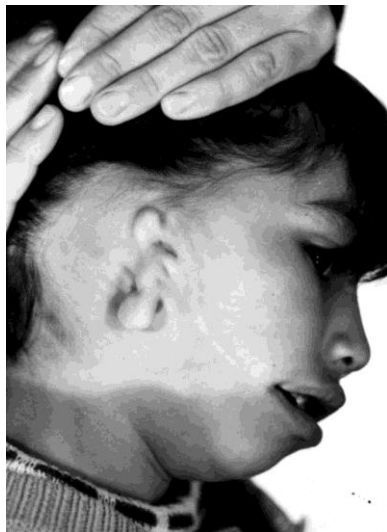
Рис. 2.1. Распределение больных по синдромам.



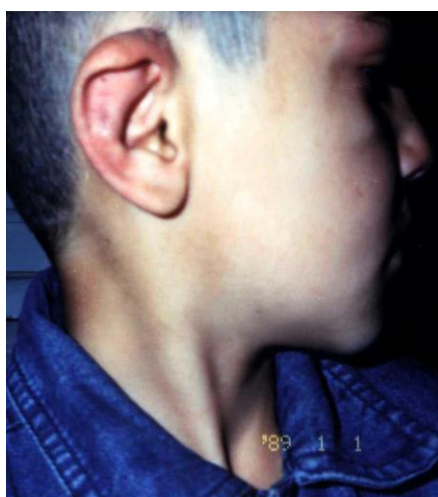
Синдром Конигсмарка



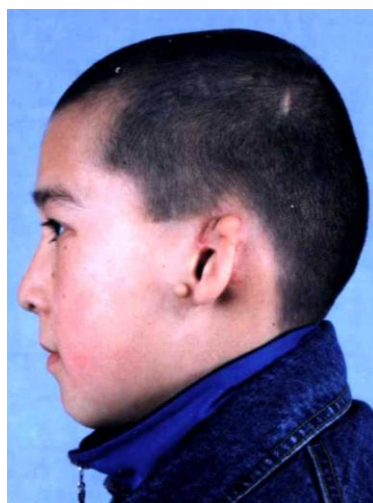Синдром Гольденхара



Синдром Франческетти – Тричера - Коллинза



Локальный порок;



Гипогенезия

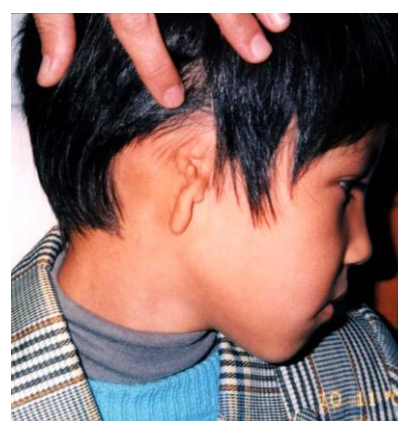
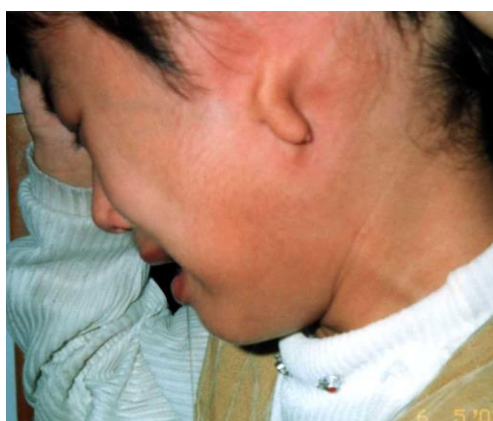
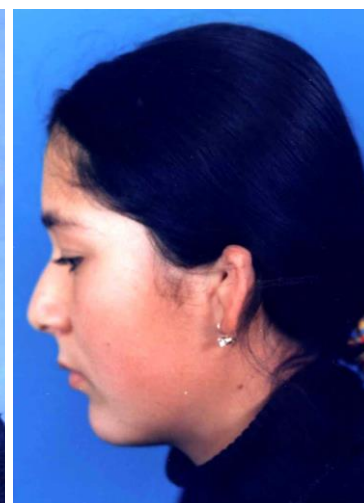Рис. 2.2.

Дисгенезия

Следует отметить, что у больных с недифференцированными пороками во всех случаях имели те или иные пороки, как наружного, среднего, так и внутреннего уха. Тяжесть пороков также варьировала в различной степени. Поэтому, учитывая классификацию С.Н. Лапченко (1972,) мы условно разделили больных по видам порока: локальные пороки – у 4 (18,3%) больных, гипогенезии – у 29 (60,4%), дисгенезии – у 9 (18,7%) и смешанная форма у 6 (12,5%) (таблица № 2.6).

Основными жалобами обследованных больных были на понижение слуха и анатомический дефект на стороне поражения. При обследовании особое внимание обращено на характер порока, наличие симптомов какого-

либо синдрома, односторонность или двухсторонность проявления порока и состояние непораженного уха, слизистой носа, глотки и гортани. Среди больных с односторонними поражениями выявлено: у 2-х (4,4%) больных - хронический гнойный мезотимпанит, у 3 (6,6%) – адгезивный отит (Таблица № 2.7).

Таблица № 2.7.

**Частота заболеваний ЛОР-органов, выявленных у больных с односторонними врожденными пороками развития уха
n=45**

Заболевания ЛОР-органов	Количество больных	%
Хронические гнойные мезотимпанииты	2	4,4%
Адгезивный отит	3	6,6%
Заболевания носа и придаточных пазух	16	35,5%
Заболевания глотки	23	51,1%
Заболевания гортани	1	2,2%

Отставание в речи и психоэмоционального развития в этой группе больных нами не наблюдалось. Заболевание носа и придаточных пазух выявлено - у 16 (35,5%) больных, заболевание глотки – у 23 (51,1%), гортани – у 1 (2,2%). Структура нозологических форм заболеваний приведена в таблице № 2.7.

Из таблицы видно, что у 7 (15,5%) детей чаще всего наблюдались аденоидные вегетации – у 26 (40,6%) больных, хронический тонзиллит – у 12 (26,6%), хронический фарингит - у 4 (8,8%).

После проведенной санационной терапии из 66 больных 61 (92,4%) больным были проведены реконструктивно-пластические операции: меатотимпаноластика с пластикой наружного слухового прохода и ушной

раковины – у 37 (56,0%) больных, пластика наружного слухового прохода и ушной раковины - у 24 (96,3%). Следует отметить, что у тех больных, у которых была выявлена дисгенезия среднего и внутреннего уха, нами, с косметической целью, проведено было только восстановление наружного слухового прохода и I этап восстановления ушной раковины. Оперативные вмешательства проведены под общим внутривенным наркозом. Больные находились в стационаре от 10 до 15 дней. Периодически, через месяц и каждые полгода, проводились динамические наблюдения за состоянием слуха и развитием речи у тех больных, у которых был двухсторонний врожденный порок уха.

2.1.3. Общая характеристика больных с оттопыренными ушными раковинами и травматическими повреждениями.

Под нашим наблюдением находились 60 больных, из них 36 с оттопыренными ушными раковинами, 24 с различной степенью травматическими повреждениями ушной раковины (Таблица № 2.8).

Среди обследованных мужчин было – 38 (63,3%), женщин – 22 (36,6%). Также проводилось изучение данных речевого, камертонального обследования, аудиометрических исследований и исследование вестибулярного аппарата. Помимо этого, исследовали наследственный фактор и проводили психологический анализ, так как правильная форма и расположение ушных раковин в общем облике человека имеют большое эстетическое значение.

Таблица № 2.8.

**Распределение больных с оттопыренными и травматическими
повреждениями ушных раковин**

Вид дефекта	Количество больных	%
1.Оттопыренные ушные раковины	36	60,0%
2. Травматические повреждения ушных раковин	24	40,0%
а) дефект завитка	8	30,0%
б) дефект завитка и мочки	4	6,7%
в) тотальный дефект ушных раковин	2	3,3%

Для анализа результатов проведенных реконструктивно-пластических операций больные условно разделены на пять возрастных групп I – от 5 до 6 лет, II - от 7 до 10, III - от 11 до 15, IV - от 16 до 24, V – от 30 и выше (таблица № 2.9).

Таблица № 2. 9.

**Распределение больных с оттопыренностью ушных раковин на
возрастные группы**

I группа		II группа	III группа	IV группа	V группа
От 5 до 6 л.		От 7 до 10 л.	От 11 до 15 л.	От 16 до 25 л.	От 30 и выше
М	1	4	6	8	2
%	2,7	11,1	16,6	22,2	5,5
Ж	-	3	4	8	-
%	-	8,3	11,1	22,2	-
Итого:	1	7	10	16	2
%	2,7	19,4	22,7	44,4	5,5

Распределение больных с деформациями ушных раковин на возрастные группы

	I группа от 5 до 6 л.	II группа От 7 до 10 л.	III группа От 11 до 15 л.	IV группа От 16 до 25 л.	V группа От 30 выше
М	5	-	1	7	4
%	20,8	-	4,1	29,1	16,6
Ж	2	1	2	1	1
%	8,3	4,1	8,3	4,1	4,1

Из таблицы № 2.9 видно, что среди обследованных больных с оттопыренностью ушных раковин наиболее часто по поводу исправления деформации обращались мужчины, притом в II, III и IV возрастных группах. В IV возрастной группе чаще обращались женщины. Деформация ушных раковин в I, II, III, IV, V возрастных группах по поводу восстановления косметического дефекта обращались 17 мужчин, и 7 женщин.

Больные на наличие анатомического дефекта реагируют по разному. Если у детей на этот порок чаще всего внимание обращают родители, то в подростковом возрасте и взрослые сами обращают на это внимание. Причиной этого являются различные психо-эмоциональные реакции больных и каждый человек по своему реагирует на косметические ненормальности лица.

Поэтому нами изучена эстетическая чувствительность каждого больного и они условно разделены на четыре группы (по Joseph, 1931, Диаграмма № 2.1): первая – пациенты с субнормальной эстетической чувствительностью; вторая - пациенты с нормальной эстетической чувствительностью; третья - пациенты с ненормальным повышенным

эстетическим чувством; четвертая – пациенты с извращенным эстетическим чувством.

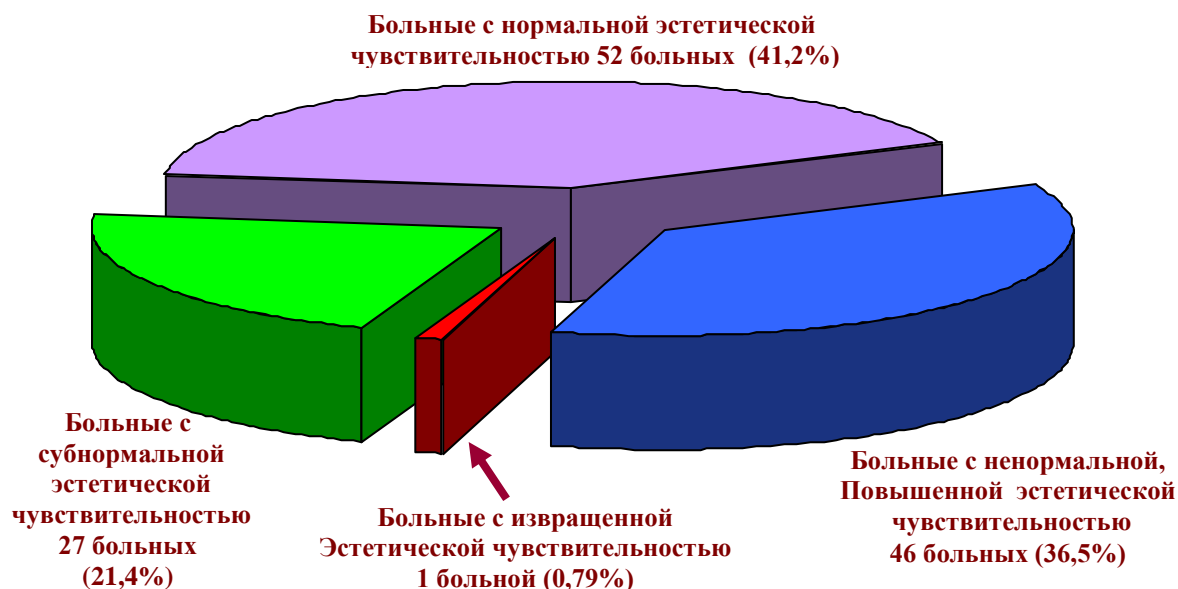


Диаграмма № 2.1. Оценка психоэмоционального состояния больных с врожденными и приобретенными пороками развития уха и распределение их по категориям Йозефа

Следует отметить, что на косметический недостаток, как указывалось выше, дети реагируют очень чувствительно и у них часто на этом фоне могут развиваться повышенная нервозность, раздражительность, чувство неполноценности и стеснительности. При том, эти дети могут подвергаться насмешкам и обидным прозвищам со стороны сверстников.

При изучении этиологических факторов врожденных пороков развития ушных раковин по поводу казуального генеза родители обследованных больных и сами больные точно указать не могли. Однако, при осмотре родителей, в большинстве случаев (у 33 или 91,6%) нами отмечены те же или иные косметические дефекты со стороны ушных раковин родителей. Это наводит на мысль, что в проявлении торчащих ушных раковин имеется определенный наследственный фактор. При этом передача этого фактора часто (у 26 или 72,2%) наблюдалась по материнской линии.

При анализе причин косметического дефекта ушных раковин во всех случаях (у 17 или 70,8% больных) имели место травмы, такие как: травматические повреждения, нанесенные острым предметом – у 5, травмы, нанесенные во время драки – у 12 (50%), укус животными - у 3 (12,5%), термические ожоги - у 2 (8,3%) больных. У 7 (29,1%) больных причина деформации – врожденного характера. Характер травматических повреждений зависел от тяжести полученных травм. Чаще отмечен дефект завитка (у 18 или 75%), завитка и мочки уха (у 4 или 16,6%) и тотальный дефект ушных раковин (у 2 или 8,3%) больных. Причиной тотальных дефектов ушных раковин в одном случае, было травматическое повреждение и инфицирование ушной раковины с последующим ее некрозом, а во втором случае тотальный дефект возник на почве перенесенного ожога.

Устанавливая разнообразие врожденных деформаций ушных раковин (торчащие или оттопыренные, складывающиеся, уплощенные, большие, остроконечные ушные раковины) и дефектов при травматических повреждениях всем больным, наряду с общеклиническими исследованиями, проведены специальные антропометрические исследования, результаты которых использовались при коррекции анатомического дефекта.

2.2. Методы исследования

Разнообразие проявления врожденного порока развития уха в виде синдромального характера или недифференцированного диктует необходимость изучения его структур, как в морфологическом, так и в функциональном отношении. Учитывая это, изменения в анатомическом и топографическом строении органа слуха в целом, отдельных его частей и эмбриологически связанных с ними образований оценивались путем сопоставления клинических данных - данных осмотра, рентгенографии и томографии височных костей и костей черепа в сопоставлении с

изменениями в строении и положении анатомических образований наружного, среднего и отчасти внутреннего уха, которые мы обнаруживали во время хирургического вмешательства.

Немаловажную роль в диагностике врожденных пороков развития наружного и среднего уха отводится аудиологическому исследованию. Из данных, изложенных в обзоре литературы, следует, что при врожденных пороках развития наружного и среднего уха имеет место значительное снижение слуха по воздушному звукопроведению при сравнительно неполноценном костно-тканевом звукопроведении. Причина этого явления – повреждение звукопроводящего аппарата. Но, поскольку, у большинства больных патологический очаг распространяется на несколько отделов звукопроводящего аппарата (отсутствие и недоразвитие костного отдела наружного слухового прохода, недоразвитие и анкилоз молоточка и наковальни, анкилоз подковой пластинки стремени, отсутствие лабиринтных окон – все в самых разнообразных сочетаниях, вплоть до полного отсутствия всего звукопроводящего аппарата наружного и среднего уха), выявить степень влияния на функцию слуха каждого из перечисленных факторов не представляется возможным.

Все это указывало на необходимость проведения комплексных исследований больных для выяснения характера и уровня поражения органа слуха, от которого во многом зависит эффективность реконструктивно-пластических и слухоулучшающих операций.

Наши исследования включали в себя проведение аккуметрии, тональной пороговой аудиометрии, рентгенологические, компьютерно-томографические, антропометрические исследования. Так же изучалось психо-эмоциональное состояние больных. Для объективизации результатов проведено фотографирование до и после реконструктивно-пластических операций.

При врожденных пороках развития уха исследования слуха шепотной и разговорной речью проводили по общепринятой методике с использованием двухзначных чисел, двухсложных и трехсложных слов. Нормальным считали восприятие шепотной речи на расстоянии более 6 метров, разговорной - более 20 м. Результаты исследований заносились в слуховой паспорт больного.

Камертональные исследования проводили с помощью камертонов C_{128} и C_{2048} . Проводили камертональные опыты Вебера, Ринне, Швабаха, Федеричи.

Аудиологические исследования были выполнены на аудиометре «МА – 31» фирмы Klamann u Grahnert, нулевой уровень которого был откалиброван по стандарту ISO – 64. Определялись пороги восприятия звука по воздушной и костной проводимости по всей тон шкале (от 125 Гц до 8 кГц), по общепринятой методике, учитывая различия в возрастном аспекте обследованных больных и возрастные особенности различия в остроте слуха (Сагалович Б.М., 1975; Лопатко А.И. с соавт., 1986). Нами проведена корректировка результатов тональной пороговой аудиометрии в соответствии возрастному снижению слуха.

Для топической диагностики и определения объема реконструктивно-функциональных операций, наряду с аудиологическими исследованиями, существенное значение имеет рентгенологические исследования. Нами проведены рентгенологические исследования височной кости в проекции по Шумскому, Шюллеру и Майеру. Наряду с этим, всем больным проведены компьютерно-томографические исследования (на базе Первой Центральной поликлиники г. Ташкента), дающие четкое изображение элементов среднего и внутреннего уха. Изучая данные компьютерно-томографических исследований, определяли состояния анатомических структур наружного и внутреннего слухового проходов, состояние евстахиевой трубы, степень

развития структур сосцевидного отростка барабанной полости, слуховых косточек и внутреннего уха.

Так же проводилось отоневрологическое исследование больных, которое заключало в себе выяснение жалоб больных на нарушение обоняния, вкуса, нарушение глотания и речи, головокружение, изучение состояния вестибулярного аппарата.

Для выявления вестибулярных нарушений исследовали спонтанный нистагм, проводили координационно-мозжечковые пробы, экспериментальные вестибулярные пробы.

При оценке психо-эмоционального состояния больных до и после операции при врожденных пороках развития уха и травматических повреждениях ушных раковин нами применялись категории Йозефа, предложенной Д.Н. Андреевой (1971) (Диаграмма № 2.1).

По данным Joseph различают четыре категории людей, которые по разному относятся к своему косметическому дефекту:

1. Больные с субнормальной эстетической чувствительностью – имея ярко выраженную деформацию ушных раковин, относятся к ней почти равнодушно, и, как правило, остаются довольны результатами более или мене улучшающими их внешний вид.
2. Больные с нормальной эстетической чувствительностью – которые правильно оценивают свой недостаток, не теряют бодрости и не падают духом. Результатами операции остаются довольными.
3. Больные с ненормальной повышенной эстетической чувствительностью – которые даже при незначительной деформации считают себя несчастными, они раздражительны. В данном случае наблюдается полное несоответствие между поведением больного и

выраженностью деформации. Результатами операций часто бывают недовольны.

4. Больные с извращенным эстетическим чувством - некоторые страдают от воображаемых недостатков, таким пациентам следует разъяснить ненужность хирургических вмешательств и провести консультацию психиатра.

Медико-генетическое исследование применяли с использованием генеалогического метода и проведено у 102 больных с врожденными пороками уха. Изучались sibсы пробандов, их родителей, а также каждое предыдущее и последующее поколение. При составлении типа наследования все больные консультировались в медико-генетическом кабинете АО 2-ТашГосМИ.

При различных пороках и травматических повреждениях ушной раковины антропометрические исследования являются основным методом, на котором базируется объем реконструктивно-пластических операций. Антропометрические исследования у здоровых лиц проведены в различных возрастных группах по следующим параметрам, которые приведены в таблице № 2.10.

Следует отметить, что во всех случаях, то есть, как при врожденных пороках уха, так и травматических повреждениях ушных раковин, нами проведено фотографирование в четырех профилях до и после операции. Фотографирование является одним из критериев объективизации результатов проведенных реконструктивно-пластических операций.

Таблица № 2.10.

**Антропометрические данные у практически здоровых лиц
по возрастным категориям**

Возраст	от 5 до 7 лет	от 8 до 11 лет	от 11 до 15 лет	от 16 до 25 лет
Рост м/у углами век	8,58 ± 0,17	8,58 ± 0,17	9,55 ± 0,16	9,50 ± 0,21
Длина носа	4,67 ± 0,17	4,67 ± 0,17	5,55 ± 0,14	5,58 ± 0,19
Рост м/у углами рта	4,59 ± 0,17	4,59 ± 0,17	5,50 ± 0,14	5,14 ± 0,21
Длина ушной раковины	5,42 ± 0,14	5,42 ± 0,14	5,50 ± 0,18	6,42 ± 0,13
Ширина ушной раковины	2,80 ± 0,08	2,80 ± 0,08	2,66 ± 0,11	2,95 ± 0,09
Высота ладьевидной ямки	2,23 ± 0,10	2,23 ± 0,10	2,17 ± 0,07	2,58 ± 0,06
Рост м/у завитком сосц./отростком	1,70 ± 0,07	1,70 ± 0,07	2,28 ± 0,14	2,44 ± 0,14
Рост м/у ладьевидной ямкой и сосц./отростком	0,76 ± 0,13	0,76 ± 0,13	1,59 ± 0,13	1,48 ± 0,18

Таким образом, проведение комплексных обследований больным дает возможность выявления характера врожденных пороков уха и травматических повреждений ушной раковины и выбора методов хирургической реабилитации данным больным.

Математико-статистические методы исследования.

С учетом того, что исследования проводились среди определенной группы больных, сформированных в когорту по специфическим признакам, математико-статистические методы исследования включали в себя стандартный набор статистических программ обработки и анализа данных.

Были использованы следующие методы:

- 1.выкопировочный.
- 2.анкетный метод.
- 3.описательный.
4. аналитический.
- 5.метод вариационной или описательной статистики.

Для программного сопровождения были использованы традиционные широко используемые пакеты программ – Microsoft Excel, «Диаста». Были рассчитаны относительные и средние величины, для сравнительной оценки были использованы критерий Стьюдента.

ГЛАВА 3.

КЛИНИКА, ДИАГНОСТИКА И ХИРУРГИЧЕСКОЕ ЛЕЧЕНИЕ БОЛЬНЫХ С ВРОЖДЕННЫМИ ПОРОКАМИ РАЗВИТИЯ УХА

Для решения поставленных задач нами изучено состояние слухового анализатора у 66 больных с врожденными пороками уха. Возраст больных составлял от 5 до 30 лет (Таблица 2.2). Мужчин было - 40, женщин - 26. Наиболее важным условием высокой эффективности реконструктивно-пластических и слухоулучшающих операций при врожденных пороках развития наружного и среднего уха является функциональная полноценность звуковоспринимающего аппарата. Поэтому, при изучении клинических проявлений и прогнозировании результатов реконструктивно-слухоулучшающих операций при врожденных пороках развития уха, большое значение отводится аудиологическим, рентгенологическим, медико-генетическим исследованиям, от которых во многом зависит выбор метода реконструктивно-слухоулучшающих операций.

3.1 Клиническая характеристика обследованных больных с врожденными пороками развития уха.

Проведенный анализ клинических симптомов проявления порока развития уха показал, что данная патология сопровождается полиморфизмом клинических проявлений. Так, нами отмечено, что наряду с ушными проявлениями порока наблюдались симптомы со стороны глаз, челюстно-лицевой системы и других систем организма, что создавало определенную трудность в диагностике врожденного порока развития уха. Нами проведены анализ клинических симптомов, их систематизация и частота встречаемости как у пробандов, так и у сибсов и их родителей (Таблица № 3.1).

Таблица № 3.1.

**Клинические признаки поражения при врожденных пороках
развития уха (n=66)**

№№	Признаки фенотипа	пробанды
1	Врожденный порок развития уха	66
	а. Микротия	62
	б. Анотия	1
	с. Атрезия наружного слухового прохода	66
	односторонняя	45
	двухсторонняя	21
2	Добавочные дольки уха	15
3	Ушные свищи	6
4	Назальные симптомы	10
5	Челюстно-лицевые симптомы	
	а. Асимметрия лица	26
	б. Высокое небо	32
6	Зубные симптомы	4
7	Глазные симптомы	8
8	Аномалии пальцев	2
9	Гиприхоз	3
10	Сердечно-сосудистые нарушения	1
11	Нарушение психомоторного развития	2

Из таблицы № 3.1 видно, что врожденные пороки развития уха проявляются множеством симптомов, частота встречаемости которых варьирует в различной степени. Однако, сопоставление этих данных с данными аудиологических и клинико-лабораторных исследований, дает

определенную информацию о характере и тяжести поражения системы уха, что имеет существенное значение в определении тактики лечебных мероприятий.

Приведенные данные в таблице № 3.1 показывает, что у всех обследованных больных выявлены пороки развития уха, причем, число наблюдений превышало число больных (66) за счет двухстороннего поражения. Микроотия различной степени отмечена у - 64 (96,9%) больных, анотия - у 2 (3,0%), атрезия наружного слухового прохода у - 62 (93,9 %). Кроме того, часто встречались добавочные дольки уха – у 15 (22,7%), ушные свищи – у 6 (9,0%). Назальные симптомы нами наблюдались у 10 (15,1%) больных и характеризовались уширением переносицы, девиации носа от средней линии, деформацией крыльев носа.

Наиболее часто наблюдались челюстно-лицевые симптомы – у 56 (87,8%), которые проявлялись в виде гипоплазии ветвей нижней челюсти с одной или обеих сторон, нарушением прикуса, нарушением роста и формы зубов, дистрофией и пигментации эмали, высоким небом, что имело существенное значение в дифференциации порока.

Выявленные нами глазничные симптомы - у 8 (12,1%) характеризовались птозом, и изменением разреза глаз (монголоидный и антимонголоидный). У 2 больных нами отмечено изменение пальцев рук: у 1 - клинодактилия, у второго - добавочные пальцы в левой руке. У 1 больного было правостороннее расположение сердца. Следует отметить, что эти симптомы в дифференциальной диагностике пороков развития уха существенное значение не имеют.

Из приведенной таблицы видно, что, несмотря на различие порока (синдромы и недифференцированные пороки), все больные имеют много сходных проявлений патологии, что позволяет нам выделить характерные особенности выявленных синдромов. Так, у больных с синдромом Конигсмарка у 12 (18,1 %) (рис. № 2.1), нами отмечена невыраженная

асимметрия лица с наклоном головы в здоровую сторону, за счет редуцирования сосцевидного отростка и недоразвития грудино-ключично-сосцевидной мышцы. Наружное ухо при этом синдроме представлено слегка возвышающимся кожно-хрящевым валиком, имеющим вертикальные направления. Наружный слуховой проход отсутствует. Нарушение слуха по кондуктивному типу.

При синдроме Гольденхара - у 4 (60%) (рис. № 2.1), больных нами отмечен специфический вид рудимента ушной раковины – завиток, приращение, имеется *sacum conchae* рудимент смещен вектикаузально. Имеется слепозаканчивающийся слуховой проход. В данной группе больных нами отмечено кондуктивная тугоухость -у 3 больных, а также тугоухость смешанного характера -у 2 больных. По-видимому, смешанный тип тугоухости связан с анатомо-морфологическими изменениями в височной кости.

Нами наблюдались 2 детей с синдромом Тричера-Коллинза (рис. № 2.1). У обследованных детей наблюдается выраженная вариабельность проявлений челюстно-лицевого дизостоза и гипо- и аплазия запястья лучевой и локтевой кости.

Необходимо отметить, что в наших наблюдениях классические проявления синдромальности отмечены у – 18 (27,2%) больных. В остальные наблюдения не укладывались в описание какого-либо синдрома.

Поэтому, мы попытались, как бы систематизировать, группировать этих больных. Для этой цели использовали предложенную классификацию С.Н. Лапченко (1972), хотя классификация врожденных пороков развития уха чрезвычайно затруднена вследствие широкого спектра клинимо-морфологических проявлений. Так, нами выявлены локальные пороки у - 4 (8,3%), гипогенезия – у 29 (60,4%), дисгенезии - у 9 (18,7%) и смешанные формы порока – у 6 (12,5%) больных (рис. № 2.2). Определение характера врожденных пороков развития уха основывалось на данных

аудиологических, рентгенологических исследований. При этом наружное проявление порока мало отличается друг от друга, что диктовало необходимость проведение более углубленных исследований.

3.2. Аудиологическая характеристика врожденных пороков развития уха.

Аудиологические исследования являются основным методом, определяющим функциональные состояния звукопроводящей и звуковоспринимающей системы слухового анализатора при врожденных пороках развития уха. Поэтому, результаты аудиологических исследований являются решающим моментом в диагностике и прогнозировании слуха, а также в определении вариантов реконструктивно-слухоулучшающих операций. Известно, что большое число синдромальных патологий и различные проявления пороков развития уха сопровождаются нарушением слуха, от различной степени тугоухости до полной глухоты. Естественно, полиморфизм анатомо-морфологических изменений в различных уровнях звукопроводящей и звуковоспринимающей системы обуславливает различные степени нарушения слуха.

Анализ данных клинического материала показал, что степени нарушения слуха, независимо от вида порока, могут быть различными и всегда зависели от уровня и тяжести повреждений элементов среднего и внутреннего уха. Наши исследования и данные литературы свидетельствуют о том, что при врожденных пороках часто страдают звукопроводящие системы, но и встречается поражение звуковоспринимающего аппарата. Поэтому, при определении уровня поражения, степени нарушения слуха, наряду с другими методами исследований, аудиологическое исследование является основным, предопределяющим.

В наших исследованиях мы не ставили цель дать отдельную характеристику расстройствам слуха при отдельных синдромах или пороках, так как само проявление врожденных пороков развития уха в основном отличается друг от друга по внешнему проявлению поражения лицевого скелета и других систем, составляя часть симптомов синдромальной патологии или же пороков самого уха. При этом, независимо от вида порока, глубина поражения органа слуха может быть разная, от гипогенезии до тяжелой степени дисгенезии. Учитывая это обстоятельство, нами проведено комплексное изучение костно-тканевой и воздушной звукопроводимости при помощи камертональных и аудиологических исследований.

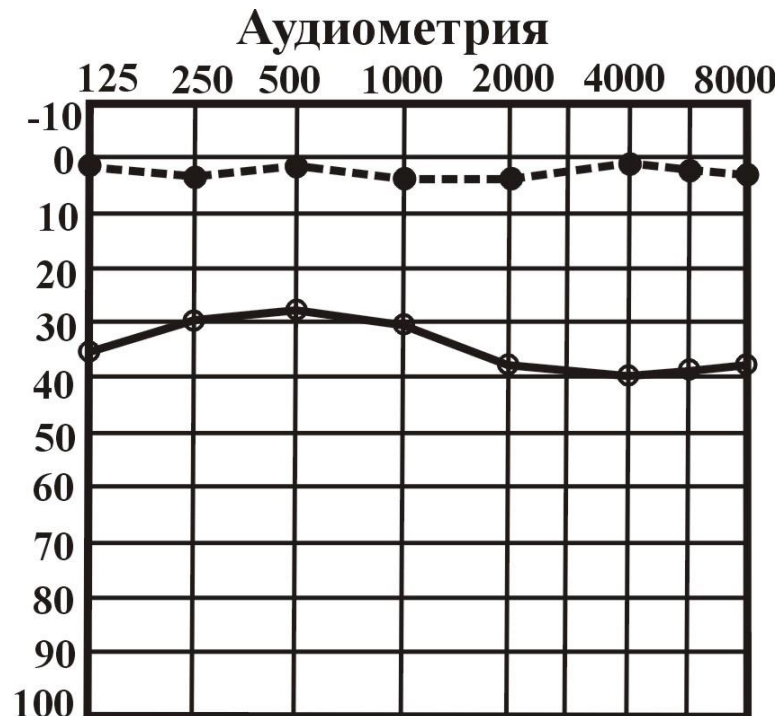
Данные аккуметрических и аудиологических исследований позволили нам условно разделить обследованных больных на 4 группы: в I группу вошли 16 больных, у которых костно-тканевая проводимость оставалась в пределах нормы, а пороги воздушной проводимости составляли от 30 до 40 дБ, II группа – 23 больных, у которых пороги костно-тканевой проводимости составили от 10-15 дБ, воздушная – 50-60 дБ. III группа – 16 больных, у которых пороги костно-тканевой проводимости составили 20-40 дБ, воздушная – 70-80 дБ. В IV группу вошли 11 больных с порогами костно-тканевой проводимости – 40-60 дБ, воздушной 80-100 дБ, у 6 больных данной группы наблюдались обрыв костно-тканевой и воздушной проводимости. Разделение больных на 4 группы по результатам аудиологических исследований имеет существенное значение при оценке состояния слухового анализатора и степени повреждения элементов наружного, среднего и внутреннего уха. Поэтому, анализ результатов аудиологических исследований в четырех группах больных в отдельности помогает определить методику реконструктивно-слухоулучшающих операций.

Следует отметить, что понижение слуха по воздушному проведению до 30 дБ не отмечено ни у одного больного. В I группе - у 16 (24,2%)

больных снижение слуха по воздушному звукопроведению было равномерным по всему диапазону частот, с небольшим снижением на низкие частоты (125-250 Гц) и повышением порогов на высокие частоты (400-800 Гц). Причем, костно-тканевая проводимость оставалась в пределах нормы в (в среднем $1,75 \pm 0,55$). Так, на частотах 125 Гц потери слуха в среднем составила $33,0 \pm 1,0$ на 30 дб отмечено у 6 больных, 40 дб – у 10. Аналогичная картина отмечена на частотах 250 Гц. С частот 500, 1000, 2000 Гц отмечено незначительное снижение воздушной проводимости, т.е. ухудшение слуха на 10-15 дб (в среднем $29,25 \pm 0,9$). На этих частотах снижение слуха по воздушному проведению на 30 дб. было выявлено у 12, на 25 дб у 6 больных. На частотах 2000-8000 Гц (в среднем $38,75 \pm 1,075$) у 12 больных отмечено повышение порога по воздушному проведению на 40дб, у 4 больных на 30 дб (график 3.1.).

График 3.1.

Аудиологические показатели у больных I- группы с ВПРУ до операции



В целом у больных I группы отмечено: I и II степени тугоухости, не зависимо от стороны поражения. При двухстороннем пороке развития уха, выявленные нами потери слуха повлияли на слухо-речевое развитие ребенка.

В данной группе у 10 больных шепотная речь воспринималась ушной раковиной, у 6 больных восприятие шепотной речи на пораженном ухе отсутствовало. Разговорную речь с расстояния 2 м воспринимали 9 больных, с 1,5 м – 3, с 1 м – 4. Опыты Ринне-Федеричи были у всех больных отрицательными. Вебер латеризовался на пораженную сторону. Камертональные пробы C_{128} , C_{2048} показали поражение системы звукопроводимости.

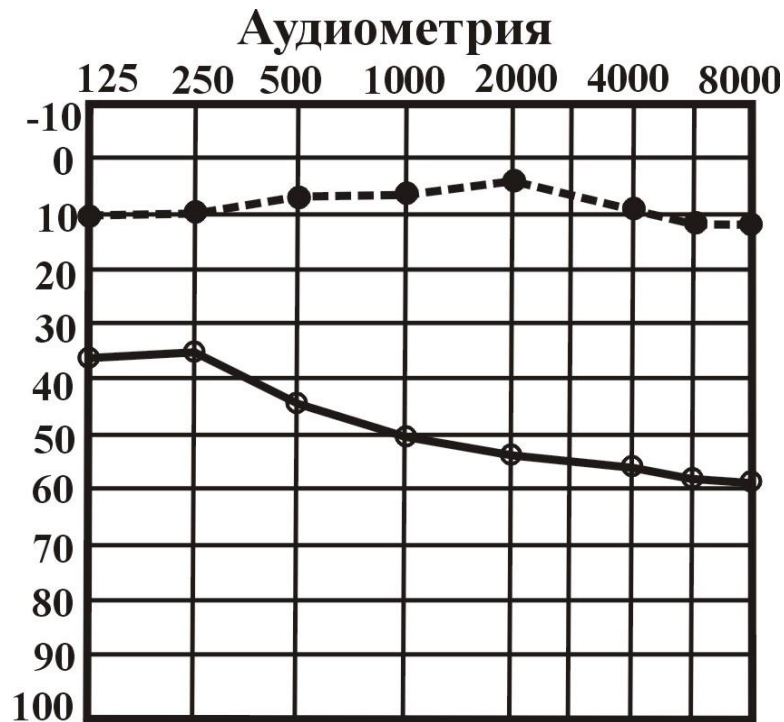
Во II группе у 23 (34,89%) больных отмечены невыраженные нарушения костно-тканевой проводимости и более выраженное повышение порогов воздушного звукопроведения. Так, на частотах 125-250 Гц у 16 больных отмечено повышение костно-тканевой проводимости на 10 дБ (в среднем $10,0 \pm 0,05$), воздушной проводимости на 50 дБ, у 7 больных на 45 и 35 дБ соответственно (в среднем $36,1 \pm 0,95$). На частотах 500-1000 гц повышение порога по костно-тканевой проводимости на 5 дБ – у 14 больных (в среднем $7,35 \pm 0,7$), воздушной проводимости на 45 дБ у 9 больных (в среднем $47,05 \pm 0,85$). С частоты 2000 Гц отмечена тенденция повышения порогов как костно-тканевой, так и воздушной проводимости. Так, на частотах 2000-4000 Гц повышение костно-тканевой проводимости на 15 дБ отмечено у 18 больных (в среднем $6,4 \pm 0,95$), воздушной – на 55 дБ у 13 (в среднем $58,95 \pm 1,35$), на частоте 6000-8000 гц повышение порога костно-тканевой проводимости на 20 дБ – у 5 больных (в среднем $11,5 \pm 0,95$), воздушной на 60 дБ – у 20 и 65 дБ – у 3 больных (в среднем $59,45 \pm 1,65$), (график 3.2.).

В данной группе больных восприятие шепотной речи отсутствовало у всех больных. Разговорную речь с расстояния ушной раковиной воспринимали 16 больных, у 7 больных восприятие разговорной речи

отсутствовало. Камертональное исследование показало нарушение как воздушной, так и костно-тканевой проводимости.

График 3.2.

Аудиологические показатели у больных II- группы с ВПРУ до операции

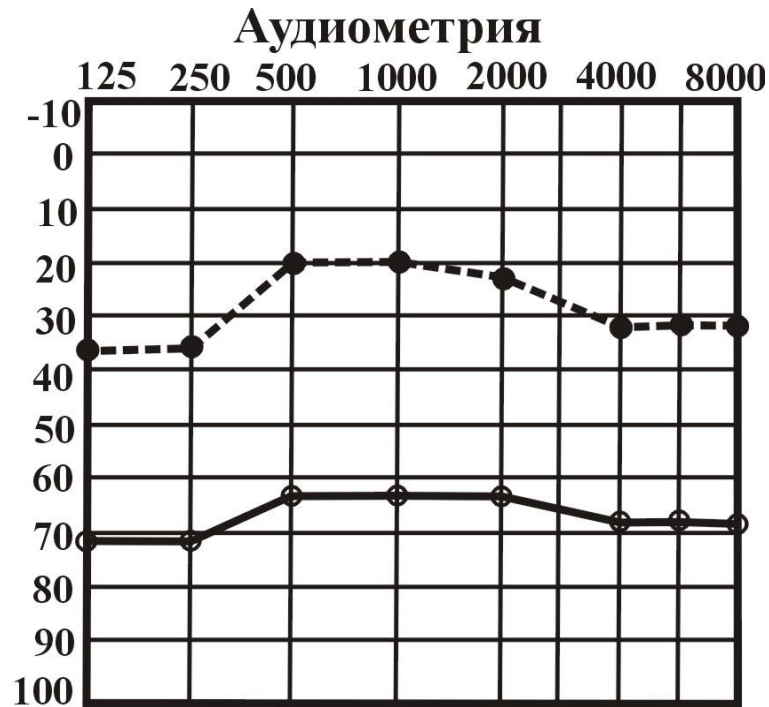


В III группе больных 16 (24,2%) наблюдается отчетливое повышение порогов костно-тканевого и воздушного звукопроведения. У больных данной группы выявлено наибольшее снижение слуха на низких частотах (125-250 Гц) и на высоких частотах (4000-8000 Гц) при относительной сохранности слуха в диапазоне речевой зоны. Так, на частотах 125-250 Гц у 10 больных отмечено повышение порогов костно-тканевой проводимости на 40 дБ, у 4 на 35 дБ, у 2 на 20 дБ (в среднем $37,15 \pm 1,3$). На этих частотах потери слуха по воздушной проводимости составили на 65 дБ у 4 больных, 70 дБ – у 6, 80 дБ - у 6 больных (в среднем $71,1 \pm 1,4$). На частотах 500-1000-2000 Гц повышение порога по костно-тканевой проводимости на 15 дБ у 9 больных; на 25 дБ у 7 больных (в среднем $20,7 \pm 1,4$), воздушной проводимости на 65 дБ у 7 больных, на 70 дБ у 1 больного (в среднем

63,2 ± 1,3). На частотах 4000-6000-8000 Гц повышение костно-тканевой проводимости отмечена на 30 дБ у 9 больных; на 40 дБ у 2 больных и 35 дБ у 5 больных (в среднем 31,5 ± 1,13), воздушной на 65 дБ у 6 больных, 70 дБ у 8 больных, 85 дБ у 2 больных (в среднем 68,3 ± 0,8), (график 3.3.).

График 3.3.

Аудиологические показатели у больных III- группы с ВПРУ до операции



Причем, ни в одном случае в данной группе обрыв костно-воздушной проводимости нами не выявлен. В данной группе у всех больных отсутствовало восприятие как шепотной, так и разговорной речи. Больные также не воспринимали звучание камертонов С₁₂₈ и С₂₀₄₈. Опыты Ринне, Федеричи были отрицательными, Вебер латерализовался на пораженную сторону.

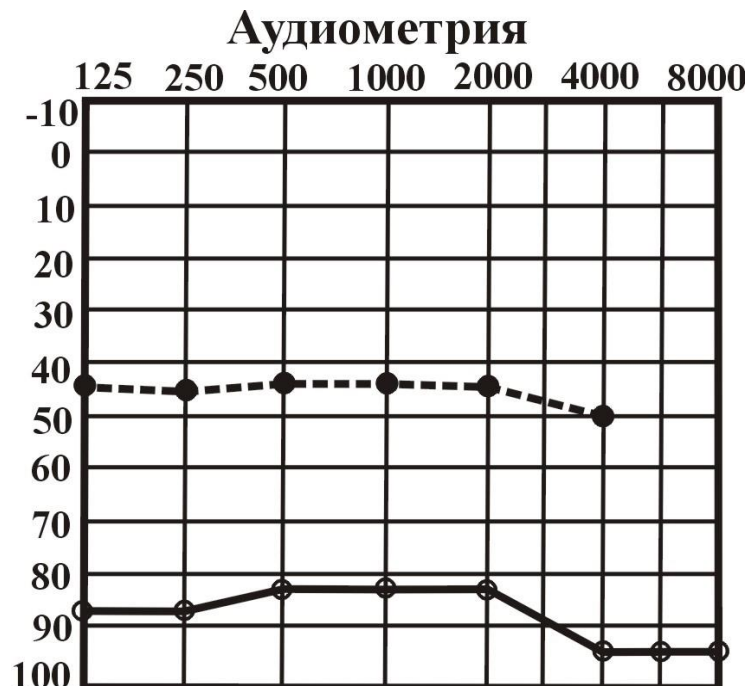
Наиболее выраженные нарушения слуха отмечены у больных IV группы - 11 (16,6 %). В данной группе повышение порога восприятия костно-тканевой и воздушной проводимости были высокими и

сопровождались обрывом как костной, так и воздушной проводимости. Так, на частотах 125-250 Гц пороги костно-тканевой проводимости на 40 дБ отмечены у 6 больных, на 50 дБ у 3, отсутствовало восприятие у 2 больного (в среднем $45,0 \pm 1,5$).

На этих частотах пороги звукопроведения через воздух на 80 дБ составляли у 3, 90 дБ у 6, 100 дБ у 2 больных (в среднем $87,3 \pm 2,4$). В речевой зоне отмечается относительная сохранность слуха: на частотах 500-2000 Гц повышение порога костно-тканевой проводимости на 40 дБ выявлено у 6, на 50 дБ у 5 больных (в среднем $43,3 \pm 1,4$). Пороги восприятия звука через воздух на 80 дБ отмечены у 6, на 90 дБ у 5 больных (в среднем $82,2 \pm 1,3$). С частоты 4000 гц и 8000 гц отмечается повышение порогов воздушной проводимости. Так, на частоте 4000 гц повышение воздушной проводимости на 80 дБ отмечено у 2, на 90 дБ у 3, на 100 дБ у 4. Отсутствие восприятия у 2 больных. На частоте 8000 гц пороги воздушной проводимости составили на 90 дБ у 5, на 100 дБ у 6, обрыв воздушного звукопроведения у 3 больных (график 3.4.).

График 3.4.

Аудиологические показатели у больных IV- группы с ВПРУ до операции



Результаты аккуметрических исследований в данной группе показали отсутствие восприятия шепотной и разговорной речи, звучание камертонов C_{128} и C_{2048} , отрицательные опыты Ринне, Федеричи, Вебер латерализация звука в пораженную сторону. Следует отметить, что у больных IV группы с двусторонними и врожденными пороками развития уха у 3 больных отмечено резкое задержание рече-моторного развития, что по-видимому, связано с выраженными нарушениями восприятия звуков.

Таким образом, анализ результатов аудиологических исследований показал, что у большинства больных с врожденными пороками развития уха наблюдается поражение звукопроводящей системы. По-видимому, степень потери слуха непосредственно связана с анатомо-морфологическими изменениями в наружном, среднем и во внутреннем ухе, т.е. чем больше структурных изменений, тем выраженнее потери слуха по звукопроводящей системе и в ряде случаев наблюдается поражение звуковоспринимающей системы. (таблица № 3.2.).

При сопоставлении результатов аудиологических исследований прослеживается определенная зависимость потери слуха от степени анатомо-морфологических изменений, наблюдаемых при различных видах порока. Так, потери слуха в I и II группах больных характерны при локальных пороках, гипогенезии легкой степени и синдроме Конигсмарка. В III группе больных - при гипогенезии тяжелой степени, дисгенезии легкой степени и синдроме Гольденхора. А потери слуха в IV группе больных наблюдалось при дисгенезии тяжелой степени и синдроме Тричера-Коллинза. Как указывалось выше, степень функциональных изменений в органе слуха, т.е. глубина поражения элементов среднего и внутреннего уха является определяющим фактором при выборе варианта реконструктивно-слухо-улучшающих или реконструктивно-пластических операций.

Таблица № 3.2.

**Результаты аудиологических исследований у больных с
врожденными пороками развития уха до операции.**

	Группы Гц	I - группа	II - группа	III - группа	IV - группа
		до опер.	до опер.	до опер.	до опер.
Воздушная провод.	125	36,0±1,2	39,6±1,0	71,1±1,4	87,8±2,4
	250	30,0±0,8	35,3±0,9	71,1±1,4	87,8±2,4
	500	28,0±0,6	43,8±0,8	63,2±1,3	82,2±1,3
	1000	30,5±1,2	50,3±0,9	63,2±1,3	82,2±1,3
	2000	38,0±1,0	53,1±1,2	63,2±1,3	82,2±1,3
	4000	40,0±1,1	64,8±1,5	68,2±0,8	94,4±1,76
	6000	39,0±1,2	59,1±1,7	68,2±0,8	94,4±1,76
	8000	38,0±1,0	59,8±1,6	68,6±1,0	94,4±1,76
Костная провод.	125	1,0±0,5	10,0±0,0	37,5±1,3	44,4±1,5
	250	2,5±0,6	10,0±0,0	36,8±1,3	45,6±1,5
	500	1,0±0,5	7,5±0,7	20,0±1,3	43,3±1,4
	1000	3,0±0,6	7,2±0,7	20,0±1,3	43,3±1,4
	2000	3,0±0,6	3,4±0,9	22,1±1,6	44,4±1,5
	4000	0,5±0,4	9,4±1,0	31,8±1,0	50,0±0,0
	6000	1,5±0,6	11,4±0,9	31,4±1,2	↓
	8000	2,0±0,6	11,6±1,0	31,4±1,2	↓

При этом, немаловажную роль играют данные рентгенологических и компьютерно-томографических исследований анатомических образований органа слуха.

**3.3. Результаты рентгенологических исследований у больных с
врожденными пороками развития уха**

В диагностике врожденных пороков развития уха рентгенологические исследования имеют существенное значение. Нами из 66 больных у 6 проведена рентгенография сосцевидных отростков по проекции Майера, у 2

по Шуллеру, у 1 по Стенверсу, у 1 больного по Шумскому. Наряду с этим, у 46 больных, проведено компьютерно-томографическое исследование.

Результаты рентгенологических исследований показали, что приведенные методики укладки, каждый в отдельности, дополняют друг друга и дают ценную информацию о состоянии элементов височной кости. Так, рентгенограмма по проекции Шуллера и Майера давали представление о характере изменений различных отделов височной кости, степени развития ее пневматизации, наличия или отсутствия костного отдела наружного слухового прохода, положении сигмовидного синуса и сустава нижней челюсти, а рентгенограмма по проекции Стенверса позволила выявлять элементы внутреннего уха: полукружные каналы, преддверие, улитку, внутренний слуховой проход.

На наш взгляд наиболее информативным является рентгенограмма по проекции Шумскова, по которой можно изучить в сравнительном аспекте состояние обеих ушей: наружный слуховой проход, пневматизацию сосцевидных отростков, топографию сигмовидного синуса, состояние барабанной полости, лабиринта, нижней челюсти. Однако, в последние годы, в практику оториноларингологов все более широко внедряются различные варианты компьютерно-томографических исследований. В нашей работе мы исследовали 56 больных на аппарате фирмы Siemens “Somaton” с шагом сканирования 1 мм параллельно орбитальной линии по программе “Inner ear”, благодаря которой была получена высокая информативность данного исследования (рис. № 3.1).

Учитывая наибольшую информативность и достоверность данных от анатомических структур систем наружного, среднего и внутреннего уха и окружающих структур, мы от методик рентгенологических исследований полностью отказались.

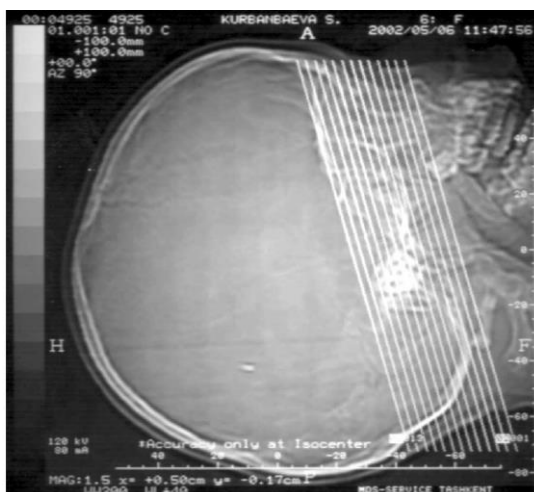


Рис.3.1.

Компьютерно-томографическое исследование позволило нам получить ценную информацию о состоянии наружного слухового прохода, барабанной полости, аттика, слуховых косточек, антрума, пневматизации сосцевидного отростка, полукружных каналов, улитки, фаллопиевого канала, внутреннего слухового прохода.

Анализируя результаты этих исследований можно отметить, что при врожденных пороках развития уха, в зависимости от тяжести порока, прослеживается определенный дефект анатомических структур, как в отдельности, так и в их комбинации. В наших исследованиях из 66 больных у 4 больных наружный слуховой проход был резко суженным, как в перепончато-хрящевом, так и в костном отделах (диаметр 0,1-0,2 см). Таким больным проводить отоскопию практически не было возможным. У 62 больных наружный слуховой проход отсутствовал полностью.

Пневматизация височной кости зависела от формы и степени тяжести порока. Так, при локальных пороках, гипогенезии, синдроме Конигсмарка, Гольденхара, всегда наблюдалась пневматизация сосцевидных отростков, но выраженность ее была разной степени. При синдромах Конигсмарка, Гольденхара, гипогинезии и локальных пороках отмечена хорошая пневматизация у 32 (59,2%) больных, посредственную у 23 (42,5%), отсутствие пневматизации не наблюдалось ни у одного больного. У больных

с дисгенезией у 4 (7,1%) отмечена непосредственная пневматизация, у 5 (9,2%) больных пневматизация височной кости полностью отсутствовала, т.е. наблюдалось склерозирование височной кости. Приведенные данные свидетельствуют о том, что происходит последовательное эмбриональное развитие височной кости, поскольку считается, что переантральные клетки возникают и развиваются « по продолжению» - после и от барабанной полости и антрума.

По данным компьютерно-томографических и рентгенологических исследований нормальное развитие барабанной полости отмечены у 29 больных, деформации и сужение в виде уменьшения объема у 25, склерозирование у 2 больных. Нами соответственно выявлены определенные изменения со стороны антрума и аттика, которые характеризовались деформацией и уменьшением объема, склерозированием их структур. По видимому, эти структуры развиваются эмбриологически, как продолжение барабанной полости и формирование их непосредственно зависит от состояния барабанной полости.

При компьютерно-томографическом исследовании наиболее ценная информация получена о состоянии слуховых косточек, от состояния которых в определенной степени, зависит выбор методики реконструктивно-слухоулучшающих операций. Известно, что при данной патологии часто наблюдается недоразвитие слуховых косточек и спаенность их между собой в единый блок в виде конгломерата. Поэтому, компьютерно-томографическое исследование дает как отдельные контуры слуховых косточек, так и в виде склерозирования или их отсутствия. При удачных срезах можно выявить степени развития молоточка, наковальни и стремечка и связи ее подножной пластинки с овальным окном.

В наших исследованиях из 56 компьютерной томографии у 19 удалось выявить отдельные контуры молоточка и наковальни, у 23 в виде конгломерата, дающего представление и склерозировании их, у 4

отсутствие слуховых косточек. Следует отметить, что степень развития слуховых косточек не зависела от объема барабанной полости. Так, при больших объемах барабанной полости может быть недоразвитие или отсутствие слуховых косточек, а при маленьких объемах - хорошо развитые слуховые косточки.

Известно, что врожденные пороки развития уха проявляются не только недоразвитием анатомических структурных элементов наружного и среднего уха, но могут наблюдаться также изменения со стороны анатомических структур внутреннего уха, что естественно, может проявиться высокой степенью сенсоневральной и смешанной тугоухостью, вплоть до полной глухоты. Поэтому, выявление этих изменений в дооперационном обследовании больных имеет существенное прогностическое значение при оценке эффективности реконструктивно-слухоулучшающих операций.

Проведенное компьютерно-томографическое исследование показало, что в 2 компьютерных томограммах нам удалось выявить деформацию пирамиды височной кости и костного лабиринта, склероз улитки, преддверия, верхнего полукружного канала. При аудиологических исследованиях у этих больных выявлена высокая степень тугоухости, т.е. практическая глухота.

По данным компьютерной томографии определенные патологические изменения можно выявить во внутреннем слуховом проходе, фаллопиевом канале, что может быть косвенным признаком аномалии расположения слухового нерва. В наших исследованиях диаметр внутреннего слухового прохода у 52 больных составил 0,6 см, у 2 - 0,4-0,5 см, у 2 - 0,2-0,3 см. Не представлялась возможность определить наличие внутреннего слухового прохода у 1 больного. Склерозирование горизонтального колена лицевого нерва выявлено у 1 больного.

В прогнозировании результатов реконструктивно-слухоулучшающих операций при врожденных пороках развития уха большое значение имеет

проходимость евстахиевой трубы. Существующие традиционные методы, определяющие проходимость евстахиевой трубы для наших больных вообще не приемлемы. На наш взгляд только компьютерно- томографическое исследование слуховой трубы дает определенную информацию о ее состоянии. В наших исследованиях у 54 больных удалось определить наличие просвета костного отдела слуховой трубы и диаметр ее составил в среднем от 0,4 до 0,7 см, у 6 больных отмечено резкое сужение, а у 6 больных определить просвет евстахиевой трубы не удалось.


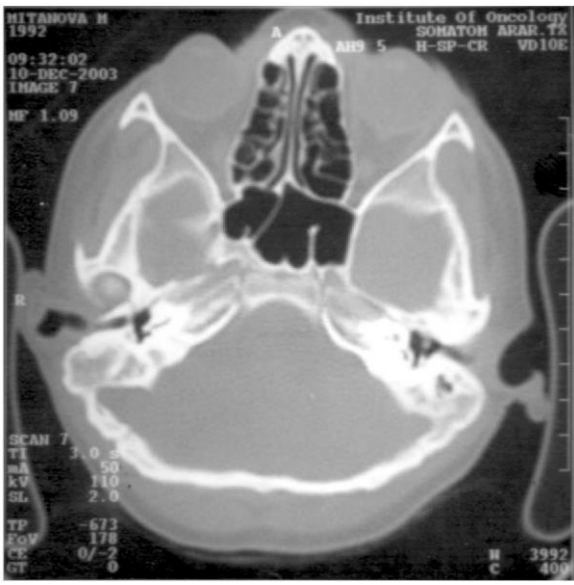
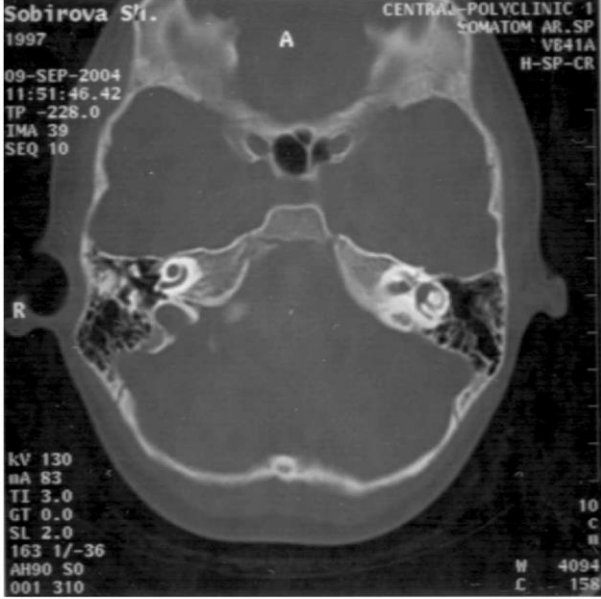
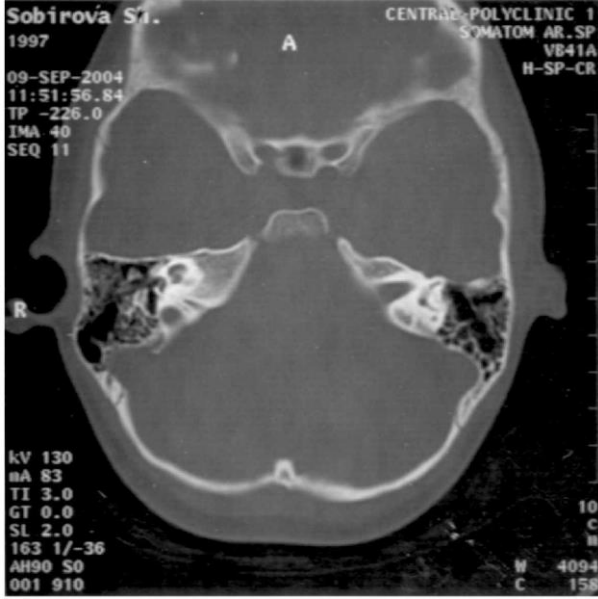
По результатам рентгенологических и компьютерно-томографических исследований обследованные больные нами условно разделены на четыре группы. Характер выявленных структурных изменений в височной кости приведены в таблице № 3.2., и рисунках 3.2.

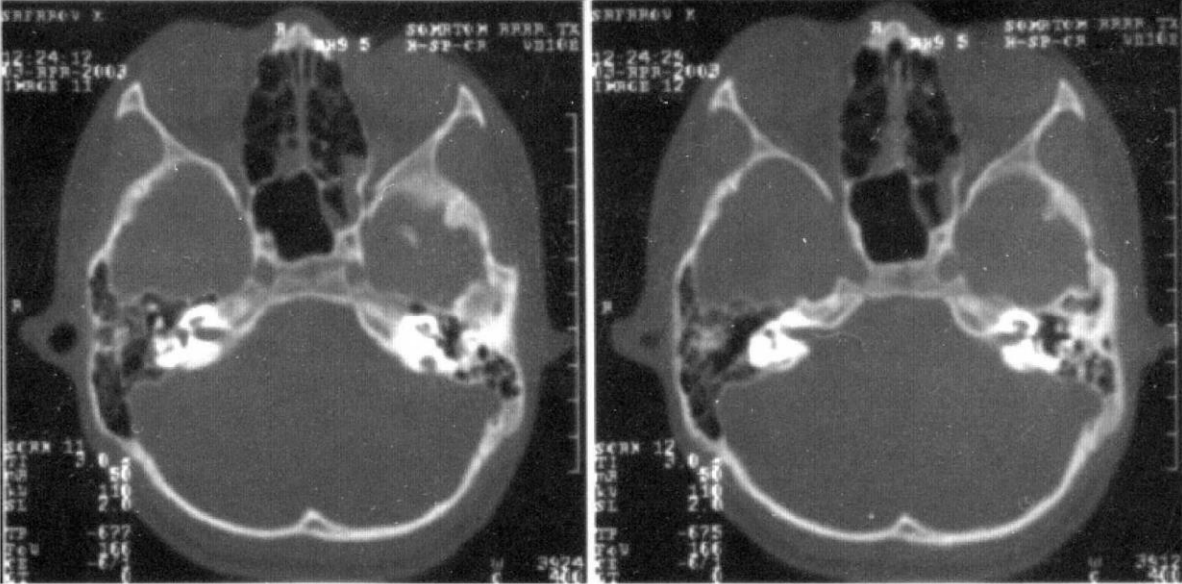
Таблица № 3.3, рис. 3.2.

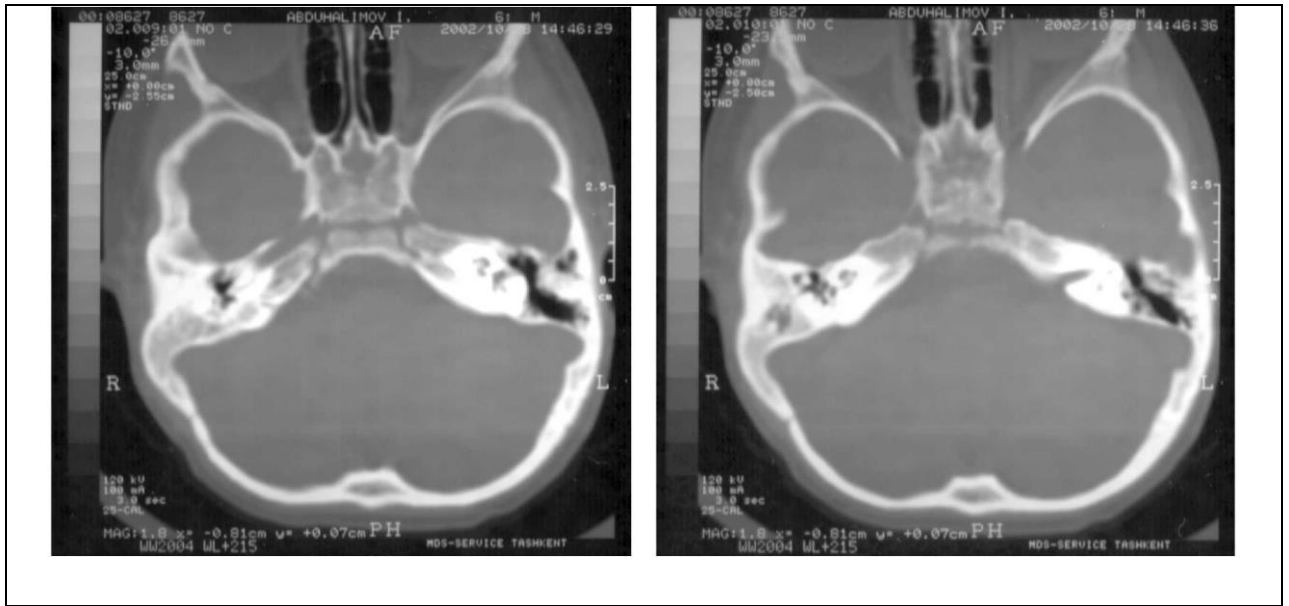
Характер структурных изменений в височной кости, выявленные компьютерно-томографическими исследованиями

n=56

№	Характер структурных изменений	Кол-во больных	%
I	Концентрическое сужение костно-хрящевого отдела наружного слухового прохода, при наличии барабанной перепонки, барабанной полости, слуховых косточек, лабиринта, хорошей пневматизации височной кости, внутренний слуховой проход и евстахиева труба развиты хорошо.	16	28,5

		<p>II Атрезия перепончато-хрящевого и костного отдела слухового прохода. Микротия III-IV степени. Барабанная полость, пневматизация сосцевидного отростка развита хорошо. Слуховые косточки контурируются. Костный лабиринт развит хорошо. Внутренний слуховой проход нормально развит. Диаметр евстахиевой трубы от 0,5 до 0,6 см.</p>	<p>23</p>	<p>41,07</p>
				

III	<p>Кожный валик, т.е. рудимент ушной раковины. Барабанная полость уменьшена в размере, сужена. Слуховые косточки в виде конгломерата, склерозированы. Пневматизация сосцевидного отростка развита удовлетворительно. Костный лабиринт развит хорошо. Внутренний слуховой проход развит нормально. Диаметр евстахиевой трубы от 0,2 до 0,4 см.</p>	16	28,5
			
IV	<p>Кожный валик и рудимент ушной раковины. Гипоплазия нижней челюсти, скуловой дуги. Наружный слуховой проход отсутствует. Гипоплазия барабанной полости, слуховых косточек. Пневматизация сосцевидного отростка невыражена. Костный лабиринт недоразвит. Внутренний слуховой проход сужен. Просвет евстахиевой трубы не определяется.</p>	11	19,6



Из приведенной таблицы № 3.2 видно, что у больных I-II-III группы по данным компьютерно-томографических исследований можно ожидать хорошие функциональные результаты от проводимых реконструктивно-слухоулучшающих операций, а в IV группе проводить реконструктивно-слухоулучшающие операции не желательно, так как результаты от этих операций могут быть сомнительными. На наш взгляд, этим больным можно проводить реконструктивно-пластические операции в плане восстановления наружного прохода и ушной раковины.

Таким образом, компьютерно-томографическое исследование дает полное представление о степени развития пирамиды височной кости, врожденных дефектов основания черепа, наружного уха, элементов среднего и внутреннего уха, т.е. пирамиды височной кости в целом, состояние сигмовидного синуса, что необходимо знать при проведении хирургических вмешательств при врожденных пороках развития уха.

3.4. Результаты отоневрологических исследований и психо-эмоционального состояния больных с врожденными пороками развития уха

Отоневрологическое исследование больных заключало в себе выяснение жалоб больных на нарушение обоняния, вкуса, нарушение глотания и речи, головокружение, изучение состояния вестибулярного аппарата.

Для выявления вестибулярных нарушений исследовали спонтанный нистагм, проводили координационно-мозжечковые пробы, экспериментальные вестибулярные пробы. У больных с врожденными пороками развития уха и при отсутствии наружного слухового прохода проведена вращательная проба на кресле Барани по традиционной методике и визуально отмечали возбудимость лабиринта.

Результаты наших исследований показали, что у всех обследованных нами больных отмечена сохранность обонятельной и вкусовой чувствительности. У больных с односторонними пороками отмечена невыраженная асимметрия мягкого неба, у 2 больных легкий парез лицевого нерва. Речемоторные нарушения, связанные с нервно-мышечным аппаратом языка и мышц глотки мы не отмечали ни в одном случае.

При отоневрологических исследованиях вестибулярного аппарата у больных с врожденными пороками развития уха выраженную дисфункцию вестибулярной реакции нами у всех обследованных больных не было выявлено ни в одном случае. Однако, наблюдались определенные изменения в вестибулярной реакции при проведении экспериментальных вращательных проб. Кроме того, отдельные больные (в 12 случаях) отмечали непереносимость поездок в транспорте, вращений и укачиваний. Установочный спонтанный нистагм отмечен у 2 больных, нистагм положения, стато-кинетические расстройства, нарушения в выполнении

координационно-мозжечковых проб не выявлено ни у одного из обследованных больных.

Поствращательный нистагм получен у всех больных: живой, клонический, в сторону противоположной вращению. Латентный период нистагма составил от 3 до 10" секунд, продолжительность от 15 до 30", амплитуда нистагма часто была мелкокороткомахистой. Продолжительность нистагма на здоровой стороне была на 5-10" секунд больше, чем на пораженной стороне.

Анализируя характер нистагменной реакции, нами отмечена норморефлексия у 54 (81,8%) больных, гипорефлексия у 7 (10,6%), гиперрефлексия у 5 (7,5 %) (табл.№ 3.3).

Приведенные данные в таблице № 3.3 , свидетельствуют о том, что у большинства больных с врожденными пороками развития уха - 54 (81,8%) наблюдается норморефлексия при проведении экспериментальных вращательных проб, гипорефлексия выявлена у 7 (10,6%), гиперрефлексия у 5 (7,5%) больных. Ни в одном случае нами не выявлено спонтанных вестибулярных реакций при проведении экспериментальных проб у больных с врожденными пороками уха. Выявленные нами ретролабиринтные симптоматики наблюдались у тех больных, у которых была выраженной степень дисгензии.

Таким образом, отоневрологические исследования свидетельствуют о том, что у больных с врожденными пороками развития уха выраженная функциональная неполноценность вестибулярного анализатора не наблюдается. Однако, в зависимости от тяжести порока могут наблюдаться изменения реакции вестибулярного аппарата при проведении экспериментальных проб и в отдельных случаях ретролабиринтные симптомы, которые должны учитываться при тонической диагностике врожденных пороков развития уха.

Таблица № 3.4.

Частота отоневрологических симптомов, выявленных у больных с врожденными пороками развития уха

№	Отоневрологические симптомы	частота	в %
1	Спонтанный нистагм	1	1,5
2	Характер экспериментальных вестибулярных реакций:		
	а) Норморефлексия	54	81,8
	б) Гипорефлексия	7	10,6
	в) Гиперрефлексия	5	7,5
3	Ретролабиринтные симптомы:		
	а) Снижение роговичного рефлекса	2	3,0
	б) Изменение чувствительности кожи лица на стороне поражения	2	3,0
	в) Асимметрия мягкого неба	4	6,0
	г) Снижение вкусовой чувствительности на передних 2/3 языка	1	1,5
	д) Изменение обонятельной функции	-	-

Как известно, у больных с врожденными пороками развития уха, наряду с нарушениями слуха наблюдаются в определенной степени косметические недостатки, связанные с недоразвитием ушных раковин, височной кости, гипоплазией нижней челюсти, что непосредственно влияет на нервно-психическую сферу больных. Особенно к косметическим недостаткам чувствительны дети дошкольного и подросткового возраста, а иногда сами взрослые люди по разному реагируют на эти недостатки. Поэтому, при проведении слухоулучшающих операций всегда возникает

вопрос об исправлении косметического дефекта, что естественно волнует больных.

Наши наблюдения показали, что все обследованные больные (66) жаловались, наряду с расстройствами слуха, на наличие косметического недостатка. Больные прикрывали уши волосами, носили шапку, стеснялись, порой у них наблюдалась неуравновешенность, нервное состояние. Конечно, психогенные расстройства у наших больных протекали по-разному, в зависимости от возраста и интеллекта больных. Поэтому, изучая психо-эмоциональные состояния больных, как указывалось выше, оценивали по категориям Joseph и условно разделили на четыре группы (Диаграмма № 2.1).

Из диаграммы № 2.1 видно, что среди обследованных больных часто наблюдаются с нормальной эстетической чувствительностью 52 (41,2%), т.е. эти больные правильно оценивают свой косметический недостаток, не теряют надежды и не падают духом.

В наших исследованиях у 46 (36,5%) больных наблюдалась ненормальная повышенная эстетическая чувствительность. Эти больные были раздражительными, требовали одномоментное и быстрое восстановление косметического дефекта. Такое повышенное психо-эмоциональное состояние наблюдалось в подростковом возрасте и при односторонних врожденных дефектах уха. Больных с субнормальной эстетической чувствительностью было 28 (22,2%), извращенной чувствительностью был 1 (0,7%) больной. В первом случае больным был безразличен косметический недостаток, их в основном интересовало восстановление слуха, во втором, несмотря на удовлетворительное состояние ушной раковины, больной требовал увеличения размера ушной раковины.

Таким образом, изучение психо-эмоционального состояния больных показало, что при планировании реконструктивно-слухоулучшающих и пластических операций необходимо провести с больными беседу, подробно

объяснить этапы и исходы ожидаемых результатов и осложнений, в отдельных случаях прибегать к консультациям психиатра.

3.5. Хирургическое лечение врожденных пороков развития уха

Основным способом лечения врожденных пороков развития уха является хирургический, ибо он позволяет восстановить слух, провести медицинскую реабилитацию и социальную адаптацию. Обоснованный выбор тактики и объема хирургического вмешательства определяет благоприятный исход таких операций.

Проведенные нами клинические, аудиологические, компьютерно-томографические и рентгенологические исследования показали, что врожденные пороки развития уха очень разнообразны по объему и распространенности поражения на звукопроводящий, а в редких случаях и на звуковоспринимающий аппарат и сильно влияют на речевое и интеллектуальное развитие человека, особенно при двухстороннем поражении. Поэтому, в литературе имеются разноречивые мнения о сроках и методах слухоулучшающих операций, выборе методики оперативных вмешательств в зависимости от формы порока, тактики оперативных вмешательств при одностороннем поражении. Предложено множество методик по пластике атрезии наружного слухового прохода, потому что имеющиеся методики использования пластического материала не дали ожидаемого результата, так часто наступало закрытие просвета вновь сформированного слухового прохода, образовывались келоидные рубцы, приводящие результаты реконструктивно-слухоулучшающих операций к нулю. Все это диктовало необходимость поиска наиболее оптимального варианта, дающего наиболее благоприятные результаты, как в плане улучшения слуха, так и при пластике наружного слухового прохода и поисковые работы в этом направлении продолжаются.

3.5.1. Определение показаний к хирургическому лечению врожденных пороков развития уха.

Основным моментом проведения реконструктивно-слухоулучшающих операций является определение критериев показаний, по поводу которых мнение многих авторов различны. Так, одни авторы при проведении таких операций ориентируются на синдромальность, другие на степень поражения наружного и среднего уха, т. е. на степень проявления порока. На наш взгляд, основными критериями показаний к проведению слухоулучшающих операций должны быть результаты аудиологических и компьютерно-томографических исследований. Как показали наши аудиологические и компьютерно-томографические исследования, когда нет тугоухости высокой степени смешанного характера, несмотря на отсутствие наружного слухового прохода, недоразвитие барабанной полости и слуховых косточек, можно ожидать от успешно проведенных реконструктивно-слухоулучшающих операций удовлетворительные результаты.

Наиболее сложным в плане требований больного в стационаре является восстановление проходимости наружного слухового прохода, так как в условиях платной медицины длительное пребывание больного в стационаре непосредственно связано с социальными проблемами. В этом плане возникает другой аспект проблемы – наблюдение больного после стационарного лечения, то есть в амбулаторно-поликлинических условиях. Наши наблюдения показали, что в настоящее время не подготовлены специалисты, осуществляющие постстационарное наблюдение этих больных в амбулаторных условиях. Все это диктовало необходимость разработки оптимальных вариантов реконструктивно слухоулучшающих операций, пластики наружного слухового прохода, чтобы достичь удовлетворительного функционального результата и полной эпителизации вновь сформированного наружного слухового прохода в послеоперационном

периоде. В этом плане правильный подбор больных для слухоулучшающих операций имеет существенное значение.

Учитывая данные литературы и результаты наших исследований, можно предложить реконструктивно слухоулучшающие операции в следующих случаях.

1. При наличии двухстороннего порока развития уха у детей с 6-летнего возраста, при наличии тугоухости по типу звукопроводения, так как в младшем возрасте анатомические структуры височной кости еще недостаточно сформированы.

2. У больных с односторонним пороком развития уха с 9-летнего возраста, при наличии тугоухости по типу звукопроводения и невыраженной степени по звукопроводению (показатели аудиограмм у больных I,II,III группы и компьютерно-томографические изменения I,II,III степени).

3. Больным при выраженной степени тугоухости смешанного типа рекомендуется проводить реконструктивно-пластические операции с косметической целью (аудиограмма больных IV группы и компьютерно-томографические изменения IV степени).

По данным литературы, при двухсторонних пороках развития уха реконструктивно слухоулучшающие операции рекомендуются с 2-летнего возраста. В наших наблюдениях у 2 детей в возрасте 4 лет, после проведенных операций, в послеоперационном периоде наступила полная облитерация вновь сформированного наружного слухового прохода. Поэтому, в дальнейшем, мы полностью отказались проводить реконструктивно слухоулучшающие операции в раннем детском возрасте.

При наличии выраженной степени тугоухости смешанной формы, когда имеется определенная степень морфологических изменений во внутреннем ухе, слухоулучшающие операции малоэффективны, поэтому таким больным мы предлагали реконструктивно-пластические операции с косметической целью.

3.5.2. Реконструктивно-слухоулучшающие операции при врожденных пороках развития уха.

Под нашим наблюдением находились 66 больных с врожденными пороками уха, из них 56 больным (66 ушей, т.е. у 10 больных с двух сторон) были произведены следующие варианты реконструктивных операций: реконструктивно-слухоулучшающие операции – у 59 больных, реконструктивно-пластические операции у 7 больных. Реконструктивно-слухоулучшающие операции включали в себя проведение слухоулучшающих операций – меатотимпаноластику с пластикой наружного слухового прохода, ушной раковины, а реконструктивно-пластические операции - создание наружного слухового прохода и пластики ушной раковины.

При проведении реконструктивно-слухоулучшающих операций нами учтены характер и степень изменения ушной раковины наружного слухового прохода, барабанной полости, слуховых косточек, проходимость евстахиевой трубы, пневматизации сосцевидных отростков, функциональной полноценности лабиринтных окон. Технику реконструктивно-слухоулучшающих операций мы условно разделили на несколько этапов, что облегчает изучение анатомических образований при пороках и помогает хирургу определить свою тактику на каждом отдельном этапе операций.

I – этап - в отличие от обычных радикальных операций, при врожденных пороках развития уха, мы проводили разрез как можно ближе к заднему краю рудимента для максимального сбережения кожи, пригодной для пластики слухового прохода. После обнаженной поверхности височной кости ориентиром является следующее: капсула сустава нижней челюсти, сосцевидный отросток и его передняя стенка, место прикрепления грудино-ключично-сосковой мышцы, височная линия и скуловой отросток височной кости. (рис.3).

На сосцевидном отростке в большинстве случаев можно обнаружить эмиссарии венозных сосудов и небольшое углубление кости, являющиеся рудиментом костного отдела наружного слухового прохода и невыраженный или напоминающий рудимент *spina qenli*.

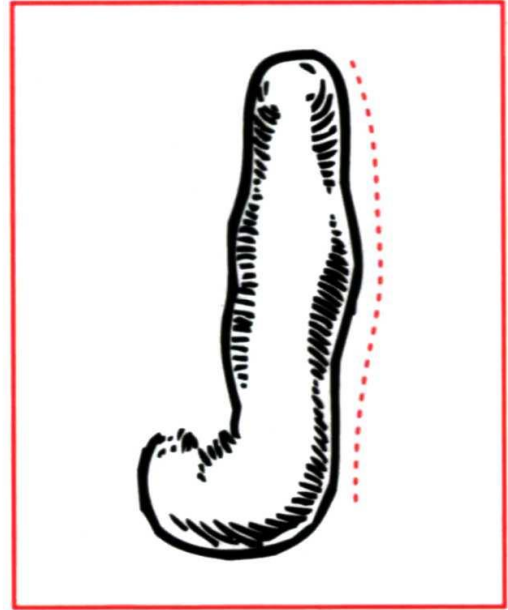


Рис.3.3. I - этап

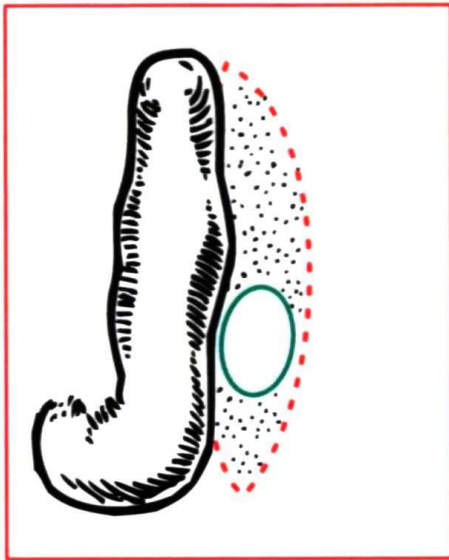


Рис. 3.4. II - этап

II-этап – проведение антромастодотомии. При проведении антромастодотомии необходимо учитывать аномальные расположения сигмовидного синуса, средней черепной ямки и канала лицевого нерва. Поэтапно, осторожно снимая кортикальный слой сосцевидного отростка, ориентируясь на вышеприведенные опознавательные точки. (рис. 3.4).

При хорошей пневматизации сосцевидного отростка, ячеистая структура вскрывается на глубине 0,8-1 см, при невыраженной - на глубине 1,5 см. Сосцевидный отросток вскрываем достаточно широко, не менее 1,5 см. Далее, углубляясь, вскрываем антрум. С этого момента все манипуляции проводятся под операционным микроскопом.

III-этап - ревизия барабанной полости и слуховых косточек, окон лабиринта. Под операционным микроскопом осторожно снимаем костный

мыс, разделяющий сзади барабанную полость от антрума. Постепенно удаляя костную пластику, обнажаем слуховые косточки, ниши овального окна. Выявлено три варианта расположения слуховых косточек: в I – слуховые косточки развиты хорошо, подвешены, функционируют; во II – молоточек и наковальня образуют конгломерат и этот конгломерат в одном случае свободно подвешен в связках, функционирует или припаян к костным стенкам аттика и не функционирует; в III - слуховые косточки, молоточек, наковальня, стремечко деформированы, но функционируют.

После ревизии барабанной полости нефункционирующие слуховые косточки – молоточек, наковальню удаляем, формируем костный желобок – кольцо барабанной полости для опорной фиксации кожно-фасциального трансплантата.

IV этап – взятие фасции с височной мышцы для замещения отсутствующей барабанной перепонки. Размеры забираемой фасции должны быть не менее 1,5 x 1,5 см. Взятую фасцию, с ровными краями, расправляем на предметном стекле, закрываем сверху вторым стеклом и при помощи корцанга прижимаем и оставляем на сушке при комнатной температуре.

V этап - формирование кожного лоскута выстилки слухового прохода.

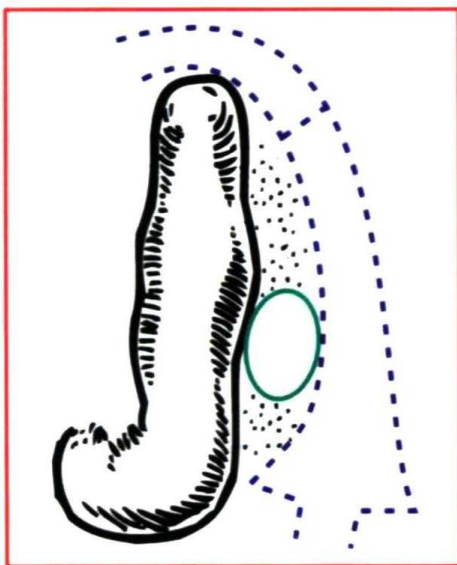


Рис. 3.5. V - этап

После формирования слухового прохода, взятие фасции для трансплантации мы приступили к формированию кожного лоскута. Такая последовательность операции позволяет меньше травмировать кожный лоскут. Мы выработали критерии, которым должен удовлетворять лоскут для пластики слухового прохода, чтобы нежелательные трофические изменения были сведены к минимуму (рис. 3.5).

В отличие от предыдущих методик для пластики слухового прохода, мы использовали два лоскута - верхний и нижний, имеющие широкие основания на питающей ножке. Верхний лоскут формируется по задне-верхнему краю рудимента ушной раковины переходя на передне-верхнюю поверхность. Длина лоскута - 2,5 – 3 см, ширина и поперечник на всем протяжении имеет - 1,5 см. Основания лоскута находятся на верхне-передней поверхности рудимента. Этим лоскутом частично прикрывается дефект ранки рудимента задне-верхней части слухового прохода.

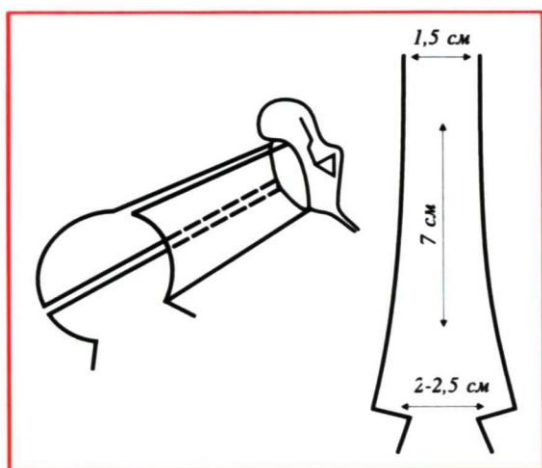


Рис. 3.6.

Нижний лоскут – основной, имеющий длину 6.5-7 см, ширину - у дистальной части 1,5 см, у основания – 2,5 см. Основание лоскута находится на уровне мочки рудимента. Нижний лоскут должен способствовать только хорошей эпителизации дна и стенки слухового прохода (рис. 3.6).

VI этап - мобилизация рудимента ушной раковины. Рудимент отсекается по передне-верхнему краю до мочки уха, мягкие ткани отсепаируются и формируется отверстие - канал слухового прохода шириной 2,5 см. Рудимент отводится кзади, дается угол изгиба ушной раковины и непрерывными швами подшивается к ране, где выкраивался кожный лоскут. Мы предлагаем ушивание раны непрерывными швами, при этом использовали




Рис. 3.7. VI - этап

косметические швы – марвилон, дермалон
(рис.3.7).

VII этап - имплантации фасции. Фасция высушенная и расправленная укладывается в сформированном слуховом проходе в качестве экрана, усиливающего звуковые колебания. При этом, после укладывания желатиновой губки для каркаса, предупреждающих проваливание фасции внутрь, фасции укладываются на головку стремени или наковальни, или на длинный отросток молоточка и края фасции фиксируются на вновь сформированном костном желобке.

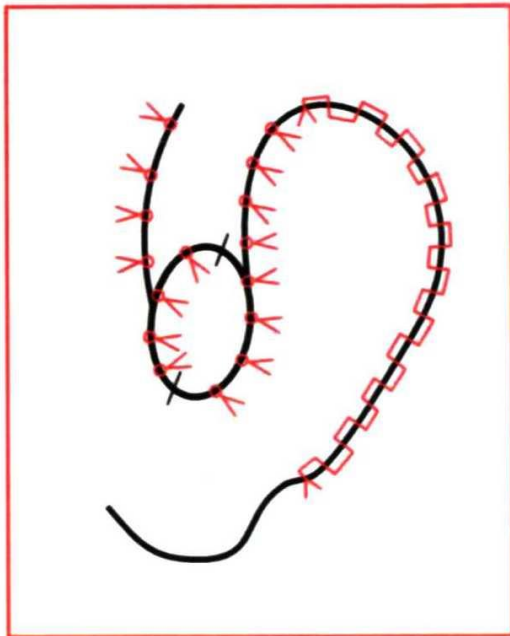
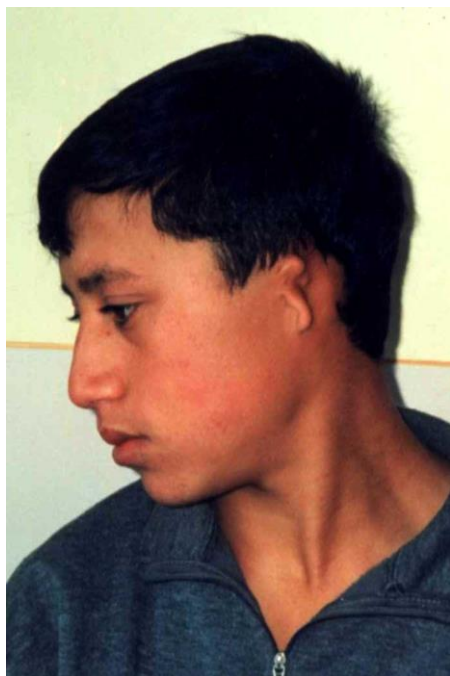

Рис. 3.8. VIII - этап

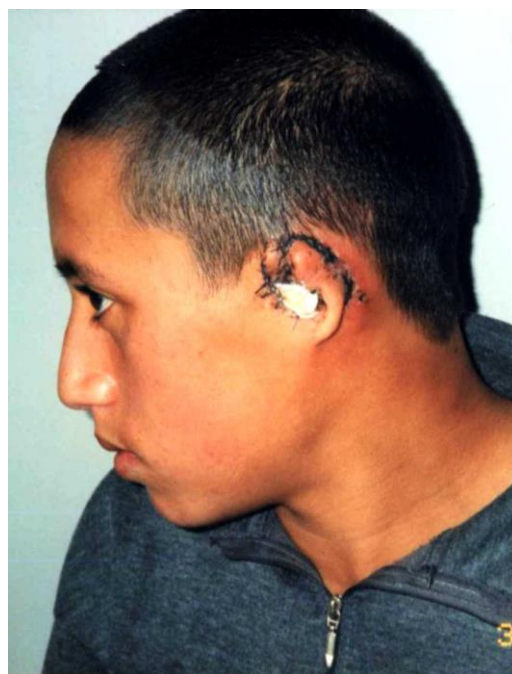VIII этап – укладывание кожного лоскута. Нижний кожный лоскут в виде трубочки вводится в слуховой проход, осторожно укладывается на поверхность фасции и рыхло фиксируется короткими марлевыми тампонами, имеющие длину 2-3 см, пропитанных мазью левомиколь. Края дистальной и проксимальной части лоскута поэтапно зашиваются к краям кожи сформированного слухового прохода П-образными швами (рис. 3.8).

Полость слухового прохода плотно тампонируется короткими марлевыми тампонами, пропитанными мазью левомиколь. Таким образом, использование верхнего и нижнего лоскута на питающей ножке способствует полному покрытию кожной выстилкой стенки вновь сформированного слухового прохода, из-за хорошей трофики лоскут обеспечивает хорошую эпителизацию раневой поверхности. На поверхность послеоперационной раны накладываются стерильные салфетки и фиксируются повязкой.

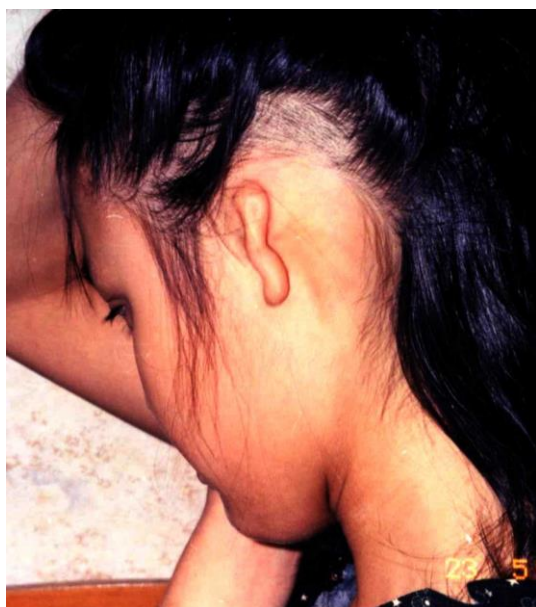Результаты реконструктивно – слухоулучшающих – пластических операций приведены на рис. 3.9.



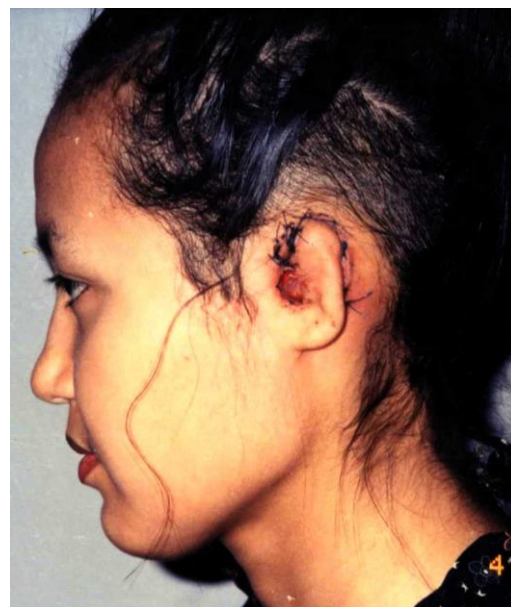Больной А, до операции;



Больной А, после операции;



Больная Б, до операции;



Больная Б, после операции;

Рис. 3.9. Результаты реконструктивно – слухоулучшающих – пластических операций.

Следует отметить, что в зависимости от состояния патоморфологического развития уха в отдельных случаях изменяется тактика реконструктивно-слухоулучшающих операций. Так, при гипогенезии с резким сужением наружного слухового прохода в перепончато хрящевом и костном отделах, операцию производили эндуральным подходом с удалением костной ткани заднее-верхне-передних стенок слухового прохода.

При этом широко вскрывали барабанную полость аттик, антрум и потом производили тимпаноластику. Пластику наружного слухового прохода производили верхним лоскутом, взятым из заушной области.

В зависимости от состояния слуховых косточек, также проводили различные варианты тимпаноластики. Если слуховые косточки – молоточек, наковальня, стремечко хорошо развиты, функционируют, то фасциальный лоскут непосредственно укладывали на молоточек, затем проводили меатоластику. При недоразвитии молоточка, наковальни и образование единого костного массива, то есть конгломерата, их удаляли и фасциальный лоскут укладывали на головку стремени, создавая Купола эффект. При отсутствии слуховых косточек или недоразвитие всех слуховых косточек, а также недоразвитие окон лабиринта, осторожно производили фенестрации горизонтального полукружного канала и фасциальный лоскут укладывали на колено полукружного канала и, таким образом, экранировали медиальные стенки барабанной полости, затем производили меатоластику. Встречался и такой вариант: полное отсутствие воздухоносных полостей среднего уха, гипоплазия всей пирамиды височной кости, недоразвитие сосцевидного отростка. В таких случаях (у 2-х больных) осторожно создавали костный канал слухового прохода и проводили только меатоластику. Необходимо подчеркнуть что на всех этапах хирургических вмешательств, при врожденных пороках развития уха могут встречаться аномалии, расположенные в средней черепной ямке, сигмовидного синуса и канала

лицевого нерва. В наших исследованиях в 2-х случаях лицевой нерв проходил через барабанную полость без костного канала.

Резюмируя вышеизложенное, можно отметить, что выбор методик реконструктивно-слухоулучшающих операций всегда зависит от степени развития порока уха и структурных изменений. Данные аудиологических, рентгенологических и компьютерно-томографических исследований помогают отохирургу ориентироваться в областях оперативных вмешательств, а выбор реконструктивно-слухоулучшающих вариантов пластических операций осуществляется непосредственно во время операции в зависимости от структурных изменений в среднем ухе.

3.5.3. Результаты аудиологических исследований, после реконструктивно - слухоулучшающих операций у больных с врожденными пороками развития уха

Для выявления истинного состояния слуха мы производили анализ и сопоставление средних величин костно-воздушного интервала до и после реконструктивно слухоулучшающих операций по всей тон шкале. Исследование слуха в послеоперационном периоде проводили через месяц, когда наблюдалась эпителизация.

Проведен анализ результатов 68 реконструктивно-слухоулучшающих операций у больных с врожденным пороком развития уха. Возраст оперированных больных от 5 до 30 лет. Одностороннее поражение имело место у 50 человек, двухстороннее у 16. У 62 больных оперировано 68 ушей.

При аудиологических исследованиях через месяц после операции значительное улучшение слуха отметили у 46 больных, незначительные у 10 больных, без улучшений – у 14 больных, ухудшение слуха не отмечено ни у

одного больного. Следует отметить, что ни в одном случае нами не выявлено прикрытие костно-воздушного интервала в послеоперационном периоде.

Анализ результатов аудиологических исследований показал, что улучшение слуха, наступившее в результате реконструктивно-слухоулучшающих операций, непосредственно зависит от данных аудиологических исследований в дооперационном периоде и от анатомо-морфологических изменений, выявленных при КТ исследованиях.

Поэтому, проведя комплексное исследование в дооперационном периоде, можно предварительно прогнозировать результаты функционального эффекта, а также планировать вариант слухоулучшающих операций. Как указывалось выше, по данным аудиологических и компьютерно-томографических исследований, обследованные больные условно разделены на 4 группы. При сопоставлении данных этих исследований, а также во время ревизии барабанной полости нами отмечены удовлетворительные функциональные состояния стремечка у больных I и II группы, таким образом, этим больным произведена тимпаноластика (6 операций) с колумеллизацией (53 операций), у больных III группы произведена стапедопластика (5 операций). У больных IV группы только у 4 было произведена фенестрация лабиринта с экранированием медиальной стенки барабанной полости. (Таблица № 3.4).

Результаты аудиологических исследований в послеоперационном периоде показали, что наиболее удовлетворительные результаты отмечены у больных I-II группы, где произведена тимпаноластика III типа и тимпаноластика с колумеллизацией. Так из 38 у больных отмечено улучшение восприятия шепотной речи с расстояния от 0,5 до 2 м, разговорную речь воспринимали от 1 м до 3-4 м.

Таблица № 3.5.

Варианты реконструктивно-слухоулучшающих операций

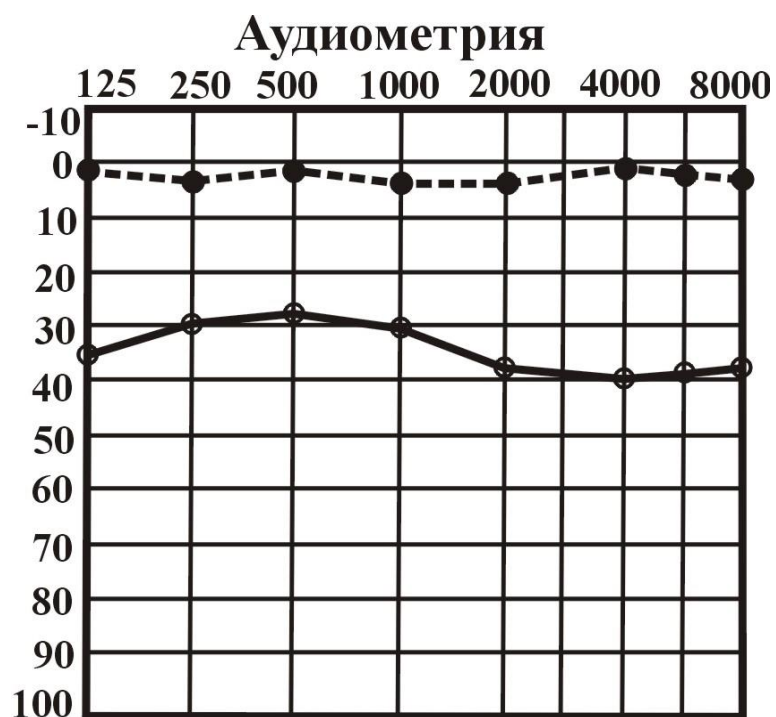
	Виды операций	Количество операций
I	Тимпаноластика	6
II	Тимпаноластика с колумеллизацией	53
III	Стапедопластика	5
IV	Фенестрация лабиринта с экранированием медиальной стенки барабанной полости	4
	Итого:	68

На аудиограмме улучшение порога восприятия по воздушному проведению, на частоте 125 гц – 250 Гц – на 15-20 дб (в среднем $15,6 \pm 0,9$), 1000-2000 Гц – на 25 дб (в среднем $27,2 \pm 0,83$), на частоте 4000-8000 Гц – на 10-15 дб (в среднем $19,5 \pm 1,53$). Улучшение восприятия звуков в речевой зоне, по-видимому, обуславливает свободное речевое общение, то есть восстановление «социального статуса», (график 3.5., 3.6.).

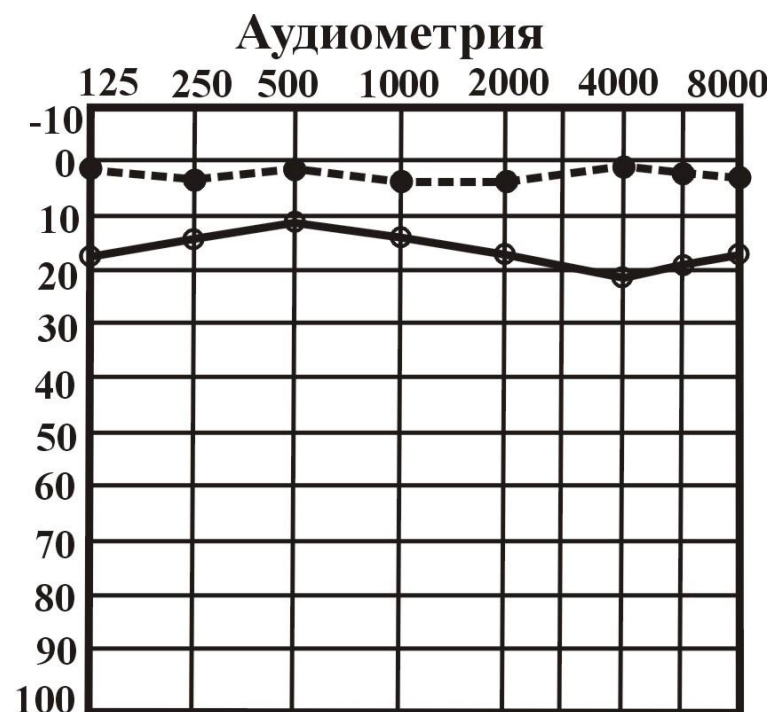
У больных III группы, которым проведена стапедопластика (у 5 больных), отмечено улучшение слуха на нижних частотах 125-250 гц на 5-10 дб (в среднем $52,5 \pm 1,75$), на частотах 500-1000 гц на 20-30 дб. (в среднем $33,05 \pm 3,05$), 2000-4000 гц – на 15-20 дб (в среднем $55,55 \pm 1,0$), 6000-8000 Гц – на 10-15 дб (в среднем $57,3 \pm 0,8$), что дало возможность улучшения слуха и слухового общения больных.

График 3.5.

Аудиологические показатели у больных I- группы
с ВПРУ до и после операции



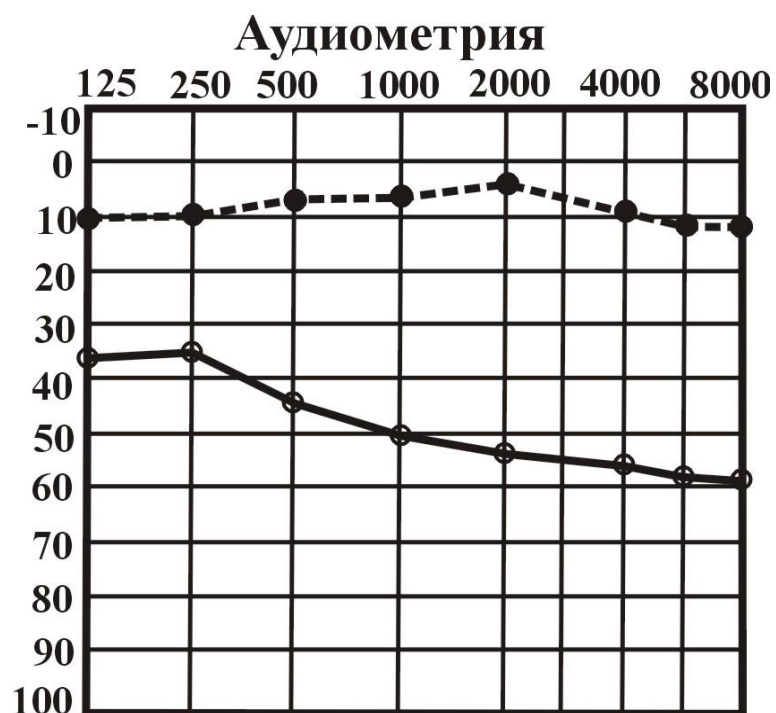
до операции



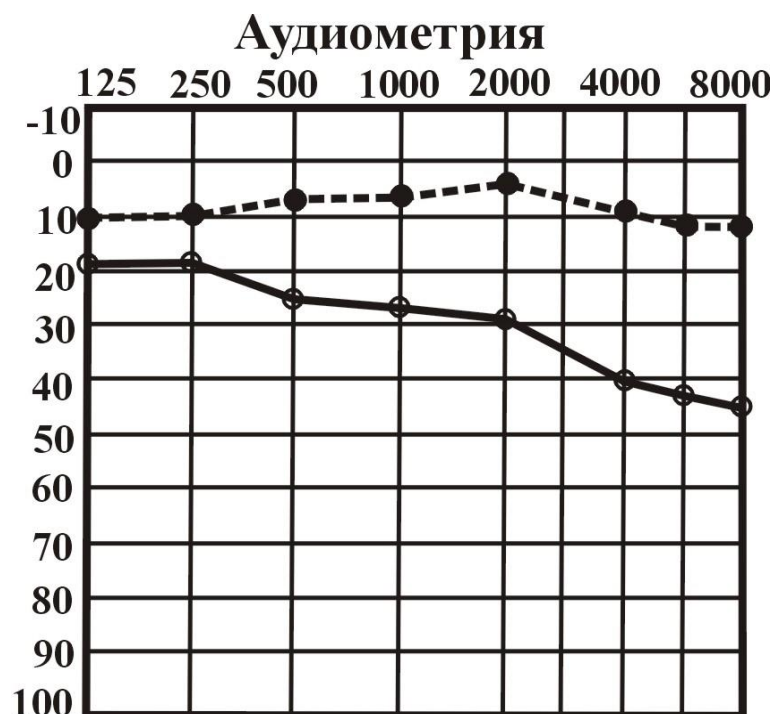после операции

График 3.6.

Аудиологические показатели у больных II- группы
с ВПРУ до и после операции



до операции

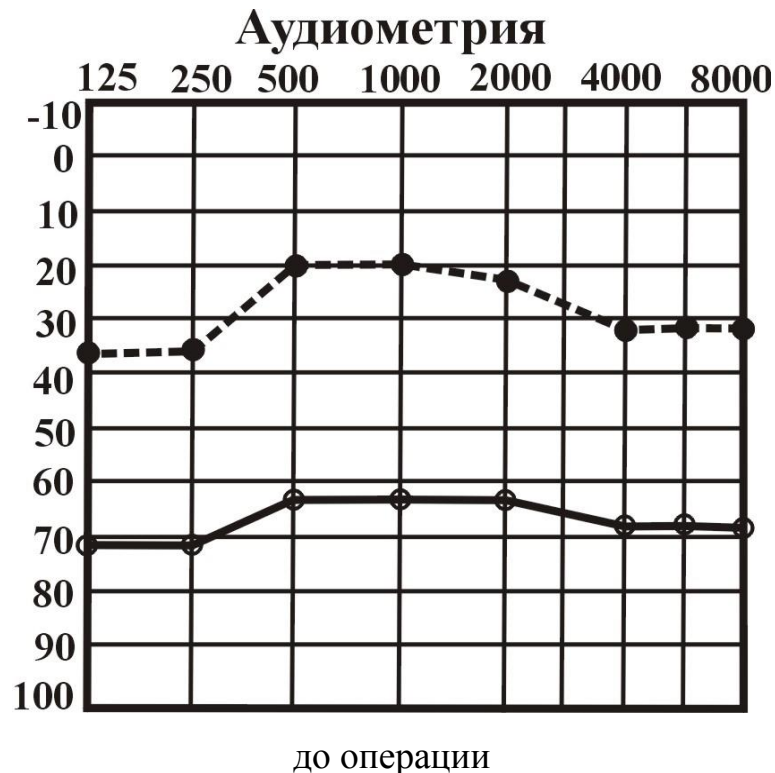


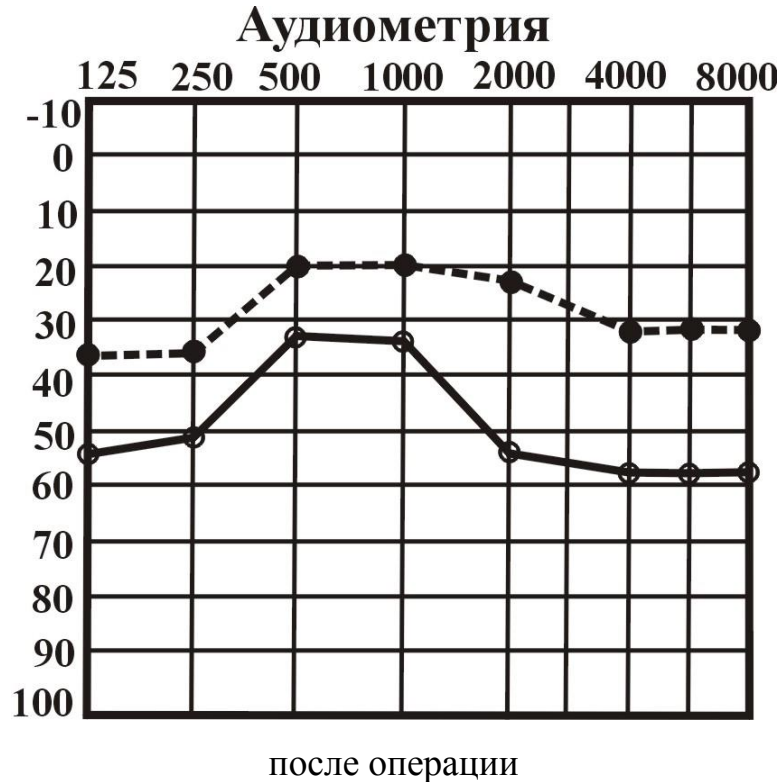
после операции

В данной группе у 14 больных, которым произведена тимпанопластика с колумеллизацией, отмечены наиболее хорошие результаты. Так, на частоте 125-250 гц улучшение порога звукопроводения отмечено у 9 больных на 20-25 дб, 15-20 дб - у 5 больных (в среднем $10,0 \pm 2,3$). На частотах 500-1000 гц улучшение порога восприятия на 35-40 дб у 8 больных, 30-35 дб у 5 больных, 25-30 дб у 1 больного (в среднем $75,85 \pm 2,0$). На частотах 2000-4000 гц улучшение слуха было незначительным (в среднем $75,8 \pm 1,6$), то есть на частотах 6000-8000 Гц на 10 дб у 13 больных, 15 дб у 1 больного, 5-10 дб у 12, 15 дб у 4 больных (график 3.7.).

График 3.7.

**Аудиологические показатели у больных III- группы
с ВПРУ до и после операции**

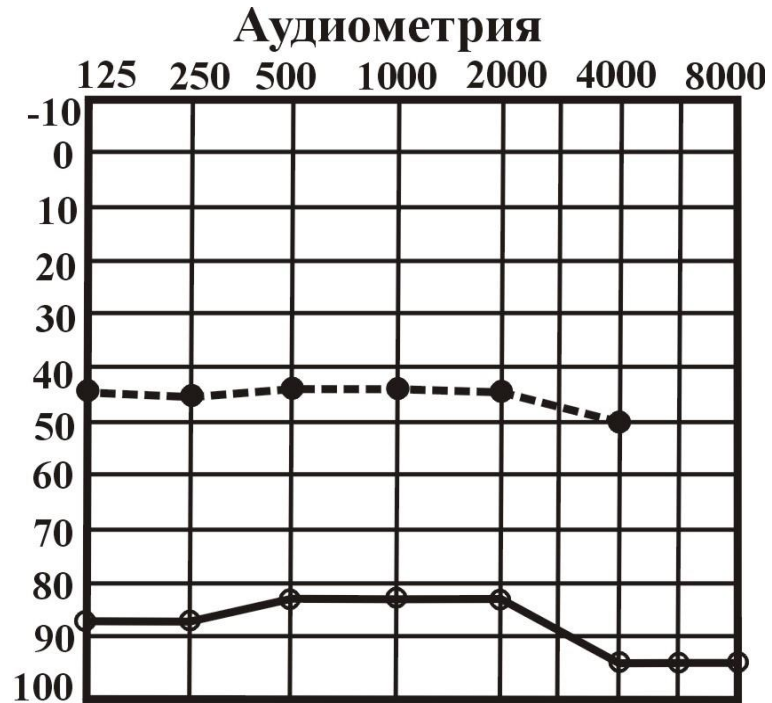




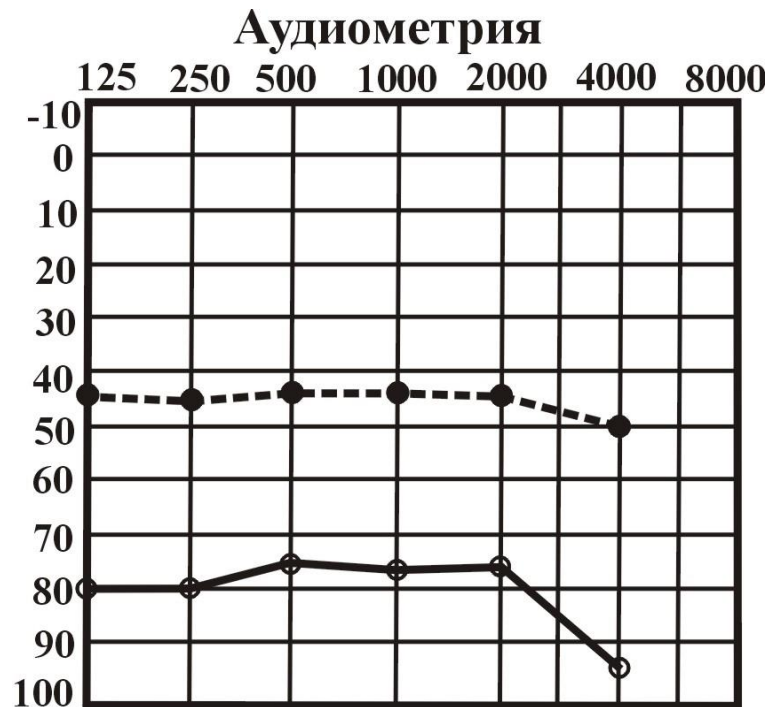
У больных IV группы, где произведена фенестрация лабиринта у 4-х больных, улучшение слуха было незначительным, то есть только в речевой зоне на частоте 250-1000 гц выявлено улучшение порога на 5-10- дб, а на остальных частотах порог восприятия оставался на дооперационном уровне. Учитывая это, остальным больным данной группы произведены только реконструктивно-пластические операции с восстановлением наружного слухового прохода (график 3.8.), (таблица 3.5.).

График 3.8.

Аудиологические показатели у больных IV- группы
с ВПРУ до и после операции



до операции



после операции

Таблица № 3.6.

Результаты аудиологических исследований у больных с врожденными пороками развития уха до и после реконструктивно- слухоулучшающих операций

Провод-ть Гц группы		Воздушная							
		125	250	500	1000	2000	4000	6000	8000
I	до опер.	36,0 ±1,2	30,0 ±0,8	28,0 ±0,6	30,5 ±1,2	38,0 ±1,0	40,0 ±1,1	39,0 ±1,2	38,0 ±1,0
	после опер.	18,5 ±1,0	35,3 ±0,9	10,7 ±0,7	13,5 ±1,0	18,0 ±0,8	21,0 ±1,6	19,5 ±1,6	18,0 ±1,4
II	до опер.	39,6 ±1,0	35,3 ±0,9	43,8 ±0,8	50,3 ±0,9	53,1 ±1,2	64,8 ±1,5	59,1 ±1,7	59,8 ±1,6
	после опер.	19,0 ±0,1	18,7 ±0,7	25,0 ±0,7	27,0 ±0,7	29,7 ±1,1	40,7 ±1,1	43,3 ±0,9	45,0 ±0,8
III	до опер.	71,1 ±1,4	71,1 ±1,4	63,2 ±1,3	63,2 ±1,3	63,2 ±1,3	68,2 ±0,8	68,2 ±0,8	68,6 ±1,0
	после опер.	54,3 ±1,7	50,7 ±1,8	32,9 ±3,0	33,2 ±3,1	53,6 ±1,1	57,5 ±0,9	57,5 ±0,6	57,1 ±1,0
IV	до опер.	87,8 ±2,4	87,8 ±2,4	82,2 ±1,3	82,2 ±1,3	82,2 ±1,3	94,4 ±1,76	94,4 ±1,76	94,4 ±1,76
	после опер.	80,0 ±2,3	80,0 ±2,3	75,0 ±2,1	76,7 ±1,9	75,8 ±1,6			

В отдаленном периоде (от 2 до 5 лет) под нашим наблюдением находились 38 больных. У 2 больных отмечено ухудшение слуха, причиной которого явилось сужение наружного слухового прохода.

3.5.4. Послеоперационное осложнение.

Как известно, имеется определенная трудоемкость оперативных вмешательств и на всех этапах их проведения могут наблюдаться различные осложнения. В наших наблюдениях из 66 оперированных ушей у 1 больного наблюдался легкий парез лицевого нерва, который проходил в послеоперационном периоде на 10-12 день. В ближайшем

послеоперационном периоде (на 10-12 день) в наблюдениях отмечены частичный некроз кожного трансплантата и обильный рост грануляции. В таких случаях нами произведено удаление некротизированной ткани и по грануляции проводили свободную пересадку кожи.

В отдаленном периоде (1-2 года) у 4 больных наблюдалось келоидобразование по ходу операционной раны и полная облитерация наружного слухового прохода. Для рассасывания келоидного рубца мы назначали инъекции лидазы 64 ед, непосредственно в келоидный рубец и электрофорез с лидазой. После 10 сеансов консервативной терапии келоидный рубец резко уменьшался, стал бледно-розовым. Через три месяца провели повторный курс терапии. После этого 2 больным, у которых наблюдалась полная облитерация наружного слухового прохода, мы провели пластику наружного слухового прохода свободным кожным лоскутом, взятым из внутренней поверхности бедра. Повторные осложнения у этих больных не наблюдались.

К редким осложнениям относится перфорация тимпанального лоскута и гнойное выделение из среднего уха. В наших наблюдениях такое осложнение было у 2-х больных. Эти осложнения ликвидировали проведением местной противовоспалительной терапии.

Таким образом, проведение реконструктивно-слухоулучшающих операций у тех больных, у которых имеется определенный костно-воздушный интервал и отсутствие нейросенсорного компонента тугоухости дают удовлетворительные функциональные результаты. В тех случаях, когда имеется выраженный сенсоневральный компонент тугоухости с костно-воздушными обрывами, на наш взгляд проведение реконструктивно-слухоулучшающих операций нецелесообразно из-за отсутствия функционального эффекта, таким больным можно предлагать реконструктивно-пластические операции в косметическом плане.

Целенаправленно проведенные мероприятия могут свести послеоперационные осложнения к минимуму.

ГЛАВА 4.

ХИРУРГИЧЕСКОЕ ЛЕЧЕНИЕ БОЛЬНЫХ С ВРОЖДЕННЫМИ ПОРОКАМИ И ТРАВМАТИЧЕСКИМИ ДЕФЕКТАМИ УШНЫХ РАКОВИН

Оперативное лечение дефектов и деформаций ушной раковины является наиболее сложным и трудным направлением пластической хирургии и имеет социальное значение.

В связи с поставленными задачами нами обследовано и проведена хирургическая коррекция ушных раковин у 60 больных, находящихся на стационарном лечении в ЛОР клинике II – ТашГосМИ. Из общего числа больных с торчащими или оттопыренными ушными раковинами было 36, с посттравматическими дефектами ушной раковины было 24.

Всем больным было проведено клинические, лабораторные, антропометрическое исследование и фотографирование до и после операции.

4.1. Клиническая характеристика и хирургическое лечение больных с врожденными пороками ушных раковин.

Врожденные пороки ушной раковины имеют разнообразный характер: торчащие или оттопыренные, складывающиеся, большие и остроконечные ушные раковины, деформации завитка, придатков ушных раковин, расщепление и другие деформации мочки уха. Под нашим наблюдением находились 36 больных с оттопыренными ушными раковинами, которым были произведены операции по коррекции ушных раковин. Распределение больных по полу и возрасту приведены в таблице № 2.9.

Из таблицы № 2.9 видно, что среди больных преобладали лица мужского пола. По-видимому, наибольшая обращаемость мужчин за

хирургической помощью связана с тем, что у мужчин этот недостаток более заметен и его труднее замаскировать. Среди обследованных были, в основном, люди молодого возраста.

Основные жалобы больных были на наличие эстетического недостатка, из-за которого больные чувствовали себя неуверенно, стеснялись, а иногда подвергались насмешкам со стороны сверстников. Из числа оперированных больных у 20, кроме оттопыренности, было полное отсутствие рельефа ушной раковины, из них у 6 выражена только нижняя ножка противозавитка. Учитывая разнообразные проявления оттопыренности ушных раковин и для правильной интерпретации проявления порока, а также выбора методики оперативных вмешательств, мы пользовались классификацией Андреевой Д.Н. (1972), условно разделяющей оттопыренность ушных раковин на три группы:

I. А - слабовыраженное отстояние ушных раковин, с сохраненным рельефом. В данной группе было 10 больных, с наличием больших размеров ушной раковины, которые жаловались на оттопыренность.

II. Б - в этой группе было 6 больных, у которых наблюдалось значительное отстояние раковин от плоскости черепа за счет большой чаши и уплощения противозавитка, из-за чего отстояние ушной раковины больше выражено в переднем виде.

III. - в данной группе наблюдалось 20 больных, у которых деформация ушных раковин сопровождалась резко выраженным отстоянием раковины с отвисанием верхних полюсов и полным отсутствием противозавитка на всем его протяжении.

Следует отметить, что у всех больных отмечено, независимо от степени деформации ушных раковин, нарушение психоэмоционального состояния. Как было сказано во второй главе, у 2 больных эти нарушения имели навязчивый характер. Поэтому, от проводимой хирургической

коррекции ушных раковин зависело очень много, как в косметическом, так и в психологическом аспекте.

В связи с этим нами проведено антропометрическое исследование в различных возрастных группах в норме и при деформации ушных раковин (Таблица № 2.10).

Из таблицы № 2.10 видно, что определенные параметры антропометрических исследований в возрасте 5-7 лет и 8-10 лет в норме по всем параметрам отличаются от взрослых, а с 12 лет размеры ушных раковин приближаются к норме.

При проведении пластических операций нами учтены результаты антропометрических исследований, что на наш взгляд дает возможность восстановления естественного рельефа анатомических структур ушных раковин.

Следует отметить, что большое количество предложенных методов операций по коррекции врожденных пороков ушных раковин свидетельствуют о том, что имеющиеся способы не обеспечивают стандартный подход к этим операциям. Поэтому, постоянно ведется поиск усовершенствования этих методик обеспечивающих восстановление как рельефной структуры, так и устранение деформации ушных раковин.

Как правило, в предоперационном периоде у всех больных к операции подготавливали обе ушные раковины.

Результаты антропометрических исследований показали, что, у отдельных больных с односторонним поражением на здоровом ухе имели невыраженные структурные изменения.

Оперативное вмешательство детей проводили под общим внутривенным обезболиванием, а у взрослых под местной анестезией. До операции всем больным была произведена премедикация растворами Sol. Promedoli 2% - 1,0 мл, Sol. Dimedroli 1%, Sol. Atropini 0,1% - 1,0 мл внутри мышечно. Для местной анестезии использовали 2% раствор новокаина с

добавлением 0,1% раствора адреналина, 1 мл на 50 мл раствора. Перед обезболиванием на передней поверхности ушной раковины 1% раствором бриллиантовой зеленой проводили контуры противозавитка и его ножек. Для определения линии противозавитка слегка надавливали ушную раковину и прижимали ее к сосцевидному отростку.

При проведении пластических операций на ушной раковине большое значение имеет формирование противозавитка с ножками, уменьшение высоты ладьевидной чаши и угла между завитком и сосцевидным отростком. Для решения этих задач нами использована следующая методика: формирование противозавитка с ножками проводили непосредственно от хряща самой ушной раковины, для уменьшения высоты ладьевидной чаши проводили дополнительный разрез хряща и, в зависимости от данных антропометрических исследований, производили иссечение хряща, дополнительно к этому, для коррекции угла, производили иссечение и удаление кожной полоски сосцевидной области. Далее приводим этапы операции:

Проводим иссечение кожи по ходу формируемого противозавитка (рис.4.1). Размер иссекаемого участка кожи и его форма в каждом случае индивидуальны. Глубина разреза должна достигать до хряща ушной раковины.

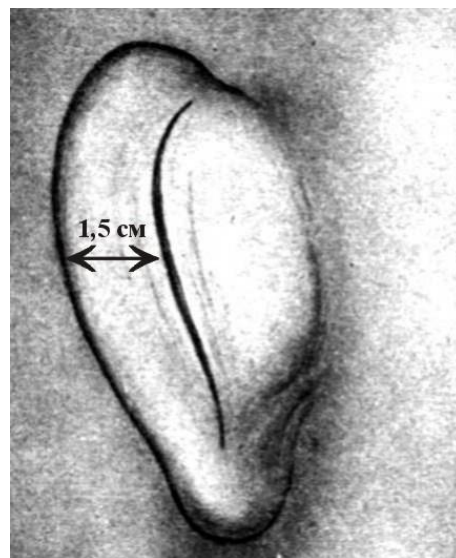


Рис. 4.1. I – этап.

Затем производим отсепаровку кожи по направлению к заушной складке, оставляя надкожную

клетчатку надхрящницы. После отсепаровки кожи, производим разрез хряща по ходу создаваемого противозавитка и его нижней ножки. Отступая от первой линии разреза на 3 мм, проводим второй разрез хряща. При этом образуется хрящевая полоска, соответствующая форме противозавитка и его ножек (рис.4.2.).

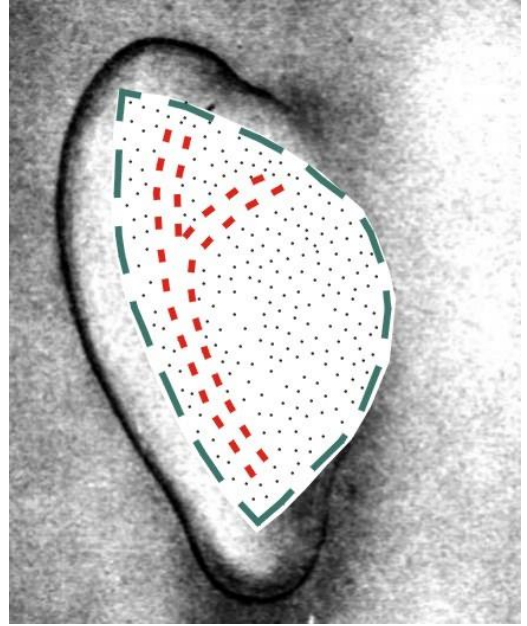


Рис. 4.2. II – этап.

Для того, чтобы противозавиток и его ножки не были острыми и сильно выступали, мы придаем полоске хряща трапецевидную форму, чтобы основание имело 3 мм, а передняя поверхность 2 мм.

Затем эту полоску хряща отодвигаем на переднюю поверхность хряща ушной раковины, на надхрящницу и мягкие ткани накладываем 2-3 П-образных кетгутовых шва (рис.4.3., 4.4.).

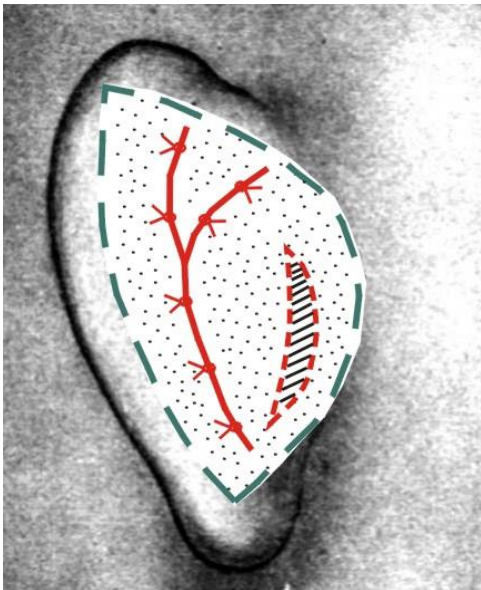


Рис. 4.3. III – этап.

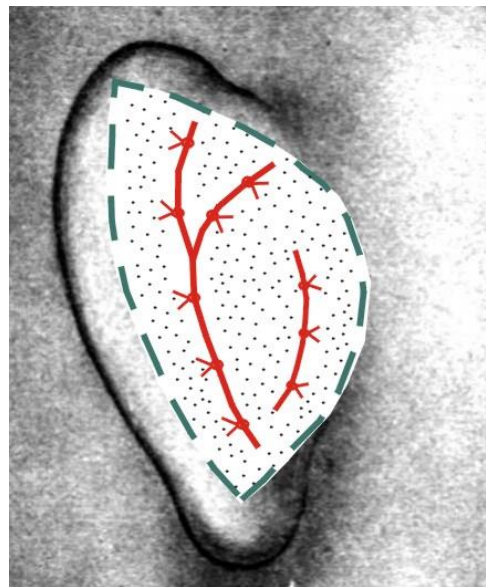


Рис. 4.4. IV – этап.

Кетгутовые швы должны быть тонкими, игла – атравматическая. При этом четко формируется рельеф противозавитка с ножками. В дальнейшем производим рассечение хряща ладьевидной чаши длиной 2,5 – 3 см, шириной 0,5-0,8 см, в зависимости от антропометрических данных. Также накладываем П-образные кетгутовые швы. Дополнительно к этому производим разрез кожи сосцевидной области, отступая от заушной складки 0,5-1 см по всей длине, параллельно верхнему разрезу. Отсепарируя, кожный лоскут удаляем. На кожу накладываем непрерывный П-образный шов.

Для фиксации хряща ушной раковины мы использовали П-образные швы, а для ушивания кожи – непрерывные П-образный шов (рис. 4.5., 4.6.).

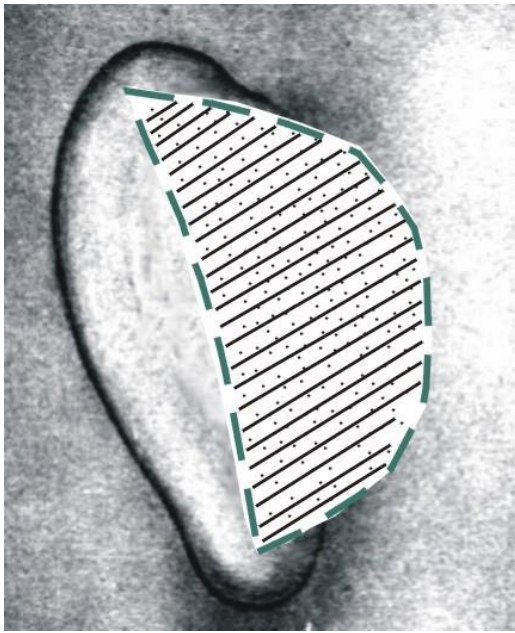


Рис. 4.5. V – этап.

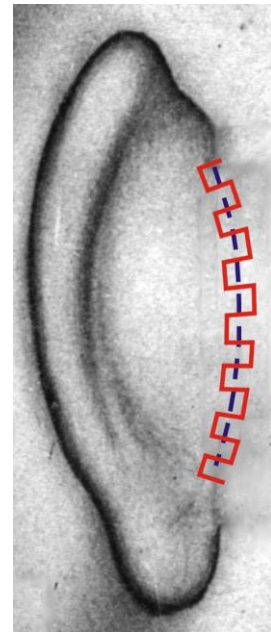


Рис. 4.6. VI – этап.

Для ушивания кожи мы всегда использовали атравматические иглы с шовным материалом марвилон или дермалон. После завершения операции мы использовали П-образные матрасные швы на противозавитке и на нижней ножке, фиксируя их марлевыми валиками (рис.4.7.).

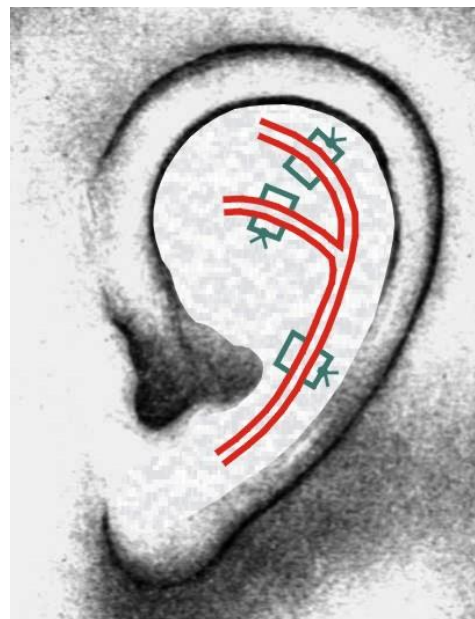


Рис. 4.7. VII – этап.

Это позволяло фиксировать сформированный рельеф противозавитка.

В послеоперационном периоде первую перевязку производили на второй день, а последующие перевязки - через день. Швы снимали на 10-11 день после операции.

В ближайший период после операции наблюдались невыраженный отек и гиперемия ушных раковин, которые на 3 день после операции проходили.

В отдаленном периоде под нашим наблюдением находились 36 больных, которые отмечали хорошие результаты. Осложнения во время операции и в отдаленном периоде не наблюдались ни в одном случае (рис. 4.8.).



Больной В, до операции;



Больной В, после операции;

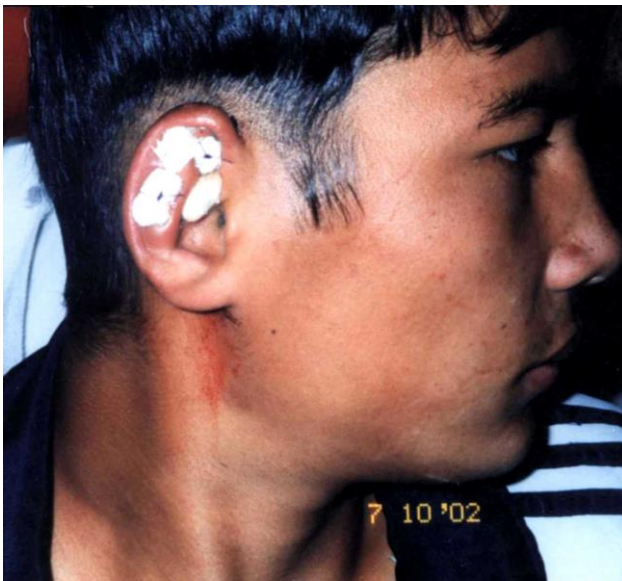
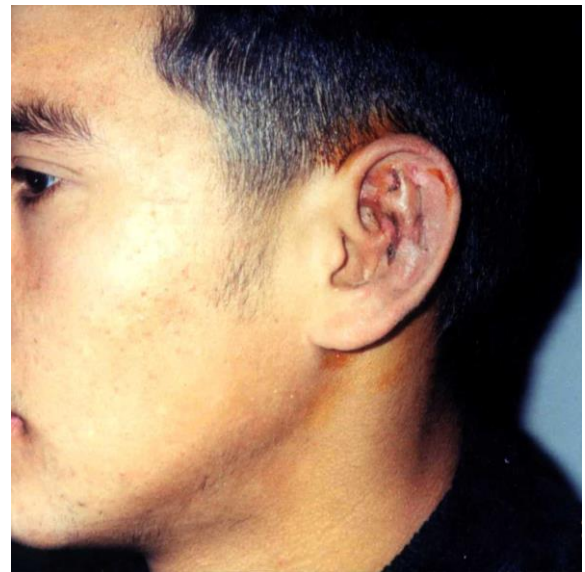


Рис. 4.8. Больной Г, после операции с фиксирующими тампонами;



Больной В, после операции с сформированным противозавитком

Для объективной оценки результатов оперативного вмешательства нами было проведено антропометрическое исследование до и после операции (таблица № 4.1).

Таблица № 4.1.

**Антропометрические данные у лиц
с оттопыренными ушными раковинами**

		До операции	После операции
Рост м/у углами век		$9,25 \pm 0,14$	--
Длина носа		$5,51 \pm 0,12$	--
Рост м/у углами рта		$5,27 \pm 0,12$	--
Длина ушной раковины	АД	$6,10 \pm 0,16$	$6,10 \pm 0,16$
	AS	$6,09 \pm 0,15$	$5,99 \pm 0,18$
Ширина ушной раковины	АД	$3,20 \pm 0,08$	$3,08 \pm 0,06$
	AS	$3,23 \pm 0,08$	$3,07 \pm 0,07$
Высота ладьевидной ямки	АД	$2,73 \pm 0,07$	$2,74 \pm 0,07$
	AS	$2,73 \pm 0,08$	$2,76 \pm 0,08$
Рост м/у завитком сосц./отростком	АД	$3,47 \pm 0,06$	$2,98 \pm 0,66$
	AS	$3,43 \pm 0,08$	$2,31 \pm 0,05$
Рост м/у ладьевидной ямкой и сосц./отростком	АД	$2,64 \pm 0,07$	$1,66 \pm 0,04$
	AS	$2,61 \pm 0,09$	$1,66 \pm 0,04$

Таким образом, оттопыренные ушные раковины относятся к наиболее распространенным заболеваниям, и, при этом, наблюдается определенная степень косметической неполноценности. Хирургическая коррекция оттопыренных ушных раковин, с формированием рельефной структуры, нормальных размеров ушной раковины, дает положительные результаты и благоприятно влияет на психо-эмоциональное состояние больных.

**4.2. Клиническая характеристика и хирургическое лечение
посттравматических дефектов ушных раковин.**

Для решения поставленных задач нами обследованы и проведено хирургическое лечение 24 больным, находившимся на стационарном лечении в ЛОР клинике 2-ТашГосМИ. Обследованные нами больные были с

частичными посттравматическими дефектами ушных раковин: дефектами завитка, завитка и противозавитка, завитка и мочки уха.

Причиной травмы были: укус человека, животных (собаки и лошади).

Возраст обследованных больных от 7 до 30 лет, мужчин - 17, женщин - 7. Всем больным проводили клинико-лабораторные исследования, объем которых зависел от метода исследования.

При планировании оперативного лечения особое внимание уделяли изучению дефекта и деформации ушной раковины и окружающих мягких тканей, так и возможных донорских зон пластического материала.

Для объективной оценки и правильного планирования оперативного вмешательства нами было проведено антропометрическое исследование больным с посттравматическими дефектами до и после операции. (Таблица № 4.2).

Таблица № 4.2.

Антропометрические данные у лиц с посттравматическими дефектами

		До операции	После операции
Рост м/у углами век		9,20 ± 0,20	--
Длина носа		5,49 ± 0,24	--
Рост м/у углами рта		5,10 ± 0,18	--
Длина ушной раковины	АД	5,20 ± 0,25	5,53 ± 0,20
	АС	5,19 ± 0,22	5,45 ± 0,21
Ширина ушной раковины	АД	2,87 ± 0,16	2,83 ± 0,07
	АС	2,66 ± 0,08	2,78 ± 0,06
Высота ладьевидной ямки	АД	2,29 ± 0,09	2,37 ± 0,07
	АС	4,43 ± 0,15	2,33 ± 0,08
Рост м/у завитком сосц./отростком	АД	2,13 ± 0,09	2,08 ± 0,07
	АС	2,03 ± 0,08	2,01 ± 0,08
Рост м/у ладьевидной ямкой и сосц./отростком	АД	1,60 ± 0,09	1,56 ± 0,07
	АС	1,48 ± 0,08	1,45 ± 0,08

Приведенные данные в таблице № 4.2. свидетельствуют, что длина дефекта завитка в среднем составляет 3-4 см, глубина 0,8-1 см. В тех случаях имел место комбинированный дефект завитка и мочки уха. В данной работе нами на обработку не включены больные с тотальным и субтотальным повреждением ушной раковины.

Анализ данных литературы свидетельствует о том, что существует несколько способов замещения частичных дефектов ушной раковины: для замещения использовалась кожа окружающей ткани, а также ткани самой ушной раковины, спиральный лоскут на питающей ножке, звездчатый трансплантат, взятый из здоровой ушной раковины.

Однако, не смотря на множество методик пластики дефектов ушной раковины, часто наблюдались осложнения, то есть наступал некроз трансплантата и его отторжение или рост келоидных рубцов, не редко хондроперихондриты ушной раковины.

Учитывая эти недостатки, мы попытались разработать более эффективный вариант пластики частичных дефектов ушной раковины. Сущность метода заключается в том, что для пластики завитка используется ткань самой ушной раковины на питающей ножке и треугольные лоскуты из заушной области, имеющие также питающие ножки. Для восстановления дефекта завитка и мочки уха использовали лепесткообразный лоскут, имеющий нижнюю четырехугольную питающую ножку.

Методика операции заключается в следующем: учитывая данные антропометрических исследований дефекта, производим разрез кожи верхнего и нижнего краев дефекта, продолжая этот разрез на задней поверхности ушной раковины, формируем трапецевидный лоскут. Длина лоскута должна соответствовать длине дефекта, а ширина должна быть в три раза больше, чем глубина дефекта (рис.4.9.).

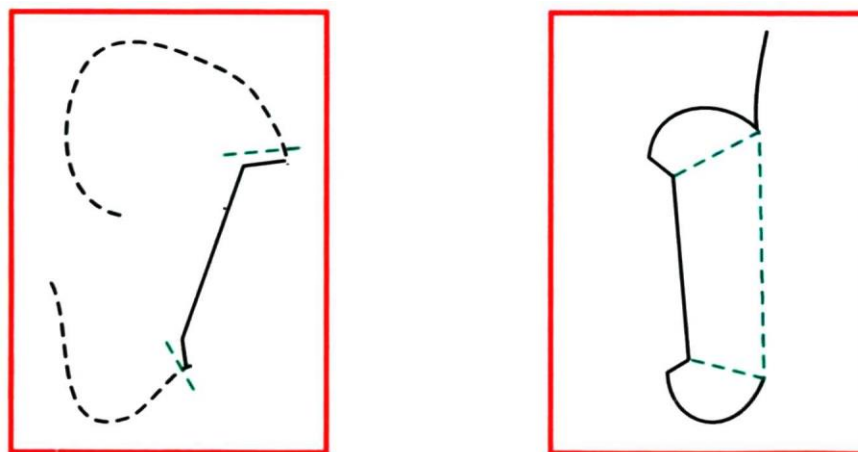


Рис. 4.9.

Затем, складывая лоскут, края его зашиваются с краями дефекта П-образными швами. При этом, по задней поверхности ушной раковины образуется кожный дефект, который прикрывается верхними и нижними треугольными лоскутами на ножке (рис. 4.10.).

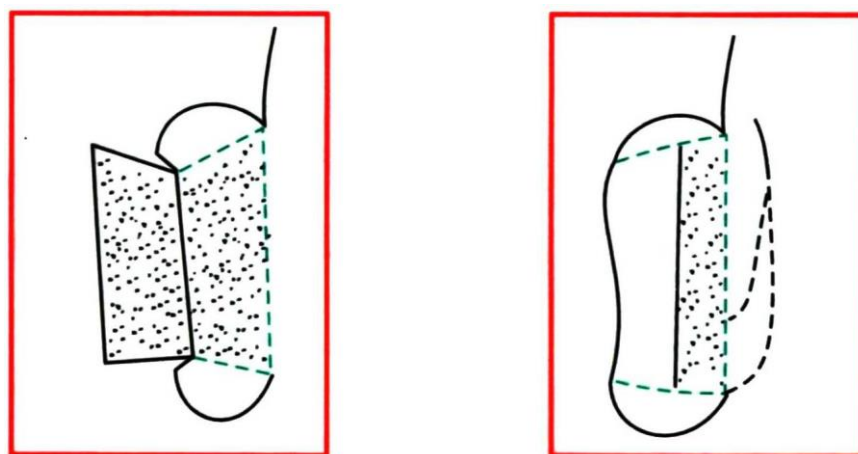


Рис.4.10.

Таким образом, все три лоскута: трапециевидный и треугольный лоскуты имеют питающие ножки, которые создают благоприятные условия для заживления ран. Последняя раневая поверхность в области сосцевидного отростка с помощью натяжения кожи прикрывается и ушивается непрерывным П – образным швом. На передней поверхности ушной

раковины в области сформированного завитка накладываются фиксирующие томпоны. (рис.4.11., 4.12.).

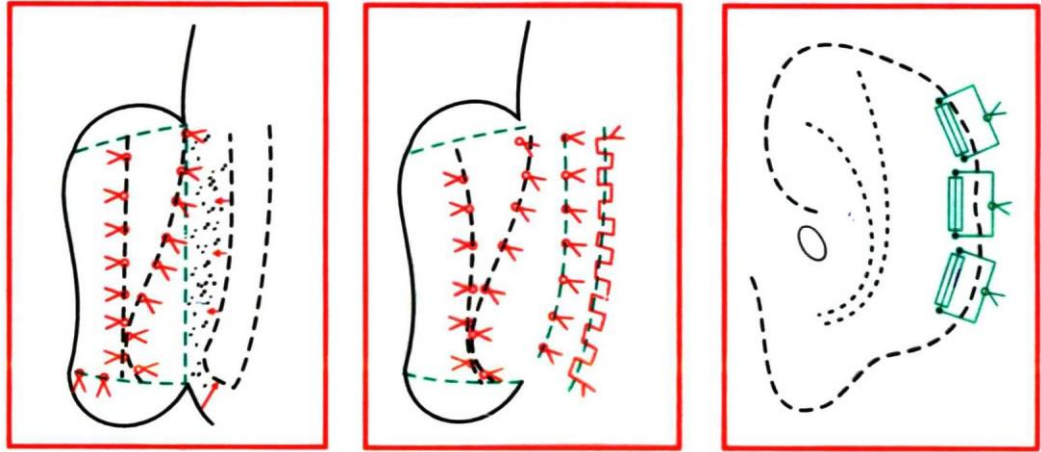


Рис.4.11.

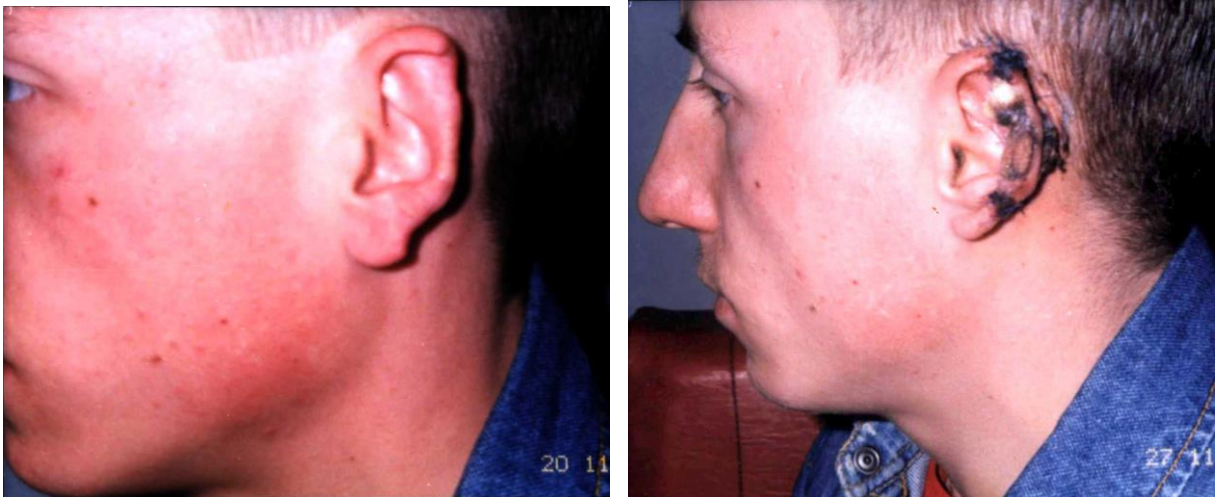

Рис 4.12. Большой Д, до операции;

Большой Д, после операции;

При комбинированных дефектах завитка и мочки, мы использовали лепесткообразный лоскут. Для этого по задне-нижней поверхности ушной раковины, по длине дефекта проводили разрез кожи. Учитывая глубину дефекта, проводили разрез кожи сосцевидной области. В нижней части лоскута, то есть в области челюстно-височной области проводим дополнительный вертикальный разрез сверху и снизу, формируя, таким образом, четырехугольный лоскут, имеющий питающие ножки и таким

образом, образуется единый блок с лоскутом, выкроенный из заушной области. (рис. 4.13).

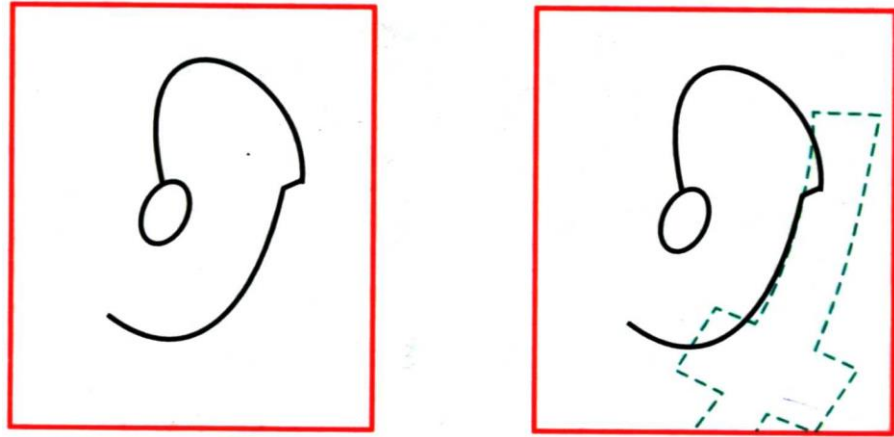


Рис.4.13.

Освежая края дефекта, верхняя часть лоскута складывается и ушивается к краям дефекта, из нижней четырехугольной ножки формируется мочка уха. Раны зашивали П-образными швами, фиксировали П-образными матрацными швами и марлевыми валиками (рис. 4.14.).

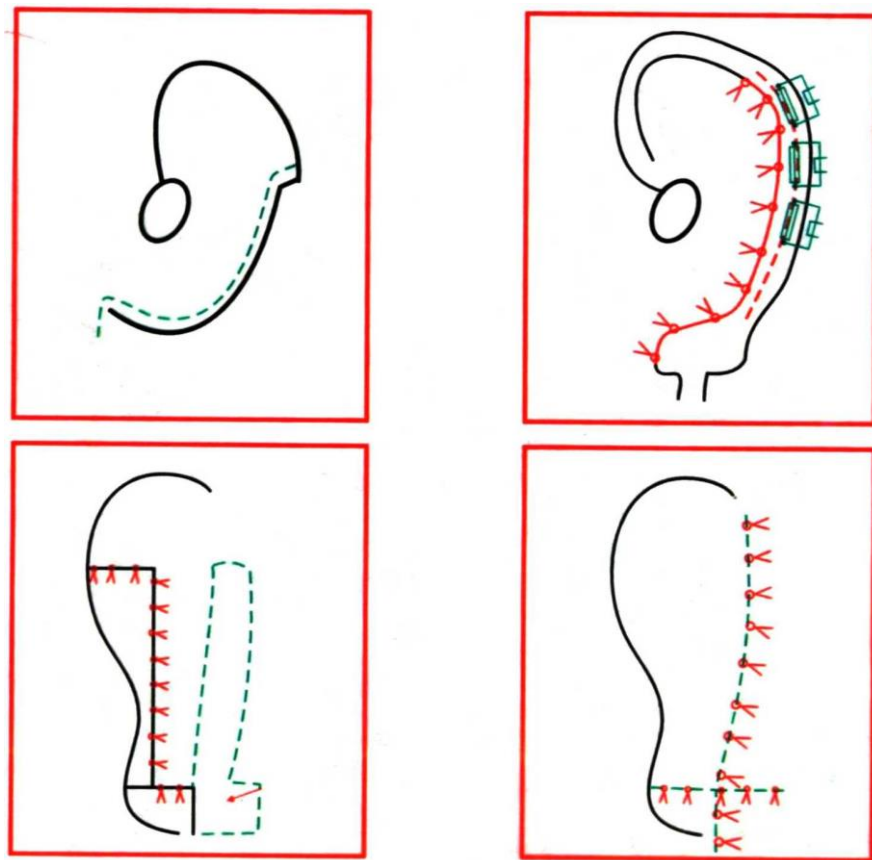


Рис. 4.14.

После операции первую перевязку проводили на третий день после операции, последующие - через день. Швы снимали на 10-й день после операции.(рис. 4.15.).

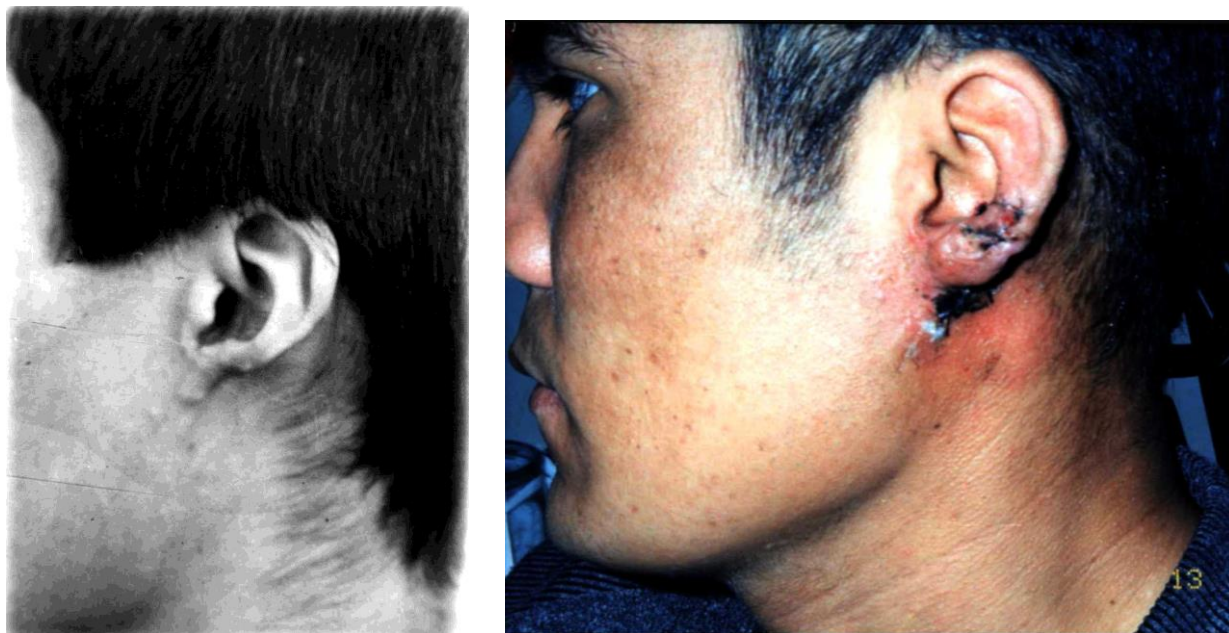

Рис. 4.15. Больной Е, до и после операции.

В послеоперационном периоде нами в одном случае наблюдался некроз лоскута и развитие келоидных образований. После проведенной рассасывающей терапии (инъекции лидазы в области келоида и электрофорез с лидазой) проведена повторная операция с удовлетворительными результатами.

Результаты оперативного лечения оценивали как хорошие, удовлетворительные и неудовлетворительные.

При этом учитывали оценку восстановления ушной раковины как хирургом, так и пациентом, так как они не всегда совпадают и удовлетворенность результатом, по нашим наблюдениям, у больных выше, чем у хирурга.

Хорошим считали результат, когда вследствие пластической операции наступает анатомический и эстетический эффект в ближайшие сроки после операции и при отсутствии осложнений в отдаленные сроки.

Улучшение эстетического вида расценивали как удовлетворительный результат. Больные в этой группе удовлетворены результатом операции, однако имеются отдельные элементы косметической неполноценности.

Отсутствие анатомических и эстетических изменений оценивали как неудовлетворительный результат. Из 24 больных, с дефектами ушных раковин, которым провели пластические операции, хорошие результаты отмечены у 10 больных, удовлетворительные у 13 больных, неудовлетворительные у 1 больного, которому повторно произведена пластическая операция ушной раковины.

Таким образом, восстановление посттравматических дефектов ушной раковины имеет определенные сложности в плане формирования и приживления кожно-хрящевого лоскута или трансплантата, а также создания рельефной структуры ушной раковины. Предложенные нами трапециевидные, треугольные, лепесткообразные кожные лоскуты имели питающие ножки, что значительно улучшало приживление лоскута и способствовало уменьшению послеоперационных осложнений.

ЗАКЛЮЧЕНИЕ

Проблема реконструктивно-слухоулучшающих и пластических операций у больных с врожденными пороками развития уха и посттравматическими дефектами ушной раковины сложна, является актуальной и имеет социальное значение. Развитие и внедрение в практику современных методов исследований дало новое, более глубокое и детальное понимание анатомо-физиологических особенностей больных с врожденными пороками развития уха и посттравматическими дефектами ушной раковины.

Современные методы диагностики врожденных пороков развития уха позволили дифференцировано подходить к хирургическому лечению при различных проявлениях порока и посттравматических дефектах ушной раковины.

Многообразие проявлений порока, сложность диагностики функциональных и структурных изменений способствовали разработке различных вариантов реконструктивно-слухоулучшающих и пластических операций. Между тем, неудовлетворительность от результатов этих операций требовала постоянного совершенствования методов диагностики и лечения, изучения генеза врожденных пороков уха, с целью получения хороших анатомических, функциональных, эстетических результатов. Поиск в этом направлении на сегодняшний день продолжается.

Поэтому, учитывая национальные особенности нашей популяции, мы в своих исследованиях изучали казуальный генез врожденных пороков развития уха у 66 больных. Известно, что самый опасный период формирования структурных элементов наружного, среднего и внутреннего уха является 28-недельный период развития эмбриона, когда формируются эти структуры. Следовательно, в этом периоде любой экзогенный или эндогенный, факторы могут непосредственно влиять на развитие и

формирование этих анатомических структур, и отсюда разнообразие проявлений порока, как изолированного, так и комбинированного.

Наши исследования показали, что из 66 больных с врожденными пороками развития уха у матери часто наблюдалось прерывание беременности (аборты, у 42 или 63,6% или самопроизвольные выкидыши у 12 или 12,1% случаев), что свидетельствовало о неблагоприятном акушерском анамнезе. У 36 (54,5%) беременных отмечено патологическое течение родов. Ранний токсикоз у 26 (39,3%), нефропатия беременных у 8 (12,1%) и другие осложнения. Только у 28 (42,4%) матерей отмечено нормальное течение беременности и родов.

Приведенные данные свидетельствуют о том, что большинство женщин, у которых родились дети с врожденными пороками уха, перенесли беременность отягощено, особенно в ее первой половине. Самопроизвольные выкидыши, мертворождение ребенка, по-видимому, следует интерпретировать, как проявления врожденной, внутриутробной патологии, несовместимой с жизнью плода.

В развитии врожденных пороков уха существенную роль играет воздействие экзогенных факторов в I и II половине беременности. Полученные результаты показали, что 18 (27,2%) матерей в I половине беременности перенесли респираторно-вирусные инфекции, 12 (18,1%) – имели контакт с ядохимикатами, 3 (4,5%) употребляли алкоголь, 16 (24,2%) матерей имели неполноценное питание. Родственные браки отмечены у 22 (33,3%) матерей, у некоторых родились дети с врожденными пороками уха среди городского и сельского населения.

Изучение роли наследственности путем генетических исследований и составления родословной семьи пробандов, сибсов и их родителей, показали, что наследственный фактор выявлен у 3 (4,5%) больных.

Таким образом, на возникновение врожденных пороков развития уха может влиять комплекс факторов, которые могут воздействовать на эмбриогенез плода, а определить реальный конкретный казуальный генез порой бывает невозможным. Как указывалось выше, респираторно-вирусные инфекции, контакт с ядохимикатами, употребление алкоголя, неполноценное питание, родственные браки и время зачатия ребенка являются факторами риска, что должно учитываться при наблюдениях беременных в женских консультациях.

Анализ данных литературы и наши собственные исследования свидетельствуют о том, что пороки развития уха могут проявляться поражением только анатомической структуры наружного, среднего и внутреннего уха, поражением челюстно-лицевого скелета и других систем, или проявляться синдромальной патологией. Учитывая сложность диагностики данной патологии, для решения конкретных вопросов реконструктивных операций мы пользовались классификацией Лапченко С.Н. (1976), разделяющей врожденные пороки развития уха на локальные пороки, гипогенезии и дисгинезии, а также классификацией Д.В. Волкова, (1983), Г.В. Кручинского (1987), учитывающей синдромальные проявления порока развития I и II жаберной дуги. В наших исследованиях из 66 больных у 18 (27,2%) отмечено проявление синдромальной патологии и у 48 (72,7%) больных проявление порока не соответствовало семиотике какого-либо синдрома. Среди обследованных больных синдром Конигсмарка (микротия, атрезия наружного слухового прохода) выявлен у 12 (18,1%), синдром Гольденхара (окулоаурикуловертебральная дисплазия) у 4 (6,0%), синдром Тригера Коллинза или Франческетти-Цвайна-Клейна (мандибулофациальный дизостоз) у 2 (3,0%), гипогенезии у 29 (6,4%), дисгинезии у 9 (18,7%) и смешанная форма у 6 (12,5 %) больных.

Проведенные нами исследования и данные литературы показывают, что эффективность реконструктивно-слухоулучшающих и пластических

операций в основном зависели от результатов клинико-аудиологических и рентгенологических исследований, так как, независимо от формы порока развития, могут встречаться различные варианты дефектов структурных элементов среднего и внутреннего уха. Поэтому, основным критерием планирования реконструктивно-слухоулучшающих операций являются результаты аудиологических исследований.

Результаты аудиологических исследований показали, что при врожденных пороках развития уха тугоухость в большинстве случаев носила кондуктивный характер.

В отдельных случаях нами отмечен нейросенсорный компонент, выраженность которого зависела от изменения в среднем и внутреннем ухе. Поэтому, сопоставляя данные аудиологических исследований, нами выделены четыре группы больных, имеющие существенное значение в планировании реконструктивных операций. Так, в I группу вошло 16 (24,2%) больных, у которых костная проводимость находилась в пределах нормы, а воздушная 30-40 дБ, во II группе 23 (16,6%) больных, имеющих короткую костную проводимость на 10-15 дБ, воздушную 50-60 дБ, III группа состояла из 16 больных, у которых костная проводимость составила 20-40 дБ, воздушная 70-80 дБ. В IV группу вошли 9 больных с высокой степенью повышения костной (40-60 дБ) и воздушной проводимости (80-100) дБ и у больных данной группы наблюдались обрыв костно-тканевой и воздушной проводимости.

Состояние звукопроведения и звуковосприятия отражало объективные изменения анатомического изменения в среднем и внутреннем ухе, что подтверждается компьютерно-томографическим исследованием. Компьютерно-томографическое исследование уха дает полную информацию о состоянии структурных элементов наружного, среднего и внутреннего уха. Особенно, хотелось подчеркнуть высокую информативность спиральной

компьютерной томографии, где четко изображаются элементы звукопроводящей системы.

Компьютерно-томографическое исследование позволило нам систематизировать выявленные изменения и выделить IV группы структурных изменений: I группа характеризовалась концентрическим сужением костно-хрящевого отдела; II группа характеризовалась атрезией наружного слухового прохода, микротией III-IV степени; III группа наличием вышеуказанных изменений и уменьшением объема барабанной полости, склерозированием слуховых косточек; IV группа наличием рудимента ушной раковины, гипоплазия скуловой дуги, барабанной полости, слуховых косточек, недоразвитием костного лабиринта.

Приведенные данные свидетельствуют о том, что сопоставление данных аудиологических, и компьютерно-томографических исследований позволяют нам определить тактику хирургических вмешательств и прогнозирование функциональных результатов этих операций. Так, у больных I-II группы, по данным аудиологических, компьютерно-томографических и рентгенологических исследований нами получены, в большинстве случаев, хорошие результаты, а у больных III группы удовлетворительные, IV группе больным мы производили реконструктивно-пластические операции.

Таким образом, функциональные результаты от реконструктивно-слухоулучшающих операций в основном зависели от данных аудиологических и рентгенологических исследований.

На наш взгляд, первым шагом реконструктивно-пластических операций должна быть слухоулучшающая операция, особенно она показана при двухстороннем поражении. Хотя отдельные авторы предлагают не проводить реконструктивно-слухоулучшающих операций, а проводить только пластические операции, мы придерживаемся других мнений. Так, при наличии хороших показателей, проводить слухоулучшающие и

пластические операции. Такое мнение поддерживает также большинство зарубежных авторов [99; 121; 126; 133; 148].

О сроках проведения реконструктивно-слухоулучшающих операций мнения разноречивые. На наш взгляд, при односторонних пороках развития уха их можно производить с 12 лет, а при двухстороннем с 5 лет, так как проведение слухоулучшающих операций на ранних сроках способствует психо-эмоциональному развитию ребенка. Некоторые авторы предлагают проведение этих операций даже с 2-х лет. Однако, формирование структур сосцевидного отростка барабанной полости происходит к 5, а заканчивается к 12 годам.

Приведенные нами варианты реконструктивно-слухоулучшающих операций подробно описаны в отечественной и зарубежной литературе [8; 11; 22; 109; 144]. В наших исследованиях 62 больным произведено 72 операции, из них: тимпанопластика у 6, тимпанопластика с колумеллизацией у 57, стапедопластика у 5, фенестрация лабиринта с экранированием медиальной стенки барабанной полости у 4.

Следует отметить, что наиболее сложным этапом этих операций является пластика наружного слухового прохода, то есть восстановление костного и костно-хрящевого отдела слухового прохода. Результаты предложенного множества методик пластики наружного слухового прохода на сегодняшний день не удовлетворяет хирургов, занимающихся этой проблемой, и поиск в этом направлении продолжается. Учитывая это обстоятельство, нами разработана пластика наружного слухового прохода двумя лоскутами: верхнего и нижнего лоскута, имеющих питательные ножки. Последние в виде трубочки в основном формируют наружный слуховой проход. При ушивании раны мы использовали П-образные швы, обеспечивающие хороший контакт трансплантата и заживление. Наши наблюдения показали, что удовлетворительным сроком удаления швов и тампонов из наружного слухового прохода является 10-11 день, когда нет

каких-либо осложнений. К этому сроку кожный трансплантат полностью приживляется, приобретает бледно-розовый цвет. При такой пластике наружного слухового прохода пребывание больного в стационаре сокращается на 10-15 дней.

Для оценки эффективности реконструктивно-слухоулучшающих операций, через месяц 56 больным проведено аудиологическое исследование, при котором выявлено значительное улучшение слуха у 46 больных (74,1%), незначительное у 8 (12,9%), без изменений у 2 (3,2%). Следует отметить, что незначительный эффект и отсутствие его наблюдались у больных III и IV группы. Хотя больные отмечали значительное улучшение слуха, ни в одном случае нами не выявлены признаки костно-воздушного интервала в послеоперационном периоде.

В отдаленном периоде наблюдалось ухудшение слуха у 6 (9,6%) больных, но пороги слуха оставались выше, чем в дооперационном периоде. Возможно, у этих больных понижение слуха было связано с развитием рубцовых изменений барабанной полости.

В послеоперационном периоде нами наблюдались следующие осложнения: парез лицевого нерва у 1 (1,6%) больного, частичный некроз трансплантата и обильный рост грануляций у 10 (16,1%), рост келоидных образований и облитерация слухового прохода у 4 (6,4%), перфорация тимпанального лоскута и гнойные выделения из среднего уха у 2 (3,2%) больных.

По-видимому, причинами послеоперационных осложнений могут быть трофики кожного трансплантата, инфицирование барабанной полости, а также, специфическая реакция организма на проведение оперативных вмешательств.

Пороки развития ушной раковины и посттравматические дефекты ушных раковин сопровождаются косметическими недостатками и могут быть причиной различных психоэмоциональных нарушений. Анализируя

результаты исследований психоэмоциональной сферы 126 больных, нами выявлено: у 27 (21,4% пациентов с субнормальной эстетической чувствительностью, 52 (41,2%) с нормальной эстетической чувствительностью, 46 (36,5%) с ненормально повышенной и 1 (0,7%) с извращенной эстетической чувствительностью. Приведенные данные свидетельствуют о том, что большинство больных на косметический недостаток реагируют с ненормально повышенной эстетической чувствительностью. Поэтому у большинства больных, особенно у детей школьного и подросткового возраста, повышенная нервозность, раздражительность, развивается чувство неполноценности и стеснительности.

В данной работе мы изучали также больных с торчащими или оттопыренными ушными раковинами и с посттравматическими дефектами завитка, противозавитка и мочки ушной раковины, так как восстановление нормальной рельефной структуры ушной раковины является трудной задачей и для ее решения поиск в этом направлении продолжается.

С целью объективизации и определения тактики реконструкции ушной раковины, нами проведены антропометрические исследования различных параметров лицевого скелета и ушной раковины в различных возрастных группах у здоровых лиц и у больных с торчащими ушными раковинами и посттравматическими дефектами ушной раковины.

Наши исследования показали, что у детей с 5 до 7 лет антропометрические показатели длины ($4,40 \pm 0,10$) и ширины ($2,54 \pm 0,14$) ушной раковины, высота ладьевидной ямки ($2,17 \pm 0,11$) приближается к параметрам взрослых, то есть к 12 годам формирование ушной раковины полностью завершается ($5,52 \pm 0,18$; $2,66 \pm 0,11$; $2,17 \pm 0,07$).

Таким образом, реконструктивно-пластические операции у детей можно проводить с 7-летнего возраста, учитывая результаты антропометрических исследований. Рекомендации по исправлению торчащих

ушных раковин с 5 лет (Wecrda Н.,1984),на наш взгляд являются сомнительными.

Анализ данных литературы показал, что для реконструктивно-пластических операций ушной раковины из-за оттопыренности и посттравматических дефектов предложено множество методик [2; 3; 22; 55], которые не всегда дают удовлетворительные результаты, поэтому поиск оптимальных вариантов пластики ушной раковины продолжается. Учитывая это обстоятельство у 36 больных с оттопыренными ушными раковинами нами использован способ формирования противозавитка и его ножек из хряща самой ушной раковины и исправление угла между ушной раковиной и сосцевидным отростком путем резекции ладьевидной чаши и фиксации ушной раковины.

Для фиксации сформированного противозавитка нами применялись П-образные сквозные матрасные швы с наложением фиксирующих марлевых тампонов, а для ушивания заушной раны непрерывный шов, с использованием шовного материала марвилон или дермалон. При такой методике фиксации противозавитка и его ножек получаются физиологичными, резекция ладьевидной чаши и кожная пластика обеспечивает дополнительную фиксацию ушной раковины, создавая нормальную рельефную структуру. В послеоперационном периоде при данной методике необходимость ношения фиксирующих каркасных повязок и наушников отпадает.

У 26 больных при частичных посттравматических дефектах ушной раковины для формирования завитка нами предложен трапециевидный лоскут из задней поверхности ушной раковины, имеющий передние питающие ножки и верхний и нижний треугольный лоскут на питающей ножке. При дефектах завитка иногда мы между кожным трансплантатом имплантировали полоски хряща, взятой из ушной раковины.

Таким образом, использование трапецевидного и 2-х треугольных лоскутов на питающих ножках обеспечивает хорошее кровоснабжение трансплантата и способствует восстановлению косметического недостатка при дефектах завитка и лепесткообразного лоскута при дефектах завитка и мочки, таким образом снижает или сокращает до минимума послеоперационные осложнения.

В наших наблюдениях послеоперационные осложнения в виде некроза лоскута и образование келоидного рубца отмечено у 4 больных. Этим больным проведены повторные операции.

При анкетном опросе 48 больных в отдаленном периоде (через 2-6 лет) по данным антропометрических исследований и субъективных нарушениях отмечены удовлетворительные результаты.

Таким образом, врожденные пороки развития уха и посттравматические повреждения ушных раковин являются сложным разделом в оториноларингологии и косметологии. Проведение комплексного обследования больных и обоснование применения реконструктивно-слухоулучшающих и пластических операций способствует восстановлению анатомических функциональных дефектов у больных с врожденными пороками развития уха и посттравматических дефектов ушной раковины.

ВЫВОДЫ

1. При планировании проведения реконструктивно-слухоулучшающих пластических операций необходимо изучить функциональное состояние СА структурных элементов наружного, среднего, внутреннего уха и височной кости с использованием аудиологических и компьютерно-томографических исследований.
2. У больных с односторонними врожденными пороками развития уха оперативные вмешательства можно проводить с 7 лет и выше, с двухсторонними пороками с 6 лет для раннего восстановления психоэмоционального и речевого развития ребенка.
3. Проведение пластики с формированием наружного слухового прохода с помощью верхнего и нижнего кожного лоскута на питательной ножке дает хороший функциональный эффект и эпителизацию наружного слухового прохода, предупреждает возникновение послеоперационных осложнений.
4. Проводимые нами реконструктивно-пластические операции при врожденных пороках ушной раковины с формированием противозавитка с ножками и сокращением угла между ушной раковиной и сосцевидным отростком, восстанавливает рельефную структуру ушной раковины и дает хороший эстетический результат.
5. Использование трапециевидного лоскута на питающей ножке при повреждениях завитка и лепесткообразного лоскута при повреждениях завитка и мочки ведет к хорошему приживлению кожного трансплантата восстановлению анатомической формы

завитка и мочки, и предупреждает послеоперационные осложнения.

ПРАКТИЧЕСКИЕ РЕКОМЕНДАЦИИ

1. Дети с врожденными пороками развития уха должны пройти комплексное исследование в медико-генетическом кабинете для установления синдромальности патологии, у психоневролога, сурдолога для определения прогноза и выбора способа реконструктивно-пластических операций.
2. Для определения объема оперативного вмешательства рекомендуется учитывать клинические проявления порока, данные аудиометрических и компьютерно-томографических исследований.
3. Для лучшей социальной адаптации и хорошего функционального эффекта при одностороннем пороке рекомендуется начинать оперативное вмешательство в возрасте 7 лет и выше, а при двухстороннем - с 6 лет.
4. Для достижения приживляемости трансплантата и сокращения времени пребывания в стационаре при атрезии наружного слухового прохода рекомендуется: произвести пластику с помощью верхнего и нижнего лоскута на питающей ножке.
5. Для восстановления рельефной структуры ушной раковины при оттопыренности рекомендуется: формирование противозавитка с ножками из хрящевой основы самой ушной раковины. Для восстановления дефекта завитка и мочки уха – использование трапециевидного и лепесткообразного лоскутов на питающих ножках, выкроенных по задней поверхности ушной раковины и заушной области.

ЛИТЕРАТУРА

1. Азарова Л.Н. Рентгено-томографические данные у больных с врожденными аномалиями наружного и среднего уха // Тр. 2-го Моск. мед. ин-та.-М.,1975.-Т.143.-Вып.8.-С.48-51
2. Альжанов А.А., Шукиаров А.Б. Опыт лечения больных, страдающих лопухостью // Здоровоохр. Казахстана.-1993.-№3.-С.54-55
3. Андреева Д.Н. Хирургическое лечение изъязнов, косметических недостатков ушных раковин // Врачеб. косметика.-Л.,1972.-С.136-141
4. Аурикулопластика при аномалиях развития органа слуха: Метод. реком. / Сост. Д.И. Тарасов.-М.,1989.-7с.
5. Балайшис Р.П., Мартинкенас И.Л. Исправление торчащих ушных раковин // Тр. 5-й науч.-практ. конф. отоларингологов Эстонской ССР.-Тарту.-1973.-С.61
6. Балясинская Г.Л. Прямое наследование врожденного порока развития наружного и среднего уха у брата и сестры // Тр. 2-го Моск. мед. ин-та.-М.,1975.-Т.143.-Вып.1.-С.62-63
7. Балясинская Г.Л., Иваненко А.М. Применение полимерного гидрогелевого эндопротеза ушной раковины при коррекции микротии у детей // Оториноларингология на рубеже тысячелетий: Матер. XVI съезда оториноларингологов РФ.-СПб, 2001.-С.29-31
8. Балясинская Г.Л., Карнеева, Иваненко А.М. Особенности ведения больных с врожденными пороками развития наружного и среднего уха в предоперационном и послеоперационном периоде // Вестн. оториноларингологии.-1996.-№5.-С.22-23
9. Белкина Н.П., Ковалева Л.М., Ярчук Н.И., Проскуряков С.А. Пластика наружного слухового прохода ушных раковин при врожденных аномалиях развития // Тр. 3-го Всерос. съезда отоларингологов.-М.,1974.-С.186-187

10. Березин Н.А. Аурикулопластика при врожденных пороках развития наружного и среднего уха // На страже здоровья человека.-Калуга,1977.-Вып.6.-С.97-101
11. Березин Н.А. Новая методика реконструкции наружного и среднего уха при врожденных пороках развития тима гипогенезии // Тр. 3-го Всерос. съезда оториноларингологии.-М.,1974.-С.190-191
12. Березин Н.А., Ланченко С.Н. Аурикопластика при врожденных пороках наружного и среднего уха и травматических дефектах // Рос. респ. науч.-практ. конф. отоларингологов:Тез. сообщ.-М.,1976.-С.113-115
13. Богомильский Н.Р. Хирургическое лечение врожденных пороков развития наружного и среднего уха у детей // Вестн. оториноларингологии.-1996.-№5.-С.4-9
14. Вайшенкер П.Г. Модификация пластики наружного слухового прохода при травматических атрезиях // Отоларингология.-Киев,1975.-Вып.6.-С.67-68
15. Водяницкий В.Б. Восстановление ушной раковины при врожденной микротии у детей // Вестн. оториноларингологии.-1996.-№5.-С.24-26
16. Водяницкий В.Б., Быстров А.В., Лебедев К.В. Восстановление ушных раковин у детей с врожденными микротиями с применением местных растянутых тканей // Анналы хирургии.-1999.-№1.-С.47-50
17. Врожденные пороки развития уха, их генетическое консультирование и оперативное лечение / Д.В. Волков, Г.Г. Гузеев, И.Л. Кручилина, В.Т. Солониченко // Сб. науч. тр.2-го Моск. мед. ин-та.-М.,1983.-Т.189.-С.83-99
18. Врожденные пороки развития органа слуха у детей, особенности хирургической коррекции / Н.А. Милешина, Н.С. Дмитриев, Л.А. Брусова, Н.А. Левшина // Оториноларингология на рубеже тысячелетий: Матер. XVI съезда оториноларингологов РФ.-СПб, 2001.-С.103-105

19. Генетика и наследственность: Сб. ст. /Пер. с фр.: А.В. Акулачева; Под ред. С.Т. Высоцкого.-М.,1987.-300с.
20. Гольдина Э.С. Способ тотального восстановления ушной раковины при врожденных пороках развития наружного и среднего уха / Тр. 3-го Всерос. съезда оториноларингологов.-М.,1974.-С.187-189
21. Гречанина Е.Я. Пренатальное исследование и профилактика структурных аномалий плода: Автореф. дис. ... докт. мед. наук.-М.,1990.-65 с.
22. Изменение формы хрящей ушной раковины in vivo с помощью излучения гольмиевого лазера: предварит. Результаты /А.П Свиридов, Э.Н. Соболев, В.Н. Баграташвили и др. // Лазер. мед.-1999.-№2.-С.12-18
23. Иськив Б.Т., Луценко В.А. Редкая аномалия развития уха и боковой стенки глотки // Журн. ушных, носовых и горловых болезней.-1975.-№1.-С.99-100
24. Йовчев В., Маджаров М. Оперативное лечение торчащих ушных раковин // Acta Chir. Plast.-1979.-Vol.21.-N1.-P.58-63
25. К проблеме реабилитации детей с синдромом микротии/атрезии / К.З. Борисова, Г.Г. Бояджан, Н.А. Куриленко, Е.В. Борисова // Оториноларингология на рубеже тысячелетий: Матер. XVI съезда оториноларингологов РФ.-СПб, 2001.-С.32-35
26. Калантаров А.М., Кузанов И.Е. Реконструкция ушной раковины при аномалии и микротии III степени // Мед. новости Грузии.-2001.-№12.-С.25-28
27. Клинико-аудиологические и рентгенологические параллели у больных с врожденными пороками развития наружного и среднего уха / И.Л. Кручинина, А.И. Гингольд, Г.Л. Баласинская и др. // Тр. 2-го Моск. мед. ин-та.-М.,1973.-Т.17.-Вып.5.-С.40-44
28. Ключихин А.Л. Применение полимерного эндопротезирования в хирургии наружного уха // Вестн. оториноларингологии.-1999.-№2.-С.26-29

29. Ковалева Л.М., Ярчук Н.И. О совместной работе Лор и пластических хирургов при восстановительных операциях врожденных аномалий развития уха // Тр. Ленингр. науч.-исслед. ин-та по болезням уха, горла, носа и речи.-1974.-Т.19.-С.51-54

30. Козлов М.Л., Егоров Л.В. Дифференцированная диагностика и лечение врожденных аномалий наружного и среднего уха у детей //Вестн. оториноларингологии.-1981.-№2.-С.28-32

31. Козлов М.Л., Егоров Л.В., Луковский Р.В. Микрохирургия при врожденных пороках органа слуха у детей // Восьмой съезд оториноларингологов ССР: Тез. докл.-Суздадь, 1982.-С.59-60

32. Крюк Ю. Классификация врожденных аномалий уха // Acta Chir. Plast.- 1980.-Vol.22.-N1.-P.63-68

33. Кручинина И.Л., Балясинская Г.Л. Меатотимпаноластика у детей при аномалиях развития уха // Вестн. оториноларингологии.-1975.-№3.-С.18-22

34. Кручинский Г.В. Замещение субтотальных дефектов ушных раковин // Журн ушных, носовых, горловых болезней.-1989.-№3.-С.44-47

35. Кручинский Г.В. Классификация пороков и аномалий ушной раковины при синдромах I и II-й жаберных дуг // Вестн. оториноларингологии.-1999.-№4.-С.18-21

36. Кручинский Г.В. Классификация синдромов I и II-й жаберных дуг // Вестн. оториноларингологии.-2000.-№5.-С.39-42

37. Кручинский Г.В. Объем неотложной помощи при отрыве ушной раковины // Вестн. оториноларингологии.-1997.-№1.-С.61-62

38. Кручинский Г.В. Пластика ушной раковины.-М., 1975.-176 с.

39. Кручинский Г.В. Современные возможности пластики ушной раковины // Вестн. оториноларингологии.-1999.-№1.-С.42-44

40. Кузнецов С.В. Возможности компьютерной томографии в распознавании заболеваний и повреждений ЛОР-органов: Автореф. дис. ... докт. мед. наук.-СПб, 1992.-41 с.

41. Куртов М.Б., Атамуратов М. Случай наследственного порока развития ушных раковин и слуха // Здоровоохр. Туркменистана.-1973.-№6.-С.31-33

42. Лапченко С.Н. Реконструктивные слухоулучшающие операции и реоперации при врожденных пороках развития органов слуха // Рос. респ. науч.-практ. конф. отоларингологов: Тез. сообщ.-М.,1976.-С.113-115

43. Лапченко А.С., Миронов А.А., Тур Д.Р. Реабилитационные хирургические вмешательства при лечении больных с сужениями слухового прохода и перфорациями барабанной перепонки с использованием полифосфазеновых протезов // Оториноларингология на рубеже тысячелетий: Матер. XVI съезда оториноларингологов РФ.-СПб, 2001.-С89-91

44. Лисицын Е.Д., Симонина В.И., Морозова Т.В. Хирургическое лечение лопухости у детей // Тр. 2-го Моск. мед. ин-та.-М.,1975.-Т.38.-Вып.8.-С.53-56

45. Маджаров М.И. Новый метод дооперативного планирования расстояния между ухом и черепом при торчащих ушных раковинах // Acta Chir. Plast.- 1987.-Vol.29.-N2.-P.90-95

46. Мануйлов О.Е. О формировании наружного слухового прохода при врожденном пороке развития наружного и среднего уха // Тр. 3-го Всерос. съезда отоларингологов.-М.,1974.-С.189-90

47. Мануйлов О.Е. Хирургическое лечение больных с врожденным пороком развития наружного и среднего уха // Актуал. вопр. клинич. отиатрии.-Свердловск,1985.-С.76-80

48. Медико-генетическое консультирование и профилактика наследственных болезней: Библиогр. указат. отеч. и зарубеж. лит. за 1980-

1987 гг. / ВНИИ мед. и техн. информ.; Гос. центр. науч. мед. б-ка; Сост. Т.И. Синельникова.-М.,1988.-61 с.

49. Медико-генетическое обследование детей с врожденными пороками развития уха и его значение в выборе характера слухоулучшающих и косметических операций на наружном и среднем ухе / И.Л. Кручинина, Д.В. Волков, Г.Т. Гузеев, Г.Л. Балясинская, Гулькевич Ю.В., Лазюк Т.И. // Вестн. оториноларингологии.-1986.-№3.-С.24-28

50. Мельникова М.М. Особенности процессов восстановления эластичного хряща ушной раковины при ее дефектах: Автореф. дис. ...канд. мед. наук.-Новосибирск,1996.-С.23

51. Муминов А.И., Джаббаров К.Д., Хасанов А.А. Случаи келоидных рубцов в области ушной раковины // Мед. журн. Узбекистана.-1983.-№4.-С.81-82

52. Мясников В.С. Наблюдение двух случаев аплазии ушной раковины // Тр. 2-го Моск. мед. ин-та.-М.,1975.-Т.38.-Вып.8.-С.56-60

53. Некоторые особенности вестибулярного анализатора у детей с врожденными уродствами развития уха /И.Л. Кручинина, Т.Б. Балясинская, Т.Д. Ростовцева и др. // Восьмой съезд отоларингологов СССР: Тез. докл.-Суздаль,1982.-С.199

54. Некоторые особенности и отдаленные результаты пластики врожденных аномалий ушных раковин типа анотий и микротий у детей К.Ф. Сибилева // Тр. 2-го Моск. мед. ин-та.-М.,1982.-Вып.5.-С. 144-150

55. Неробеев А.И. Пластическое восстановление ушной раковины с использованием височно-теменного фасциального лоскута // Вестн. оториноларингологии.-1989.-№4.-С.46-48

56. Никитина В.Ф. Применение аутохряща ушной раковины при операциях по поводу тугоухости, обусловленной отосклерозом // Вестн. оториноларингологии.-2000.-№5.-С.35-38

57. Новиков А.И. Топографическая анатомия ушной раковины как ориентира при операциях на височно-нижнечелюстном суставе // Морфология и хирургия.-Новосибирск,2000.-Т.151.-Вып.2.-С.135-136

58. Овсянников М.И. Способ пластики при атрезии наружного слухового прохода // Вестн. оториноларингологии.-1975.-№4.-С.14-16

59. Овсянников М.И. Способ пластики ушной раковины при поперечной расщелине // Журн. ушных, носовых и горловых болезней.-1983.-№5.-С.85-87

60. Овчинников Ю.М. Вариант пластики наружного слухового прохода при его атрезии // Вестн. оториноларингологии.-1975.-№4.-С.79-81

61. Островский А.И. Эффективность восстановления задней стенки наружного слухового прохода многократно дублированной плоской костью // Проблемы физ. воспитания и здоровья: науч.практ. конф. Дал. Востока.- Благовещенск, 1994.-С.176-178

62. Пальчун В.Т., Магомедов М.М. Аудиологическое прогнозирование результатов и хирургическое лечение при врожденной атрезии наружного слухового прохода у ребенка // Вестн. оториноларингологии.-1997.-№4.-С.37-39

63. Пятякина О.К. Диагностические критерии и лечебная тактика при травматических повреждениях структур уха // Вестн. оториноларингологии.-2000.-№5.-С.39-42

64. Рябинин А.Т. Вросшие ушные раковины // Вестн. оториноларингологии.-1988.-№4.-С.81-82

65. Рябинин А.Т. Новые элементы пластики ушных раковин у детей с врожденными пороками развития наружного и среднего уха // Сб. тр. Моск. НИИ уха, горла и иноса.-М.,1978.-Вып.24.-С.10-13

66. Рябинин А.Т., Самарец М.С., Шелмаков И.Я. Пластика свернутой ушной раковины у детей с врожденными пороками развития наружного и

среднего уха // Тр. Центр. ин-та усовершенствования врачей.-М.,1979.-Т.226.-С.96-97

67. Скоробогатый В.А., Корниенко А.А., Петрайкер А.В. Модификация способа операции Французова при рубцовом заращении или сужении наружного слухового прохода // Оториноларингология.-Киев,1975.-Вып.6.-С.65-66

68. Стрельников А.Г. Формирование ушной раковины с использованием трехмерного пластилинового шаблона // Актуал. пробл. стоматол.: Матер. Всерос. науч.-практ. конф.-Чита, 1998.-С.85-86

69. Тарасов Д.И., Лапченко С.Н., Рябинин А.Е. Принципы хирургического лечения детей с врожденными пороками развития наружного и среднего уха // Рос. респ. науч.-практ. конф. отоларингологов: Тез. сообщ..-М.,1976.-С.110-113

70. Тимофеев А.А., Весова Е.П., Талаат Эззат Талих Методика формирования ушной раковины // Восстановит. хирургия челюстно-лицевой области: Сб. матер. конф..-М.,1995.-С.140

71. Тимощенко П.А. Восстановление наружного слухового прохода при приобретенных атрезиях // Патология верхних дыхательных путей и уха: Матер. VI респ. конф. отоларингологов Литовской ССР.-Вильнюс,1984.-С.112-113

72. Умаров У.У. Вросшая ушная раковина // Здравоохр. Таджикистана.-1981.-№1.-С.97-98

73. Ушакова В.И. Врожденная атрезия наружного слухового прохода у 3-х членов одной семьи // Вестн. оториноларингологии.-1983.-№4.-С.62-63

74. Федотов В.К., Федотов К.В. Хирургическое лечение пороков развития и заболеваний ушной раковины и околоушной области в детском возрасте // Сб. науч. работ врачей, посвящ. 100-летию Отделенческой клинич. б-цы на ст. Омск.-Омск,1996.-С.105-106

75. Хмельник В.М. Келодные образования ушных раковин // Вестн. оториноларингологии.-1983.-№6.-С.50-51

76. Хмельчонак И.П. Метод операции при атрезии слухового прохода.-Иркутск,1974.-7с.

77. Чернова Н.Т., Аверин В.Г., Цукерберг Л.И. Два необычных наблюдения эмбриональных пороков развития шеи и уха // Вестн. оториноларингологии.-1974.-№2.-С.106-108

78. Чернятина Т.В., Замятин К.К. Восстановительные операции при посттравматических дефектах ушных раковин // Современные методы диагностики и лечения основных стоматологических заболеваний.-М.,1985.-С.66-68

79. Экспериментальное исследование коллагена как альтернативного материала для формирования каркаса ушной раковины / З.А. Тотрова, А.И. Неробеев, А.Б. Шехтер и др. // Анналы пластич., реконструкт. и эстетич. хирургии.-2001.-№4.-С.57-67

80. Элсахи Н.И. Применение кожного лоскута для исправления торчащих ушей // Acta Chir. Plast.-1975.-Vol.17.-N1-2.-P.64-69

81. Якубовская Е.Л. Наследственная глухота, сочетающаяся с аномалиями уха // Вестн. оториноларингологии.-1987.-№3.-С.69-70

82. Ярчук Н.И. Восстановление ушных раковин при врожденных микротравмах // Журн. ушных, носовых и горловых болезней.-1973.-№1-С.46-50

83. Ярчук Н.И. Исправляющие операции при частичных изъянах ушных раковин // Врачеб. косметика.-Л.,1980.-С.132-136

84. Adkins W.Y., Altmann, Osquthorpe J.D. Management of canal stenosis with a transposition flap // Laryngoscope.-1981.-Vol.91.-N8.-P.1267-1269

85. Alesthetic surgery for microtia / P. Boudard., C. Benassayag, R.S. Dhillon et al // Arch. Otorhinolaryngol.-1989.-Vol.246.-N5.-P.349-352

86. Aquilar J.A., Jahrsdoerfer R.A. The surgical repair of congenital microtia and atresia //Otolaryngol.-1988.-Vol.98.-N6.-P.600-606
87. Association of external auditory canal atresia, vertical talus, and hypertelorism: confirmation of Rasmussen syndrome / S. Jilia, J.M. Pedespan, P. Boudard, R. Barbier //Am. J. Med. Gen.-2002.-Vol.110.-N2.-P.179-181
88. Bala S. Total reconstruction of the auricle for congenital microtia // Pract. Otol.-1986.-Vol.79.-Suppl.3.-P.33-44
89. Barta T. Skusenistis chirurgickon liečbou kongenitalnych anomalií sluchoveho organu u dospelych //Cs. Otolaryng.-1984.-Vol.33.-N4.-P.222-226
90. Berghaus A., Axhausen M., Handrock M. Poröse Kunststoffe für die Ohrmuschelplastik // Laryng. Rhinol. Otol.-1983.-Bd.62.-N7.-S.320-327
91. Blevins N.H., Byahatti S.V., Karmody C.S. External auditory canal duplication anomalies associated with congenital atresia // J. Laryngol. Otol.-2003.-Vol.117.-N1.-P.31-38
92. Ciffin Ch. S. The wrestler's ear (Acute auricular hematoma) // Arch. Otolaryngol.-1985.-Vol.111.-N3.-P.161-164
93. Chirurgia reconstructive del conducto auditivo externo /F. Olairda , D. Alaminos, G. Marquez, M. Guwvara // Rew. Laryngol. Otol. Rhinol.-1981.-Vol.102.-N9/10.-P.393-399
94. Cochran J.H., Shinn J.B. The postauricular flap in helical injuries // Laryngoscope.-1979.-Vol.79.-N8.-P.1347-1350
95. Cooper L.F., Wang Jads E. Aural atresia associated with multiple congenital anomalies congenital retardation: A new syndrome // J. Pediatr.-1987.-Vol.110.-N5.-P.747-750
96. Correlation between high-resolution computed tomography and surgical findings in congenital aural atresia / Y. N. Mechra, S.P. Dubey, B.S. Mann, S. Suri // Arch. Otolaryngol.-1988.-Vol.114.-N2.-P.137-141
97. De la Cruz A., Linthicum F.N., Luxford W. M. Congenital atresia of the external auditory canal // Laryngoscope.-1985.-Vol.95.-N4.-P.421-427

98. DiBartolomeo J.K. The petrified auricle Comments on ossification calcification and exostoses of the external ear // *Laryngoscope*.-1985.-Vol.95.-N5.-P.566-576
99. Elsayh N. I. Ear replantation combined with local flaps // *Ann. Plast. Surg*.-1986.-Vol.17.-N2.-P.102-111
100. Escher F. Das trauma des ohres // *Ther. Umsch*.-1978.-Vol.35.-N7.-P.493-501
101. Farkas'L.G. Ear morphology in treacher collins', apert's, and Crouzon's syndromes // *Arch. Oto-Rhino-Laryngol*.-1978.-Vol.220.-N1-2.-P.153-157
102. Follow-up study reconstructed auricle in microtia: comparison of the results of the rib cartilage framework and the silicone rubber framework methods / T. Matsunaga, N. Fujita, Y. Ritaoku et al // *Anris. Nasus Larynx*.-1989.-Vol.16.-N2.-P.75-88
103. Friedberg J. Correction of congenital meatul atresia of the ear, vtilizing a supenorly based rost-auricular pedicle flap // *J. Otolaryngol*.-1977.-Vol.6.-N7.-P.5-10
104. Fruscella P. La correzione chirurgica delle arecchie prominenti / *Otorinolaryngol*.-1985.-Vol.35.-N5.-P.451-455
105. Gerhardt H.J. One hundred and sevently-five surgically treated malformations of the external and middle ear: finolings and results // *Auris-Nasus-Larynx*.-1988.-Vol.15.-N2.-P.81-87
106. Grundfast K.M., Camilon F., Geldof. External auditory canal stenosis and partial atresia without associated anomalies // *Ann. Otol. Rhinol. Laryngol*.-1986.-Vol.95.-N5.-P.1, 505-509
107. Gryczynski M. Les malformations congenitales de L'oreille. Observations cliniques // *rev. Laryng. Otol. Rhinol*.-1982.-Vol.103.-N5.-P.365-369
108. Hayashi R., Matsuo K., Hirose T. Tensian lines of the auricular cartilage // *Plast. Reconstr. Surg*.-1991.-Vol.83.-N5.-P.869-872

109. Helnis J. Ergebnisse der mikrochirurgie bei ohrmibildungen // Laryngol. Rhinol. Otol.-1987.-Vol.66.-N1.-P.16-18
110. Heneman H. Surgical correction of the stenosed ear canal // J. Otolaryngol.-1979.-Vol.8.-N5.-P.461-462
111. High-resolution CT scanning and auditory brain stem response in congenital aural atresia: Palieut selection and surgical correlation / R.A. Jahrsdoerfer, J.W. Yekley, J.W. Hall et al // Head Neck. Surg.-1985.-Vol.93.-N3.-P.292-298
112. Hiraide F., Nomura Y., Nakamura R. Histopathology of atresia auris congeaits // J. Laryng. Otol.-1974.-N12.-P.1249-1256
113. Jahrsdoerfer R. Congenital malformations of the ear. Analysis of 94 operations // Ann. Otol.-1980.-N4.-P.348-352
114. Karlan M.S. Contour analysis in plastic and reconstructive surgery // Arch. Otolaryngol.-1979.-Vol.105.-N11.-P.670-679
115. Kastenbauer E.R. Zur operativen behandlung der abstehenden ohrmuschel, borstellung eines bewahrten verfahrens // Laryng. Rhind. Otol.-1983.-Vol.63.-N11.-P.512-515
116. Kemink J.L., Graham M.P., Dolezal R.F. Congenital atresia of the external auditory canal // Arch. Otolaryngol.-1983.-Vol.109.-N6.-P.422-424
117. Kruk J. Odstajace malzowiny uszne // Otolaryngol. Pol.-1984.-Vol.38.-N5.-P.387-391
118. Kruk J. Zespol I i II luku skrzelowego // Otolaryngol. Pol.-1984.-Vol.38.-N5.-P.393-399
119. Kruk J. Zespol I luku skrzelowego // Otolaryngol. Pol.-1985.-Vol.39.-N2.-P.132-138
120. Kruk J. Zwiniete malzowiny usze // Otolaryngol. Pol.-1985.-Vol.39.-N2.-P.140-145
121. Kruk J. Zwisajace malzowiny uszne //Otolaryngol. Pol.-1984.-Vol.38.-N5.-P.387-391

122. La chirurgie fonctionnelle de l'aplasie majeure de l'oreille propos de 109 patients / Y. Manach, A. Perrin, L. Griscelli et al // Ann. Otolaryngol. Chir. Cervicofoc.-1987.-Vol.194.-N8.-P.607-614

123. La chirurgie plastique des aplasies du pavillon. A propos de 65 cas / Folamas Y., Manach, A. Perrin, J. Depondt, C. Hamann // Ann. Otolaryngol. Chir. Cervicofoc.-1987.-Vol.104.-N8.-P.599-605

124. La reconstruction du mur de la logette / A. Desaulty, B. Martiat, B. Gosselin et al // Acta Otorhinolaryngol.-1989.-Vol.43.-N1.-P.7-19

125. Lacher G. La reconstruction du conduit auditif externe totale et partielle en ceravital // rev. laryngol. Otol. Rhinol.-1985.-Vol.106.-N5.-P.335-337

126. Lambert P.R. Major congenital ear malformations. Surgical management and results // Ann. Otol. Rhinol. Laryngol.-1988.-Vol.97.-N6.-P.641-649

127. Lindsay J.R., Hinojosa R. Far, anomalies associated with renal dysphasia and immunodeficiency study // Ann. Otol.-1978.-Vol.87.-N1.-P.10-17

128. Lucente F.E., Boyers J.E. Reconstruction of the external ear using multiple Burow's triangles // Ann. Otol.-1978.-Vol.87.-N3.-P.432-435

129. Madjarov M.M. Peculiarities in auricular incline in adult Bulgarians // Журн. ушных, носовых и горловых болезней.-1986.-Т5.-С.41-43

130. Malformations des structures annexes de l'oreille en cas d'agenesie /M. Portman, P. Le Grignou, A. Paëva, M. Bagot d'Arc // Rev. Laryng. Otol. Rhinol.-1982.-Vol.103.-N5.-P.359-362

131. Management of congenital ear malformations /M.E. Glasscock, M.K. Schwaber, A.J. Nissen, C.G. Jackson // Ann. Otol.-1983.-Vol.53.-N5.-P.504-509

132. Manach Y. La prise en charge des aplasies majeures de l'oreille // Acta Otorinolaringol.-1987.-Vol.41.-N4.-P.564-573

133. Mattox D.E., Fisch U. Surgical correction of congenital atresia of the ear // Otolaryngol. Head. Neck. Surg.-1986.-Vol.94.-N5.-P.574-577

134. Mazeas R., Serrand G., Bardaine M. Electrophysiologie des malformations congenitales de moyenne // Rev. Laryngol. Otol. Rhinol.-1979.-Vol.100.-N11-12.-P.639-642

135. Minatogawa T., Kumori T., Nishimura Y. Results of surgery for congenital atresia and stenosis // Pract. Otol.-1988.-Vol.81.-N2.-P.211-219

136. Nagel F. Behandlungsmöglichkeiten des keloids im HNO-Bereich unter besonderer berücksichtigung nach anthelixplastik // Laryngol. Rhinol. Otol.-1986.-Vol.65.-N5.-P.303-304

137. Nielsen F., Kristensen S., Crawford M. Promonenn ears: A fallow-up study // J. Laryng. Otol.-1985.-Vol.99.-N3.-P.221-224

138. Oliveira C.A., Pinheiro L.C.F., Gomos M.R. External and middle ear malformations: Autosomal dominant genetic transmission // Ann. Otol. Rhinol. Laryngol.-1989.-Vol.98.-N10.-P.772-776

139. Ombredanne M., Pellant, Trente. Trois operations d'aplastic de l'oreille: Les differents types d'aplasice de l'oreille. Ann. Otolaryngol. Chir. Cervicofac. – 1958.-V. 68.- №1. –p. 6-45.

140. Parving A. A fine-year longitudinal study of hearing in s Danish rural population aged 31-50 years // Brit. J. Audiology.-2000.-Vol. 34.-N1.-P.47-55

141. Pirsig W. Sofortige implantation von konservierten knorpel bei suppurativer perichondritis der ohrmuschel // HNOL.-1980.-Vol.28.-N7.-P.230-233

142. Plastic auricular reconstruction / D. Chen, J.T. Johnson, I. Zini et al // Otolaryngol. Head. Surg.-1983.-Vol.91.-N5.-P.556-558

143. Portman M., Bebear J.P., Le-Grignou P. Les agenesies de L'oreille: etude aurakytigene. A propos de 150n cas // Ann. Oto-Laryngol.-1983.-N6.-P.403-407

144. Portman M., Le Grignou P. Chirurgie des agenesies majeures de l'oreille // Rev. Laryng. Otol. Rhinol.-1982.-Vol.103.-N5.-P.347-352

145. Pulec J.L., Freedman H.M. Management of congenital ear abnormalities // *Laryngoscope*.-1978.-Vol.88.-N3.-P.420-434
146. Pyykko L. Effect of atropine and scopolamine on bradycardia and ametic symptoms in otoplasty // *Laryngoscope*.-1999.-Vol. 109.-N1.-P.108-112
147. Rapin I., Ruben R.G. Patterns of anomalies in children with malformed ears // *Laryngoscope*.-1976.-Vol.86.-N10.-P.1469-1502
148. Rasingefr G.A., Arnddner M., Wicke W. Spätergebnisse der korrektur anstender ohrmuscheln // *Larung. Rhuinol. Otol*.-1983.-Vol.62.-N7.-P.328-330
149. Roberts syndrome, normal cell division, and normal intelligence / K. Hwang, D.K. Lee, S.I. Lee, H.S. Lee // *J. Craniofac. Surg*.-2002.-Vol.13.-N3.-P.390-394
150. Roland E. Abnormalities of the neonatal ear: otoscopic observations, histologic observations and a model for contamination of the middle ear by cellular contents of amniotic fluid // *Laryngoscope*.-1993.Vol.103.-P.31
151. Ruder R.O. New concept in microtia repair // *Arch. Otolaryngol. Head Neck. Surg*.-1988.-Vol.114.-N9.-P.1016-1019
152. Savic D., Ceranic L.J., Djeris D. association des anomalies de l'oreille externe et du nerf facial aux anomalies d'autres organes // *Rev. Laryngol. Otol. Rhinol*.-1986.-Vol.107.-N5.-P.413-416
153. Schröder M., Evers K., Husemann B. Resultate von ohrmuschelanlegeplastiken nach einer modifizierten conserve-methode // *HNO*.-1980.-Vol.28.-N7.-P.241-246
154. Schuknecht H.F. Congenital aural atresia // *Laryngoscope*.-1989.-Vol.99.-N9.-P.908-917
155. Scrimshaw G.C. Otoplasty by abrasion sculpture and fixation // *Arch. Otolaryngol*.-1977.-Vol.103.-N10.-P.579-581
156. Senechal G., Senechal B. Studi critique des techniques de correction des oreilles decolles// *Ann. Otolaryng*.-1983.-Vol.100.-N6.-P.451-454

157. Smahel Z. Kraniofacialni zmeny pri jedmostranie aplazii boltce // Ces. Otolaryngol.-1985.-N3.-P.176-187

158. Soliman T., Falt-Hi A., Kadir M.A. A simplified teehnique for the management of aqui red stenosis of the external auditory canal // J. Laryngol.-1980.-Vol.94.-N5.-P.549-552

159. Spector G.J., Sobol S., Thawley S.E. Split thickness skin grafting in canaloplasty for acquired ear atresia // Laryngoscope.-1979.-Vol.89.-N4.-P.674-676

160. Staindl O. Plastische operationen in HNO-gebiet inc kindesalter // Laryngol. Rhinol. Otol.-1984.-Vol.63.-N3.-P.105-108

161. Staindl O. Über mibertage und komplikationen nach ohrmuschelanelplastiken // Laryngol. Rhinol. Otol.-1986.-Vol.65.-N11.-P.696-651

162. Staindl O. Zur korrektur der abstehenden ohrmuschel // HNO.-1980.-Vol.28.-N7.-P.234-240

163. Stern J.C., Lucente F.E. Carbon dioxide laser excision of earlobe keloides // Arch. Otolaryngol. Head Neck. Surg.-1989.-Vol.115.-N9.-P.1107-1111

164. Tansal ve girisimsel radyoloji: Tibbi Goruntulrmr ve Girisimsel Radyoloji Dernegi yank organ /M.Kepabi, T/ Kaya, B. Adapinar, R. Ozkan // Tani Girisim. Radiol.-2003.-Vol.9.-N1.-P.47-53

165. Tape attachment therapy for correction malformatious of the auricle: clinical and ecsperimental studies / M. Muraoka, Y. Nakai, Y. Ohashi et al // Laryngoscope.-1985.-Vol.95.-N2.-P.165-175

166. Templer GJ., Davis W.E., Thomas J.R. A rotation flap for low posterior auricular defects // Laryngoscope.-1981.-Vol.91.-N5.-P.826-828

167. The brauchiooto-renal syndrome / M. Raspono, V. Tarantino, L. Moni et al // J. Larungol. Otol.-1988.-Vol.102.-N2.-P.138-141

168. Tiwari R.M. Reconstruction of the partially ablated auricle // J. Laryngol. Otol.-1986.-N8.-P.929-933

169. Tomography in the pre-operative evaluation of ear malformations / A. Fileni, C. Colosimo, M. Moschini et al // J. Laryn a Otol.-1985.-Vol.99.-N5.-P.433-438

170. Tos M., Bonding P. Treatment of postinflammatory acquired atresia of the external auditory canal // ORLI.-1979.-Vol.41.-N2.-P.82-90

171. Traitement des stenoses aequises du conduit auditif externe / G. Lamas, M. Chis, G. Senechol, J. Soudant // Ann. Otolaryngol. Chir. Cervicofac.-1988.-Vol.105.-N5.-P.271-276

172. Utilisation du lambeau de fascia superficial tempora parietal dans les reconstructions complexes du pavillon de l'oreille / M. Boudard, C.C. Benassayag, F. Alvarez et al // Rev. Laryngol. Otol. Khiuol.-1989.-Vol.110.-N2.-P.219-222

173. Walter C. Zur korrektur der ohrmuscheltrauma // HNO.-1983.-Vol.31.-N11.-P.381-386

174. Warwick-Brown N.P., Richards A.E.S. Perichondritis of the ear following acupuncture // J. Laryngol. Otol.-1986.-Vol.100.-N10.-P.1177-1179

175. Watkin P.M. Otological disease in turned syndrome // J. Laryngol. Otol.-1989.-Vol.103.-N8.-P.731-738

176. Weerda H. Das ohrmuscheltrauma // HNO.-1980.-Vol.28.-N7.-P.209-217

177. Weerda H. Die chirurgie der riudlichen ohrmuschelmib bildung // Laryng. Rhinol. Otol.-1984.-Vol.63.-N3.-P.120-122

178. Weerda H. Unsere erfahrungen mit der chirurgie der ohrmuschelmib bildungen I. Die chirurgie einfacher missbildungen // Laryng. Rhinol. Otol.-1982.-Vol.62.-N7.-P.346-349

179. Weerda H. Unsere erfahrungen mit der chirurgie der ohrmuschelmib bildungen. II Die Chirurgie der makrotie und des tassendres // Laryngol. Rhinol. Otol.-1982.-Vol.61.-N7.-P.350-353

180. Weerda H. Unsere erfahrungen mit der chirurgie der ohrmuschelmib bildungen. III Das minider und das stark deformierte Tassenohr. // Laryngol. Rhinol. Otol.-1982.-Vol.61.-N9.-P.493-496

181. Weerda H. Unsere erfahrungen mit der chirurgie der ohrmuschelmib bildungen. IV Die mikrotie // Laryngol. Rhinol. Otol.-1982.-Vol.61.-N9.-P.497-500

182. Weerda H., Munker G. Einseitige reconstruction von ohrmuscheldefekten mit linem // Transpositions-rolationslappen // Laryngol. Rhinol. Otol.-1981.-Vol.60.-N6.-P.312-317

183. Wigand M.E. Tympano-meatoplastic endaurele pour les atresies congenitales severes de l'oreille // Rev. Laryngol.-1978.-Vol.99.-N1-2.-P.15-28

184. Wissen-Sigert I. Gehörgangsrekonstruktion bei der operation grober ohrmuschelmib-dungen // Laryngol. Rhinol. Otol.-1984.-Vol.63.-N2.-P.56-57

185. Wolfensberger M., Hilger P.A., Hilger J.A. Conchal bowl and postauricular flaps for reconstruction of the external auditory canal // Otolaryng. Head. Surg.-1983.-Vol.91.-N4.-P.404-406

186. Wright J.W. Polytomography and congenital exterual and middle ear anomalies // Laryngoscope.-1981.-Vol.91.-N11.-P.1806-1811