

**МИНИСТЕРСТВА ЗДРАВООХРАНЕНИЯ РЕСПУБЛИКИ УЗБЕКИСТАН
САМАРКАНДСКИЙ ГОСУДАРСТВЕННЫЙ МЕДИЦИНСКИЙ ИНСТИТУТ**

На правах рукописи

УДК: 616-089.34.053

Джураев Рустам Мамашарифович

Кишечные анастомозы у детей

Специальность 5А510202 – детская хирургия

ДИССЕРТАЦИЯ

на соискание академической степени магистра

Научный руководитель :

проф: Атакулов Д.О.

Самарканд 2015 год

ОГЛАВЛЕНИЕ

	Стр.
ВВЕДЕНИЕ	4
ГЛАВА 1. Современные аспекты формирования ручного шва кишечного анастомоза. (Обзор литературы).	
1.1. История вопроса	10
1.2. Шов тонкокишечного анастомоза	12
1.3. Принципы формирования и механика тонкокишечных соустьей	27
1.4. Заживление кишечного соустья	30
1.5. Механические аспекты изучения кишечного соустья	31
ГЛАВА 2. Материал и методы исследования .	
2.1. Общая характеристика больных.....	51
2.2. Методы обследования.....	55
ГЛАВА 3. Результаты хирургического лечения детей потребовавших наложения анастомоза кишечника	
3.1. Непосредственные результаты хирургического лечения.	66
3.2. Отдаленные результаты хирургического лечения.	11
ЗАКЛЮЧЕНИЕ ВЫВОДЫ	3
ПРАКТИЧЕСКИЕ РЕКОМЕНДАЦИИ	12
СПИСОК ЛИТЕРАТУРЫ	4
	135
	136
	137

ВВЕДЕНИЕ

Важнейшей технической задачей в коррекции непроходимости кишечника является формирование надежного кишечного соустья при выраженной разнице диаметров сегментов (Chirdan L.B., 2004). Традиционно, адаптированные анастомозы относили к оперативным приемам высокой степени риска несостоятельности, стеноза или функциональной неполноценности кишечного соустья (Эргашев А.Ш., 2002; Karnak I., 2001). Многие отечественные хирурги отдают приоритет этапному лечению кишечной непроходимости: наложению кишечных стом (Гассан Т.И., 2002) или разгрузочных «Т-образных» соустий (Немилова Т.К., 2002; Иванов В.В. с соавт., 2006). В то же время, гидродинамика адаптированных анастомозов, становление функции желудочно-кишечного тракта после операции до настоящего времени изучены недостаточно.

В зарубежной литературе представлены результаты успешного применения первичных адаптированных анастомозов (Kizilkan F., 1991; Hajivassiliou C.A., 2003). Однако не решены проблемы выбора варианта адаптации, целесообразности пликация проксимального (Bowen J., 1996; Skaba R., 1997) или адаптации дистального кишечных сегментов (Touloukian R.J., 1993; Nonzumi M., 1993). Большинство хирургов (Patil V.K., 2001; Namasivayam S., 2002) используют модификацию «процедуры Louw J.H.» (1967), при этом практически не обсуждаются особенности послеоперационного периода при различных вариантах адаптированных анастомозов.

Нет доказательных научных данных в отношении выбора варианта кишечного шва (Турусов Р.А., 1999). Ряд авторов отдает предпочтение; узловому шву (Touloukian R.J., 1993; Leslie A., 2003), даже подчеркивая необходимость его использования при адаптированных анастомозах (Holland-Cunz S. et. all., 2007). Другие исследователи рекомендуют использовать непрерывный кишечный шов (Варфоломеев А.Р., 2002; Sato S., 1998; Chirdan L.B., 2004).

Общепринятые способы оценки надежности кишечного соустья подвергаются критике (Егоров В.И., 2001), а результаты применения адаптированных анастомозов малочисленны и противоречивы (Yamataka A., 2005; Simmi R. R., 2006).

Таким образом, отсутствие единых подходов к выбору хирургической тактики при непроходимости тонкой кишки у новорожденных, варианту адаптации и анастомозирования дисконгруэнтных кишечных сегментов и научно обоснованных рекомендаций по параметрам шва кишечного анастомоза определяет актуальность данной проблемы.

ЦЕЛЬ ИССЛЕДОВАНИЯ: Обосновать эффективность и безопасность формирования адаптированных кишечных анастомозов у детей с непроходимостью кишечника.

ЗАДАЧИ ИССЛЕДОВАНИЯ

1. Определить показания к наложению однорядного кишечного анастомоза у детей.
2. Провести сравнительный анализ непосредственных результатов хирургического лечения в зависимости от вида и методики наложения кишечного анастомоза у детей.
3. Изучить отдаленные результаты хирургического лечения детей потребовавших наложения одного или двухрядного кишечного анастомоза.
4. На основе полученных результатов оценить эффективность применения однорядного кишечного анастомоза у детей.

НАУЧНАЯ НОВИЗНА

В ходе исследования были определены показания к наложению однорядного кишечного анастомоза у детей. Проведен сравнительный анализ непосредственных результатов хирургического лечения при применении

однорядного и двухрядного кишечного анастомоза. На большом клиническом материале оценены отдаленные результаты хирургического лечения хирургической патологии у детей потребовавших наложения одного или двухрядного кишечного анастомоза. Полученные результаты показали эффективность применения однорядного кишечного анастомоза у детей.

ПРАКТИЧЕСКАЯ ЗНАЧИМОСТЬ

Предложенная методика наложения однорядного межкишечного анастомоза технически нетрудная и не имеет противопоказаний. При дисконгруэнтности анастомозируемых концов кишечника предложена модификация по Louw J.H., которая максимально расширяет показания к анастомозу «конец» в «конец» и позволяет отказаться от наложения стом или «Т-образных» анастомозов. Изучение непосредственных и отдаленных результатов лечения показал эффективность предложенной методики – снизилась длительность операции, уменьшились послеоперационные осложнения, увеличилось количество хороших и удовлетворительных результатов лечения в отдаленном периоде.

ГЛАВА 1

СОВРЕМЕННЫЕ АСПЕКТЫ ФОРМИРОВАНИЯ КИШЕЧНОГО АНАСТОМОЗА У ДЕТЕЙ.

1.1. История вопроса

Проблема надежного соединения участков желудочно-кишечного тракта была актуальна все время существования абдоминальной хирургии. Первые сообщения о попытках соединения кишечника дошли до нас из древней Индии, где для зашивания ран кишки использовался «муравьиный шов», при котором шовным материалом служили челюсти муравьев.

Основы современных способов соединения кишечника были заложены работами хирургов XIX века. Так, М. Bichat в результате экспериментальных исследований пришел к выводу, что скорейшему склеиванию двух участков кишечной трубки способствует соприкосновение их серозных поверхностей. В. Travers (1812) видел основу успешного анастомозирования в плотном контакте сшиваемых органов по всей окружности. На основании этого уже в 1826 году А. Lambert в опытах на собаках предложил узловый однорядный серозно-мышечно-серозный шов с узлами на серозной оболочке. В России Н.И. Пирогов модифицировал шов А. Lambert и в 1864 году сообщил о своем положительном опыте использования кишечного шва с захватом не только серозно-мышечного, но и подслизистого слоя полого органа. Одновременно с Н.И. Пироговым однорядный серозно-мышечный шов разработали военный хирург А.Л. Legouest (1863) и немец F. Wysler (1865). Однако широкое внедрение в хирургическую практику такого вида кишечного шва связано с именем датского хирурга А.К. Gustav Bier, поэтому в западной литературе однорядный серозно-мышечно-подслизистый шов стал известен, как шов Бира. По данным Б.А. Алертова, на протяжении XIX века было разработано свыше 300 различных модификаций кишечного шва. В это время Визьен приходит идея о том, что для облегчения отхождения в полость кишки лигатур их узлы

должны быть обращены внутрь. Такой способ кишечного шва пропагандировал французский исследователь Andre Toupet (1914). Этот же принцип лег в основу шва В.П. Матепгука (1945), при котором слизистая кишки в шов не захватывалась, а узлы лигатур были обращены внутрь полого органа.

Исторически значимым явилось предложение Дюпноитрена использовать для формирования анастомоза непрерывный кишечный шов, который носил подслизисто-мышечно-серозный характер.

Желание увеличить прочность анастомоза, снизив его биологическую проницаемость, привело хирургов к мысли о формировании соустья многорядными швами. А. Czerny (1880) формировал внутренний ряд швов, обращая узлы в просвет кишки, а наружный ряд швов — по методу Lambert. Принципиально повторяя методику А. Czerny, американец У. Albert (1881) использовал для формирования внутреннего ряда непрерывный шов. Шмиден, наряду с использованием шва Бира рекомендовал формировать кишечное соустье двухрядным непрерывным швом (Шмиден В., 1931).

А. Wölfer (1881) ввел в практику трехрядный шов, дополнив двухрядную методику швами слизистой оболочки. Трехрядную методику со швами слизистой оболочки предлагали использовать Hacker, Roux, И.К. Спижарский.

Формирование кишечного соустья у новорожденного вероятно впервые произвел Alexis Littre в 1710 г. Однако первое выздоровление малыша при врожденной непроходимости кишечника было описано Fockens в 1911 году. В 1933 году W. Ladd сообщил об опыте применения однорядного кишечного шва у новорожденных. В России первое успешное наложение кишечного анастомоза у новорожденного произведено провинциальным хирургом И.Д. Кавериним в 1932г. Систематическое оперативное лечение врожденной непроходимости кишечника с благоприятным исходом в нашей стране начато с 1953 г. в Ленинграде Д.Б. Авидоном (1963), который использовал в то время для формирования кишечного соустья двухрядный узловый шов. В это же

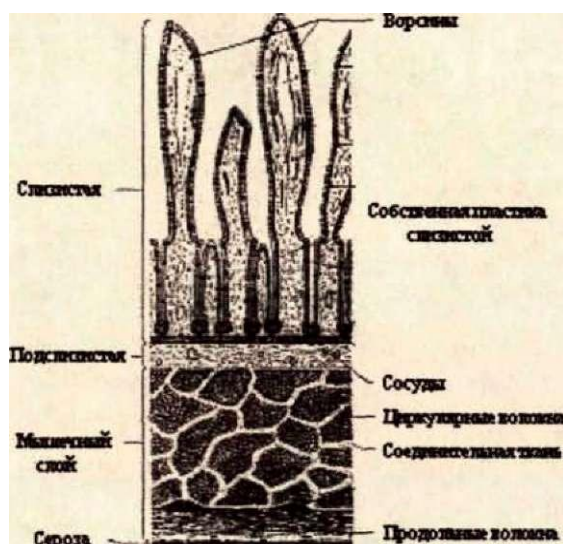
время И.К. Мурашов (1963) сообщил о преимуществах однорядного узлового шва кишечного анастомоза в хирургии новорожденных. Один ряд П-образных сквозных швов с узлами на слизистой оболочке по методике ШкЪат при операциях у новорожденных использовал С. Я. Долецкий (1976). Долгое время использование непрерывных швов кишечника в хирургии новорожденных было ограничено опасностью послеоперационного стеноза зоны соустья (Г.А. Баиров, 1987). После появления в практике детских хирургов биodeградирующих шовных нитей все большее число исследователей стало отдавать предпочтение именно этому варианту соединения кишечных петель.

В настоящее время мы являемся свидетелями продолжающегося поиска оптимального соединения органов желудочно-кишечного тракта. Однако «...последнее слово по поводу кишечного шва, возможно, когда-нибудь будет сказано, но, безусловно, не ранее того, как будет проведена большая экспериментальная работа с точностью, до сих пор не имевшей места в исследованиях такого рода» (\У.8. НаМес!, в переводе В.И. Егорова).

1.2. Хирургические аспекты строения и функции тонкой кишки, особенности у новорожденных

Тонкая кишка представляет собой участок пищеварительного тракта между желудком и толстой кишкой (Кованов В.В., 1995), по форме напоминающий цилиндрическую трубку (Маргорин Е.М., 1977). Стенка тонкой кишки человека включает в себя четыре слоя (Бшстег М., 2005): серозный, мышечный, подслизистый и слизистый (рис1).

Схема строения кишечной стенки (Bill Sellers, 1998)



Важно, что по брыжеечному краю между листами брыжейки имеется узкая полоска кишечной стенки, не покрытая брюшиной (В. В. Кованов 1995). Ширина её у взрослого человека от 0,2 см в начальном отделе тощей кишки до 1,5 см в терминальном отделе подвздошной. Длина тонкой кишки взрослого человека от 3 до 8 метров, диаметр уменьшается от 3,5 - 4,8 см в начальном отделе до 2,0-2,7 см в терминальном (Кованов В.В., 1995). У новорожденных длина тонкой кишки равна 1,5-3,0 м., а её поперечный диаметр, так же как и у взрослого, уменьшается от орального конца к каудальному, составляя от 7 до 17 мм (Долецкий С. Я., 1976). Было установлено, что диаметр просвета тонкой кишки новорожденного - 12 - 26 мм, просвет тощей кишки новорожденного достигает 25 - 40 мм, а подвздошной кишки - 20 - 35 мм (Snyder W.S., 1977). Результаты световой микроскопии позволили выяснить, что общая толщина кишечной стенки взрослого человека без учета слизистой оболочки равна 1000 микрон, т.е. 1 мм. На долю подслизистого и мышечного слоев приходится по 45% толщины кишечной трубки, а оставшиеся 10% делят между собой серозная и слизистая оболочки (Егоров

В.И., 2001). У новорожденного стенка тонкой кишки намного тоньше и её общая толщина в среднем 300 микрон, при этом на долю слизистой оболочки приходится 50% (Snyder W.S., 1977). Кроме того, у новорожденного относительно тонкий подслизистый слой, слабо развита мышечная оболочка, но хорошо кровоснабжаемая слизистая (Маргорин Е.М., 1977). Было выяснено, что основная опорная ткань кишечной стенки человека состоит из коллагеновых волокон подслизистого слоя, которые в свою очередь представлены молекулами белка в виде тройной спирали, имеющей внутренние связи. (Gabella G., 1987). В.И. Егоровым с соавторами (2001) была установлена структура подслизистого слоя кишки человека в виде синусоиды из коллагеновых волокон и толщина пучка коллагеновых волокон, равная 35-40 микрон.

Экспериментально было установлено, что внутрипросветное давление в кишке взрослого человека - 5,8 мм рт. ст., в первые дни после операции оно возрастало до 24 мм рт. ст. и постепенно восстанавливалось к 7-8 суткам (Бондаренко В.А., 1987). В основном величина фонового давления в просвете кишки определяется величиной внутрибрюшного давления и в меньшей степени тоническим напряжением кишечной стенки (Курыгин А.А., 1994).

В моторике тонкой кишки выделяют два типа активности: сегментацию — кольцеобразные сокращения, которые возникают 10 раз в минуту и перистальтические волны, распространяющиеся со скоростью 1-2 см/с. При этом активность тонкой кишки имеет четыре фазы: 1) фаза покоя; 2) фаза нерегулярной сократительной активности; 3) ритмическая фаза — «вспышка» ритмических сокращений; 4) фаза угасания ритмических сокращений (Стерки П., 1984). У человека полная продолжительность цикла моторики — 84мин.56сек ± 5мин.40 сек. Распространение третьей фазы моторики в проксимальном отделе тонкой кишки 4-6 см в минуту, а в терминальном отделе подвздошной кишки - 1-2 см в минуту (Курыгин А.А., 1994). Сведений

о внутрипросветном давлении и особенностях кишечной моторики у детей практически нет.

1.3. Современные позиции хирургического лечения врожденной непроходимости тонкой кишки с формированием кишечного соустья

Врожденная непроходимость кишечника в большинстве случаев обусловлена его атрезиями (Hajivassiliou С.А., 2003). Основной задачей хирургического вмешательства при атрезии кишечника является восстановление его целостности путем формирования кишечного анастомоза после резекции неполноценных отделов кишки (Долецкий С .Я., 1976; Баиров Г. А., 1984). Все хирурги, занимавшиеся лечением врожденной непроходимости тонкой кишки, сталкивались с рядом технических трудностей, которые затрудняли соединение атрезированных сегментов.

При хирургической коррекции врожденной непроходимости тонкой кишки наиболее физиологичным признавали формирование соустья «конец в конец» (Рокицкий М.Р., 1986; Тошовски В., 1987; Исаков Ю.Ф., 1988; Ашкрафт К.У., 1996). Однако, зачастую, при атрезии тонкой кишки простое наложение анастомоза между слепыми концами кишок не приводило к выздоровлению пациента (Мурашов И.К., 1963). Это было связано с тем, что кишка над препятствием была расширенной и истонченной, ниже атрезии расслабленной, спавшейся, с толщиной 3-5 мм, что приводило к длительному перерастяжению зоны анастомоза и несостоятельности кишечного шва (Тошовски В., 1987). До середины прошлого века резекцию проксимальной кишечной петли выполняли только в случае её гангрены, а формирование кишечного соустья осуществляли, накладывая стеночный анастомоз (Тошовски В., 1987). Боковое соединение при разнице диаметров подлежащих соединению отделов кишок использовал В. Шмиден (1931). После экспериментальных работ Nixon (1955), доказавшего, что через анастомоз, даже если он анатомически проходим, проходит лишь половина пищи, В.

Тошовски стал производить резекцию всего гипертрофированного отрезка кишки (обычно 15-20-25 см длины), а после этого накладывать анастомоз. Немногом позже И.К. Мурашов (1963) доложил о целесообразности резекции расширенного проксимального конца тонкой кишки на протяжении 40-50 см с последующим наложением однорядного кишечного анастомоза «бок в бок». В результате экспериментальных исследований (Терас J.J., 1979) было подтверждено, что имеется нарушение координации перистальтики в расширенной части атрезированной кишки, выраженная гиперплазия ганглиозных клеток в проксимальном сегменте с инволюционными изменениями в области максимального растяжения.

Катамнестические исследования детей, после анастомоза «бок в бок», проведенные Mason и Brown (1957) выявили, что у таких малышей наряду с анемией имелаась судорожного типа боль в животе, усталость, срыгивания, метеоризм, частые поносы, отсутствие прибавки в массе тела. Последующие эксперименты на растущих собаках показали, что анастомоз «бок в бок» не выгоден, так как в верхнем, расширенном отделе кишки скапливались экскременты (В. Тошовски, 1987). Хирурги стали отказываться от стеночных соединений, предпочитая прямые, поскольку активная часть стеночного анастомоза не шире диаметра кишечника, расположенного дистально и проксимально от него и с этой точки зрения концевой анастомоз полностью сравним со стеночным. Г.А. Баиров (1977) рекомендовал при атрезиях тощей и подвздошной кишок производить резекцию растянутой части кишки в связи с её функциональной неполноценностью на протяжении 15-20 см выше места препятствия, а анастомоз образовывать «конец в бок», либо формировать его Т-образно. В качестве преимуществ Т-образного анастомоза он указывал на возможность раннего кормления через катетер, минуя анастомоз, тренировку кишки капельным введением жидкости и более быстрое восстановление кишечной функции. Формирование разгрузочного анастомоза Г.А. Баиров

считал необходимым при разнице диаметров анастомозируемых сегментов более, чем в 1,5 раза.

С. Я. Долецкий (1976) рекомендовал резецировать 10-12 см приводящего отдела атрезированной тонкой кишки вместе с содержимым, а дистальный участок подготавливать к наложению анастомоза путем промывания его теплым раствором хлорида натрия через катетер, до тех пор, пока жидкость не пойдет в толстую кишку. Кроме того, при разнице диаметров сшиваемых отрезков автор рекомендовал рассечение стенки противоположной от брыжейки стороны кишки по методу ШекЪат для ликвидации разницы диаметров анастомозируемых сегментов, отмечая, что это позволяет наложить полноценный анастомоз при любой разнице диаметров. К энтеростомии автор прибегал у тяжелобольных, а также при наличии перитонита, когда имелась опасность расхождения анастомоза. Для этого С.Я. Долецкий (1976) рекомендовал использовать энтеростомию по Микуличу, либо выведение на кожу проксимального отдела кишки с дистальной заглушкой, в ряде случаев У-образную энтеростому.

Кроме разницы в диаметре анастомозируемых сегментов показанием к формированию Т-образного анастомоза, по мнению Ю.Л. Дорошевского (1979) являлось: наличие спавшегося и функционально неразвитого отводящего отдела, а так же необходимость дренирования просвета кишки в раннем послеоперационном периоде.

При формировании Т-образного анастомоза Ю.Ф. Исаков (1989) и Г.А. Баиров (1984) считали принципиальным выводить на переднюю брюшную стенку отводящую петлю кишки. В то же время Б.Б. АЫ^еп (1987) рекомендовал использовать анастомоз «конец в бок» с выведением в качестве энтеростомы проксимального сегмента. Данную методику при атрезии тонкой кишки рекомендовал применять и Б.Р. БЪеШ (1998).

К.У. Ашкрафт (1996) рекомендовал резекцию 15-20 см резко расширенного участка кишки и, при невозможности наложения

первичного анастомоза, особенно у недоношенных новорожденных с тяжёлой гипотрофией — формирование энтеростомы по Микуличу. Энтеростомия позволяла разгрузить кишку и добиться уменьшения её в размерах до нормального ко времени закрытия стомы. Однако, при наложении Т-образного еюно-еюноанастомоза он считал необходимым формировать его по типу «бок в конец» с выведением наружу в виде стомы приводящего отдела. Питание в этом случае осуществлялось за зону анастомоза через катетер. В то же время, К.У. Ашкрафт (1996) предлагал шире использовать адаптацию анастомозируемых сегментов косым срезом дистального отдела или пликацией проксимального расширенного сегмента, даже при таком тяжёлом виде порока, как «apple reel» атрезия.

Тем не менее, большинство отечественных авторов предпочитают при разнице диаметров анастомозируемых сегментов кишечника формирование различных вариантов кишечных стом. Т.В. Красовской (2003), представлен анализ 187 новорожденных и детей грудного возраста (152 случая энтеростомии, у 24 Т-образный анастомоз). При благоприятном течении хирургическая коррекция порока развития завершалась к 2-3 месяцам жизни ребенка. При большой разнице диаметров анастомозируемых сегментов при низкой непроходимости кишечника Н.Ш. Эргашев (2002) также использовал Т-образный анастомоз, считая его методом выбора.

В тоже время, по мнению В.В. Иванова (1999) энтеростомия отводящей петлей кишки при формировании Т-образного анастомоза обладает рядом существенных недостатков: 1) приводящая петля резко расширена и атонична, поэтому при анастомозировании с отводящей она долго не начинает функционировать, даже при дренированном анастомозе; 2) отводящий отдел кишечника резко сужен и тоже функционально не готов для пассажа кишечного содержимого; 3) отсутствие достаточного дренирования по отводящей кишке и наличие антиперистальтической зоны между областью анастомоза и наружным отверстием энтеростомы создают условия для

повышения внутрикишечного давления в зоне анастомоза, что в свою очередь ведет к неблагоприятному заживлению в линии анастомоза и приводит его несостоятельности. В связи с этим, исследователем был рекомендован Т-образный анастомоз с выведением на переднюю брюшную стенку приводящей петли. По такой методике было оперировано 35 человек. При этом потери через энтеростому приводящей петлей оказались больше, чем при энтеростоме отводящей, однако автора обнадеживало меньшее количество отделяемого по кишечному зонду. Им же в 2003 году были проанализированы результаты лечения 43 детей с атрезией тонкой кишки в зависимости от исходной тяжести состояния новорожденного перед операцией, оцениваемого по экспресс-карте Т.Н. Кобзевой (1998) и индекса лейкоцитарной интоксикации. Разработан дифференцированный подход к использованию того или иного метода формирования анастомоза у новорожденных (Иванов В.В., 2003). Некоторые авторы сообщают о том, что вообще не используют первичный анастомоз при низких атрезиях кишечника (Аксельров М.А., 2001).

Хирурги Турции провели анализ результатов лечения 18 детей с низкой врожденной непроходимостью кишечника. У 15 из них на первом этапе лечения была сформирована энтеростома, а первичный кишечный анастомоз был сформирован у троих. При первичном анастомозировании у всех была несостоятельность анастомоза. Авторы заключают, что при низкой непроходимости первичный анастомоз без предшествующей стомы, в ассоциации с аномалиями развития, предопределяет, в большинстве случаев, плохой исход лечения (Кашак I., 2001).

Из 64 новорожденных с низкой непроходимостью кишечника В.А. Саввиной (2003) Т-образный анастомоз был использован у 19 пациентов и лишь у двоих был сформирован анастомоз после адаптации дистального сегмента.

Анализ литературы, проведенный в 2002 году Т.А. Гассан, показал, что формирование кишечной стомы у новорожденных ведет к белково-

электролитному дисбалансу, нарушению резорбтивной функции кишки, дисбактериозу. Указанные проблемы, по мнению автора, могут приводить к серьезным проблемам послеоперационного ведения таких пациентов, особенно в периоде новорожденности.

1.4. Классификация ручных кишечных швов

Существующие классификации кишечных швов предусматривают их деление в зависимости от рядов кишечной стенки, вовлеченной в шов, рядности швов, использованного инструментария. Все существующие классификации швов кишечного анастомоза созданы общими хирургами. Специфической классификации кишечных швов используемых в хирургии детского возраста нет, и авторы (Баиров Г.А., 1984; Долецкий С.Я., 1976; Исаков Ю.Ф., 1989) пользуются общими принципами деления кишечных швов.

В зависимости от использованного инструментария А.И. Кечеруков (2003) выделяет четыре группы видов соединения краев тонкой кишки: 1) ручной шов - формируется традиционным способом; 2) механический шов — скрепочный шов, формирующиеся при помощи сшивающих аппаратов (стэйплеров); 3) компрессионный анастомоз - формируется при помощи компрессирующих колец, изготовленных из различных материалов; 4) бесшовный анастомоз - создаётся при помощи лазерной сварки, электрокоагуляции, медицинских клеевых основ.


Варианты ручного кишечного шва отличаются количеством слоёв кишечной стенки, вовлекаемых в шов, рядностью и прерывностью.

В своей монографии, посвященной кишечным швам, А.В. Шот (1983) выделяет следующие виды ручных кишечных швов (рис. 2): 1) серозно-мышечный: а) однорядный с узлами лигатур на слизистой оболочке — шов В.П. Матешука; б) однорядный с узлами лигатур на серозной оболочке - шов А. Bier, в) двухрядный серозно-мышечный - шов V. Czerny.

Рисунок 2

Шов В.П. Матешука (а), шов А. Bier (б), шов V. Czemy (в)

(Шот А.В., 1983)



I
НННΘ
W—

а

в

2. Серозно-мышечно-подслизистый шов (рис. 3): а) однорядный Н.И. Пирогова; б) двухрядный И.Д. Кирпатовского;

Рисунок 3

Шов Н.И. Пирогова (а), шов И.Д. Кирпатовского(б), (Шот А.В., 1983)



σσ
ЛГ^

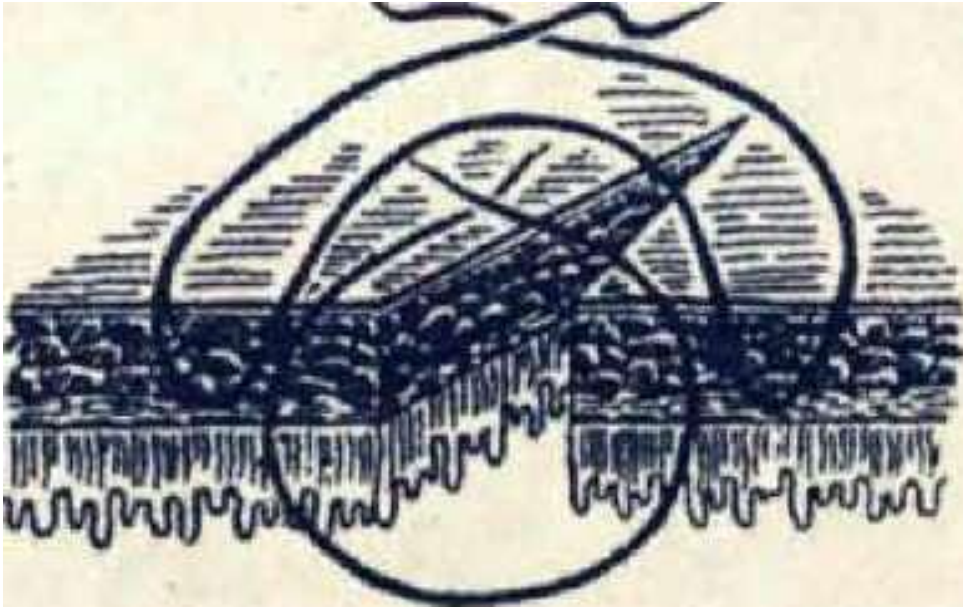
а

б


3. Сквозной двухрядный шов (рис. 4): а) обвивной - шов W. Albert; б) вворачивающий - шов V. Schmieden.

Рисунок 4

Шов W. Albert (а), шов V. Schmieden (б). (Шот А.В., 1983)



a



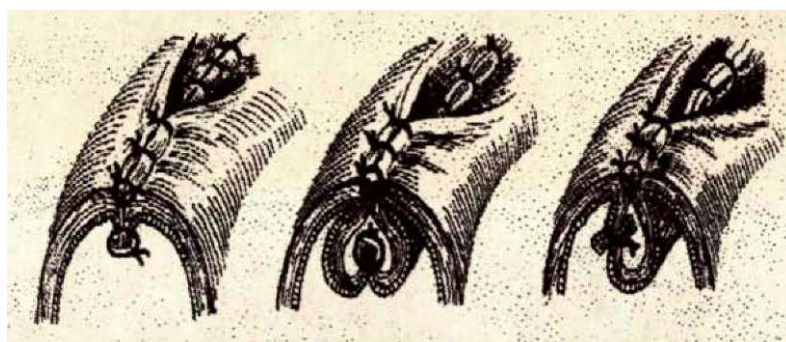
4. Многорядный шов с отдельным ушиванием слизистой оболочки за подслизистый слой: а) двухрядный; б) трехрядный;
5. Шов с отдельным ушиванием краев слизистой оболочки: а) двухрядный; б) трехрядный;
6. Шов с коагуляцией краев раны: а) электрокоагулятором; б) лучом лазера;

В.И. Егоров (2001) подвергал сомнению существование швов с отдельным ушиванием слизистой оболочки, поскольку она крайне не прочна и сшить её отдельно от других оболочек кишечной трубки невозможно.

И. Литманн (1970) в основе любого вида кишечного шва принципиально видел две методики: шов по Lembert, по Albert. Результатом их объединения в двухрядный шов явился шов Czerny. Принципиальных два способа наложения кишечного шва были представлены автором в трех комбинациях и получили название а-шов, р-шов и у-шов (рис. 5). Наиболее целесообразным И. Литманн считал а-шов, к достоинствам которого относил гемостатичность и малую вероятность инфицирования. Недостаток р и у-швов автор видел в большей вероятности развития инфекции, поскольку между рядами швов создается полость и условия для развития инфекции.

Рисунок 5

а-шов, р-шов и у-шов (И.
Литманн, 1970)



S. Fillman (1986) предлагает классифицировать швы в зависимости от вида используемого шовного материала: монофиламентного или полифиламентного; абсорбирующегося или не абсорбирующегося. В зависимости от прерывности кишечного шва автор выделяет непрерывные и узловые швы. Кроме этого, S. Filman выделяет первичные швы — непосредственно формирующие анастомоз и вторичные — служащие для укрепления первичных швов.

Lamesch A.J. (1987) отвел в своей классификации кишечных швов место лишь инвертированным однорядным и двухрядным швам, однорядным эвертированным, инвертированным внеслизистым. Очевидно, что такая классификация отражает далеко не весь спектр существующих швов кишечного анастомоза. Таким образом, в настоящее время все существующее многообразие ручных швов кишечного анастомоза укладывается в рамки нескольких общеупотребимых классификаций.

1

1.5 Непрерывный шов кишечного анастомоза. Особенности шва кишечного анастомоза у новорожденных и грудных детей

Предложение использовать для формирования кишечного анастомоза непрерывный шов, очевидно, принадлежит G. Dupuytren, который высказал эту мысль в начале XIX века. По его методике шов носил подслизисто-мышечно-серозный характер. Основное же распространение однорядный непрерывный кишечный шов получил в конце 60-х годов XX века. Так в 1968 году S.R. Johnson сообщил о применении данного вида шва у 177 человек, при формировании гастро-энтерранастомоза. В качестве шовного материала автор использовал хромированный кетгут. Улучшение качества шовного материала привело к широкому распространению этой техники. В 1977 году Delaitre сообщил о 101 однорядном непрерывном гастро-ентероанатомозе после резекции желудка у взрослых пациентов, при этом несостоятельности анастомозов не было. Преимущества однорядного непрерывного кишечного шва были продемонстрированы в экспериментах R. Houdart в 1985 году, который показал, что при использовании такого шва заживление анастомоза происходит по типу первичного с быстрой эпителизацией краев раны и образованием нежного рубца. В 1988 году Harder F. и Vogelbach P. привели свой опыт использования однорядного непрерывного кишечного шва в ходе 143 операций — несостоятельности швов отмечено не было. Те же авторы, обобщив опыт швейцарских хирургов по применению однорядного непрерывного кишечного шва, сообщили об 1% несостоятельности на 586 анастомозах. V. Mickleу с соавторами (1991), используя в качестве шовного материала монофиламентную рассасывающуюся нить сообщил о положительном опыте формирования 264 анастомозов на тонкой кишке. Процент несостоятельности составил 0,7.

Егиев В.Н. (1993) и Егоров В.И. (1995) представили данные, соответственно, о 123 и 157 гастро-энтероанастомозах, сформированных однорядным непрерывным швом.

В.М. Буянов (2000) сообщил о 3605 анастомозах с помощью однорядного непрерывного кишечного шва в хирургии желудочно-кишечного тракта. Процент несостоятельности при формировании энтероэнтероанастомозов, по данным автора составил 0,04.

Конструкция непрерывного шва такова, что раздувание кишки не позволяет воздуху выходить через линию соустья, т.к. ведет к усилению прижатия сшитых фрагментов друг к другу (Егоров В.И., 2001).

Из ручных кишечных швов наиболее физиологичным является однорядный серозно-мышечно-подслизистый. Он не травмирует слизистую и обеспечивает послойное сопоставление слоев кишки (Шальков Ю.Л., 2000).

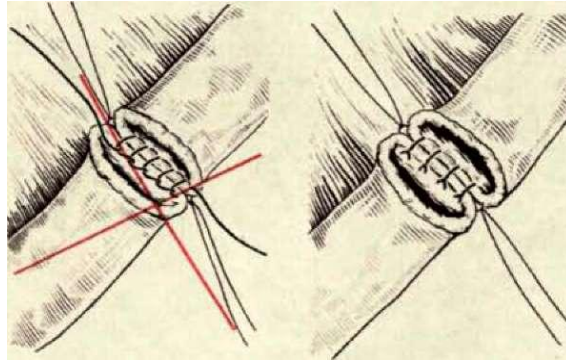
При прошивании слизистой оболочки последняя оказывается чрезвычайно чувствительной к механической травме и гипоксии, что вызывает в ней развитие выраженного реактивного воспаления, что влечет за собой некроз, образование язвы в области анастомоза (Милюков В.Е., 2004)

Кроме того, ВигсЪ Л.М (2000) обратил внимание и на то, что время формирования непрерывного однорядного кишечного шва на 10 мин меньше, чем узлового, а его стоимость меньше на 30\$.

Долгое время детские хирурги скептически относились к использованию непрерывного шва кишечного анастомоза в своей практике. С.Я. Долецкий (1976) для формирования шва кишечного анастомоза при лечении атрезий тонкой кишки рекомендовал использовать шов по ШскЪат, при котором кишка сшивается одним рядом П-образных швов через все слои, узлами внутрь.

Применение узлового шва в один ряд рекомендовал и В. Тошовски (1987), Г.А. Баиров (1987) считал невозможным использование непрерывного кишечного шва в практике детского хирурга из-за опасности послеоперационного стеноза зоны анастомоза (рис. 6).

Рекомендуемый кишечный шов в детской хирургии (Г.А. Баиров, 1987)



Ломаченко И.Н. (1995) высказывался категорически против непрерывных кишечных швов при операциях у новорожденных и детей раннего возраста, поскольку считал, что такой шов исключает адекватность сопоставления слоев сшиваемой стенки, нарушает приток крови к соустью, препятствует росту сшитых тканей. Ашкрафт К.У. (1996) так же рекомендовал использовать у детей узловые швы при формировании анастомоза.

С появлением биodeградирующих шовных материалов ситуация с использованием непрерывного шва кишечного анастомоза у детей стала меняться. В настоящее время многие зарубежные, детские хирурги отдают предпочтение именно такому варианту кишечного шва (Тобьгшсы Н., 1996; РаШ У.К., 2001; СЫгёап Б.В., 2004).

Экспериментальными исследованиями на новорожденных щенках с использованием однорядного непрерывного кишечного шва было показано, что уже к 14 суткам происходит эпителизация язвенного дефекта и полное восстановление слизистой оболочки (Варфоломеев А.Р., 2002).

Так же экспериментальные исследования на растущих собаках использовала Саввина В.А. (2002), показав преимущества однорядного непрерывного кишечного шва и возможность его безопасного использования в условиях растущего организма. В клинической части своего диссертационного исследования автор сообщила об успешном использовании такого шва у 26 новорожденных.

РаШ У.К. (2001) сообщил об использовании непрерывного шва кишечного анастомоза у 19 новорожденных без осложнений. Некоторые авторы сообщают о многолетнем опыте использования однорядного непрерывного кишечного шва у детей с хорошим катamnестическим результатом. Всего в работе были представлены

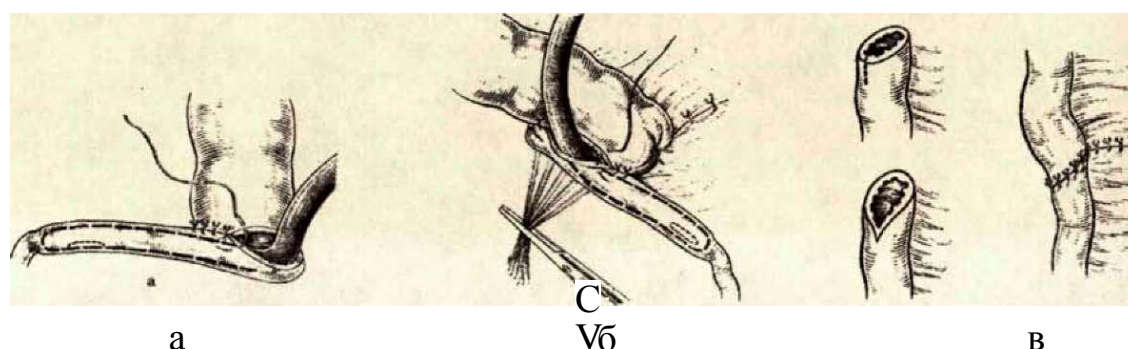
сведения о 24 новорожденных (СЫгәап Б.В., 2004). Минимальная травматизация ткани кишки при использовании однорядного непрерывного кишечного шва позволила японским хирургам сформировать одновременно пять тонкокишечных анастомозов у новорожденного по поводу множественной атрезии кишечника (ТозЫписЫ Н., 1996). Положительный опыт использования однорядного непрерывного шва кишечного анастомоза у 44 малышей позволило Огёенса-БЪгез КМ. уже в 1998 году заявить о том, что однорядный непрерывный шов кишечного анастомоза является методом выбора у детей.

Еще в ходе работы II Съезда хирургов РСФСР (1963) была отмечена сложность проблемы формирования анастомоза у новорожденных с атрезией тонкой кишки. Авторы рекомендовали накладывать анастомоз «бок в бок» после резекции 40-50 см приводящего отдела тонкой кишки (Мурашов И.К., 1963).

С.Я. Долецкий и Ю.Ф. Исаков (1975) при формировании анастомоза на тонкой кишке у новорожденных рекомендовали использовать один из трех способов: «бок-в-бок», «конец-в-бок» и «конец-в-конец». При этом предпочтение отдавалось последним двум вариантам. При наложении анастомоза «конец в бок» или «бок в бок» авторы предпочитали формировать соустье на катетере, проведенном через зону соустья. При разнице в диаметрах анастомозируемых сегментов, дистальный участок рекомендовали резецировать под углом в 45° по направлению к поперечной оси кишки (рис. 7)-

Рисунок 7

Основные варианты формирования кишечных анастомозов. (СЛ. Долецкий, Ю.Ф. Исаков, 1975)



а - «конец в бок»; б — «бок в бок»; в - «конец в конец».

Ашкрафт К.У. (1996) так же указывает на то, что предпочтение следует отдавать первичному анастомозу конец в конец, а при разнице в диаметрах сшиваемых сегментов использовать косой срез дистального участка под углом в 45° или уменьшение размеров проксимального сегмента путем его пликации. Однако рекомендованный угол был выбран эмпирически, нет указаний по выбору того или иного варианта адаптации.

В 1983 г. Lorimier A.A. и Harrison M.R. предложили новую технику для формирования тонко-тонкокишечных анастомозов при врожденной низкой непроходимости кишечника. Суть метода сводилась к пликации расширенного проксимального сегмента кишки. Авторы представили результаты успешного лечения 12 новорожденных.

В настоящее время адаптация сшиваемых сегментов кишечной трубки при разнице в их диаметрах получила широкое распространение в мировой практике. Так, хирургами Италии был представлен опыт лечения новорожденного с 11 участками тонкокишечной атрезии. Ребенку были сформированы пять тонкокишечных анастомозов на различном уровне. Несмотря на это, ему все же была наложена двойная еюностома по поводу варианта атрезии с большой разницей диаметров приводящего и отводящего сегментов (Federici S., 2003).

Анализируя проблемы лечения больных с тонкокишечной атрезией в развивающихся странах, хирурги Нигерии сообщили о том, что из 27 новорожденных с тонкокишечной атрезией у 6 была выполнена пластика расширенного сегмента кишки. Однако, авторы обращают внимание, что энтеральное питание у детей после анастомоза конец в конец начинали с 7-х суток, а при пластике расширенного сегмента с 10-х. Несостоятельности кишечных швов ни в одной группе отмечено не было. (Chirdan L.B., 2004).

Patil V.K. (2001) убежден в необходимости максимально сохранить длину кишечника при его атрезии. Проанализировав результаты оперативного лечения 19 пациентов с атрезией тонкой кишки, автор разделил их на две группы: в первой из них (16) анастомоз формировали после пликации расширенного сегмента, а во второй — после рассечения дистального суженного сегмента (3). Осложнение в виде несостоятельности анастомоза возникло у одного пациента из первой группы. Автор

обращает внимание на то, что при формировании «L-образного» анастомоза кишечное содержимое движется в нем под углом, что может привести к повышению гидростатического давления в просвете кишки и способствовать несостоятельности анастомоза. Однако, доказательств этому автор не привёл и решения этой проблемы не предложил.

Детские хирурги Индии в большинстве случаев использовали пластику приводящего отдела кишки при формировании анастомоза между разными по диаметру сегментами и лишь у одного пациента сформировали кишечную стому (Chadha R., 2006).

Namasivayam S. (2002) модифицировал методику анастомозирования различных по диаметру кишечных трубок. Учитывая, что по брыжеечному краю отсутствует серозный покров и несостоятельность швов анастомоза можно ожидать именно там, автор предложил ротировать дистальный анастомозируемый сегмент на 180°. По этой методике он прооперировал 10 новорожденных с атрезией тощей кишки III-а типа. Несостоятельности анастомоза отмечено не было.

Были проанализированы отдаленные результаты формирования адаптированных анастомозов. Через шесть месяцев после операции были обследованы два пациента, оперированные в периоде новорожденноеTM по поводу непроходимости кишечника с выполнением суживающей пластики расширенной кишки. В обоих случаях была отмечена прекрасная проходимость зоны анастомоза и подвижность кишки. (Honzumi M., 1993).

Ломаченко И.Н. (1995) обращает внимание на то, что при наложении кишечного анастомоза у ребенка всегда должны учитываться анатомо-возрастные особенности и ряд других факторов в числе которых немаловажным является выбор способа анастомозирования различных по ширине и состоянию кишечных сегментов.

Детскими хирургами Турции была предложена новая техника формирования кишечного анастомоза при разнице диаметров сшиваемых сегментов (Kizilkan F., 1991). После незначительной резекции дилатированного кишечного сегмента его противобрыжеечный край сужали без резекции слизистой оболочки. После этого формировали прямой анастомоз. По такой методике авторы оперировали трех пациентов без осложнений.

Bowen J. (1996) провел анализ лечения 37 новорожденных с атрезией двенадцатиперстной кишки. Восемнадцати из них был выполнен «суживающий» дуодено-дуодено анастомоз. При этом проксимальный расширенный сегмент сужали в диаметре путем резекции, после чего формировал diamond-shape анастомоз. 19 малышам редукция проксимального сегмента не требовалась. Результаты сравнения двух групп больных не показали убедительных различий в течение послеоперационного периода.

Таким образом, формирование кишечного соустья после адаптации разных по диаметру кишечных сегментов имеет достаточно широкое распространение, однако остаются актуальными вопросы безопасности использования адаптации сегментов кишки, не определены критерии выбора к использованию того или иного метода адаптации, их зависимость от уровня наложения анастомоза и разницы диаметров анастомозируемых кишечных петель.

Заживление зоны кишечного соустья является частным случаем заживления любой раны в организме и подчиняется тем же законам (Shomafli M. 2003). Классическими работами К.М. Фенчина (1979) в течение раневого процесса было выделено три фазы. Фаза воспаления характеризуется экссудацией и эмиграцией клеточных элементов, фагоцитозом некротизированных тканей. Под действием ацидоза и биологически активных веществ нарастает отек тканей. Мигрировавшие в зону воспаления нейтрофилы формируют лейкоцитарный вал. Образующиеся здесь же из моноцитов макрофаги обеспечивают фагоцитоз и внеклеточный некролиз за счет лизосомальных протеаз. Следующая фаза - пролиферации или регенерации не имеет четких границ с первой фазой заживления. При этом, восстановление структуры и функции органа может осуществляться с помощью клеточных или внутриклеточных гиперпластических процессов. На основании этого Д.С. Саркисов (1988) различал клеточную и внутриклеточную формы регенерации. При клеточной регенерации восстановление структуры и функции происходит, за счет увеличения числа клеток ткани. При внутриклеточной форме — за счет увеличения числа и размеров внутриклеточных микроструктур. В кишечной стенке регенерация, по мнению автора, осуществляется преимущественно за счет клеточной формы. И, наконец, фаза созревания и оформления рубца (реорганизации). В этот период

происходит уменьшение числа и запустевание сосудов, уменьшается число фибробластов, макрофагов, тучных клеток. В клетках уменьшается количество пластических материалов и снижается активность кислых фосфатаз. Идет активный процесс формирования коллагеновых и эластических волокон. Принципиально на тех же позициях стоят и современные западные исследователи. Так Ashkanani F. и Krukowski Z.H. (2002) тоже выделяют три стадии заживления кишечных анастомозов: в первую стадию, которая длится до четвертых суток, возникает острый воспалительный ответ, очищающий рану; вторая стадия, продолжающаяся с третьего по четырнадцатый день, характеризуется пролиферацией фибробластов и формированием незрелого коллагена; третья стадия или стадия созревания — характеризуется реконструкцией коллагена и начинается после 10 дня. Принципиально те же фазы заживления выделяет Fillman S.

(1986) с той лишь разницей, что последнюю фазу именует фазой реконструкции.

Очевидно, что всякий регенераторный процесс требует для своего завершения определенных биологических ресурсов. К.М. Фенчин (1979) выделяет три группы факторов, определяющих регенераторную способность организма: общее состояние организма; физиологические потенциалы репарации; условия для регенерации, сложившиеся в ране.

На наш взгляд, факторы, обеспечивающие регенераторные процессы любой ткани организма логично подразделить на метаболические, регуляторные и циркуляторные. К метаболическим факторам относится уровень белка, гемоглобина, электролитный и кофакторный гомеостаз. К регуляторным факторам следует отнести полноценность гуморальных (гормоны, поэтины, медиаторы, факторы роста, кейлоны), иммунологических («регенерационная информация» лимфоцитов), нервных (трофическая функция вегетативной нервной системы) и функциональных («запрос» органа) механизмов (Струков А.И., 1993). Циркуляторные факторы включают состояние системы кровообращения и газообмена (Shandall A., 1994). Таким образом, заживление анастомоза обеспечивается большим числом факторов регенерации. Учесть их в экспериментах *in vivo* или в ходе клинических наблюдений практически невозможно.

Известно, что нарушение регенерации может быть отражением либо системных, либо местных процессов (Пучков К.В., 1994; Jex R.K., 1987). На системном уровне

нарушение регенераторных процессов может быть вызвано дефицитом белка, который является универсальным пластическим материалом (Young H.L., 1984). Экспериментально было доказано, что недостаток белка ведет к нарушению отложения коллагена (Grant M.E. 1972). Патология коллагенового синтеза, а, следовательно, торможение репарации, может быть связано с недостатком кислорода, вызванного либо нарушением легочной вентиляции, либо являться результатом снижения количества гемоглобина в сыворотке крови, либо быть следствием гипотензии (Shandall A., 1985). Экспериментальными исследованиями было доказано, что системное нарушение перфузии достоверно ухудшает заживление анастомоза. (Kologlu M., 2000).

Дефицит витаминов, в частности аскорбиновой кислоты так же ведет к нарушениям коллагенового синтеза. Так было установлено, что витамин С необходим для переноса молекулы кислорода, при гидроксировании пролина и лизина в молекуле коллагена (Sasaki G.H., 1989.). Торможение фазы воспаления может быть вызвано гормональным дисбалансом (Verhofstad M.H.J., 1994). В частности, назначение противовоспалительных стероидов нарушает фиброплазию и ангиогенез в ране (Robson M.C., 1988). С другой стороны экспериментально было отслежено, что повышение уровня интерлейкина-6 положительно сказывается на заживлении анастомоза (Kaplan M., 2002).

Все перечисленные факторы во многом зависят от возраста, что логично объясняет результаты экспериментальных исследований, доказавших, что анастомоз у детей заживает медленнее (Власов А.П., 1999). С другой стороны Fillman S. (1986) замечает, что с возрастом снижается уровень метаболизма и адекватность кровоснабжения тканей, присоединяются хронические заболевания. Все это задерживает восстановительные процессы, увеличивает срок формирования коллагена и уменьшает предел прочности во вновь сформированной ткани. Таким образом, срок заживления раны увеличивается.

С другой стороны, на местном уровне нарушение регенерации анастомоза в основном связано с техникой кишечного шва (Варфоломеев А.Р., 2002; Гассан Т.А., 2002). Так выраженность изменений плазмо- и кровотока под стежком кишечного шва в анастомозе зависит от силы с которой нить сдавливает ткань (Jonson T., 1992).

Было выяснено, что более частный стежок шва вызывает лучшее соприкосновение краев, но более выраженную ишемию (Jonson T., 1993). Кроме того, натяжение сшиваемых краев раны так же уменьшает кровоток в ткани, тормозя регенерацию. Нейтрофильная инфильтрация краев раны в начальную фазу воспаления увеличивает массу краев раны и уменьшает их способность удерживать швы (Hogstrom H., 1987). Последняя определяется не только видом кишечного шва, но характером шовного материала и его количеством в ране.

Помимо техники формирования шва кишечного анастомоза на процессы заживления кишечной раны оказывает существенное влияние количество и состав окружающей микрофлоры (Feres O., 2001; Hogstrom H., 1985). Было выяснено, что критическим уровнем численности бактерий в ране для большинства микроорганизмов является 10^5 бактерий на 1 грамм ткани. (Robson M.C., 1997). Ингибирование процесса заживления при более высоком уровне бактериальной обсемененности раны происходит вследствие активности бактериальных протеаз. Торможение заживления может быть так же связано с наличием факторов вирулентности микроорганизмов (Kerstein M., 1996). Следует отметить, что по классификации Центра по контролю заболеваний и их профилактики (США) кишечные раны, нанесенные в ходе оперативного вмешательства относятся к контаминированным ранам (Fillman S, 1986).

Хирург, формирующий шов кишечного анастомоза, способен влиять лишь на местные причины нарушения регенераторных процессов (Ashkanani F., Krukowski Z.H., 2002). При этом именно техника формирования шва кишечного анастомоза во многом определяет его заживление (Окунев Н.А., 1999; Буянов В.М. 1999; Jonson T., 1992).

Таким образом, причины нарушения регенерации кишечного соустья многообразны и могут носить как системный, так и местный характер. Хирург, формирующий кишечный анастомоз способен влиять лишь на местные факторы регенерации изменяя параметры кишечного шва.

И. Литтманн (1970) относил к наиболее частым осложнениям анастомоза кровоизлияние и стенозирование. В настоящее время среди осложнений кишечного соустья выделяют анастомозит, несостоятельность швов, стриктуру и кровотечение из линии шва. (Мельник В.М., 2003). Формирование анастомоза в большинстве

случаев сопровождается умеренным отеком и гиперемией в области соустья. Эти изменения, как правило, не сопровождаются клиническими признаками и не требуют специального лечения (Воробьев Г.И., 1989). Прогрессирование воспалительного процесса приводит к анастомозиту, который проявляется умеренной болью в проекции соустья, парезом кишечника, нарушением эвакуации через анастомоз (Саламов К.Н., 2001). Нарушение эвакуации через зону анастомоза связано не только с механическим препятствием за счет отека тканей, но и, по мнению ряда авторов, может явиться следствием воспалительного процесса мышечной оболочки, что нарушает её сократительную способность и ведет к функциональной непроходимости соустья (Воробьев Г.И., 1989; Петрова И.С., 1985).

Ф.С. Жижин (2002) привел эндоскопическую классификацию анастомозитов, выделив катаральный и эрозивный анастомозиты, являющиеся неосложненными формами, а так же инфильтративный и деструктивный анастомозиты, осложняющиеся несостоятельностью кишечных швов.

Незначительное нарушение герметичности кишечного шва может вести к возникновению инфильтрата в брюшной полости (Лохвицкий С.В., 1992) или может протекать бессимптомно (Петрова И.С., 1985).

Однако, по данным Э.А. Степанова (2003), несостоятельность швов кишечного анастомоза ведет к перитониту и в половине случаев является причиной кишечного свища. Кроме того, даже клинически незначимая несостоятельность кишечных швов через два-три месяца может стать причиной стриктуры анастомоза (Wallstein С., 1999). В результате ретроспективного анализа взрослых больных Cady J. (1991) пришел к выводу, что стриктуры зоны анастомоза в послеоперационном периоде встречаются в 5,4-5,9 % случаев. В тоже время, у новорожденных и детей раннего возраста, по данным Токаревой А.В. (1989), стенозирование зоны анастомоза встречается несколько реже, составляя 4,4% случаев.

Анализ литературы свидетельствует, что частота осложнений анастомозов во многом зависит от варианта кишечного шва. Так всего четверть века назад по данным отечественных авторов несостоятельность анастомозов взрослых пациентов при использовании двухрядного узлового шва составляла 25 % (Шотт А.В., 1983). Выполненный в те же годы анализ лечения новорожденных и детей раннего возраста с использованием двухрядного узлового кишечного шва показал, что

несостоятельность швов анастомоза, приведшая к развитию перитонита отмечалась в 51,1% случаев, а негерметичность швов, потребовавшая релапаротомии в ранние сроки, была отмечена у 20% пациентов (Токарева А.В., 1989). По данным обзора литературы, выполненного В.Г. Баириным в 1991 году, несостоятельность швов кишечного анастомоза у новорожденных составляла от 10,5 до 13,8%. (Баиринов В.Г., 1991). В.Г. Баиринов сообщал, что с 1966 по 1989 годы в его клинике было прооперировано 295 новорожденных с наложением кишечных анастомозов, при этом 38 малышей потребовали релапаротомии вследствие несостоятельности кишечных швов, что составило 12,8%.

При использовании однорядного узлового кишечного шва у новорожденных несостоятельность его возникла в 9,6% (Саввина В.А., 2003).

Итальянские хирурги, отдавая предпочтение однорядному шву при операциях у детей, сообщают о 4,5% несостоятельности кишечных анастомозов (Orderica-Flores R.M., 1998).

Хирурги Дании, обобщив в 1992 году результаты формирования 1015 анастомозов на толстой кишке у взрослых пациентов, сообщили, что в 5% различные виды швов оказываются несостоятельными (Kristiansen V., 1992).

По сводным данным из 22 клиник Швейцарии, где было сформировано 586 анастомозов с использованием однорядного непрерывного серозно-мышечно-подслизистого шва кишечного анастомоза, несостоятельность его возникла в 0,3% случаев (Vogelbach P., 1989).

При анастомозах на тонкой кишке, в общей сложности, 2,9% кишечных швов оказались несостоятельными (Burch J.M., 2000).

Хирурги Эдинбурга сообщили, что за 8 лет использования однорядного узлового шва было сформировано 214 анастомозов на толстой кишке и несостоятельность швов, при этом была отмечена у одного человека (Pye G., 1996).

По данным А. Leslie (2003), который считает «золотым стандартом» однорядный узловой кишечный шов, несостоятельность при таком шве возникла в одном случае из 553, что составило 0,2%.

Несмотря на то, что продолжается поиск новых вариантов кишечных швов, результаты их использования не могут удовлетворять хирургов: даже при использовании у новорожденных шва кишечного анастомоза в собственной

модификации с применением микрохирургической техники Токарева А.В. (1998) имела несостоятельность в 3,1% случаев.

Итальянские детские хирурги сообщили, что ими в 174 случаях был использован механический шов у детей, при этом было отмечено 5,7 % интраоперационных осложнений, а несостоятельность возникла в 2 случаях, что составило 1,1% (Mattioli G., 2003).

Таким образом, в настоящее время однорядный непрерывный шов кишечного анастомоза получил достаточно широкое распространение в практике детских хирургов. Однако, несмотря на очевидные успехи в формировании кишечных соустьев, проблема надежности шва кишечного анастомоза остается актуальной. Это заставляет исследователей продолжать поиск новых вариантов шва кишечного анастомоза как на основе прецизионных методов, так и сшивающих аппаратов. Но по-прежнему традиционный ручной кишечный шов остается наиболее популярным среди детских хирургов.

ГЛАВА 2

Материал и методы исследования

2.1. Общая характеристика больных.

В основу работы положен анализ лечения 60 детей находившихся в клинике детской хирургии РСНПМЦП в период 2009 по 2014 года страдавших различной патологией желудочно - кишечного тракта, которая потребовала наложения кишечного анастомоза. Из них мальчиков было 52 (86,6%) и 8 девочек (13,4%). Превалировали больные из сельской местности 51 (85%), городских было 9 (15%). Возраст больных колебался от периода новорожденности до 17 лет. Распределение больных по возрасту приведено в таблице 2.1

Распределение больных по возрасту

таб.2.1

возраст	абс.	%
до 1 года	27	45
1-3 года	10	16,6
3-7 лет	4	6,6
7-10 лет	5	8,4
10-17 лет	14	23,4
Итого:	60	100

Как видно из таблицы большинство больных было в возрасте до года 27 (45%), а также в возрасте от 10 до 17 лет – 14 (23,4%), реже всего патология потребовавшая наложения межкишечного анастомоза встречалась в возрасте детей от 3 до 7 лет – 4 (6,6%). В таблице 2.2 приведены причины наложения различных видов межкишечного анастомоза.

Данные приведенные в таблице 2.2, показывают, что наиболее частой причиной наложения межкишечного анастомоза служили: инвагинация кишечника – 9 (15%), закрытие ранее наложенных илеостом – 9 (15%), острая спаечная кишечная непроходимость – 8 (13,3%), опухоли кишечника – 8 (13,3%), несколько реже при различных врожденных аномалиях развития желудочно- кишечного тракта: атрезия двенадцатиперстной кишки – 6 (10%), атрезия тощей кишки – 5 (8,3%), дивертикул Меккеля – 4 (6,6%). У 2 больных после консервативного расправления инвагинации кишечника произошла реинвагинация, послужившая причиной проведения лапаротомии и наложения тонко-тонкокишечного анастомоза. В 3 случаях причиной наложения межкишечного анастомоза стала закрытая травма брюшной полости, разрыв полого органа.

Варианты патологии, определившие показания к формированию

межкишечных анастомозов

таб. 2.2

диагноз	абс.	%
Инвагинация кишечника	9	15
Реинвагинация кишечника	2	3,5
Острая спаечная кишечная непроходимость	8	13,3
Опухоли кишечника	8	13,3
Удвоения тонкого кишечника	1	1,6
Закрытая травма брюшной полости	3	5
Илеостома	9	15
Атрезия двенадцатиперстной кишки	6	10
Язвенно-некротический энтероколит (перфорация)	4	6,6
Атрезия терминального отдела подвздошной кишки	1	1,6
Атрезия тощей кишки	5	8,3
Дивертикул Меккеля	4	6,6
всего:	60	100

В зависимости от места выявленной патологии им были наложены различные виды анастомоза (таблица 2.3)

Виды наложенных межкишечных анастомозов

таб. 2.3

Вид анастомоза	абс.	%
Тонко-тонкокишечный	36	60
Толсто-толстокишечный	3	5
Тонко-толстокишечный	21	35
всего:	60	100

Как видно из предложенной таблицы в подавляющем случае был наложен тонко-тонкокишечный анастомоз 36 (60%), несколько реже тонко-толстокишечный анастомоз – 21(35%), только в 3 (5%) случаях выявленная патология потребовала наложения толсто-

толстокишечного анастомоза. Всем им был наложен межкишечный анастомоз в различных модификациях (таблица 2.4)

Модификации примененных межкишечных анастомозов

таб. 2.4

Модификация анастомоза	абс.	%
Конец в конец	46	76,6
Бок в бок	6	10
Конец в бок	8	13,4
Итого:	60	100

Приведенные в таблице 2.4 данные показывают, что в зависимости от соответствия анастомозируемых концов кишечника были применены различные модификации анастомоза. Чаще в 76,6% применялся анастомоз «конец» в «конец», реже «конец» в «бок» - 13,4%, в 10% «бок» в «бок». В послеоперационном периоде больные получили соответствующую терапию. У 24 больных в послеоперационном периоде возникли различные осложнения, данные приведены в таблице 2.5.

Послеоперационные осложнения у оперированных больных (n=60) таб. 2.5

осложнение	абс.	%
продолжающийся перитонит	4	6,6
несостоятельность анастомоза	2	3,4
анастомозит	4	6,6
нагноение п/о раны	5	8,3
ранняя спаечная кишечная непроходимость	2	3,4
летальность	11	18,3
Итого:	24	40

Наиболее частым осложнением явилось нагноение п/операционной раны – 5 (8,3%), в 4 (6,6%) случаях отмечалось развитие продолжающегося перитонита, который потребовал проведения релапаротомии. Из всех больных осложнения со стороны наложенного анастомоза наблюдались у 6 больных, при этом у 2 (3,4%) развилась несостоятельность места анастомоза, им после релапаротомии была наложена илеостома, у 4 был диагностирован анастомозит, явления которого прошли после проведенного консервативного лечения. Ранняя спаечная кишечная непроходимость развилась у 2 (3,4%) больных, после оперативного устранения явлений непроходимости, состояние больных улучшилось и в удовлетворительном состоянии они были выписаны домой.

Следует отметить, что летальность у данного контингента больных достигла 18,3%. Более половины умерших составили дети до 3-х лет. Данные приведены в таблице 2.6

Летальность оперированных больных по возрасту

таб. 2.6

Летальность по возрасту	абс	%
До 1 года	5	8,3
От 1-3	2	3,4
3-7	1	1,6
7-10	1	1,6
10-17	2	3,4
Итого:	11	18,3

Около половины летальных исходов встречалось у оперированных больных в возрасте до года – 5 (45,5%). Это объясняется тем, что дети до года в большинстве случаев были оперированы в период новорожденности, когда ребенок еще полностью не адаптировался к окружающей среде, нередко врожденная патология сопровождалась другими пороками развития или ребенок еще не был морфофункционально зрелым. В других возрастных группах этот показатель был значительно более низким. Из всех 11 случаев летального исхода после операции в 6 случаях причиной явился несостоятельность анастомоза и продолжающийся перитонит. В 2 случаях из-за поздней обращаемости, когда компенсаторные силы организма были на исходе, проведенная операция не дала желаемого эффекта, так как развилась острая полиорганная недостаточность. У трех умерших больных было дооперационно диагностировано сопутствующая врожденная патология (ВПС, двухсторонний гидронефроз, гидроцефалия), которая неблагоприятно отразилась на послеоперационный период.

2.2. Методы исследования

Общие клинические методы исследования (анамнез, общий анализ крови, мочи, биохимия крови) проводили согласно общепринятым стандартным установкам.

Ультразвуковое исследование (УЗИ) проведено всем больным по традиционной методике на аппаратах Sono Scape SSI–5000 и Siemens Sowoline SI – 450 с использованием линейного и конвексного датчиков частотой 3,5 - 7,5 МГц и цветного доплеровского картирования (ЦДК), которая позволяет определить состояние кровотока в стенке тонкой кишки. Исследование проводилось в положении лежа на спине, что обеспечивает наиболее полный и свободный доступ датчиком к брюшной полости, при необходимости выполняли полипозиционное УЗИ. После определения состояния паренхиматозных органов функция кишечника оценивалась по следующим ультразвуковым признакам:

- наличие и локализация расширенных петель кишки;
- степень их расширения (диаметр);
- толщина стенки кишки её структура;
- наличие или отсутствие перистальтики, ее характер;
- характер содержимого в просвете растянутых петель;
- подвижность кишечных петель и перепад их диаметра;
- наличие объемных образований и висцеро-париетальных сращений;
- наличие свободной жидкости в межпетлевом пространстве и брюшной полости;
- дисфункция желудка.

В послеоперационном периоде на 3-4 и 5-7сутки больным проводилось динамическая ультрасонография с целью оценки разрешения параза кишечника.

Рентгенологические исследования проведены на аппарате EDR 750B с рентгентелевизионной установкой (производства Венгрия). Все рентгенологические исследования проводились по общеизвестным методикам. При обзорной рентгенографии обращали внимание на наличие чаш Клойбера, свободного газа или выпота, степени расширения петель кишечника. При необходимости проводился пассаж ЖКТ рентгенконтрастным веществом, на котором кроме вышеуказанных признаков оценивалось проходимость кишечника, уровень кишечного препятствия, состояние просвета кишечника.

Магнитнорезонансная томография (МРТ) является наиболее информативным способом диагностики кишечной непроходимости. МРТ позволяет увидеть практически все виды кишечной непроходимости и точно определить их размеры, локализации и консистенцию. Кроме того, можно определить уровень непроходимости, что позволяет спрогнозировать тактику хирургического лечения. Однако из-за наличия рентгеновского облучения и более высокой его стоимости по сравнению с урографией КТ выполнялась лишь в тех случаях, когда традиционные рентгенологические исследования были

недостаточно информативными. Исследования проводились на аппарате General electronics 2 all. Model HI Speed (США).

Мультиспиральная компьютерная томография (МСКТ) является разновидностью компьютерной томографии и является одним из наиболее современных методов визуализации органов и тканей. МСКТ (также как и МРТ) использует рентгеновское излучение для получения изображений органов и тканей, основанное на разности поглощения излучения тканями различной плотности. МСКТ иногда сравнивают с нарезкой хлеба на тонкие ломтики. Эти ломтики совмещаются с помощью компьютерных программ и дают необходимое изображение органов и тканей. Чем больше срезов проводится одновременно, тем меньше времени необходимо для проведения исследования, тем тоньше срезы и меньше радиационная нагрузка на организм. Современные аппараты МСКТ могут сканировать большие участки тела в течение нескольких секунд. Такая скорость очень принципиальна для тяжелобольных и при острых травмах. **Исследования проводились на аппарате**

Статистическая обработка материала проводилась на компьютере Pentium IV, ОЗУ 2000 Мб, HDD 512 Gb с использованием прикладных программ Office 2007, Statistica 5.5, SPSS 10.0, Биостат. Вычислялась средняя арифметическая (M), её ошибка (m), среднее квадратичное отклонение (σ), достоверность отличий устанавливалась при помощи критерия Стьюдента (t).

Глава III

Хирургическое лечение кишечной непроходимости потребовавших наложения межкишечного анастомоза

3.1. Непосредственные результаты лечения после наложения межкишечного анастомоза.

В Самаркандском филиале детской хирургии РСНПМЦП с период с 2009 по 2014 года находилось на стационарном лечении 60 больных детей с клиникой кишечной непроходимости потребовавшие наложения межкишечного анастомоза. В зависимости от методики наложения анастомоза больные были распределены на две группы – I группа (контрольная) 40 больных, которым был наложен 2-х рядный шов по W. Albert, V. Schmieden




Рис. 1. Сквозной двухрядный шов а) обвивной - шов W. Albert; б) вворачивающий - шов V. Schmieden.

Больным II группы (основная) 20 больных накладывался однорядный узловый анастомоз по В.П. Матешуку.

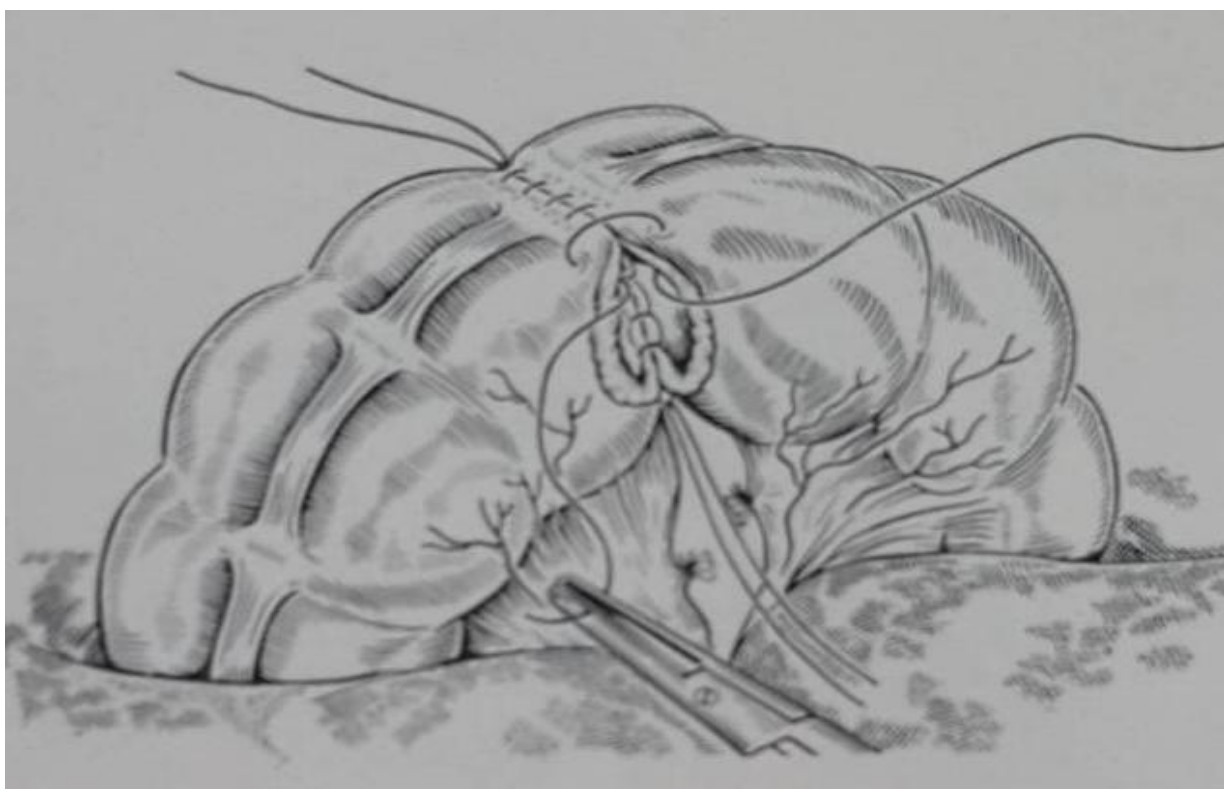



Рис. 2. Однорядный шов с узлами лигатур на слизистой оболочке — шов В.П. Матешука;

Следует отметить, что однорядный шов накладывался при формировании тонко-тонкокишечного анастомоза. При наложении тонко-толстокишечного и толсто-толстокишечного анастомоза накладывался двухрядный шов. Все больные были в возрасте от периода новорожденности до 17 лет. Данные по возрасту больных на момент поступления приведены в таблице 3.1.

Возраст больных на момент поступления

табл. 3.1

Возраст	I-группа		II-группа	
	абс.	%	абс.	%
до 1 года	15	37,5	12	60
1-3 года	7	17,5	3	15
3-7 лет	3	7,5	1	5
7-10 лет	3	7,5	2	10
10-17 лет	12	30	2	10
Всего	40	100	20	100

Из приведенных данных в таблице 3.1. видно, что в I группе большинство больных было в возрасте до года 15 (37,5%) и старше 10 лет 12 (30%). Во II группе более половины больных 12 (60%) было в возрасте до года. Сравнительная оценка возраста больных в обеих группах показывает почти одинаковую равнозначность и небольшое отклонение в цифрах не оказывает влияния на статические показатели.

При анализе причин наложения межкишечного анастомоза в сравниваемых группах видно, что чаще причиной служила инвагинация кишечника (по 15% в обеих группах), острая спаечная кишечная непроходимость и опухоли кишечника (12,5% в I группе и 15% во II группе), закрытие илеостом (по 10% в обеих группах). Наименее реже межкишечные анастомозы были применены при закрытой травме брюшной полости с повреждением кишечника (по 5% в обеих группах) и при дивертикуле Меккеля (7,5% в I группе и 5% во II группе). Соотношение больных в обеих группах было идентичным как по количеству, так и процентом соотношении.

Причины, приведшие к наложению межкишечного анастомоза приведены в нижеследующей таблице 3.2.

Причины наложения межкишечного анастомоза

табл. 3.2

диагноз	I-группа		II-группа	
	абс.	%	абс.	%
Инвагинация кишечника	6	15	3	15
Реинвагинация кишечника	1	2,5	1	5
Острая спаечная кишечная непроходимость	5	12,5	3	15
Опухоли кишечника	5	12,5	3	15
Удвоения тонкого кишечника	1	2,5	-	
Закрытая травма брюшной полости	2	5	1	5
Илеостома	6	15	3	15
Атрезия двенадцатиперстной кишки	4	10	2	10
Язвенно-некротический энтероколит (перфорация)	3	7,5	1	5
Атрезия терминального отдела подвздошной кишки	1	2,5	-	
Атрезия тощей кишки	3	7,5	2	10
Дивертикул Меккеля	3	7,5	1	5
всего:	40	100	20	100

Всем больным в зависимости от выявленной патологии были наложены различные виды анастомоза. Эти данные приведены в таблице 3.3.

Виды наложенных анастомозов

табл.3.3

Анастомоз	I-группа		II-группа	
	абс.	%	абс.	%
Конец в конец	31	77,5	15	75
Бок в бок	4	10	2	10
Конец в бок	5	12,5	3	15
Всего:	40	100	20	100

Чаще применялся анастомоз «конец» в «конец», который был применен у 2/3 больных обеих групп, так как патологический процесс у этой категории больных находился на уровне равнозначных отделов тонкого или толстого кишечника, у остального контингента больных выявленная патология потребовала наложения других видов анастомоза «бок» в «бок» или «конец» в «бок».

При этом наложении межкишечного анастомоза учитывалось конгруэнтность анастомозируемых участков кишечника. Чаще всего дисконгруэнтность встречалась при врожденных аномалиях развития кишечника и при закрытии илеостом, так как при этом долго не функционирующий нижележащий отдел кишечника претерпевал гипоплазию и анастомозируемые участки кишечника не соответствовали друг к другу. Для формирования кишечного анастомоза при выраженном несоответствии диаметров сшиваемых сегментов кишечника использовали адаптацию сшиваемых сегментов путем рассечения дистального сегмента (Louw J.H.). Адаптации предшествовало заполнение каудального атрезированного сегмента физиологическим раствором, чем добивались его максимального расширения.

При адаптации по J.H. Louw, вначале противобрыжечный край суженного дистального сегмента рассекали продольно, затем формировали эллипсоидный периметр равный расширенному оральному сегменту (рис. 3). Наложение анастомоза производили однорядным непрерывным серозно-мышечно-подслизистым швом по описанной ранее методике.

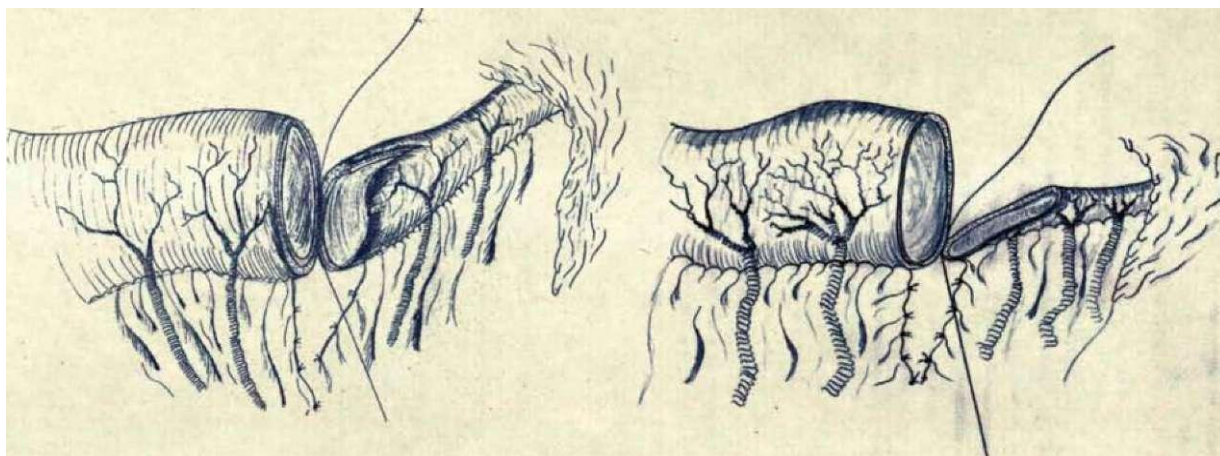


Рис. 3. Адаптация несоответствующих по диаметру сегментов кишки
(методика J.H. Louw)

Среди всех оперированных больных около половины было в возрасте до 1 года – 27 (45,0%), когда еще не до конца сформированы адаптационно – компенсаторные свойства организма. Учитывая это, значительную роль в послеоперационной реабилитации больных имеет длительность операции, чем он меньше, тем быстрее больной приходит в себя, снижается риск послеоперационных осложнений, уменьшается время нахождения больного в стационаре. Был проведен анализ средней длительности операции и нахождения больных в стационаре. Эти данные приведены в таблице 3.4.

Средняя длительность операции и нахождения больных в стационаре табл. 3.3

показатели	I-группа	II-группа
Длительность операции (мин.)	65	54
Койко-дни	18,5	17,5

Примененная методика наложения однорядного межкишечного анастомоза позволила снизить длительность операции в среднем на 11 минут, а пребывание больных в стационаре с 18,5 до 17,5 дней.

Одним из важных показателей эффективности проведенной операции является развитие тех или иных осложнений в послеоперационном периоде. Осложнения, развившиеся в послеоперационном периоде в сравнительных группах, приведены в нижеследующей таблице 3.4.

Выявленные осложнения в послеоперационном периоде табл. 3.4

осложнение	I-группа (n=40)		II-группа (n=20)	
	абс.	%	абс.	%
продолжающийся перитонит	3	7,5	1	5
несостоятельность анастомоза	1	2,5	1	5
анастомозит	3	7,5	1	5
нагноение п/о раны	3	7,5	2	10
ранняя спаечная кишечная непроходимость	2	5	-	-
летальность	8	20	3	15
Всего:	12	30	5	25

Из приведенной таблицы 3.4. видно, что наиболее часто отмечалось нагноение раны (7,5% в I группе и 10% во II группе), анастомозит (7,5% в I группе и 10% во II группе), который был излечен консервативно. У 6 больных I группы были проведены релапаротомии: по поводу продолжающегося перитонита у 3 (7,5%), несостоятельности анастомоза у 1 (2,5%) и у 2 (5%) больных развилась ранняя спаечная кишечная непроходимость. В отличие от этого во II группе повторные оперативные вмешательства проведены только 2 больным: у одного отмечался продолжающийся перитонит, у другого выявлена несостоятельность наложенного анастомоза.

Из всех 60 оперированных больных у 11 (18,3%) отмечался летальный исход от развившихся осложнений в послеоперационном периоде, сопутствующих патологий или развитием полиорганной недостаточности. Остальные 49 в удовлетворительном состоянии были выписаны домой под наблюдение у детского хирурга.

Таким образом, все 60 больных были разделены на 2 группы в зависимости от вида наложения межкишечного анастомоза: I группа (контрольная) 40 больных, которым был наложен 2-х рядный шов по W. Albert, V. Schmieden и II группа (основная) 20 больных, которым накладывался однорядный узловый анастомоз по В.П. Матешуку. Чаще применялся анастомоз «конец» в «конец», который был применен у 2/3 больных обеих групп, так как патологический процесс у этой категории больных находился на уровне равнозначных отделов тонкого или толстого кишечника, у остального контингента больных выявленная патология потребовала наложения других видов анастомоза «бок» в «бок» или «конец» в «бок». При дисконгруэнтности

анастомозируемых отделов кишечника применялась модификации по Louw J.H. Соотношение больных по возрасту и причин наложения анастомоза в обеих группах было практически идентичным как по количеству, так и процентом соотношении. При анализе непосредственных результатов лечения выявлено, предложенная методика хирургического лечения позволило снизить среднюю длительность операции с 65 до 54 мин, нахождение в больничном стационаре с 18,5 до 17,5 дней. Послеоперационные осложнения отмечались у 12 (30%) больных I группы и у 5 (25%) II группы, из них повторные оперативные вмешательства проведены 6 больным I группы и только 2 из II группы. Из всех 60 оперированных больных у 11 (18,3%) отмечался летальный исход от развившихся осложнений в послеоперационном периоде, сопутствующих патологий или развитием полиорганной недостаточности. Остальные 49 в удовлетворительном состоянии были выписаны домой под наблюдение у детского хирурга.

3.2. Отдаленные результаты хирургического лечения кишечной непроходимости

Изучение отдаленных результатов является объективным критерием оценки эффективности хирургического лечения больных после наложения межкишечного анастомоза. Катамнестическое обследование проведено всем 49 больным (23 пациентов контрольной и 26 из основной группы) в сроках от 1 года до 5 лет.

При проверке отдаленных результатов ставились задачи изучения состояния здоровья пациентов. Критериями оценки явилось изучение следующих факторов: клинические признаки - состояние физического развития; функция желудочно-кишечного тракта: наличие или отсутствие болей в животе; характер болей и их локализация; наличие или отсутствие диспепсических расстройств; характер и регулярность стула; состояние послеоперационных рубцов передней брюшной стенки и наличие вентральных грыж; наличие или отсутствие признаков различных форм спаечной болезни; перенесенных операций по поводу спаечной кишечной непроходимости.

Отдаленные результаты лечения больных перитонитом оценивались по трехбалльной системе как хорошие, удовлетворительные и неудовлетворительные.

Результаты	I-группа	%	II-группа	%	всего	%
Хороший	9	39,2	12	46,1	21	42,8

Удовлетворительный	10	43,5	11	42,3	21	42,8
неудовлетворительный	4	17,3	3	11,6	7	14,4
Всего	23	100	26	100	49	100

Хорошими мы считали отдаленные результаты у тех лиц, которые после перенесенной операций не предъявляли жалоб, общее физическое состояние соответствовало возрасту, так же отсутствовали признаки спаечной болезни и спаечной кишечной непроходимости. При этом во время объективного осмотра вздутия живота не отмечалось, послеоперационные рубцы не возвышаются над поверхностью кожи, мягкие и безболезненные при пальпации, нарушений стула не отмечается. При ультразвуковом исследовании брюшной полости признаков спаечной болезни и патологии со стороны внутренних органов не выявлялось, рентгенологические исследования не проводились из-за отсутствия показаний. Хорошие отдаленные результаты выявлены у 9 (39,2%) пациентов контрольной группы и 12 (46,1%) пациентов основной группы.

Для определения причин неудовлетворительных отдаленных результатов лечения больных, перенесших в детстве заболевания потребовавших наложения межкишечного анастомоза, мы решили проследить - нет ли связи течения острого периода с осложнениями, встречающимися через несколько лет, ведущими к нарушениям со стороны органов брюшной полости и снижающими качество жизни пациентов. Был проведен сравнительный анализ между осложнениями, развившимся в ближайшем послеоперационном периоде и осложнениями со стороны брюшной полости в отдаленном периоде.

В остром периоде у всех пациентов с хорошими отдаленными результатами осложнений со стороны брюшной полости не отмечалось. У 4 (20,0%) из них выявлено нагноение послеоперационной раны. В последующем никто из этих больных до катamnестического обследования не обращался к врачам по поводу каких-либо осложнений перитонита.

Удовлетворительными мы считали результаты в тех случаях, когда пациенты предъявляли жалобы на периодические боли в животе, диспепсические расстройства, связанные с погрешностями в питании. При осмотре у них живот был не вздут, обычной формы, отмечалась умеренная болезненность при пальпации в области послеоперационного рубца, который оставался мягким, не спаянным с окружающими тканями. При ультразвуковой сонографии у этих пациентов выявлялось умеренное

расширение кишечных петель на ограниченном участке, преимущественно в проекции послеоперационного рубца, там же визуализировались спайки в незначительном количестве. Удовлетворительные отдаленные результаты выявлены у 10 (43,5%) в контрольной группе и 11 (42,3%) пациентов основной группы.

При анализе течения острого периода перитонита у пациенток с удовлетворительными отдаленными результатами получены следующие данные. В остром периоде у 1 (4,8%) больного из контрольной группы отмечалось нагноение послеоперационной раны, у 6 больных отмечались осложнения со стороны брюшной полости: анастомозит - 3 (30%) больных из контрольной и у 1 (9,1%) из основной группы, ранняя спаечная кишечная непроходимость развилась у 1 (10%) больного из контрольной группы.

Неудовлетворительными результаты считались, когда пациенты предъявляли жалобы на частые, схваткообразные боли в животе, сопровождающиеся тошнотой, иногда рвотой, вздутием живота вследствие затрудненного отхождения газов, потребовавшие госпитализации в хирургическое отделение для консервативного и повторного оперативного лечения по поводу спаечной кишечной непроходимости и спаечной болезни. Также обращалось внимание на грубые послеоперационные рубцы, спаянные с подлежащими тканями, возвышающиеся над поверхностью и кожи и деформирующие переднюю брюшную стенку. При ультразвуковом исследовании выявлялись признаки спаечного процесса, что выражалось в неравномерном расширении кишечных петель, особенно в проекции послеоперационных рубцов, маятникообразном передвижении жидкого кишечного содержимого по кишечной трубке. При контрастном рентгенологическом исследовании желудочно-кишечного тракта выявлялись различной степени деформации и расширение петель кишечника, задержка эвакуации контрастного вещества.

Неудовлетворительные отдаленные результаты выявлены у 4 (17,3%) в контрольной группы и 3 (11,6%) пациентов основной группы.

При анализе течения острого периода перитонита у пациентов с неудовлетворительными отдаленными результатами получены следующие данные: несостоятельность анастомоза была у 1 больного из контрольной и 1 из основной

группы. У 3 больных контрольной и у 1 больного из основной группы послеоперационный период осложнился продолжающимся перитонитом.

Проведенный анализ отдаленных результатов лечения, проведенный по трехбалльной системе, показал, что хорошие результаты получены у 39,2% пациентов I группы и у 46,1% II группы, количество неудовлетворительных результатов снизилось с 17,3% в контрольной до 11,6% у пациентов основной группы. Количество удовлетворительных результатов было практически равноценно (43,5% в контрольной и 42,3% в основной группе). При анализе результатов лечения этих пациентов в остром периоде выявлено, что существует прямая следственная связь между осложнениями в раннем послеоперационном периоде и развившейся патологией в отдаленном периоде, состояние здоровья зависит от течения раннего послеоперационного периода. У обследованных из группы с хорошими результатами в раннем послеоперационном периоде осложнений не наблюдалось, лишь у некоторых отмечалось нагноение послеоперационной раны. Чаще к неблагоприятным последствиям приводят осложнения со стороны брюшной полости (анастомозиты, несостоятельность анастомоза, продолжающийся перитонит и ранняя спаечная кишечная непроходимость).

ЗАКЛЮЧЕНИЕ

Важнейшей технической задачей в коррекции непроходимости кишечника является формирование надежного кишечного соустья при выраженной разнице диаметров сегментов (Chirdan L.B., 2004). Традиционно, адаптированные анастомозы относили к оперативным приемам высокой степени риска несостоятельности, стеноза или функциональной неполноценности кишечного соустья (Эргашев А.Ш., 2002; Karnak I., 2001). Многие отечественные хирурги отдают приоритет этапному лечению кишечной непроходимости: наложению кишечных стом (Гассан Т.И., 2002) или разгрузочных «Т-образных» соустьев (Немилова Т.К., 2002; Иванов В.В. с соавт., 2006). В то же время, гидродинамика адаптированных анастомозов, становление функции желудочно-кишечного тракта после операции до настоящего времени изучены недостаточно.

В зарубежной литературе представлены результаты успешного применения первичных адаптированных анастомозов (Kizilkan F., 1991; Hajivassiliou C.A., 2003). Однако не решены проблемы выбора варианта адаптации, целесообразности пликация проксимального (Bowen J., 1996; Skaba R., 1997) или адаптации дистального кишечных сегментов (Touloukian R.J., 1993; Honzumi M., 1993). Большинство хирургов (Patil V.K., 2001; Namasivayam S., 2002) используют модификацию «процедуры Louw J.H.» (1967), при этом практически не обсуждаются особенности послеоперационного периода при различных вариантах адаптированных анастомозов.

Нет доказательных научных данных в отношении выбора варианта кишечного шва (Турусов Р.А., 1999). Ряд авторов отдает предпочтение; узловому шву (Touloukian R.J., 1993; Leslie A., 2003), даже подчеркивая необходимость его использования при адаптированных анастомозах (Holland-Cunz S. et. all., 2007). Другие исследователи рекомендуют использовать непрерывный кишечный шов (Варфоломеев А.Р., 2002; Sato S., 1998; Chirdan L.B., 2004).

Общепринятые способы оценки надежности кишечного соустья подвергаются критике (Егоров В.И., 2001), а результаты применения адаптированных анастомозов малочисленны и противоречивы (Yamataka A., 2005; Simmi R. R., 2006).

Таким образом, отсутствие единых подходов к выбору хирургической тактики при непроходимости тонкой кишки у новорожденных, варианту адаптации и

анастомозирования дисконгруэнтных кишечных сегментов и научно обоснованных рекомендаций по параметрам шва кишечного анастомоза определяет актуальность данной проблемы.

В основу работы положен анализ лечения 60 детей находившихся в клинике детской хирургии РСНПМЦП в период 2009 по 2014 года страдавших различной патологией желудочно - кишечного тракта, которая потребовала наложения кишечного анастомоза. Из них мальчиков было 52 (86,6%) и 8 девочек (13,4%). Превалировали больные из сельской местности 51 (85%), городских было 9 (15%). Большинство больных было в возрасте до года 27 (45%), а также в возрасте от 10 до 17 лет – 14 (23,4%), реже всего патология потребовавшая наложения межкишечного анастомоза встречалась в возрасте детей от 3 до 7 лет – 4 (6,6%). наиболее частой причиной наложения межкишечного анастомоза служили: инвагинация кишечника – 9 (15%), закрытие ранее наложенных илеостом – 9 (15%), острая спаечная кишечная непроходимость – 8 (13,3%), опухоли кишечника – 8 (13,3%), несколько реже при различных врожденных аномалиях развития желудочно- кишечного тракта: атрезия двенадцатиперстной кишки – 6 (10%), атрезия тощей кишки – 5 (8,3%), дивертикул Меккеля – 4 (6,6%). У 2 больных после консервативного расправления инвагинации кишечника произошла реинвагинация, послужившая причиной проведения лапаротомии и наложения тонко-тонкокишечного анастомоза. В 3 случаях причиной наложения межкишечного анастомоза стала закрытая травма брюшной полости, разрыв полого органа. Наиболее часто был наложен тонко-тонкокишечный анастомоз 36 (60%), несколько реже тонко-толстокишечный анастомоз – 21(35%), только в 3 (5%) случаях выявленная патология потребовала наложения толсто-толстокишечного анастомоза. Всем им был наложен межкишечный анастомоз в различных модификациях. Чаше в 76,6% применялся анастомоз «конец» в «конец», реже «конец» в «бок» - 13,4%, в 10% «бок» в «бок». В послеоперационном периоде больные получили соответствующую терапию. У 24 больных в послеоперационном периоде возникли различные осложнения. Наиболее частым осложнением явилось нагноение п/операционной раны – 5 (8,3%), в 4 (6,6%) случаях отмечалось развитие продолжающего перитонита, который потребовал проведения релапаротомии. Из всех больных осложнения со стороны наложенного анастомоза наблюдались у 6 больных, при этом у 2 (3,4%) развилась несостоятельность места анастомоза, им после релапаротомии была наложена илеостома, у 4 был диагностирован анастомозит, явления которого прошли после проведенного консервативного лечения. Ранняя спаечная кишечная непроходимость развилась у 2 (3,4%) больных, после оперативного устранения явлений непроходимости, состояние больных улучшилось и в удовлетворительном состоянии они были выписаны домой. Следует отметить, что летальность у данного контингента больных достигла 18,3%. Более половины умерших составили дети до 3-х лет. Из всех 11 случаев летального исхода после операции в 6 случаях причиной явился несостоятельность анастомоза и продолжающийся перитонит. В 2 случаях из-за поздней обращаемости, когда компенсаторные силы организма были на исходе, проведенная операция не дала

желаемого эффекта, так как развилась острая полиорганная недостаточность. У трех умерших больных была дооперационно диагностирована сопутствующая врожденная патология (ВПС, двухсторонний гидронефроз, гидроцефалия), которая неблагоприятно отразилась на послеоперационный период.

В зависимости от методики наложения анастомоза больные были распределены на две группы – I группа (контрольная) 40 больных, которым был наложен 2-х рядный шов по W. Albert, V. Schmieden. Больным II группы (основная) 20 больных накладывался однорядный узловый анастомоз по В.П. Матешуку. Следует отметить, что однорядный шов накладывался при сформировании тонко-тонкокишечного анастомоза. При наложении тонко-толстокишечного и толсто-толстокишечного анастомоза накладывался двухрядный шов. При этом наложении межкишечного анастомоза учитывалось конгруэнтность анастомозируемых участков кишечника. Чаще всего дисконгруэнтность встречалась при врожденных аномалиях развития кишечника и при закрытии илеостом, так как при этом долго не функционирующий нижележащий отдел кишечника претерпевал гипоплазию и анастомозируемые участки кишечника не соответствовали друг к другу. Для формирования кишечного анастомоза при выраженном несоответствии диаметров сшиваемых сегментов кишечника использовали адаптацию сшиваемых сегментов путем рассечения дистального сегмента (Louw J.H.). Адаптации предшествовало заполнение каудального атрезированного сегмента физиологическим раствором, чем добивались его максимального расширения.

Все больные были в возрасте от периода новорожденности до 17 лет. В I группе большинство больных было в возрасте до года 15 (37,5%) и старше 10 лет 12 (30%). Во II группе более половины больных 12 (60%) было в возрасте до года. Сравнительная оценка возраста больных в обеих группах показывает почти одинаковую равнозначность и небольшое отклонение в цифрах не оказывает влияния на статические показатели.

При анализе причин наложения межкишечного анастомоза в сравниваемых группах видно, что чаще причиной служила инвагинация кишечника (по 15% в обеих группах), острая спаечная кишечная непроходимость и опухоли кишечника (12,5% в I группе и 15% во II группе), закрытие илеостом (по 10% в обеих группах). Наименее реже межкишечные анастомозы были применены при закрытой травме брюшной

полости с повреждением кишечника (по 5% в обеих группах) и при дивертикуле Меккеля (7,5% в I группе и 5% во II группе). Соотношение больных в обеих группах было идентичным как по количеству, так и процентом соотношении.

Среди всех оперированных больных около половины было в возрасте до 1 года – 27 (45,0%), когда еще не до конца сформированы адаптационно – компенсаторные свойства организма. Учитывая это, значительную роль в послеоперационной реабилитации больных имеет длительность операции, чем он меньше, тем быстрее больной приходит в себя, снижается риск послеоперационных осложнений, уменьшается время нахождения больного в стационаре. Был проведен анализ средней длительности операции и нахождения больных в стационаре. Примененная методика наложения однорядного межкишечного анастомоза позволила снизить длительность операции в среднем на 11 минут, а пребывание больных в стационаре с 18,5 до 17,5 дней.

Одним из важных показателей эффективности проведенной операции является развитие тех или иных осложнений в послеоперационном периоде. Наиболее часто отмечалось нагноение раны (7,5% в I группе и 10% во II группе), анастомозит (7,5% в I группе и 10% во II группе), который был излечен консервативно. У 6 больных I группы были проведены релапаротомии: по поводу продолжающегося перитонита у 3 (7,5%), несостоятельности анастомоза у 1 (2,5%) и у 2 (5%) больных развилась ранняя спаечная кишечная непроходимость. В отличие от этого во II группе повторные оперативные вмешательства проведены только 2 больным: у одного отмечался продолжающийся перитонит у другого выявлена несостоятельность наложенного анастомоза.

Из всех 60 оперированных больных у 11 (18,3%) отмечался летальный исход от развившихся осложнений в послеоперационном периоде, сопутствующих патологий или развитием полиорганной недостаточности. Остальные 49 в удовлетворительном состоянии были выписаны домой под наблюдение у детского хирурга.

Изучение отдаленных результатов является объективным критерием оценки эффективности хирургического лечения больных после наложения межкишечного анастомоза. Катамнестическое обследование проведено всем 49 больным (23 пациентов контрольной и 26 из основной группы) в сроках от 1 года до 5 лет.

При проверке отдаленных результатов ставились задачи изучения состояния здоровья пациентов. Критериями оценки явилось изучение следующих факторов: клинические признаки - состояние физического развития; функция желудочно - кишечного тракта: наличие или отсутствие болей в животе; характер болей и их локализация; наличие или отсутствие диспепсических расстройств; характер и регулярность стула; состояние послеоперационных рубцов передней брюшной стенки и наличие вентральных грыж; наличие или отсутствие признаков различных форм спаечной болезни; перенесенных операций по поводу спаечной кишечной непроходимости.

Отдаленные результаты лечения больных перитонитом оценивались по трехбалльной системе как хорошие, удовлетворительные и неудовлетворительные.

Хорошими мы считали отдаленные результаты у тех лиц, которые после перенесенной операций не предъявляли жалоб, общее физическое состояние соответствовало возрасту, так же отсутствовали признаки спаечной болезни и спаечной кишечной непроходимости. При этом во время объективного осмотра вздутия живота не отмечалось, послеоперационные рубцы не возвышаются над поверхностью кожи, мягкие и безболезненные при пальпации, нарушений стула не отмечается. При ультразвуковом исследовании брюшной полости признаков спаечной болезни и патологии со стороны внутренних органов не выявлялось, рентгенологические исследования не проводились из-за отсутствия показаний. Хорошие отдаленные результаты выявлены у 9 (39,2%) пациентов контрольной группы и 12 (46,1%) пациентов основной группы.

Для определения причин неудовлетворительных отдаленных результатов лечения больных, перенесших в детстве заболевания потребовавших наложения межкишечного анастомоза, мы решили проследить - нет ли связи течения острого периода с осложнениями, встречающимися через несколько лет, ведущими к нарушениям со стороны органов брюшной полости и снижающими качество жизни пациентов. Был проведен сравнительный анализ между осложнениями, развившимся в ближайшем послеоперационном периоде и осложнениями со стороны брюшной полости в отдаленном периоде.

В остром периоде у всех пациентов с хорошими отдаленными результатами осложнений со стороны брюшной полости не отмечалось. У 4 (20,0%) из них выявлено нагноение послеоперационной раны. В последующем никто из этих больных до катamnестического обследования не обращался к врачам по поводу каких-либо осложнений перитонита.

Удовлетворительными мы считали результаты в тех случаях, когда пациенты предъявляли жалобы на периодические боли в животе, диспепсические расстройства, связанные с погрешностями в питании. При осмотре у них живот был не вздут, обычной формы, отмечалась умеренная болезненность при пальпации в области послеоперационного рубца, который оставался мягким, не спаянным с окружающими тканями. При ультразвуковой сонографии у этих пациентов выявлялось умеренное расширение кишечных петель на ограниченном участке, преимущественно в проекции послеоперационного рубца, там же визуализировались спайки в незначительном количестве. Удовлетворительные отдаленные результаты выявлены у 10 (43,5%) в контрольной группе и 11 (42,3%) пациентов основной группы.

При анализе течения острого периода перитонита у пациенток с удовлетворительными отдаленными результатами получены следующие данные. В остром периоде у 1 (4,8%) больного из контрольной группы отмечалось нагноение послеоперационной раны, у 6 больных отмечались осложнения со стороны брюшной полости: анастомозит - 3 (30%) больных из контрольной и у 1 (9,1%) из основной группы, ранняя спаечная кишечная непроходимость развилась у 1 (10%) больного из контрольной группы.

Неудовлетворительными результаты считались, когда пациенты предъявляли жалобы на частые, схваткообразные боли в животе, сопровождающиеся тошнотой, иногда рвотой, вздутием живота вследствие затрудненного отхождения газов, потребовавшие госпитализации в хирургическое отделение для консервативного и повторного оперативного лечения по поводу спаечной кишечной непроходимости и спаечной болезни. Также обращалось внимание на грубые послеоперационные рубцы, спаянные с подлежащими тканями, возвышающиеся над поверхностью и кожи и деформирующие переднюю брюшную стенку. При ультразвуковом исследовании выявлялись признаки

спаечного процесса, что выражалось в неравномерном расширении кишечных петель, особенно в проекции послеоперационных рубцов, маятникообразном передвижении жидкого кишечного содержимого по кишечной трубке. При контрастном рентгенологическом исследовании желудочно-кишечного тракта выявлялись различной степени деформации и расширение петель кишечника, задержка эвакуации контрастного вещества.

Неудовлетворительные отдаленные результаты выявлены у 4 (17,3%) в контрольной группы и 3 (11,6%) пациентов основной группы.

При анализе течения острого периода перитонита у пациентов с неудовлетворительными отдаленными результатами получены следующие данные: несостоятельность анастомоза была у 1 больного из контрольной и 1 из основной группы. У 3 больных контрольной и у 1 больного из основной группы послеоперационный период осложнился продолжающимся перитонитом.

Выявлено, что существует прямая следственная связь между осложнениями в раннем послеоперационном периоде и развившейся патологией в отдаленном периоде, состояние здоровья зависит от течения раннего послеоперационного периода. Чаще к неблагоприятным последствиям приводят осложнения со стороны брюшной полости (анастомозиты, несостоятельность анастомоза, продолжающийся перитонит и ранняя спаечная кишечная непроходимость).

ВЫВОДЫ

- 1) Полученные результаты исследования показали, что при наложении межкишечного анастомоза следует отдавать предпочтение однорядному узловому шву, при дисконгруэнтности анастомозируемых концов кишечника предложена модификация по Louw J.H.
- 2) При выборе вида анастомоза рекомендуется анастомоз «конец» в «конец».
- 3) Анализ непосредственных результатов лечения с применением однорядного узлового межкишечного анастомоза показал свою эффективность по сравнению с двухрядным: уменьшилась длительность операции и сроки пребывания больного в стационаре.
- 4) В отдаленном периоде количество хороших результатов увеличилось с 39,2 до 46,1%, а неудовлетворительных снизилось с 17,3 до 11,6%.

ПРАКТИЧЕСКИЕ РЕКОМЕНДАЦИИ

При хирургической патологии требующей наложения межкишечного анастомоза предпочтение следует отдавать однорядному узловому анастомозу, которая технически нетрудная и не имеет противопоказаний. При дисконгруэнтности анастомозируемых концов кишечника рекомендуется модификация по Louw J.H., которая максимально расширяет показания к анастомозу «конец» в «конец» и позволяет отказаться от наложения стом или «Т-образных» анастомозов. Однорядный шов следует накладывать при формировании тонко-тонкокишечного анастомоза. Предложенная методика уменьшает длительность операции и сроки пребывания больного в стационаре, что благоприятно влияет на состоянии здоровья ребенка в отдаленном периоде.

СПИСОК ЛИТЕРАТУРЫ

1. Абаев Ю.К. Расстройства заживления ран и методы их коррекции / Ю.К. Абаев//Вестникхирургии.-2005.-№ 1.-С. 111-113.
2. Авидон Д.Б. Актуальные вопросы хирургии новорожденных / Д.Б. Авидон, Н.С. Манкина // Труды II съезда хирургов РСФСР. - Саратов, 1963.-С. 458-461.
3. Азизов М.К. Кишечные анастомозы у новорожденных: Автореф. Дисс.. д-ра мед. наук. - Ташкент, 1992. — 25 С.
4. Аксельров М.А. Сравнительная характеристика способов наружного дренирования кишечника в хирургии новорожденных: Автореф. дис.. канд. мед. наук / М.А. Аксельров. - Тюмень, 2001. - 25 С.
5. Ашкрафт К. У. Детская хирургия: пер. с англ. / К. У. Ашкрафт, Т.М. Холдер. - СПб.: 1996-1998 в 3 томах.
6. Баиров В.Ф. Несостоятельность швов кишечного анастомоза у новорожденных / В.Г. Баиров, М.К. Азизов, Ш.Д. Кухианидзе // Клиническая хирургия. -1991. — № 6. - С. 42-45.
7. Баиров Г.А. Атлас операций у новорожденных / Г.А. Баиров, Ю.Л. Дорошевский, Т.К. Немилова. - Л.: Медицина, 1984. — 254 с.
8. Баиров Г.А. Хирургия недоношенных детей / Г.А. Баиров, Н.С. Манкина.-Л.: Медицина, 1987.-232 с.
9. Бегун П.И. Биомеханика: Учебник для вузов / П.И. Бегун, Ю.А. Шукейло. - Спб.: Политехника, 2000. - 231 с.
10. Бокерия Л.А. Математическое моделирование бифуркаций сонной артерии (к вопросу о распределении нагрузки в ассиметричных бифуркациях) / Л.А. Бокерия, И.В. Кириллова, Ю.П. Гуляев, К.М. Морозов, М.В. Шумилина, З.К. Пирцхалаишвили, А.В. Каменский, Ю.А. Ченская, Н.В. Островский // Регионарное кровообращение и микроциркуляция. — 2006. — Том 5. — С. 5-12.
11. Бондаренко В.А. Изменение гидростатического давления в тонкой кишке в раннем послеоперационном периоде / В.А. Бондаренко, Ю.В. Гуденко, К.А. Вандер // Клиническая хирургия. - 1987. - №2. - С. 6263.

12. Буров И.С., Бакланов В.В., Никонов Н.Н. и др. / Отдаленные результаты лечения детей, перенесших реконструктивные операции на кишечнике. Иваново, 1997. - 45 С.
13. Буянов В.М. О значении подслизистого слоя при прошивании органов желудочно-кишечного тракта / В.М. Буянов, В.И. Егоров, И.В. Счастливцев, Р.А. Турусов, Э.В. Прут, А.О. Баранов // *Анналы хирургии.* -1999. - №4. - С. 28-33.
14. Буянов В.М. Однорядный непрерывный шов в абдоминальной хирургии / В.М. Буянов, В.Н. Егиев, В.И. Егоров, С.С. Маскин, М.Н. Рудакова, С.Э. Фбулов, И.В. Счастливцев // *Хирургия.* - 2000. - №4. - С. 13-18.
15. Буянов В.М., Маскин С.С., Коровин А.Я., Наумов А.И., Хомочкин В.В. Однорядные кишечные швы и современные шовные материалы в колоректальной хирургии / В.М. Буянов, С.С. Маскин, А.Я. Коровин, А.И. Наумов, В.В. Хомочкин // *Вестник хирургии.* - 1999. - №2. - С. 77-82.
16. Варфоломеев А.Р. Изучение репаративных процессов при кишечных анастомозах / А.Р. Варфоломеев, В.А. Саввина, В.Н. Николаев, А.З. Шведова // *Детская хирургия.* - 2002. - №3. - С. 44-45.
17. Власов А.П. Кишечный шов в условиях нарушенного кровоснабжения: Автореф. дисс....д-ра. мед. Наук / А.П. Власов. — Самара, 1991. — 31С.
18. Власов А.П. Экспериментальная оценка регенерации толстокишечного соустья в разном возрасте / А.П. Власов, С.А. Маркосьян, Н.А. Окунев // *Хирургия.* - 1999. - №3. - С. 43-47.
19. Воробьев Г.И. Комплексная оценка заживления кишечных анастомозов в раннем послеоперационном периоде / Г.И. Воробьев, Я.В. Минц, В.В. Веселов, В.Н. Мушникова, Т.П. Горбешко // *Хирургия.* -1989.-№2.-С. 47-51.
20. Галлагер Р. Метод конечных элементов. Основы. / Р. Галлагер М.: Мир, 1984-428 с.
21. Гассан Т.А. О проблеме кишечных стом у детей периода новорожденности / Т.А. Гассан // *Детская хирургия,* — 2002. — №4. — С. 41-44.
22. Горфинкель И.В. О технике анастомозов на желудочно-кишечном тракте / И.В. Горфинкель, Ю.В. Чирков // *Хирургия.* — 1991. — №3. — С.72-75.

23. Дарвин В.В. Комплексная профилактика гнойно-септических осложнений после операций на толстой и прямой кишках / В.В. Дарвин, А.Я. Ильканич, Г.Г. Пехото, М.М. Лысак // Хирургия. - 2002. - №7. - С.47-49.
24. Долецкий СЛ. Детская хирургия (руководство для врачей). Часть II / С.Я. Долецкий, Ю.Ф. Исаков, М.: Медицина, 1970. - 1072 с.
25. Долецкий С .Я. Хирургия новорожденных (руководство для врачей) / С.Я. Долецкий, В.В. Гаврюшов, В.Г. Акоюн, М.: Медицина - 1976. - 320 С.
26. Дорошевский Ю.Л. Т-образный анастомоз в лечении острой кишечной непроходимости у новорожденных / Ю.Л. Дорошевский, Т.К. Немилова // Вестник хирургии. - 1979. - №12. - С.75-79.
27. Егиев В.Н. Однорядный непрерывный шов анастомозов в абдоминальной хирургии / В.Н. Егиев, С.С. Маскин, В.И. Егоров, П.К. Воскресенский. - М.: Медпрактика, 2002. - 100 с.
28. Егиев В.Н. Однорядный непрерывный шов в абдоминальной хирургии / В.Н. Егиев, В.И. Егоров // Новые технологии в хирургической гепатологии. Сб. науч. тр. - СПб., 1995. - С.342-343.
29. Егиев В.Н. Применение однорядного непрерывного шва анастомоза в абдоминальной хирургии / В.Н. Егиев, М.Н. Рудакова, Н.В. Затонская //Врач. - 1993. - №12. - С. 24-25.
30. Егиев В.И. Шовный материал / В.Н. Егиев // Хирургия. - 1998. — №3. — С.33-38.
31. Егоров В.И. Влияние отека на проницаемость желудочно-кишечного соустья / В.И. Егоров, И.В. Счастливец, Р.А. Турусов, А.О. Баранов // Анналы хирургии. - 2004. - №5. - С. 39-42.
32. Егоров В.И. Количество инородного материала, оставляемого хирургом в кишечной ране, в зависимости от вида анастомоза / В.И. Егоров, И.В. Счастливец, Р.А. Турусов, А.О. Баранов // Анналы хирургии. - 2002. - №4. - С. 43-45.
33. Егоров В.И. Механические методы оценки заживления желудочно-кишечных соединений / В.И. Егоров // Анналы хирургии. - 2001. - №3. -С. 25-28.
34. Егоров В.И. Механические напряжения под нитью кишечного шва как причина нарушений микроциркуляции в области соустья / В.И. Егоров, И.В. Счастливец, Р.А. Турусов, А.О. Баранов // Анналы хирургии. - 2002. - №3. - С.66-73.

35. Егоров В.И. Однорядный непрерывный шов гастроэнтероанастомоза при резекции желудка: Автореф. дис..... канд. мед. наук / В.И. Егоров. -Москва, 1995.-24 с.
36. Егоров В.И. Что мы определяем, измеряя давление разрыва анастомоза? / В.И. Егоров, И.В. Счастливец, Р.А. Турусов, А.О. Баранов // Анналы хирургии. - 2001. - №3. — С. 47-53. "
37. Егоров В.И. Что происходит при прошивании кишечной стенки? Соотношение толщины подслизистого слоя, игл и шовного материала / В.И. Егоров, И.В. Счастливец, Р.А. Турусов, А.О. Баранов // Анналы хирургии. - 2001. - №3. - С.53-58.
38. Жерлов Т.К. Профилактика и лечение осложнений резекции желудка с анастомозом по Ру / Г.К. Жерлов, Д.В. Зыков, Т.Я. Кучерова, К.М. Аутнев, Р.С. Нустафаев // Хирургия. -2004. -№10.-С. 9-13.
39. Жерлов Г.К. Современные технологии в диагностике осложненных анастомозов / Г.К. Жерлов, Н.С. Рудая, А.П. Кошель, С.А. Соколов, Р.С. Лобачев, С.П. Синько // Анналы хирургии. — 2004. - № 4. — С. 3337.
40. Жижин Ф.С. Клинико-эндоскопическая классификация острых анастомозитов после резекции желудка / Ф.С. Жижин, Б.Б. Капустин // Вестник хирургии. - 2002. - №6. - С.49-52.
41. Захараш М.П. Выбор метода восстановления непрерывности пищеварительного тракта / М.П. Захараш, В.М. Мельник, А.И. Пойда, Л.Г. Заверный // Хирургия. - 2002. - № 11. - С.73-77.
42. Захаров Н.В. Актуальные вопросы хирургии новорожденных / Н.В. Захаров // II съезда хирургов РСФСР. Сб. науч. тр. - Саратов, 1963. — С. 416-420.
43. Зенкевич О. Конечные элементы и аппроксимация / О. Зенкевич, К. Морган. - М.: Мир, 1986.-318 с.
44. Зенкевич О. Метод конечных элементов в технике / О. Зенкевич. М.: Мир, 1975.- 541 с.
45. Иванов В.В. Выбор способа операции у новорожденных с низкой кишечной непроходимостью / В.В. Иванов, М.А. Аксельров, В.М. Аксельров, В.П. Чевжик,

- А.А. Ольха, А.П. Коробельников, Ю.А. Коробельников // Детская хирургия - 2003. - №2. - С. 4-6.
46. Иванов В.В. Концевая энтеростомия приводящей кишкой с межкишечным анастомозом у детей / В.В. Иванов, В.М. Аксельров, М.А. Аксельров // Детская хирургия. - 1999. - №6. — С. 8-10.
47. Иванов В.В. Энтеро- и колостома в этапном лечении низкой кишечной непроходимости у новорожденных / В.В. Иванов, М.А. Аксельров, В.М. Аксельров, С.Н. Супрунец, Н.В., Киселева, Д.В. Бушмакин, И.Г. Анохина // Детская хирургия — 2006. - №6. - С. 14-17.
48. Исаков Ю.Ф. Оперативная хирургия с топографической анатомией детского возраста: Учебник для ВУЗов / Ю.Ф. Исаков, Ю.М. Лопухин, Э.А. Степанов, В.А. Михельсон, Ю.А. Тихонов и др., - 2-е изд., перераб. и доп. - М.: Медицина, 1989. - 592 с.
49. Исаков Ю.Ф. Ошибки и опасности в хирургии пищевого канала у детей / Исаков Ю.Ф. и др. -Киев, 1980. -..... С.
50. Каншин Н.Н. Компрессионные анастомозы и формирование их аппаратами АСК в эксперименте и клинике / Н.Н. Каншин, А.В. Воленко, Р.А. Воленко // Хирургия. - 2004. -№5. - С.79-82.
51. Кечеруков А.И. Проблема хирургического шва толстой кишки / А.И. Кечеруков, И.А. Чернов, Ф.Ш. Алиев, А.А. Барадулин А.С. Котельников, О.А. Молокова // Хирургия. - 2003. - №9. - С. 68-74.
52. Кирпатовский И.Д. Кишечный шов и его теоретические основы / И.Д. Кирпатовский - М.: Медицина, 1964 - 174 с.
53. Клинецвич В.Ю. Экспериментальное изучение факторов надежности кишечного шва / В.Ю. Клинецвич // Клиническая хирургия. - 1992. - №1. - С. 25-27.
54. Кованов В.В. Оперативная хирургия и топографическая анатомия / под ред. В.В. Кованова. - 3-е изд. - М.: Медицина, 1995. - 400 С.
55. Корепанов В.И. Кишечный шов / В.И. Корепанов, Р.Б. Мумладзе, И.Н. Марков, И.Т. Васильев. - М.: РМАПО, 1995. - 74 с.

56. Короткое Н.И. Сравнительная оценка современных шовных материалов при резекции желудка / Н.И. Короткое, А.В. Ефремов, Н.И. Бойцов // Хирургия. - 2002. - № 11. - С. 27-31.
57. Красовская Т.В. Оптимизация диагностических и лечебных программ в хирургии новорожденных на современном этапе / Т.В. Красовская, Ю.И. Кучеров, Н.В. Голоденко, Т.А. Гассан, М.В. Левитская, Л.А. Романова // Хирургия. - 2003. - №7. - С. 29-31.
58. Курыгин А.А. Моторная функция тонкой кишки в норме и при некоторых патологических состояниях / А.А. Курыгин, В.А. Богачев Ал.А. Курыгин Л.И. Сысоева. - СПб.: Наука, 1994. - 200 с.
59. Литгманн И. Брюшная хирургия / И. Литгманн. перевод проф. М.Н. Аничков. - Будапешт, 1970. - 575 с.
60. Логинов В.А. Лечение больных с наружными кишечными свищами и возможности его прогнозирования: Автореф. Дис..... канд. мед. наук / В.А. Логинов - С-Пб, 1991. - 24 с.
61. Ломаченко И.Н. Кишечные анастомозы у детей / И.Н. Ломаченко, А.А. Тарасов // Хирургия желудка и кишечника: Сб. науч. тр. - Смоленск, 1995.-С. 75-82.
62. Лохвицкий С.В. Профилактика несостоятельности швов ободочной кишки при её повреждениях / С.В. Лохвицкий, В.В. Дарвин // Хирургия. - 1992.-№9-10. - С. 51-56.
63. Маргорин Е.М. Топографо-анатомические особенности новорожденного / Е.М. Маргорин. - Л.: Медицина, 1977. - 280 с.
64. Маслов В.И. Методика наложения инвагинационных пищеводно-кишечных и пищеводно-желудочных анастомозов / В.И. Маслов // Хирургия. - 2002. - №2. - С.14-17.
65. Мельник В.М. Диагностика, лечение и профилактика осложнений, связанных с формированием анастомозов на толстой кишке / В.М. Мельник, А.И. Пойда // Хирургия. - 2003. - №8. - С. 69-74.
66. Милюков В.Е. Гемодилуляторные нарушения в патогенезе несостоятельности энтеро-энтероанастомоза / В.Е. Милюков, М.Р. Сапин, Н.А. Ефименко // Хирургия. - 2003. - №8. - С. 35-38.

67. Милюков В.Е. Морфофункциональные особенности заживления кишечной раны при формировании различных энтеро-энтероанастомозов / В.Е. Милюков, М.Р. Сапин, Н.А. Ефименко // Хирургия. - 2004. - №1. - С.38-42.
68. Мурашов И.К. Хирургическая патология новорожденных и анализ летальности при ней по данным клиники за 10 лет / И.К. Мурашов, А.Е. Звягинцев, В.М. Державин // П съезда хирургов РСФСР: Сб. науч. тр. - Саратов, 1963. - С. 420-425.
69. Немилова Т.К. Диагностика и хирургическое лечение множественных пороков развития у новорожденных: Дис... в виде научного доклада...док. мед. наук/ Т.К. Немилова. - С.-П., 1998. - 67 с.
70. Немилова Т.К. Пороки развития пищеварительного тракта у новорожденных / Т.К. Немилова. - С.-П., 2002. - 44 с.
71. Норри Д., де Фриз Ж. Введение в метод конечных элементов. Перевод с английского Г.В. Демидова и А.Л. Урванцева / Д. Норри, Ж. де Фриз - М.: Мир, 1981.-304 С.
72. Окунев Н.А. Сравнительная характеристика однорядного и двухрядного шва пищевода при его атрезии / Н.А. Окунев, А.П. Власов, С.А. Маркосян, В.И. Махров, А.Н. Окунев // Детская хирургия. - 1999. - №2. - С. 38-42.
73. Оперативная хирургия и топографическая анатомия / под ред. В.В. Кованова - 3-е изд. с исправл. - М.: Медицина, 1995. - 400с.
74. Оспанов О.Б. Бесшовный компрессионный анастомоз тонкой кишки по типу «конец в конец» выполненный имплантом с памятью формы (экспериментальное исследование): Автореф. ... канд. мед. наук / О.Б. Оспанов. - Омск, 1995. - 19С.
75. Педиатрия: Учебник для медицинских вузов. 3-е изд., испр. и доп. / Под ред. Н.П. Шабалова. - Спб.: СпецЛит, 2005. - 895 с.
76. Переходов С.Н. Применение шовных материалов с антимикробной направленностью в хирургии прямой кишки / С.Н. Переходов, Г.В. Лазарев, А.А. Дмитращенко // Актуальные проблемы колопроктологии. - Н. Новгород, 1995. - С. 200-201.
77. Петров В.П. Инвагинационный пищеводный анастомоз / В.П. Петров, М.П. Михалкин, А.Г. Рожков // Хирургия. - 2002. - №10. - С 24-27.

78. Петрова И.С. Рентгенодиагностика заболеваний оперированных органов пищеварительной системы / И.С. Петрова, Л.Г. Розенфельд, Т.А. Остапенко, А.С. Шпонтан. — Киев: Здоров'я. - 1985. - 224с.
79. Пирогов Н.И. Начала общей военно-полевой хирургии / Н.И. Пирогов.-Москва, 1961. Собр. соч.
80. Реброва О.Ю. Статистический анализ медицинских данных. Применение пакета прикладных программ 81aЙ811ca. / О.Ю. Реброва. — Москва, Медиа Сфера, 2003. - 312 С.
81. Розин Л.А. Метод конечных элементов / Л.А. Розин // Соросовский образовательный журнал. -2000. - Т. 6, № 4. — С. 120-127.
82. Саввина В.А. Межкишечные анастомозы у новорожденных / В.А. Саввина, Т.В. Красовская, Ю.И. Кучеров, Н.В. Голяденко, В.Н. Николаев, Т.В. Гассан // Детская хирургия. - 2003. - №2. - С. 6-8.
83. Саввина В.А. Межкишечные анастомозы у новорожденных: Дис...канд. мед. наук / В.А. Саввина — Москва, 2003. -148 с.
84. Саламов К.Н. Определение границ резекции ободочной кишки при дивертикулезе / К.Н. Саламов, Г.И. Воробьев, С.И. Ачкасов, А.й. Москалев, К.В. Болихов // Хирургия. - 2001. - №1. - С. 80-85.
85. Саркисов Д.С. Очерки истории общей патологии / Д.С. Саркисов. — М.: Медицина, 1993. - 511 с.
86. Сегерлинд Л. Применение метода конечных элементов. Перевод А.А. Шестакова / Л. Сегерлинд - М.: Мир, 1979. - 392 с.
87. Сигал З.М. Диагностика и профилактика несостоятельности швов при резекции кишки / З.М. Сигал, С.Л. Точилов, Ф.С. Жижин // Вестник хирургии. - 1986. - №7. - С.96-98.
88. Стапанов Э.А. Предоперационная подготовка и хирургическое лечение тонкокишечных свищей у детей / Э.А. Стапанов, А.Н. Смирнов, И.Д. Беляева, А.В. Александров, Е.В. Зильберт, Ю.С. Мусселиус, Е.И. Пригаро, Т.А. Гассан // Хирургия. - 2003. - №1. — С.45-47.
89. Стерки П. Основы физиологии / П. Стерки. - М.: «Мир», 1984. — 556 С.

90. Стренг Г. Теория метода конечных элементов / Г. Стренг, Дж. Фикс. М.: Мир, 1977.-352 С.
91. Струков А.И. Патологическая анатомия: учебник для ВУЗов / А.И. Струков, В.В. Серов. -М.: Медицина, 1993. - 688 С.
92. Сумин В.В., Жижин Ф.С..... / В.В. Сумин, Ф.С. Жижин // Вестник хирургии. - 1986.-№12.-С.81-86.
93. Тимербулатов В.М. Хирургическое лечение больных с колостомой / В.М. Тимербулатов, С.Н. Афанасьев, Ф.М. Гайпутдинов, Д.И. Мехдиев, О.В. Галимов, А.В. Куменин, А.Х. Галстянов, Р.Р. Ахмеров // Хирургия. - 2004. -№10. - С. 34-37.
94. Тимошникова И.В. Экспериментально-клиническое обоснование применения однорядных инвагинационных межкишечных анастомозов у новорожденных и детей раннего возраста: Автореф...канд. мед. наук /И.В. Тимошникова. - Барнаул, 2002. — 27С.
95. Тихонов И.А. Способы формирования межкишечных анастомозов в колоректальной хирургии / И.А. Тихонов, Д.В. Басуров // Хирургия. — 2002.-№12.- С. 64-67.
96. Токарева А.В. Сравнительная оценка надежности различных видов кишечных швов у новорожденных и детей раннего возраста: Атореф....канд. мед. наук / А.В. Токарева. - Москва, 1989. — 20с.
97. Токарева А.В. Сравнительная оценка надежности различных видов кишечного шва у новорожденных и детей раннего возраста: Дис... ..канд. мед. наук / А.В. Токарева - Москва, 1989. - 150 с.
98. Тошовски В. Острые процессы в брюшной полости у детей / В. Тошовски.-Прага: Авиценум, 1987.— 471с.
99. Турусов Р.А. Механические и биологические аспекты проблемы кишечного анастомоза человека / Р.А. Турусов, В.И. Егоров, И.В. Счастливцев, А.О. Баранов, Э.В. Прут // Механика композитных материалов и конструкций. — 1999. - Т.5. — №4. — С. 109-135.
100. Федотов В.Д. Клиническая оперативная колопроктология / В.Д. Федотов, Г.И. Воробьев, В.Л. Ривкин М.: Медицина, 1994. - 432с.
101. Фенчин К.М. Зажиление ран / К.М. Фенчин. - Киев, Здоровья. — 1979.-168с.

102. Цап Н.А. Послеоперационное восстановление непрерывности кишечника при энтеро- и колостомах у детей: Дис...кан. мед. наук / Н.А. Цап - М., 1995. - 148 с.
103. Чернявский А.О. Метод конечных элементов. Основы практического применения / А.О. Чернявский - М: Машиностроение, 2003. - 24 с.
104. Шальков Ю.Л. Несостоятельность кишечных швов и анастомозов в свете хирургического опыта / Ю.Л. Шальков, Г.Ц. Мильдзихов, Р.А. Ашрафов // Проблемы медицин! науки та освгги. - 2000. - № 3. — С. 5458.
105. Шмиден В. Курс хирургических операций / В. Шмиден, А. Фишев. Перевод Г.Г. Яуре. - Медгиз, 1931. - 544 с.
106. Шот А.В. Кишечный шов / А.В. Шот, А.А. Запорожец, В.Ю. Клинецвич. - Беларусь, 1983. - 160 с.
107. Эргашев А.Ш. Врожденная кишечная непроходимость у новорожденных / А.Ш. Эргашев, Н.Т. Тоиров // Детская хирургия. - 2002.-№5.-С. 8-11.
108. Ahlgren L.S. Apple peel jejunal atresia. // J. Pediatr. Surg. - 1987. - № 5. -p.451-453.
109. Ashkanani F., Krukowski Z.H. Intestinal anastomosis. // Surgery. — 2002. - Vol. 20. - Iss. 5. - P. 104-107.
110. Вах N.M., Ure B.M., van der Zea D.C., van Tuij I. Laparoscopic duodenoduodenostomy for duodenal atresia. // Surg. Endosc. - 2001. — Vol 15. - № 2. - P.217.
111. Bingham S., Cummins J., Mc Neil N. // Br. J. Nutr. - 1982. - Vol. 47.-P. 399-496/
112. Borovkov A.I., Michailov A.A. Modestov V.S. Finite Element Simulation of a Technological Process of Welding. Profiting from Simulation: Business and Technical Leadership Through Simulation-Driven Design". - Pittsburgh, PA, USA. 2004. - 11 p.
113. Bowen J., Dickson A., Bruce J. Reconstruction for duodenal atresia: tapered or non-tapered duodenoplasty? // Pediatric Surgery International. — 1996.- Vol.11.-P.474-476.

114. Burch J.M., Franciose R.J., Moore E.E., Biffi W.L., Offiier P.J. Single-layer interrupted intestinal anastomosis: a prospective randomized trial. // Ann. Surg. - 2000. - Vol. 231. - № 6. - P. 832-837.
115. Cady J. Strictures after stapled anastomosis in colo-rectal surgery // European congresson stapling in surgery. — 1991. -P.127-131.
116. Chadha R., Sharma A., Roychoudhury S., Bagga D. Treatment strategies in the management of jejunoilial and colonic atresia. // Journal of Indian Association of Pediatric Surgeons. - 2006. — Vol. 11. - № 2. - P. 7984.
117. Chapuis Y. Single-layer digestive sutures. Tribute to Pierre Jourdan its promotor. //Ann. Chir. -2000. - Vol. 125.'-№ 2. -P. 184-90.
118. Chirdan L.B., Uba A.F., Pam S.D. Intestinal atresia: management problems in a developing country. // Pediatric Surgery International. — 2004. -'Vol.20. -P.834-837.
119. Chirdan L.B., Uba A.F., Pam S.D. Intestinal atresia: management problems in a developing country. // Pediatric Surgery International. - 2004. -Vol. 20.-P.834-837.
120. Chung R.S. Blood flow in colonic anastomoses. Effect of stapling and suturing //Am. Surg. 1987.-Vol. 206.-P. 335-339.
121. de Lorimier A.A., Harrison M.R. Intestinal plication in the treatment of atresia // J. Ped. Surg. - 1983. - Vol. 18. - №6. - P. 734-737.
122. de Werra C., Rendano F., D'Armiento F., Somma P., Forestieri P. Comparison of five synthetic absorbable suture materials in intestinal anastomosis: experimental study in rats. //Chir. Ital. — 2003. - Vol. 55. - № 2. — P.227-233.
123. Egorov V.I., Schastlivtsev I.V., Prut E.V., Baranov A.O., Turusov R.A. Mechanical properties of the human gastrointestinal tract. // Journal of Biomechanics. 2002.-Vol.35 -Issue 10.-P. 1417-1425.
124. Egorov V.I., Schstlivtsev Ilia V., Prut E.V., Baranov A.O., Turusov R.A. Mechanical properties of the human gastrointestinal tract // Journal of Biomechanics.- 2002.-Vol. 35.-Issue 10.-P. 1417-1425.
125. Fabius D., McKenney A.S. Finite Element Analysis of the Spinal Column's Lumbar Section. 2004.

<http://www.annasophia.com/classes/IFEFmal%20proiect.pdf>

126. Federici S, Domenichelli V., Antonellini C., Domini R. Multiple intestinal atresia with apple peel syndrome: successful treatment by five end-to-end anastomoses, jejunostomy, and transanastomotic silicone stent. //J. Pediatr. Surg. - 2003, Vol. 38, Iss. 8, P. 1250-1252.
127. Federici S., Domenichelli V., Antonellini C., Domini R. Multiple intestinal atresia with apple peel syndrome: successful treatment by five end-to-end anastomoses, jejunostomy, and transanastomotic silicone stent //J. Ped. Surg. - 2003. - Vol. 38. - №8. - P. 1250-1252.
128. Feres O., dos Santos J.M., Andrede J. The role of mechanical bowel preparation for colonic resection and anastomosis: an experimental study. // International journal of colorectal disease. — 2001. - Vol. 16. - № 6. — P. 353-356.
129. Fillman S., Rachwal K. Suture Lab. - 1986. - Ethicon. - 119P. http://www.lvhemres.com/medical/suture_lab_info.pdf
130. Gao Chunwen, Gregersen Hans. Biomechanical and morphological properties in rat large intestine. // Journal of Biomechanics. - 2000. — Vol. 33-Issue 9.-P. 1089-1097.
131. Glabella G. The cross-ply arrangement of collagen fibers in the submucosa of the mammalian small intestine // Cell tissue Res. — 1987. — Vol. 248.-P. 491-497.
132. Grant M.E., Prockop DJ. The biosynthesis of collagen //N. Engl. J. Med. - 1972. - Vol. 286.-P. 254-262.
133. Greenwald D., Shumway S., Albear P., Gottlieb L. Mechanical comparison of 10 suture materials before and after in vivo incubation //J. Surg. Res. - 1994 - Vol. 56. - №4. - P.372-377.
134. Gregersen H. Biomechanics of the gastrointestinal tract: new perspectives in motility research and diagnostics. London. Springer. - 2003. -268P.
135. Hallenback B., Ander S., Glise H., Effect of combined blockade of 13-adrenoceptors and acetylcholinesterase in the treatment of postoperative ileus after cholecystectomy // Scand. J. Gastroenterology. - 1987. - Vol. 22. -№4.-420-424.
136. Hajivassiliou C.A. Intestinal obstruction in neonatal/pediatric surgery // Seminars in Pediatric Surgery. - Vol.12 - № 4. - p. 241-253.

137. Harder F., Vogelbach P. Single - layer end - on continuous suture of colonic anastomoses. // *Am. J. Surg.* - 1988. — Vol. 155. - P. 611-614.
138. Herschko D.D., Bischara B., Paxton J.H., Robb B.W., Curtis J.W., Eitan A. Interposition of jejunal segment as an alternative one-stage operation for acute left colon obstruction. // *Surgery today.* — 2002. — Vol. 32.-№9.-P. 804-808.
139. Hesp F., Hendriks T., Lubbers E.-G., De Boer H.H.M. Wound healing in the intestinal wall. A comparison between ileal and colonic anastomoses // *Dis. Colon Rectum.* - 1984.-№ 27. - 99-104.
140. Heung Bac Kim, Dario Fauza, Jennifer Garza, Jung-Tak Oh, Samuel Murko, Tom Jaksic. Serial transverse Enteroplasty (STEP): A Novel Bowel Lengthening Procedure // *J. Ped. Surg.* - 2003. - Vol. 38. - P. 425-429.
141. Hogstorm H. Mechanisms and prevention of decrease in wound margin strength in intestinal wounds. - Malmö, 1987. — 63P.
142. Hogstorm H., Jiborn H., Haglund U., Zederfeld B., Influence of intraperitoneal *Icherichia coli* with septicemia on the healing of colonic anastomoses//*Eur. Surg. Res.* - 1985. - №17. - P. 128-132.
143. Holland-Cunz S., Chmelnik M., Roll M., Gunther P., Schafer KarlHerbert The clipped intestinal non-perforating anastomosis of small bowel: a new technique // *Pediatr. Surgery Int.* - 2007. Vol. 23. - P. 87-93.
144. Hoisted W. Circular suture of the intestine - an experimental study. // *American Journal of Med.* - 1887. - 94. ~ P.436-61.
145. Honzumi M., Okuda A., Suzuki H. Duodenal motility after tapering duodenoplasty for high jejunal and multiple intestinal atresia. // *Pediatric Surgery International.* - 1993. - № 8. - P.116-118.
146. Houdart R., Lavergne A., Valleur P., Villet R., Hautefeuille P. Vascular evolution of single-layer end on colonic anastomosis: a microangiographic study of 180 anastomoses in the rat from two to 180 days. // *Dis. Colon Rectum.* - 1985. - № 28. - P. 475 - 480.
147. Ikegami T., Nichizaki T., Kichikawa K., Nomato K., Uchiyama H., Ohta R., Hiroshige S., Sugimashi K. Biliary reconstruction in living donor liver transplantation with dye injection leakage test and without stent use. // *Hepatogastroenterology.* - 2001. - Vol. 48. - № 42. - P. 1582-1584.

148. Jansen A., Becker A.E., Brumelcamp W.H., Kleman J.N., Klopper P.J. The importance of the appositional of submucosal intestinal layer for primary wound healing of intestinal anastomosis //Surg. Gynecol. Obstet. - 1981.-Vol. 152.-P.51-57.
149. Jex J., Van Heerden J.A., Wolf B.G. Gastrointestinal anastomoses: Factors affecting early complications // Annals Surg. - 1987. - Vol.206. - P. 138-141.
150. Jonsson T., Hogstorm H. Effect of suture technique on early healing of intestinal anastomoses in rats // Eur. J. Surg. - 1992. - Vol. 158. — P, 267270.
151. Jonsson T., Hogstorm H. Neutrophil-dependent decrease in early wound margin strength // Arch. Surg. - 1991. - Vol. 126. - P.1423-1426.
152. Jonsson T., Hogstorm H., Zenderfeldt B. Effect of interrupted and continuous suturing on intestinal wound margin strength in rats // Eur. Surg. Res. - 1993.-Vol. 23.- №3.-P. 169-173.
153. Kaplan M., Mentis B.B., Tartlicioğlu E., Kayhan B., Aybay C. Effect of mucosal immunomodulation with fed cholera toxin on healing of experimental colonic anastomosis. // Diseases of the Colon & Rectum. — 2002. - Vol. 45. - № 6. - P. 819-825.
154. Karnak I., Ciftci A.O., Senocak M.E., Tanyel F.C., Buyukpamukcu N. Colonic atresia: surgical management and outcome. // Pediatric Surgery International. -2001.- Vol.17. -№ 8. -P.631-635.
155. Kayalp C., Nessar G., Akoglu M., Atalay F. Elimination of mucosectomy during restorative proctocolectomy in patients with ulcerative colitis may provide better results in low-volume centers. // Am. Journal of Surgery. - 2003. - Vol 185. - № 3. - P. 268-272.
156. Kerstein M. Wound infection: assessment and management. // Wounds.-1996.-Vol. 8.-P. 141-144.
157. Khen N., Jaubert F., Sauvat F., Fourcade L., Jan D., Martinovic J., Vekemans M., Landais P., Brousse N., Leborgne M., Nihoul-Fekete C., Cerf-Bensussan N., Sarnacki S. Fetal intestinal obstruction induce alteration of enteric nervous system development in human intestinal atresia. //Pediatric research. - 2004 - Vol. 56. - № 6. - P.975-980.
158. Kirpensteijn J., Maarschalkerweerd R.J., van der Gaag J., Kooistra H.S., van Sluijs F.J. Comparison of three closure methods and two absorbable suture materials for

- closure of jejunal enterotomy incisions in healthy dogs. // *Vet. Q.* - 2001. - Vol. 23. - № 2. P. 67-70.
159. Kizilcan F., Tanyel F. C., Hifsonmez A., Büyükpamukfu N. Modified plication technique for the treatment of intestinal atresia. // *Pediatric Surgery International.* - 1991. - Vol.6. -P.233-234.
160. Kologlu I., Yorganci K., Renda N., Sayek I. Effect of local and remote ischemia-reperfusion injury on healing of colonic anastomoses // *Surgery.* — 2000.- Vol. 128.-P. 99-104.
161. Kristiansen V.B., Sommer P., Frederiksen H.J., Kjaergaard J. Trelagede anastomoser efter resection af kolorektal cancer. En prospective undersogelse of 1015 anastomoser // *Ugeskr. Laeger.* - 1992. - Bd. 154. - № 39.-S. 2676-2678.
162. Lamesch A.J., Dociu N. Microsurgical intestinal anastomosis. A study of different suture materials and techniques in rats. // *Pediatric Surgery Internetalional.* - 1987 - № 2. - P. 33-41.
163. Leslie A., Steele R.J. The interrupted serosubmucosal anastomosis — still the gold standard. // *Colorectal Dis.* - 2003. - Vol. 5. - № 4. - P.362- 366.
164. Louw J.H. Resection end-to-end anastomosis in the management of atresia and stenosis of the small bowel // *Surgery.* - 1967. - Vol. 62. - P.940.
165. Mansson P., Zhang X.W., Jeppsson B., Thorlaciuss H. Anastomotic healing in the rat colon: comparison between a radiological method, breaking strength and bursting pressure. // *International journal of colorectal disease.* - 2002. - Vol. 17. - № 6. - P. 420-425.
166. Mattioli G., Castagnetti M., Repetto P., Leggio S., Jasonni V. Complication of mechanical suturing in pediatric patients // *J. Ped. Surg.* - 2003.-Vol. 38. - №7.-P. 1051-1054.
167. Mc.Guire J., Wright I.C., Leverment J.N. An in vitro assessment of tissue compression damage during circular stapler approximation tests, measuring expulsion of intracellular fluid and force. // *Proc. Inst. Mech. Eng.* 2001. - Vol. 215. - № 6. - P. 589-597.

168. Muller S.A., Treutner K.H., Tietze L., Anurov M., Titkova S., Polivoda M., Oettinger A.P., Schumpelik V. Influence of intraperitoneal phospholipid dosage on adhesion formation and wound healing at different intervals after surgery. // *Langenbeck's Archives of Surgery*. - 2001. - № 4. -P. 278-284.
169. Namasivayam S., Shanmugasundaram R., Ramesh S., Padmapriya E. 180° Rotated intestinal anastomosis for jejunoileal atresia in neonates - a preliminary study. // *Pediatric Surgery International*. - 2002. - Vol. 18. - № 8. — P.751-752
170. Orderica-Flores R.M., Bracho-Bianchet E., Nieto-Zermeno J., Reyes- Retana R., To villa-Mercado J.M., Leon-Villa nueva V., Varela-Fascinetto G. Intestinal anastomosis in children: A comparative study between two different techniques // *J. Ped. Surg.* - 1998. - Vol.33. - №12. - P. 1757-1759.
171. Patil V.K., Kulkarni B.K., Jiwane A., Kothari P., Poul S. Intestinal atresia: an end-to-end linear anastomotic technique. // *Pediatr Surg Int.* — 2001. - Vol.17. - №8.-P. 661-663.
172. Patil V.K., Kulkarni B.K., Jiwane A., Kothari P., Poul S. Intestinal atresia: an end-to-end linear anastomotic technique. // *Pediatric Surgery International*.-2001.-Vol.17.-№8.-P.661-663.
173. Patil V.K., Kulkarni B.K., Jiwane A., Kothari P., Poul S. Intestinal atresia: an end-to-end linear anastomotic technique. // *Pediatric Surgery International*. - 2001. - Vol. 17. - № 8. -P.661- 663.
174. Pye G., Steele R.J. Anfstomoses involving the colon and rectum: an 8- year experience // *J. R. Coll. Surg. Edinb.* - 1996. - Vol. 41. - №2. - P. 9596.
175. Robson M.C. Wound infection: a failure of wound healing caused by imbalance of bacteria // *Surg. Clin. North. Am.* - 1997. - Vol. - 77. - P. 637-650.
176. Robson M.C. Disturbances of wound healing. // *Ann. Emerg. Med.* - 1988.-Vol. 17.-P. 1274-1278.
177. Sangkhathat S., Pantrapinyokul S., Tadyathikom K. Early enteral feeding After Closure of Colostomy in Pediatric patients // *J. Ped. Surg.* - 2003.-Vol. 38. -№10. - P. 1516-1519.
178. Sasaki G.H. Wound healing // *Surgery intern.* - 1989.-Vol. 4. -P.1543- 1550.

179. Sato S., Nishijima E., Muraji T., Tsugawa C., Kimura K. Jejunoileal atresia: a 27-year experience // *J. Pediatr. Surg.* - 1998, Vol. 33, Iss. 11, P. 1633-1635.
180. Sellers B. The Digestive System. Lecture 1., November 30, 1998. - http://sellers.sbc.man.ac.uk/~wis/lectures/digestive_system/Digestive%20System%20Lectures.pdf.
181. Shandall A., Lowndess R., Young H.L. Colonic anastomosis healing and oxygen tension // *Br. J. Surg.* - 1985. - №7. - P.606-609.
182. Sheth N.P., Chainani M. Deflating proximal enterostomy for jejunoileal atresia. // *Pediatr. Surg. Int.* - 1998. - Vol. 13. - № 5-6. - p.455- 456.
183. Shomafi M. Histopathology of human intestinal anastomosis // *Eastern Mediterranean health journal.* - 2003. - Vol. 9. - № 3. - P.413-421.
184. Simmi R. R., Nain R. K., Ravindra M. P., Tapeshwar S., Ashish K., John R. Surgically treated gastro-intestinal obstruction in children: Causes and implications. // *Indian Journal of gastroenterology,* - 2006 — Vol. 25. - №6.-P. 320-322.
185. Skaba R., Rygl M., Cermakova M. The importance of tapering the intestines in congenital intestinal atresia. // *Rozhl. Chir.* - 1997. - Vol. 76, № 1, P. 28-31.
186. Snyder W.S. Chairman, Cook M.J, Masset E.S., Karhansen L.R., Parry G. Howells, Tipton I.H. Человек. Медико-биологические данные. Доклад рабочей группы комитета П МКРЗ по условному человеку / перевод с английского Ю.Д. Парфенова - М.: «Мир». - 1977. - 496С.
187. Souza Filho Z.A., Greca F.H., Rocha S.L. Ioshii S.O., Domanski A.C., Kfoury D., Campos H.D., Silva R.F. Porcine submucosa graft for the treatment of duodenal injuries in dogs. *Acta Cir. Bras.* - 2005. - №. - 5. - P. 394-398.
188. Stringel G., Uany R., Guertin L. The effect of intestinal anastomosis on gut growth and maturation // *J. Ped. Surg.* - 1989. - Vol. 24. - №10. - P. **1086-1088**.
189. Suicmez M., Ulus E. A study of the anatomy, histology and ultrastructure of the digestive tract. // *Folia of Biology.* — 2005. - Vol. 53. — P. 95-100.
190. Tepas J.J., Shermeta D.W., Iron A.S. Comparison of histochemical studies of intestinal atresia in the human newborn and fetal lamb — application to clinical experience. // *J. Pediatr. Surg.* - 1979. - Vol.14. - p.376.

191. Testini M., Scacco S., Loiotilla L. et al. Compression of oxidative phosphorylation in the anastomosis of the small and large bowel. An experimental study in the rabbit // *Europ. surg. Res.* - 1998. — Vol. 30. - №1. -P. 1-7.
192. Thomas C.G., Carter J.M. Small intestinal atresia. The critical role of a functioning anastomosis // *Annal of Surgery.* - 1974. - Vol 179. — № 5. — P. 663 - 670.
193. Tireli A.G., Salman T., Ozbey H., Abbasoglu L., Toker G., Celik A. The effect of pentoxifylline on intestinal anastomotic healing after ischemia. // *Pediatric Surgery International.* - 2003. - Vol.19. - № 1-2. - P. 88-90.
194. Toshimichi Hasegawa, Junichi Sumimura, Keisuke Nose, Takashi Sasaki, Yasuaki Miki, Torn Dezawa. // *Surgery today.* - 1996. - Vol.26. - №10. — P.849-851.
195. Touloukian R.J. Antenatal intestinal adaptation with experimental jejunoileal atresia. // *J. Ped. Surg.* - 1978. - Vol.13. - №6. - p. 468-474.
- r
196. Touloukian R.J. Diagnosis and treatment of jejunoileal atresia. // *World Journal of surgery.* - 1993. - Vol. 17. - № 3 - P. 310-317.
197. Turnock R.R., Brereton R.J, Spitz L, Kiely E. M. Primary anastomosis in apple-peel bowel syndrome. // *J Pediatr. Surg.* - 1991, Vol. 26, Issue 6, P. 718-720.
198. Verhofstad M.H.J., Hendriks T. Diabetes impairs the development early strength, but not the accumulation of collage, during intestinal anastomotic healing in the rat // *Br. J. Surg.* - 1994. - №81. - P. 1040-1045.
199. Vignali A., Fazio W.V., Laveiy I.C., Milson W.J., Church M.J., Hull L.T., Strong A.S., Oakley R.J. Factors associated with the occurrence of leaks in stapled rectal anastomoses: A review of 1.014 patients // *J. Am. Coll. Surg.* - 1997. - Vol. 185. - № 2. - P.105-113.
200. Vogelbach P., Harder F. Prospektive erfassungsstudie von 586 konsekutiven fortlaufenden einreihigen, extramukosen kolonanastomosen // *Helv. chir. Acta.* - 1989. - Bd. 55.-№ 5.- S. 655-658.
201. Waldhausen J.H.T, Sawin R.S. Improved long-term outcome for patients with jejunoileal apple peel atresia. // *J. Pediatric Surgery.* — 1997, Vol. 32, Issue 9, P.1307-1309.
202. Wallstein C., Gross E. Compression anastomosis (AKA-2) in colorectal Surgery: Results in 442 consecutive Patients // *Br. J. Surg.* - 1999. -Vol. 87.-№8.-P. 1071-1075.

203. Waninger J., Kauffmann G.W., Shah I.A., Farthmann E.H. Influence of the distance between interrupted sutures and the tension of sutures on the healing of experimental colonic anastomoses // Amer. J. Surg. — 1992. - Vol. 163.-№3.-P.319-323.
204. Young H.L., Wheeler M.N. Results of prospective randomized double-blind trial of aprotinin in colonic surgery // World J. Surg. — 1984. - №8.-P. 367-373.
205. Yamataka A., Koga H., Shimotakahara A., Kobayashi H., Lane G. J., Miyano T. Novel procedures for enhancing high jejunal atresia repair: bilateral side-plication and plication before anastomosis // Pediatric Surgery International. — 2005. - Vol. 21. - № 11. — P. 907-910