

# ТАШКЕНТСКИЙ ПЕДИАТРИЧЕСКИЙ МЕДИЦИНСКИЙ ИНСТИТУТ

*Кафедра детской госпитальной хирургии*

**Лекция:**  
**Современные тенденции в  
обследовании и организации лечебной  
тактики при хирургических заболеваниях  
и пороках развития у детей.**

**Лектор: профессор Н.Ш.Эргашев.**



Ташкент-2005

**Современные тенденции в обследовании и организации  
лечебной тактики при хирургических заболеваниях и пороках  
развития у детей.**

2 часа

**Цель лекций:** Ознакомление студентов аспектами диагностики и хирургического лечения ВПР и хирургических заболеваний у детей в современных условиях.

***План лекции:***

- 1. Введение***
- 2. Диагностика хирургических заболеваний в современных условиях***
- 3. Антенатальная диагностика и интрафетальная хирургия при ВПР.***
- 4. Профилактика ВПР.***
- 5. Сроки оперативного лечения при хирургических заболеваниях и ПР.***
- 6. Выбор оптимальной тактики лечения.***
- 7. Эндоскопическая диагностика и эндоскопическая хирургия в  
практике  
детской хирургии.***
- 8. Новое в лечении ГВЗ у детей.***

## **Современные тенденции в обследовании и организации лечебной тактики при хирургических заболеваниях и пороках развития у детей.**

2 часа

Хирургия, которая когда-то было просто ремеслом, сейчас невозможна без использования достижения фундаментальных наук и научно-технического прогресса. Сейчас хирургия высокое мастерство, искусство и одновременно прикладная наука, которой в минувшие десятилетия удалось разгадать не одну тайну природы. В наши дни хирургия это способности хирурга-оператора, обогащенных сведениями целого ряда различных дисциплин. Как таковая хирургия представляет собой самую сильную область медицинской науки. Разделом хирургии является детская хирургия.

Детская хирургия специальность, своеобразие которой определяется морфофункциональными особенностями быстро и диспропорционально развивающегося и растущего детского организма.

Детская хирургия - сплав науки, ремесла и искусства где специалисты действуя как хирург, мыслит как педиатр и стремится математически рассчитать различные факторы и проанализировать их, как это делают представители точных наук.

Детская хирургия-раздел специализированной помощи детям и вместе с тем это вся хирургия смещенная в детский возраст. Следовательно, детская хирургия - специальность пограничная между хирургией, отсюда ее особенность - жизнь на границе полна опасностей и неожиданностей.

Основными направлениями в развитии детской хирургии в современных условиях можно считать усовершенствование диагностики хирургических заболеваний и пороков развития у детей, внедрение достижений научно-технического прогресса в клиническую практику, внедрение и дальнейшее совершенствование антенатальной диагностики, профилактики врожденных пороков развития.

В настоящее время в практике детской хирургии наряду с

традиционными методами исследования внедрены и внедряются новые современные высокоинформативные способы диагностики. Внедрение их в клиническую практику способствовали повышению точности диагностики и выбору адекватных способов лечения. К числу таких методов можно отнести:

- 1. Ультразвуковую диагностику;*
- 2. Радиоизотопные методы диагностики;*
- 3. Компьютерную томографию;*
- 4. Эндовизуальную диагностику и хирургию;*
- 5. Иммунодиагностика при паразитарных и гнойно-воспалительных заболеваниях.*

Широкое внедрение получила ультразвуковая диагностика, как общедоступная, позволяющее провести массовые скрининговых обследования, диагностическая точность которого при отдельных хирургических заболеваниях (мочекаменная болезнь, желчекаменная болезнь, кистозное образование в паренхиматозных органах, пороки развития почек, желчевыводящей системы) достигает до 70-98%.

Иммунологические разработки по диагностика и идентификации вида возбудителя при гнойно-воспалительных заболеваниях костей и мягких тканей и эхинококкозе способствовали появление новых критериев в дифференциальной диагностике этих заболеваний и повышение эффективности патогенетические обоснованного и этиотропного лечения при ГВЗ.

Самым большим достижением последних десятилетий можно считать дородовая диагностика пороков развития. В настоящее время большое число ВПР может быть распознано еще до рождения ребенка.

Методов пренатальном диагностики довольно много: можно предложить ряд классификационных схем таких методов, подразделяя их по типу диагностируемых пороков (хромосомные, моногинии), по срокам беременности, на которых осуществляется диагностика (диагностируемые в 1

триместре, во II триместре и.т.д.), по техническим подходам (инвазивные, неинвазивные) и.т.д. Конкретный выбор метода зависит от того, какой именно порок развития необходимо обнаружить (если речь идет о женщине, имеющей повышенный риск рождения ребенка с определенным пороком развития).

Из всех методов пренатальной диагностики наиболее распространено ультразвуковое исследование плода. С помощью УЗИ в настоящее время можно диагностировать практически все грубые пороки мозга (атрезия кишечника, гидронефроз, гастрошизис, атрезия ануса, анэнцефалия, гидроцефалия, черепно и мозговые грыжи, резкая микроцефалия), конечностей отсутствие конечностей или части не менее 20 врождённых пороков сердца пороки почек (агенезия, гипоплазия гидронефроз, поликистоз дистопия) атрезия желудочно-кишечного тракта, пуповинные и диафрагмальные грыжи. Обратное расположение внутренних органов, кистозные образования органов и множеств других состояний. Перечень диагностируемых пороков развития благодаря совершенствованию ультразвуковой техники и практического опыта все более расширяется.

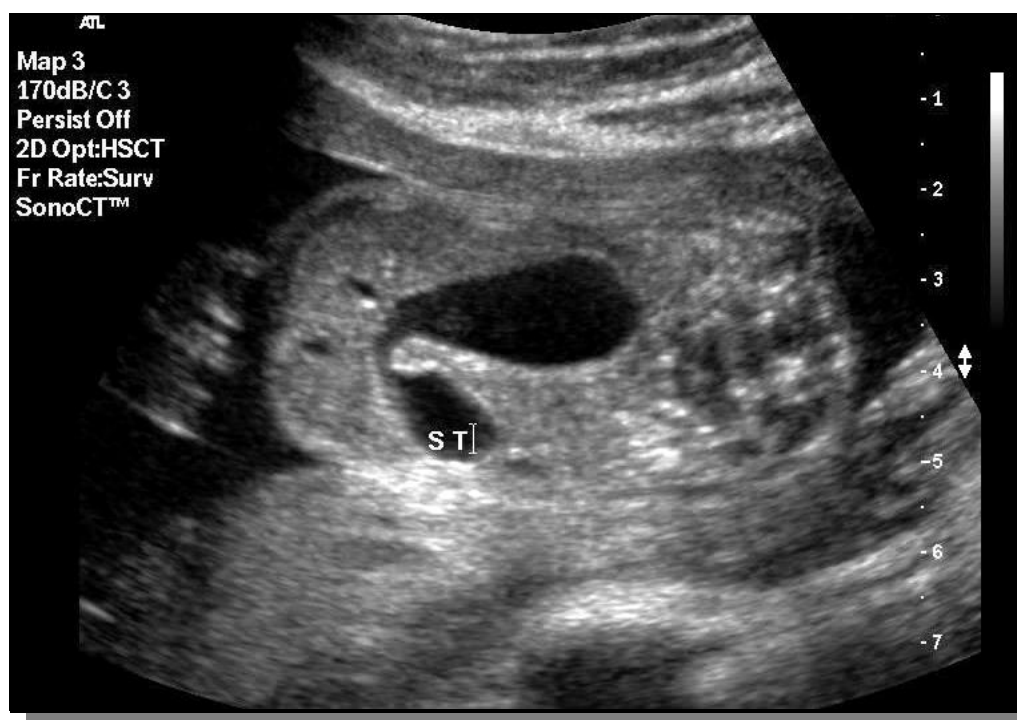

Рис.1. Антенатальная диагностика высокой кишечной непроходимости.  
Атрезия 12-перстной кишки.

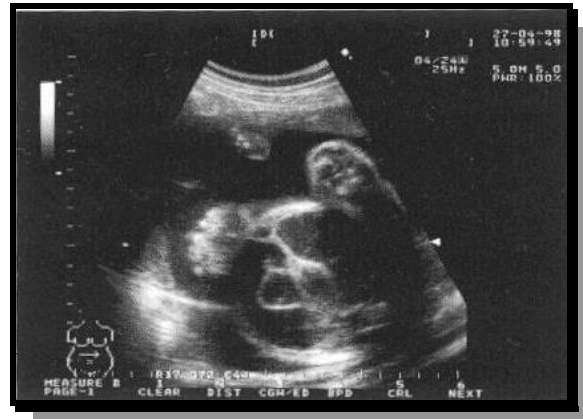
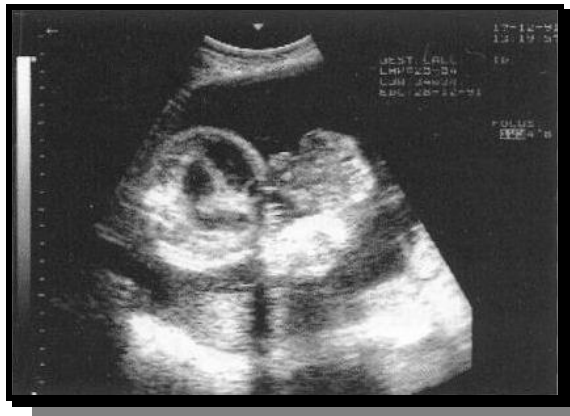
Рис.2. Гастрошизис. Органы брюшной полости плода располагаются в амниотической жидкости.

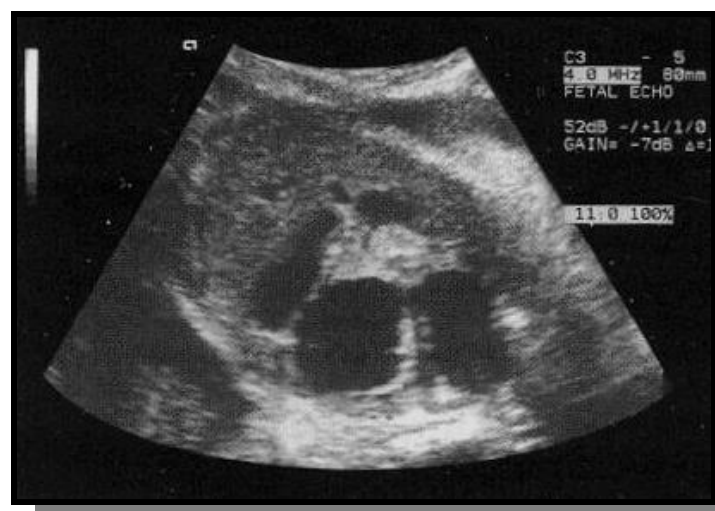

Рис.3. Эхограмма брюшной полости плода при атрезии подвздошной кишки

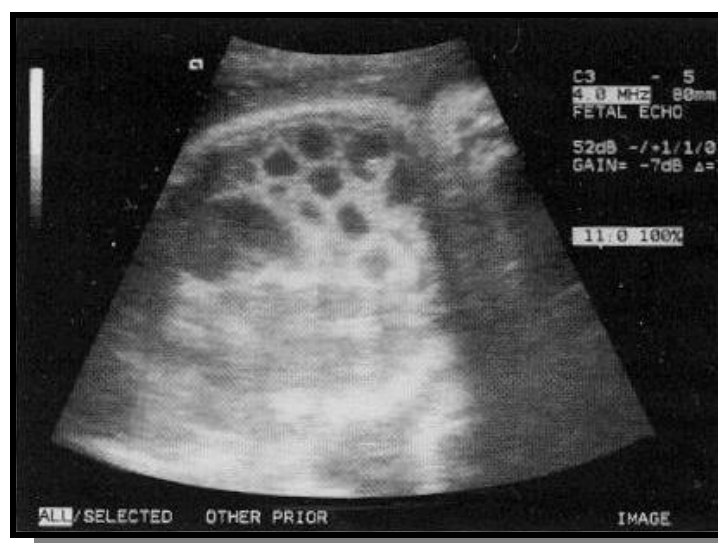


Рис.4. Эхограмма поперечного сечения брюшной полости плода при атрезии тонкой кишки.

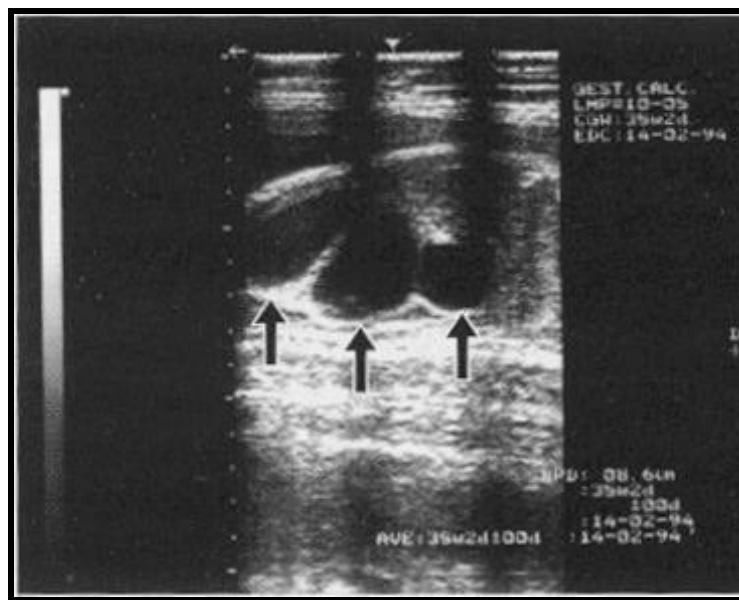


Рис.5. Расширенные дистальные отделы толстой кишки при атрезии ануса.

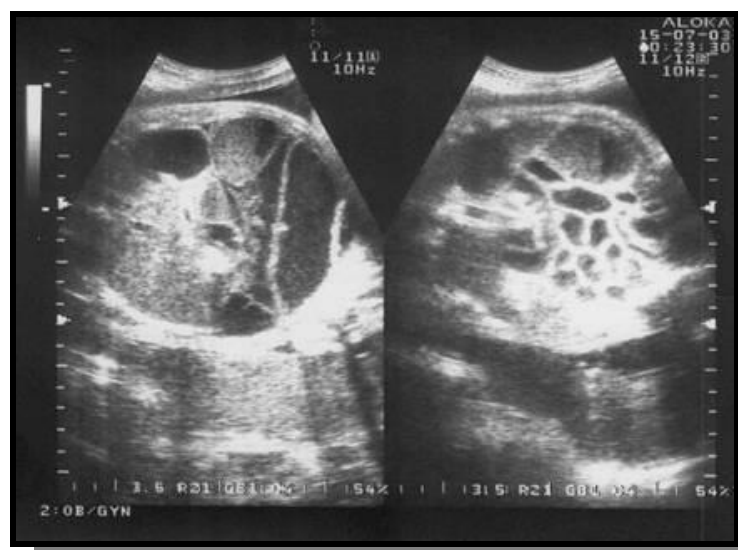


Рис.6. Эхограмма плода. Низкая кишечная непроходимость с явлениями перитонита

Разумеется, разные формы пороков развития диагностируется в разные сроки. Если, например анэнцефалия надежно диагностируется уже в 12 нед. беременности, то для диагностики гидронефроза необходимо исследование в значительно более поздние сроки. Одни пороки (омфалоцеле, грыжи) могут быть выявлены при однократном исследовании, другие (микроцефалия) диагностируется лишь при динамических исследованиях.

В большинстве случаев УЗИ позволяет непосредственно установить

диагноз порока, но иногда данные эхоскопии служат методом предварительного отбора больных для дальнейшего обследования. Так, например, утолщение шейной складки является показанием для цитологического исследования идола, несколько этот признак характерен для ряда синдромов хромосомной этиологии, прежде всего для болезни Дауна.

В случае если консультируемая семья, в которой имеется повышенный риск рождения ребенка с тем или иным пороком развития, быть выявлен с помощью ультразвука и, если да, то в каком сроке беременности. Соответственно это справедливо и по отношению к другим методам дородовой диагностики.

В настоящее время ставится вопрос об обследовании всех беременных с помощью ультразвука. Решение этого вопроса зависит, прежде всего, от оснащенности аппаратами для эхоскопии. Если удастся осуществить двукратное обследование всех беременных, то лучше всего в II-и 23 нед. беременности, если же только однократное - то в 23 нед.

Если у плода выявляется несовместимый с жизнью пороки развития, беременность прерывают, если же выявляется корригируемый дефект, то следует родоразрешить женщину в условиях стационара, позволяющего оперировать ребенка сразу же после родов.

Развитие антенатальной диагностики способствовало появлению нового направления в практике детской хирургии - рождение интрафетальной (внутриматочной, внутриутробной) хирургии, что является одним из величайших достижении медицинской науки за последние годы по проблеме - коррекции пороков развития. Суть интрафетальной хирургии заключается в том, при антенатальном выявлении корригируемого порока развития, беременной женщине производя операцию Кесерво сечение, извлекают плод и выполняются соответствующая реконструктивно-корректирующая операция. Плод повторно помещают в матку беременной женщины, и операция заканчивают сшиванием операционной раны

матери. В периодических изданиях зарубежных стран опубликованы случаи успешной интрафетальной операции при гидроцефалии, гидронефрозе и других аномалиях развития.

Среди современных технологий по выявлению и коррекции врожденных пороков развития должное внимание следует отдавать пренатальной диагностике и фетальной хирургии или хирургии плода.

Пороки развития, выявляемые во внутриутробном периоде подразделяются на следующие группы:

- 1. Неисправимые (некорректируемые) пороки развития, несовместимые с жизнью (анэнцефалия, почечная агенезия, тяжелые хромосомные дефекты)*
- 2. Пороки развития плода, исправимые после рождения.*
- 3. Пороки развития плода, исправимые внутриутробно.*

### **Пороки развития плода, исправимые после рождения**

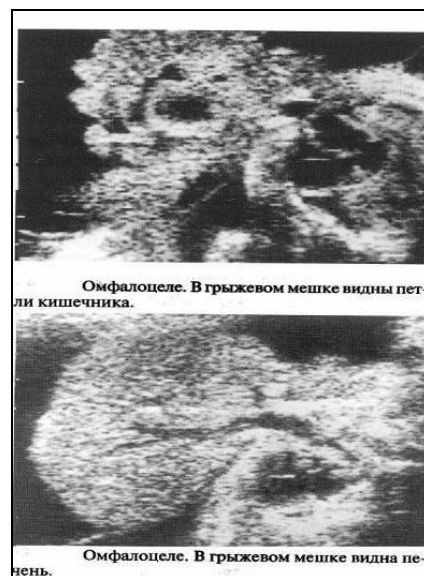
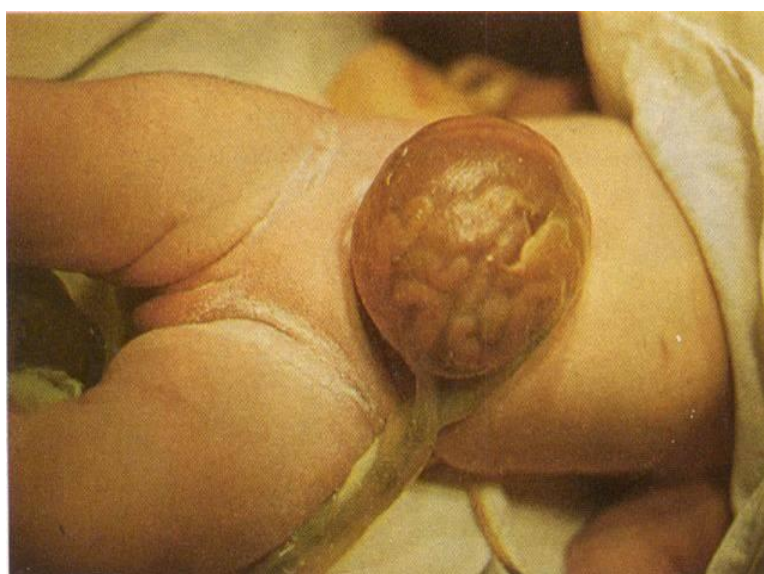
Рис.7. Омфалоцеле

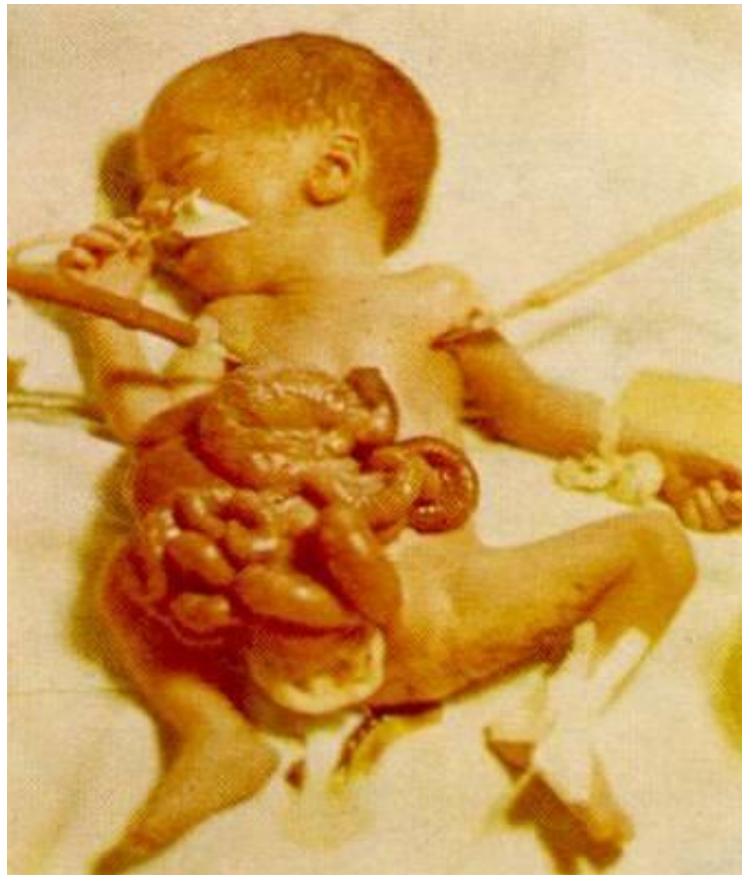

Рис.8. Гастрошизис

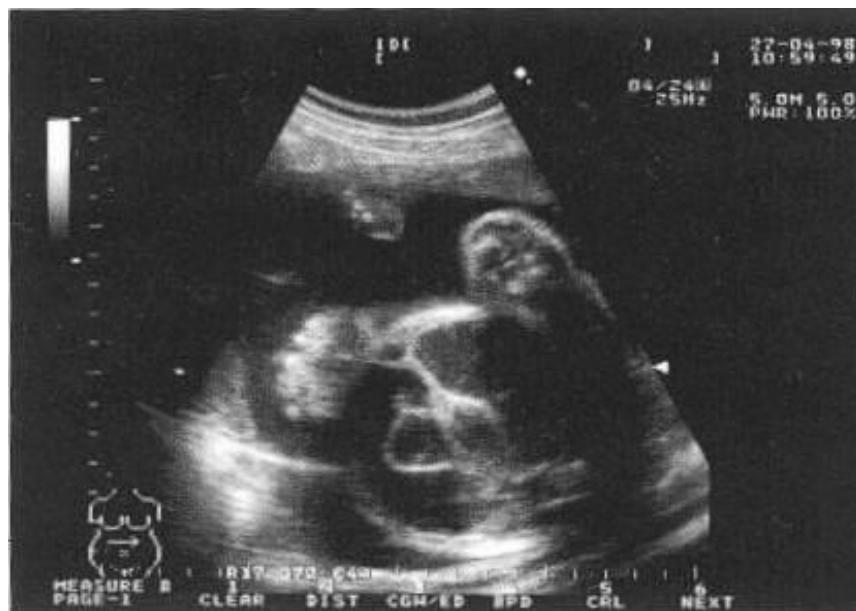

Рис.9. Антенатальная диагностика гастрошизиса. В амниотической жидкости видны расширенные петли кишечника.

## Пороки развития плода, исправимые внутриутробно.

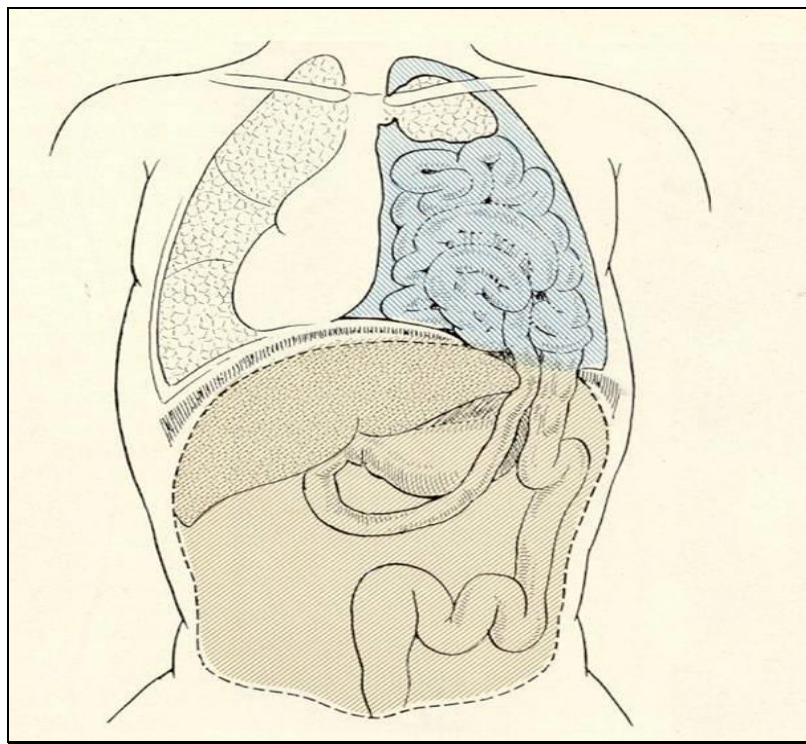


Рис.10. Врожденная диафрагмальная грыжа

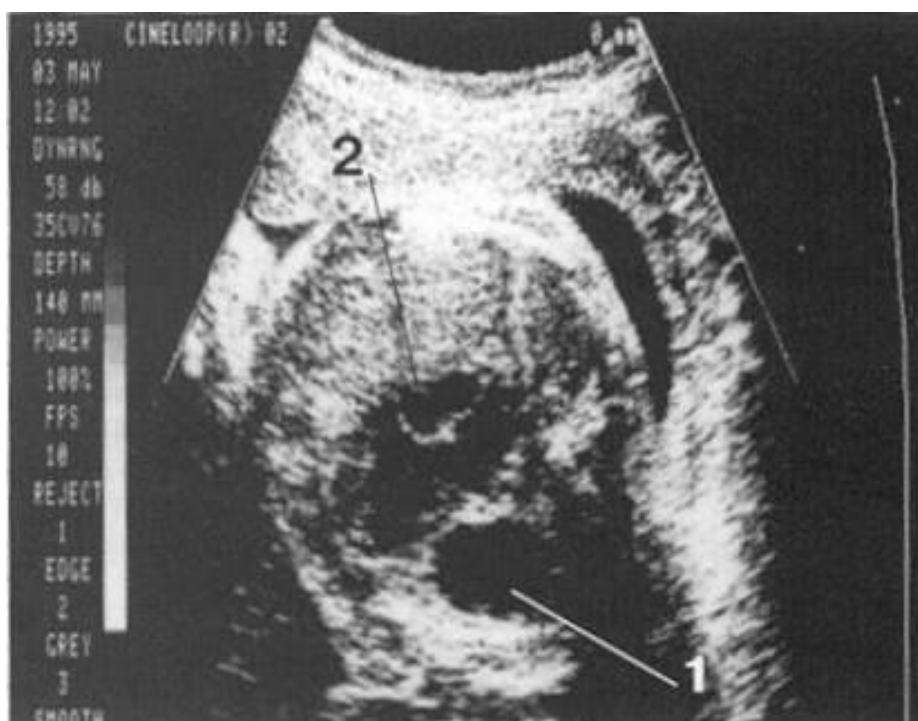

Рис.11. Беременность 27 нед. Поперечное сечение грудной клетки плода при левосторонней ВДГ. 1-желудок, 2-сердце.

Врач общей практики должен заниматься профилактикой врожденных пороков развития.

Профилактика ВПР включает две группы мероприятий: индивидуальные - предупреждение рождение ребенка, с каким либо пороком развития в данной семье (медико-генетическое консультирование), и массовые - охрана (и улучшение состояния) окружающей среды, снижение действия тератогенных факторов, заболеваемости. Мерой массовой профилактики является также широкая пропаганда генетических знаний среди врачей и населения. Следует четко представить, что не более 5-10% детей с ВПР рождаются в семьях «группы риска», а 90-95 из 100 таких детей рождаются в семьях, в которых не было оснований, обращаются в медико-генетические кабинеты и консультации. Поэтому существенное снижение частоты пороков развития может быть достигнуто лишь при массовом осмотре всех беременных с помощью наиболее простых тестов: ультразвукового обследования, определения, в сыворотке крови уровня альфафетопротеина и других неспецифических показателей, связанных с функционированием внутриутробного плода. Иначе говоря, пренатальная диагностика сыграет роль массовой профилактики пороков развития, лишь тогда когда она будет использоваться очень широко. Поиски путей позволяющих пороки по каким-то косвенным критериями, тот наиболее важное в практическом плане направление, которое должно привлечь пристальное внимания Вас будущих педиатров.

Активное внедрение в практическое здравоохранение современных методов диагностики и новых медицинских технологий, несомненно, позволяют раннее выявление пороков развития, различных хирургических заболеваний и связанных с ним осложнений, тем самым улучшается диагностика, результаты хирургического лечения и снижается летальность.

Прицельная топическая диагностика очага патологического процесса или патологической формы обеспечивается рядом современных интраскопических информативных методов, среди которых основными

являются ультрасонография, эндоскопические методы с видео и фоторегистрацией, компьютерная и магнитно-резонансная томография.

Рентгенодиагностика при хирургических заболеваниях и пороках развития до настоящего время имеет большую практическую значимость.

**Превосходными являются возможности рентгенологической, ультразвуковой диагностики и компьютерной томографии при постнатальной диагностики хирургических заболеваний и пороков развития различных органов и систем.**

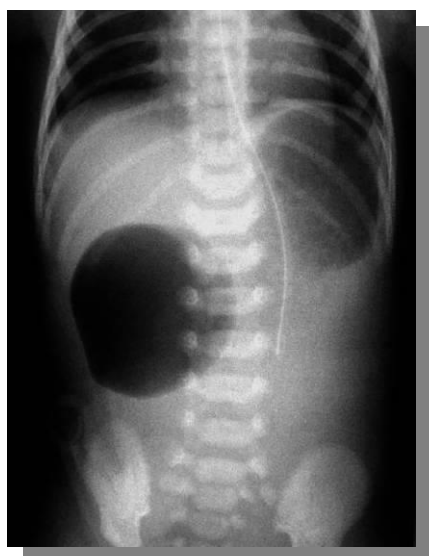

Рис.12. Обзорная рентгенография брюшной полости у новорожденного. Определяется 2 газовых пузыря которые соответствует желудку и 12-перст.кишке.

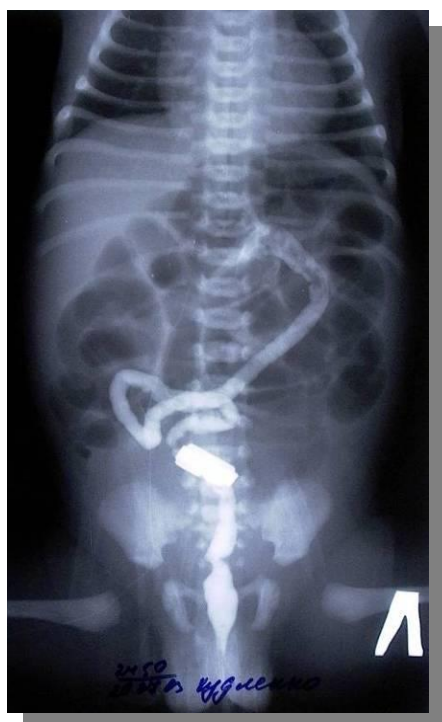

Рис.13. Низкая кишечная непроходимость

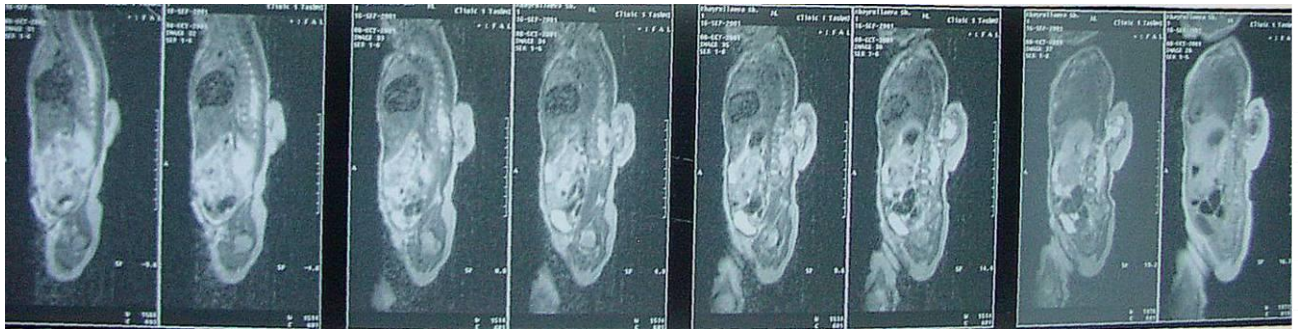


Рис.14. КТ позвоночника при спинно - мозговой грыже.

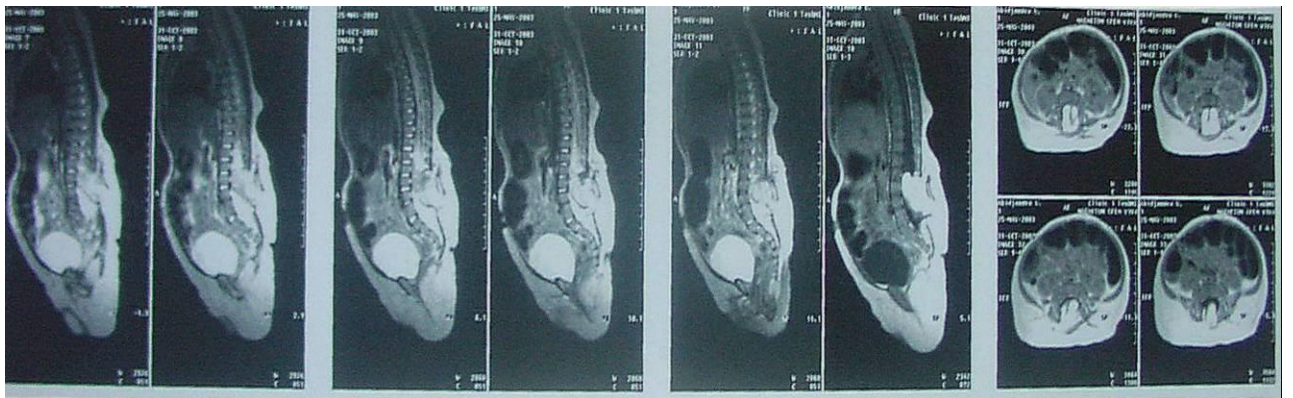


Рис.15. КТ позвоночного столба при спинно-мозговой грыже.

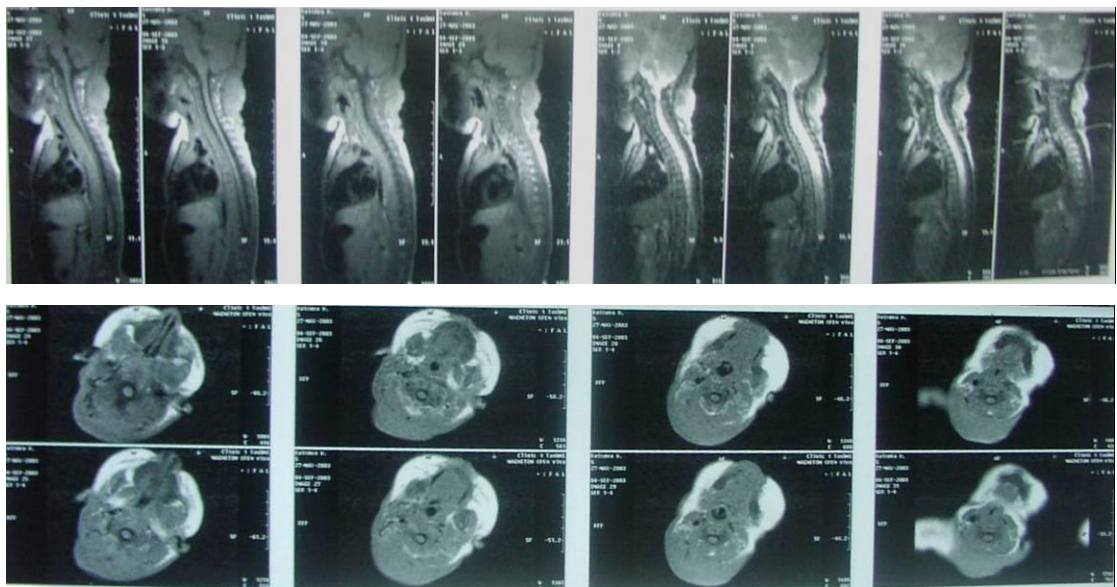


Рис.16. КТ головы и позвоночника. Определяется опухолевидное образование в шейном отделе позвоночника, не связанная с позвоночником.

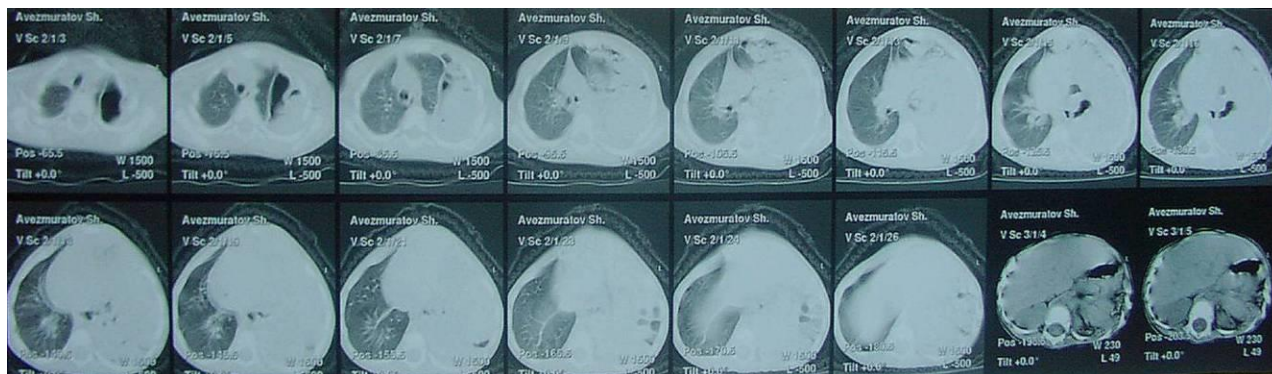


Рис.17. КТ при диафрагмальной грыже

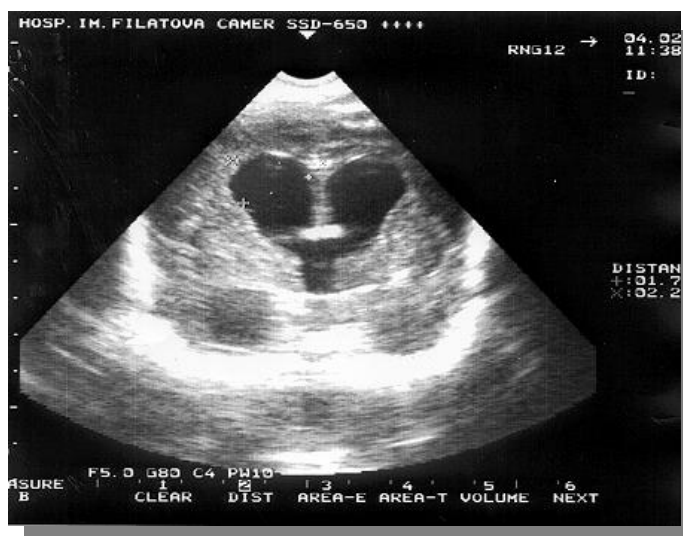


Рис.18. УЗИ исследование головного мозга. Врожденная гидроцефалия.

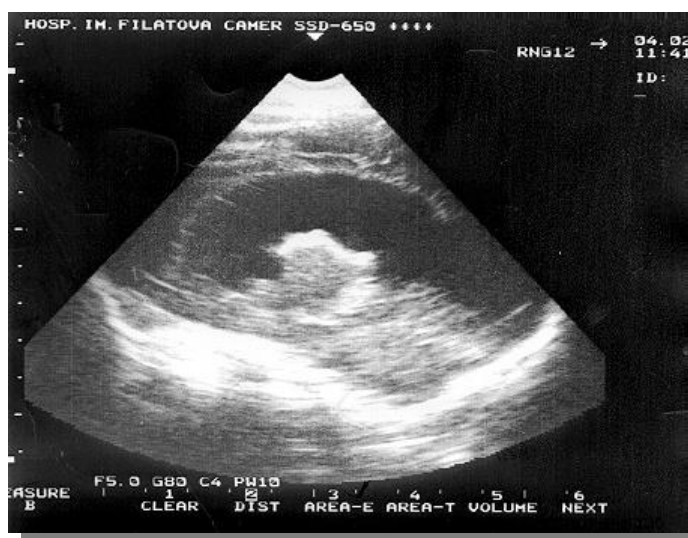

Рис.19. УЗИ исследование головного мозга. Врожденная гидроцефалия.  
Расширение боковых желудочек



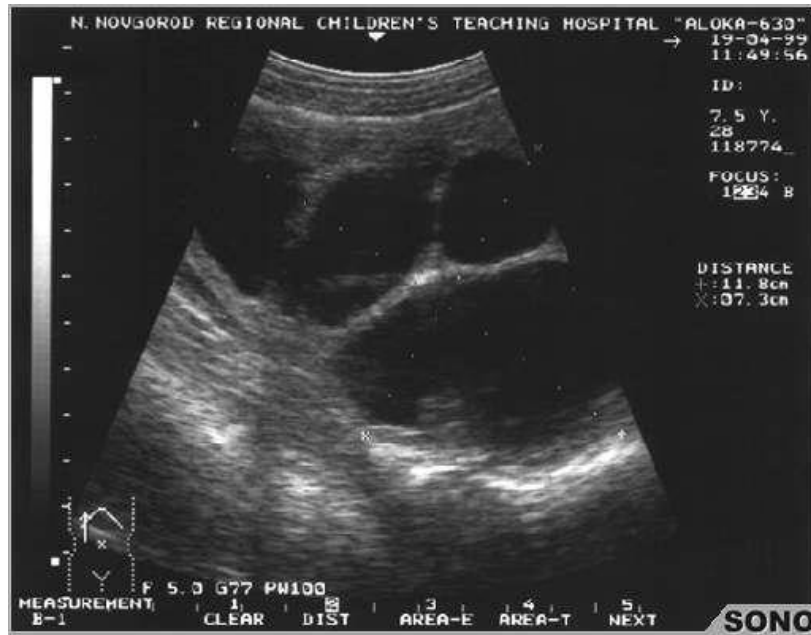

Рис.26. Эхографическая картина правосторонней гидронефротической трансформации почки. Размеры почки значительно увеличены (границы указаны маркерами), паренхима представлена в виде тонкого ободка по периферии, значительно расширены все группы чашечек и почечный синус.

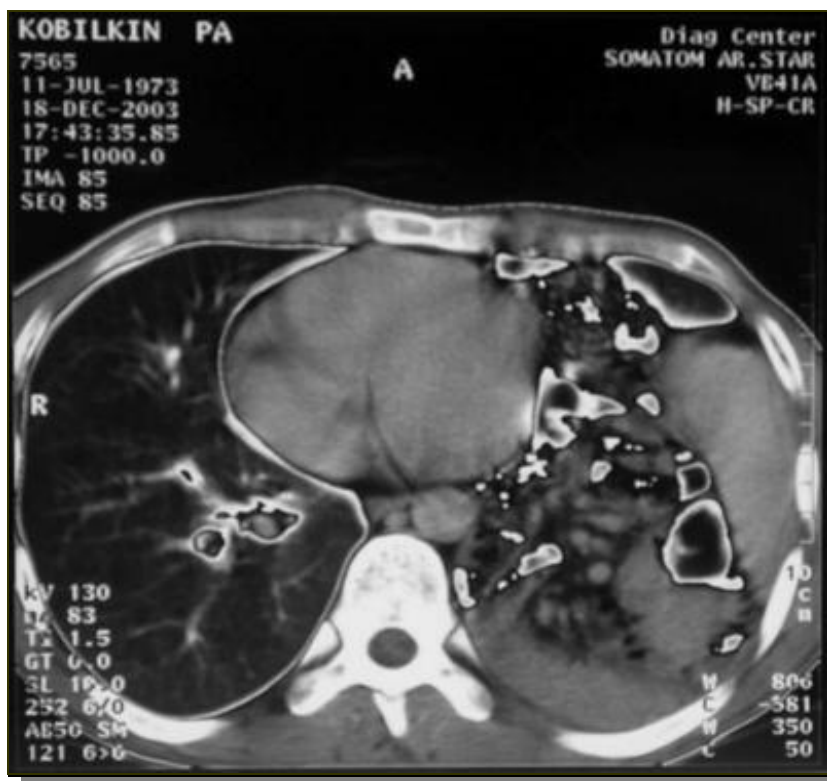


Рис.27. МРТ исследования новорожденного. Агенезия диафрагмы справа.

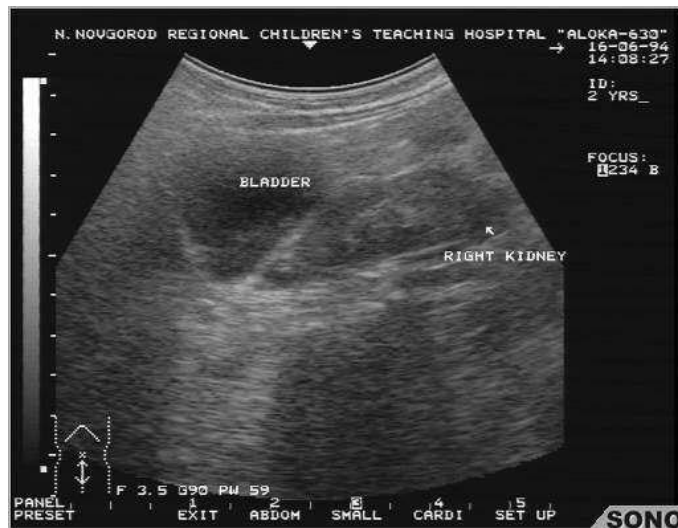

Рис.28. Эхографическая картина при тазовой дистопии правой почки. Неизменная правая почка обнаружена в полости малого таза по срединной линии, при этом треть почки находится позади слабо наполненного мочевого пузыря.

### Ультразвуковая диагностика острого аппендицита у детей.

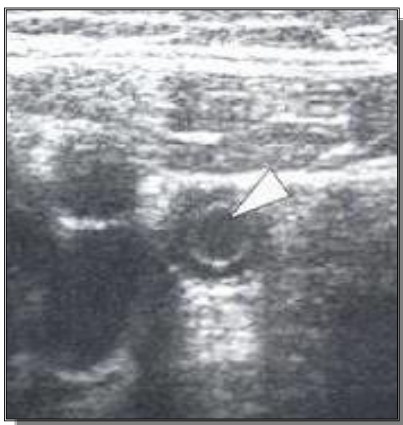

Рис.29. Острый аппендицит.

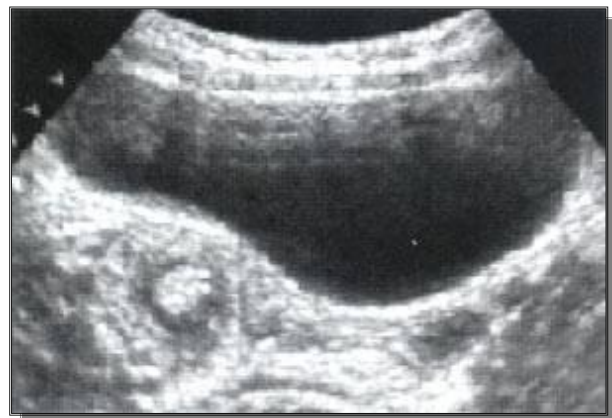

Рис.30. Аппендикулярный инфильтрат.

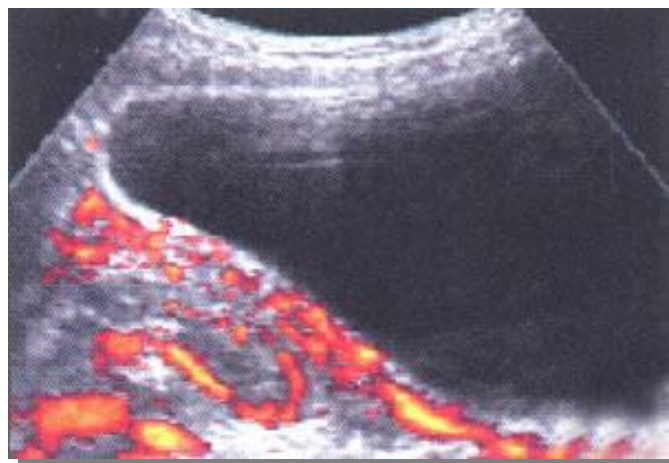


Рис.31. Аппендикулярный инфильтрат.

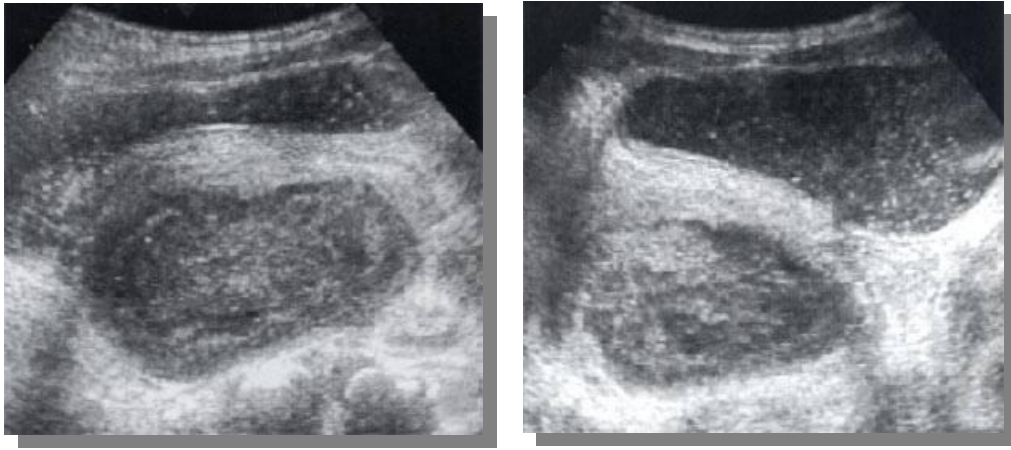
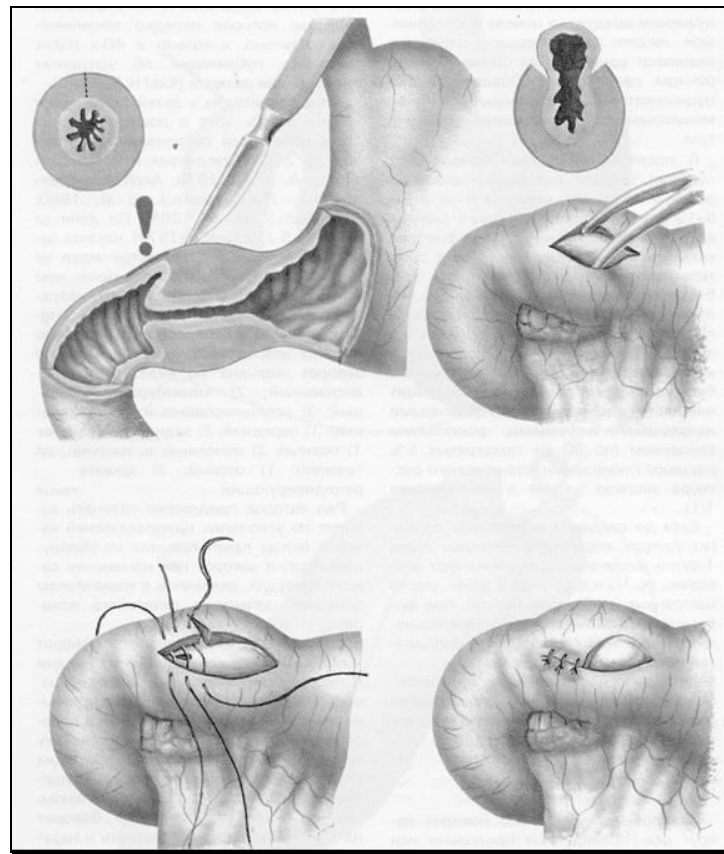


Рис.32. Аппендикулярный абсцесс

### УЗИ ДИАГНОСТИКА ПИЛОРОСТЕНОЗА.



При исследовании привратника определялись достоверная гипертрофия мышечных волокон до  $4,3 \pm 1,2$  мм, вендорсальный диаметр привратника  $13,9 \pm 3,2$  мм, достоверно меньшая ширина пилорического

канала —  $0,75 \pm 0,2$  мм. Привратниковая часть желудка при проведении сонографии имела вид "кокарды", которая визуализировалась между печенью, входом в желудок и правой почкой.

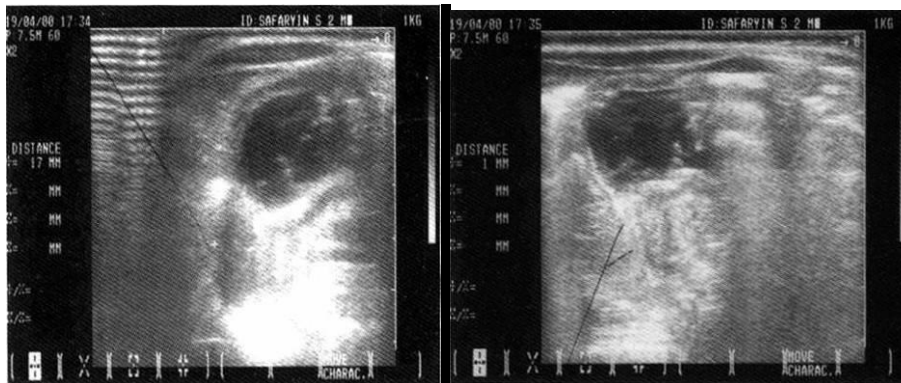


Рис.33. Пилоростеноз.

### Атрезия ануса.

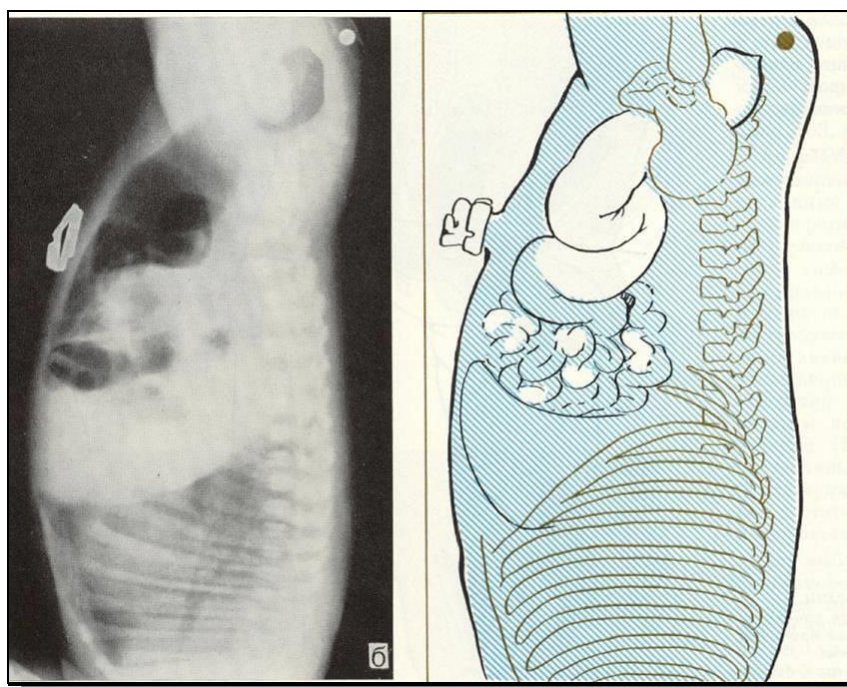


Рис.34. Для определения высоты атрезии можно отказаться от антифизиологического положения ребенка при исследовании по Вангенштейну в пользу УЗИ.

## УЛЬТРАЗВУКОВАЯ ДИАГНОСТИКА ИНВАГИНАЦИИ КИШЕЧНИКА

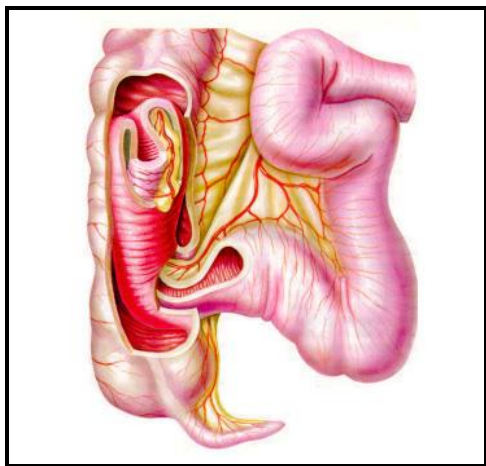


Рис.35. Тонкостолстокишечная инвагинация

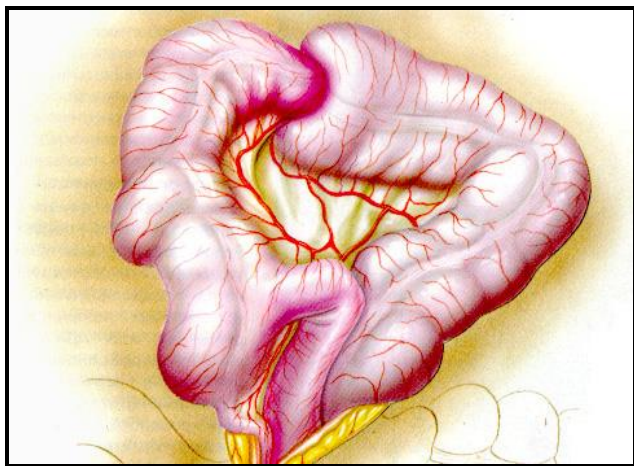


Рис.36. Толстостолстокишечная инвагинация

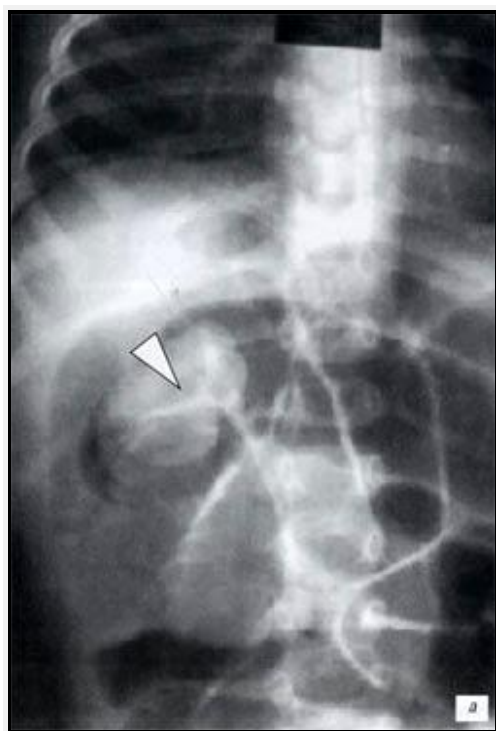
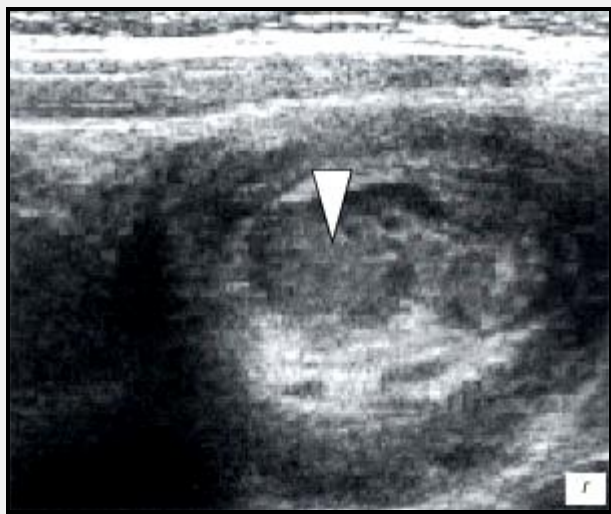
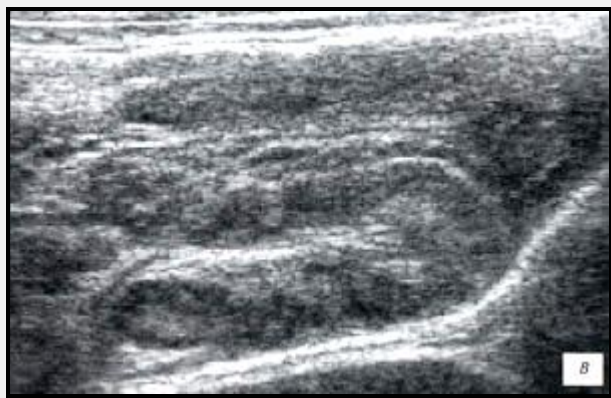
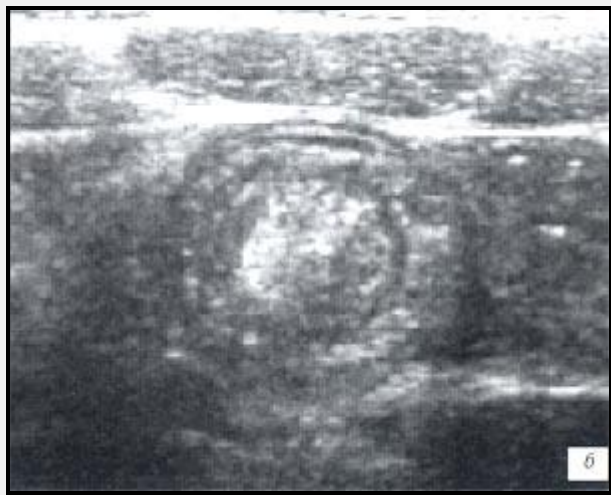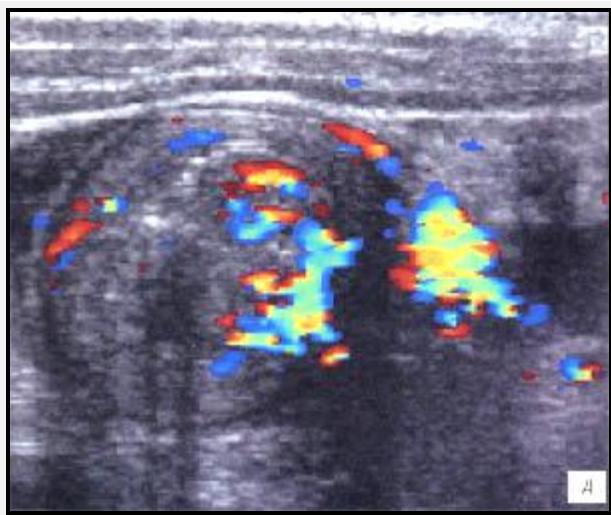


Рис.37, 38, 39, 40, 41, 42, 43. Кишечная инвагинация.  
а - ребенок 2 лет, пневмоирригография.  
Головка инвагината показана белой стрелкой;

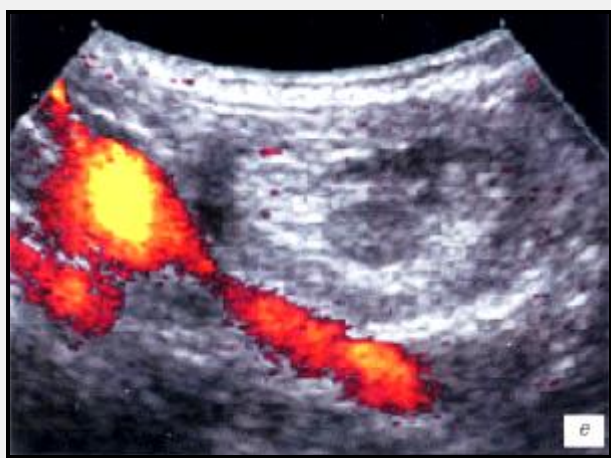

**б, в** - тот же ребенок, исследование в В-режиме. Полипозиционное сканирование в правом подреберье. Определяется слоистая аперистальтическая структура, неправильной цилиндрической формы. Поперечное сканирование (б) выявляет эхографический симптом "мишени", продольное (в) - симптом "слоеного пирога"

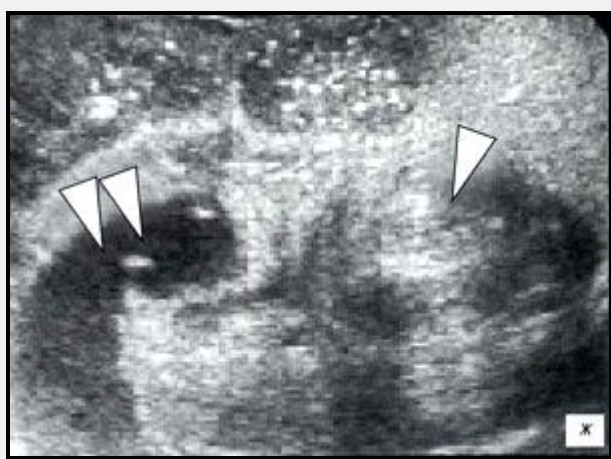
**г** - другой ребенок. Эхографический симптом "мишени", в центре которой визуализируется овальной формы образование средней эхогенности (белая стрелка) - лимфоузел с воспалительной трансформацией;



д - другой ребенок, дуплексное доплеровское сканирование в цветовом режиме. Определяются множественные сосуды во фрагментах кишечника, образующих инвагинат;



е - доплеровское сканирование в энергетическом режиме (другой ребенок). Определяется фрагмент крупного сосуда, внутри инвагината кровотоков не визуализируется;



ж - кишечная непроходимость у ребенка 18 месяцев на фоне тонко-толстокишечной инвагинации (болен 22 часа). Головка инвагината показана белой треугольной стрелкой, приводящая петля кишки (парная белая стрелка) дилатирована до 27 мм

Если на заре детской хирургии оперативные вмешательства (в основном паллиативные и несложные) проводились детям более старшего возраста, то в современных условиях сложные реконструктивные и корригирующие операции проводятся не независимо от возраста детей, начиная с рождения ребенка. Разработаны и в клинической практике широко применяются эффективные операции при заболеваниях и пороках

развития желудочно-кишечного тракта, мочеполовой системе, аноректальных аномалиях.

Большинство пороков развития и многие заболевания, требующие оперативного лечения, как правило, выявляется сразу после рождения или в первые дни и недели жизни ребенка. Врач должен принять решение о тактике лечения, от правильности этого решения нередко зависит жизнь и дальнейшее развитие ребенка.

Пересмотрены сроки проведения оперативных вмешательств у детей при различных аномалиях. Рекомендации различных авторов в отношении сроков оперативного лечения отдельных пороков развития часто значительно отличается друг от друга и кроме того, со временем меняются, подобные изменения обычно связаны научными сведениями об отдельных нозологических единицах, с изучением катамнеза не леченных и оперированных детей, с накоплением опыта при различных методах лечения, с разработкой новых сложных операций, которыми раньше хирургии не располагали. Необоснованные консервативные лечения или несвоевременное оперативное вмешательство способствует возникновению осложнений, что значительно ухудшает как непосредственные, так и отдаленные результаты лечения. Поэтому сроки оперативного лечения следует убедительно обосновывать и четко аргументировать. Следует подчеркнуть, что тактику врача в выборе показаний к применению консервативного и оперативного методов лечения и сроков выполнения операции целесообразно обосновывать с точки зрения общего подхода, универсального для любого заболевания или порока развития. Однако не вызывает сомнения, что в устранении порока в первые дни и недели жизни создает условия для нормального развития не только патологически измененного органа, но и системы, в которую включен данный орган и организм в целом. И наоборот, чем дальше складывается операция и позднее начато консервативное лечение, тем в большей степени патология становится своеобразной «нормой» и восстановление нормальной функции

органа затрудняется или становится невозможным.

Стремление к ранней коррекции пороков развития обусловлено не только соображениями косметики, степенью оперативного риска, морально-этическими соображениями, но и желанием хирурга создать в организме ребенка нормальные анатомические соотношения возможно раньше, чтобы дальнейший его рост и развитие осуществлялись правильно и ограниченно.

Большое значение для выбора срока и метода лечения имеет оценка тенденции данного порока к самоизлечению или усугублению. При возможности самоизлечения (водянка яичка, пупочная грыжа) целесообразно отказаться от операции в пользу консервативных методов. В случаях возможности развития осложнений следует предупредить их энергичными мероприятиями в плот до операции (кишечная непроходимость, диафрагмальная грыжа, переврут яичка и.т.д.).

Расширение диапазона радикальных операций у новорожденных и детей раннего возраста является современной тенденцией в детской хирургии, чему способствовали достижения анестезиологии и реаниматологии, накопление опыта их выхаживании, совершенствование оперативной техники, разделение их на два или более этапов не снимается для с повестки дня.

1. При отсутствии для выполнения одноэтапной операции (со стороны хирурга, анестезиолога).
  2. Непереносимость ребенком одномоментной операции (недоношенность III, IV ст, сопутствующие заболевания, множественные пороки развития).
  3. Невыполнимость или чрезвычайную сложность одномоментной операции.
  4. Невозможность создать условия для оперированного органа, при которых его рост и развитие происходит пропорционально темпам роста ребенка.
- Целесообразно проводит многоэтапные операции. Целью тактики являются снижение операционного риска: уменьшение числа осложнений, сокращение показателей летальности, улучшение результатов лечения.

Диагностика и лечение многих заболеваний органов и систем получили

новый импульс в своем развитии после внедрения в клиническую практику фиброэндоскопических способов и эндовизуальной техники. Это позволила не только расширить диапазон диагностических манипуляций, но и разработать новые эндоскопические оперативные методики, которые, по эффективности нисколько не уступает хирургическим методам.

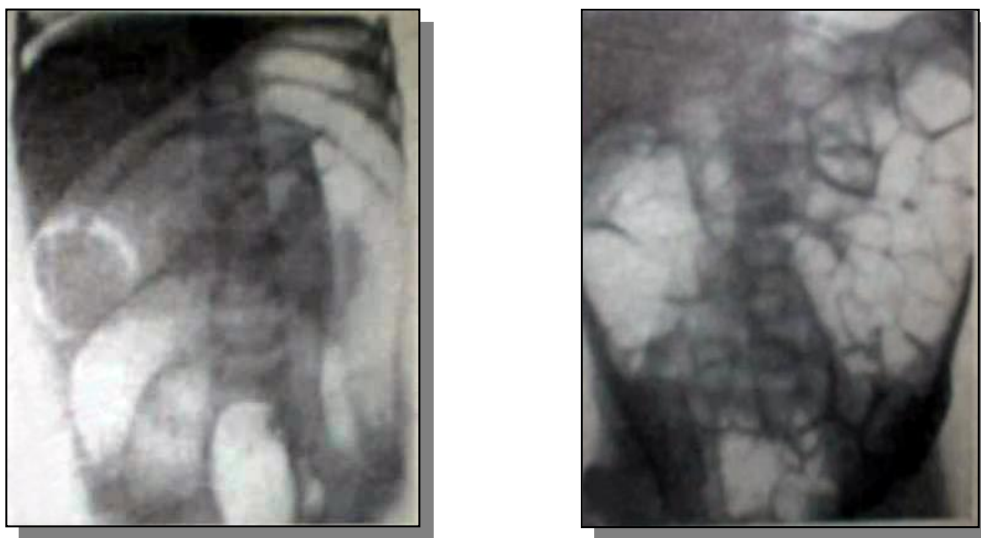


Рис. 44,45. Инвагинация кишечника. До и после консервативного расправления инвагината.

Фиброскопические эндоскопы стали приниматься педиатрии с 1971 г. Когда фирмой «Olympus» были разработаны тонкие управлениями фиброскопы, фибробронхоскопы.

В настоящее время не только проводится диагностика ряда заболеваний и пороков развития при помощи ЭГДС. Фибробронхоскопии, колоноскопии, цистоскопии по успешно внедряется ряд новых методов лечения. Среди методик оперативной эндоскопии у детей часто применяется удаление инородных тел доброкачественных опухолей из желудка и толстой кишки, эндоскопическая аппендэктомия и остановки кровотечения из ЖКТ. Эндоскопическая гастростомия, холецистотомия, расширенные биопсии, рассечение и иссечение мембран ЖКТ и ряд других манипуляций.

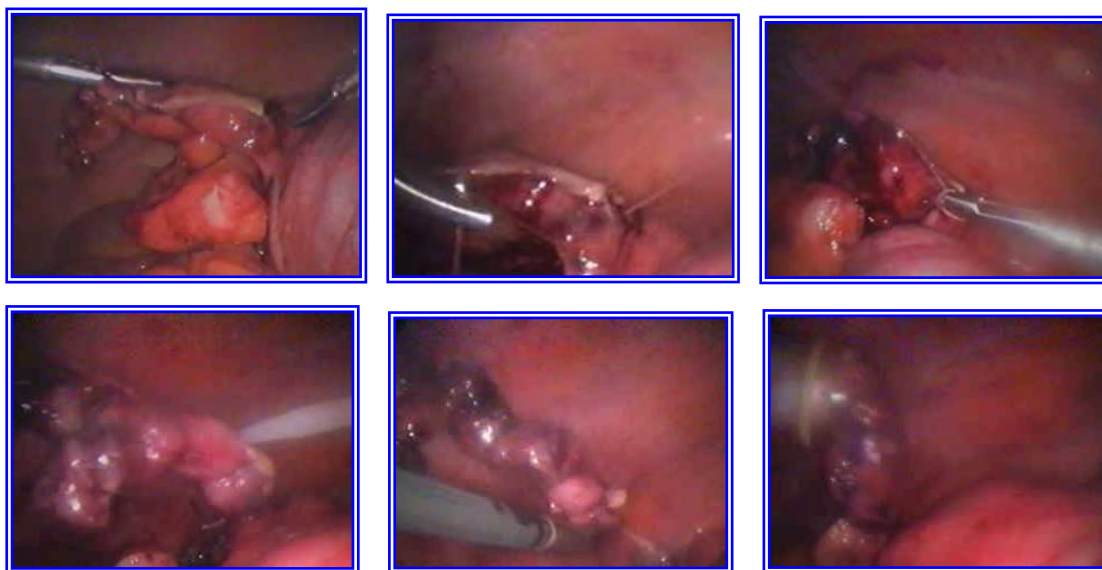

Рис.46. Лапароскопическая аппендэктомия

Актуальной остается гнойно-воспалительные заболевания костей и мягких тканей у детей и проблема внутрибольничной инфекции. Общеизвестно в настоящее время возбудители ГВЗ и внутрибольничные штаммы микробов обладает широким спектром устойчивости к антибиотикам, и способствует снижению эффективности комплексной терапии. В последние годы стали практиковать метод активного хирургического обработке ран, активном дренировании, раннем закрытии ран швами. Применение новых методов обработки и стимуляции раневого процесса значительно повышает эффективность традиционной хирургической обработки ран.

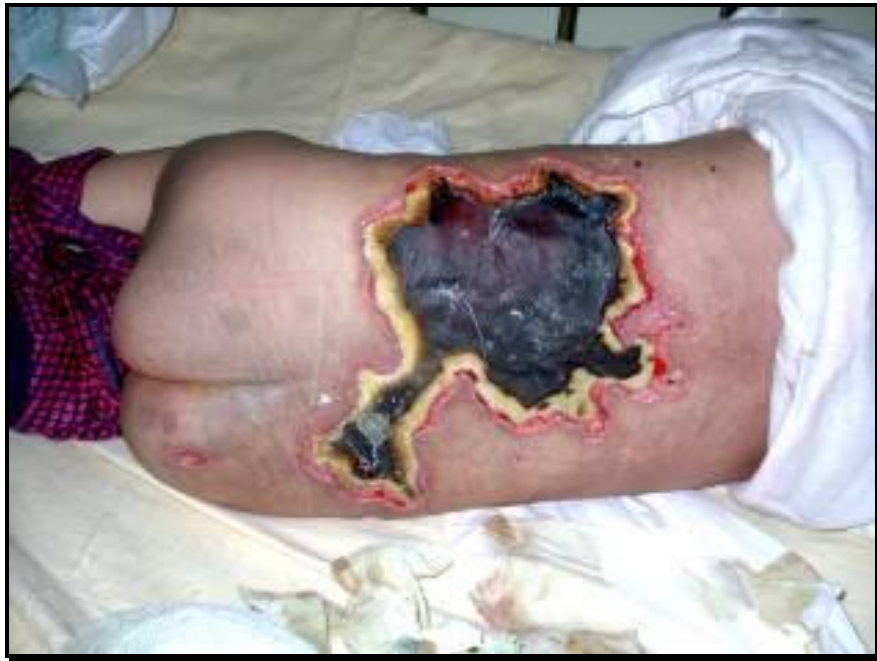

Рис.47. Некротическая флегмона спины при поздно начатой терапии

Успех в лечении ран зависит от ряда факторов: понимание биологических законов заживления ран: оценка фазы раневого процесса выбора эффективных и адекватных способов лечения.

В последние годы повседневная клиническая практика и клинико-лабораторные исследования показали, что при всяком ранении независимо от генеза и локализации сначала поступает фаза воспаления период сосудистых изменений и период отторжения нежизнеспособных тканей, а затем фаза регенерации и фаза реорганизации рубца и эпителизации. Это биологический закон заживления, заложенный генетический и сформированный в процессе филогенеза. Различия в течении этих основных фаз, зависшие от этиологических и иных моментов, носят количественный, но не качественный характер.

Исходя из этого выдвинута концепция единства патогенеза раневого процесса независимо от генеза, локализации и характера раны. Отсюда вытекала признание единства принципов лечения ран которое положено в основу метода активного хирургического лечения.

Итак, заживление раны является генетически детерминированным

процессом. Наиболее экономичными с биологических позиций следует считать заживление по типу первичного натяжения. У клиницистов не вызывает сомнения тот факт, что заживление первичным натяжением протекает в наиболее сжатые сроки и всегда быстрее, чем заживление вторичным натяжением. Можно предположить, что в обозримом вряд ли удастся создать такие либо средства способные ускорить этот оптимальный биологический процесс. Главной задачей стоящей перед хирургами, следует признать разработку и применение именно тех методов лечения, которые сводят заживление любой к заживлению первичным натяжением.

В этом заключается основной смысл, вкладываемый в понятие «активное хирургическое лечение, которое подразумевает комплекс мероприятий, направленных на максимальное сокращение сроков течения всех фаз раневого процесса с целью приблизить к заживлению первичным натяжением.

***Сущность активного хирургического лечения гнойных ран состоит из следующих принципиальных компонентов:***

1. Хирургическая обработка раны по типу радикального иссечения погибших и нежизнеспособных тканей;
2. Дополнительная обработка раны по пульсирующей струит жидкости или вакуумированием, лучами лазера, ультразвуком;
3. Введение в рану перфорированного пластикового дренажа и длительно промывание растворами антисептиков в послеоперационном периоде -антибактериальный дренаж.
4. Возможно раннее закрытие раны швами или кожной пластикой.
5. Общая и местная антибактериальная терапия.
6. Направленная иммунокоррекция.

С целью повышения эффективности комплексного лечения ГВЗ особе значение стали приобретать физические методы воздействия на очаг поражения и инфекцию. За последние годы в клинической практике нашли применение длительной бактериальный диализ, вакуумирование, квантовые

генераторы (лазеры), электромагнитные поля, озонотерапия, гипербарическая оксигенация, ультрафиолетовое облучение крови, ультразвуковая кавитация, биологические методы и их сочетания. Следует подчеркнуть, что адаптационная способность микроорганизмов и к физическим факторам воздействия очень ограничена, кроме того, они благоприятно действует на течение раневого процесса.

Эндолимфатическое введение антибиотиков и проведение лимфотропной терапии в последние годы получает широкое применение в практике детской хирургии и является высокоэффективным при гнойно-воспалительных заболеваниях различной локализации.

Расширения объёма оказания хирургической помощи детям в амбулаторных условиях одним из перспективных направлений, современной медицины. В ближайшее время многие оперативные вмешательства у детей будут производиться в условиях ЦАХ. Данный подход является продолжением реформа происходящих в системе здравоохранения в условиях перехода страны на принципы рыночной экономики, когда происходит интенсификация мед помощи при одновременном сокращении коечного фонда. Развитие этого направления является перспективным направлением и выгодным для государства и их граждан.

От врача первичного звена здравоохранения его квалификации, серьезности подхода к больному зачастую зависит своевременное начало лечения и исход больных с хирургическими заболеваниями.

В заключении следует подчеркнуть, что широкое внедрение в клиническую практику современных методов диагностики несомненно улучшит диагностику хирургических заболеваний и пороков развития, как пренатально так и в постнатальном периодах. Наряду с материально-техническим обеспечением, должны проводиться вопросы соответствующей подготовки медицинских кадров и повышения их профессиональных знаний и навыков.

## Литература.

1. *Доляцкий С.Я. Общие проблемы детской хирургии М. 1994.*
2. *Баиров Г.А. Рошал Л.М. Гнойная хирургия детей. М. 1991.*
3. *Баиров Г.А. Экстренная хирургия детей. Л. 1996.*
4. *Лазюк А.И. тератология человека. М. 1986.*
5. *Волков А.Е. Михельсон А.Ф. Пренатальная ультразвуковая диагностика. М. 1996.*
6. *Ашкрафт, Холдер Т.М. Детская хирургия СПб 1998*
7. *Немилова Т.К. Диагностика и хирургическое лечение МПР у новорожденных СМБ 1998.*

**Аннотация лекции профессора Эргашева Н.Ш. на тему «Современные тенденции в обследовании и организации лечебной тактики при хирургических заболеваниях и пороках развития у детей»**

В данной лекции освещены современные аспекты диагностики и хирургического лечения наиболее распространенных хирургических заболеваний и пороков развития у детей. Широко представлена антенатальная диагностика и ранняя неонатальная диагностика пороков развития. Указаны широкие возможности практического применения ультразвуковой диагностики, эндовизуальной технологии и эндоскопических операций в детском возрасте. Также, представлены новые высокоэффективные методы оперативной коррекции отдельных пороков развития. Лекция широко иллюстрирована данными ультразвукового, рентгенологического, эндоскопического исследования и двумя видеофильмами.

В библиографию включено 9 литературных источников.

Лекция рассчитана на детских хирургов, неонатологов, резидентов магистратуры и студентов педиатрического факультета медицинского ВУЗа.