МИНИСТЕРСТВО ВЫСШЕГО И СРЕДНЕГО СПЕЦИАЛЬНОГО ОБРАЗОВАНИЯ РЕСПУБЛИКИ УЗБЕКИСТАН
БУХАРСКИЙ МЕДИЦИНСКИЙ ИНСТИТУТ ИМЕНИ АБУ АЛИ ИБН СИНО
КАФЕДРА ДЕТСКОЙ СТОМАТОЛОГИИ

Учебно-методический комплекс
для студентов 4 курса по предмету

“ДЕТСКАЯ ХИРУРГИЧЕСКАЯ СТОМАТОЛОГИЯ”

Область знаний - 500000 «Здравоохранение и социальное обеспечение»
Область образования - 510000 «Здравоохранение»
Направление образования - 5510400 «Стоматология»

Бухара - 2019

Учебно-методический комплекс разработан на основании учебной программы предмета «Детская хирургическая стоматология» зарегистрированной Министерством высшего и среднего специального образования в 13 марта 2014 г. №Б 5510400-402.

Составители:
Камалова Ф.Р. – Заведующая кафедрой Детской стоматологии, к.м.н.
Яриева О.О.- докторант кафедры детской стоматологии

Рецензент:

З.К. Рахимов – к.м.н., зав. кафедрой Хирургической стоматологии.

Председатель МЦМК: Декан стоматологического факультета, к.м.н.Хабибова Н.Н.

Учебно-методический комплекс составлен на основании учебной программы и учебного плана по направлению образования 5510400 – Стоматология, обсужден и утвержден на кафедральном заседании.

Протокол №____ «___» _____ 2019 г.

Учебно-методический комплекс обсужден и утвержден на Центральном методическом совете Бухарского Государственного медицинского института.

Протокол №____ «___» _____ 2019 г.

Методист: _____ Жумаева Ш.Б.

МИНИСТЕРСТВО ВЫСШЕГО И СРЕДНЕГО СПЕЦИАЛЬНОГО ОБРАЗОВАНИЯ РЕСПУБЛИКИ УЗБЕКИСТАН
БУХАРСКИЙ МЕДИЦИНСКИЙ ИНСТИТУТ ИМЕНИ АБУ АЛИ ИБН СИНО
КАФЕДРА ДЕТСКОЙ СТОМАТОЛОГИИ

«Утверждаю»
Проректор по учебной и
воспитательной работе
_____ Г.Ж. Жарилкасинова
«_____» _____2019 г.

Учебно-методический комплекс
для студентов 4 курса по предмету
“ДЕТСКАЯ ХИРУРГИЧЕСКАЯ СТОМАТОЛОГИЯ”

Область знаний - 500000 «Здравоохранение и социальное обеспечение»
Область образования - 510000 «Здравоохранение»
Направление образования - 5510400 «Стоматология»

Бухара - 2019

СОДЕРЖАНИЕ

1. УЧЕБНЫЕ МАТЕРИАЛЫ

2. ЛЕКЦИОННЫЕ МАТЕРИАЛЫ

Лекция №1. Острый и хронический одонтогенный остеомиелит челюстей, одонтогенные и неодонтогенные воспалительные заболевания мягких тканей ЧЛО у детей..…… …….. **6**

Лекция №2. Воспалительные заболевания слюнных желез. Травматические поражения ЧЛО. Заболевания височно-нижнечелюстного сустава у детей…… **26**

3. ПРАКТИЧЕСКИЕ И КЛИНИЧЕСКИЕ ЗАНЯТИЯ

1 тема. Обезболивание в детской стоматологии. Удаление временных и постоянных зубов……..... **52**

2 тема. Одонтогенный периостит челюстных костей у детей.. Классификация, клиническая картина, хурургическая и медикаментозная лечия. **69**

3 тема. Повреждения мягких тканей ЧЛО у детей.Лимфаденит, аденоабсцессы и аденофлегмоны ЧЛО у детей. **77**

4тема.Острый и хронический одонтогенный, гематогенный, пост травматический остеомиелит челюстных костей у детей. Этиология, патогенез, классификация, клиника и методы обследования. **101**

5 тема. Одонтогенные абсцессы и флегмоны ЧЛО у детей

6 тема. Острые и хронические воспалительные заболевания слюнных желез у детей …… **137**

7 тема. Повреждения мягких тканей ЧЛО у детей ……..... **144**

8 тема. Повреждения челюстных костей у детей. …….. **154**

9 тема. Укорочение уздечек верхней губы и языка у детей. ……..... **168**

4. САМОСТОЯТЕЛЬНЫЕ ЗАНЯТИЕ

1 тема: Периоды детского возраста, особенности его в зависимости от возраста. Премедикация в детской стоматологии. Современные анестетики и инструменты для проведения анестезии.…… **166**

2 тема: Строение и особенности периоста (надкостницы) челюстей у детей. Лекарственные средства и физиотерапевтические методы при лечении периостита челюстей. …… **166**

3 тема: Строение и особенности челюстных костей у детей. Принципы и методы лечения остеомиелитов челюстных костей……..... **166**

4 тема: Особенности мягких тканей ЧЛО у детей. Традиционные и нетрадиционные методы лечения одонтогенных абсцессов и флегмон ЧЛО у детей. Применяемые лекарственные средства……..... **167**

5 тема: Строение, расположение лимфатических узлов лица и шеи. Функции и особенности лимфатической системы у детей. …….. **167**

6 тема: Анатомия, особенности и функции слюнных желез у детей. Методы обследования слюнных желез. …… **168**

7 тема: Этапы и принципы оказания неотложной помощи и лечения детей при укушенных ранениях мягких тканей ЧЛО. Бешенство **168**

8 тема: Оказание неотложной помощи при переломах челюстных костей у детей. Современные методы диагностики и лечения. Инструменты и материалы применяемые при репозиции, фиксации и остеосинтезе челюстей …….. **168**

9 тема: Методы и этапы операций френулотомии и френулоэктмии при укорочениях уздечек верхней губы и языка. Шовные материалы в **169**

стоматологии…….....
5. ГЛОССАРИЙ …… **178**
6. ПРИЛОЖЕНИЯ …… **179**
6.1. Типовая программа предмета **183**
6.2. Рабочая программа предмета **200**
6.3. Раздаточные материалы..... **CDдиск**
6.4. Тесты **230**
6.5. Критерии оценки..... **308**
6.6. Литература..... **309**

АННОТАЦИЯ

Этот предмет предназначен для 4 курсов студентов в медицинских институтах. В этом учебно-методическим комплексе освещенны основные проблемы хирургической стоматологии в деском возрасте. Спомощью этого учебно-методического комплекса, студенты могут повышать свои знания, навыки и практики, в сфере хирургической стоматологии.

Лекция №1

Тема: ОСТРЫЙ И ХРОНИЧЕСКИЙ ОДОНТОГЕННЫЙ ОСТЕОМИЕЛИТ ЧЕЛЮСТЕЙ, ОДОНТОГЕННЫЕ И НЕОДОНТОГЕННЫЕ ВОСПАЛИТЕЛЬНЫЕ ЗАБОЛЕВАНИЯ МЯГКИХ ТКАНЕЙ ЧЛО У ДЕТЕЙ

1.1. Технологические модели по образованию

Время занятия: 2ч.	Количество студентов
Вид занятия	Введение новостей по лекции
План лекции	Ознакомление с темой
Задача учебного занятия	Изучить методы лечения острых и хронических одонтогенных остеомиелитов челюстей, одонтогенных и неодонтогенных воспалительных заболеваний мягких тканей чло у детей
Методы обучения	Беседа, наглядные пособия по лекции
Вид занятия	общий-коллективный
Наглядные пособия по теме	Учебное пособие, лекционный материал, проектор, компьютер
Обстановка для проведения занятия	Методическая оборудованная аудитория
Мониторинг и критерии оценок	Устный опрос

1.2. Технологическая карта лекционных занятий

Этапы работы	Преподаватель	Студент
Этапы подготовки	1.Цель занятия 2.Подготовка слайдов по лекционному материалу 3.Литература по теме: 1. Колесов А.А. – Стоматология детского возраста. М., 1991г. 463 с. 2. Персин Л.С. - Стоматология детского возраста 2003г. 3. Харьков Л.В.Хирургическая стоматология и челюстно-лицевая хирургия детского возраста Год издания: 2005г. 4. Виноградова Т.Ф. – Стоматология детского возраста. М., 1987г. 425 бет. 5. By Henry B. Clark – Practical Oral Surgery. Philadelphia., 1980y.	Слушает и записывает
1.Введение	Цель и задачи лекционного материала: Освоить этиологию, классификацию, клинику, диагностику и лечении врожденных расщелин лица. Рассмотреть вопросов предварительного диагноза и раннюю подготовку больных.	Слушают Отвечает на вопросы студентов
2. Основной этап	Ознакомление темы с показанием слайдов	Слушают и записывают

		Слушают
Заключительный этап	Заключение	Слушает и записывает

План лекции:

1. Рассмотрет этиологию остеомиелитов челюстей и одонтогенных, неодонтогенных воспалительных заболеваний мягких тканей ЧЛО у детей.
2. Рассмотрет классификацию.
3. Рассмотрет клинику.
4. Рассмотрет методов лечения.
5. Рассмотрет принципы диспансеризации больных.

Ключевые слова: *острый, хронический, одонтогенный, остеомиелит, челюсть, неодонтогенный, воспалителение, заболевание, мягкие ткани, ЧЛО, дети, абсцесс, флегмона*

Текст лекции

Классификации одонтогенных остеомиелитов челюстей детей. Мы считаем, что классификация М.М.Соловьева 1975г. вполне отражает все формы заболевания.

Однако, на наш взгляд, деление распространенности инфекционно-воспалительного процесса на - ограниченный, очаговый и диффузный, вполне приемлемо для классификации остеомиелитов челюстей у взрослых. В клинике же детской стоматологии такое деление не может отразить всего многообразия распространенности инфекционно-воспалительного процесса в челюсти, обусловленных особенностями строения зубов и челюстных костей у детей. В то же время необходимо иметь четкое представление об объеме поражения костной ткани для решения ряда вопросов дифференцированного лечения и профилактики возможных осложнений.

При определении распространенности инфекционно - воспалительного процесса в челюсти врачи ориентируются на такие общедоступные клинические признаки, как боль при перкуссии зубов, подвижность интактных зубов, неврологические симптомы, распространенность инфильтрата в мягкие ткани. Но эти признаки не всегда дают исчерпывающую информацию.

Учитывая эти особенности течения одонтогенного остеомиелита челюстей в классификацию М.М.Соловьева мы внесли дополнение , в частности вместо очагового, ограниченного и диффузного предлагаем степени распространенности , которые учитывают объем и локализацию патологического процесса, как в кости , так и мягких тканях (М.И.Азимов 1991).

Степень распростра-ненности	Локализация инфекционно-воспалительного процесса	
	В кости	В мягких тканях
1А	В пределах парадонта одного зуба(периодонтиты, околокорневые кистогранулемы, перикоронарит, луночковый остеомиелит, альвеолит.	Надкостница с вестибуляр-ной стороны челюсти, регионарные лимфатические узлы (периостит, лимфа-денит).
1Б	Альвеолярная часть челюсти, выходящая за пределы пародонта 2-х и более зубов.	Надкостница с двух сторон альвеолярного отростка, на значительном протяжении регионарные лимфоузлы

		(периостит, лимфаденит)
1В	Альвеолярный отросток и тело в пределах одной поло-вины нижней челюсти.	Подчелюстной треугольник, челюстно-язычный желобок, нижние отделы щеки.
1Г	Альвеолярный отросток на всем протяжении и соответствующая часть челюсти	Подчелюстные треугольники подбородочной области, челюстно-язычный желобок, дно полости рта.
П А	Тело на уровне жевательных зубов, угол, ½ восходящей ветви одной половины нижней челюсти.	Подчелюстной треугольник, крыловидно-челюстное подмассетериальное прост-ранство.
ПБ	Одна половина нижней челюсти без поражения отростков.	Подчелюстной треугольник, челюстно-язычный желобок, подбородочное, крыло-видно-челюстное, подмассе-териальное пространство.
П В	Восходящая ветвь нижней челюсти с отростками.	Подчелюстной треугольник, крыловидно-челюстное, подмассетериальное, поза-дичелюстное, подвисочное пространство, околоушно-жевательная и щечная области.
П Г	Одна половина нижней челюсти (от мышелкового отростка до центральной линии).	Разлитая флегмона многих пространств с тенденцией распространения в области шеи.
Ш А	Одна половина нижней челюсти с вовлечением тела протипоположной стороны на уровне фронтальных зубов.	Те же самые пространства
Ш Б	Одна половина нижней челюсти с распространением на тело противоположной стороны (до угла).	Те же самые пространства
Ш В	Вся нижняя челюсть за исключением дистальной части восходящей ветви.	Те же самые пространства
Ш Г	Вся нижняя челюсть	Те же самые пространства

Заболевание начинается остро, с подъема температуры тела до 38-39^{0}С сопровождается ознобом, общей слабостью и недомоганием. У детей младшего возраста могут появиться судороги, рвота и расстройства функции желудочно-кишечного тракта, что свидетельствует о раздражении центральной нервной системы в результате высокой общей интоксикации организма. Острые боли на пораженном участке челюсти делают ребенка капризным и беспокойным. У больного отмечается бледность кожных покровов и слизистых оболочек , он теряет аппетит, плохо спит.

Местно – в разгар заболевания на челюстях развиваются различные гнойные периоститы, формируются субпериостальные абсцессы и флегмоны. При остеомиелите гнойный периостит, как правило, развивается с обеих сторон альвеолярного отростка. «Причинный» и соседние с ним интактные зубы могут иметь патологическую подвижность.

Перечисленные изменения в полости рта сопровождаются воспалительными изменениями мягких тканей лица. При остеомиелите верхней челюсти отек локализуется в подглазничной области, закрывая глазную щель, распространяется по носогубной борозде и тканям верхней губы. В случае поражения нижней челюсти отек больше выражен в подчелюстной области. В мягких тканях лица, прилегающих к костному патологическому очагу, развиваются абсцессы и флегмоны. Возникают лимфадениты регионарных лимфатических узлов.

С первых дней заболевания выраженные сдвиги наблюдаются в периферической крови. Лейкоцитоз доходит до 15-30 х 10^3 наблюдается нейтрофилез до 70-80%, снижается содержание лимфоцитов. Увеличение палочко-ядерных форм, появление юных отсутствие эозинофилов и уменьшение количества моноцитов говорит о высокой степени интоксикации организма.

Возрастные анатомо-физиологические особенности челюстно-лицевой области влияют на проявление заболевания. Чем младше ребенок, пишет Н.Н.Каспарова, тем тяжелее клиническая картина острого остеомиелита верхней челюсти. На ранних стадиях данного заболевания могут появиться признаки раздражения менингиальных оболочек, иногда с развитием клинической картины менингита. В таких случаях беспокойное поведение ребенка сменяется вялостью, сонливостью и безразличием. Повышается бледность кожных покровов, появляются патологические рефлексы. У старших детей острый остеомиелит верхней челюсти протекает более спокойно с ограниченным поражением кости и напоминает течение процесса у взрослых.

Острый одонтогенный остеомиелит нижней челюсти, наоборот, легче протекает у детей младшего возраста. С возрастом течение его утяжеляется. Н.Н.Каспарова объясняет это морфологической перестройкой костной ткани нижней челюсти, уменьшением количества губчатого вещества, развитием толстого компактного слоя покрывающего челюсть и возрастными изменениями кровоснабжения челюсти.

Начав свое развитие в области молочных или первого постоянного моляра, воспалительный процесс за несколько дней распространяется на верхней челюсти, на кость передней стенки, окружающую зачатки постоянных зубов и скуло-альвеолярный гребень. На нижней челюсти процесс, как правило, распространяется кзади по телу челюсти, поражая задние ее отделы, иногда угол и ветвь челюсти.

Остеомиелиты верхней челюсти сопровождаются вовлечением окружающих мягких тканей. Проявляются они чаще в форме абсцесов

(субпериостальные абсцессы, абсцессы собачьей ямки, нижнего края глазницы, боковой поверхности носа), но могут развиваться и флегмоны – подглазничной, скуловой , щечной областей и пр.

При остеомиелитах нижней челюсти могут возникать различные по тяжести и локализации флегмонозные процессы.

В процесс может вовлекаться несколько смежных областей. Всасывание продуктов распада и токсинов происходит интенсивно, и общее состояние детей страдает значительно. К этому может присоединиться чувство страха из-за сдавления отеком подчелюстной области, шеи и кожи вследствии затруднения дыхания, глотания, разговора.

К МЕТОДИКЕ ОБСЛЕДОВАНИЯ БОЛЬНЫХ С ОСТРЫМИ ВОСПАЛИТЕЛЬНЫМИ ПРОЦЕССАМИ ЧЕЛЮСТНО-ЛИЦЕВОЙ ОБЛАСТИ.

Установление клинического диагноза воспалительных заболеваний органов лица в детском возрасте представляет определенные трудности. Это связано с психоэмоциональной лабильностью детей. Дети не всегда активно реагируют на наносимые им раздражения. Не могут выразить своих ощущений. Поэтому к сбору анамнестических данных привлекали родителей ребенка. При этом очень важно выяснить время начала заболевания, предполагаемую родителями причину ее.

Нередко, из-за быстрого распределения гнойного процесса из полости зуба в кость челюсти и мягкие ткани, боли в зубе могут быть не замеченными. При распросе тщательно выяснили данные поведения ребенка с начала заболевания, состояние сна, аппетита, стула и мочеиспускания, повышалась ли температура и, если измерялась, до каких величин, какое лечение проводилось до обращения к врачу – какие именно медикаменты, в каких дозах. Все выясненные сведения записывали тщательно в хронологическом порядке. Необходимо помнить о том, что

« правильно собранный анамнез - половина диагноза».

После опроса приступали к осмотру больного. Сначала производили наружный осмотр больного. Обращали внимание на очертания лица - отмечая локализацию припухлости, состоянием кожных покровов над ней, наличие гиперемии кожи и ее интенсивностью. Обследовали движения челюсти, имеются ли боли при движении, степень ограничения открывания рта. При осмотре полости рта обращали внимание на наличие разрушенных зубов, выявляли «причинный зуб», отека и гиперемии слизистой, симметрию мягкого неба, язычка. При мышечной контрактуре осмотр полости рта затруднителен.

Проведение центральной новокаиновой блокады 1% раствором новокаина Ш ветви тройничного нерва уменьшает сведение челюстей.

Закончив осмотр, приступали к пальпаторному исследованию.

При ощупывании старались не причинять боли маленькому пациенту.

Определяют локализацию инфильтрата, его границ, степень болезненности (по реакции ребенка), точку наибольшей болезненности, подвижность инфильтрата, связь ее с кожей, наличие ее размягчения. При инструментальном обследовании зубов необходимо определить болезненность при зондировании, расшатанность их. Обращают внимание на характер слюны, выделяющейся из протоков слюнных желез.

В сомнительных случаях М.П.Жаков предлагает провести пробную пункцию инфильтрата.

Обязательно рентгенологическое обследование больного.

Немалое значение в определении тяжести инфекции имеет температура, определение показателя гемодинамики (пульс, давление), лабораторные исследования крови (гемоглобин, лейкоцитарная формула, РОЭ, СРБ, белки и его фракции), мочи.

Успех лечебных мероприятий при острых воспалительных процессах челюстно-лицевой области во многом зависит от своевременности их проведения. При соблюдении этого условия высокий жизненный потенциал детского организма является залогом быстрого выздоровления.

Воспалительные процессы челюстно –лицевой области представляют значительную угрозу для здоровья и даже жизни ребёнка и,таким образом имеют все черты неотложных состояний (В.И.Лукъяненко). После установления диагноза врач должен решить в каких условиях лечить ребенка.

Высокая температура (свыше 38^0С), общее тяжелое состояние больного, обширность воспалительного процесса, наличие отягощяющих, сопутствующих заболеваний, отсутствия надлежащих условий ухода и лечения на дому является показаниями к госпитализации ребенка в стационар.

По определению А.З.Маневич: «Ребенок – это сложное биосоциальное существо, находящиеся в состоянии крайне неустойчивого равновесия».

После операционного вмешательства, в силу эмоционального, двигательного возбуждения, болевого фактора, может развиться гипертермический синдром, недостаточность сердечно-сосудистой системы и др. неотложные состояния.

Совершенно очевидно, что после операции дети нуждаются в более и менее длительном врачебном наблюдении. Поэтому показания к госпитализации детей с воспалительными процессами челюстно-лицевой области значительно шире, чем взрослых больных.

ОСОБЕННОСТИ ЛЕЧЕНИЯ ОСТРОГО ОДОНТОГЕННОГО ОСТЕОМИЕЛИТА ЧЕЛЮСТЕЙ У ДЕТЕЙ

Методы лечения воспалительных заболеваний лица и шеи зависят от стадии развития воспаления при поступлении больного под наблюдение врача. В ранней стадии заболевания, в фазе инфильтрации тканей еще нет показаний к разрезу. Необходимо удалить « причинный зуб», назначить антибактериальное, физиолечение. Но при наличии поддесневого или подкожного абсцесса, флегмоны необходимо неотложное хирургическое вмешательство, заключающееся во вскрытии гнойников.

Детский организм чрезвычайно чувствителен к болевому раздражителю, вызывающий подчас значительные функциональные сдвиги, поэтому оперативные вмешательства по поводу гнойных процессов необходимо проводить под общим обезболиванием (масочное, внутривенное, нейролептоанагезия и др.)

Независимо от характера разреза (наружный или внутриротовой) длина кожной или слизистой раны и подлежащих тканей должна быть равной длиннику гнойной полости. В силу хороших репаративных способностей тканей детского организма, некроза тканей при этом не наступит. При разрезах слизистой альвеолярных отростков до кости не нужно сильно надавливать на скальпель, т.к. кортикальная пластинка достаточно мягкая, чтобы поранить фолликула постоянных зубов или перфорировать дно гайморовой пазухи на верхней челюсти.

Местным, активным хирургическим вмешательством при острых воспалительных процессах, является удаление «виновного зуба». Однако, до настоящего времени нет единого мнения по этому вопросу.

Ряд авторов (И.Г.Лукьяненко, 1929, И.М.Старобинский, 1938, 1960, Тчаипеч, 1964 и др.) являются прямыми противниками удаления зуба в острой стадии воспалительного процесса, т.к. оно может привести к мобилизации инфекции.

Сторонниками удаления зуба, послужившего причиной воспаления, являются П.П.Львов, 1928-1937, В.М.Уваров 1929,1936,1956,1971, М.Д.Дубов, 1961, Г.Д.Фрумкина, 1962, В.И.Лукьяненко, 1968,1976 и др.

В.М.Уварова в монографии « одонтогенные воспалительные процессы», 1971 г. пишет :….когда процесс(воспалительный) может привести к некрозу значительных участков челюстных костей, когда здоровье, а иногда и сама жизнь ребенка в опасности, несомненно, необходимо удалять зуб, являющийся причиной заболевания, а не думать об артикуляции».

Однако, необходимо помнить, что одно только удаление зуба без вскрытия гнойников, совершенно недопустимо. Оба вмешательства целесообразно проводить одновременно (Лукьяненко В.И., 1976 г.)

Медикаментозное лечение должно быть направлено на подавление микроорганизмов в очаге воспаления, нормализацию показателей внутренней среды организма ребенка, повышению имунно-биологических свойств его, восполнение энергетических затрат, ускорение регенерации погибших тканей.

После ликвидации острых воспалительных явлений назначают физические методы лечения – УВЧ, солюкс, УФО.

Если после стихания острых явлений остаются незаживающие свищи с гнойным отделяемым и на рентгенограммах челюсти (контроль совершенно необходим через 10-12 дней) имеются деструктивные изменения кости, надо думать о переходе острого воспаления в подострое.

Исходы острого одонтогенного остеомиелита у детей. При своевременно начатом и правильно проведенном лечении может наступить полное выздоровление. Из 34 больных мы наблюдали полное излечение у 20. У 14 острый процесс перешел в хроническую форму.

Для профилактики острых воспалительных процессов челюстно-лицевой области у детей необходимо: гигиеническое содержание полости рта, правильный уход за зубами и своевременное лечение их.

ОСНОВНЫЕ ПРИНЦИПЫ НЕОТЛОЖНОЙ ХИРУРГИЧЕСКОЙ ПОМОЩИ БОЛЬНЫМ ОДОНТОГЕННЫМ ОСТЕОМИЕЛИТОМ ЧЕЛЮСТЕЙ.

Применение комплексной тепловизионной и ультразвуковой диагностической аппаратуры позволило осуществлять топическую диагностику одонтогенных воспалительных заболеваний, ею определить локализацию, распространенность не только в мягких тканях, но и оценивать состояние костной ткани и определять форму заболевания. В свою очередь это дает возможность проводить дифференцированное хирургическое и ортопедическое лечение на всех этапах течения заболевания.

В острой фазе инфекционно-воспалительного процесса 1А и 1Б степени, как на верхней, так и на нижней челюсти целесообразно удаление причинного зуба внутриротовой разрез по переходной складке. Во время проведения внутриротового разреза надо помнить – гнойный очаг может располагаться на двух этажах - в подслизистом слое на поверхности надкостницы и под ней. По данным эхотомографии гнойный очаг в подслизистом слое по объему всегда превышает очаг, расположенный поднадкостнично, поэтому, рассекая мягкие ткани по переходной складке необходимо рассечь его на всем протяжении, но нет необходимости широкого рассечения надкостницы и его отслойки.

В острой фазе одонтогенного гнойного и деструктивного остеомиелита 1В степени необходимо дренировать инфекционный очаг в челюсти удалением « причинного зуба» , а в околочелюстных мягких тканях их рассечением в подчелюстной или подбородочной области.

В острой фазе гнойного и деструктивного остеомиелита нижней челюсти 1Г степени на эхотомограммах выявляются в толще челюсти эхосвободные зоны свидетельствующие о скоплении гнойного экссудата на значительном протяжении. Удаление « причинного» зуба и даже разрез произведенный вдоль тела всей челюсти с рассечением мышц не может создать хорошего условия для дренирования. Поэтому при 1Г степени остеомиелита мы рекомендуем проведение остеоперфорации по краю тела челюсти, а не по наружной ее поверхности, как это предлагают другие авторы. Такой подход позволит избежать травмы зачатков зубов и что не менее важно визуально наблюдать во время диализа о функционировании перфорационных отверстий и характере экссудата.

В острой фазе гнойного и деструктивного одонтогенного остеомиелита П А степени необходимо осуществить полноценное дренирование инфекционного очага в челюсти удалением « причинного» зуба и рассечением мягких тканей разрезом, окаймляющим угол нижней челюсти т.к. при той степени в процесс вовлекаются нижние отделы крыловидно-челюстного и поджевательного пространства. При ПБ степени рассекать мягкие ткани необходимо вдоль всего края челюсти от угла до подбородка, так как при этой степени воспалительный процесс в мягких тканях распространяется в несколько анатомических пространств – подчелюстную, подбородочную, крыловидночелюстную и др. Во время операции необходимо осуществить пальцевую ревизию с целью выявления всех гнойных очагов. При гнойном и деструктивном одонтогенном остеомиелите П В и П Г степеней диффузное поражение челюсти вовлекает в воспалительный процесс, как правило жевательные мышцы с развитием флегмон крыловидно-челюстного, окологлоточного, поджевательного пространств, околоушножевательной области. При позднем обращении больного, неполноценно оказанной хирургической помощи, процесс может распространяться в подвисочную и крылонебные пространства. Для создания хорошего оттока необходимо произвести широкий разрез подчелюстной области и окаймляющей угол нижней челюсти с пальцевой

ревизией гнойных очагов. Визуализация распространенных эхосвободных зон в толще челюсти является прямым показанием к проведению остеоперфорации и внутрикостного лаважа при всех подстепенях П степени распространенности.

Особого внимания заслуживают больные деструктивным одонтогенным остеомиелитом нижней челюсти Ш степени распространенности. Так, как от полноценности неотложной хирургической помощи, оказанной в день поступления, зависит многое. Ретроспективный анализ лечебных мероприятий, проведенных больным Ш степени распространенности показал, что у этих больных в челюсти процесс с самого начала был диффузным и распространился на значительные участки челюсти, одновременно вовлекая мягкие ткани, но во время операции часто ограничивались рассечением очагов,имеющих признаки флюктуации, не проводилась остеоперфорация. В результате такой тактики деструктивный процесс в кости занимал обширные участки.

Считаем, целесообразным при остеомиелите Ш степени распространенности проводить рассечение всех инфильтрированных мягких тканей с остеоперфорацией по краю тела челюсти. Перфорационные отверстия надо производить на уровне причинного зуба и следующие отверстия проводить через 1-1,5 см. до того уровня, где будет получена нормальная кровь. Объем неотложной хирургической помощи больным гнойным одонтогенным остеомиелитом верхней челюсти также зависит от распространенности процесса. При остеомиелите 1 В степени необходимо наряду с удалением причинного зуба произвести широкий внутриротовой разрез по переходной складке с рассечением надкостницы и создать условия для хорошего оттока гноя с твердого неба. У детей целесообразно иссечь треугольный лоскут слизистой, так ка это создает хорошие условия для оттока.

При гнойном одонтогенном остеомиелите верхней челюсти 1Г степени наряду с тем объемом неотложной помощи, проводимой при 1В степени, необходимо после рассечения слизистой переходной складки пройти в подглазничную область.

При гнойном одонтогенном остеомиелите верхней челюсти П А степени необходимо при распространении процесса в скуловую область после вскрытия флегмоны подглазничной области, необходимо тупо пройти к гнойному очагу скуловой области. У больных гнойным одонтогенным остеомиелитом верхней челюсти П Б степени рекомендуют проводить внутриротовые и наружный разрезы для дренирования флегмон подглазничной области и орбиты. Наружную рану подглазничной области целесообразно соединить с раной по переходной складке круговым дренажом.

У больных гнойным одонтогенным остеомиелитом верхней челюсти П В степени необходимо дренировать гнойные очаги подглазничной и подвисочной области рассечением тканей внутриротовым доступом.

При остеомиелите верхней челюсти П Г степени для создания хорошего оттока из всех вовлеченных в гнойный процесс мягких тканей необходимо провести как внутриротовые, так и внеротовые разрезы, позволяющие дренировать гнойные очаги подглазничной , скуловой, подвисочной, височной, крылонебной пространств и орбиты.

У больных гнойным одонтогенным остеомиелитом верхней челюсти удаление причинного зуба создает достаточную возможность для дренирования инфекционного очага из челюсти. Кроме того при развитии картины острого гнойного гайморита рекомендуем наряду с вскрытием гнойных очагов в мягких тканях проводить гайморотомию с наложением соустья в нижний носовой ход.

ОСТРЫЙ ГЕМАТОГЕННЫЙ ОСТЕОМИЕЛИТ ВЕРХНЕЙ ЧЕЛЮСТИ У НОВОРОЖДЕННОГО И ДЕТЕЙ ГРУДНОГО ВОЗРАСТА.

Острый гематогенный остеомиелит челюстей является одним из тяжелых заболеваний новорожденных и детей грудного возраста. Гематогенный остеомиелит, как, правило поражает на верхней челюсти скуловой и лобный отростки, на нижней – суставной отросток. Указанные выше отделы являются зонами активного роста челюстных костей

(Русаков, 1959, А.И.Евдокимов, Т.А.Васильев, 1964, С.И. Криштаб, 1968,1975).

Особенности физиологии, анатомии растущих костей и особая реактивность организма новорожденных определяют многообразие течения и проявления гематогенного остеомиелита челюстей.

В литературе гематогенный остеомиелит у новорожденных освещено недостаточно, имеются отдельные сообщения ряда авторов

(М.М. Соловьев, 1962, В.Г.Солодова, 1962, В.И.Куцевляк, А.И.Мунин,1975 и др.) в котором приводятся сообщения о небольшом числе наблюдений.

Более подробно этот вопрос был изучен А.М.Солнцевым(1962). Он приводя результаты наблюдения над 38 больными гематогенным остеомиелитом у новорожденных и детей грудного возраста, указывает, что применение сульфаниламидных препаратов а антибиотиков совершило эпоху в лечении гнойных заболеваний. В настоящее время смертельные исходы у детей, страдающих остеомиелитом верхней челюсти, представляют большую редкость. Так , из 62 детей лечившихся в нашей клинике остеомиелитом верхней челюсти до 3-х лет погибло только 2(3,2%). Причиной смерти у них был сепсис.

Гематогенный остеомиелит у грудных детей развивается на фоне септического состояния и является одной из форм септикопиемии. В связи с этим гнойный процесс не ограничивается поражением только верхней челюсти, но и поражает другие органы и системы

(В.С.Венгеровский,1974, О.С.Кумбок, И.Р.Курочкина, 1978 и др.)

Этиология – гематогенного остеомиелита – эта те же микроорганизмы, на которых мы останавливались в разделе этиология одонтогенной инфекции . На этой лекции мы должны рассмотреть: 1) каковы входные ворота инфекции, 2) особенности клинического течения острого гематогенного остеомиелита у новорожденных и детей грудного возраста. 3) Принципы лечения.

В клинике стоматологии детского возраста ТашГосМИ находились на лечении 45 детей с острым гематогенным остеомиелитом верхней челюсти (мальчиков – 24, девочек – 21) . В возрасте до 10 дней поступило 5 больных , до 30 дней – 14, до 60-12, до 120 дней – 4, до 180-4, до 1 года-6.

При оказании своевременной помощи имеют большое значение сроки госпитализации детей в стационар. В первые сутки от начала заболевания в клинику поступили 3, на вторые-третьи сутки-14, свыше пяти суток – 18 детей.

Так , из 45 больных инфицированых из отдаленных очагов установлено у 21(у 5 из инфицированной пуповины , у 8 –пиодермия, у 8 –фурункулез), стоматогенный путь у 9 (травма слизистой оболочки альвеолярного отростка – у 7 детей, молочница у 2), у 15 детей входных ворот со стороны полости рта и кожных покровов не выявлено, хотя у 4 матерей был мастит, у 2 - трещины в области соска и у 4- различные гнойничковые поражения на пальцах рук.

По данным бактериологических исследований гнойного отделяемого причиной гематогенного остеомиелита явились золотистый стафилококк

(у 20 больных), стафило-стрептококки (у 12) и ассоциации микробов (у 6), у 5 больных посев не дал роста.

По клиническому течению различают три формы гематогенного остеомиелита: местноочаговую, септикопиемическую , токсическую. Как показывают наши наблюдения, местноочаговая форма гематогенного остеомиелита встречается чаще, поражается преимущественно верхняя челюсть и протекает легче. При тщательном сборе анамнеза установлено, что у большинства детей внезапно повышалась температура тела, до высоких цифр, они становились капризными и отказывались от кормления. При локализации процесса в области лобного отростка челюсти местные признаки заболевания начинались с отека век, далее глазная щель закрывалась и развивался хемоз конъюктивы. Эти больные, как правило обращались к окулистам и только после нарастания воспалительного процесса, приводящего к экзофтальму, переправлялись к стоматологу.

При местно-очаговой форме гематогенного остеомиелита, поражаются чаще лобный и скуловой отростки, верхней челюсти и процесс носит ограниченный характер. При таком течении остеомиелита не образуются крупные секвестры и через 2-3 месяца, процесс заканчивается излечением.

Значительно тяжелее протекают септикопиемическая и токсическая формы заболевания у новорожденных. Процесс развивается остро с резким повышением температуры тела до высоких цифр, ребенок становится беспокойным, отказывается от груди, а кормление кончается срыгиванием. Местно: появляются все симптомы развивающейся флегмоны орбиты, периостита верхней челюсти и могут появиться гнойные выделения из носа. Нередко и своевременно начатая интенсивная терапия не может предотвратить диффузное поражение верхней челюсти. С присоединением стафилококковой пневмонии состояние больных может резко ухудшиться и за короткое время процесс может кончиться летальным исходом.

Лечение гематогенного остеомиелита должно быть комплексным. Неотложным мероприятием является оперативное вмешательство, при котором необходимо обеспечить хороший отток гнойного экссудата из очага воспалительного процесса. Однако, как показывают наши наблюдения, в исходе заболевания большая роль принадлежит не только хирургическому вмешательству, но и целенаправленной медикаментозной терапии.

При назначении антибиотико-терапии исходят из принципа применения бактерицидно действующих препаратов в высоких дозах. Наиболее рациональной является назначение антибиотика на основе антибиотикограммы. Однако , после поступления больного в клинику в ближайшие 3 дня этого делать нельзя. Поэтому первоначальную антибактериальную терапию проводят с учетом предполагаемого возбудителя. До результатов бактериологических исследований рекомендуется применять: ампициллин, метициллин, оксациллин, линкомицин, после – необходимо назначать антибиотик в соответствии с чувствительностью возбудителя. При улучшении состояния больного и стихании острых местных явлений дозы антибиотиков снижают до средних терапевтических. В среднем длительность антибиотикотерапии дилось 2-3 недели. Дезинтоксикационная терапия назначается с целью: сорбировать токсины и вывести из организма, коррекции нарушения водно-электролитного обмена и ксилотно-щелочного состояния, обеспечить повышенный энергообмен адекватным количеством воды, изменить реологические свойства крови. Желательно инфузионную терапию начинать с введения белковых препаратов (альбумин, протеин, плазма, кровь) из расчета 1-1,5 гр. белка на 1 кг массы тела в сутки, затем капельно (40-69 капель в мин.) вводят реополиклюкин или низкомолекулярный плазмозаменитель – гемодез в дозе 10-15 мл/кг. Объем инфузионной терапии можно дополнить 10% раствором глюкозы с инсулином (1 ЕД на 4-5 гр. сухой глюкозы). Дезинтоксикационная терапия осуществляется не только введением в большом объеме жидкостей, но и формированием диуреза осмотическими диуретиками

(маннитол, сорбитол) из расчета 1-1,5 гр/кг или салуретиков(лазикс) 1-3 мг/кг .

У 4-х больных течение гематогенного остеомиелита осложнилось стафилококковой пневмонией, сопровождающихся отеком легких и мозга. Для борьбы с гипоксией проводят активное отсасывание отечной жидкости из бронхиального дерева, ингаляцию газовой смеси, содержащей пары (30-40%) этилового спирта, налитого в увлажнитель или банку Боброва, применяют противовспенивающие средства. При появлении признаков отека легких начинают строфантин. Для уменьшения проницаемости сосудов – внутривенно хлорид кальция, аскорбиновую кислоту с рутином антигистаминные препараты.

Для борьбы с отеком мозга начинают капельные внутривенные вливания с введением гипертонических растворов: 10-15% р-р альбумина, 5-10 мл/кг назначают осмодиуретики.

Очень часто у детей с гематогенным остеомиелитом наблюдают повышение температуры тела до высоких цифр. Длительное повышение температуры тела, как известно, приводит к значительным сдвигам гемодинамики, может стать причиной развития сердечной и легочной недостаточности. Для ликвидации гипертермии использованы препараты, уменьшающие возбудимость терморегулирующего центра, внутримышечное введение амидопирина (0,1 мл/кг 4% раствора) или 50% р-р анальгина 0,1 мл на 1 год жизни ребенка. Если после введения этих препаратов температура не снижалась, вводили литическую смесь, состоящую из аминазина (0,5 мг/кг), пипольфена или димедрола (1 мг/кг) и 50% раствор анальгина (0,1 мл на год жизни ребенка), внутримышечно с 0,5% раствором новокаина. Одновременно прикладывался холод к голове и

на магистральные сосуды на внутренней поверхности бедер, обнажение тела , обтирание.

Приведенная выше схема лечения проведена у 45 больных с острым гематогенным остеомиелитом, из них у 3 процесс закончился излечением, у 37 процесс перешел в хроническую форму и у 5- закончился смертью, что составляет 11,1%.

Причиной смерти у этих больных явилось развитие двухсторонней пневмонии с деструкцией и у одного – абсцесса мозга. При анализе причин смерти установлено, что дети поступили в клинику в поздние сроки (от 5 до 10 дней). Поздняя диагностика гематогенного остеомиелита, несвоевременная и не рациональная медикаментозная терапия до поступления в клинику детской стоматологии стала причиной не только распространения инфекция на значительные участки челюсти и окружающих тканей, но и развитие двухсторонней пневмонии с деструкцией легкого, а у одного больного и тканей мозга.

Таким образом, острый гематогенный остеомиелит является одним из тяжелых гнойных заболеваний челюстно-лицевой области, на ранних стадиях развития заболевания врачи смежных специальностей часто допускают диагностические ошибки, своевременное хирургическое вмешательство и медикаментозное лечение по предложенной схеме, может привести к полному выздоровлению или переходу острого процесса в хронический.

Хронический одонтогенный остеомиелит челюстных костей у детей.

По мере ликвидации острых воспалительных явлений через 10-14 дней от начала лечения процесс переходит в подострую фазу. Эта фаза у детей может через 2-3 недели завершиться излечением остеомиелита при очаговой и ограниченной распространенности , но при деструктивном диффузном остеомиелите может быть продолжительным в этот период происходит отторжение , рассасывание некротизированных тканей и формирование секвестров. При ограниченной и очаговой форме деструктивного остеомиелита в этой фазе секвестры выделяются через рану и свищевой ход. Характерным является и то, что у детей наряду с некрозом костного вещества в кости происходят реактивные и репаративные изменения, способствующие востановлению костной ткани. Оно может происходить за счет внутрикостного образования костных элементов (эндоосальное построение кости) и за счет продукции кости надкостницей (периостальное построение кости) находящейся в состоянии физиологического напряжения.

В зависимости от преобладания процессов гибели костного вещества или преобладание ее построения выделены – деструктивная, деструктивно-продуктивная и продуктивная формы хронического одонтогенного остеомиелита у детей.

Для деструктивной формы характерно уменьшение или полная ликвидация воспалительной инфильтрации мягких тканей и формирование свищей с гнойным отделяемым. Они могут локализоваться как на слизистой альвеолярного отростка , так и на месте разрезов на коже. При зондировании можно определить шероховатую оголенную кость или подвижные секвестры.

На рентгенограммах костей лица в динамике – выявляются обширные участки рассасывания кости, фомирование секвестров крупных размеров на снимках не удается проследить периостального и эндостального построения кости.

Деструктивно-продуктивная форма наиболее частый исход острого о.о. Расплавление костного вещества протекает диффузно, с образованием различных по величине секвестров, часть из них рассасывается или выделяется с гноем через свищ. Одновременно происходит активное построение костного вещества в виде слоистого напластования кости и к концу 2-3 месяцев на рентгенограммах хорошо видны процессы эндостальной перестройки кости, при которой очаги разрежения чередуются с участками остеосклероза.

Продуктивная (гиперпластическая) форма остеомиелита в редких случаях является исходом острого остеомиелита. Чаще развивается незаметно для больного, без предшествующего острого воспаления в связи с этим такой процесс рассматривается, как отдельная форма первично-хронического остеомиелита. Развивается у детей в период интенсивного роста лицевого скелета. Выявляется по появлению ассиметрии лица, объем кости увеличивается постепенно, кожные покровы и мягкие ткани не изменены . Могут быть увеличены регионарные лимфоузлы, которые водвижны, безболезненны.

При рентгенологическом исследовании выявляются увеличение объема кости в 2-3 раза за счет выраженных процессов эндостального и периостального построения кости . Над очагом поражения кости выявляются пораженный зуб чаще с недостаточным пломбированием каналов и участками разрежения кости вокруг корней.

Течение первично-хронического гиперпластического остеомиелита характеризуется длительностью. При снижении реактивности организма возникает обострение, появляются боли в челюсти и все признаки острого воспалительного процесса. Что может стать причиной выявления этой формы остеомиелита.

По мнению В.В.Рогинского, чем медленнее и упорнее течение заболевания,тем обширнее зона поражения кости и тем выраженнее гиперпродукция костного вещества.

Первично хронический остеомиелит следует дифференцировать с фиброзной дисплазией челюстей и остеогенной саркомой. Окончательная диагностика должна основываться на данных биопсии.

Деформации челюстей после перенесенного остеомиелита.

Остеомиелиты челюстей, перенесенные в раннем детском возрасте, особенно в тех случаях, когда они принимают хроническое течение , вызывают различные деформации лица и нарушение зубочелюстной системы. Степень выраженности этих нарушений находится в прямой зависимости от длительности остеомиелитического процесса и возраста ребенка. Чем дольше протекает остеомиелит, чем меньше ребенок, тем больше проявляются деформации.

Существенное значение в характере возникающих нарушений имеет так же локализация патологического очага и его распространенность. Механизм возникновения деформаций и их клиническая характеристика неодинаковы на верхней и нижней челюсти.

Все наблюдаемые нарушения после остеомиелита верхней челюсти А.М.Солнцев (1968) распределены на 3 группы. Первая группа – это деформации мягких тканей лица- западение в области нижне-глазничного края пораженной половины верхней челюсти, рубцевые изменения в этой области и выворот нижнего века, иногда утолщение соответствующей щеки.

Вторая группа деформации самой верхнечелюстной кости – ее недоразвитие, сопровождающееся уменьшением размеров, недоразвитием верхнечелюстной пазухи и изъяны нижнеглазничного края. Третья группа дефекты и деформации в пределах зубных рядов – частичная адентия, гипоплазия эмали и деформация коронок постоянных зубов, косой и обратный прикус - ложная прогения.

Западение в области нижнеглазничного края объясняется изъяном кости верхней челюсти на почве ее секвестрации при хроническом остеомиелите. Рубцовые деформации кожи в этом месте и выворот нижнего века являются следствием многократных рецидивирующих абсцессов под глазницей, что чрезвычайно характерно для хронического остеомиелита верхней челюсти у детей.

Наблюдаемое иногда утолщение щеки происходит вследствии нарушения лимфообращения в этой области на почве рубцовых изменений в мягких тканях после хронического рецидивирующего остеомиелита верхней челюсти.

Недоразвитие верхней челюсти, сопровождающееся косым и обратным прикусом, происходит в результате гибели зачатков молочных зубов или их удаления во время операции-секвестрэктомии. Это подтверждено экспериментальными данными А.М.Солнцева.

Удаление зачатков молочных зубов из одной половины верхней челюсти у щенков приводило к деформациям, аналогичным тем, которые наблюдаются в клинике при соответствующих условиях. Удаление зачатков постоянных зубов подобными явлениями не сопровождается . Можно полагать, что зачатки молочных зубов в какой-то мере являются зонами роста верхней челюсти.

Уменьшение размеров верхнечелюстной пазухи, определяемое при рентгенографическом исследовании, наблюдается только у тех больных, у которых остеомиелит осложнился хроническим гайморитом. С возрастом эти изменения сглаживаются. Надо полагать, что наряду с недоразвитием одной половины верхней челюсти на почве остеомиелита основной причиной уменьшения размеров верхнечелюстной пазухи является хронический гайморит.

Гипоплазия эмали зубов, деформации коронки, аномалии положения отдельных зубов происходят вследствии поражения зачатков зубов воспалительным процессом или операционной травмой.

После остеомиелита нижней челюсти наблюдается анкилоз, челюстно-височного сустава, укорочение половины нижней челюсти с ее смещением в пораженную сторону с западением подбородка, резкое нарушение прикуса и отраженная деформация верхней челюсти. На коже по ходу нижней челюсти остаются рубцы в местах вскрытия абсцессов и флегмон.

Анкилоз челюстно-височного сустава возникает вследствии гнойного артрита, как осложнения остеомиелита нижней челюсти.

В тех случаях, когда воспалительный процесс поражает суставной отросток, ветвь и угол челюсти, которые являются ее зонами роста, отмечается укорочение всей половины нижней челюсти, как тела, так и ветви, что в свою очередь, сопровождается западением подбородка и смещением его в больную сторону.

При этом, как правило, развивается косой прикус. Отраженная деформация верхней челюсти возникает, очевидно , на почве нарушения прикуса. Верхняя челюсть, утрачивая опору в зубах нижней челюсти, сдавливается с боков мягкими тканями щек.

Альвеолярные отростки верхней челюсти с зубами наклоняются внутрь, свод неба углубляется, и размер всей челюсти в поперечном направлении уменьшается. Аномалии положения отдельных зубов, деформации коронок и гипоплазия эмали возникают вследствии поражения зачатков зубов.

Профилактика возникновения приведенных дефектов и деформаций состоит в своевременной диагностике остеомиелита челюстей, раннем и рациональном лечении с максимальным щадящим отношением к зачаткам молочных и постоянных зубов. После выздоровления необходимо систематическое наблюдение за ребенком врача-ортодонта для выявления и лечения возникающих нарушений прикуса.

На сегодняшний день общеизвестно, что воспалительные процессы в челюстно – лицевой области во всех случаях имеют инфекционный характер т.е. в их возникновении, развитии и течении большая роль принадлежит микробной флоре. На кожных покровах

лица и слизистой оболочке полости рта, носа, носоглотки и зева обитают большое количество разнообразной инфекции.

Любое нарушение их целостности и снижение их защитных механизмов может способствовать проникновению микробов в ткани и развития воспалительного процесса.

В зависимости от « входных ворот» для микроорганизмов различают одонто-, стомато-, тонзилло-, рино-, ото - и дерматогенные воспалительные процессы.

Для завязывания воспалительного процесса одного внедрения инфекции недостаточно, необходимо, чтобы количество инфекции превышало некоего «критического уровня», который, по всей видимости индивидуален для каждого организма и должны быть достаточно вирулентным. Не менее важное значение имеет и состояние реактивности макроорганизма.

Этиология воспалительных заболеваний.

Ведущая роль отводится стрепто-стафилококковой инфекции, бактериальным ассоциациям с облигатными анаэробными спорообразующими (клостридиальным) и неспорообразующими (неклостридиальным) видами микроорганизмов. В обычных условиях анаэробы входят в состав нормальной микрофлоры полости рта. Преобладание облигатных анаэробов над аэробами и факультативными анаэробами составляет 10:1. Неспорообразующие облигатные анаэробы в воспалительных очагах обнаруживаются в подавляющем большинстве случаев до (100%) (В.В.Рогинский, А.И.Воложин 1998).

Особенности возникновения, развития, течения и исхода гнойно-воспалительных заболеваний в ЧЛО у детей обусловлены, прежде всего анатомическим строением, физиологией тканей, а также состоянием.

Анатомо-физиологические особенности строения мягких тканей челюстно-лицевой области у детей.

Кожа – роговой слой тонок.

Основной – сильно развит, всегда идет интенсивное деление эпителиальных клеток.

Толстый росковый слой - большая наклонность к пролиферативным процессам.

Базальная мембрана недоразвита - связь между эпидермисом и дермой слабая.

В толще кожи детей- сильно развитая сыпь капилляров.

Сальные железы хорошо функционируют. Потовые же, недоразвиты.

По мере роста и развития утолщается эпителиальный слой, уменьшается капилярная сеть, повышается защитная роль, значение в процессах теплорегуляции и газообмена.

Подкожно-жировой слой – на лице довольно много поэтому придает лицу характерную округлость и полноту.

У новорожденных жировая ткань находится в состоянии высокой лабильности, местами в ней можно обнаружить очаги кроветворения. Подкожная клетчатка рыхлая, в ней много капилляров и крупных сосудов.

Нарастание подкожной жировой клетчатки интенсивно идет в течении первого года жизни. Жировая ткань новорожденных находится в состоянии высокой лабильности. Местами можно обнаружить в ней очаги кроветворения. (А.А.Колесов , 1978).

До 12 лет подкожно-жировой слой увеличивается в одинаковой степени и у мальчиков и у девочек, в то время как в возрасте 12-14 лет у мальчиков наступает отчетливо выраженное уменьшение жирового слоя.

Из-за рыхлости способно собирать много жидкостей – высокая гигроскопичность. С возрастом подкожно жировой слой увеличивается и ее структура уплотняется.

Лимфатическая система

У новорожденного и грудного ребенка лимфатическая система несовершенна, лимфоузлы плохо развиты и не способны выполнять барьерную функцию. По мнению

Н.Н.Каспаровой (1978) в этом возрасте узлы клинически не определяются и их воспаление не встречается. Формирование лимфатических узлов происходит в первые три года жизни ребенка. К трем годам у детей имеются множество лимфатических узлов состоящих из молодых клеточных элементов не способных к законченной фагоцитарной реакции, поэтому легко инфицируются и воспаляются. С возрастом избыток лимфатических узлов атрофируется и замешаются жировой и фиброзной тканью. Развитые лимфатические узлы играют важную роль в формировании общей иммунобиологической реакции организма и выполняют барьерную фагоцитарную функцию.

У детей в ЧЛО и шеи различают несколько групп лимфатических узлов: околоушные, щечные, надчелюстные, подчелюстные, подбородочные, узлы языка, поверхностные и глубокие шейные узлы.

Анатомо-физиологические особенности строения ЧЛО у детей и входных ворот инфекции, в зависимости от периода роста ребенка. Определяют структуру и частоту воспалительных заболеваний.

По данным клиники детской хирургической стоматологии до 50% коечного фонда клиники ежегодно занято больными с воспалительными заболеваниями . По данным К.И.Бердыган, из 502 детей, находящихся на лечении в стоматологическом отделении г. Минска, 215 (47,8%) были с острыми воспалительными заболеваниями.

Заболевания одонтогенного происхождения были у 112 (52,2%), а неодонтогенной природы у 103 (47,8%) детей. По характеру заболевания, полу и возрасту данные представлены в таблице:

Пол и возраст	Лимфаде-ниты	Флегмо-ны	Абсцессы и фурункулы	Остео-миелиты	Всего
Мальчики	44	34	22	20	120
Девочки	39	21	21	14	95
До года	5	2	2	2	11
От 1 г. до 3 лет	31	23	4	2	60
От 3 лет до 6	23	10	4	6	43
От 6 до 10 лет	16	11	11	13	51
От 10 до 14 лет	8	9	22	11	50
Всего:	**83**	**55**	**43**	**34**	**215**

Из выше приведенной таблицы видно, что лимфадениты у детей чаще всего втречаются в возрасте 3-6 лет, а флегмоны и остеомиелиты в 6-8 лет. Это говорит о том, что лимфадениты чаще наблюдаются неодонтогенного происхождения, а флегмоны и остеомиелиты являются следствием осложненного кариеса 1У-У- го и 6-го зубов, лечение которых не всегда проводится своевременно.

Частота, структура и средняя длительность лечения воспалительных процессов.

Воспалительный процесс	Всего за 5 лет	В среднем за год	Средняя длительность лечения, дни.
Флегмона	703 (19,44)	140,6 $^{+}$12,1	10,8 $^{+}$0,40
Абсцесс	649 (17,94)	123,8 $^{+}$ 12,1	7,0^{+} 0,19
Фурункул	559 (15,45)	111,8 $^{+}$10,3	5,5^{+} 0,38
Аденофлегмона	427 (11,8)	85,4^{+} 5,74	8,7^{+} 0,32
Острый герпетический стоматит.	272 (7,52)	54,4 $^{+}$ 11,3	8,0 $^{+}$1,4
Хронический остео-миелит нижней челюсти.	252 (6,97)	50,4^{+} 9,6	29,3 $^{+}$0,81
Периостит	207 (5,72)	41,4^{+} 9,2	5,9^{+} 0,17
Острый остеомиелит	160 (4,42)	32^{+} 4,42	19,8 $^{+}$ 0,34

нижней челюсти			
Лимфаденит	152 (4,2)	30,4 $^{+}$ 3,07	7,7^{+} 0,19
Острый остеомиелит верхней челюсти	60 (1,66)	15 $^{+}$ 3,4	16,7 $^{+}$0,97
Воспаление слюнных желез	54 (1,49)	10,8^{+} 0,57	11,8^{+} 0,71
Хронический остеомиелит верхней челюсти	28 (0,77)	7 $^{+}$ 0,73	19,2 $^{+}$3,51
Периодонтит , подкожная мигрирующая гранулема	27 (0,74)	6,7^{+} 1,45	14,8^{+} 3,17
Всего :	**3617**	**723,4^{+} 17,5**	**11,3 $^{+}$ 0,67**

Нами также проведен анализ частоты воспалительных заболеваний по материалам клиники детской хирургической стоматологии.

Нозологические формы воспалительных заболеваний в порядке убывающей частоты представлены в таблице № 2. Как видно из этой таблицы, среди воспалительных процессов челюстно-лицевой области наиболее распространенными являются одонтогенные флегмоны и абсцессы, причем имеется тенденция не только к увеличению, но и развитию тяжелых форм, вовлечением нескольких анатомических пространств, затяжному, что расширяет показания к лечению этих больных в условиях стационара.

Среди неодонтогенных воспалительных процессов наиболее часто в клинике лечились больные с фурункулезом лица (до 15,45%). В условиях жаркого климата Узбекистана эта патология встречается часто, развивается быстро, в нескольких анатомических зонах, сопровождается высокой температурной реакцией, интоксикацией, нередко возникает флебит лицевых вен.

В структуре воспалительных процессов лимфадениты составили

4,2 %. Преимущественно эти дети до 3-х лет, причиной заболевания чаще служили острые воспалительные процессы верхних дыхательных путей, гнойничковые заболевания кожи лица, герпетические высыпания на коже и слизистой губ. Как показывают наши наблюдения при своевременной и рациональной терапии больные могут быть успешно излечены без оперативного вмешательства. Лечение больного без устранения источника инфекции и основного заболевания осложняется периаденитом и аденофлегмоной. По данным клиники больные аденофлегмоной составили – 11,8%. Преимущественно это дети до 3-х лет, ослабленные перенесенными простудными и инфекционными заболеваниями.

Клиническая картина лимфаденитов весьма разнообразна, она зависит от локализации процесса, возраста ребенка , вирулентности, инфекции и других причин. По данным Бердыган К.И. лимфадениты и флегмоны чаще встречались в правой подчелюстной области и гораздо реже в других областях лица.

Швейдель А.И. (Ленинград), считает, что характерным для аденофлегмон является наличие первичного инфекционного очага или ворот инфекции , который находится в отдалении от лимфоузла. Автор наблюдал 192 ребенка с аденофлегмонами из них:

1. Подчелюстные – 123 – 64%
1. Аденофлегмоны шеи – 32 – 16%
2. Подбородочной области – 18 – 10%
3. Околоушной области – 14 – 7%
4. Аденофлегмоны щеки – 2 – 1 %
5. Окологлоточного пространства– 3 – 2%

Причиной подчелюстных аденофлегмон у 48 детей являлись зубы с хроническим периодонтитом, в 85% молочные зубы и в 15% (7 человека) постоянные.

У 16 человек возникла в результате осложненного прорезывания нижних молочных моляров или вторых постоянных моляров (3 человека)

У 5 человек первичным инфекционным очагом являлись заболевания и травма слизистой полости рта. В остальных 54 случаях развились в результате различных гнойных воспалительных заболеваний лица (язвочки, трещины, пиодермии лица и т.д.)

На втором месте по частоте случаев- глубокие аденофлегмоны шеи (32 больных). Причиной возникновения этих аденофлегмон явились воспалительные явления в миндалинах и носоглотке (ангина, острый катар верхних дыхательных путей, отиты).

18 случаев приходится на долю подбородочных флегмон входные ворота: гнойные заболевания в области подбородка, нижней губы и др. У 14 детей наблюдались аденофлегмоны околоушной области, развившиеся в результате нагноения околоушных лимфоузлов поверхностных либо расположенных в капсуле околоушной железы. Очень часто эти флегмоны в начальном периоде заболевания принимают за эпидемический или гнойный паротит.

В 2 случаях нами наблюдались аденофлегмоны щеки, как результат нагноения лимфоузлов. «Причинные зубы» - молочные верхние моляры.

Лечение осуществляли комплексное. Оно включает 3 момента. Первое оказание хирургической помощи в полном объеме в первые часы и сутки поступления больного(удаление и хорошее дренирование гнойного очага) . Второе – воздействие на возбудителя заболевания – это антибиотикотерапия. Причем в тяжелых случаях антибиотики вводим внутривенно или назначаем массиные или, так называемые ударные дозы комбинаций антибиотиков в течении 2-х, 3-х суток, а затем переходим на обычные лечебные дозы после определения чувствительности флоры к антибиотикам.

Применение массивных доз антибиотиков в начале заболевания оправдывает себя. Мы не имели тяжелых осложнений (случаи с флегмонами глазницы, шеи, подглазничной области и др.). Лечение антибиотиками проводим короткими курсами 7-10 дней и наконец лечение было направлено на мобилизацию защитных сил организма: переливание крови, гамма-глобулин, алоэ, сыворотка Филатова, глюкоза, витаминотерапия, десенсибилизирующая терапия (димедрол, хористый кальций и т.д.)

Исходы заболевания – во всех случаях выздоровление.

Применяя комплексное лечение, можно добиться хороших результатов в лечении больных с флегмонами челюстно-лицевой области. А организация плановой санации дошкольного населения намного снизит заболеваемость остеомиелитом челюстей, а следовательно и их осложнения. Необходима организация санации носоглотки у детей, которая снизит заболеваемость флегмонами шеи. Необходимо также своевременное и рациональное лечение гнойничковых заболеваний кожи и др.

Иногда, при ограниченном абсцессе, отсасывали гной путем пункции и вводили раствор пенициллина и стрептомицина:

В) делали разрезы (по показаниям) наружные и внутриротовые,

Г) проводили физиолечение (УВЧ, УФО).

Д) назначали в больших дозах витамин « С « и 10% хлористый кальций по 3 чайных или дисертных ложки в день в зависимости от возраста.

Е) широко применяли при всех воспалительных процессах челюстно-лицевой области предложенную профессором К.И.Бердиганом мазевую повязку следующего состава: нафтолана 20,0, анестезина и йодистого калия по 10,0 вазелина и ланолина по 30,0.

Ж) при вяло текущих лимфаденитах с невыявленной этиологией, по предложению фтизиатров, мы применяли подкожно в равных количествах 0,25 % раствора хлористого кальция 0,25% раствора новокаина по схеме:

1 день – 0,2 мл	6 день – 1,0 мл
2 день – 0,4 мл	7 день – 0,8 мл
3 день – 0,6 мл	8 день – 0,6 мл

4 день – 0,8 мл 9 день – 0,4 мл
5 день – 1,0 мл 10 день – 0,2 мл

Как мазевая повязка, так и раствор хлористого кальция с новокаином при лимфаденитах, по нашим наблюдениям, давали хороший эффект (быстро рассасывается инфильтрат, улучшается аппетит и общее состояние ребенка).

Благодаря активной комплексной терапии больные дети быстро направлялись и выписывались, как правило здоровыми.

Среднее пребывание ребенка в стационаре с острым воспалительным процессом челюстно-лицевой области составило в среднем 7, 9 койко - дней.

Для профилактики острых воспалительных процессов челюстно-лицевой области необходимы правильный уход за зубами и своевременное лечение их, а также тщательная плановая санация детей школьного и дошкольного возраста.

Воспалительный инфильтрат. Это заболевание, как отдельная нозологическая форма болезни предложена проф. В.В.Рогинским

(1984). По определению В.В.Рогинского эта форма одонтогенной инфекции с признаками серозного воспаления околочелюстных тканей хорошо поддающаяся лечению. Встречается, как проявление одонтогенной инфекции (23%) при пульпитах, периодонтитах, периоститах, периаденитах) травмы (37%) и различных инфекционных процессов 40%.

Возникает за счет контактного распространения инфекции так и лимфогенным путем с поражением лимфатического узла с дальнейшей инфильтрацией тканей. Инфильтрат развивается в течении нескольких дней. Температура, как правило, бывает нормальной или субфебрильной. В зависимости от входных ворот инфекции возникает медленно нарастающая припухлость с относительно четкими контурами занимающая одну или несколько анатомических областей. Кожные покровы над очагом поражения, слегка гиперемированна. При пальпации объем тканей утолщен и уплотнен.

В процесс вовлекаются не только подкожно-жировая клетчатка, но и кожа, слизистая оболочка, лимфоузлы, и мышечная ткань и нередко несколько фасций. Именно поэтому В.В.Рогинский отдает предпочтение термину «Воспалительный инфильтрат» перед термином « целлюлит», которым также обозначают подобные поражения.

Воспалительный инфильтрат локализуется практически во всех анатомических отделах челюстно-лицевой области, несколько чаще в щечной, околоушно-жевательной, поднижнечелюстной областях.

Дифференциальную диагностику В.В.Рогинский рекомендует проводить с учетом выявленного этиологического фактора и давности заболевания. Диагноз подтверждают нормальная или субфебрильная температура тела, относительно четкие контуры инфильтрата, отсутствие признаков гнойного расплавления тканей и резкой болезненности при пальпации. Другими, менее выраженными, отличительными признаками служат: отсутствие значительной интоксикации, умеренная гиперемия кожного покрова без выявления напряженной и лоснящейся кожи. Таким образом, воспалительный инфильтрат может характеризоваться преобладанием пролиферативной фазы воспаления мягких тканей челюстно-лицевой области. Это с одной стороны, свидетельствует об изменении реактивности организма ребенка, с другой – служит проявлением естественного и терапевтического патоморфоза.

Наибольшие трудности для дифференциальной диагностики представляют гнойные очаги, локализующиеся в пространствах, отграниченных снаружи группами мышц, например в подвисочной области, под m.masseter и др. В этих сулчаях нарастание симптомов острого воспаления определяет прогноз процесса. В сомнительных вариантах помогает обычная диагностическая пункция очага поражения.

При морфологическом исследовании биоптата из воспалительного инфильтрата обнаруживают типичные для пролиферативной фазы воспаления клетки при отсутствии

или небольшом количестве сегментоядерных нейтрофильных лейкоцитов, обилие которых характеризует гнойное воспаление.

В инфильтратах почти всегда обнаруживают скопления дрожжевых и мицелиальных грибов рода Candida Aspergillus Mucor Nocardia.Вокруг них формируются эпителиоидно-клеточные гранулемы.Мицелий грибов характеризуется дистрофическими изменениями.Можно предположить, что длительная фаза продуктивной тканевой реакции поддерживается грибковыми ассоциациями, отражающими возможные явления дисбактериоза.

Лечение больных с воспалительными инфильтратами – консервативное. Проводят противовоспалительную терапию с использованием физиотерапевтических средств. Выраженный эффект дают лазерное облучение, повязка с мазью Вишневского и спиртом. В случаях нагнаивания воспалительного инфильтрата возникает флегмона.Тогда проводят хирургическое лечение.

Рожа лица

Рожа-инфекционно-аллергическое заболевание кожи и подкожной клетчатки с поражением ее поверхностной лимфатической системы, вызываемое В гемолитическим стрептококком группы А.

Источником возбудителя инфекции являются больные различными стрептококковыми инфекциями (ангиной, скарлатиной, стрептодермией, отитом, рожей и т.п.)

Заражение происходит контактным путем через поврежденную кожу, слизистые оболочки (незначительные трещины, точечные уколы, микротравмы, расчесы после укуса насекомых.). Возможны гематогенный и воздушно-капельный путь.

Патогенез с внедрением стрептококка в кожу или слизистые оболочки развивается серозное или серозно-геморрагическое воспаление в коже. Инфекция проникает в лимфатические сосуды, развивается лимфангоит, артериит, флебит , регионарный лимфаденит. Проникновение токсинов в кровеносное русло приводит к подъему температуры тела, ознобу, головной боли, слабости, недомоганию дети отказываются от приема пищи.

Клиническая картина зависит от возраста и локализации. У детей раннего возраста поражение встречается реже. Характерно поражение кожи щеки, поднижнечелюстной области, одинаково часто все отделы лица, волосистой части головы.

Инкубационный период от нескольких часов до 5 суток. Заболевание начинается остро с ознобом, общей слабостью, головной болью, повышением температуры тела др 39-40°С, рвотой, суставными болями. В первые сутки появляется отек, гиперемия и болезненность пораженного участка кожи лица. В зависимости от характера местных проявлений различают эритематозную, эритематозно-буллезную, эритематозно-буллезную-геморрагическую, а по степени распространенности местных проявлений локализованную, распространенную, метастатическую. В зависимости от степени интоксикации легкую (1 степень), среднетяжелую (2 степени), тяжелую (3 степени) формы.

Кожные проявления начинаются с зуда и чувства напряженности кожи, затем через несколько часов появляется небольшой очаг эритемы, быстро увеличивающийся в размерах. На лице очаг эритемы, часто симметричен, может распространяться на кожу боковых поверхностей носа и щек и напоминать по форме бабочку.

При эритематозной форме эритема возвышается над интактной кожей, имеет равномерную яркую окраску, четкие границы и тенденция к периферическому распространению. Края эритемы неправильной формы, она четко отграничена от здоровой кожи. При эритематозно-буллезной форме рожи на месте эритемы отслаиваится эпидермис (обычно на 1-3 сутки с момента заболевания) и образуются пузыри различных размеров, заполненные серозным содержимым. После вскрытия пузырей формируются

геморрагические корочки, замещающиеся здоровой кожей. В других случаях на месте пузырей могут образоваться эрозии с переходом в трофические язвы. Эритематозно-геморрагическая форма рожи протекает аналогично эритематозной, при этом на фоне эритемы появляются кровоизлияния в пораженные участки кожи. Буллезно-геморрагическая форма отличается от эритематозно-буллезной тем, что пузыри заполнены не серозным, а геморрагическим экссудатом. В периферической крови в острый период заболевания выявляется нейтрофильный лейкоцитоз с палочкоядерным сдвигом, СОЭ увеличена.

Лабораторные исследования: Лейкоцитоз (обычно 15000). Стрептококки высевают только на ранних стадиях. Антистрептолизин О, антистрептогиалуронидаза, антистрептокиназа. Положительный посев гемокультур.

Дифференциальный диагноз: Эризипелоид (менее выраженная интоксикация). Контактный дерматит (отсутствует повышение температуры тела). Ангионевротический отек (отсутствует повышение температуры тела). Скарлатина (высыпания более распространенные , не сопровождаются отеком). СКВ (локализация – лицо, менее выражен подъем температуры тела, наличие антиядерных АТ). Полихондрит хрящей ушной раковины. Дерматофития. Туберкулоидная лепра.

Лечение.

Тактика ведения. Противомикробная терапия. Симптоматическое лечение болевого и лихорадочного синдромов. Дезинтоксикационная терапия.Местно-холодные компрессы.

Препараты выбора. Пенициллин У (феноксиметилпенициллин) по 250-500 мг каждые 6 ч. (детям 25-50 мг/кг/сут в 4 приема) не менее 10 дней. Улучшение обычно наступает впервые 24-48 часов. При тяжелом и осложненном течении-препараты группы пенициллина парентерально по 1-2 млн. ЕД каждые 4-6 часов. При хроническом рецидивирующем течении некоторые клиницисты рекомендуют во время ремиссии профилактическое применение антибиотиков в небольших дозах.

Лекция №2

Тема: ВОСПАЛИТЕЛЬНЫЕ ЗАБОЛЕВАНИЯ СЛЮННЫХ ЖЕЛЕЗ. ТРАВМАТИЧЕСКИЕ ПОРАЖЕНИЯ ЧЛО. ЗАБОЛЕВАНИЯ ВИСОЧНО-НИЖНЕЧЕЛЮСТНОГО СУСТАВА У ДЕТЕЙ.

1.1. Технологические модели по образованию

Время занятия: 2 ч.	Количество студентов
Вид занятия	Введение новостей по лекции
План лекции	Ознакомление с темой
Задача учебного занятия	Изучить методы лечения воспалительных заболеваний слюнных желез, травматических поражений ЧЛО, заболеванИй височно-нижнечелюстного сустава у детей.
Методы обучения	Беседа, наглядные пособия по лекции
Вид занятия	общий-коллективный
Наглядные пособия по теме	Учебное пособие, лекционный материал, проектор, компьютер
Обстановка для проведения занятия	Методическая оборудованная аудитория
Мониторинг и критерии оценок	Устный опрос

1.2. Технологическая карта лекционных занятий

Этапы работы	Преподаватель	Студент
Этапы подготовки (10 минут)	1.Цель занятия 2.Подготовка слайдов по лекционному материалу 3.Литература по теме: 1. Колесов А.А. – Стоматология детского возраста. М., 1991г. 463 с. 2. Персин Л.С. - Стоматология детского возраста 2003г. 3.Харьков Л.В.Хирургическая стоматология и челюстно-лицевая хирургия детского возраста Год издания: 2005г. 4. Виноградова Т.Ф. – Стоматология детского возраста. М., 1987г. 425 бет. 5. By Henry B. Clark – Practical Oral Surgery. Philadelphia., 1980y.	Слушает и записывает
1.Введение (15 минут)	Цель и задачи лекционного материала: предварительный диагноз и ранняя подготовка больного	Слушают Отвечает на вопросы студентов
2 основной этап (55 минут)	Ознакомление темы с показанием слайдов	Слушают и записывают Слушают
Заключительный этап 10 минут	Заключение.	Слушает и записывает

Текст лекции

Воспалительные заболевания слюнных желез у детей по материалам кафедры стоматологии детского возраста ММСИ (1970) составляют около 10% от общего числа больных. Чаще проявляются у детей от 3 до 7 и от 7 до 12 лет, причем с одинаковой частотой в каждой возрастной группе.

Классификация:

По этиологии воспалительные заболевания слюнных желез могут быть неспецифическими, специфическими (туберкулез, актиномикоз, сифилис) вирусными (эпидемический сиалоденит и цитомегалия)

Инфицирование железы может произойти через выводной проток, реже гематогенно или лимфогенно из других воспалительных очагов. Этому способствует обилие анастомозов лимфосистемы лица. В связи с таким строением инфекция может быть занесена из очагов инфекции ЛОР органов, пораженных зубов, заболеваний слизистой полости рта. Обострение процесса возникает обычно после острого респираторного заболевания или одонтогенного воспалительного процесса.

По клиническому течению различают острые, хронические и хронические в стадии обострения. Последние две формы характерны для детского возраста. По мнению С.В.Дьяковой (1976), они чаще развиваются не вследствии перехода острого воспаления в хроническое, а по типу первично-хронического воспаления.

Паротит новорожденного. Это заболевание встречается крайне редко. Заболевание развивается остро, чаще на первой или второй недели жизни ребенка.

Этиологией является гнойная инфекция, которая может попасть в толщу железы через проток из полости рта.

Патогенез заболевания не изучен Афанасьев В.В.(1985) установил, что имеются врожденные изменения выводных протоков слюнных желез в виде их расширения (эктазия) или сужение. Мы полагаем, что через расширенные выводные протоки инфекция может быть занесена в паренхиму железы. Этому способствует и инфицирование ротовой полости новрожденного околоилодными водами или занесение инфекции при кормлении. Не менее важное значение имеет и слабая секреторная функция железы.

Возможен гематогенный занос инфекции.

Клиническая картина. У ребенка внезапно повышается температура тела до высоких цифр, становится беспокойным, много плачет, отказывается от приема пищи. Через несколько часов или суток появляется плотный воспалительный инфильтрат в околоушно-жевательной области в одной стороны, затем на другой стороне. Через 2-3 суток наступает гнойное некротическое расплавление железы. Кожа над железой краснеет становится напряженной в центре появляется очаг размягчения. Из протока в большом количестве при массировании выделяется гной. Все это сопровождается выраженной общей интоксикацией.

Диагностика - На стадии гнойного расплавления железы не представляет сложностей – выделение гноя из протока убедительный аргумент. В начале развития процесса, когда нет еще выделений из протока, следует дифференцировать с гематогенным остеомиелитом мыщелкового отростка нижней челюсти.

Лечение. В период предшествующий гнойному расплавлению железы- медикаментозное лечение–антибактериальное противовос- палительное дезинтоксикационная терапия. При гнойном расплавлении - хирургическое.

Исходы: В лучшем случае воспалительный процесс может перейти в хроническую форму и длиться годами, периодически обостряться. При гнойно-некротическом расплавлении железистая ткань частично погибает и замещается соединительной тканью в сохранившейся части железы процесс переходит в хроническое воспаление, которое длится годами.

С.В.Дьякова, считает возможным распространение гноя на область височно-челюстного сустава, что может быть причиной гибели зон роста на нижней челюсти и ее недоразвитием.

Острый сиалоденит и сиалодохит.

Процесс чаще поражает околоушно реже подчелюстные железы. Они могут развиться в результате внедрения инфекции через выводной проток лимфо и гематогенным путем после острых инфекционных заболеваний. Мы наблюдали развитие О.С. в результате показания в проток железы инородных тел (семени злаков и сорной травы) возможно развитие острого сиалоденита при слюннокаменной болезни.

При остром сиалодените поражается, как правило, одна железа, причем пораженные паренхимы могут быть частичными.

У детей заболевание проявляется повышением температуры тела до высоких цифр, слабостью, недомоганием. На этом фоне появляется припухлость в околоушно-жевательной области, боли при глотании, движении нижней челюсти.

При пальпации выявляется плотная бугристая увеличенная железа. Устье выводного протока гиперемированно. Из-за болей дети не дают возможности провести массаж железы и определить характер отделяемого. Если это удастся, то можно получить небольшое количество вязкой, густой не прозрачной, нередко с примесью гноя слюны.

Диф. диагностику острого сиалоденита околоушной железы следует проводить с эпидемическим паротитом, острым лимфаденитом околоушной и щечной областей, с абсцессами и флегмонами мягких тканей, воспалением сосудистых опухолей

(лимфангиомы) данной локализации.

Лечение: острых сиалоденитов комплексное: устранение причины антибактериальное десенсибилизирующее: общеукрепляющая терапия, мазевые повязки, нераздражающая диета. После стихания острых явлений промывание железы через проток растворами антибиотиков и протеолитических ферментов и слюннокаменная диета.

Острый сиалодохит у детей наблюдается крайне редко. Может наблюдаться, как результат внедрения в просвет протока инородного тела

(зерна злаков, щетинки зубной щетки, чешуйки коры дерева, карандашного грифеля и т.д.) Выявляется при контрастной сиалографии.

Хронические неспецифические сиалодениты. Хронические воспалительные заболевания околоушных желез подразделяются на паренхиматозные и интерстициальные последние у детей встречаются крайне редко.

Хронический паротит-хронический рецидивирующий паренхиматозный паротит.

Этиопатогенез заболевания мало изучено. Заболевание получило название хронического рецидивирующего паротита в связи с тем, что больные , как правило обращаются в период обострения.

Болеют дети чаще в возрасте 2-6 лет. Ранний возраст поражения паренхимы железы связывают с врожденным пороком развития паренхимы железы. Было время, когда развитие паренхиматозного паротита связывали с перенесенным эпидемическим паротитом. Однако научные исследования последних лет не нашли связи между этими заболеваниями.

Многие зарубежные авторы предполагают, что заболевание является следствием врожденных изменений системы протоков железы и дисплазии ее ткани с образованием кистозных полостей. Эти врожденные кистоподобные полости приводят к возникновению ретенции слюны, нарушению ее оттока, что спобоствует вторичному проникновению инфекции полости рта через околоушный проток и развитию сиалоденита.

В пользу врожденной патологии при развитии паренхиматозного паротита говорит также неоднократно наблюдавшееся семейное наследственное поражение слюнных желез.

Клиника. В начальной стадии заболевание характеризуется бессимптомным течением. Жалобы больных в основном на безболезненную припухлость, иногда увеличивающуюся во время приема пищи. Со временем припухлость может достигать значительных размеров. Кожные покровы над железой в цвете не изменены и с железой не спаяны. При пальпации прощупывается увеличенная иногда слабоболезненная или безболезненная, плотная бугристая железа. При массировании железы из протока выделяется слюна с примесью гноя или сгустков фибрина.

В результате хронического воспаления паренхимы железы возникают множественные мелкие абсцессы, а затем очаги рубцевания. На сиалограммах видны характерные полости в виде округлых очагов скопленияч контрольного вещества.

При снижении резистентности организма ребенка простудными или инфекционными заболеваниями или при переохлаждении в осеннее время , наблюдается обострение процесса. Повышается температура тела до 38^0С . Увеличивается припухлость железы при приеме пищи , возникают ноющие боли, усиливающиеся при приеме пищи.

При осмотре удается выявить, начилие напряжения тканей околоушной области при пальпации железа болезненна и бугристая. В полости рта на фоне отечных тканей видно зияющее отверстие выводного протока при массировании околоушной области из нее выделяется слюна с примесью гноя или фибриновых сгустков.

При длительном течении процесса поражения паренхимы прогрессирует и на сиалограммах нет четко контурированных мелких очагов, вместо этого появляются крупные местами сливающиеся полости без четких контуров. Может наступить полное поражение паренхимы железы с замещением железистой ткани фиброзной.

Лечение детей с хроническим неспецифическим сиалоденитом комплексное. В основу лечения должно быть положено систематическое проведение курсов комплексной терапии раз в 2-3 месяца. Не менее 2-3 курсов. Основная задача, стимулирование специфического и неспецифического иммунитета проводя:

- общеукрепляющую (витамины, иммуно-активные препараты, гемотрансфузия),
- десенсибилизирующая терапия,
- физиотерапевтическое лечение
- закаливание организма
- санация полости рта
- проведение сиалографии
- диспансерное наблюдение

Экстриация слюнных желез в детском возрасте не показана

СЛЮННОКАМЕННАЯ БОЛЕЗНЬ

Это заболевание наблюдается у детей 7-12 лет преимущественно в области подчелюстной слюнной железы. В отличии от взрослых у детей при слюннокаменной болезни не наблюдаются признаки « слюнной колики». Тем не мене дети жалуются на резкие боли и увеличение железы при приеме пищи. После прекращения приема пищи боли постепенно стихают, и уменьшается объем железы. У детей почти никогда не происходит полной обтурации протока камнем и они не достигают крупных размеров.

Диагноз: основывается на данных анамнеза клинического осмотра и рентгенологических исследований.

Лечение: - только хирургическое при расположении камня в задних отделах протока или паренхимы.

Паротит эпидемический – широко распространенное острое доброкачественное вирусное инфекционное заболевание протекающее с негнойным поражением железистых органов (околоушных и подчелюстных слюнных желез, половых желез, чаще яичек, поджелудочной железы и др.), а также центральной нервной системы.

Этиология. Возбудителем П.Э.является фильтрирующийся вирус , Prenmophilus parotitidis , патогенный для человека и обезьян. Вирус инактивируется при воздействии высокой температуры УФ облучения 0,1% р-ра формалина.

Эпидемиология. Источником болезни является больной Э.П., человек начиная с последних дней инкубационного периода до 9-го дня болезни. Из организма больного возбудитель инфекции выделяется со слюной передается – воздушно-капельным путем, через предметы обихода, наиболее протяженный контингент- дети школьного возраста, реже болеют дети раннего возраста и взрослые, как правило встречаются спороидические заболевания. Максимальная заболеваемость приходится на зимнее и весенние месяцы.

После перенесенного П.Э. вырабатывается стойкий иммунитет, повторное заболевание встречается редко.

Патогенез – Вирус П.Э. попадает в организм через слизистую оболочку верхних дыхательных путей и коньюктиву, затем в кровь и обладая тропизмом к железистой и нервной ткани вызывает их поражение.

Клиническая картина . Инкубационный период 11-21 сутки. Часто развернутой картине болезни, предшествует продромальный период (не более 1 суток), проявляющийся недомоганием, потерей аппетита, головной болью, аллергией зева. Период развернутых клинических проявлений длитс 7-9 дней. Период репонвалесценции (до 2 недель).

Болезнь начинается с повышения температуры тела до 38-39°С, возникает легкий озноб, околоушная слюнная железа (чаще на одной стороне) припухает, отек пораженной ткани заполняет заднечелюстную ямку (пространство между краем ветви нижней челюсти и сосцевидным отростком) в дальнейшем ткани железы увеличиваются и выбухают кверху и кпереди, мочка уха при этом несколько оттопыривается . Кожа над железой становится напряженной, блестящей. Цвет ее, как правило, неизменяется. При пальпации в центре железы определяется небольшая болезненность, консистенция плотно эластическая, но по периферии более мягкая. В полости рта – отечность и гиперемия слизистой вокруг устья протока.

Через 1-2 дня поражается и вторая железа, при этом лицо больного приобретает характерный вид, вследствии чего болезнь получила название «свинка».

Возможно поражение одновременно и подчелюстных слюнных желез (субмаксиллит) с выраженным отеком и умеренной болезненностью в зонах типичного расположения.

В редких случаях субмаксиллит может возникнуть изолированно. Поражение подъязычных слюнных желез наблюдается реже, чем субмаксиллит и только в комбинации с паротитом и субмаксиллитом.

Увеличение пораженных слюнных желез наблюдается обычно до 4-5 го дня болезни, затем припухлость уменьшается и в большинстве случаев к 6-9 дню полностью исчезает. Степень увеличения желез может быть различной от едва заметного до значительного. Общая продолжительность лихорадочного периода чаще составляет 3-4 дня в тяжелых случаях 6-9 дней. Лихорадка обычно постоянного типа с литическим падением температуры. Повторное поражение служит показателем вовлечения в патологический процесс других этапов (яичка,Ц.Н.С.и др.) или присоединения осложнений (плеврита, нефрита, артрита, полиневрита и др,)

У мальчиков П.Э.сопровождается поражением яичка – орхит. Как правило, он присоединяется к паротиту на 6-8 день болезни. Поражение яичка может быть одно и двусторонним. Состояние ребенка ухудшается ,температура тела достигает 40-41°С яичко увеличивается в 2-3 раза. Кожа мошонки отечна, гиперемированна. При пальпации яичко плотное болезненное.

Дифференциальную диагностику проводят при поражении околоушных слюнных желез с бактериальным паротитом при субмаксиллите с подчелюстным лимфаденитом.

Лечение – симптоматическое – постельный режим, обильное питье, пища – жидкая, полужидкая. После приема пищи, полоскание рта антисептиками.

Прогноз- благоприятный.

Больные П.Э. подлежат изоляции в домашних условиях на 9 дней до 10 лет от начала болезни. Не болевшие ранее разобщаются в течении 21 дня от начала контакта. При точно установленном времени контакта разобщения проводится с 11 дня от начала контакта по 21 день.

Цитомегалия слюнных желез. Относится к вирусным заболеваниям. Наблюдается у новорожденных, детей грудного возраста, чаще ослабленных, недоношенных, нередко у детей с врожденными пороками развития губы и неба.

Внедрение вируса происходит чаще через плаценту. Вирус может поражать только слюнные железы. Проявляется припухлостью в области слюнных желез, одной или

нескольких развивающихся в результате закупорки мелких слюнных протоков гигантскими эпителиальными клетками. Подобные гигантские клетки при цитомегалии находят в слюне, моче, кале.

Прогноз для жизни неблагоприятный.

Анкилоз височно-нижнечелюстного сустава характеризуется стойкой частичной или полной неподвижностью нижней челюсти, обусловленной деструктивными изменениями в компонентах сустава. В зависимости от характера изменений в суставе различают фиброзный и костный анкилоз. При фиброзном анкилозе отмечаются деструктивные изменения хрящевой ткани вплоть до полного исчезновения хряща, суставной поверхности головки, межсуставного диска и суставной впадины височной кости. Это приводит к сращению суставной головки с межсуставным диском и суставной впадиной височной кости плотной фиброзной тканью, которая нередко подвергается оссификации. В суставной сумке также могут происходить рубцовые изменения с развитием фиброзной ткани. При костном анкилозе образуются костные сращения мыщелкового отростка с височной костью. При этом мыщелковый отросток деформируется - уплощается, расширяется, а суставная головка утолщается. Иногда мыщелковый и венечный отростки, образуя конгломерат значительной толщины, сливаются с основанием черепа, скуловой дугой и верхней челюстью. В этих случаях происходит значительное уменьшение полулунной вырезки или она вовсе не определяется.

Анкилозы височно-нижнечелюстного сустава наиболее часто возникают вследствие механической травмы мыщелкового отростка (внутрисуставной перелом суставной головки, кровоизлияние в полость сустава). Внутрисуставные переломы мыщелкового отростка, особенно эпифизиолиз хрящевой части суставной головки, возникшие в детском возрасте, являются наиболее сложными в диагностическом отношении, а следовательно, иногда остаются незамеченными, и пострадавшие в этих случаях не получают своевременного соответствующего лечения, что способствует образованию анкилоза.

При повреждениях височно-нижнечелюстного сустава, возникших в детском или юношеском возрасте, чаще всего происходит костное сращение суставов. Если же травма сустава произошла в более зрелом возрасте, то обычно развиваются фиброзные спайки. Это обусловлено тем, что костеобразовательная способность в детском возрасте повышена. Анкилозы сустава чаще всего возникают после родовой травмы, перелома головки мыщелкового отростка. Частое возникновение травматического анкилоза сустава в детском возрасте обусловлено легкой ранимостью поверхности суставной головки у детей, которая затем подвергается дегенеративным и пролиферативным изменениям. В зависимости от того, в каком возрасте начал развиваться анкилоз, возникают нарушения различной степени выраженности:

1. укорочение и деформация нижней челюсти;
2. изменение прикуса вследствие отставания роста челюсти.

Чем раньше у ребенка развились патологические изменения в суставе, тем выраженнее вторичные изменения в нижней челюсти, особенно на стороне повреждения. Это связано с нарушением зоны роста в области мыщелкового отростка, адинамией и атрофией жевательных мышц.

Частота развития анкилозов височно-нижнечелюстного сустава у мужчин обычно в 2 раза выше, чем у женщин. Различают односторонние и двусторонние анкилозы. Лечение таких больных комплексное. Оперативное вмешательство должно быть направлено на восстановление подвижности в суставе и устранение сопутствующей анкилозу деформации. Цель консервативного лечения у ортопеда - восстановление прикуса. При хирургическом лечении анкилозов следует не только добиться подвижности челюсти путем создания ложного сустава, но и одновременно с этим устранить сопутствующие анкилозу деформацию челюсти и нарушение прикуса.

Благоприятных результатов при хирургическом лечении анкилозов височно-нижнечелюстного сустава можно добиться, если выполнить следующие условия:

1. При выделении измененного суставного конца ветви челюсти должны быть обеспечены максимальная сохранность и атравматичность жевательных мышц во время операции и фиксация их в физиологическом натяжении. Для этого не следует отделять от кости сухожилия мышц, а надо проводить костно-мышечный декортикат;

2. Проводить высокую остеотомию ветви челюсти у основания мыщелкового отростка с удалением патологически измененного верхнего фрагмента и формировать суставную площадку, по форме близкую к естественной и так же расположенную;

3. Замещение дефекта суставного конца челюсти желательно осуществлять ортотопическим аллотрансплантатом с хрящевым покрытием суставного конца, а лучше проводить пересадку нижнего полусустава (вместе с мениском) или блока полного височно-нижнечелюстного сустава со всеми его компонентами (ветвь челюсти с суставной головкой, межсуставной диск, суставная площадка височной кости, межсуставные связки и суставная капсула);

4. Необходимо плотно припасовывать трансплантат к кости реципиента и надежно фиксировать;

5. Рекомендовать ранние функциональные нагрузки. Оперативное лечение анкилозов височно-нижнечелюстного сустава является сложным и травматичным хирургическим вмешательством, поэтому операцию следует производить под эндотрахеальным наркозом с введением интубационной трубки через нос "вслепую". В тех случаях, когда назотрахеальный наркоз провести не удается (искривление носовой перегородки, атрезия, рубцовое заращение или сужение носовых ходов), приходится прибегать к трахеотомии. Анкилоз височно-нижнечелюстного сустава (ограничение подвижности нижней челюсти).Это ограничение подвижности или неподвижность нижней челюсти.

Этиология. Инфекционные артриты, травма, в том числе родовая.

Патогенез

Костное или фиброзное сращение суставных поверхностей, которое связано с повреждением или гибелью суставного хряща. Развивается медленно - месяцы, годы.

Симптомы

Стойкое сведение челюстей, полное или частичное, обычно одностороннее. Деформация нижней челюсти выражена тем сильнее, чем раньше сформировался анкилоз. Укорочены ветвь и тело нижней челюсти на больной стороне. Подбородок смещен, в больную сторону и кзади. При двустороннем анкилозе микрогения ("птичье лицо"). Углы нижней челюсти выступают. Зубные дуги деформированы, нарушена артикуляция. Обильный зубной камень, боковые зубы наклонены. Нередко сохранены молочные зубы. Прием пищи затруднен. На рентгенограмме элементы сустава не дифференцируются. Костные тяжи могут идти от суставного и венечного отростков к основанию черепа.

Лечение оперативное - остеотомия ветви нижней челюсти. В послеоперационном периоде механотерапия. При остеотомии используют суставные головки из полимерных материалов. При фиброзных анкилозах возможно насильственное раздвижение челюстей.

Прогноз

Костные анкилозы приводят к стойким деформациям и расстройствам функции челюстей; при фиброзных анкилозах прогноз более благоприятный.

Профилактика: рациональная терапия артритов, предупреждение родовой травмы.

Артрит височно-нижнечелюстной

Воспалительное или воспалительно-дистрофическое заболевание височно-нижнечелюстного сустава.

Этиология. **Травма в том числе, окклюзионная; инфекция общая - ревматизм, гонорея, скарлатина, корь и местная - остеомиелит челюсти, паротит, отит, мастоидит и т. п.**

Патогенез

Инфицирование гематогенно-метастатическое или контактное, воспаление в капсуле сустава, затем деструкция хряща и мениска.

Симптомы, течение

В легких случаях - боль, усиливающаяся при движениях челюсти, небольшая припухлость у козелка; пальпация болезненна. При гнойном воспалении - резкая боль, отдающая в ухо, висок, из-за боли невозможно открыть рот. Повышается температура, отмечаются озноб, иногда интоксикация. При хроническом течении тугоподвижность, щелканье сустава при движениях челюсти, неприятные ощущения. Периодически бывают обострения.

Лечение

Покой (иммобилизация эластичной повязкой и резиновая прокладка между зубами), тепло, салицилаты, интра- и периартикулярное введение антибиотиков и стероидных препаратов, УВЧ-терапия. При прогреосировании нагноительного процесса - артротомия, при хроническом артрите - физиотерапия (электрофорез, индуктотермия, лечебная грязь), салицилаты и ортопедическое лечение. При специфических артритах назначают соответствующее лечение. При осложнениях анкилозом и контрактурой лечение хирургическое.

Прогноз

Легкие острые формы проходят бесследно, выраженные формы вызывают деформирующий артрит. При обнажении костных поверхностей сустава - анкилоз. Профилактика сводится к раннему устранению артикуляционной

Характер повреждения мягких тканей лица у детей зависит от возраста и связан с его деятельностью.

Повреждения у детей до 1 года это редкое явление, т.к. в этот период жизни дети, как правило, на руках у взрослых.

Как только дети начинают делать свои первые шаги они начинают падать в результате могут возникнуть ушибы мягких тканей. Этому способствует эластичный тонкий кожный покров способный растягиваться и большой слой подкожной клетчатки. При ушибах, как правило, происходит разрыв кровеносных сосудов, и образуются гематомы. Дети чаще всего падают и получают ушиб в области подбородка, одномоментно может произойти и повреждение связочного аппарата височно-нижнечелюстных суставов.

При ушибе мягких тканей лица на уровне зубного ряда, как правило, повреждаются и слизистая оболочка полости рта.

Как показывают наши данные (клиники детской стоматологии 1-ТашГосМИ значительная часть детей поступивших в клинику составляют больные с рвано-ушибленными ранами мягкого неба в области твердого неба. Дети имеют привычку всякие предметы брать в рот и чаще такими предметами являются ручки и карандаши. При падении детей эти предметы вонзаются в мягкие ткани и дают колотые и рвано-ушибленные раны. Опастность этих травм в том, что дети могут аспирировать кровь или ее наглотаться. Последнее может вызвать тошноту и рвоту. Дети с такими повреждениями нуждаются, как правило, в неотложной помощи. Первичная хирургическая обработка может быть проведена в условиях стационара под общим обезболиванием.

Наши клинические данные свидетельствуют о том, что из года в год растет число детей госпитализированных в клинику с укушенными ранами лица.

Вообще укусы собак – это проблема крупных городов. Интерес к содержанию собак очень большой, но нарушение правил содержания животных неадекватный выбор породы , отсутствие элементарных знаний зоопсихологии могут способствовать агрессивному поведению собак.

По данным А.Е.Резниковой и соавт (2002) в Московский центр детской челюстно-лицевой хирургии за 4 летний период в клинику было госпитализированно 802 ребенка с укушенными ранами. По возрасту больных максимум приходится на период от 7 до 12 лет (30-44,8%), а также с 1 до 3 лет (17-27%). По мнению этих авторов в старшей возрастной группе эти травмы вызваны чаще всего неосторожным, вызывающим поведением подростка. В то время, как в младшей группе это связано с небрежностью и безответственностью родителей.

По локализации чаще всего преобладают раны в области губ и щек (30-28%), укушенные раны в области носа 5%, век – 2,5%, ушных раковин 5,8%. Авторы множественные укусы отмечали в 36-54% случаев. В 89% укушенные раны были инфицированны и отмечалось нагноение.

Раны могут быть нанесены не только собаками , но и лошадьми (укусы и удар копытом) укусы крыс, редко – кошкой.

Чаще всего по форме укушенные раны рваные (73%) и колотые (43%), редко линейные (в виде царапин когтями) 24,5% раны сочетались с дефектом мягких тканей.

Особенности укушенных ран лица.

Особенность колотых ран (наносимых клыком животных) заключается в образовании глубокого раневого канала и небольшого входного отверстия.

Рваные раны – значительные повреждения тканей – неправильной формы, неровными краями, сильно кровоточат. Типичным для них – отслойка окружающих мягких тканей. Характерно значительное зияние ран за счет обилия мимической мускулатуры и почти полное отсутствие подкожно-жирового слоя в толще мягких тканей. Нередко имеются истинные дефекты кожи, губ, кончика или крыльев носа, ушной раковины. Особую опасность представляют раны в проекции околоушной слюнной железы с повреждением ее паренхимы и главного выводного протока или лицевого нерва.

По данным поликлиники ДХС число детей обратившихся в поликлинику составляет 14-15% по отношению к общему числу первичных хирургических больных . Из них 2/3 составляют мальчики. Наибольшее число травм приходится на возраст 7-10 лет.

Основная масса больных с травматическими повреждениями поступает в клинику детской стоматологии. В 2002 году поступило 166 детей с травмами ЧЛО, что составило 13% от общего числа поступивших больных.

Особенности первичной хирургической обработки ран мягких тканей челюстно-лицевой области у детей.

1.Экстренная помощь больным с повреждением мягких тканей лица включает остановку кровотечения, предупреждение асфиксии и шока.

2.Первичную хирургическую обработку следует проводить под общим обезболиванием с учетом объема работы в/в или интубационно.

3.Обработка раны начинается с тщательного промывания раны и очистки окружающих кожных покровов от засохшей крови и грязи.

4.Проводится тщательная ревизия раны для определения границ и глубины поражения.

5.По ходу остановка кровотечения : прижатие тампоном, перевязка сосуда в ране, перевязка наружной сонной артерии.

6.Иссекаются заведомо нежизнеспособные ткани. При небольших дефектах можно мобилизовать кожу и ушить рану. Следует избежать натяжения тканей.

7. Наличие истинного дефекта требует применения элементов первичной пластики местными тканями , позволяющих закрыть всю раневую поверхность сохранив нормальную форму и функцию поврежденного участка.

8.При ревизии глубоких ран необходимо опорожнить гематомы и дренировать резиновыми выпускниками.

9.При сквозном ранении век ушивание производят со свободного (ресничного) края, точно сопоставляя края раны.

10.Крылья носа сшивают от свободного края точно сопоставляя края дефекта используя двойной шов со стороны внутренней выстилки и наружной кожи (сквозной шов).

11.Краевые дефекты губ рекомендуется превратить в дефект треугольной формы с основанием по свободному краю. Последующее сшивание краев производят послойно и начинают с соединения слизистой оболочки, затем круговой мышцы и кожи.

12.Не следует ушивать обширные сквозные дефекты околокорневой области сближением краев раны. Необходимо применять различные методы пластики местными тканями при невозможности - Наложение пластинчатых швов или ушивание кожи к слизистой.

13.При ранении околоушной слюнной железы без разрыва главного выводного протока после ревизии последовательно накладывают швы на капсулу железы, подкожно-жировой слой, кожу оставляют в ране дренаж. При разрыве главного протока железы следует ее восстановить, если не удается проделывают тунель в тканях щеки со стороны полости рта и к проксимальному отрезку протока подводят резиновый дренаж оставляя его на 12-14 дней до формирования свищевого хода.

При механическом повреждении языка особенностью является остановка кровотечения и предупреждение развития асфиксии нарастающим отеком.

Рану, ушивают послойно накладывая матрацные швы на мышцы языка и захватывая глубокие слои, затем ушивают слизистую оболочку. Швы желательно накладывать рассасывающимися толстыми нитями. Кетгут не желателен, т.к. ослизняясь быстро развязывается.

Как правило, на 7 день снимаются швы и всем детям назначают лечебную гимнастику на мимические мышцы. Следует помнить, что не всегда процесс рубцевания идет благоприятно. В результате индивидуальных особенностей и неадекватного лечения ребенка может произойти рубцевание с образованием келлоидных рубцов. Поэтому необходимо уделить внимание лечению и профилактике патологических рубцов.

А.Е.Резникова и соавт. (2002) сразу после окончания операции (до наложения повязки) щвы обрабатывают терапевтическим лазером « Оптодон» лазеротерапию проводят для улучшения микроциркуляции лимфоотттока, снятие отека и боли. Во 2 е и 3 е сутки используют повязки со спиртовым хлоргекседином. В последующие дни швы обрабатывают жирными кремами (Керото, бальзам Спасатель, ацемин-мазь) которые препятствуют образованию корочен и дают постоянный эффект увлажнения и размягчения улучшая процесс эпителизации. После снятия швов рубцы обрабатывают жирными питательными кремами, не содержащими в своем составе вазелин, обработку проводят 5-6 раз в день толстым слоем крема. Сразу после снятия швов с целью лечения и профилактики образования грубых рубцов проводят лечение ультрамягкими рентгеновскими лучами (лучи Букки). Кроме того используют различные модификации препаратов « Кератон». Применение кератона активизирует эпителизацию ускоренное заживление поврежденной поверхности.

Травма зубов, челюстей и мягких тканей лица у детей.

Травмы зубов, челюстей и мягких тканей лица в детском возрасте происходят чаще всего в результате падения на лицо при неосторожной ходьбе, при играх или занятиях спортом.

Травмы зубов у детей являются более частым явлением, чем у взрослых. Это вытекает из, более подвижного образа жизни детей. При травмах зубы верхней челюсти страдают чаще, чем зубы нижней челюсти. Передние зубы чаще, чем боковые, причем у мальчиков приблизительно в десять раз чаще, чем у девочек (Томан, 1968).

Травматические повреждения могут быть как молочных, так и постоянных зубов.Последствиями травмы могут быть гибель ростковой зоны с прекращением

формирования корня, воспаление периодонта, остеомиелит и полная потеря зуба . Различают ушибы, вывихи и переломы зубов.

Ушиб зуба – наиболее легкий вид травматического поражения часто сопровождается кровоизлиянием в периодонт и пульпу, за счет разрыва отдельных кровеносных сосудов или сосудисто- нервного пучка. Травма зуба с несформированным корнем может приостановить дальнейшее развитие корня зуба. Некроз пульпы, развившийся вследствии травмы, в дальнейшем приводит к хроническому периодонтиту.

Лечение травматического периодонтита при сохранении живой пульпы заключается в создании покоя периодонту зуба.

При потемнении коронки в результате некроза пульпы, зуб следует трепанировать, после пломбирования канала провести отбеливание коронки гидроперитом, а затем запломбировать ее.

Вывих зуба – нередко сопровождается разрывом волокон периодонта на большом или меньшем протяжении. Вывих молочного зуба бывает чаще, чем постоянного. Этому способствует более короткие корни молочных зубов, особенно в стадии рассасывания.

Различают вывих полный и неполный. Это зависит от силы, направления и места приложения удара.

При неполном (частичном) вывихе периодонт бывает более или менее разорванным и зуб держится в своей лунке. Положение зуба и состояние его корня можно определить на внутриротовом рентгеновском снимке.

При полном вывихе зуб выходит за пределы лунки.Он бывает либо выбитым, либо вколоченным в альвеолу. Вколоченный молочный зуб может повредить фолликул постоянного.

Лечение в тех случаях, когда корни вывихнутого молочного зуба более чем на половину рассасались, зуб подлежит удалению.Если корень зуба рассосался менее чем на половину, находится в стадии формирования или уже сформирован, то такие зубы сохраняются . Вывихнутые постоянные зубы у детей любого возраста стараются обязательно сохранить.

При неполном вывихе зубу необходимо в первую очередь придать прежнее положение и иммобилизировать. Для закрепления применяют шину из полукруглой проволоки, переходящую на обеих сторонах на соседние зубы или же зуб закрепляют петлей на соседние зубы, можно применять шину из быстротвердеющей пластмассы.

Полная иммобилизация продолжается от 14 до 21 дня (Томан, 1968). В случае омертвления пульпы зуб трепанируют, извлекают пульпу и канал корня пломбируют цементом.

Молочные зубы, которые при травме подвергались вколачиванию в лунку, оставляют без вмешательства и они обычно снова прорезываются в правильном положении. В лечении руководствуются состоянием лунки. Если альвеола остается незатронутой, то рекомендуется выбитый зуб реплантировать и иммобилизировать на период 3-4 недель.

У молочных зубов можно выполнять реплантацию лишь в тех случаях, если корень еще не рассосался. Если произошло рассасывание корней, то представляется удаление зуба.

Переломы зубов.

Перелом зуба может произойти в области коронки (без повреждения или с обнажением пульпы) шейки или корня.В зависимости от хода линии перелома различают поперечные, продольные, косые переломы.

Перелом коронки может быть в виде:

А) перелома в пределах эмали

Б) отлома части коронки без вскрытия полости зуба

В)отлома части коронки с обнажением пульпы зуба

Г) отлома всей коронки

Перелом корня зуба может быть на различных его уровнях. Чем ближе линия перелома к верхушке корня, тем меньше подвижность и смещение отломков зубов. Переломы корней бывают поперечные, продольные, косые и оскольчатые со смещением и без смещения отломка .Пульпа зуба при переломе корня погибает не всегда. Может произойти растягивание сосудисто-нервного пучка, иногда частичный надрыв его.

Лечение. Если произошел перелом интактного молочного зуба, то при значительном смещении отломков прикоронковую часть необходимо удалить, а верхушечную оставить. Если произошел перелом молочного зуба с наличием патологических изменений в периапекальных тканях, то удалению подлежит весь зуб. При переломе корня постоянного зуба тактика врача зависит от локализации перелома, состояния периапекальных тканей. Если перелом произошел в пришеечной части следует удалить коронковую и корневую пульпу и после медикаментозной обработки канала запломбировать его фосфат-цементом со штифтом в целях соединения обоих отломков.

В случае перелома в средней или верхушечной трети корня проводится следующее лечение.

1) при гибели пульпы зуб трепанируют, некротизированную пульпу удаляют и канал промбируют фосфат-цементом со штифтом.

2) При сохранении пульпы достаточно создать покой данному зубу, что ведет к его укреплению в лунке и соединению отломков.

Расположение линии перелома вблизи верхушки корня допускает пломбирование канала только в одном большом отломке до линии перелома. В случае возникновения воспалительного процесса в области перелома показано удаление отломившейся верхушки корня оперативным путем.

ТРАВМА ЧЕЛЮСТЕЙ

Травматические повреждения челюстей в детском возрасте сравнительно редкое явление. Это связано с тем, что кости в детском возрасте – гибкие и упругие, легко гнутся и уступают лишь значительному давлению.

Переломы альвеолярного отростка в детском возрасте среди всех переломов челюстей встречаются чаще всего. Перелом альвеолярного отростка происходит, если сила оказывает дейтсвие прямо против него и перпендикулярно к длинной оси зубов.Переломы данного вида встречаются чаще на верхней челюсти, чем на нижней. Линия излома исходит обычно из лунки какого-либо зуба, или наискось, после чего поворачивается и проходит дальше горизонтально над вершуками зубов или через них. Зубы при отламывании отростка могут остаться незатронутыми, в других случаях происходит их вывих или перелом.

Линию перелома и ее ход, а также возможное повреждение зубов определяют рентгенологически.

Лечение проводят на основании данных клинического и рентгенологического исследований.

При переломе десневого отростка с незатронутыми молочными зубами и слизистой, а также без явного смещения, производят иммобилизацию на 14-21 дня проволочной шиной или шиной из быстротвердеющей пластмассы. При переломах сопровождающихся разрывом мягких тканей и смещеникем отломков производят репозицию, обязательно, сохраняя зачатки постоянных зубов и все отломки держащиеся на надкостнице.

Лечение переломов альвеолярного отростка с постоянными зубами проводят также как описано выше, однако иммобилизация продолжается 3-5 недель.

Переломы челюстей в грудном и раннем детском возрасте чаще бывают поднадкостничными. Это объясняется большой эластичностью костей и более крепкой надкостницей. При значительном насильственном воздействии может произойти перелом нижней челюсти с разрывом не только надкостницы , но и слизистой оболочки,

околочелюстных мягких тканей и кожи. Открытые переломы детских челюстей зижвают преобладающим образом без осложнений.

Перелом нижней челюсти у ребенка может произойти в любое время. Чаще всего переломы наблюдаются в дошкольном и школьном возрасте, однако, известны также внутриутробные переломы и так называемые акушерские , возникающие в результате двустороннего сдавления челюсти акушерскими щипцами или в результате тяги пальца акушера, который вводит палец в рот ребенка, чтобы удержать головку в согнутом положении. На верхней челюсти встречаются типовые переломы по Ле Фору. Иногда встречаются также патологические переломы.

Они происходят при патологических процессах, поражающих нижнюю челюсть (опухоль, воспалительные процессы) или в результате врожденной повышенной ломкости кости.

Клиника переломов нижней челюсти в детском возрасте сопровождаются также, как у взроослых типичнымит местными проявлениями. Сотрясение мозга и травматический шок бывают при переломах детских челюстей редким явлением.

Лечение переломов нижней челюсти у детей тождетсвенно с лечением у взрослых. Оно заключается во вправление перелома и его иммобилизации. Наиболее сложный у детей является выбор метода фиксации костных фрагментов.

Наложению проволочных шин у детей препятсвует форма молочных зубов и недостаточное их количество для удержания шины при сменном прикусе, поэтому чаще изготовляются индивидуальные шины из быстротвердеющей пластмассы.

Следует подчеркнуть, что чем меньше возраст ребенка, тем быстрее наступает консолидация костных фрагментов. В возрасте до 12 лет фиксация фрагментов осуществляется примерно на срок 2-3 недели.

Оперативное лечение, т.е. открытое вправление отломков костей с их последующей фиксацией (швами,спицами, т.п.) у детей должно быть ограничено строгими показаниями. Это связано с тем, что повреждение «зон роста», в частности, нижнечелюстной кости, даже в результате полученной травмы нередко приводит к выраженной ее деформаци в виде недоразвития.

Осложнения переломов челюстей у детей. При переломах челюстей у детей образующаяся костная мозоль лишена способности роста. Поэтому по мере развития остальных участков челюсти, даже, если отломки сростаются в правильном положении, поврежденный отдел ее начинает отставать в росте.

Ушиб тканей, при котором возникают кровоизлияния с последующими морфологическими изменениями, приводят к тому же конечному результату – отставанию в росте поврежденного участка челюсти. Повреждение суставных отростков нижней челюсти может вызвать явления травматического артрита в височно-челюстном суставе, исходом которого явится анкилоз этого сустава с последующей деформацией челюсти из-за недоразвития ее поврежденной стороны.

Анкилоз височно-нижнечелюстного сустава характеризуется стойкой частичной или полной неподвижностью нижней челюсти, обусловленной деструктивными изменениями в компонентах сустава. В зависимости от характера изменений в суставе различают фиброзный и костный анкилоз. При фиброзном анкилозе отмечаются деструктивные изменения хрящевой ткани вплоть до полного исчезновения хряща, суставной поверхности головки, межсуставного диска и суставной впадины височной кости. Это приводит к сращению суставной головки с межсуставным диском и суставной впадиной височной кости плотной фиброзной тканью, которая нередко подвергается оссификации. В суставной сумке также могут происходить рубцовые изменения с развитием фиброзной ткани. При костном анкилозе образуются костные сращения мыщелкового отростка с височной костью. При этом мыщелковый отросток деформируется - уплощается, расширяется, а суставная головка утолщается. Иногда мыщелковый и венечный отростки, образуя конгломерат значительной толщины,

сливаются с основанием черепа, скуловой дугой и верхней челюстью. В этих случаях происходит значительное уменьшение полулунной вырезки или она вовсе не определяется.

Анкилозы височно-нижнечелюстного сустава наиболее часто возникают вследствие механической травмы мыщелкового отростка (внутрисуставной перелом суставной головки, кровоизлияние в полость сустава). Внутрисуставные переломы мыщелкового отростка, особенно эпифизиолиз хрящевой части суставной головки, возникшие в детском возрасте, являются наиболее сложными в диагностическом отношении, а следовательно, иногда остаются незамеченными, и пострадавшие в этих случаях не получают своевременного соответствующего лечения, что способствует образованию анкилоза.

При повреждениях височно-нижнечелюстного сустава, возникших в детском или юношеском возрасте, чаще всего происходит костное сращение суставов. Если же травма сустава произошла в более зрелом возрасте, то обычно развиваются фиброзные спайки. Это обусловлено тем, что костеобразовательная способность в детском возрасте повышена. Анкилозы сустава чаще всего возникают после родовой травмы, перелома головки мыщелкового отростка. Частое возникновение травматического анкилоза сустава в детском возрасте обусловлено легкой ранимостью поверхности суставной головки у детей, которая затем подвергается дегенеративным и пролиферативным изменениям. В зависимости от того, в каком возрасте начал развиваться анкилоз, возникают нарушения различной степени выраженности:

1. укорочение и деформация нижней челюсти;
2. изменение прикуса вследствие отставания роста челюсти.

Чем раньше у ребенка развились патологические изменения в суставе, тем выраженнее вторичные изменения в нижней челюсти, особенно на стороне повреждения. Это связано с нарушением зоны роста в области мыщелкового отростка, адинамией и атрофией жевательных мышц.

Частота развития анкилозов височно-нижнечелюстного сустава у мужчин обычно в 2 раза выше, чем у женщин. Различают односторонние и двусторонние анкилозы. Лечение таких больных комплексное. Оперативное вмешательство должно быть направлено на восстановление подвижности в суставе и устранение сопутствующей анкилозу деформации. Цель консервативного лечения у ортопеда - восстановление прикуса. При хирургическом лечении анкилозов следует не только добиться подвижности челюсти путем создания ложного сустава, но и одновременно с этим устранить сопутствующие анкилозу деформацию челюсти и нарушение прикуса.

Благоприятных результатов при хирургическом лечении анкилозов височно-нижнечелюстного сустава можно добиться, если выполнить следующие условия:

1. При выделении измененного суставного конца ветви челюсти должны быть обеспечены максимальная сохранность и атравматичность жевательных мышц во время операции и фиксация их в физиологическом натяжении. Для этого не следует отделять от кости сухожилия мышц, а надо проводить костно-мышечный декортикат;
2. Проводить высокую остеотомию ветви челюсти у основания мыщелкового отростка с удалением патологически измененного верхнего фрагмента и формировать суставную площадку, по форме близкую к естественной и так же расположенную;
3. Замещение дефекта суставного конца челюсти желательно осуществлять ортотопическим аллотрансплантатом с хрящевым покрытием суставного конца, а лучше проводить пересадку нижнего полусустава (вместе с мениском) или блока полного височно-нижнечелюстного сустава со всеми его компонентами (ветвь челюсти с суставной головкой, межсуставной диск, суставная площадка височной кости, межсуставные связки и суставная капсула);
4. Необходимо плотно припасовывать трансплантат к кости реципиента и надежно фиксировать;

5. Рекомендовать ранние функциональные нагрузки. Оперативное лечение анкилозов височно-нижнечелюстного сустава является сложным и травматичным хирургическим вмешательством, поэтому операцию следует производить под эндотрахеальным наркозом с введением интубационной трубки через нос "вслепую". В тех случаях, когда назотрахеальный наркоз провести не удается (искривление носовой перегородки, атрезия, рубцовое заращение или сужение носовых ходов), приходится прибегать к трахеотомии.

Анкилоз височно-нижнечелюстного сустава (ограничение подвижности нижней челюсти)

Это ограничение подвижности или неподвижность нижней челюсти.

Этиология: Инфекционные артриты, травма, в том числе родовая.

Патогенез: Костное или фиброзное сращение суставных поверхностей, которое связано с повреждением или гибелью суставного хряща. Развивается медленно - месяцы, годы.

Симптомы

Стойкое сведение челюстей, полное или частичное, обычно одностороннее. Деформация нижней челюсти выражена тем сильнее, чем раньше сформировался анкилоз. Укорочены ветвь и тело нижней челюсти на больной стороне. Подбородок смещен, в больную сторону и кзади. При двустороннем анкилозе микрогения ("птичье лицо"). Углы нижней челюсти выступают. Зубные дуги деформированы, нарушена артикуляция. Обильный зубной камень, боковые зубы наклонены. Нередко сохранены молочные зубы. Прием пищи затруднен. На рентгенограмме элементы сустава не дифференцируются. Костные тяжи могут идти от суставного и венечного отростков к основанию черепа.

Лечение

Лечение оперативное - остеотомия ветви нижней челюсти. В послеоперационном периоде механотерапия. При остеотомии используют суставные головки из полимерных материалов. При фиброзных анкилозах возможно насильственное раздвижение челюстей.

Прогноз

Костные анкилозы приводят к стойким деформациям и расстройствам функции челюстей; при фиброзных анкилозах прогноз более благоприятный.

Профилактика: рациональная терапия артритов, предупреждение родовой травмы.

Артрит височно-нижнечелюстной

Воспалительное или воспалительно-дистрофическое заболевание височно-нижнечелюстного сустава.

*Этиология.*Травма, в том числе окклюзионная; инфекция общая - ревматизм, гонорея, скарлатина, корь и местная - остеомиелит челюсти, паротит, отит, мастоидит и т. п.

*Патогенез.*Инфицирование гематогенно-метастатическое или контактное, воспаление в капсуле сустава, затем деструкция хряща и мениска.

Симптомы, течение

В легких случаях - боль, усиливающаяся при движениях челюсти, небольшая припухлость у козелка; пальпация болезненна. При гнойном воспалении - резкая боль, отдающая в ухо, висок, из-за боли невозможно открыть рот. Повышается температура, отмечаются озноб, иногда интоксикация. При хроническом течении тугоподвижность, щелканье сустава при движениях челюсти, неприятные ощущения. Периодически бывают обострения.

Лечение

Покой (иммобилизация эластичной повязкой и резиновая прокладка между зубами), тепло, салицилаты, интра- и периартикулярное введение антибиотиков и стероидных препаратов, УВЧ-терапия. При прогреосировании нагноительного процесса - артротомия, при хроническом артрите - физиотерапия (электрофорез, индуктотермия, лечебная грязь), салицилаты и ортопедическое лечение. При специфических артритах

назначают соответствующее лечение. При осложнениях анкилозом и контрактурой лечение хирургическое.

Прогноз

Легкие острые формы проходят бесследно, выраженные формы вызывают деформирующий артрит. При обнажении костных поверхностей сустава - анкилоз. Профилактика сводится к раннему устранению артикуляционной

Височно-нижнечелюстной сустав, его заболевания и повреждения

Височно-нижнечелюстной сустав является комбинированным сочленением. В этом суставе возможны блоковидные движения. Его суставные поверхности покрыты волокнистым хрящом. Он образован головкой нижней челюсти и нижнечелюстной ямкой височной кости. Суставная поверхность нижнечелюстной ямки в 2-3 раза больше головки нижней челюсти. Поверхность имеет эллипсовидную форму. Инконгруэнтность между головкой и ямкой выравнивается за счет суставного диска и прикрепления капсулы сустава на височной кости.

Заболевания и повреждения височно-нижнечелюстного сустава в условиях клиники встречаются сравнительно часто в виде различных форм: артрита, артроза, вывиха и анкилоза.

В 1971 г. на Всесоюзном съезде ревматологов была утверждена следующая классификация артритов: самостоятельные нозологические формы, связанные с другими заболеваниями и травматические артриты. К первой группе относят ревматоидный артрит, ревматический полиартрит, специфические артриты, инфекционно-аллергический полиартрит, болезнь Рейтера и др. Ко второй группе относят артриты, развивающиеся при аллергических заболеваниях, обменных нарушениях, системных поражениях соединительной ткани, заболеваниях крови, легких, органов пищеварения, злокачественных новообразованиях и др. Третью группу составляют артриты, развивающиеся в результате механических повреждений их анатомических структур. Однако следует иметь в виду, что изменения, возникающие в суставе при микротравматическом воздействии в большей мере характерны для дистрофических поражений, поэтому этот вид артрита, так же как и обменный полиартрит, должен быть отнесен к деформирующему артриту. Артрозы являются весьма распространенной формой поражения суставов, частота которой заметно возрастает среди больных старше 40 лет.

Вместе с тем надо иметь в виду, что развивающиеся в височно-нижнечелюстном суставе патологические изменения могут быть полиэтиологичными, что определяет разнообразие клинических проявлений этого заболевания. Полиэтиологичность заболеваний височно-нижнечелюстного сустава и отсутствие выраженной специфичности симптомов при каждом из них, особенно на начальных этапах, очень усложняет его диагностику и лечение. Сложность диагностики этого заболевания определяется в какой-то мере еще и тем, что выраженность клинических проявлений очень часто не соответствует характеру морфологических изменений в суставе, определяемых доступными методами диагностики. Кроме того, височно-нижнечелюстной сустав имеет сложное строение, а современные методы обследования больного далеко не всегда позволяют выявить патологию и степень функционального нарушения того или иного составляющего его анатомического образования.

Обследование больных с заболеваниями височно-нижнечелюстного сустава основывается на тщательной оценке жалоб, анамнеза жизни и болезни, данных осмотра, определения функции челюсти, пальпации, рентгенографии, результатов клинического и биохимического анализов крови, иммунологических исследований.

Все больные предъявляют жалобы на боли различной интенсивности, начиная от чувства неловкости, неприятных ощущений в области пораженного сустава и вплоть до полного выключения его функции. Одним из ранних и стойких симптомов артритов воспалительной этиологии является утренняя скованность. Скованность возникает и в

другое время дня после более или менее продолжительного периода покоя челюсти. Причиной скованности являются боли в суставе и в периартикулярных тканях. Ограничение подвижности в суставе из-за болей наблюдается и при деформирующих артрозах, но оно менее выражено, чем при воспалительных заболеваниях. Для деформирующих артрозов более характерна боль "механического" типа, развивающаяся преимущественно в суставах, несущих большую нагрузку и усиливающаяся при движениях к концу дня. Для ревматоидного артрита характерны боли стойкие, упорные, медленно усиливающиеся в течение дня и стихающие в покое, ночью во время сна.

Другой характерной жалобой больных является суставной шум. Он может иметь характер трения, крепитации, хруста, щелканья. При заболеваниях сустава воспалительной и травматической этиологии суставной шум может появляться при ослаблении связочного аппарата сустава и дисфункции жевательных мышц, когда головка нижней челюсти при открывании рта перемещается на переднюю поверхность суставного бугорка, вызывая щелчок в конце открывания и в начале закрывания рта. Щелчок в начале открывания, в середине и в конце закрывания рта наблюдается при уменьшении окклюзионной высоты и дистальном смещении головки нижней челюсти. Хруст при артритах воспалительной этиологии появляется на этапе развития вторичного артроза и является характерным симптомом деформирующих артрозов.

Анамнез жизни позволяет выяснить характер ранее перенесенных заболеваний, что имеет особенно важное значение при подозрении на артрит инфекционно-специфической этиологии. Оценивая анамнез заболевания, можно уточнить его давность и симптоматику течения. Осмотр больного предполагает оценку прикуса, контуров суставов, положения и функции нижней челюсти при свободных и пассивных движениях. Пальпаторное исследование пораженного сустава осуществляют по направлению от козелка уха, через переднюю стенку наружного слухового прохода в положении полного смыкания зубов, при движении челюсти и при широко открытом рте, определяя характер изменения формы, сустава, наличие флюктуации или крепитации. Делают это в условиях сравнительной оценки со здоровым суставом. Кроме того, определяют состояние жевательной мышцы, выясняя, в частности, возможность мышечной атрофии.

Важное значение для выяснения характера произошедших в пораженном суставе изменений имеет рентгенография. Этот метод исследования включает обзорную рентгенографию с использованием укладок по Пордесу - Парману или по Шюллеру, телерентгенографию, рентгенокинематографию и контрастирование суставов. При подозрении на артроз следует отдавать предпочтение томографическому методу обследования. Цель рентгенографического исследования - определить строение костных структур, контуры анатомических образований сустава и суставной щели в переднем, верхнем и заднем отделах.

Для рентгенографической картины артритов характерен околосуставной остеопороз, сопровождающийся истончением компактного вещества кости, расширением костномозгового канала, крупнопетлистостью строения и разрежением костных структур, равномерным уменьше нием костных балок в единице объема кости. Для ревматоидного артрита, в частности, характерно наличие узур - краевых дефектов кости, локализующихся на боковых поверхностях головки нижней челюсти. Рентгенографическая картина деформирующих артрозов характеризуется наличием шипов, гребней и других остеофитов. При дегенеративно-дистрофических поражениях суставов определяется субхондральный остеосклероз - результат уплотнения костных структур в области субхондрального слоя. При этом на рентгенограммах определяется мелкопетлистое строение головки нижней челюсти, а в более поздних стадиях развития процесса костный рисунок становится неразличимым. Развитие остеосклероза сопровождается утолщением компактного вещества кости.

Размер и форма суставной щели отражают в основном состояние хряща на сочленяющихся костных поверхностях и внутрисуставного хрящевого диска. Расширение

щели наблюдается редко и является, как правило, результатом значительного выпота или подвывиха головки нижней челюсти. Значительно чаще определяется сужение щели, которое может явиться следствием длительного воспалительного процесса или дистрофического поражения сустава. Кроме того, сужение щели наблюдается при нарушениях прикуса: увеличение окклюзионной высоты сопровождается сужением предсуставной щели, а сужение верхнесуставной и позадисуставной щели характерно для прямого прикуса и уменьшения окклюзионной высоты. Отсутствие суставной щели отмечается при анкилозе.

Определенное значение в диагностике заболеваний височно-нижнечелюстного сустава имеют результаты общего анализа крови, биохимических и иммунологических исследований, исследование синовиального выпота. Для уточнения диагноза заболевания используют также специальные методы исследования: электромиографию, миотонометрию, термометрию, гнатодинамометрию, мастикоциографию, определение прикуса на моделях и т. д.

Артриты

В зависимости от этиологии заболевания различают инфекционные и травматические артриты, а по характеру течения - острые и хронические. Инфекционные артриты могут быть неспецифическими и специфическими. Травматические артриты являются результатом механического повреждения.

Острые артриты. Острый артрит височно-нижнечелюстного сустава травматической этиологии возникает в результате сильного механического воздействия: удара, ушиба, чрезмерного открывания рта и т. п.

Больные предъявляют жалобы на резкую боль в области сустава в момент его повреждения. При попытке открывать рот возникают боли, подбородок при этом смещается в сторону поврежденного сустава. Развивается отек. Пальпация сустава резко болезненна. При рентгенографическом исследовании, если нет перелома костных структур мыщелкового отростка, не определяются отклонения от нормы. Исключение составляют случаи, когда происходит разрыв связочного аппарата, сопровождающийся кровоизлиянием в сустав; в таких случаях на рентгенограмме определяется расширение суставной щели.

Острый артрит инфекционного происхождения развивается обычно на фоне острого тонзиллита, переохлаждения, гриппа и т. п. Ревматические и ревматоидные артриты являются результатом гематогенного инфицирования или распространения инфекции по продолжению при отите, мастоидите, остеомиелите ветви челюсти, гнойном паротите и т. п.

Начало заболевания - острое. Появляются сильные боли в суставе, усиливающиеся при попытке произвести движения челюстью. Иногда боли могут иррадиировать в ухо, язык, висок, затылок, по ходу ушновисочного, большого ушного, малого затылочного нервов, ушной веточки блуждающего нерва, имеющей анастомоз с язычно-глоточным нервом. Однако, как правило, боли пульсирующие и локальные, что отличают их от болей при невралгии тройничного нерва. Открывание рта ограничено - на 3-5 мм. При осмотре больного определяется отек мягких тканей кпереди от козелка уха, при пальпации этой области возникают боли, кожные покровы гиперемированы.

Развитие гнойного артрита сопровождается образованием инфильтрата в области сустава, гиперестезией кожи, она напряжена, в складку не собирается, гиперемирована. Наружный слуховой проход сужен: больные отмечают снижение остроты слуха, головокружение. При надавливании пальцем на подбородок вперед и вверх боли усиливаются. Температура тела повышена до 38°С, СОЭ увеличена, реакция на С-реактивный белок положительная. На рентгенограмме при выпоте экссудата суставная щель расширена. При ревматическом артрите возможно поражение обоих суставов, хотя следует отметить, что за последние годы оно встречается значительно реже. При обследовании больного обычно выявляют заболевания сердца: пороки, ревмокардит и т. п.

При ревматоидном артрите поражается, как правило, один из височно-нижнечелюстных суставов, но больные отмечают боли и в других суставах: плечевом, тазобедренном или коленном. При этом височно-нижнечелюстной сустав очень редко поражается первым; частота его поражения при ревматоидном артрите достигает, по данным ряда авторов, 50,7% [Каназирска Ц., Мажаров Д., 1978]. Видимых изменений сердца не обнаруживают. Для ревматоидного артрита нехарактерна летучесть болей.

Острый артрит приходится дифференцировать от острого отита, невралгии тройничного нерва, перикоронарита, а также от ряда других заболеваний, в клинической картине которых проявления артропатии весьма выражены: дерматомиозита, подагры, острых инфекционных артритов вирусной этиологии, болезни Бехтерева, синдрома Бехчета, инфекционно-аллергического полиартрита и др.

Лечение острого артрита любой этиологии начинают с обеспечения покоя суставу. Этого достигают с помощью индивидуально изготавливаемой пращевидной повязки и межзубной разобщающей прикус пластинки или прокладки, которую накладывают на стороне поражения сроком на 2-3 дня. Пища должна быть жидкой.

Лечение при травматическом артрите проводят с целью снять боли, достичь рассасывания излившейся в сустав крови в возможно ранние сроки и добиться полного восстановления функции нижней челюсти. Больному назначают анальгетики (анальгин по 0,25 г 3 раза в день) и местную гипотермию в течение 2-3 дней, в последующем-УВЧ-терапию по 10-15 мин ежедневно в течение 6 дней, электрофорез калия йодида и новокаина (поочередно). Одновременно могут быть рекомендованы компрессы с ронидазой, парафино- или озокеритотерапия, грязелечение. При продолжающихся болях следует назначать диадинамические токи Бернара (2-3 сеанса).

Лечение ревматических и ревматоидных артритов проводят консервативными средствами и обязательно совместно с ревматологом. В комплекс назначаемой терапии входят противовоспалительные нестероидные, антибактериальные, стероидные препараты. Весьма сдержанно следует относиться к рекомендациям применять внутрисуставное внедрение лекарственных препаратов, нельзя одномоментно вводить в сустав более 1 мл раствора любого вещества, так как это приводит к растяжению суставной сумки. Задачами стоматолога являются санация полости рта больного и рациональное протезирование зубов для нормализации высоты прикуса.

При гнойных артритах показано безотлагательное оперативное лечение больного: вскрытие и дренирование очага воспаления, которые производят в стационаре.

На этапе долечивания больным назначают физиотерапевтическое лечение: сухое тепло, УВЧ-терапию, электрофорез, диатермию, компрессы.

При несвоевременном и недостаточно полном лечении острый гнойный и травматический артриты могут осложняться анкилозом, особенно у детей. Течение острого ревматического и ревматоидного артрита может принять хроническую форму.

Хронические артриты. Хронический артрит характеризуется прежде всего ноющими болями в суставе, тугоподвижностью, хрустом, скованностью по утрам и после более или менее продолжительного состояния покоя. Боли самопроизвольные, постоянные, усиливающиеся при возобновлении функции нижней челюсти. Больной в состоянии открыть рот на 2-2,5 см. Открывание рта сопровождается умеренным крепитирующим, а иногда сильным хрустом, при этом подбородок смещается в сторону пораженного сустава. Окраска прилежащих к нему кожных покровов может быть не изменена, но пальпация сустава всегда вызывает усиление болей.

На рентгенограмме определяется сужение суставной щели- результат реактивных, а позже и деструктивных изменений покровного хряща головки нижней челюсти и суставной ямки.

Общее состояние больного остается удовлетворительным, температура тела нормальная. В крови не отмечается видимых изменений, СОЭ увеличена до 25- 35 мм/ч. При обострении процесса клиническое течение приобретает характер острого воспаления.

Лечение больных с ревматическим и ревматоидным артритом осуществляют ревматологи. При переходе травматических артритов в хроническую стадию назначают ультразвуковую терапию, парафино- и озокерито- терапию, массаж жевательных мышц, электрофорез пчелиного яда, медицинской желчи, препаратов йода. Хороший результат дает миогимнастика [Рубинов И. С., 1965]: производят дозированное открывание рта без выдвижения нижней челюсти. Для этого больной садится на стул, прислонив затылок к стене, а кулаком надавливает на подбородок при открывании и закрывании рта. Такие упражнения больной делает самостоятельно ежедневно утром и еще 2-3 раза в течение дня по 3-5 мин на протяжении 4-6 нед.

Модификация изложенной методики миогимнастики предложена Б.К.Костур и соавт. (1981). Авторы рекомендуют создавать дозированное давление на подбородок не только в направлении снизу вверх и спереди назад, но и в сторону, противоположную смещению челюсти при открывании рта. Такие упражнения повторяют 5- 10 раз, проводят 3-4 сеанса в день, следя за тем, чтобы давление на подбородок не было чрезмерным и не вызывало болей.

Очень важно, чтобы в комплексе лечения была произведена санация полости рта и носоглотки, а при наличии показаний осуществлено рациональное протезирование зубов.

При эффективном лечении изменения, возникающие в суставе при ревматическом артрите, в отличии от таковых при ревматоидном артрите, полностью обратимы.

Инфекционно-специфические артриты. Инфекционно-специфические артриты встречаются сравнительно редко. Различают гонорейный, туберкулезный, актиномикотический сифилитический артриты и др. Они возникают в результате распространения инфекции по продолжению или при ее проникновении в сустав гематогенным (лимфогенным) путем.

Гонорейный артрит развивается в течение первого месяца заболевания, но при осложненной форме течения гонореи, на фоне хронического уретрита, может появиться и в более поздние сроки. Заболевание начинается остро с возникновением резких болей, отека мягких тканей вокруг пораженного сустава, сужения слухового прохода, что приводит к снижению остроты слуха. Первично возникающая серозная форма воспаления быстро переходит в гнойную. Образуется инфильтрат. На рентгенограмме определяется расширение суставной щели. Заболевание характеризуется ранним образованием мышечной контрактуры, поражением хрящевых покровов суставных поверхностей и наклонностью к анкилозированию.

Встречаются три формы туберкулезного артрита: первично-костный, первично-синовиальный и инфекционно-аллергический. Заболевание начинается незаметно, развивается вяло, протекает длительно. При рентгенографии определяется постепенная резорбция костных структур головки челюсти. При туберкулезном артрите может развиться фиброзный анкилоз.

Актиномикотический артрит обычно является результатом распространения первичного очага на подлежащие ткани. Патологический процесс поражая суставную капсулу, вызывает развитие нестойкой контрактуры, чередующейся с ремиссиями. Общее состояние больного изменяется мало: беспокоят слабые боли в суставе, усиливающиеся при попытке открыть рот. В процессе лечения и после его завершения морфологических изменений в суставе не обнаруживают.

Сифилитический артрит характеризуется вялым течением, мало выраженной болезненностью. Заболевание встречается крайне редко.

Лечение больных с инфекционно-специфическими артритами направлено на ликвидацию основного заболевания и осуществляется соответствующими специалистами.

Артрозы

В основе этиологии заболевания лежат процессы дистрофического характера, развивающиеся на фоне длительного, вяло протекающего воспаления или хронической микротравмы, среди которых значительное место занимают частичная адентия, особенно

при односторонних концевых дефектах, зубочелюстные деформации и неправильные артикуляционные взаимоотношения, создаваемые при протезировании зубов. В результате одновременно протекающих процессов воспаления и дегенерации, сопровождающихся деструкцией и пролиферацией хрящевой и костной ткани, развиваются явления остеосклероза и остеопороза анатомических структур височно-нижнечелюстного сустава, что приводит к их деформации и нарушению конгруэнтности. В зависимости от степени выраженности этих состояний различают склерозирующие и деформирующие артрозы.

Больные жалуются на тупые боли, усиливающиеся при функциональной нагрузке сустава. В выраженных случаях с развитием вторичного реактивного синовиита они становятся постоянными, что особенно проявляется в холодную сырую погоду, при перегрузке, к вечеру и при начальных движениях после состояния покоя. Аналогичными по своей характеристике являются старческие боли. Они также характеризуются ощущениями тяжести и ломоты в костях, но отличаются кратковременностью и малой интенсивностью. Больные часто жалуются, кроме того, на боли в области глаза и уха на стороне поражения сустава, головную боль, глоссалгию, парестезию слизистой оболочки полости рта, снижение остроты слуха.

В результате нарушения конгруэнтности суставных поверхностей, спазма мышц, изменений в суставной капсуле и в периартикулярных тканях развивается тугоподвижность в суставе. Больные отмечают быструю утомляемость, чувство скованности, но ограничение функции сустава у них обычно умеренное и обусловлено болевым симптомом или костными разрастаниями. Фиброзных или костных анкилозов никогда не бывает.

По мере образования на суставных поверхностях неровностей в результате известковых отложений и склероза появляется грубый хруст при движениях головки нижней челюсти. Местные признаки воспаления отсутствуют: окраска кожи не изменена, она неотечна, но чувствительность в ушно-височной области может быть понижена, что объясняется развивающимся невритом ушно-височного нерва.

Общее состояние больного остается удовлетворительным. В крови не происходит выраженных патологических изменений, но СОЭ увеличена, а реакция на С-реактивный белок положительная.

Клинические проявления склерозирующего артроза менее выражены, чем деформирующего. На рентгенограммах при склерозирующем артрозе определяется склероз поверхностных и подлежащих слоев губчатого вещества кости анатомических образований сустава с некоторой деформацией головки нижней челюсти. При деформирующем артрозе возникают костные разрастания в виде экзостозов и остеофитов, что приводит к необратимым структурным изменениям головки нижней челюсти и суставного бугорка. Суставная щель сужена. Болезнь протекает медленно.

Диагноз устанавливают на основании оценки результатов клинических, рентгенографических и лабораторных исследований.

Лечение больных комплексное: медикаментозное, физиотерапевтическое, ортопедическое и, при наличии показаний, оперативное. Медикаментозную терапию назначают ревматологи. Она включает бруфен, вольтарен, витамины группы В, препараты стероидного ряда. Однако надо иметь в виду, что внутрисуставное введение стероидных препаратов имеет лишь вспомогательное значение и является симптоматической терапией. Этот метод не следует рекомендовать в поздних стадиях заболевания при развитии вторичного остеоартроза и при наличии признаков остеопороза, так как он способствует их прогрессированию. Применение кортикостероидов противопоказано при деформирующем артрозе.

В комплексе с медикаментозным лечением назначают физиотерапию: электрофорез желчи, пчелиного яда, лидазы, препаратов йода. Могут быть также рекомендованы: парафино- и озокеритотерапия, грязелечение, инфракрасное облучение и лазерное

излучение. Одновременно назначают массаж жевательных мышц и лечебную гимнастику. Важным условием достижения благоприятного исхода является осуществление рационального протезирования зубов. В тяжелых случаях показано оперативное лечение: кондилэктомия с одномоментной артропластикой ортотропным аллогенным остеотрансплантатом [Плотников Н. А., 1979].

Вывих

Различают передний и задний вывих головки нижней челюсти. Чаще происходит передний вывих, что является результатом чрезмерного перемещения головки нижней челюсти кпереди и последующего соскальзывания ее на передний скат суставного бугорка. Это оказывается возможным вследствие того, что капсула сустава спереди более тонкая, чем сзади, и легко растягивается. Задний вывих встречается очень редко. Вывих может быть односторонним и двусторонним.

Передний вывих головки нижней челюсти может произойти в результате удара, чрезмерного открывания рта при откусывании от большого куска, зевоте, удалении зубов, когда врач предлагает больному широко открыть рот и не фиксирует ладонью челюсть, и т. п.

Клиническая картина при переднем вывихе головки нижней челюсти характерна. Речь больного невнятная, он жалуется на резкие боли в поврежденном суставе, рот открыт и не закрывается, подбородок смещен в сторону, противоположную повреждению, лицо асимметричное, щеки уплощены. При пальпации в области наружного слухового прохода определяется западение, образующееся в результате смещения вперед головки нижней челюсти, которая легко прощупывается под скуловой дугой.

Лечение свежих вывихов производят под местной анестезией, при застарелых вывихах применяют общее обезболивание. Вправление свежего вывиха обычно происходит легко. Больного усаживают на низкий табурет, прислонив затылочную часть головы к стене с таким расчетом, чтобы нижняя челюсть находилась на уровне локтевого сустава опущенной руки врача. Врач, находясь спереди от больного, укладывает 1 пальцы, обернутые салфетками, на жевательные поверхности моляров, а остальными снаружи и снизу захватывает тело челюсти. Надавливая 1 пальцем книзу, а остальными приподняв подбородочный отдел кверху, он смещает челюсть назад. В результате головка челюсти перемещается книзу по переднему скату и, достигнув бугорка, соскальзывает по заднему скату в суставную впадину, что сопровождается характерным щелчком и рефлекторным плотным смыканием зубов. Во избежание прикусывания пальцев врачу следует в момент вправления челюсти быстро переместить их с жевательной поверхности зубов кнаружи. После вправления вывиха нижнюю челюсть фиксируют пращевидной повязкой на 10-12 дней. При привычном вывихе показано оперативное лечение больного.

Анкилоз

Анкилозы височно-нижнечелюстного сустава - стойкое сведение челюстей, развивающееся в результате образования внутрисуставных фиброзных или костных спаек между головкой нижней челюсти и сочленяющимися поверхностями. В зависимости от этого различают фиброзный и костный анкилоз. Он бывает односторонним и двусторонним. Анкилоз височно-нижнечелюстного сустава может явиться следствием инфекционного артрита, остеомиелита мыщелкового отростка нижней челюсти или повреждения его анатомических структур.

В большинстве случаев анкилоз развивается в детском или юношеском возрасте, что объясняется особенностями строения суставного хряща. В этом возрасте суставные поверхности покрыты гиалиновым хрящом, который легко повреждается при инфекционных заболеваниях или механическом воздействии. Позже, по мере прекращения роста нижней челюсти, он замещается грубоволокнистыми структурами, более устойчивыми к инфекции и механическим нагрузкам.

Образование анкилоза височно-нижнечелюстного сустава в детском возрасте сопровождается разрушением ростковых зон нижней челюсти, находящихся в области

мыщелкового отростка, и приводит к развитию микрогении. В результате подбородок челюсти при одностороннем анкилозе оказывается смещенным от средней линии в сторону поражения, а при двустороннем - назад. Кроме того, происходит укорочение ветви челюсти и вдавление нижнечелюстного края в зоне прикрепления жевательной мышцы, что является результатом ее повышенного тонуса в условиях постоянно сомкнутых челюстей.

Образующиеся внутрисуставные фиброзные спайки могут выполнить все сочленение. В таком случае образуется полный анкилоз и движения в суставе оказываются невозможными. Если же фиброзные спайки выполняют часть сочленения, например в переднем или заднем отделе сустава, то возникает частичный фиброзный анкилоз, и больной может немного открыть рот. Постепенно фиброзный анкилоз переходит в костный, и любые движения в суставе полностью прекращаются. При образовании костного анкилоза в процесс могут вовлекаться внесуставные анатомические образования и даже соседние кости. В таких случаях возникают значительные костные массивы. Это наблюдается при образовании анкилоза в детском возрасте, когда сохраняются зоны роста.

При осмотре больных этой группы, помимо асимметрии лица, выявляют нарушение прикуса. Часто обнаруживают дистопию зубов, множественный кариес и значительные зубные отложения.

На рентгенограммах при образовании полного фиброзного анкилоза определяются костные структуры сустава, но суставная щель отсутствует. При частичном фиброзном анкилозе она не определяется только на участке образования фиброзных тяжей, в переднем или заднем отделе сустава. При образовании костного анкилоза не удается определить не только суставной щели, но и контуров костных структур сустава. Для уточнения топического диагноза применяют томографию.

Лечение частичного фиброзного анкилоза в ранних стадиях его развития может быть консервативным. Оно заключается во введении в сустав по 25-30 мг гидрокортизона 1-2 раза в неделю, всего 6 инъекций на курс. После второй-третьей инъекции можно начинать механотерапию, сначала пассивную, а затем активную, но не следует стремиться к одномоментному насильственному разрыву спаек, так как возникающее при этом повреждение в суставе сопровождается кровоизлиянием и приводит к еще более массивному спаечному процессу. На последующих этапах лечения может быть применена рассасывающая терапия: в сустав вводят лидазу, гиалуронидазы.

При образовании полных фиброзных и костных анкилозов показано оперативное лечение в условиях стационара. Методы оперативного лечения различны. В зависимости от возраста больного, вида анкилоза и характера патологического процесса может быть образован ложный сустав, проведена операция подвесной артропластики по Йовчеву, аутопластика ребром или остеопластика ортотропным аллогенным остеотрансплантатом по Плотникову.

СОСТОЯНИЕ ВИСОЧНО-НИЖНЕЧЕЛЮСТНЫХ СУСТАВОВ ПРИ СИСТЕМНОЙ КРАСНОЙ ВОЛЧАНКЕ

Системная красная волчанка (СКВ) - системное аутоиммунное заболевание соединительной ткани, встречающееся чаще у женщин молодого возраста и характеризуется полиморфизмом клинических проявлений. Этиология болезни не установлена, предполагается участие вирусной инфекции, генетических, эндокринных и метаболических факторов. В основе болезни лежит снижение иммунной толерантности к собственным антигенам, приводящее к неконтролируемой выработке аутоантител к собственным тканям. Определяются нарушения в системе Т и В-лимфоцитов. Патогенетическое значение имеют антитела к нативной ДНК и циркулирующие иммунные комплексы, которые откладываются в синовиальных оболочках суставов, на базальных мембранах капилляров клубочков почек, кожи, легких и т. д. Провоцирующими факторами могут быть роды, аборты, беременность, ультрафиолетовое

облучение и т. д. Клинические проявления разнообразны. Разработаны диагностические критерии достоверного диагноза. По данным Американской ревматологической ассоциации (1982) к ним относятся: эритема лица бабочка, дискоидные высыпания; фотосенсибилизация; изьязвления в полости рта; артрит; серозит-плеврит и (или) перикардит; поражение почек с протеинурией свыше 0, 5г/сут; неврологические нарушения по типу эпилептических припадков или психоза; гемолитические нарушения в виде лейкопении и (или) гемолитической анемии и (или) тромбоцитопении; иммунные нарушения, проявляющиеся положительным тестом на LE-клетки, наличием антител к нативной ДНК, ложноположительная реакция Вассермана; обнаружение антинуклеарных антител. Больной может быть отнесен к группе больных системной красной волчанкой при наличии 4-х из перечисленных симптомов.

Течение заболевания может протекать остро, подостро и хронически. Болезнь чаще развивается с рецидивирующего артрита, напоминающего ревматоидный, недомогания, слабости, повышения температуры, различных кожных высыпаний, быстрого похудания. Реже болезнь начинается внезапно с высокой температуры, резкой боли в суставах или припухлости, выраженного кожного синдрома. При последующем рецидивировании в процесс вовлекаются различные органы и системы. Наиболее частый признак, наблюдавшийся у 80-90% больных - артрит мелких суставов. Преимущественно поражаются суставы кистей, лучезапясные и голеностопные. Развитие артрита при СКВ сопровождается мигрирующими артралгиями, упорными миалгиями, миозитом. У ряда больных может развиться деформация мелких суставов. Данные, полученные институтом ревматологии Российской Академии Медицинских Наук, свидетельствуют о частом вовлечении в процесс ВНЧС (50-90%). У 87, 6 % больных поражение ВНЧС были выявлены в дебюте заболевания, а у 79, 9 % - установлено наличие артралгий в ВНЧС гораздо раньше, чем в других мелких суставах стоп, кистей, лучезапясных. В начальных стадиях болезни симптомы поражения ВНЧС определялись в виде внезапных, мигрирующих асимметричных артралгий или таковых захватывающих оба сустава. Длительность болевого синдрома длится от 2 часов до 2-3 месяцев. Боли носят неинтенсивный, тянущий характер. Артралгия не связана с выполнением функции. При хроническом течении заболевания отмечается уменьшение объема экскурсии нижней челюсти. В период обострения на первый план выступают местные признаки артрита в виде гиперемии кожи, припухлости тканей, болезненной пальпации суставной головки, резкого нарушения функции нижней челюсти. У больных с хроническим течением процесса и давностью более 5 лет обнаруживаются признаки структурных нарушений суставных поверхностей. Характерно, что клиническая картина поражения ВНЧС и степень развития их функциональной недостаточности прямо коррелируются с аналогичными поражениями других суставов. При рентгенологическом исследовании обнаруживается остеопороз суставных головок, сужение суставных щелей, истончение субхондральных пластинок, наличие мелких узур. Общее лечение СКВ основано на применении препаратов, подавляющих иммунокомплексную реакцию. Глюкокортикостероиды - лекарства первого ряда, при неэффективности такой терапии назначают цитостатические иммунодепресанты. Большую роль в лечении данной патологии играют гемосорбция и плазмоферез. Роль стоматолога в лечении больных СКВ с суставными проявлениями в области ВНЧС сводятся к созданию оптимальной окклюзии и регулярной санации полости рта. Местное лечение состоит из втирания в кожу околосуставной области мазей содержащих нестероидные противовоспалительные препараты: Мабелат, Фастум-гель; аппликации 30% димексида в сочетании с гидрокортизоном, анальгином; отвлекающих мазей, содержащих змеиный или пчелиный яд: Вирапин, Випросал.

5. АРТРОПАТИИ

Признаки воспалительных или дегенеративно-дистрофических процессов, в том числе ВНЧС, могут быть обнаружены при многих болезнях не относящихся к

ревматическим. Суставной синдром в таких случаях рассматривается как вторичный. К артропатиям относят болезни суставов при аллергических состояниях; метаболических нарушениях; эндокринных заболеваниях; поражениях нервной системы; болезнях крови; при злокачественных опухолях; профессиональных заболеваниях; болезни Бека; гиповитаминозе С.

Патологические проявления в суставах, связанные с перечисленными заболеваниями, характеризуются эфемерным течением, асимметричностью. Течение суставного процесса полностью зависит от успешной терапии основного заболевания.

6. ОСТЕОАРТРОЗЫ

Остеоартрозы - дегенеративно-деструктивные заболевания суставов с первичным поражением суставного хряща, с последующей пролиферацией подлежащей костной ткани. Это наиболее частая суставная патология, на долю которой приходится 80% всех больных с ревматическими болезнями. Остеоартроз ВНЧС встречается гораздо чаще воспалительных заболеваний в этом же суставе. По современным данным, дегенерация суставного хряща при остеоартрозе происходит вследствие 2-х причин: чрезмерная механическая и функциональная перегрузка здорового хряща (превышающая физиологическую) и снижение резистентности суставного хряща к обычной физиологической нагрузке. Этиологические факторы остеоартроза можно подразделяют на местные и общие. К местным факторам относят длительно существующий патологический окклюзионный контакт, при котором происходит приспособительное смещение суставной головки и появление повышенной нагрузки на определенную зону суставной впадины и суставной головки. Причиной патологической окклюзии в данном случае могут быть: изменение прикуса за счет патологической стираемости зубов, потеря группы зубов, дефекты ортопедического лечения, неправильное, одностороннее жевание. Кроме того, местными факторами являются травма сустава (ушиб, вывих, перелом); перенесенные артриты; гипермобильность суставных головок при привычных вывихах; вредные привычки - чрезмерное открывание рта при зевании, проведение резких движений нижней челюстью, вызывающих щелканье; стойкая контрактура жевательных мышц и др. Общие факторы - нарушение метаболизма; эндокринные заболевания; отягощенная наследственность; нарушение местного и общего кровообращения; врожденная несостоятельность хрящевой ткани; патология ЦНС и периферических нервов, преимущественно с гипертонусом мышц и др.

Различают первичные и вторичные остеоартрозы. Первичными считаются те, которые развиваются в ранее не измененном хряще на фоне чрезмерной механической нагрузки на сустав. Вторичные остеоартрозы развиваются в предварительно измененном хряще после ранее перенесенных артритов, травматических повреждений сустава. Патологический процесс в хряще развивается медленно и длительное время протекает бессимптомно. Репаративные возможности суставного хряща весьма ограничены. Механическая повторяющаяся травма приводит к выделению из хондроцитов аутолитических ферментов, обусловливающих деструкцию хрящевого матрикса. Он становится сухим, шероховатым, теряет свою упругость и эластичность. Затем происходит его разволокнение, растрескивание и изъязвление с обнажением подлежащей кости и отделением фрагментов, обнаруживаемых в полости сустава в виде суставных мышей. Местами хрящ может обызвествляться с образованием остеофитов. Все эти изменения происходят в зоне наибольшей механической нагрузки. В результате повышенного давления и потери амортизационных свойств суставного хряща субхондральные участки костной ткани уплотняются, образуя зоны остеосклероза и участки ишемии. Продукты распада хряща, обладая антигенными свойствами, вызывают воспаление синовиальной оболочки сустава (реактивный синовит).

*КЛИНИЧЕСКАЯ КАРТИНА***.** Заболевание начинается незаметно, протекает с медленным прогрессированием, вяло, без значительного нарушения функции. Первый симптом, заставивший пациента обратиться к врачу - хруст, щелканье в суставе.

Периодически возникает боль. Отмечается механический характер боли, интенсивность которой усиливается к концу дня. Утром больной чувствует заметное улучшение. Типичны стартовые боли, возникающей при первых движениях нижней челюсти, затем сустав, как бы, разрабатывается. Отмечается чувство усталости жевательных мышц и боль в височной области при приеме твердой пищи. При наличии суставной мыши или остеофитов возможны симптомы блокады сустава с появлением резкой боли, которая спустя несколько минут исчезает и дальнейшее жевание становится безболезненным. При внешнем осмотре изменения контуров лица нет. При отсутствии синовита пальпация суставной головки безболезненна. При осмотре полости рта, возможно, выявляется один из факторов патологической окклюзии. Движения нижней челюсти могут быть в полном объеме или слегка ограничены. При открывании рта нижняя челюсть совершает S-образные движения. При аускультации сустава определяется крепитация или хруст не только при открывании рта, но и любых других движениях нижней челюсти. При развитии вторичного синовита (в период обострения) определяются признаки, характерные для артрита. Боль в суставе усиливается и становится постоянной, появляется локальная припухлость тканей, гиперемия кожи. Нарушается функция нижней челюсти. Явления синовита иногда называют артрозо-артритом.

*РЕНТГЕНОЛОГИЧЕСКИЕ ИЗМЕНЕНИЯ***.** Появлению рентгенологических признаков остеоартроза предшествуют внутренние нарушения ВНЧС -хронический и привычный вывих ВНЧС, вправляемые и невправляемые вывихи суставного диска и его деформации. Первые симптомы остеоартроза - субхондральный склероз замыкательных пластинок суставной головки и небольшое сужение суставной щели. Выделяют 4 рентгенологические стадии остеоартроза по Келгрену. Первая стадия соответствует неравномерному и нечеткому сужению суставной щели, локальному субхондральному склерозу. При второй стадии на фоне субхондрального склероза появляются единичные остеофиты. Третья стадия характеризуется наличием заметной деформации суставной головки, выраженному склерозу субхондральной кости, множественным остеофитам. В четвертой стадии остеоатроза имеются явления анкилозирования сустава.

Практическое занятие №1

Тема: Обезболивание в детской стоматологии. Удаление временных и постоянных зубов. Общие и местные обезболевания

Технологические модели по образованию

Время занятия: 3 ч.	Количество студентов 8-10
Вид занятия:	Введение новостей по практике
План:	Ознакомление с темой
Задача учебного занятия:	Изучить правила обезболивания в детской хирургической стоматологии. Изучить удаления временных и постоянных зубов у детей.
Методы обучения:	Беседа, наглядные пособия по практике
Вид занятия:	общий-коллективный
Наглядные пособия по теме:	Учебное пособие, практический материал, проектор, компьютер
Обстановка для проведения занятия:	Методическая оборудованная аудитория
Мониторинг и критерии оценок:	Устный опрос

Технологическая карта практического занятия

Этапы работы	Преподаватель	Студент
1. Этапы подготовки	1. Цель занятия 2. Подготовка слайдов по теме 3. Литература по теме: 1. Колесов А.А. – Стоматология детского возраста. М., 1991г. 463 с. 2. Персин Л.С. - Стоматология детского возраста 2003г. 3. Харьков Л.В. Хирургическая стоматология и челюстно-лицевая хирургия детского возраста Год издания: 2005г.	Записывают тему и слушают
2 Основной этап	1. Разделение студентов на 2 маленькие подгруппы, задает вопросы по теме; 2. Использование слайдов и мультимедий; 3. проводит лечебные работы; 4. Объединяет все сведения по заданной теме, активно участвующих студентов поощряет и обще оценивает.	Разделяют на маленькие группы, смотрят, участвуют, слушают. Студент высказывает свое мнение дополняет и задает вопросы
Заключительный этап	1. Заключение. 2. Самостоятельная работа. 3. Домашнее задание.	Слушают Записывают заключение

Вопросы по теме:

1. Виды местного обезболивания, показания к их применению.
2. Виды инфильтрационной анестезии, используемые в стоматологии детского возраста.
3. Виды проводниковой анестезии, используемые в стоматологии детского возраста.

4. Анатомо-физиологические особенности строения верхней челюсти. Особенности выполнения техники местного обезболивания.

5. Анатомо-физиологические особенности строения нижней челюсти. Особенности выполнения техники местного обезболивания.

6. Показания к удалению временных и постоянных зубов у детей.

7. Противопоказания к удалению временных и постоянных зубов у детей, какими они являются.

8. Этапы операции удаления зуба, и какие этапы не проводятся при удалении молочных зубов.

9. Удаление молочных и постоянных зубов и их корней на верхней и нижней челюсти, инструментарий, положение врача при удалении.

10. Местные осложнения, возникающие во время и после удаления зуба. Оказание помощи, тактика ведения таких больных.

Текст практического занятия

Обезболивание при хирургическом вмешательстве у детей в условиях поликлиники

Обезболивание является одним из разделов анестезиологии (греч. anaesthesio - потеря чувствительности, logos - учение). При организации анестезиологической службы в стоматологической поликлинике необходимо иметь в виду, что она должна быть на таком же высоком уровне, как и в стационаре, т.к. не смотря на малый объем поликлинических операций, малых операций не бывает. Самые опасные осложнения могут возникнуть при кратковременном наркозе. Поэтому в условиях поликлиники предпочтение отдают местной анестезии.

В стоматологии используют три вида анестезии:

1. Общую анестезию (наркоз и нейролептанальгезию)
2. Местную анестезию (инъекционную и не инъекционную)
3. Сочетанную анестезию.

Стоматологические вмешательства сопровождается неприятными ощущениями, болевым синдромом. Это ведет к страху перед лечением, отказу от своевременной помощи. Особенно такая ситуация часто встречается у детей. Поэтому обезболивание является одной из важнейших составляющих при оказании стоматологической помощи, особенно в детском возрасте.

Местное обезболивание – это локальная потеря чувствительности тканей, вызванная искусственно с помощью механических, физических и химических средств с целью безболезненно выполнения операций при сохранении сознания больного. В амбулаторной хирургии данный вид обезболивания является веду-щим.

Местное обезболивание включает:

1. Неинъекционное обезболивание:
   а) физическими методами (охлаждение, электроаналгезия),
   б) аппликация анестетика;
   в) электрофорез анестетика.
2. Инъекционную анестезию:
   а) инфильтрационная;
   б) проводниковая или регионарная.

Аппликационная анестезия – поверхностное обезболивание.

Для данного вида неинъекционого обезболивания используется ряд местных анестетиков в различных лекарственных формах: растворы, аэрозоли, мази, пасты.

Пиромекаин – отечественный местный анестетик, применяется для поверхностной анестезии. Обладает быстрым анестезирующим эффектом, но кратко-временным действием.

Лекарственные формы:

- 5% пиромекаиновая мазь (анестезирующая);

- 5% пиромекаиновая мазь с метилурацилом (анестезирующая и противо-воспалительная);

- 3% пиромекаиновая мазь с метилурацилом на коллагене (анестезирующая и противовоспалительная).

Перилен ультра импортное аппликационное анестезирующее средство, применяемое для поверхностного обезболивания. Препарат оказывает одновременно анестезирующее и антисептическое действие.

Ксилонор анестезирующий препарат для наружного применения, обладает анестезирующим и антисептическим действием.

Показания к применению.

Анестезия места вкола иглы, удаление подвижных зубов, вскрытие пери-остальных абсцессов, иссечение капюшона при перикороните, гингивотомия, рассечение уздечек.

Инфильтрационная анестезия – послойное пропитывание анестетиком тканей в месте проведения операции.Данный вид анестезии широко используется при хирургических вмешательствах на мягких тканях лица (вскрытие подкожных абсцессов,удаление доброкачественных новообразова-ний, устранение небольших дефектов и деформаций), зубах, челюстях.

Проводниковая (столовая, региональная) **анестезия** производится введении-ем анестетика к месту прохождения нервного ствола, при этом анестезируется иннервируемая им область. В стоматологической практике на амбулаторном приеме используется проводниковая анестезия ветвей тройничного нерва.

В зависимости от анестезии той или иной ветви проводниковая анестезия делится на :

1. Обезболивание ветвей верхнечелюстного нерва:
   1) туберальная анестезия:
      а) внутриротовой способ;
      б) внеротовой способ;
   2) инфраорбитальная анестезия:
      а) внутриротовой способ;
      б) внеротовой способ;
   3) блокада большого небного нерва;
   4) блокада носонебного нерва;
   5) блокада верхнечелюстного нерва в крыловидно-небной ямке:
      а) подскулокрыловидный путь (по С.Н.Вайсблату);
      б) подскуловой путь;
      в) орбитальный путь (по Войно-Ясенецкому);
      г) небный путь (внутриротовой).

П. Обезболивание ветвей нижнечелюстного нерва:
   1) мандибулярная анестезия:
      а) внутриротовой способ;
      б) внеротовой способ.
         - поднижнечелюстной;
         - Подскуловой способ (Берше-Дубова);
   2) торусальная анестезия;
   3) блокада подборочного нерва;
   4) внутриротовой способ при ограниченном открывании рта;
   5) блокада нижнечелюстного нерва у овального отверстия.

Местные анестетики делятся по химическому составу на две группы:

1. Сложные эфиры:
   а) новокаин;
   б) анестезин;

в) дикаин.

2. Амиды :

а) лидокаин;

б) тримекаин;

в) мепивакаин;

г) прилокаин;

д) бупивакаин;

ж) артикаин.

Местное обезболивание, показания и противоказания.

Под термином местная анестезия понимают такие методы воздействия на ткани определенной области тела человек, которые не выключают сознания и вызывают потерю болевой чувствительности тканей этой области.

МЕСТНАЯ АНЕСТЕЗИЯ	
Инъекционные методы:	Неинъекционные методы
1. Безыгольный метод	1. Физические
2. Инфильтрационная	2. Физико-химические
3. Проводниковая	3. Химические

Неинъекционные методы обезболивания

Физические методы обезболивания – это использование низких температур (замораживание), лучей лазера, электромагнитных волн.

Физико-химические методы обезболивания – *это введение анестетиков при помощи электрофореза. Анестетик вводят*

с помощью аппаратов для гальванизации с анода (АГН, «Поток-1»). Марлю, смоченную раствором анестетика (5-10% раствор новокаина с адреналином) накладывают на обезболиваемую поверхность, на нее помещают влажную гидрофильную прокладку толщиной 1 см, а затем электрод. Катод располагают в межлопаточной области или на предплечье. Сила тока зависит от ощущений (15-20 мА). Длительность экспозиции 40-60 мин, глубина обезболивания тканей около 5 мм. Метод применяется для лечения невралгии тройничного нерва.

К химическим методам обезболивания относится аппликационная анестезия. Аппликация анестетиками применяется при вмешательствах на слизистой оболочке полости носа, рта, для обезболивания места ввода иглы при выполнении инъекционной анестезии. Для этого метода можно использовать 0,5-2% раствор дикаина (эффект обезболивания проявляется через 1-3 мин, продолжительность его 20-40), 1-2% раствор паромекаина, 1-5% раствор лидокаина и 10% раствор лидокаина в аэрозоли, 5% лидокаиновая мазь и др.

Инъекционные методы обезболивания

Анестезию безыгольным струйным методом проводят специальным аппаратом безыгольным инъектором БИЕ или БИ-8. Анестетик проходит под давлением через слизистую оболочку альвеолярного отростка, надкостницу, инфильтрирует костные канальцы, где расположены нервные окончания и мелкие сосуды. Для удаления зуба необходимо сделать 3-4 инъекции с вестибулярной стороны и 1-2 инъекции с оральной стороны. Вводят около 1,5мл анестетика. Обезболивание наступает сразу. Этот метод обезболивания можно использовать для удаления всех зубов на верхней челюсти, резцов, клинков и прималяров на нижней челюсти, при небольших операциях на альвеолярном отростке и в области тела нижней челюсти.

Инфильтрационными методами местной анестезии принято называть методы, при которых анестезия наступает в результате непосредственного пропитывания

раствором анестетика тканей. При удалении зубов и проведении костных операций на альвиаолярним отростке используют непрямую инфильтрационную анестезию. В этом случае анестетик из-под слизистой оболочки проникает в толщу губчатого вещества кости и пропитывает нервные окончания. Непрямая инфильтрационная анестезия более эффективна на верхней челюсти из-за особенностей анатомического строения (более тонкая компактная пластинка, имеющая много отверстий). На нижней челюсти инфильтрационная непрямая анестезия используется при удалении нижних резцов, имеющих значительную поверхность.

Методика проведения инфильтрационного
обезболивания при удалении зуба

Э Т А П Ы	ОБЕЗБОЛИВАНИЕ
1.Придать удобное положение пациенту кресле, Оценить его готовность к манипуляции	Обеспечить врачу хороший доступ к операцион-ному полю
2.Попросить пациента открыть рот и обработать Места ввода иглы раствором йодонта	Профилактика инфильтри рования места инъекции
3.Взять шприц с анестетиком в руку в виде «пис-Чего пера»	
4.Сделать вкол под слизистую в переходную складку в области проекции верхушки корня уда-ляемого зуба (скосом к кости, под углом 40-45 градусов к альвеолярному отростку).	
5.Перевести палец на поршень и ввести медленно анестетик (до 1-2,5мл).	Для избежания болевых ощущений, травмы сосу-дов
6.Сделать инъекцию под слизистую с оральной стороны в области проекции верхушки корня зуба (на верхней челюсти в свод твердого неба, где имеется клетчатка; на нижней челюсти в месте перехода слизистой на подъязычную область) – 0,5-1 мл	Большое количество анестетика может привести к отслаиванию надкостни-цы на небе, что вызывает болевую реакцию
7.Оценить эффективность обезболивания через 7-10 минут	Готовность пациента к хи Рургическому вмеша-тельству

Инфильтрационная анестезия может проводиться непосредственно под надкостницу или внутрикостно в область удаляемого зуба (прямой метод). В условиях поликлиники данный метод применяется редко, по строгим показаниям врачом-стоматологом. *Проводниковое обезболивание*

Проводниковыми методами местного обезболивания (ПМО) называются такие методы, при которых анестетик подходит к нервному стволу и осуществляет его блокаду, вызывая обезболивание определенной области, иннервируемой этим нервом. Проводниковые методы обеспечивают более полное обезболивание, продолжительное и охватывающее большую площадь с затратой меньшего количества анестетика. Различают также эндоневральную анестезию, когда анестетик вводятся прямо в нервный ствол.

Осуществление проводникового обезболивания требует от зубного врача знания топографической анатомии челюстно-лицевой области, особенно расположения нервов и кровеносных сосудов.

Проводниковое обезболивание может быть внутриротовым и внерото-вым. Внеротовые способы обезболивания имеют ряд преимуществ:

1) отсутствие риска заноса инфекции со слизистой оболочки полости рта в глубь мягких тканей;

2) возможность достичь обезболивания, когда рот не открывается из-за сведения челюстей;

3) возможность избежать уколов иглой в тех местах полости рта, которые поражены воспалительными или злокачественными процессами.

Показания к внеротовым методам:

1.Операции, требующие обезболивания проксимальных отделов нерва на основании черепа;

2. Травмы, контрактуры и анкилозы нижней челюсти;

3. Операции на поверхности лица и шеи.

Положительные качества проводникового обезболивания:

1. Возможность ограничиться всего одним-двумя уколами.
2. Отсутствие деформации мягких тканей в области предстоящей опера-ции.
3. Небольшое количество вводимого анестезирующего раствора.
4. Более длительный срок анальгезии.
5. Снижение активности слюноотделения.
6. Регионарное обескровливание и др.

ПРОВОДНИКОВЫЕ МЕТОДЫ ОБЕЗБОЛИВАНИЯ НА ВЕРХНЕЙ ЧЕЛЮСТИ

1. ТУБЕРАЛЬНАЯ АНЕСТЕЗИЯ

Этот метод позволяет выключить проведение болевых импульсов по верхним задним альвеолярным ветвям. Они располагаются в крылонебной ямке и на задней поверхности бугра верхней челюсти. В области бугра верхней челюсти имеется несколько отверстий. Они находятся на 18-25 мм выше края альвеолы верхнего третьего моляра. Через них нервные волокна входят в толщу костной ткани, поэтому раствор анестетика нужно ввести в область этих отверстий или несколько выше них.

Шпателем или зеркалом отводят щеку кнаружи. Расположив иглу скосом к кости под углом 45 градусов к гребню альвеолярного отростка, производят вкол на уровне коронки второго моляра в слизистую оболочку, отступая от свода преддверия рта на 0,5 см вниз. Иглу продвигают на глубину 2,5 см вверх, назад, внутрь. Шприц при этом отводят кнаружи, чтобы игла как можно ближе располагалась к кости. Если большие коренные зубы отсутствуют, то ориетиром является скулоальвеолярный гребень. Вкол иглы делают позади него. Обезболивание наступает через 10 минут.

Зона обезболивания: первый, второй, третий моляры, надкостница альвеолярного отростка и покрывающая ее слизистая оболочка в области этих зубов, слизистая оболочка и костная ткань задненаружной стенки глотки верхнечелюстной пазухи. Задняя граница обезболивания постоянная. Передняя может доходить до середины коронки первого моляра со щечной стороны.

2. Инфраорбитальная анестезия

Выключает болевую чувствительность в зоне иннервации конечных ветвей подглазничного нерва («малой гусиной лапки», передних верхних альвеолярных и средней верхней альвеолярной ветви). Создают депо из раствора анестетика в области подглазничного отверстия, реже вводят в подглазничный канал. Для определения подглазничного отверстия используют определенные анатомические ориентиры. Пальпируя нижний край глазницы, находят костный желобок, который располагается чаще всего на 0,5 см кнутри от его середины. Подглазничное отверстие находится на 0,5-0,75 см ниже этого ориентира или точки пересечения нижнего края глазницы и

вертикальной линии, проведенной через середину второго премоляра. Инфраорбитальная анестезия может быть проведена внеротовым и внутриротовым методами.

Внеротовой метод

Определяют проекцию подглазничного отверстия. Указательным пальцем левой руки фиксируют ткани этой области. Отступив вниз от неё и кнутри на 1 см, делают вкол иглы до кости. Расположив шприц параллельно оси подглазничного канала, продвигают иглу вверх, кзади и кнаружи, где вводят 0,5-1,5 мл анестетика. Осторожно перемещая иглу, отыскивают вход в канал. Это определяются по характерному «проваливанию» иглы или болевой реакции. Войдя в подглазничный канал, продвигают иглу на 7-10 мм и вводят ещё 0,5-1,0 мл раствора анестетика. Анестезия наступает через 3-5 минут.

Внутриротовой метод.

Шпателем отводят верхнюю губу вверх и вперед. Вкол иглы делают на 0,5 см кпереди от свода преддверия рта на уровне промежутка между центральными и боковыми резцами, реже на уровне клыка, первого или второго премоляров. В остальном техника анестезии не отличается от таковой при внеротовом методе.

Зона обезболивания: резцы, клыки, премоляры, костная ткань альвеолярного отростка, слизистая оболочка альвеолярного отростка с вестибулярной стороны в области этих зубов, слизистая оболочка и костная ткань передней, задненаружной, нижней и верхней стенок верхнечелюстной пазухи, кожа подглазничной области, нижнего века крыла носа, кожа и слизистая оболочка верхней губы.

Иногда зона обезболивания уменьшается от середины центрального резца до середины первого малого коренного зуба, реже увеличивается до середины первого большого коренного зуба.

3. Анестезия у большого небного отверстия **(**палатинальная анестезия).

При этом методе воздействуют на большой небный нерв, вводят анестетик в область большого небного отверстия. Оно находится на уровне середины коронки третьего большого коренного зуба, при отсутствии его на 0,5 см кпереди от границы твердого и мягкого неба. Для определения положения большого небного отверстия следует провести две взаимно пересекающиеся линии. Одну на уровне середины коронки третьего моляра от десневого края до средней линии верхней челюсти. Другую через середину первой и перпендикулярно ей. Точка пересечения этих линий будут соответствовать проекции большого небного отверстия.

Голова пациента должна быть запрокинута назад, рот широко открыт. Вкол иглы производят на 1 см кпереди и кнутри от проекции небного отверстия, т.е. отступив к средней линии от гребня альвеолярного отростка. Иглу продвигают вверх, кзади и кнаружи. Вводят 0,5 мл анестетика. Анестезия наступает через 3-5 мин.

Зона обезболивания: слизистая оболочка твердого неба, альвеолярного отростка третьего моляра до середины коронки клыка с небной стороны. Иногда зона обезболивания увеличивается до середины бокового резца и переходит на вестибулярную поверхность у третьего моляра. Часто она распространяется до уровня второго премоляра.

4. Анестезия у резцового отверстия

Воздействуют на носонебный нерв, анестетик вводят в область резцового отверстия, расположенного между центральными резцами, на 7-8 мм кзади от десневого края (область резцового сосочка).

Внутриротовой метод.

Ориентиром является резцовый сосочек. Голова пациента запрокинута назад, рот широко открыт. Слизистую резвого сосочка смазывают 1-2% раствором дикаина. Производят вкол иглы снизу вверх в резцовый сосочек, т.е. несколько кпереди от устья резцового канала. Продвигают иглу до кости,

Вводят 0,3-0,5 мл анестетика. Иногда удается войти в канал на 0,5-0,7 см. В этом случае эффект анестезии более выражен.

Внутриносовой метод

Анестетик вводят с обеих сторон от перегородки носа у основания её, предварительно смазав слизистую носа этой области 1-2% раствором дикаина с 0,1% раствором адреналина. При этом выключаются анастомозы к переднему отделу верхнего зубного сплетения. Применяется этот метод при невозможности выполнить внутриротовой.

Зона обезболивания: слизистая оболочка и надкостница альвеолярного отростка и твердого неба в треугольном участке, ограниченном серединой клыков, вершина его обращена к серединному шву. Иногда границы его распространяются до первого премоляра или суживаются до центральных резцов.

Методы обезболивания на нижней челюсти

Подскуловой способ анестезии второй и третьей ветвей тройничного нерва (по Вайсблату).

Целесообразность этого способа обусловливается сравнительной лег-костью и безопастностью его выполнения.

При этом способе иглу вводят непосредственно под нижним краем скуловой дуги и продвигают через вырезку ветви нижней челюсти по направлению к основанию наружной пластинки крыловидного отростка. Ориентиром для правильного направления иглы при этом способе является наружная пластинка крыловидного отростка. Её проекция на кожу находится по середине расстояния от основания козелка ушной раковины до нижненаружного угла глазницы.

Техника инъекции

После обработки кожи лица больного спиртом стерильной линейкой с нанесенными на ней сантиметровыми и миллиметровыими делениями под скуловой дугой измеряют расстояние от основания козелка ушной раковины, до наружного края глазницы у нижненаружного её угла и отмечают середину этого расстояния на кодже. На иглу длиной 6 см нанизывают стерильный резиновый кружок диаметром около 5 мм и иглу надевают на 10-граммовый шприц. В отмеченной точке производят вкол иглы и, предпосылая раствор новокаина, продвигают ее перпендикулярно поверхности кожи до упора в наружную пластинку крыловидного отростка. Отметив глубину погружения иглы резиновым кружочком, ее выводят примерно на половину отмеченного расстояния. Для анестезии второй ветви тройничного нерва иглу направляют кпереди под углом 20-25 градусов, не изменяя ее положения в горизонтальной плоскости. Продвинув на глубину, которая была отмечена резиновым кружочком, достигают входа в крылонебную ямку, где выпускают 3-10 мл 2 % раствора новокаина. Зона обезболивания распрост-раняется на соответствующую половину верхней и нижней челюстей.

*2. Анестезия зоны, иннервируемой третьей ветвью тройничного нерва, по Уварову***.**

В.М.Уваров предложил производить вкол иглы под скуловой дугой на 2 см кпереди от козелка ушной раковины, продвинув иглу в глубь мягких тканей так, чтобы она прошла через вырезку ветви нижней челюсти непосредственно перед мыщелковым отростком, и, погрузив ее на глубину 4-4,5 см, достигают овального отверстия, где вводят 5-6 мл 2% раствора новокаина.

3. Анестезия нижнего альвеолярного нерва в области отверстия нижней челюсти (мандибулярная анестезия).

Этот метод называют манибулярный, хотя нижнечелюстной нерв не блокирует. У отверстия нижней челюсти блокируют периферические его вет-ви нижний альвеолярный и язычной нервы. Для правильного проведения анестезии необходимо знать анатомию нижней челюсти, особенности её ветвей. Нижний альвеолярный нерв входит в костный канал через отверстие нижней челюсти. Оно расположено на внутренней поверхности ветви нижней челюсти на расстоянии 15 мм от переднего края, 13 мм от заднего, 22 мм от вырезки нижней челюсти и 27 мм от основания её. У взрослого

человека отверстие нижней челюсти находится на уровне жевательной поверхности нижних моляров. Спереди и изнутри оно прикрыто язычеом нижней челюсти, поэтому анестетик следует вводить, на 0,75-1 см выше этого отверстия, перед вхождением нерва в канал.

Внутриротовой метод

А) Анестезия с помощью пальпации костных ориентиров.

Ориентиром для вкола иглы является височный гребешок, который в виде костного валика спускается от венечного отростка к язычной поверхности альвеолярного отростка нижней челюсти. В нижнем отделе он разделяется на внутреннюю и наружную ножки, которые образуют треугольник. Пальцем пальпируют передний край ветви нижней челюсти на уровне задней поверхности коронки третьего моляра. Определяют височный гребешок, переместив палец несколько кнутри, проекцию его переносят на слизистую. Затем палец фиксируют в позадимолярной ямке. Вкол иглы делают кнутри от проекции височного гребешка на 0,75-1 см, выше жевательной поверхности третьего моляра, располагая шприц на уровне премоляров противоположной стороны. Продвинув иглу кнаружи и кзади до кости на 0,5-0,75 см. Вводят 0,5-3 мл раствора анестетика, выключают язычный нерв, продвинув иглу ещё на 2 см, доходят до места вхождения нижнего альвеолярного нерва через отверстие нижней в канал. Здесь вводят 2-3 мл анестетика для выключения этого нерва. Не меняя исходного положения шприца, не всегда удаётся продвинуть иглу к отверстию нижней челюсти. Это становится возможным, если переместить шприц на уровень центральных резцов и продвинуть иглу кзади на 2 см параллельно внутренней поверхности ветви нижней челюсти.

Б) Аподактильный способ.

Ориентиром является крыловидно-нижнечелюстная складка, которая расположена кнутри от височного гребешка. Рот больного широко раскрыт. Шприц располагают на уровне премоляров противоположной стороны. Вкол производят в наружный край крыловидно-нижнечелюстной складки на середине расстояния между жевательными поверхностями верхних и нижних моляров. Если складка широкая, то вкол иглы производят в середину, если узкая, то в медиальный край её. Иглу продвигают кнаружи и кзади до кости (на глубину 1,3-2 см). Вводят 2-3 мл анестетика, выключая нижний альвеолярный и язычный нервы. Иногда игла, погруженная в ткань на 2 см, не касается кости. В таком случае иглу нужно отвести ещё более в противоположную сторону, расположив его на уровне второго моляра.

Внеротовые методы

Из поднижнечелюстной области.

Производят вкол иглы у основания нижней челюсти, отступя на 1,5 см кпереди от её угла. Иглу продвигают вверх на 3,5-4 см по внутренней поверхности нижней челюсти строго параллельно заднему её краю. Следует сохранять контакт иглы с костью Удобнее вводить иглу без шприца и только перед введением анестетика присоединить его. Вводят 2 мл обезболивающего раствора для блокады нижнего альвеолярного нерва. Продвинув иглу вверх ещё на 1 см, выключают язычный нерв.

Подскуловой метод по Берше-Дубову.

Располагают иглу перпендикулярно коже боковой поверхности лица. Вкол иглы производят непосредственно под нижним краем скуловой дуги, отступя на 2 см кпереди от основания козелка уха. Иглу продвигают на 3-3,5 см внутрь, предпосылая анестетик. Вводят 3-5 мл анестетика.

Зона обезболивания при мандибулярной анестезии все зубы нижней челюсти соответствующей половины, костная ткань альвеолярной части и частично тела нижней челюсти, слизистая оболочка альвеолярной части в вестибулярной и язычной стороны, слизистая оболочка подъязычной области и передних 2\3 языка, кожа и слизистая оболочка нижней губы, кожа подбородка на стороне анестезии. Обезболивание наступает через 15-20 мин. Продолжительность его 1-1,5 часа.

4. ТОРУСАЛЬНАЯ АНЕСТЕЗИЯ ПО ВАЙСБРЕМУ

Раствор анестетика вводят в область нижнечелюстного валика, где располагается нижнеальвеолярный, язычный и щёчный нервы, окруженные клетчаткой. Рот пациента должен быть открыт максимально широко.Местом вкола является точка, образованная пересечением горизонтальной линии, проведенной на 0,5 см ниже жевательной поверхности верхнего третьего моляра и бороздки, образованной латеральным скатом крыловидно-нижнечелюстной складки и щекой. Иглу вводят строго перпендикулярно тканям щеки, направляя шприц с противоположной стороны, её продвигают до кости на глубину от 0,25 до 2 см. Вводят 1,5-2 мл анестетика, выключая нижний альвеолярный и щечный нервы, выведя иглу в обратном направлении вводят 0,5-1 мл анестетика для выключения язычного нерва. Анестезия наступает через 5 минут.

Зона обезболивания: те же ткани, что и при анестезии у отверстия нижней челюсти, а также слизистая оболочка и кожа щеки, слизистая оболочки альвеолярной части нижней челюсти от середины второго премоляра до середины второго моляра.

5. *АНЕСТЕЗИЯ У ПОДБОРОДОЧНОГО ОТВЕРСТИЯ*

Подбородочное отверстие находится на 12-13 мм выше основания тела нижней челюсти, на уровне середины альвеолы нижнего второго премоляра или межальвеолярной перегородки между первым и вторым премолярами. Подбородочное отверстие скрывается кзади, кверху и наружу.

Внеротовой метод

Если анестезию проводят на правой половине нижней челюсти, то врачу следует стать справа и сзади больного. Вкол иглы делают на 0,5 см выше и кзади от этой точки, придав игле, направление с учетом хода канала, внутрь и кпереди до контакта с костью. Вводят 0,5 мл анестетика. Осторожно иглой отыскивают вход в канал и вводят на глубину 3-5 мм. Вводят 1-2 мл анестетика, обезболивание наступает через 5 минут.

Внутриротовой метод

Зубы сомкнуты. Отводят щеку, вкол делают на уровне середины коронки первого моляра, отступая несколько миллиметров кнаружи от нижнего свода преддверия рта. Иглу продвигают на 0,75-1 см вниз, и внутрь до подбородочного отверстия. Остальные моменты анестезии такие же, как при внеротовом методе.

Зона обезболивания: мягкие ткани подбородка и нижней губы, премоляры, клыки и резцы, костная ткань альвеолярной части, слизистая оболочка с вестибулярной стороны. Иногда зона обезболивания распространяется до уровня второго моляра.

6. Анестезия по Берше для устранения воспалитель-ной контрактуры нижней челюсти

Эта анестезия обезболивает двигательные волокна третьей ветви тройничного нерва. Иглу вкалывают перпендикулярно коже под скуловой дугой на 2 см кпереди от козелка уха и, продвигая ее через полулунную вырезку нижней челюсти на глубину 2-2,5 см, вводят 3-4 мл 2% новокаина. Анестезия наступает через 10 мин. М.Д.Дубов модифицировал способ по Берше. При продвижении иглы вглубь на 3-3,5 см и введении здесь анестетика последний проникает к внутренней поверхности латеральной крыловидной мыщцы и выключает нижнелуночковый и язычный нервы, которые располагаются рядом с этой мышцей.

При общей анестезии (наркозе) достигается состояние обратимого торможения ЦНС с помощью лекарственных средств, физических факторов или психических воздействий. Происходит отключение сознания, устранение восприятия болевых импульсов, подавляются некоторые рефлексы, расслабляются скелетные мышцы.

В зависимости от способа введения наркотических веществ различают:

1. Ингаляционный наркоз

2. Неингаляционный наркоз
3. Комбинированный наркоз
   а) электронаркоз.

Кроме наркоза в хирургической стоматологии используют нейролептанальгезию, атаралгезию, центральную анальгезию, аудиоанестезию.

Нейролептанальгезия (НЛА) – это введение в/в анальгезирующего средства (анальгетика) фентанила и нейролептического средства дроперидола, что вызывает потерю болевой чувствительности без выключения сознания.

Центральная анальгезия – достигается большими дозами наркотических анальгетиков, поэтому применяют по строгим показаниям. Сознание сохраняется, но теряется болевая чувствительность, соматические и вегетативные реакции на боль.

Звуковая анестезия – достигается воздействием на слуховой анализатор звуковых сигналов определенного частотного диапазона. В коре головного мозга в зоне звукового анализатора возникает очаг возбуждения, который внушает торможение в других отделах.

Акупунктурная анальгезия – достигается механическим воздействием электрическим током на определенные точки на теле.

Показанием к общему наркозу в условиях поликлиники психоэмоциональная неустойчивость пациента, непереносимость местных анестетиков, проведение болевых операций у детей.

Противопоказанием общего обезболивания являются пневмонии, острые респираторные заболевания, носовое дыхание, острые заболевания печени, декомпенсированный диабет, инфаркты миокарда и постинфарктный период до 6 месяцев; выраженная анемия, бронхиальная астма, острые алкогольные или наркотические опьянения, применение глюкокортикоидных препаратов, тиреотоксикоз, частые приступы эпелепсии.

Осложнения наркоза. Среди наиболее опасных осложнений общего обезболивания встречаются следующие:

1. Нарушение проходимости дыхательных путей , связанное с западением языка, надгортанника, ларинго- и бронхоспазмом, механической закупоркой дыхательных путей, попаданием инородного тела (зубных протезов, подвижных зубов, слизи, крови, рвотных масс).

Остановка дыхания и сердца

Общее обезболивание имеет два вида:

1) ингаляционные методы обезболивания;

2) неингаляционные методы обезболивания.

При ингаляционном наркозе используется носовая или ротоносовая маска. Применяется смесь азота с кислородом (80% к 20% или 75% к 25%). Однако наркотическое действие закиси азота слабое, поэтому его можно использовать при кратковременных вмешательствах. Фторотанзакисно-кислородный наркоз имеет наиболее широкое применение в амбулаторной практике. Неингаляцион-ные виды наркоза внутривенный и внутримышечный. Применяются препараты эпонтол (собревин), кетамин (кеиелар, кетажект, калипсол).

Перед проведением общего обезболивания проводится предварительный осмотр ребенка. Собирается тщательно анамнез (перенесенный и сопутствую-щие заболевания, характер ранее применявшегося обезболивания, наличие аллергии и идиосинкразии к лекарственным препаратам). Изучается дыхание и сердечно-сосудистая система. При хирургических вмешательствах учитывают-ся показания свёртываемости крови. Наркоз даётся натощак или спустя 4 часа после еды. В посленаркозный период дети в течение 30-60 мин. находятся под наблюдением анестезиолога. После проверки адекватности реакции на окружающую ребенка обстановку и полной нормализации гемодинамики ему разрешается уходить домой в сопровождении родителей.

Показания к выбору метода обезболивания

Выбор обезболивания в практике амбулаторного хирурга-стоматолога будет зависеть от объема оперативного вмешательства, его продолжительности, общего состояния ребенка, наличия сопутствующих заболеваний и пороков, аллергического статуса.

Основным видом инъекционного обезболивании в детской стоматологии является инфильтрационная анестезия, в большинстве случаев она дает хороший анестезирующий эффект. Это связано с особенностями строения тканей ребенка. В детском возрасте кортикальная пластика челюстных костей тонкая, хорошо проницаемая для анестетика. В кости обилие губчатого вещест-ва, наличие большого количества анастомозов кости с богато васкуляризиро-ванной надкостницей и мягкими тканями. Однако на нижней челюсти не всегда удается достичь оптимального анестезирующего эффекта в области моляров, где из-за объема кости диффузия анестетика резко снижается.

Проводниковая анестезия в детском возрасте применяется значительно реже, чем у взрослых. При объемных и длительных вмешательствах показано общее обезболивание (наркоз). Исключение составляет торусальная анестезия и анес-тезия у резцового отверстия, они имеют достаточно широкое применение в детском возрасте.

Показания к общему обезболиванию следующие:

1. Сопуствующие пороки развития и заболевания сосудисто-сердечной и центральной нервной системы.
2. Острые воспалительные процессы.
3. Непереносимость местных анестетиков.
4. Объемные и продолжительные вмешательства.
5. Повышенная эмоциональная возбудимость ребенка.
6. Желание родителей провести лечение под наркозом.

Противопоказания к наркозу:

1. Пороки сердца в стадии декомпенсации.
2. Острые инфекционные заболевания и пневмонии.
3. Острые заболевания печени и некомпенсированный сахарный диабет.
4. Тяжелые формы рахита.
5. Атрезия носовых ходов (возможно применение только внутривенного наркоза).
6. Дети с полным желудком. В случае оказания им экстренной стоматологической помощи под наркозом необходимо выжидание в течение 4 часов. Если же вмешательство нельзя откладывать, то удаление желудочного содержимого осуществляется через резиновый зонд.

Седативная подготовка ребенка

Седативная подготовка необходима для коррекции психоэмоционального состояния ребенка, испытывающего страх как в ожидании лечения, так в процессе лечения**.** *Премедикация* – использование лекарственных препаратов в предоперационном периоде с целью коррекции психоэмоционального состоя-ния ребенка. *Постмедикация* – использование лекарственных препаратов с целью защиты ребенка в послеоперационном периоде от болевых ощущений. Перед назначением лечения необходимо выяснить наличие сопутствующих заболеваний у ребенка. Дозы лекарственных препаратов назначают с учетом возраста, массы и поверхности тела пациента.

Премедикация взрослых и детей по схеме Е.Д.Покотило и Л.К. Банной.

За 45-60 минут до операции у больного измеряют артериальное давление, определяют частоту пульса, затем больные получают внутрь седативную смесь лекарственных веществ в таблетках, состоящую из следующих ингредиентов: мепротан 0,4-0,6г, амизил 0,0001г, дипразин 0,025г, амидопирин 0,3г.

Дети до 10 лет получают мептротана 2 таб., амизила 0,5 драже, дипразина 0,5 драже и амидопирина 0,5 таб.

Через 45 минут или 1 час больные отмечают исчезновение страха, успокаиваются.

Показания: всем беспокойным детям, взрослым, страдающим неврастен-ней, стерией, шизофренией, эпилепсией, при проведении травматичных и длительных операций.

Особенности выполнения техники местного обезболивания у детей раз-личного возраста

При выполнении инъекционного обезболивания следует учитывать возраст-ные анатомо-топографические и физиологические особенности ребенка.

Анатомо-топографические особенности верхней челюсти у детей, особенности анестезии

Небо плоское, у новорожденных отделено от глазницы на 1,5 см. В переднем отделе у новорожденных и детей раннего возраста костная прослойка между небным отростком и носовой полостью очень тонкая. Слизистая твердого неба плотно прилежит к кости, в альвеолярно-небном желобке вдоль небного сосудисто-нервного пучка рыхлой клетчатки практически нет. Проекция резцового отверстия соответствует резцовому сосочку. Большое небное отверстие располагается на уровне дистальной поверхности вторых молочных моляров. В последствии это отверстие смешается кзади и располагается сначала на уровне дистальной поверхности первого постоянного моляра, а затем на уровне второго постоянного моляра.

Инфильтрационную анестезию в области передней складки необходимо делать осторожно, продвигая иглу вверх по кости не более 1 см, с ориентацией на проекцию верхушек. Более глубокое продвижение иглы в переднебоковом отделе чревато повреждением сосудисто-нервного пучка, выходящего из подглазничного отверстия. В детском возрасте оно располагается низко над верхушками 1-го молочного моляра.

Анатомо-топографические особенности нижней челюсти у детей, особенности анестезии

Особенности анатомического строения нижней челюсти у детей:

1. Ветвь в 3-4 года в 2 раза уже, чем у взрослого. Расстояние от височного гребня до отверстия нижней челюсти;

а) 3-4 года – 8-9мм;
б) 5-6 лет - 10мм;
в) 11-13лет – 12-13мм;
г) у взрослого – 15мм.

2. Высота ветви нижней челюсти у детей меньше, чем у взрослых, и отвер-стие нижней челюсти располагается ниже.

3. Нижний альвеолярный, язычный и щечный нервы расположены ближе друг к другу.

4. Объем крыловидно-челюстного пространства меньше.

Техника выполнения анестезии будет отличаться у детей разного возраста, что связано с особенностями анатомического строения нижней челюсти. Поэтому особенности техники выполнения торусальной анестезии следующие:

1. Используются более короткие иглы, чем у взрослых.
2. Вкол иглы производят ниже, чем у взрослых:

а) в 3-4 года ниже жевательной поверхности нижних молочных моляров;
б) в 5-6 лет на уровне жевательной поверхности нижних молочных мо-ляров;
в) в 10-12 лет на середине расстояния между жевательной поверхностью верхних и нижних моляров.

Операция удаления зуба – это хирургическая манипуляция, при выполнении которой искусственно разрушается пародонтальный связочный аппарат и зуб извлекается из альвеолы. Удаление зубов у детей имеет ряд особенностей, поскольку детские зубы

проходят три периода развития: временный прикус, сменный прикус и постоянный прикус. К удалению зубов в детском возрасте надо подходить очень осторожно, поскольку раннее удаление молочных зубов при наличии под ними зачатков постоянных зубов может привести, во-первых, к повреждению этих зачатков, во-вторых, к формированию неправильного прикуса. Оставшиеся молочные зубы сближаются, оставляя, таким образом, мало места для прорезывания постоянного зуба (и он может искривиться, начать расти в сторону). Поэтому здоровый молочный зуб следует удалить (если он сам не выпал) только при практически полном рассасывании его корней.

Удаление молочных зубов у детей: показания к удалению

Показаниями к **удалению молочных зу**бов являются: подвижность молочных зубов II и Ш степени при физиологическом рассасывании корней (более, чем на ½ длины корня), задержка рассасывания корней молочных зубов, корни сильно разрушенных зубов (являются источником хронической инфекции), осложненные формы кариеса (не позволяющие эффективно вылечить зуб), острые одонтогенные воспалительные заболевания (периостит, обострение хронического периодонтита, остеомиелит, флегмона, лимфаденит, гайморит), острая травма зуба (перелом коронки и корня зуба), перелом коронки молочного зуба (если его корень находится в стадии рассасывания), наличие ретенированных и сверхкомплектных зубов (являющихся потенциальным очагом воспаления или травмирующим фактором), ортодонтические показания.

Удаление постоянных зубов у детей: показания к удалению

Показаниями ***к*** *удалению постоянных зубов у детей* являются: потеря анатомической и функциональной ценности зуба, острые одонтогенные воспалительные заболевания (возникающие при осложненном кариесе - обострение периодонтита, периостит, остеомиелит, гайморит, флегмона), сверхкомплектные и ретенированные зубы (не имеющие возможности для прорезывания), осложнения, связанные с неправильным лечением зуба (перфорация дна пульпарной камеры или перфорация корня), оскольчатый или продольный перелом корня зуба, высокая подвижность (II и Ш степени) постоянных зубов при тяжелых формах пародонтита, ортодонтические показания (например, скученность зубов с недостатком места в зубной дуге).

Также удаляются комплектные зубы, которые прорезались в небном, язычном или шеечном положении, когда вернуть их на обычное место с помощью современных ортодонтических приспособлений невозможно.

Удаление зубов у детей: противопоказания к удалению

Относительными *противопоказаниями к удалению зубов* являются: сердечно-сосудистые заболевания (стенокардия, аритмия, эндокардит и миокардит в стадии обострения, пароксизмальная тахикардия, гипертонический криз), заболевания слизистой оболочки полости рта (стоматит, гингивит, хейлит, герпес, молочница), острые инфекционные заболевания (ОРЗ, грипп, корь, скарлатина, коклюш, пневмония, ангина и т.п.), заболевания центральной нервной системы (острое нарушение мозгового кровообращения, менингит, энцефалит, олигофрения, болезнь Дауна), заболевания крови (лейкемия, гемофилия, злокачественное малокровие, острый лейкоз), острые заболевания почек, острая лучевая болезнь во II-Ш стадиях, алиментарная дистрофия, авитаминоз, цинга, менструация.

Удаление зуба, расположенного в зоне опухоли (в злокачественной опухоли или в костной гематоме) является *абсолютным противопоказанием.*

Удаление молочных зубов у детей: техника удаления

Техника *удаления молочных зубов* сильно отличается от таковой для постоянных, что обусловлено особенностями морфологического строения молочных зубов. У молочных зубов расхождение корней более выражено, стенки альвеол тонкие, шейка зуба невыражена, внизу могут находиться зачатки постоянных зубов. Осторожность при удалении молочных зубов связана с тем, чтобы не повредить зачатки постоянных зубов. Поэтому используют специальные детские щипцы, которые не продвигают на большую

глубину. Фиксация щипцов должна быть слабой, чтобы не раздавить тонкие стенки коронок молочных зубов.

После удаления как молочного, так и постоянного зуба необходимо в течение нескольких дней тщательно следить за лункой. Осложнениями могут быть отдаленное луночковое кровотечение и альвеолит – воспалительный процесс тканей лунки зуба.

Удаление зубов у детей: альвеолит

Альвеолит чаще возникает при удалении постоянных зубов. Его возникновению могут способствовать травматическое или неполное удаление зуба. Альвеолит начинается с боли в лунке, общего недомогания, повышения температуры. Слизистая оболочка гиперемирована, отечна, болезненна. Кровяной сгусток в альвеоле грязно-серого цвета с неприятным запахом, иногда сгусток отсутствует ("сухая лунка"). Лечение направлено на устранение очага поражения путем промывания растворами антисептиков с последующим наложением йодоформной турунды, пропитанной антисептиком. Турунду меняют через 3-4 дня, а в дальнейшем – через неделю.

Удаление зубов у детей - показания и противопоказания к удалению зуба

Для решения вопроса относительно показаний и противопоказаний к удалению зубов необходимо знать: сроки прорезывания, формирования корней временных и постоянных зубов; особенности клинического течения и лечения пульпитов, периодонтитов, периоститов и остеомиелитов, а также травматических повреждений зубов и челюстей.

Учитывая тот факт, что зубы у детей проходят три периода развития, целесообразно рассмотреть показания к удалению зубов во временном, сменном и постоянном прикусах.

I. Показания к удалению зубов во временном прикусе (до 6 лет):

— временные зубы, с которыми ребенок родился и которые препятствуют естественному вскармливанию;

— острые одонтогенные заболевания (гнойный периостит, остеомиелит, абсцесс, флегмона, лимфаденит). В тех случаях, когда до смены временного зуба осталось еще 2-3 года, надо приложить все силы для его лечения. Только при остеомиелите "причинный" зуб однозначно должен быть удален;

— неэффективное лечение хронического гранулирующего периодонтита;

— рассасывание корня больше чем на 1/2 его длины и подвижность зуба II—III степени;

— удаление вследствие травмы или травматическая дистопия резцов при наличии резорбции корней;

— перелом коронки на уровне шейки или верхней трети корня при его резорбции.

II. Показания к удалению зубов в сменном прикусе (от 6 до 11 лет):

— острые одонтогенные заболевания (гнойный периостит, абсцесс, флегмона, лимфаденит) при условии, что корни временного зуба рассосались больше чем наполовину; постоянный или временный зуб не подлежит консервативному лечению;

— острый или хронический одонтогенный остеомиелит челюстей;

— острый пульпит и периодонтит временных моляров у детей 9-10 лет при наличии зачатков постоянных зубов;

— неэффективность лечения хронического периодонтита временных и постоянных зубов;

— распространение очага воспаления на межкорневую перегородку постоянных или временных многокорневых зубов;

— наличие временного зуба или его корня, когда постоянный уже прорезался;

— замедленная резорбция корней временного зуба, мешающая своевременному прорезыванию постоянного;

— все виды травматических переломов корпя временного зуба и перелом корня постоянного при невозможности использования его под штифтовый зуб;

— перелом коронки зуба, если корень его находится в стадии рассасывания;

— удаление временного зуба вследствие травмы;

— расположенные в линии перелома челюсти временные и постоянные зубы.

III. Показания к удалению зубов в постоянном прикусе (от 11 до 15 лет):

— зубы, являющиеся источником одонтогенного острого остеомиелита челюстей (преимущественно моляры);

— зубы с хроническим гранулирующим или гранулематозным периодонтитом, который нельзя вылечить консервативно пли одним из хирургических методов (гемисекция, реплантация, резекция верхушки корня, ампутация корня);

— значительное разрушение коронковой части зуба, если корень последнего нельзя использовать для протезирования;

— осложнения, связанные с лечением зубов (перфорация дна пульповой камеры зуба или корня при обострении воспаления);

— сверхкомплектные, ретенированные зубы, не имеющие условий для прорезывания;

— временные зубы, которые задержались до 15 лет, при наличии в челюсти (по данным рентгенологического исследования) правильно расположенных постоянных;

— интактные зубы, расположенные в линии перелома и мешающие репозиции отломков челюсти;

— зуб с хроническим воспалительным процессом возле верхушки корня, расположенный в линии перелома челюсти;

— оскольчатый или продольный перелом корня постоянного зуба;

— ортодонтические показания.

По ортодонтическим показаниям постоянные зубы у детей удаляют, например, при скученности их во фронтальном участке верхней челюсти с недостатком места в зубной дуге (большей частью для клыков). При этом удаляют первые премоляры или третьи моляры или их зачатки. Последние удаляют и при чрезмерном развитии ментального отдела нижней челюсти для прекращения его роста.

Удалению подлежат также комплектные зубы, которые прорезались в таком положении (нёбное, язычное, щечное), при котором невозможно переместить их на обычное место современными ортодонтическими или хирургическими методами.

Абсолютных противопоказаний к удалению зубов в большинстве своем у детей нет, однако при некоторых заболеваниях и патологических состояниях это вмешательство следует временно отложить или подготовить к нему ребенка. Некоторые из нижеприведенных заболеваний можно обнаружить во время детального сбора анамнеза.

Относительными противопоказаниями к удалению зубов являются:

— сердечно-сосудистые заболевания (стенокардия, аритмия, ревматизм, эндокардит и миокардит в стадии обострения, выраженная декомпенсация сердечной деятельности);

— заболевания почек (острый или обострившийся хронический гломеруло-нефрит с декомпенсированной функцией, почечная недостаточность);

— острые инфекционные заболевания (дифтерия, скарлатина, корь, коклюш и т.п.);

— заболевания крови (лейкоз, гемофилия, тромбоцнтопения и т.п.);

— заболевания ЦНС (менингит, энцефалит);

— психические заболевания в период обострения (эпилепсия, шизофрения и т.п.);

— острые воспалительные заболевания слизистой оболочки ротовой полости (гингивит, стоматит);

— зубы, расположенные в злокачественной опухоли или костной гемангиоме.

— по поводу удаления зуба из злокачественной опухоли такое противопоказание ближе к абсолютному, поскольку нет смысла удалять зуб. Болит у ребенка уже не сам зуб. Доминантным является другое заболевание — злокачественная опухоль;

— удаление зуба, расположенного в костной гемангиоме, к сожалению, может быть моментом установления диагноза "гемангиома". Если же диагноз поставлен раньше, то зуб удаляют в условиях стационара на фоне предшествующей подготовки;

— острые заболевания дыхательных путей (грипп, бронхит, пневмония и т.п.);

— временные зубы у взрослых из-за отсутствия закладки постоянных;

— менструация.

Клиническое занятие №1

Тема: Обезболивание в детской стоматологии. Удаление временных и постоянных зубов. Общие и местные обезболевания

Технологические модели по образованию

Время занятия: 3 ч.	Количество студентов 8-10
Вид занятия:	Клиник занятие
План:	Ознакомление с темой
Задача учебного занятия:	Изучить правила обезболивания в детской хирургической стоматологии. Изучить удаления временных и постоянных зубов у детей.
Методы обучения:	Клиническое обследование, сбор анамнеза, писать историю болезни, беседа.
Вид занятия:	Массово-коллективный, персональный
Наглядные пособия по теме:	Стоматологическое кресло, стомалогическое зеркало, пинцет, шпатель, лоток, столик врача, спирт, фурацилин, марлиевые шарики, стерильные перчатки
Обстановка для проведения занятия:	Клинически оборудованный симуляционный кабинет, клинический кабинет
Мониторинг и критерии оценок:	Клинический анализ, оценка, устный контроль, вопрос-ответ

Практическое занятие №2

Тема: Одонтогенный периостит челюстных костей у детей. Классификация, клиническая картина, хурургическая и медикаментозная лечения.

Технологические модели по образованию

Время занятия: 2 ч.	Количество студентов: 8-10
Вид занятия	Введение новостей по практике
План	Этиология одонтогенного периостита челюстных костей у детей Патогенез Клиника Диагностика и диф.диагностика Лечение
Задача учебного занятия	Изучить этиологию, клинических проявлений, диагностику, дифференциальная диагностику, способы хирургического лечения одонтогенных периоститов челюстных костей у детей.
Методы обучения	Беседа, наглядные пособия по практике
Вид занятия	общий-коллективный
Наглядные пособия по теме	Учебное пособие, практический материал, проектор, компьютер
Обстановка для проведения занятия	Методическая оборудованная аудитория
Мониторинг и критерии оценок	Устный опрос

Технологическая карта практического занятия

Этапы работы	Преподаватель	Студент
1. Этапы подготовки	1. Цель занятия 2. Подготовка слайдов по теме 3. Литература по теме: 1. Колесов А.А. – Стоматология детского возраста. М., 1991г. 463 с. 2. Персин Л.С. - Стоматология детского возраста 2003г. 3. Харьков Л.В. Хирургическая стоматология и челюстно-лицевая хирургия детского возраста Год издания: 2005г.	Записывают тему и слушают
2. Основной этап	1. Разделение студентов на 2 маленькие подгруппы, задает вопросы по теме; 2. Использование слайдов и мультимедий; 3. проводит лечебные работы; 4. Объединяет все сведения по заданной теме, активно участвующих студентов поощряет и обще оценивает.	Разделяют на маленькие группы, смотрят, участвуют, слушают. Студент высказывает свое мнение дополняет и задает вопросы
3. Заключительный этап	1. Заключение. 2. Самостоятельная работа. 3. Домашнее задание.	Слушают Записывают заключение

Вопросы по теме:

1. Периостит челюстных костей -этиология, патогенез. Особенности возникновения периоститов у детей. Классификация.

2. Острый серозный периостит – причины возникновения, клиника, дифференциальная диагностика, лечение. Прогнозирование течения и исхода заболевания.

3. Острый гнойный периостит причины возникновения, клиника, дифференциальная диагностика, лечение. Прогнозирование течения и исхода заболевания. Показание к госпитализации ребенка с острым гнойным периоститом.

4. Хронический периостит классификация, причины возникновения, клиника, лечение.

Текст практического занятия

Периостит *(periostitis)* — это острое или хроническое воспаление надкостницы челюстей обычно одонтогенного (реже травматического) или другого происхождения.

Одонтогенный периостит — несколько неудачное выражение, так как под

одонтогенностью подразумевают лишь путь проникновения инфекции в периост и не больше. Это касается также остеомиелитов и их осложнений, если причиной развития процесса является зуб.

Дети с одонтогенным периоститом челюстей составляют 3,3 % всех больных, которые обращаются в поликлинику к хирургу-стоматологу. Преимущественно это дети 4-5 лет (7,7 % общего количества посещений в данной возрастной группе). Чаще всего периоститы возникают в весенний и осенний периоды. Одонтогенный периостит большей частью является следствием острого и обострившегося хронического периодонтита. "Причинными" зубами чаще являются: 54, 55, 64, 65, 74, 75, 84, 85 и 16, 26, 36, 46. По нашим данным, в 23 % случаев периостита "причинные" зубы раньше не лечились.

Патогенез. Воспалительный процесс в надкостнице вызывает банальная микрофлора, чаще находящаяся в периодонте, куда проникает по каналу зуба. Логическим продолжением этого процесса должен бы быть остеомиелит, для развития которого во временном прикусе есть все условия: костная ткань челюстей не полностью минерализована, каналы остеона широкие и короткие, корневые каналы зубов широкие. Однако эти особенности у детей способствуют у детей быстрому распространению инфекции по транзиторным лимфатическим и венозным сосудам из периодонта в надкостницу. С одной стороны, они являются благоприятными условиями для распространения инфекции в кость, но с другой — при адекватной реактивности детского организма способствуют хорошему оттоку (рис. 24).

Удобная для практического врача классификация периостита челюстей приведена на схеме 5.

В зависимости от локализации — верхняя челюсть (альвеолярный отросток, бугор), нижняя челюсть (угол, ветвь, край, альвеолярный отросток) — периостит имеет свои особенности течения.

Рис. 24. Схема распространения воспалительного процесса одонтогенным путем: 1 — гранулирующий периодонтит зуба; 2 — острый гнойный периостит челюсти; 3 — острый гнойный лимфаденит подчелюстной области; 4 — флегмона подчелюстной области; 5 — абсцесс челюстно-язычного желобка

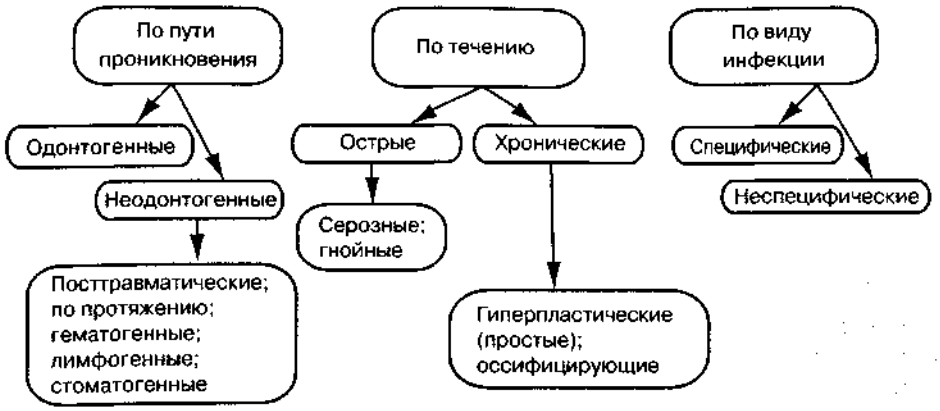

Схема 5. Классификация периоститов челюстей

Острый одонтогенный серозный периостит

Это заболевание у детей диагностируется редко, поскольку явления серозного воспаления быстро переходят в гнойные (на протяжении 1-2 сут.).

По нашим данным, лишь 11 % родителей обращаются за помощью в тот день, когда ребенок начинает жаловаться на боль в зубе, 17 % — на припухлость мягких тканей возле зуба, 73 % — на нарушение общего состояния. Обычно от момента появления боли в зубе до обращения в поликлинику проходит 3-4 сут.

Жалобы. Если родители своевременно обращаются к врачу, то предъявляют жалобы на боль в зубе во время накусывания па него, болезненную припухлость щеки и челюсти, ухудшение самочувствия ребенка, проявляющееся нарушением сна и аппетита.

Клиника. В связи с тем что при серозном периостите общее состояние ребенка страдает мало, явления интоксикации умеренные, местные признаки более выражены. Заболевание проявляется асимметрией лица за счет отека мягких тканей вокруг болезненного утолщения надкостницы челюсти. В "причинном" зубе диагностируется периодонтит. Коронка зуба обычно с глубокой кариозной полостью, изменена в цвете; реакция на перкуссию положительная. Переходная складка альвеолярного отростка вокруг "причинного" зуба сглажена с одной стороны (чаще со щечной), инфильтрирована, болезненна, слизистая оболочка гиперемированна, отечна. Флюктуация не определяется.

Диагноз острого одонтогенного серозного периостита основывается на вышеприведенных жалобах и данных объективного обследования. Специфической рентгенологической картины острого серозного периостита нет, поэтому для подтверждения диагноза это обследование проводить нецелесообразно. Лишь при обострении хронического периодонтита прицельная рентгенография дает соответствующую информацию о состоянии периодонта "причинного" зуба.

Дифференциальная диагностика острого серозного периостита проводится с острым и обострившимся хроническим гранулирующим периодонтитом, острым гнойным одонтогенним периоститом (клиника этих заболеваний описана в соответствующих разделах).

Лечение. Сначала решается тактика относительно "причинного" зуба в зависимости от его функционального состояния. Во временных зубах учитывается стадия резорбции корней, а в постоянных — возможность ликвидации очага терапевтическим путем за счет оттока экссудата через каналы. При неэффективности консервативного медикаментозного лечения зуб удаляется. Далеко не всегда после удаления "причинного" зуба в последующем наблюдается облегчение — уменьшение боли, отека тканей. Поэтому гарантом полного выздоровления может быть проведение периостотомии одновремено с удалением зуба и последующее дренирование раны на протяжении 3-4 сут. Проводя разрез надкостницы при серозном периостите, мы не ждем появления гноя, а делаем это

для снятия напряжения тканей в участке воспаления. Последнее положение в особенности касается детей младшего и школьного возраста.

Противомикробные и антигистаминные препараты назначают при выраженных явлениях интоксикации. Основные представители групп препаратов, использующихся для лечения периоститов, приведены в приложении.

Осложнением острого серозного периостита может быть острый гнойный периостит.

Острый одонтогенный гнойный периостит

Острый одонтогенный гнойный периостит *(periostitis odontogenic acuta punctata)* чаще встречается в сменном прикусе в возрасте 6-8 лет.

Жалобы. При гнойном одонтогенном периостите дети (или их родители) жалуются на деформацию лица в области нижней или верхней челюсти, затрудненное жевание на пораженной стороне, явления общей интоксикации, проявляющейся повышением температуры тела, снижением аппетита, нарушением сна. В зависимости от места поражения челюстей может быть ограниченное открывание рта, боль при глотании и т.п. В большинстве случаев дети и их родители не связывают возникновение деформации мягких тканей с болью в зубе, поскольку на момент ее появления фокус воспаления перемещается из периодонта в надкостницу. Поэтому во время сбора жалоб необходимо обратить на это внимание, то есть выяснить, с чего начиналась болезнь и какой именно зуб стал ее причиной.

Клиника. Клиническая картина острого гнойного одонтогенного периостита характеризуется изменениями общего состояния и патогномоничными местными признаками. Степень нарушения общего состояния ребенка при периостите зависит от исходного уровня соматического здоровья и состояния "причинного" зуба. Если ребенок практически здоров, то изменения общего состояния его выражены умеренно. Обычно у детей нарушается сон и аппетит, повышается температура тела, они становятся капризными, вялыми. При периостите от временного зуба ребенок страдает меньше, чем когда периостит возникает от постоянного.

Местными признаками острого гнойного одонтогенного периостита нижней челюсти от временных моляров у детей являются:

— асимметрия лица вследствие отека тканей начелюстной и поднижнечелюстной областей (иногда отек распространяется на подглазничную область, даже на нижнее веко на стороне поражения, что обычно наблюдается у детей младшего возраста) с не измененной над ними кожей или с незначительной гиперемией ее в случаях, когда диагностика и лечение затягиваются или проводится самолечение;

— возможное ограничение открывания рта за счет болезненного отека тканей щечной и подчелюстной областей;

— сглаженная переходная складка с вестибулярной стороны, так как путь распространения гнойного экссудата в эту сторону короче, чем в язычную, а корни временных зубов расположены ближе к наружной кортикальной пластинке; слизистая оболочка переходной складки отечная, гиперемированная; пальпация в некоторых случаях позволяет выявить флюктуацию;

— "причинный" временный зуб разрушенный, подвижный (иногда у детей бывают разрушенные и подвижные оба временных моляра); когда воспаление перемещается под надкостницу, перкуссия зуба может быть незначительно болезненной; болезненность "причинного" зуба (как прогностический признак) свидетельствует о том, что от начала заболевания прошло немного времени.

В большинстве случаев одонтогенный гнойный периостит нижней челюсти сопровождается регионарным лимфаденитом на стороне поражения.

Клиническая картина острых гнойных периоститов **верхней челюсти** у детей достаточно характерная: при обследовании лицо асимметрично за счет отека тканей щечной, подглазничной области и половины верхней губы, распространяющегося на веко на стороне поражения. Определяется сглаженность носогубной складки. В полости рта при расположении абсцесса с вестибулярной стороны верхней челюсти переходная складка сглажена и гиперемированна на уровне "причинного" и 1-2 расположенных рядом зубов.

При локализации абсцесса на нёбе, что бывает редко, лицо ребенка симметричное, открывание рта свободное. На нёбе, ближе к альвеолярному отростку, определяется выпячивание, покрытое гиперемированной слизистой оболочкой, при пальпации которого ощущается боль и флюктуация.

Если корни временных зубов находятся в стадии рассасывания, периоститы не проявляются типичной клинической картиной. Инфильтрация тканей периоста происходит не в проекции переходной складки, а ближе к шейкам зубов. Поэтому абсцессы чаще бывают не субпериостальные, а поддесневые. Иногда они совсем не возникают, поскольку отток экссудата через широкие периодонтальные щели, корневые и остеомные (гаверсовы) каналы компенсирует возможность образования абсцесса.

Диагноз острого гнойного периостита основывается на таких выраженных патогномоничных признаках, как образование поднадкостничного абсцесса с одной стороны альвеолярного отростка в области переходной складки, анамнестическая и клиническая связь развития воспалительного процесса с "причинным' зубом.

Обычно этих признаков достаточно для установления диагноза одонтогенного гнойного периостита челюсти. Надо помнить, что течение воспалительных процессов челюстно-лицевой области у детей до 4-5 лет характеризуется более выраженными общими признаками, чем местными.

Дифференциальная диагностика. Ошибки в диагностике острых периоститов челюстей у детей, по данным нашей клиники, составляют до 15 %. Часто врачи поликлиник принимают за периоститы хронические периодонтиты, лимфадениты, остеомиелит, нагноившиеся фолликулярные и радикулярные кисты челюстей, иногда даже злокачественную опухоль.

Именно с перечисленными заболеваниями следует проводить дифференциальную диагностику острых периоститов челюстей. Учитывая тот факт, что общее состояние ребенка может нарушить как периостит, так и остеомиелит, дифференциальная диагностика основывается на разных местных клинических проявлениях. В отличие от периостита, при остеомиелите наблюдается "вздутие" челюсти с обеих сторон, подвижность группы зубов (3 и больше), выделение гноя из зубодесневых карманов, формирование абсцессов и флегмон в окружающих мягких тканях.

Иногда у детей старшего возраста острыми периоститами называют лимфадениты начелюстной области (7 % случаев). Надо помнить о наличии у детей начелюстного лимфатического узла в проекции тела нижней челюсти ближе к ее краю. Однако при данном заболевании из анамнеза можно проследить появление небольшого подвижного болезненного округлого или овального образования в этом участке, которое медленно увеличивалось в размерах.

Острый гнойный одонтогенный периостит челюстей нередко дифференцируют с нагноившейся радикулярной кистой (такой диагноз ставят, по нашим данным, в 5 % случаев). Диагностику проводят на основании рентгенологического исследования (киста выявляется очагом равномерного разрежения костной ткани с четкими границами, округлой формы, в который погружен корень "причинного" зуба) или в ходе хирургического лечения — вскрытия абсцесса (при кисте хирург "проваливается" в ее полость и получает кистозную мутную или с примесью гноя жидкость). При остром гнойном периостите рентгенологическое исследование во временном прикусе имеет

ограниченные показания, так как оно лишь выявляет "причинный" зуб, а в постоянном прикусе решает судьбу зуба — лечить или удалять его.

Лечение. По данным нашей клиники, ошибки при лечении периоститов челюстей составляют до 40 %. Они состоят в затягивании сроков консервативного лечения, неправильной тактике относительно "причинного" зуба и методике хирургического вмешательства, а именно: неправильно выбранное место вскрытия абсцесса, разрез проведен не до кости, а в области мягких тканей, рана не дренируется или дренируется неоправданно короткое время (1 сут.).

Поэтому при лечении острых одонтогенных периоститов челюстей у детей мы руководствуемся такими положениями:

—лечение следует начинать как можно раньше, то есть сразу после постановки диагноза;

—при острых серозных периоститах "причинные" временные зубы удаляются: когда до их смены осталось меньше 1-1,5 года;

—при серозных периоститах от временных зубов после удаления "причинного" зуба проводят периостотомию, что способствует обратному развитию воспалительного процесса;

—при гнойных периоститах временные зубы обычно удаляют и проводят вскрытие поднадкостничного абсцесса;

—удаление постоянного многокорневого зуба (обычно это первый постоянный моляр) проводят при условии значительного разрежения межкорневой перегородки и костной ткани вокруг его корней (по данным рентгенограммы);

—если "причинный" зуб решили сохранить, необходимо сразу обеспечить отток экссудата через корневые каналы;

—основаниями для госпитализации ребенка в стационар являются значительное нарушение общего состояния, выраженные местные клинические признаки периостита и наличие в анамнезе аллергических реакций или сопутствующих хронических заболеваний;

—поскольку острый периостит переходит в острый остеомиелит у детей в короткие сроки, при сомнительном диагнозе следует отдать предпочтение лечению заболевания в условиях стационара.

Хирургическое лечение острых периоститов, включающее вскрытие абсцесса с обязательным дренированием раны, удаление или лечение "причинного" зуба проводят под проводниковым или общим обезболиванием. Выбор обезболивания зависит от возраста ребенка, его психоэмоционального состояния и наличия фоновых заболеваний. Периостотомию в период сменного прикуса на нижней челюсти надо проводить ниже переходной складки, на верхней — выше и параллельно ей. При развитии периостита от временных нижних моляров вскрытие абсцесса следует проводить ниже переходной складки, так как между корнями их находится ментальное отверстие, через которое в этом месте выходят нерв и сосуды. Надо помнить, что при гнойном периостите после вскрытия абсцесса не следует спешить с удалением дренажа (рис. 25-27). Это является определенной гарантией успешного лечения.

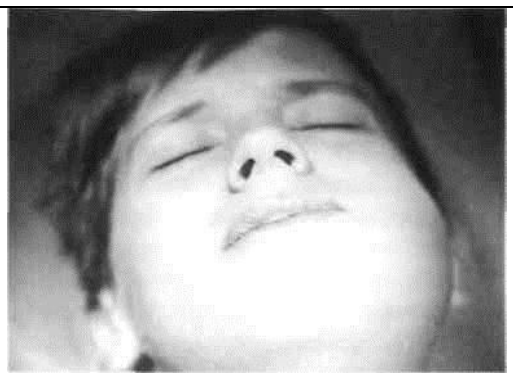

Рис. 25. Ребенок с острым гнойным одонтогенным периоститом левой половины нижней челюсти от 75 зуба

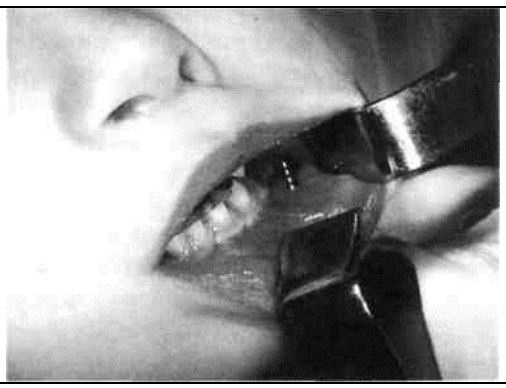

Рис. 26. Место вскрытия (ниже переходной складки) поднадкостничного абсцесса на рисунке обозначено линией

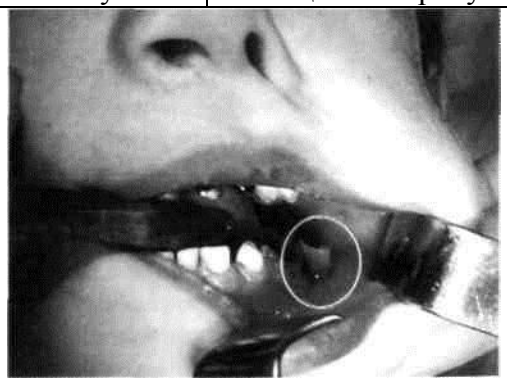

Рис. 27. После вскрытия поднадкостничного абсцесса нижней челюсти (в ране дренаж) и удаления 75 зуба

Если абсцесс локализуется на твердом нёбе, вскрывать периост надо не линейным разрезом, а иссечением треугольного или овального слизисто-надкостничного лоскута. Дренаж при этом не нужен, так как он не фиксируется. Форма образованного отверстия обеспечивает хороший отток экссудата. Раневая поверхность на нёбе заживает вторичным натяжением.

После хирургического вмешательства ребенку назначают ротовые ванночки с антисептиками. Снаружи на мягкие ткани накладывают на ночь компресс с 5 % раствором ДМСО на фурацилине (на протяжении 4-5 сут). Со вторых суток можно начинать проводить физиотерапевтические процедуры — УВЧ, фонофорез гидрокортизона, электрофорез ДМСО, лазеротерапию, магнитотерапию. Только наличие адекватного оттока по дренажу делает указанные процедуры достаточно эффективными. При выраженных признаках интоксикации — высокой температуре тела, отказе от пищи, нарушении сна, раздражительности — назначают антибиотики, антигистаминные препараты, при боли в челюсти — ненаркотические анальгетики в возрастных дозировках. Ребенок должен пить много витаминизированной жидкости. Все лечебные мероприятия целесообразно выполнять на протяжении 4-5 сут.

Осложнения. Периостит может осложниться остеомиелитом, абсцессами и флегмонами мягких тканей. Поскольку периостит сопровождается регионарным серозным лимфаденитом, то переход его в гнойную форму следует рассматривать как осложнение комплексного лечения периостита. Если у ребенка периостит протекал по гиперергическому типу, то возможна длительная деформация челюсти, которая исчезает после курса физиотерапевтических процедур, направленных на рассасывание утолщения надкостницы.

Профилактикой этих осложнений является своевременное, технически правильное вскрытие абсцесса с последующим продолжительным дренированием раны и удаление "причинного" зуба.

Хронический периостит

Хронический периостит *(periostitis chronica)* у детей встречается редко, что обусловлено особенностями их иммунной системы и местными признаками. Одонтогенный хронический периостит обычно возникает в результате невылеченного воспалительного процесса в периодонте через 10-14 сут. от начала заболевания.

Причиной развития неодонтогенного хронического воспаления надкостницы может быть острая травма челюсти (ушиб). Различают простой и оссифицирующий хронический периостит. Последний может возникать у детей старшего возраста.

Жалобы. Ребенок или его родители жалуются на наличие безболезненной или незначительно болезненной деформации в определенном участке челюсти. При продолжительном течении заболевания в анамнезе можно обнаружить несколько обострений, проявляющихся незначительной болью и припухлостью в области челюсти.

Клиника. При простом (гиперпластическом) периостите наблюдается изменение конфигурации лица за счет увеличения участка челюсти (чаще нижней) с неизмененной над ним кожей. Пальпация пораженного участка слабоболезненная или безболезненная. Возможно увеличение регионарных лимфатических узлов в поднижнечелюстной области. Открывание рта свободное, слизистая оболочка над сглаженной переходной складкой в участке деформации — с цианотичным оттенком. Пальпаторно определяется утолщение альвеолярного отростка. При одонтогенном процессе "причинный" зуб с пломбой, коронка его серого цвета, частично или полностью разрушена.

Если на этой стадии больного не вылечить, то гиперпластический периостит переходит в оссифицирующий, который можно рассматривать как гиперостоз челюсти.

Рентгенологически при простом периостите определяется тень периостального утолщения кости по краю челюсти, а при оссифицирующем (продолжительность заболевания свыше 2-3 мес) — участок вновь образованной кости, где можно различить отдельные слои, иногда — вертикальную исчерченность.

На **верхней челюсти** указанные изменения тяжело обнаружить вследствие анатомо-топографических особенностей ее строения.

При обострении процесса клиническая картина отвечает таковой при остром воспалении надкостницы.

Дифференциальный диагноз проводят с фиброзной остеодисплазией и остеобластокластомой челюстей, продуктивной и продуктивно-деструктивной формами хронического остеомиелита, специфическими процессами челюсти — туберкулезом.

Лечение. Большинство хирургов стараются вылечить хронический периостит консервативными методами, назначая лекарственные препараты, физиотерапевтические методы, компрессы. Такое лечение продолжается месяцами, но в большинстве случаев не дает результата. Поэтому более эффективным лечением хронического периостита является вскрытие инфильтрата в участке увеличенной надкостницы до кости под общим или проводниковым обезболиванием. Рану дренируют резиновой полоской и промывают антисептиками. Дренирование осуществляется в течение 5-7 сут.

При эффективном дренировании назначают физиотерапевтические процедуры — фонофорез гидрокортизона, гелий-неоновое облучение, электрофорез ДМСО, йодида калия. При оссифицирующей форме периостита проводят операцию — нивелирование увеличенной части кости. Если процесс одонтогенный, то "причинный" зуб лечат или удаляют. Кроме того, назначают антигистаминные препараты, витамины, симптоматическую терапию и т.п.

При обострении процесса лечение проводится, как и при остром одонтогенном периостите.

Клиническое занятие №2

Тема: Одонтогенный периостит челюстных костей у детей. Классификация, клиническая картина, хурургическая и медикаментозная лечия.

Технологические модели по образованию

Время занятия: 2 ч.	Количество студентов 8-10
Вид занятия:	Клиник занятие
План:	Этиология одонтогенного периостита челюстных костей у детей Патогенез Клиника Диагностика и диф.диагностика Лечение
Задача учебного занятия:	Изучить этиологию, клинических проявлений, диагностику, дифференциальная диагностику, способы хирургического лечения одонтогенных периоститов челюстных костей у детей.
Методы обучения:	Клиническое обследование, сбор анамнеза, писать историю болезни, беседа.
Вид занятия:	Массово-коллективный, персональный
Наглядные пособия по теме:	Стоматологическое кресло, стомалогическое зеркало, пинцет, шпатель, лоток, столик врача, спирт, фурацилин, марлиевые шарики, стерильные перчатки
Обстановка для проведения занятия:	Клинически оборудованный симуляционный кабинет, клинический кабинет
Мониторинг и критерии оценок:	Клинический анализ, оценка, устный контроль, вопрос-ответ

Практическое занятие №3

Тема: Повреждения мягких тканей ЧЛО у детей.
Лимфаденит, аденоабсцессы и аден офлегмоны ЧЛО у детей.

Технологические модели по образованию

Время занятия: 2 ч.	Количество студентов: 8-10
Вид занятия	Введение новостей по практике
План	Этиология лимфаденитов, аденоабсцессов и аденофлегмон ЧЛО у детей у детей Патогенез Клиника Диагностика и диф.диагностика Лечение
Задача учебного занятия	Изучить этиологию, клинических проявлений, диагностику, дифференциальная диагностику, способы лечения лимфаденитов, аденоабсцессов и аденофлегмон ЧЛО у детей у детей.
Методы обучения	Беседа, наглядные пособия по практике
Вид занятия	общий-коллективный
Наглядные пособия по теме	Учебное пособие, практический материал, проектор, компьютер
Обстановка для проведения	Методическая оборудованная аудитория

занятия	
Мониторинг и критерии оценок	Устный опрос

Технологическая карта практического занятия

Этапы работы	Преподаватель	Студент
1. Этапы подготовки	1. Цель занятия 2. Подготовка слайдов по теме 3. Литература по теме: 1. Колесов А.А. – Стоматология детского возраста. М., 1991г. 463 с. 2. Персин Л.С. - Стоматология детского возраста 2003г. 3. Харьков Л.В. Хирургическая стоматология и челюстно-лицевая хирургия детского возраста Год издания: 2005г.	Записывают тему и слушают
2. Основной этап	1. Разделение студентов на 2 маленькие подгруппы, задает вопросы по теме; 2. Использование слайдов и мультимедий; 3. проводит лечебные работы; 4. Объединяет все сведения по заданной теме, активно участвующих студентов поощряет и обще оценивает.	Разделяют на маленькие группы, смотрят, участвуют, слушают. Студент высказывает свое мнение дополняет и задает вопросы
3. Заключительный этап	1. Заключение. 2. Самостоятельная работа. 3. Домашнее задание.	Слушают Записывают заключение

Вопросы по теме:

1. Этиология повреждений мягких тканей ЧЛО у детей.
2. Клиника повреждений мягких тканей ЧЛО у детей.
3. Диагностика повреждений мягких тканей ЧЛО у детей.
4. Лечение повреждений мягких тканей ЧЛО у детей.

Текст практического занятия

По механизму действия встречаются преимущественно неогнестрельные (механические) травмы. К сожалению, в последнее время у детей стали наблюдаться огнестрельные травмы.

Травмы мягких тканей лица могут быть закрытыми — без нарушения целости кожных покровов (ушибы) и открытыми — с нарушением целости кожных покровов (ссадины, царапины, раны). Все виды повреждений, кроме ушибов, бывают открытыми и первично инфицированными.

К открытым травмам ЧЛО относятся также все виды повреждений, проходящих через зубы, воздухоносные пазухи, полость носа. Это обязывает врача своевременно и в полном объеме проводить терапию, предупреждающую развитие воспалительного процесса или его манифестацию в процессе лечения повреждений мягких тканей лица и челюстных костей.

Анатомо-топографические особенности строения ЧЛО у детей (эластичная кожа, большой объем клетчатки, хорошо развитое кровоснабжение лица, неполная минерализация костей, наличие зон роста костей лицевого черепа, наличие зубов и их зачатков) определяют общие особенности проявления у них травм. В младшем и дошкольном возрасте травмы мягких тканей лица сопровождаются обширными и быстро

нарастающими коллатеральными отеками, кровоизлияниями в ткани (по типу инфильтрата), формированием внутритканевых гематом. При сочетании этих травм с повреждением костей лица и зубов, несмотря на хорошую защиту мягкими тканями костей лица, повреждение мягких тканей может сопровождаться типичными для детского возраста повреждениями костей по типу «зеленой ветки», поднадкостничными переломами фрагментов, полными переломами без их смещения. Вывихнутые зубы могут внедряться в мягкие ткани и становиться дополнительным фактором их механического повреждения. Установить в период сменного прикуса «отсутствие» зуба в зубном ряду и найти его визуально или пальпаторно в тканях бывает трудно. Это требует обязательного рентгенологического контроля, ибо в дальнейшем такое «инородное тело» в толще мягких тканей становится причиной развития абсцессов и флегмон мягких тканей лица, этиологию которых установить сложно. При вскрытии гнойника можно найти это инородное тело (зуб). Если такое инородное тело не обнаружено, лечение становится паллиативным и через некоторое время возможно повторное образование абсцесса или флегмоны в месте расположения инородного тела. Чаще это бывает при травме альвеолярного отростка верхней челюсти и внедрении молочного или постоянного зуба в область носогуб-ной борозды, щеки, дна носа и др.

Ушибы, ссадины, царапины. Ушибом называется закрытое повреждение мягких тканей лица без нарушения их анатомической целости с возможным ограничением функции (при повреждении щечной или око-лоушно-жевательной областей и губ — верхней или нижней).

Клиническая картина. Имеют значение механизм травмы, сила и место приложения повреждающего агента, возраст пострадавшего и его общее состояние в момент повреждения. При ушибах отмечается нарастающая травматическая припухлость в месте повреждения, а в ближайшее время появляется кровоподтек, имеющий синюшную окраску, который затем приобретает темно-красный или желто-зеленый оттенок. В месте ушиба мягких тканей пальпаторно определяется плотноватый, болезненный участок наподобие инфильтрата. Это происходит в результате имбибиции тканей экссудатом (последствие кровоизлияния). Признаки воспаления при ушибах не выявляются или возникают поздно. Внешний вид ребенка с ушибом часто не соответствует тяжести травмы в связи с нарастающим отеком и формирующимися гематомами. Общее состояние при ушибах без особых изменений, но психоэмоциональные нарушения значительны.

Ушибы в области подбородка могут приводить к повреждению связочного аппарата ВНЧС (отраженно). В подобных случаях активные и пассивные движения нижней челюсти вызывают у ребенка боль — возникает подозрение на перелом мыщелкового отростка. Для уточнения диагноза обязательно рентгенологическое исследование.

Ссадины, царапины, даже без повреждения базального слоя дермы, не сопровождающиеся кровотечением, первично инфицированы. Основные клинические признаки этих видов повреждения — боль, нарушение целости кожи, слизистой оболочки полости рта, отеки, гематома (щечная и приротовая области, губы и др.). При обширных отеках может быть ограничение открывания рта. Связь эпидермиса с базальным слоем дермы и клетчаткой у детей еще непрочная, поэтому происходят отслойка кожи или подкожной жировой клетчатки и скопление в этом месте крови (гематома). Наиболее характерным симптомом гематомы является ее флюктуация (зыбление). Пальпация этой области повреждения болезненна. При ушибе мягких тканей лица на уровне зубного ряда, как правило, повреждается и слизистая оболочка губы, рта, может произойти полный вывих зуба (молочного, постоянного с ^сформированным корнем, постоянного со сформированным корнем).

Обследуя ребенка, даже при ушибах, ссадинах, царапинах необходимо исключить черепно-мозговую травму и травму костей лица. Это вызывает затруднения, так как в момент травмы отсутствуют свидетели, а ребенок не может ответить на вопросы врача и

уточнить, были ли головокружение, потеря сознания, тошнота, рвота, что характерно для черепно-мозговой травмы.

Лечение. Ушибы, не сопровождающиеся переломами лицевых костей и сотрясением головного мозга, а ограничивающиеся только подкожными кровоизлияниями и образованием гематом, довольно быстро излечиваются. Этому способствует местное применение холода в сочетании с давящей повязкой, особенно в первые часы после травмы. В дальнейшем эффективны сухое тепло, физиотерапевтические процедуры (УФО, УВЧ, лазеротерапия и др-), гирудотерапия. Образовавшуюся гематому следует пунктировать с тщательным соблюдением правил асептики и наложить на нее давящую повязку.

Мелкие поверхностные повреждения кожи лица (ссадины, царапины) заживают быстро, без нагноения. После антисептической обработки 0,1 % раствором хлоргексидина, 1 — 2 % спиртовым раствором йода такие повреждения быстро эпителизиру-ются под струпом, не оставляя, как правило, заметных рубцов.

Раны. Раной называют нарушение целости кожных покровов и слизистых оболочек с повреждением подлежащих тканей.

Различают раны: неогнестрельные — ушибленные и их комбинации, рваные и их комбинации, резаные, укушенные, рубленые, колотые; огнестрельные — оскольчатые, пулевые; компрессионные; электротравму; ожоги; отморожения. Раны бывают также касательными, сквозными, слепыми (в них в качестве инородных тел могут быть вывихнутые зубы). В последние годы у Детей участилась и усугубилась тяжесть повреждений за счет неорганизованно-спортивных травм (катание на роликовых коньках, мотоциклах), укушенных и огнестрельных ран, а также их комбинации (во время пребывания детей в зоне стихийных бедствий или военных действий).

В быту у детей младшего возраста Наиболее часто встречаются раны языка, губ, неба; у старших — раны более разнообразной локализации, но также чаще всего наблюдается поражение приротовой области, слизистой оболочки рта и альвеолярного отростка, подбородочного отдела лица, носа, лба, надбровных дуг и др.

Все раны инфицированы либо бактериально обсеменены, в ЧЛО быстро контаминируется инфекция полости рта, зубов, зева и др.

Лечение ран лица у 80 % детей проводят в условиях поликлиники, но более чем в 20 % случаев требуется госпитализация в специализированные челюстно-лицевые стационары. Если дети попадают в детское общехирургическое отделение (чаще при сочетанных и множественных травмах), их не всегда осматривает челюстно-лицевой хирург в ранний период, и травмы ЧЛО могут остаться нераспознанными.

Клиническая картина раны зависит от области ее расположения (голова, лицо, шея). Основные признаки нарушения функции — боль, кровотечение, инфицированность. Наблюдаются сопутствующие изменения общего состояния — черепно-мозговая травма, кровотечение, шок, нарушение дыхания (условия развития асфиксии). Эти нарушения необходимо устанавливать в ранние сроки с целью рационального планирования места оказания экстренной помощи ребенку, выбора обезболивания, тактики лечения. Уже при ранах мягких тканей лица значительно увеличивается частота повреждений костей лица и других сопутствующих повреждений. Чем раньше установлен диагноз, проведена первичная хирургическая обработка ран в полном объеме, устранены сопутствующие осложнения, тем лучше будет исход.

Раны ЧЛО часто проявляются как сочетанные и множественные. При множественных и сочетанных черепно-челюстно-лицевых повреждениях могут наблюдаться признаки черепно-мозговой травмы и переломов костей черепа. Однако при осмотре легко определяются только раны, другие повреждения часто остаются недиагностированными и поэтому неоправданно упрощается ситуация. Клиническая картина этих повреждений выявляется позднее, когда нарушается функция внешнего

дыхания, развиваются или усугубляются бронхолегочные осложнения, шок, возникают выраженные изменения функций ЦНС и сердечно-сосудистой системы.

Своевременная диагностика повреждений ЧЛО и раннее оказание специализированной помощи в полном объеме являются профилактикой шока, кровопотери, инфицирования других областей, иных осложнений.

При ранах ЧЛО ребенок сразу и обязательно должен быть осмотрен детским челюстно-лицевым хирургом совместно с другими специалистами. Оказание помощи должно быть организовано комплексно, быстро и в полном объеме.

Клинические проявления ран лица у детей отличаются большим разнообразием. Чаще всего раны могут быть отнесены к ушибленным, рваным, резаным и др. Раны характеризуются быстронарастаю-щим коллатеральным отеком, сопровождаются значительным кровотечением и в связи с функциональными особенностями мимической мускулатуры имеют зияющий вид, что не всегда соответствует тяжести повреждения.

При ранах приротовой области, губ и языка, помимо кровотечения и зияния ран, у детей нарушен прием пищи, отмечаются слюнотечение, невнятная речь, что отягощает состояние ребенка. Появляются условия для аспирации кровяных сгустков, слюны и обрывков тканей, что угрожает жизни ребенка развивающейся дыхательной недостаточностью.

Раны области носа сопровождаются значительным кровотечением и отеком, что затрудняет распознавание переломов костей носа. Для ран околоушно-жевательной области характерны повреждения околоушной слюнной железы, что может проявляться обильным кровотечением, травмой лицевого нерва.

Раны дна полости рта опасны из-за быстро распространяющегося отека, кровотечения, что способствует развитию нарушений дыхания, бронхолегочных осложнений. Чем меньше возраст ребенка, тем быстрее нарастают эти явления и требуют экстренной помощи. Раны языка могут сопровождаться обильным артериальным кровотечением (при ранении язычной артерии), способствуют западению языка, всегда зияют.

Диагностика ран, как и любых травм, включает установление времени повреждения, вида травмирующего фактора, определение соматического состояния, психоэмоциональных особенностей ребенка. Кроме клинического, всегда показано рентгенологическое исследование. Необходимо проведение консультаций невропатолога, нейрохирурга, окулиста, оториноларинголога, детского травматолога.

Прогностически неблагоприятными являются неустановленные черепно-мозговые повреждения. Колотые раны дна полости рта способствуют развитию обширных отеков дна рта, нарушению дыхания, вплоть до асфиксии.

Нередко бывают осложнения при ранах, полученных от укусов насекомых, животных. Они характеризуются длительным течением даже при своевременно проведенной первичной хирургической обработке.

Лечение. При ранах кожных покровов лица первичную хирургическую обработку и наложение первичного шва проводят с учетом сроков от начала развития раневого процесса. При первичной хирургической обработке ран следует учитывать косметические требования, степень развития раневой инфекции и фазы течения раневого процесса.

При этом виде ран выделяют фазу воспаления, когда развиваются сосудистые реакции и происходит некробиотическое очищение раны; фазу репаративных процессов; фазу формирования рубца и эпителизации. Пофазовое воздействие на рану способствует раннему выздоровлению, улучшает исход и сокращает срок и степень бактериального загрязнения ран, активизирует репаративные процессы в ней. Первичную хирургическую обработку ран лица часто из-за экстренности проводят нестандартно, что отличает ее от любого планового оперативного вмешательства. Одно из основных требований при обработке ран ЧЛО у детей — максимально щадящий подход к некрото-мии. Необходимо при этом стараться максимально сохранить ткани, что безопасно у детей благодаря

высоким регенеративным возможностям тканей ЧЛО. При обширных ранах лица, сопровождающихся повреждением костей лицевого скелета, первая помощь чаще заключается в наложении повязки на рану и доставке ребенка в специализированную стоматологическую клинику. Внимание врача должно быть обращено на основные осложнения ран ЧЛО (асфиксия, кровотечение, шок) и их устранение. Угроза асфиксии связана с попаданием в верхние дыхательные пути кровяного сгустка, свободно лежащего лоскута поврежденных мягких тканей, вывихнутого зуба, костного осколка, другого инородного тела, а также со смещением языка (что часто бывает при травмах языка, дна рта и подбородка). У детей возможны развитие ларингоспазма (при крике, плаче), обтурация верхних дыхательных путей избыточной продукцией слизи, ибо слизистая оболочка верхних дыхательных путей у них очень ранима и быстро реагирует на психоэмоциональное состояние спазмом и увеличением секреции. Первая помощь должна быть экстренной. В любой обстановке нужно придать ребенку положение сидя, лицом вниз или лежа, повернув его на бок, освободить полость рта пальцем, тампоном, отсосом от содержимого, прошить язык и выдвинуть его из полости рта. Если указанные мероприятия неэффективны, следует провести интубацию, менее желательна трахеотомия.

Кровотечение может быть диффузным (в этом случае эффективна тугая, давящая повязка с последующим ушиванием в ране или на протяжении), из артериальных стволов (язычной, нижнечелюстной, лицевой, височных, сонных). Нужно четко определить кровоточащий сосуд, прижать его пальцем, наложить давящую повязку до оказания экстренной помощи (остановка кровотечения в ране или на протяжении). При кровотечении из костной раны (перелом челюстей) показаны тугая тампонада, остановка кровотечения местным прижатием сосуда или на протяжении, затем фиксация и иммобилизация костей при первичной хирургической обработке. При кровотечениях из носа чаще проводят заднюю и реже переднюю тампонаду. Дети очень чувствительны к кровопотере, поэтому важно (немедленно!) возместить объем и качество циркулирующей крови.

Кровопотеря — один из главных факторов в развитии шока у ребенка за счет резкого уменьшения объема циркулирующей крови и изменения ее качественных характеристик. В борьбе с травматическим шоком устранение кровопотери имеет важнейшее значение для сохранения жизни ребенка.

Травматический шок. На развитие шока влияют сильнейшая эмоциональная реакция на боль, генерализация возбуждения ЦНС без условий к ее адаптации в связи с незрелостью структур головного мозга у ребенка. Шок сопровождается нарушением функции дыхания, деятельности сердечно-сосудистой и дыхательной систем, изменением водно-солевого обмена и др. Чем меньше возраст ребенка, тем быстрее может развиться травматический шок.

Принципы борьбы с шоком — ранняя помощь в виде надежного обезболивания, остановки кровотечения, возмещения и нормализация объема и качества циркулирующей жидкости путем переливания крови, перфторана, реопо-лиглюкина, плазмы, прецепитатов и др. Помните, что фиксация и иммобилизация костных фрагментов, выполненные своевременно, являются одним из эффективных этапов профилактики шока у детей! Транспортировка такого ребенка в специализированное лечебное учреждение должна быть экстренной, даже переход из поликлиники в стационар необходимо осуществлять в положении ребенка лежа на каталке (независимо от расстояния).При диагностировании черепно-мозговой травмы независимо от ее вида и тяжести, возраста ребенка лечение должно осуществляться только в стационарных условиях с участием нейрохирурга и невропатолога. Однако значительная часть детей в возрасте 6—7 лет и старше при ранах небольшой протяженности, безопасных для развития осложнений, могут находиться на лечении в поликлинике. Этапы проведения первичной хирургической обработки ран ЧЛО одинаковы для детей и взрослых как в поликлинике, так и в специализированных

стационарах. Анатомические особенности лица (обильное кровоснабжение и иннервация) и высокие иммунобиологические свойства его тканей позволяют отсрочить первичную хирургическую обработку ран. При ранениях лица допустимы более широкие, чем при ранениях других областей, сроки первичной (24—36 ч) и первично отсроченной хирургической обработки ран с наложением глухого шва и профилактическим введением антибиотиков (до 72 ч).

Хирургическую обработку ран лица необходимо проводить с учетом функциональных и косметических требований по правилам, которые предусмотрены при пластических операциях на лице.Отсечение тканей должно быть минимальным. Удалению подлежат лишь полностью размозженные, свободно лежащие и заведомо нежизнеспособные участки тканей. Следует щадить отломки лицевых костей, удалять только кость, полностью потерявшую связь с надкостницей. При послойном ушивании ран лица необходимо восстановить непрерывность мимических мышц. Особенно тщательно следует сшивать края кожи, устанавливая их в правильное анатомическое положение. Швы накладывают на кожу самой тонкой атравматичной нитью. Нельзя допускать натяжения кожи при наложении швов. При необходимости проводят иммобилизацию кожи для более легкого сближения краев раны. Особенно тщательно соединяют края раны в окружности естественных отверстий на лице (губы, крылья, кончик и перегородка носа, веки, брови, ушные раковины).

При ранениях с дефектами тканей, когда ушить края раны без натяжения невозможно, а проведение пластических операций нерационально, для уменьшения объема образующегося впоследствии дефекта или рубца накладывают пластинчатые швы. Во время хирургической обработки ран лица с дефектом тканей, если позволяют местные условия, можно проводить пластические операции: пластику местными тканями, лоскутами на ножке, свободную пересадку кожи и др. Выполнить такой вид первичной хирургической обработки можно только при удовлетворительном общем состоянии ребенка и надежном обезболивании. При проникающих ранениях лица сразу же следует изолировать рану от полости рта путем мобилизации и ушивания слизистой оболочки рта.Порядок первичной обработки раны при комбинированных повреждениях зубов, челюстей и мягких тканей следующий.

1. Начинать специальное лечение детей нужно с выбора метода обезболивания. У детей все манипуляции (включая детальный осмотр раны) предпочтительно проводить с обезболиванием. При отсутствии возможностей использования наркоза применяют местное обезболивание — инфильтрационное и/или проводниковое (по показаниям). Анестетики, как известно, оказывают ингибирующее действие на заживление ран, что обусловлено угнетением синтеза мукополисахаридов и коллагена. Повреждение тканей вводимым анестетиком можно уменьшить, изменяя его концентрацию, используя иглу меньшего калибра, осуществляя подход через интактные ткани и удлиняя время введения анестетика (1 мл в течение 10 с) и др.

Вазоконстрикторы у детей следует добавлять с осторожностью (в старшем возрасте), но при этом необходимо помнить, что возможны снижение жизнеспособности лоскутов и повышение риска инфекционных осложнений.

2. Туалет раны — важная врачебная процедура, так как способствует деконтаминации пиогенной флоры и механическому очищению раны; ирригационные мероприятия проводят слабыми растворами перманганата калия, фурацилина, хлоргексидина, диоксидина, ферментов и др.

3. Разобщение сквозной раны с полостью рта осуществляют путем ушивания раны слизистой оболочки рта. При дефиците слизистой оболочки рану в последующем ведут под тампоном. После ревизии костной раны, удаления из нее свободно лежащих фрагментов, зачатков зубов, осколков, сравнивания острых краев, сопоставления фрагментов фиксацию и иммобилизацию последних проводят одним из консервативных методов (зубонадесневые шины) или хирургических (мини-пластины, микропластины),

фиксацию зубов осуществляют разными способами.Хирургический метод фиксации костных фрагментов путем наложения мини-пластин, микропластин, шурупов показан в старшем возрасте. Раны в области твердого неба чаще ведут под йодоформными тампонами, которые удерживают индивидуально изготовленными защитными пластинами. При неблагоприятном исходе, когда образуются грубые келоидные или гипертрофические рубцы, остаются рубцовые деформации и дефекты мягких тканей, которые могут сопровождаться нарушением функции: слюнные свищи, травматические парезы лицевого нерва (при травме бокового отдела лица), выворoты и атрезии в области естественных отверстий (веки, ротовая щель, наружный нос), лечение проводят в плановом порядке и, как правило, не ранее чем через 6— 8 мес после травмы.

Травма жевательной мускулатуры, слизистой оболочки рта может стать причиной ограничения опускания нижней челюсти — контрактуры.

Лечение последствий ран мягких тканей лица должно осуществляться в плановом порядке только в специализированном стационаре. До поступления ребенка в стационар проводят консервативное лечение: санацию, ортодонтическую терапию (с целью предупреждения нарастания вторичных деформаций костей лица). Под влиянием Рубцовых массивов в области лица и шеи рано развиваются деформации костей лица и прикуса, а также шейного отдела позвоночника и др. Если имеется угроза жизни (при микро-стоме), ее устраняют независимо от периода, прошедшего с момента повреждения. Для наблюдения за ребенком и уточнения показаний к проведению плановых реабилитационных мероприятий дети должны быть поставлены на диспансерный учет.

Ожоги лица и шеи. Среди пострадавших от ожогов преобладают дети до 1—4 лет. В этом возрасте дети опрокидывают на себя сосуды с горячей водой, берут в рот незащищенный электрический провод, играют со спичками и т.д. Отмечается типичная локализация ожогов голова, лицо, шея и верхние конечности. Причиной ожога лица и рук у детей младшего возраста являются также ожог пламенем при попадании игрушек на электро- или газовые плиты. В возрасте 10—15 лет ожоги лица и рук возникают чаще у мальчиков при игре со взрывчатыми веществами. Температура жидкости может быть не очень высокой, но этого достаточно, чтобы вызвать ожог I—II степени нежной кожи ребенка. При небольшом ожоге ребенок активно реагирует на боль плачем и криком. При обширных ожогах общее состояние ребенка тяжелое, хотя он удивляет своим спокойствием. Ребенок бледен и апатичен. Сознание полностью сохраняется. Цианоз, малый и частый пульс, похолодание конечностей и жажда — симптомы тяжелого ожога, шока. Шок у детей развивается при значительно меньшей площади поражения, чем у взрослых.

В течении ожоговой болезни различают 4 фазы: ожоговый шок, острую токсемию, септикопиемию, реконвалесценцию.Диагностика при ожогах не вызывает трудностей. Однако участки поражения, кажущиеся вначале неглубокими, в дальнейшем могут быть местами некроза с распространением его на глубину эпителиального слоя и дермы и далее в подлежащие ткани, включая кости лица.

Лечение детей с ожогами осуществляют только в условиях специализированных ожоговых центров. В стоматологические стационары дети поступают с последствиями ожогов. Около 25 % детей, перенесших ожоговую болезнь, нуждаются в многоэтапном рекон-структивно-восстановительном лечении. Его следует начинать рано, выбирая щадящие методы. Эффективны все виды пластики мягких тканей — местная, свободная кожная, пластика тканями стебельчатого лоскута. В последние годы используют метод тканевого растяжения (экспандерная технология), который позволяет закрывать значительные площади «выращенной» кожей, идентичной по текстуре утраченной. Метод расширяет возможности пластики местными тканями, альтернативен свободной кожной пластике и пластике тканями стебельчатого лоскута, не имеет возрастных противопоказаний. Очень важно своевременно начинать лечение детей с рубцами и Рубцовыми массивами и планировать лечение не позднее чем через 6—8 мес после

выздоровления. Все предшествующее время необходимо использовать для консервативного лечения, применяя физические методы воздействия на рубцы, среди которых очень эффективен метод СВЧ-криодеструкции. Дефекты, рубцы и рубцовые массивы головы, лица и шеи представляют значительную трудность для восстановительного лечения. Размер и глубина рубцовых изменений зависят от поверхности обожженного участка и степени ожога. После ожогов I степени остается пигментация пораженных участков кожи. После ожогов II степени, когда повреждение не распространяется за пределы толщины кожного покрова, образуются плоские, чаще атрофические рубцы, нарушающие внешний вид, подвижность и рельеф кожи. Для ожогов III—Ша степени характерно образование рубцовых массивов, приводящих к выворотам и смещению подвижных участков лица — век, губ, углов рта. При более глубоких ожогах — Ш б и IV степеней поражается не только кожа, но и подкожный жировой слой, мышцы лица и челюстные кости, образуются мощные неподвижные рубцы келоидного характера. Особенно тяжелы последствия ожогов, сопровождающихся гибелью кожно-хрящевых отделов носа и ушных раковин. При таких повреждениях требуются сложные пластические операции, но косметический эффект достигается не всегда. В детском возрасте келоидные рубцы лица и шеи, особенно после ожогов, препятствуют пропорциональному развитию костей лица и приводят с возрастом к развитию тяжелых вторичных костных деформаций, что требует раннего лечения для профилактики нарастания вторичных деформаций костей лица всего черепа..Дети должны находиться на диспансерном учете. Лечение их проводят последовательно и систематически до устранения функциональных нарушений и достижения эстетических результатов. Последствия ожоговой травмы требуют планового лечения только в условиях детского специализированного челюстно-лицевого стационара. Отморожение лица развивается обычно при однократном более или менее длительном воздействии температуры ниже 0 °С. Степень чувствительности к холоду у детей различна и зависит от ряда физических причин и состояния организма. При большой влажности и сильном ветре отморожение может наступить даже при небольшом понижении температуры воздуха. Из биологических факторов, способствующих отморожению, имеют значение возраст, пониженное питание и нарушение кровообращения. У детей младшего возраста отморожение наступает быстрее и не сразу диагностируется. Различают общее замерзание и местное отморожение различной степени. Местному отморожению подвергаются обычно обнаженные части тела — нос, ушные раковины, щеки, пальцы рук и ног. Выделяют 4 степени местного отморожения: I степень характеризуется расстройством кровообращения кожи без необратимых повреждений, т.е. без некроза; II степень сопровождается некрозом поверхностных слоев кожи до росткового слоя; III степень — тотальный некроз кожи, включая ростковый и подлежащие слои; при IV степени повреждаются все слои тканей, даже кости. Клиническая картина. Наблюдаются расстройства или полное прекращение кровообращения, нарушение чувствительности и местные изменения в зависимости от степени повреждения и присоединившейся инфекции. Степень отморожения определяют только через некоторое время (пузыри могут появиться на 2—5-й день).

Под воздействием низких температур у детей иногда отмечается особый вид хронического дерматита, получившего название «ознобление», или «ознобыш» (pernio). Поражение развивается в результате длительного воздействия холода, причем не обязательно, чтобы температура воздуха была ниже 0 ºС. Чаще заболевание наблюдается в холодное время года: осенью, продолжается зимой, а с наступлением тепла самостоятельно проходит. Отморожению подвергаются главным образом щеки, нос, ушные раковины, тыльные поверхности пальцев рук. Появляется красное или синюшно-багровое отечное припухание. В тепле на пораженных участках ощущаются зуд, иногда чувство жжения и болезненность. В дальнейшем, если охлаждение продолжается, на коже образуются расчесы и эрозии, которые могут вторично инфицироваться. У детей грудного

возраста после длительного пребывания на воздухе в холодное время наблюдается ознобление на щеках в виде ограниченных уплотнений, иногда с легкой синюшной окраской. Лечение. При оказании первой помощи по методу Голомидова пораженный участок закрывают теплоизолирующей повязкой, которая состоит из марлеватного слоя, полиэтиленовой пленки, шерстяной ткани. Наложение такой повязки способствует снижению влияния температуры снаружи и постепенному восстановлению кровообращения в подлежащих тканях, что регулирует микроциркуляцию в поврежденном участке: тепло приходит с током крови, способствует постепенному восстановлению обменных процессов.Теплоизоляцию сочетают с мероприятиями, направленными на общее улучшение кровообращения (горячее питье, капельное вливание жидкостей, введение сосудорасширяющих средств).

После восстановления чувствительности кожи рекомендуется накладывать повязки с бальзамом Вишневского. Этим способом удается избежать нарастания признаков отморожения. Последующее лечение проводят в зависимости от степени отморожения. При отморожении I степени ребенка переносят в теплое помещение, а кожу смазывают медицинским рыбьим или другим жиром. Если диагностировано отморожение II степени, удаляют пузыри и накладывают повязку с каротином, синтомицином, затем ее снимают или заменяют новой. Рекомендуются облучение кварцевой лампой, УВЧ, УЗИ-терапия, лазеротерапия, УФО, кератопластики (местно). Более глубокое отморожение мягких тканей лица у детей наблюдается крайне редко.

Профилактика ознобления заключается в устранении фактора постоянного охлаждения пораженных участков лица и защите их от действия холода. Перед прогулкой в морозные дни щеки детей следует смазывать тонким слоем жира (крема).

ЛИМФАДЕНИТЫ

Лимфаденит *(lymphoadenitis)* — это воспаление лимфатического узла, которое часто сопровождается лимфангоитом (воспалением лимфатических сосудов).

Ведущая роль в этиологии лимфаденитов в 94 % случаев принадлежит стафилококку. Свойства последнего постоянно изменяются: снижается чувствительность к антибиотикам, появляются новые не чувствительные к антибиотикам штаммы, которые чаще используют для лечения воспалительных процессов. Менее частыми возбудителями являются стрептококки, простейшие, микобактерии, токсоплазмы, аэробы. По данным нашей клиники, частота лимфаденитов в челюстно-лицевом стационаре составляет до 21,3 % от общего количества больных в отделении, а на амбулаторном приеме у детского стоматолога — от 5 до 7 %.

Чаще всего болеют неодонтогенным лимфаденитом дети до 5 лет, а одонтогенным — после 6-7 лет. Первоначально такие пациенты могут обращаться к педиатру, отоларингологу и хирургу. Настораживает тот факт, что количество ошибочных диагнозов относительно лимфаденита составляет до 40 %!

Лимфоузлы выполняют важные и многокомпонентные функции в организме:

1) барьерно-фильтрационную — биофильтры; при воспалении лимфоузлы увеличиваются в 2-3 раза;
2) иммунопоэтическую — распознают и уничтожают все "чужое", что попадает в организм не через систему пищеварения;
3) резервуарную — депонируют лимфу и перераспределяют ее;
4) лимфатические узлы — это "ловушка" — с одной стороны (обезвреживают опухолевые клетки) или "оазис" — с другой — для размножения и распространения опухолевых клеток.

Вся лимфатическая система состоит из центральных (тимус, сумка Фабрициуса) и периферических (вторичных) лимфатических органов (лимфоузлы, селезенка, скопление лимфоидной ткани в глотке, брыжейка и т.п.). Среди регионарных лимфоузлов головы и шеи различают несколько групп: области свода черепа (затылочные, сосцевидные

поверхностные и глубокие, околоушные), лицевые (щечные, поднижнечелюстные, позади- и начелюстные, подподбородочные), шейные (поверхностные и глубокие) (рис. 57, 58).

У здорового ребенка лимфатические узлы не увеличены. Если они увеличиваются по рассыпному типу, это свидетельствует о неспецифическом или специфическом воспалении (результат инвазии микроорганизмов). В зависимости от степени инвазии и вида микроорганизмов и определяется та или иная реакция разных групп лимфатических узлов. Необходимо помнить, что лимфатические узлы могут увеличиваться и при злокачественных опухолевых процессах или заболеваниях крови.

Важным для определения симптомов местных воспалительных процессов является знание путей оттока лимфы от тканей в лимфатические узлы определенной локализации. Так, например, подчелюстные лимфатические узлы могут "отреагировать" на травматические, воспалительные и прочие процессы в области верхней и нижней губ, носовой полости, языка, десен, подъязычных и подчелюстных слюнных желез, подбородка; щечные — на такие же процессы в области век, носа, щек, слизистой оболочки альвеолярного отростка верхней челюсти.

Рост и развитие тканевых структур лимфатических узлов происходит до 8-12 лет. На первой стадии их развития — эмбриональной — накапливаются клеточные элементы — эндотелиальные, ретикулярные и лимфоцитарные; вторая стадия (от рождения до 3-4 лет) — развитие лимфоидной ткани, характеризующееся преобладанием элементов лимфоцитарного ряда; третья (от 4 до 8 лет) стадия — интенсивное развитие ретикулоэндотелиальных структур — образование пазух; четвертая (от 8 до 12 лет) — формирование капсулы и трабекул, завершение структурного формирования узлов.

У человека выделяют свыше 50 групп лимфатических узлов.

Проанализировав имеющиеся классификации, мы считаем наиболее клинически обоснованной и удобной для врачей такую, которая делит лимфадениты по трем принципам:

1. По топографо-анатомическому:

а) по глубине расположения —поверхностные и глубокие;

б) по локализации — подчелюстные, начелюстные, подподбородочные, позадичелюстные, щечные, околоушные и т.п.

2. По пути проникновения:

а) одонтогенные;

б) неодонтогенные — как следствие респираторных и вирусных инфекционных процессов, сепсиса, специфической инфекции (туберкулез, сифилис, актиномикоз, СПИД), метастазирования.

3. По остроте воспаления:

а) острые — серозные, гнойные (что касается гангрены лимфатических узлов челюстно-лицевой области у детей, на которую указывают некоторые клиницисты смежных специальностей, то мы не считаем целесообразным выделять эту форму);

б) хронические — гиперпластические, гнойные и обострившиеся хронические.

В том случае, когда на фоне ослабленного макроорганизма, высокой вирулентности инфекции, снижения показателей неспецифического и специфического иммунитета процесс распространяется за границы капсулы лимфатического узла, возникают перилимфаденит, аденоабсцесс или аденофлегмона.

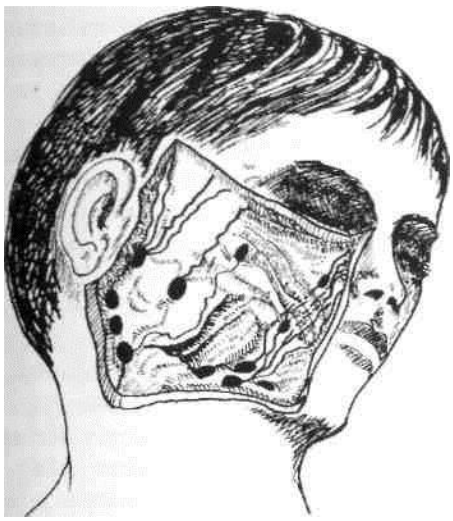

Рис. 57. Лимфатические узлы щечной, позадичелюстной, околоушной области, начелюстные

Рис. 58. Лимфатические узлы позадиуш-ные, подчелюстные, подподбородочные и поверхностные шейные

Одонтогенные лимфадениты

По данным нашей клиники, одонтогенные лимфадениты *(lymphadenitis odontogenica)* составляют от 12 до 26 % от общего количества воспалительных заболеваний. Речь идет о больных, которые лечатся в стационарных условиях. В амбулатории, на приеме у детского стоматолога, пациенты с одонтогенным лимфаденитом среди всех других встречаются приблизительно в 70 % случаев.

Чаще одонтогенные лимфадениты наблюдаются в период сменного прикуса, так как "пик" кариозной болезни приходится на возраст 6-12 лет. В 65 % случаев причиной одонтогенных лимфаденитов являются временные вторые моляры, а в 21 % — постоянные первые моляры.

Острый серозный одонтогенный лимфаденит

Жалобы детей при остром одонтогенном лимфадените *(limphoadenitis odontogenica serosa acutae)* — на появление в определенной анатомической области (чаще подчелюстной) подвижного "шарика", болезненного при пальпации.

У некоторых молодых врачей возникает мысль, что единственной областью, где развивается лимфаденит, является подчелюстная, но это не так. Очень часто у детей наблюдается поражение лимфатических узлов позадиушной, околоушной, щечной, подподбородочной областей.

Перед увеличением лимфатического узла ребенок отмечает, что его беспокоила зубная боль или зуб недавно лечили.

Клиника. Изменение общего состояния ребенка минимальное: повышение температуры тела незначительное, интоксикация невыраженная. При клиническом обследовании определяется образование округлой формы, болезненное при пальпации, иногда с ограниченной подвижностью, которая является показателем выхода процесса за границы капсулы. Кожа над образованием практически не изменена в цвете, берется в складку. С противоположной стороны увеличения лимфатического узла обычно не наблюдается. При осмотре полости рта и зубов на верхней и нижней челюстях с этой же стороны выявляется временный или постоянный зуб, измененный в цвете, с кариозной полостью, перкуссия его болезненна. Дальнейшее обследование "причинного" зуба позволяет поставить диагноз обострения хронического пульпита с перифокальным

периодонтитом или острого или обострившегося хронического периодонтита. Чаще слизистая оболочка в области этого зуба гиперемирована, определяется симптом вазопареза. По данным УЗИ при серозном воспалении лимфатического узла регистрируется изображение двух типов: на первом узлы гипоэхогеннои структуры с четкими ровными контурами, разных размеров (гистограмма свидетельствует о наличии плотной структуры — от 5 до 20-25 условных единиц), на втором — лимфатические узлы изоэхогенной структуры с четкими ровными контурами и зонами незначительной гиперэхогенности в центре (рис. 59, 60). При проведении УЗИ можно определить плотность любой ткани путем построения гистограммы — графического отображения структуры исследуемого участка. При наличии ткани достаточной плотности гистограмма напоминает треугольник с основанием на оси абсцисс, и чем плотнее ткань, тем шире основание треугольника. При отсутствии структуры ткани в участке исследования, что свидетельствует о наличии жидкости, гистограмма линейного типа расположена параллельно оси ординат. Структура здорового (непораженного) лимфатического узла обозначается как "изоэхо-генная" с участками "гиперэхогенности" в центре, где ткань узла плотнее. Гнойное расплавление ткани лимфатического узла, то есть наличие жидкости, обозначается термином "анэхогенная" структура.

Серозная форма воспаления лимфатического узла у детей редко диагностируется врачами, поскольку она быстро переходит в гнойное, в особенности у детей 5-6 лет.

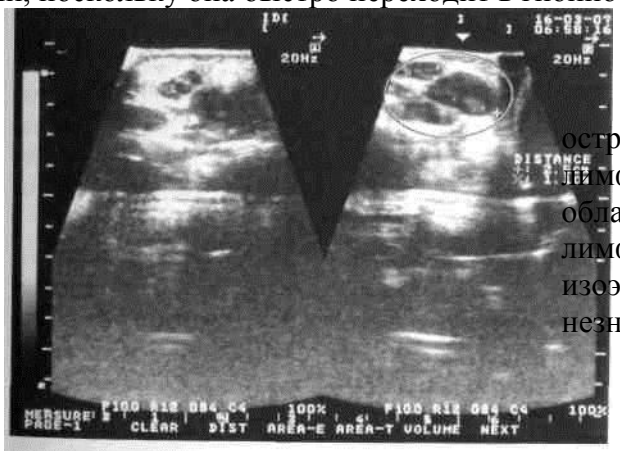

Рис. 59. УЗИ-грамма больного острым серозным одонтогенным лимфаденитом правой подчелюст¬ной области. Определяется конгло¬мерат лимфатических узлов раз¬ных размеров изоэхогенной струк-туры с участками незначительной гиперэхогенности в центре

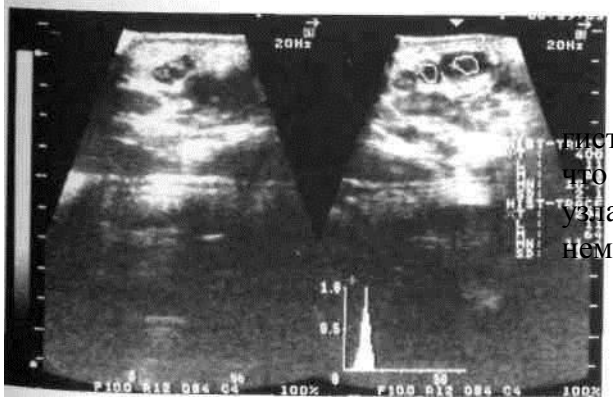

Рис. 60. УЗИ-грамма с гистограм¬мой, свидетельствующей о том, что тканевая структура лимфати-ческого узла сохранена, то есть жидкость (гной) в нем отсутствует

Острый гнойный одонтогенный лимфаденит

Острый гнойный одонтогенный лимфаденит *(limphoadenitis odontogenica purulata acutae)* является следствием невылеченного или нелеченого острого серозного лимфаденита. Если ребенок на протяжении 5-7 сут не обращался к врачу-стоматологу, серозное воспаление обычно переходит в гнойное, чему также способствует немотивированное назначение физметодов и компрессов.

Жалобы матери или ребенка — на увеличенный лимфатический узел, в котором появляется акцентированная пульсирующая боль, значительное повышение температуры

тела, потерю аппетита, изменение поведения ребенка, который становится капризным, беспокойным.

Клиника. Лицо асимметричное за счет инфильтрата в определенной области. Кожа здесь отечная, гиперемированная, в складку не берется (рис. 61). При пальпации определяется болезненный увеличенный лимфатический узел. Если при остром серозном лимфадените лимфатический узел имеет четкие границы, то при остром гнойном они нечеткие, что обусловлено переходом воспалительного процесса из паренхимы лимфатического узла за его границы. Симптом флюктуации, который должен быть при гнойном процессе, не всегда существует, даже при поверхностной локализации, поскольку оболочка лимфатического узла плотная, напряженная. Открывание рта свободное, можно обнаружить "причинный" зуб, обычно с разрушенной и измененной в цвете коронковой частью, перкуссия его болезненная. Общие признаки интоксикации более выражены, чем при серозном.

Различия между гнойным одонтогенным или неодонтогенным лимфаденитом (или аденоабсцессом), которое можно было бы определить по соответствующим клиническим признакам, нет, кроме связи с "причинным" зубом. При одонтоген-ном лимфадените чаще поражаются поверхностные лимфатические узлы, обычно спаянные с надкостницей челюсти.

В анализе крови больного ребенка наблюдается типичная картина сдвига лейкоцитарной формулы влево. Следует отметить, что общий анализ крови является информативным тестом при дифференциальной диагностике гнойного и серозного лимфаденитов. Среди известных индексов соотношения лейкоцитов периферической крови наиболее информативным является индекс соотношения нейтрофилов и лимфоцитов (ИСНЛ) и индекс соотношения нейтрофилов и моноцитов (ИСНМ). Мы обнаружили, что показатели ИСНМ у детей от 6 до 12 лет в 1,5-2 раза выше при серозных формах, а показатели ИСНЛ в этой же группе, наоборот, в 2 раза ниже.

Этот способ дифференциальной диагностики простой, доступный для практического врача, не требует дополнительных затрат (клинический анализ крови делают в каждом лечебном учреждении).

Рис. 61. Острый гнойный одонтогенный лимфаденит правой подчелюстной области

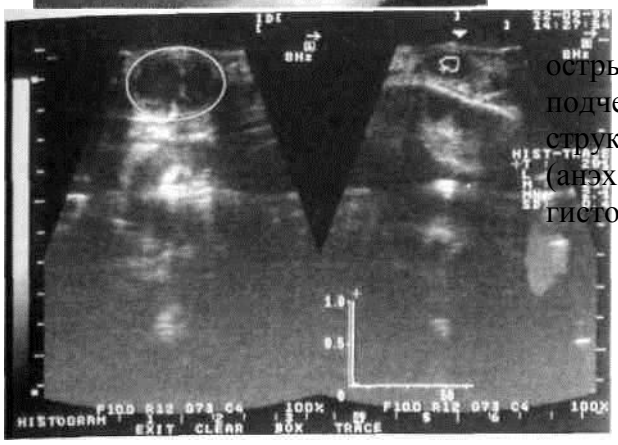

Рис. 62. УЗИ-грамма больного острым гнойным лимфаденитом подчелюстной области, на кото¬рой структура лимфатического узла отсутствует (анэхогенная), о чем свидетельствует гистограм¬ма линейной формы

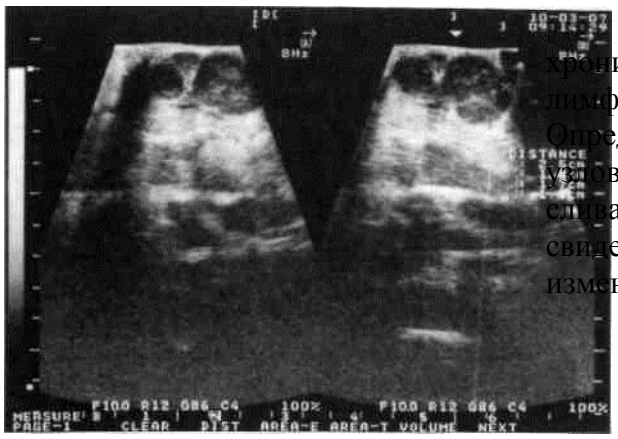

Рис. 63. УЗИ-грамма больного хроническим гиперпластическим лимфаденитом подчелюстной об¬ласти. Определяются несколько лимфатических узлов с гиперэхогенной зоной в центре, сливающихся с прилежащими тканями, что свидетельствует о гиперпластических изменениях структуры узлов

По данным УЗИ при гнойном воспалении структура узлов была равномерно гипоэхогенной (плотность зон от 0 до 10 условных единиц), что свидетельствовало о наличии жидкости (гноя) в них (рис. 62).

Хронический одонтогенный лимфаденит

В соответствии с классификацией хронический одонтогенный лимфаденит *(lymphoadenitis odontogenica chronica)* может быть гиперпластическим, гнойным и обострившимся хроническим. Хронический гиперпластический одонтогенный лимфаденит у детей почти не встречается, и врач имеет дело с хроническим одонтогенным гнойным лимфаденитом, признаками которого являются флюктуация и наличие гноя при пункции лимфатического узла.

Жалобы ребенка или его родителей — на наличие длительно существующего "шарика", чаще в подподбородочной или подчелюстной области, не вызывающего никаких неудобств. Из анамнеза можно выяснить, что несколько недель или месяцев назад этот "шарик" появился впервые и появление его совпало с возникновением боли в зубе на стороне поражения. Зуб не лечили или не закончили его лечение. В дальнейшем боль в зубе исчезла, а безболезненный или слабоболезненный, незначительно увеличенный лимфатический узел остался.

Родители ребенка указывают на несколько обострений заболевания, проявляющихся незначительным повышением температуры тела, увеличением узла и его болезненности на фоне обострения процесса в зубе.

Клиника. Осмотр позволяет обнаружить незначительную асимметрию лица за счет новообразования в участке поражения с неизмененной кожей над ним. Пальпаторно определяется плотное, нерезкоболезненное, ограниченно подвижное, не спаянное с кожей образование округлой или овальной формы, в центре его можно обнаружить флюктуацию. Открывание рта свободное. Определяется "причинный" зуб с измененной в цвете коронковой частью (разрушенной или пломбированной). Иногда на момент обращения этот зуб уже удален.

По данным УЗИ при хроническом гнойном лимфадените регистрируется изображение увеличенного в размерах лимфатического узла изоэхогенной структуры с гипоэхогенными зонами в центре (плотность центральной зоны на гистограмме от 0 до 10 условных единиц). При гиперпластическом лимфадените определяется изображение увеличенного узла с плотностью гиперэхогенных зон на гистограмме от 5 до 40 условных единиц (рис. 63). Сравнение гистограмм больных острым гнойным и хроническим гнойным лимфаденитом обнаружило их сходство относительно плотности, которая колебалась от 0 до 10 условных единиц. Гистограммы больных острым серозным и хроническим гиперпластическим лимфаденитом также были подобными (плотность от 5 до 40 условных единиц). Полученные результаты свидетельствуют об относительной объективности УЗИ, поэтому его данные надо интерпретировать вместе с данными клиники.

Неодонтогенные лимфадениты

Неодонтогенный острый лимфаденит

Неодонтогенные заболевания, предшествующие развитию воспалительных процессов в лимфатических узлах челюстно-лицевой области и шеи у детей, — это острые респираторные вирусные инфекции (грипп, пневмонии, ангины, отиты, риниты) и инфекционные болезни. Воспаление лимфатических узлов может быть и следствием гнойничковых поражений кожи лица и головы (стрепто- и стафилодермии), инфицированных ран этих участков, поражений слизистой оболочки полости рта, у грудных детей — пупочных ран, опрелостей, трещин кожи. Чаще всего неодонтогенный лимфаденит *(lymphoadenitis non odontogenica acuta)* встречается у детей 2-5 лет, когда ответ организма на значительное количество бактериальных и вирусных раздражителей недостаточен для его защиты.

В некоторых случаях лимфадениты возникают после вакцинации БЦЖ — так называемые "БЦЖ-иты".

Наблюдается сезонность заболевания — в осенне-зимний период и ранней весной. Осенне-зимний пик объясняется, как правило, активным состоянием иммунной системы, что приводит к гиперергическим реакциям, а весенний, наоборот, низкой интенсивностью метаболических процессов, высокой супрессорной и незначительной хелпернои активностью Т-лимфоцитов и развитием в связи с этим гипоергического течения воспаления.

Жалобы ребенка или родителей при остром неодонтогенном лимфадените —на появление "шарика" или "шариков" в одной, а чаще — в нескольких анатомических областях (это один из дифференциальных признаков одонтогенного и не-одонтогенного процессов). Появление их сопровождается общими признаками воспалительного процесса. Определить наличие лимфаденита — нетрудная задача для врача. Сложнее обнаружить его причину, поскольку от нее зависят характерные клинические признаки и особенности лечения. В некоторых случаях лечение лимфаденита заканчивается без выявления его причин.

Клиника. В зависимости от причины неодонтогенного лимфаденита, возраста ребенка и его соматического состояния на время заболевания клинические проявления болезни будут иметь следующие особенности. Чаще всего наблюдается поражение лимфатических узлов нескольких анатомических областей, которые обычно находятся на стадии серозного воспаления. Такие лимфатические узлы могут нагнаиваться. Диагностику и лечение этих лимфаденитов чаще осуществляют педиатры и инфекционисты.

Лимфадениты, возникающие после прививки, характеризуются продолжительным течением. Из неодонтогенных лимфаденитов стоматолог чаще сталкивается с возникающими вследствие ЛОР и вирусных заболеваний. В таком случае клинические проявления не будут иметь особенностей и неодонтогенные лимфадениты проходят те же стадии, что и одонтогенные.

Дифференциальную диагностику неодонтогенного острого лимфаденита следует проводить с абсцессами, флегмонами, специфическим лимфаденитом (сифилитическим, туберкулезным, актиномикотическим), мигрирующей гранулёмой, сиалоаденитом, слюнно-каменной болезнью, нагноившейся атеромой.

Хронические неодонтогенные лимфадениты

Хронические неодонтогенные лимфадениты чаще встречаются у детей 5-6 лет, но характеру хронического воспаления они бывают гиперпластические и гнойные.

Жалобы ребенка или его родителей — на наличие незначительно болезненного одного или нескольких "шариков", чаще в подчелюстной области или верхних отделах шеи, которые появились после перенесенной ангины, отита или ОРВИ; иногда эти "шарики" увеличиваются, становятся болезненными, в это время температура тела повышена.

Клиника. При хроническом гипернластическом лимфадените определяются в соответствующей анатомической области одно или больше образований мягко-или плотноэластической консистенции, с четкими границами, незначительно ограниченной подвижностью, практически безболезненные, не спаянные с кожей; последняя может иметь синюшный оттенок (рис. 64, 65). Общее состояние ребенка не нарушено.

При обострении хронического воспаления лимфоузел увеличивается, становится болезненным, кожа над ним изменяется в цвете — становится гиперемированной. При дальнейшем развитии воспаления лимфоузел размягчается и его паренхима может полностью расплавиться, сохраненной остается только капсула лимфоузла — образуется "мешочек" с гноем.

Диагностика. Особые трудности возникают при диагностике разных форм лимфаденита (помогают данные УЗИ, тепловизиографии, индексы соотношений форменных элементов белой крови). При гнойном лимфадените на гистограмме визуализируется анэхогенный участок, что свидетельствует о расплавлении узла. Данные термографии при лимфадените показывают, что разница температур симметричных участков 1,4 °С свидетельствует в пользу серозного процесса. Разница температур от 1,6 до 2,6 °С и наличие "горячей зоны" указывают на гнойный процесс в лимфатическом узле. Индекс соотношений ИСНЛ — нейтрофилы к лимфоцитам — при серозной форме в 2 раза ниже, чем при гнойной, а индекс ИСЛМ — лимфоциты к моноцитам — выше в 1,5-2 раза.

Рис. 64. Ребенок с хроническим гиперпластическим лимфаденитом левой височной области (до оперативного вмешательства)

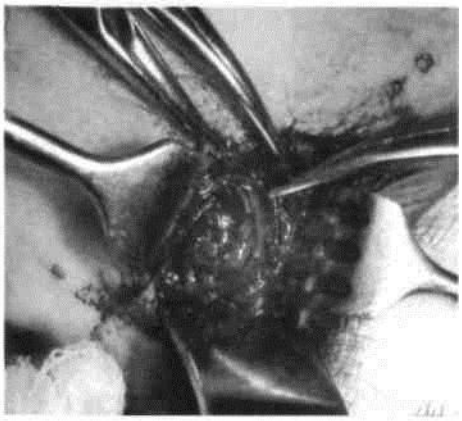

Рис. 65. Этап удаления лимфатического узла у того же ребенка

Хронические лимфадениты дифференцируют с лимфогранулематозом, лимфолейкозом, атеромой, дермоидом, эпидермоидом, липомой, кистами шеи, злокачественными опухолями и их метастазами.

Лечение. Главным в лечении больных с лимфаденитом является устранение причины, приведшей к его возникновению. Понятно, что при одонтогенном лимфадените в зависимости от состояния зуба, сроков формирования и рассасывания корня, возраста ребенка надо лечить или удалять "причинный" зуб. Тактика лечения серозного лимфаденита прежде всего зависит от того, на какой день после начала заболевания ребенок обратился к врачу — чем раньше, тем больше шансов, что поможет консервативное лечение. Обычно сначала используют консервативное лечение — компрессы с 5 % раствором димексида, в котором растворяют противовоспалительные медикаментозные средства. Для этого надо к 10 мл 5 % ДМСО, растворенного в фурацилине, добавить по 1 мл раствора гидрокортизона, 50 % анальгина и 1 % димедрола. Приготовив *ex tempore* такой раствор, делают классический компресс на тот участок, где находится увеличенный лимфатический узел. Говоря "классический", надо помнить: суть компресса состоит в том, что жидкость на марлевой салфетке должна быть изолирована от воздуха пергаментной бумагой или целлофановой пленкой. В некоторых учебных пособи-

ях и учебниках указано, что для лечения серозного воспаления лимфатического узла эффективными являются полуспиртовые компрессы, парафиновые аппликации, повязки с мазью Вишневского, по Дубровину, УВЧ. Определенный смысл в вышеназванных средствах лечения есть. Это подтверждено более чем столетним их применением, но эффективность средства зависит от того, в какой фазе воспалительного процесса оно было применено. В связи с тем, что ребенок к врачу попадает не в первые дни заболевания, все эти тепловые процедуры вызывают лишь застойные явления в лимфатическом узле и повышают местную температуру, что способствует развитию микроорганизмов (чем и объясняется переход серозного воспаления в гнойное). Закрытые мазевые повязки не должны применяться часто, поскольку они нарушают нормальное функционирование потовых, сальных желез, волосяных фолликулов кожи пораженного участка и т.п.

Более логичным является использование на ранних стадиях воспаления гипотермии, уменьшающей отек тканей, замедляющей распад белков, снижающей ацидоз и гипоксию тканей, размножение микрофлоры, энергетический обмен в лимфатических узлах. Блокады с анестетиком лимфатических узлов шеи у детей обычно не применяются.

Если ребенок обращается к врачу в первые 2-3 суток от начала заболевания, наиболее эффективным является применение фонофореза гидрокортизона, электрофореза ДМСО с антибиотиком и димедролом, лазер-терапии.

Основной метод лечения гнойных форм лимфаденитов — хирургический (рис. 66, 67). Операцию необходимо делать в условиях стационара под общим обезболиванием. Разрезы кожи и подкожной жировой клетчатки, а также капсулы лимфатического узла должны быть одной длины, чтобы не получился конусообразный раневой канал, затрудняющий эвакуацию содержимого. Направление разрезов кожи проводят с учетом естественных складок и линий "безопасных" разрезов. В понятие санации очага воспаления входит:

1) удаление паренхимы лимфатического узла кюретажной ложкой (в тех случаях, когда паренхима представлена не только гноем, но и распавшимися участками лимфоузла);

2) обязательное дренирование раны резиновым выпускником;

наложение на рану повязки с гипертоническим раствором натрия хлорида или 5 % раствором ДМСО.

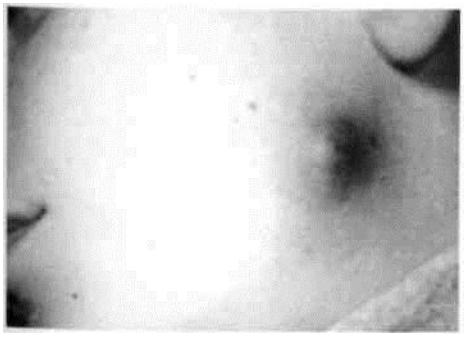

Рис. 66. Острый гнойный неодонтогенный лимфаденит начелюстной области в проекции левого угла нижней челюсти

Рис. 67. После вскрытия абсцесса у того же больного. Рана дренирована

Если мы сталкиваемся с длительно существующим острым гнойным или хроническим гнойным лимфаденитом с поверхностной локализацией и наличием баллотирования (флюктуация), можно рекомендовать метод, применяемый в нашей клинике. На противоположных полюсах абсцесса делается два прокола кожи, расположенных один от другого на расстоянии 2-3 см, через которые проводятся полихлорвиниловые перфорированные трубки (для дренирования и последующего промывания полости абсцесса). Этот прием позволяет обойтись без разрезов, поэтому образования деформирующих рубцов в области лица не происходит, что улучшает косметический результат операции.

После вскрытия абсцесса назначают физпроцедуры — электрофорез ферментов, УВЧ, магнитотерапию, гелий-неоновое облучение, УФО, что имеет смысл только при адекватном дренировании очага воспаления.

При гиперпластическом лимфадените, как одонтогенном, так и неодонтогенном, такой узел лучше удалить с последующим патогистологическим его исследованием.

В зависимости от выраженности воспаления и интоксикации организма применяют следующие группы медикаментозных препаратов: дезинтоксикационные, антигистаминные, антиоксидантные, витаминные препараты групп В и С, иммуностимуляторы.

По применению антибиотиков предлагается такая тактика: при острых неодонтогенных воспалениях лимфатических узлов, сопровождающихся общей реакцией организма, ослабленным детям младшего возраста назначают антибиотики в соответствующих возрастных дозах, которые накапливаются в мягких тканях, а именно в лимфатических узлах (ампициллин, цефазолин, клафоран). При остром одонтогенном лимфадените и его хронических формах, удовлетворительном общем состоянии ребенка и адекватном хирургическом лечении использование антибиотиков нецелесообразно.

Осложнения. Лимфадениты челюстно-лицевой области могут осложняться аденофлегмоной (рис. 68), а последняя — флебитом, тромбофлебитом, сепсисом. К вышеперечисленным осложнениям могут привести такие причины:

1) резкое ослабление организма ребенка на фоне перенесенных вирусных заболеваний и инфекционных болезней;
2) наличие кроме обычной микрофлоры (стафилококк, стрептококк, кишечная палочка, диплококк) анаэробной (клостридии, фузобактерии и т.п.);
3) несвоевременное и неправильное лечение;
4) ошибки в постановке диагноза.

Профилактикой лимфаденита является прежде всего своевременная сана¬ция полости рта, а также очагов острых и хронических воспалений в области головы, шеи, верхних дыхательных путей ребенка. Профилактика перехода одной формы лимфаденита в другую — своевременное и качественное лечение сразу после обращения пациента к врачу и установления диагноза.

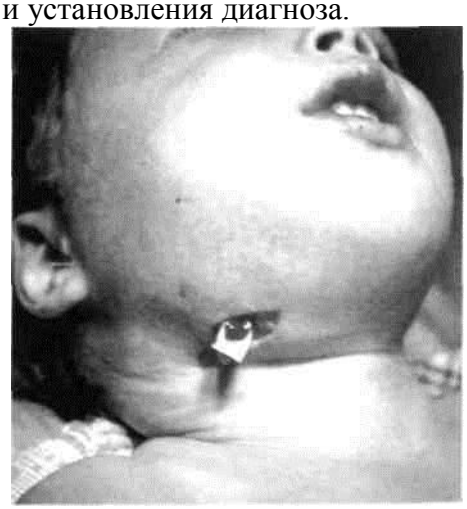

Рис. 68. Аденофлегмона правой подчелюстной области. Проведено вскрытие флегмоны, рана дренирована

Мигрирующая гранулёма

По своей сути мигрирующая гранулёма является не чем иным как хроническим гиперпластическим лимфаденитом одонтогенного происхождения. Возникает вследствие осложнения (чаще) гранулирующего хронического периодонтита. У детей причиной мигрирующей гранулёмы лица обычно являются первые постоянные моляры, которые раньше, чем другие зубы, поражаются кариесом \ его осложнениями.

Периодонтит осложняется обычно хроническим гиперпластическим лимф-аденитом, где и развивается грануляционная ткань в виде отдельных скоплений —

гранулём. Одонтогенная подкожная гранулёма имеет "причинную" связь (в виде тяжа) с пораженным зубом, проявляющуюся образованием "дорожки", соединяющей пораженный зуб с лимфатическим узлом.

Жалобы детей — обычно на деформацию тканей, поверхность которых имеет цианотичный оттенок, или наличие свища в подчелюстной области, из которого периодически выделяется гной. Из анамнеза становится известно, что заболеванию предшествовало продолжительное лечение зуба или больной зуб не лечили. Потом в подчелюстной или начелюстной области появилась припухлость тканей, которая постепенно уплотнилась. В дальнейшем здесь сформировался гнойник, который вскрылся самостоятельно, после чего на коже образовался свищ.

Клиника. Лицо ребенка несколько асимметрично за счет плотного малоболезненного ограниченного инфильтрата (обычно в поднижнечелюстной или начелюстной области). Кожа здесь синюшная, лоснится, истонченная, имеется свищ с незначительным гнойным отделяемым (рис. 69).

В полости рта определяется разрушенный "причинный" зуб, а по переходной складке всегда можно пропальпировать тяж, связывающий зуб со свищом и поддерживающий хроническое воспаление мягких тканей. Общее состояние обычно не изменено.

Лечение мигрирующей гранулёмы у детей состоит в удалении ставшего причиной развития воспалительного процесса зуба, тщательного выскабливания лунки, пересечении тяжа по переходной складке и иссечении свища.

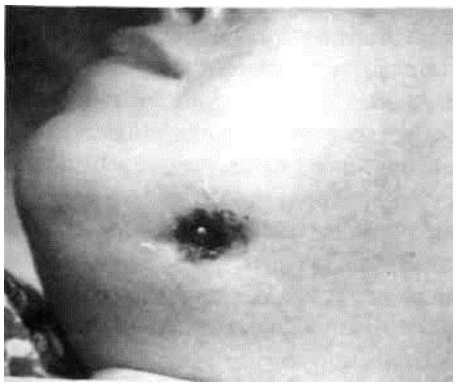

Рис. 69. Мигрирующая гранулема левой подчелюстной области от 46 зуба со свищом

Профилактика заболевания состоит в своевременном лечении осложнений кариеса.

Псевдопаротит Герценберга

Псевдопаротит Герценберга — это воспаление лимфатических узлов, расположенных под капсулой околоушной слюнной железы неодонтогенного происхождения.

Жалобы детей — на наличие припухлости и болезненности тканей околоушной области с одной стороны, иногда — болезненности при открывании рта, а также на нарушение сна, аппетита и повышение температуры тела.

Клиника. При осмотре обращает на себя внимание асимметрия лица за счет припухлости тканей околоушно-жевательной области. Цвет кожи над ней не изменен, при пальпации определяется отек тканей, в центре которого в единичных случаях удается обнаружить участки плотного болезненного инфильтрата, что является результатом перерастяжения капсулы лимфатического узла и выпячивания его. Отдельный увеличенный лимфатический узел обычно не пальпируется, не определяется и флюктуация при гнойном воспалении в лимфатическом узле. Слюноотделение при псевдопаротите Герценберга количественно может изменяться за счет механического сдавления протоков железы. Качество слюны практически не изменено, что является отличительным дифференциально-диагностическим признаком этого заболевания. Так,

при эпидемическом паротите слюна прозрачная, выделяется из устья во время массажа железы в незначительном количестве (1-2 капли), при неэпидемическом — количество слюны уменьшено, она мутная, с примесью гноя, а в некоторых случаях из устья выделяется чистый гной. Особенностью клинического течения псевдопаротита Герценберга является локализация лимфатических узлов под капсулой околоушной железы, в результате чего продолжительное время внешняя асимметрия лица не наблюдается. Быстрому переходу серозного воспаления в гнойное способствует неправильно поставленный диагноз (в большинстве случаев дети обращаются к педиатру, который ставит диагноз "эпидемический паротит") и неправильная тактика лечения — это преимущественно тепловые процедуры на околоушную область. И уже с диагнозом "острый гнойный лимфаденит" такие дети попадают в челюстно-лицевое отделение.

Лечение при выявлении гнойного воспаления в лимфатическом узле (диагностировать стадию воспаления помогает УЗИ пораженного участка) состоит во вскрытии абсцесса с последующим продолжительным дренированием раны и уходе за ней по правилам ведения гнойной раны. Близость околоушной слюнной железы замедляет исчезновение признаков воспаления, то есть сроки выздоровления ребенка при этой болезни длительнее, чем при гнойном лимфадените любой другой локализации. Для ускорения выздоровления в послеоперационный период ребенку целесообразно назначать фонофорез гидрокортизона, а потом — электрофорез димексида и йодида калия, лазеротерапию. Следует предостеречь хирурга от повреждения ткани железы в тех случаях, когда воспаление *per continuitatem* распространяется на нее из очага в лимфатическом узле. В таком случае после вскрытия абсцесса могут образоваться слюнные свищи. Профилактикой их образования после стихания воспаления является ушивание раны путем перекрытия хода свища тканями капсулы железы и подкожной жировой клетчатки.

Лимфогранулематоз

Лимфогранулематоз *(limphagranylomatosis)* — это системное заболевание, проявляющееся поражением ретикулярного остова лимфатических узлов — ткани, являющейся главным биологическим фильтром организма.

Впервые описание заболевания, подобного лимфогранулематозу, встречается в работах Malpighi "De viscerum structura" (1666), но систематическое изучение заболеваний, связанных с поражением лимфатических узлов, началось значительно позднее. В 1890 г. *С.Я.* Березовский в журнале "Русская медицина" напечатал работу "К вопросу о строении и клиническом течении Lymphadenoma malignae", где привел 6 случаев заболевания, характерной особенностью которого было увеличение лимфатических узлов со своеобразным гистологическим строением.

Лимфогранулематоз может наблюдаться и в зрелом возрасте, и у грудных детей, и у старых людей. Но чаще всего он поражает лиц зрелого возраста: мужчин от 45 до 49 лет, женщин — от 30 до 40 лет.

Единого названия этого заболевания нет. Лимфогранулематоз можно встретить под названиями "железистая возвратная лихорадка" (О.О. Кисель, 1895), "лимфоаденома", "злокачественная лимфома", "злокачественная гранулёма", "лимфогранулёма", "болезнь Ходжкина" и "лимфогранулематоз". Большинство авторов пользуются терминами "болезнь Ходжкина" (американская и французская литература) и "лимфогранулематоз".

Вызывать развитие лимфогранулематоза могут:

1) инфекционные болезни и изменения в организме вследствие их;

2) опухоли.

У детских челюстно-лицевых хирургов это заболевание вызывает интерес лишь с тех позиций, что первым патогномоническим симптомом его является поражение лимфатических узлов, в том числе и челюстно-лицевой области. Кроме того, у детей разных возрастных групп распространенным воспалительным заболеванием является

хронический гиперпластический лимфаденит, требующий дифференциальной диагностики с лимфогранулематозом.

Жалобы родителей или детей — на наличие увеличенных безболезненных лимфоузлов в подчелюстной области или шее. При продолжительном течении заболевания наблюдаются общая слабость, повышение температуры тела, снижение аппетита, нарушение сна.

Клиническим признаком лимфогранулематоза является увеличение лимфатических узлов, которое чаще (в 50-75 % случаев) начинается с узлов шеи, расположенных по ходу яремной вены.

Пораженные лимфатические узлы обычно безболезненные, эластической консистенции, не спаянные между собой и с подлежащими тканями.

Большинство исследователей выделяют три гистологические стадии развития лимфогранулематозного процесса в лимфатических узлах:

I стадия — диффузная гиперплазия лимфатических узлов. Рисунок узла стирается, в краевых и промежуточных пазухах накапливается большое количество клеток, как нормальных, так и патологических.

II стадия — стадия образования полиморфноклеточной гранулёмы. Начинается очаговое или диффузное разрастание ретикулярных клеток эндотелия кровеносных и лимфатических сосудов, клеток соединительной ткани.

В этой стадии ткань лимфатического узла замещается ретикулярными, плазматическими клетками и эозинофилами. Ретикулярные клетки имеют разную величину и форму. Наблюдаются большие клетки с несколькими ядрами, являющиеся патогномоничными для лимфогранулематоза. Они названы по именам авторов, описавших их, клетками Березовского—Штернберга.

III стадия — стадия фиброза. Узел сморщивается и становится плотным. Для лимфогранулематоза характерна температурная реакция, являющаяся следствием интоксикации организма, однако лимфатические узлы безболезненные, в то время как при банальном воспалении лимфоузлов они болезненные при пальпации на фоне повышения температуры. При лимфогранулематозе происходят изменения в формуле крови, а именно увеличение СОЭ и развитие анемии. Развитие гипохромной анемии большинство исследователей объясняют патологическим влиянием увеличенной селезенки или же вовлечением в патологический процесс ретроперитонеальных лимфатических узлов. Если заболевание прогрессирует, наблюдается уменьшение лейкоцитов, вплоть до развития лейкопении и эозинофилии. Сердечно-сосудистая система поражается вторично вследствие дистрофических изменений в миокарде, обусловленных анемией, интоксикацией и общим истощением.

Лимфогранулематоз поражает также и пищеварительный канал. Вовлечение в патологический процесс печени значительно влияет на течение и дальнейшее развитие лимфогранулематоза. По частоте поражения селезенка находится на втором месте после лимфатических узлов.

Изменения в костях при лимфогранулематозе в большинстве случаев являются вторичными, вследствие перехода процесса из лимфатических узлов *per continuitatem* или гематогенным путем при генерализации процесса. Такое разнообразие клинических проявлений создает определенные трудности для врача при постановке диагноза у детей. Поэтому необходимо выделять наиболее характерные патогномоничные симптомы этого заболевания, которыми являются: увеличение лимфатических узлов и наличие в них клеток Березовского-Штернберга (больших ретикулярных клеток с несколькими ядрами), колебания температуры тела; слабость; поражение селезенки и других органов и систем.

Дифференциальную диагностику надо проводить с:

1. Одонтогенными и неодонтогенными лимфаденитами.
2. Туберкулезом лимфатических узлов.
3. Ретикулёзом.

4. Лимфосаркомой.
5. Опухолью Брилла-Симмерса.

Дифференциальная диагностика банальных лимфаденитов базируется на таких патогномоничных признаках:

1) появление болезненного новообразования округлой формы в участках наиболее частой локализации лимфоузлов;
2) анамнестическая связь с причинным заболеванием (зубом, ринитом, тонзиллитом, бронхитом и т.п.);
3) общие признаки воспалительного процесса;
4) реакция лимфатического узла на противовоспалительную терапию;
5) лабораторное подтверждение воспалительного процесса (данные развернутого анализа крови, местных проявлений лимфаденита, термографии, УЗИ и т.п.).

Для ***туберкулеза*** лимфатических узлов характерно образование так называемых пакетов (увеличенные спаянные между собой и кожей узлы). Кроме того, туберкулезный лимфаденит сопровождается перифокальной инфильтрацией, образованием свищей и рубцов, и чаще это происходит у детей раннего и дошкольного возраста. При милиарной форме туберкулеза в лимфоузлах появляются гигантские клетки Пирогова-Лангханса.

Ретикулёзы имеют много общего с лимфогранулематозом (последний также принадлежит к этой категории болезней). Клиническая картина ретикулёзов напоминает острый лейкоз. На первый план выходят слабость, головная боль, кровоизлияния в кожу и слизистую оболочку. Лимфоузлы небольшие, плотноэластические, безболезненные. Диагноз устанавливается на основании характерных изменений в крови и костном мозге (преобладают ретикулярные клетки).

Лимфосаркома — злокачественная опухоль, часто диагностируемая у детей разного возраста. При лимфосаркоме поражаются лимфатические узлы определенной области и лишь в редких случаях процесс генерализуется. Только в начале процесса лимфатические узлы могут иметь мягкую консистенцию, в дальнейшем они уплотняются, спаиваются между собою в единый конгломерат, который может достигать значительных размеров. Кожные покровы растягиваются, становятся синюшными, появляются язвы. Для лимфосаркомы характерно быстрое увеличение лимфатических узлов и тяжелое течение.

Опухоль Брилла-Симмерса, известная под названием "гигантофолликулярная лимфаденопатия", характеризуется наличием гигантских гиперплазированных лимфоидных фолликулов в лимфатических узлах. Картина периферической крови нормальная, температура тела не повышается, наблюдается склонность к экссудативным реакциям и отекам.

Лечение лимфогранулематоза комплексное, проводится в специализированных стационарах и включает рентгенотерапию, химио- и гормонотерапию. Хирургическое лечение состоит в удалении увеличенных лимфоузлов.

Текст практического занятия

Клиническое занятие №3

Тема: Повреждения мягких тканей ЧЛО у детей. Лимфаденит, аденоабсцессы и аден офлегмоны ЧЛО у детей.

Технологические модели по образованию

Время занятия: 2 ч.	Количество студентов 8-10
Вид занятия:	Клиник занятие
План:	Этиология лимфаденитов, аденоабсцессов и аденофлегмон ЧЛО у детей у детей Патогенез

	Клиника Диагностика и диф.диагностика Лечение
Задача учебного занятия:	Изучить этиологию, клинических проявлений, диагностику, дифференциальная диагностику, способы лечения лимфаденитов, аденоабсцессов и аденофлегмон ЧЛО у детей у детей.
Методы обучения:	Клиническое обследование, сбор анамнеза, писать историю болезни, беседа.
Вид занятия:	Массово-коллективный, персональный
Наглядные пособия по теме:	Стоматологическое кресло, стомалогическое зеркало, пинцет, шпатель, лоток, столик врача, спирт, фурацилин, марлиевые шарики, стерильные перчатки
Обстановка для проведения занятия:	Клинически оборудованный симуляционный кабинет, клинический кабинет
Мониторинг и критерии оценок:	Клинический анализ, оценка, устный контроль, вопрос-ответ

Практическое занятие №4

Тема: Острый и хронический одонтогенный, гематогенный, посттравматический остеомиелит челюстных костей у детей.
Этиология,патогенез,классификация,клиника и методы обследования.

Технологические модели по образованию

Время занятия: 3 ч.	Количество студентов: 8-10
Вид занятия	Введение новостей по практике
План	Этиология острого и хронического одонтогенного, гематогенного, посттравматического остеомиелита челюстных костей у детей Патогенез Клиника Диагностика и диф.диагностика Лечение
Задача учебного занятия	Изучить этиологию, клинических проявлений, диагностику, дифференциальная диагностику, способы хирургического лечения острого и хронического одонтогенного, гематогенного, посттравматического остеомиелита челюстных костей у детей.
Методы обучения	Беседа, наглядные пособия по практике
Вид занятия	общий-коллективный
Наглядные пособия по теме	Учебное пособие, практический материал, проектор, компьютер
Обстановка для проведения занятия	Методическая оборудованная аудитория
Мониторинг и критерии оценок	Устный опрос

Технологическая карта практического занятия

Этапы работы	Преподаватель	Студент
1. Этапы подготовки	1. Цель занятия 2. Подготовка слайдов по теме 3. Литература по теме: 1. Колесов А.А. – Стоматология детского возраста. М., 1991г. 463 с. 2. Персин Л.С. - Стоматология детского возраста 2003г. 3. Харьков Л.В. Хирургическая стоматология и челюстно-лицевая хирургия детского возраста Год издания: 2005г.	Записывают тему и слушают
2. Основной этап	1. Разделение студентов на 2 маленькие подгруппы, задает вопросы по теме; 2. Использование слайдов и мультимедий; 3. проводит лечебные работы; 4. Объединяет все сведения по заданной теме, активно участвующих студентов поощряет и обще оценивает.	Разделяют на маленькие группы, смотрят, участвуют, слушают. Студент высказывает свое мнение дополняет и

		задает вопросы
3. Заключительный этап	1. Заключение. 2. Самостоятельная работа. 3. Домашнее задание.	Слушают Записывают заключение

Вопросы по теме:

1. Дифференциальная диагностика острого остеомиелита саркомой Юинга (особенности).
2. Антибактериальная терапия острого остеомиелита (новые препараты).
3. Хронический негнойный остит, хронический склерозирующий остеомиелит особенности диагностики, дифференциальной диагности и лечения.
4. Особенности хирургического лечения хронического гематогенного остеомиелита.
5. Рентгенологическая диагностика хронического гематогенного остеомиелита.

Текст практического занятия

ОСТЕОМИЕЛИТЫ ЧЕЛЮСТИ

Этиология, патогенез и классификация

Остеомиелит *(osteomielitis)* — это гнойно-некротический инфекционно-аллергический воспалительный процесс в кости, возникающий под влиянием экзо- и эндогенных факторов на фоне предшествующей сенсибилизации и вторичной иммуносупрессии организма и сопровождающиеся некрозом костной ткани.

Из всех воспалительных процессов челюстно-лицевой области у детей 15-33 % (Т.К. Супиев, В.В. Рогинский, М.М. Соловьев) составляют остеомиелиты.

Как метко сказал О. Соболев (1829), острый одонтогенный остеомиелит — это "простуда испорченных зубов", имея в виду под словом "простуда" воспалительный процесс, а под словами "испорченные зубы" — одонтогенний путь. Действительно, 88 % всех остеомиелитов — одонтогенные, то есть связанные с заболеванием зуба.

История развития взглядов на патогенез одонтогенного остеомиелита достаточно интересная. Причиной этого заболевания являются микроорганизмы, вызывающие воспаление (стафилококки, стрептококки, анаэробы, фузобактерии и разные их ассоциации и т.п.). Пути распространения этих микроорганизмов также известны: это каналы зубов и периодонт. Но наиболее интересным является вопрос: "Почему не каждый воспалительный процесс в периодонте или периосте приводит к остеомиелиту?". То есть болеют периодонтитом много детей, но только в некоторых случаях возникает остеомиелит. С чем это связано? Длительное время экспериментаторы и клиницисты не видели различия в патогенезе остеомиелита взрослых и детей. Мало того, еще совсем недавно серьезно обсуждался вопрос, что нельзя разделить единый процесс остеомиелита на составные его части: остит, миелит, периостит, поскольку это не обусловлено патологоанатомически и противоречиво в клиническом отношении (В.И. Лукьяненко, 1986). В настоящее время практически не дискутируется вопрос целесообразности такого деления. Эти взгляды имеют давно обоснованную альтернативу. Даже клинически все исследователи описывают совсем разные проявления, симптомы, течение и осложнения этих трех отдельных заболеваний. Кроме того, сроки и методы лечения также специфические для каждого из названных заболеваний. Довольно убедительны клинические параллели в других областях медицины. Так, скажем, аппендицит — это не обязательно перитонит, а эндокардит — это еще не панкардит. Все это — разные заболевания, каждое из которых имеет патогномоничную симптоматику.

Одна из первых теорий патогенеза остеомиелита, описанная во всех учебниках, монографиях, - теория E. Lexer (1884) и О.О. Боброва (1898) под названием

"инфекционно-эмболическая". Прежде всего надо сказать, что она не имеет никакого отношения к челюстным костям (плоским) и, безусловно, к одонтогенным остеомиелитам. Авторы пришли к мотивации положений своей теории путем эксперимента на трубчатых костях животных, наблюдая движение бактериального эмбола с током крови из первичного очага инфекции по направлению к кости, где этот бактериальный эмбол оседает в "концевых" сосудах. Это, в свою очередь, улучшает питание кости и вызывает образование некротического участка ("инфаркта") в ней.

Критически оценивая такой взгляд, нужно подчеркнуть, что последующие экспериментальные исследования многих ученых доказали отсутствие конечных сосудов у людей (такие сосуды есть только в трубчатых костях плода). Однако некроз кости скорее надо рассматривать как следствие заболевания, а не звено патогенеза.

Лучшей с точки зрения объективного положения развития остеомиелита является теория СМ. Дерижанова (1940), сформированная на взглядах М.И. Сантоцкого, Т.О.Попова, Holland и напоминающая феномен Артюса-Сахарова. Эксперименты были проведены на кроликах, сенсибилизированных лошадиной сывороткой и незначительным количеством микробных тел, которые были разрешающей дозой, вводимой в костный мозг челюсти. Такие действия приводили к возникновению клинической картины острого остеомиелита. Эта теория имеет следующую интерпретацию. Сенсибилизацию животного лошадиной сывороткой можно приравнять к сенсибилизации больного с лорогенными, одонтогенными и другими очагами воспаления. На этом фоне разрешающей дозой, которая в эксперименте была представлена внесением микроорганизмов в кость, можно представить больной зуб (его острый или хронический в стадии обострения периодонтит), ставший пусковым механизмом остеомиелитического процесса. Хотя сравнить пути проникновения инфекции здесь очень трудно, одонтогенного пути в этой теории нет. Согласно этой теории, остеомиелит развивается в сенсибилизированном организме при наличии "дремлющей" в нем инфекции.

В соответствии со взглядами Г.В. Васильева, Я.М. Снежко (1953), для воспаления кости необходимо снижение иммунной реактивности организма ребенка. Г.И. Семенченко (1956) на основе классического учения И.М. Сеченова, И.П. Павлова, А.Д. Сперанского, идей нервизма использовал известную методику из общей хирургии — раздражение седалищного нерва и развитие вследствие этого остеомиелита трубчатых костей (Kiistscher, 1954; В.В.Таранец, 1958; Hardaway, 1961; Hiier, 1964; Norden, 1970).

Г.И. Семенченко вызвал острый остеомиелит введением в кость челюсти культуры стафилококка без предыдущей сенсибилизации лошадиной сывороткой. Роль последней выполняла неспецифическая сенсибилизация организма, которая была следствием раздражения *n.alveolaris inferior* в составе сосудисто-нервного пучка металлическим кольцом.

М.М. Соловьев (1971) рассматривал причины местных иммунных процессов под влиянием гормонов коры надпочечных желез — глюкокортикоидов, активизирующих инфекционные и аллергические процессы.

В.И. Стецула (1958, 1962) указывал на тромбоз и тромбоэмболию как ведущий фактор в развития остеомиелита.

По мнению С.Венгеровского (1964), ведущая роль в этом процессе принадлежит распространению гнойного экссудата по широким остеомным каналам, рыхлым, мягким компонентам костной ткани. Это сопровождается отеком, инфильтрацией и глубокими биохимическими сдвигами, приводящими к некрозу кости.

М.О.Груздев (1978) аллергические и нейротрофические факторы рассматривал как оказывающие содействие переходу обратимой части воспаления — периостита в необратимую — остеомиелит. Основным этапом патогенеза остеомиели та, на его взгляд, являются гемодинамические нарушения (повышение скорости свертывания крови, снижение антитромбиновой активности ее, внутрисосудистое свертывание крови,

закупорка капилляров), которые заканчиваются некро-зом кости. В связи с этим гепарин является патогенетическим средством лечения остеомиелита.

Отдавая должное сенсибилизации организма ребенка, авторы теорий патогенеза остеомиелита приравнивают экспериментально вызванную сенсибилизацию к имеющимся в организме очагам хронического воспаления. Так, в 67 % — это хронические тонзиллиты, в 25 % — одонтогенные хронические воспаления (периодонтиты, пульпиты), в 8 % — стоматогенные заболевания.

А.М. Солнцев (1970) считал, что у кроликов вообще отсутствует способность к аллергическим реакциям. В эксперименте ему не удалось вызвать остеомиелит ни у одного из 20 кроликов, иммунизированных лошадиной сывороткой и инфицированных патогенными микроорганизмами. Этот факт подтвердили Т.К. Супиев, Ю.А. Юсубов (1986).

Таким образом, основываясь на указанных теориях, можно сказать, что ключ к пониманию возникновения остеомиелита челюстей у детей базируется на таких положениях:

1) нельзя говорить о сенсибилизации вообще; надо иметь представление об уровне ее количественных показателей;
2) надо иметь конкретные данные о возбудителе, знать его особенности, вирулентность и характеристику;
3) надо знать состояние макроорганизма ребенка и конкретные показатели уровня его защиты;
4) говоря об одонтогенности, то есть воротах инфекции, надо найти механизмы и пути развития этого процесса в эксперименте.

Одними из фундаментальных исследований в этом направлении являются экспериментальные и клинические наблюдения Ю. А. Юсубова (1989).

В эксперименте на молодых кроликах одонтогенный остеомиелит был получен после предыдущей иммунизации разными дозами иммунодепрессанта циклофосфана и последующего введения в канал зуба 1 млрд микробных тел. Именно при таком условии постановки эксперимента остеомиелит клинически и гистологически подтвержден у 14 из 15 кроликов.

В двух других сериях эксперимента, где иммунодепрессант не применялся, а была использована для сенсибилизации традиционная лошадиная сыворотка, остеомиелит не получен. Это еще раз подтверждает, что моделирование остеомиелита у кроликов путем их сенсибилизации невозможно.

Разные фазы эксперимента сопровождались проведением лабораторно-биохимических и иммунологических исследований, подтвердивших факт вторичной иммуносупрессни и ответ организма на ее проявление. То есть, в данном случае результатом сенсибилизации, которую можно связать не только с одонтогенной и лорогенной инфекцией, но и с любыми перенесенными инфекционными заболеваниями (ОРВИ, грипп, бронхит, пневмония и т.п.), является выраженная ослабленность организма и, как следствие, развитие вторичной иммунологической недостаточности.

Ю.А.Юсубов обнаружил, что чем меньше промежуток времени между перенесенным заболеванием и возникновением остеомиелита, тем более выраженными являются деструктивные изменения в кости.

Остеомиелиты челюстно-лицевой области у детей рационально классифицировать, учитывая:

1. Путь проникновения инфекции:

а) одонтогенный;

б) неодонтогенный:

—сосудистый;

—стоматогенный;

—посттравматический;

—контактный.

2. Вид инфекции:

а) специфический (сифилитический, туберкулезный, актиномикотический) — у детей эти формы остеомиелита встречаются редко;

б) неспецифический (банальный), вызванный:

—совместным действием стрепто- и стафилококковой микрофлоры;

—фузоспириллярным симбиозом;

—совместным действием анаэробних и аэробных микроорганизмов;

—анаэробной микрофлорой.

3. **Течение** заболевания:

а) острый;

б) первично-хронический;

в) хронический как следствие острого:

—деструктивный (рарефицирующий — рассасывание кости);

—продуктивный или гиперпластический;

—деструктивно-продуктивный;

г) хронический в стадии обострения.

4. Анатомо-топографические признаки:

а) остеомиелит верхней или нижней челюсти (с конкретной локализацией процесса);

б) остеомиелит других костей челюстно-лицевой области.

5. Распространенность процесса:

а) очаговый;

б) генерализованный.

Острый одонтогенный остеомиелит

Острый одонтогенный остеомиелит *(osteomielitis odontogenica acuta)* челюстей составляет 60-65 % всех остеомиелитов челюстно-лицевой области и чаще наблюдается у детей 6-10 лет. В связи с тем что впервые ребенок с таким заболеванием обычно попадает не в стационар, а на амбулаторный прием к стоматологу, каждый из специалистов должен знать патогномоничные признаки этого заболевания. По данным нашей клиники, правильный диагноз был поставлен врачом во время амбулаторного приема лишь у 24 % пациентов! Только в 39 % случаев врач удалил "причинный" зуб и 20 % больных своевременно были госпитализированы в стационар.

Жалобы. В зависимости от возраста ребенка и локализации процесса (верхняя или нижняя челюсть, их отделы), жалобы можно разделить на 2 группы: общие и местные.

Общие — на первый план выходят признаки интоксикации организма, проявляющиеся повышением температуры тела, головной болью, снижением аппетита, нарушением сна.

Местные — болезненная припухлость окружающих челюсть мягких тканей; деформация альвеолярного отростка в участке "причинного" зуба, в котором наблюдается боль при накусывании; подвижность рядом расположенных 2-3 зубов.

Клиника. Общее состояние ребенка тяжелое. Кожные покровы и слизистая оболочка бледные, сухие, ребенок заторможен или возбужден, температура тела значительно повышена. Местно наблюдается асимметрия лица за счет отека прилежащих к очагу воспаления мягких тканей. Здесь пальпаторно определяется инфильтрат с размягчением в центре, свидетельствующий об образовании абсцесса или флегмоны. Степень открывания рта зависит от того, какой зуб оказался "причинным", то есть от локализации очага воспаления. Если в процесс вовлекаются жевательные мышцы, возникает контрактура — ограниченное открывание рта.

Альвеолярный отросток деформирован с двух сторон — веретено- или колбообразно утолщен. Переходная складка на уровне "причинного" и 2-3 рядом расположенных зубов сглажена, слизистая оболочка в этом участке гиперемированна. При

пальпации альвеолярного отростка из зубодесневых карманов выделяется гной. В "причинном" зубе диагностируется острый или обострившийся хронический периодонтит. Расположенные рядом зубы (от 2 до 4) имеют патологическую подвижность. При локализации процесса на нижней челюсти появляется симптом Венсана (парестезия кожи половины нижней губы вследствие сдавления нижнего альвеолярного нерва). На нижней челюсти остеомиелитический процесс имеет затяжной характер, обусловленный магистральным типом кровоснабжения и плотной кортикальной пластинкой кости, небольшим количеством спонгиозы. Остеомиелитический процесс сопровождается регионарным лимфаденитом.

На верхней челюсти воспаление кости протекает остро, с выраженными клиническими признаками, что связано с рассыпным типом кровообращения челюсти, порозностью кости, тонкой кортикальной пластинкой, выраженным слоем спонгиозы, близостью глазницы, околоносовых пазух, большим количеством подкожной жировой клетчатки, покрывающей челюсть.

Для установления диагноза в острый период остеомиелита рентгенологические данные неинформативны. Лабораторные исследования крови свидетельствуют об увеличении количества лейкоцитов до 15-30 тыс., повышении СОЭ до 30-50 мм в 1 ч, сдвиге лейкоцитарной формулы влево, наличии С-реактивного белка. В моче выявляются белок, эритроциты, лейкоциты (как следствие общей интоксикации).

Дифференциальная диагностика проводится с одонтогенными и неодонтогенными абсцессами или флегмонами подглазничной, скуловой, подчелюстной области, абсцессом твердого нёба, сиалоаденитом, специфическими процессами, периоститом, саркомой Юинга, нагноившейся кистой челюсти.

Лечение острого одонтогенного остеомиелита проводится только в условиях стационара.

Рис. 28. Ребенок с острым одонтогенным остеомиелитом левой верхней челюсти на 5-е сутки после вскрытия абсцесса ретробульбарного пространства (в ране дренаж)

Рис. 29. Тот же ребенок после одномоментного вскрытия поднадкостничного абсцесса верхней челюсти (в ране дренаж)

Медикаментозное лечение предусматривает введение дезинтоксикационных средств внутривенно (неогемодез, неокомпенсан, глюкоза, изотонический раствор), одновременно вводят антибиотики, тропные к костной ткани, — линкомицин, нетромицин, клиндамицин, цефалексин, цефазолин, тиенам. Назначают антигистаминные средства, препараты кальция, витаминные комплексы, содержащие витамины группы А, D, Е, В, С, неспецифические иммуномодуляторы. Кроме того, пища ребенка должна быть преимущественно молочно-растительной, а питье витаминизированным и в большом количестве.

Хирургическое лечение начинают с удаления "причинного" зуба, вскрытия поднадкостничных абсцессов с обеих сторон альвеолярного отростка. При тяжелых формах острого остеомиелита у детей старшего возраста в некоторых случаях можно с целью декомпрессии проводить перфорацию кортикальной пластинки в участке очага

воспаления. Это вмешательство нужно делать вместе со вскрытием очагов воспаления в близлежащих мягких тканях (абсцессов, флегмон). Раны дренируют резиновыми полосками (рис. 28, 29), со 2-х суток промывают антисептиками, протеолитическими ферментами, с 3-4-х назначают физпроцедуры при эффективном дренировании раны — электрофорез антибиотика, который ребенок получает внутримышечно, протеолитические ферменты, УФО, УВЧ, лазеротерапию, магнитотерапию. Снаружи на близлежащие к очагу воспаления мягкие ткани накладывают повязки с 5-10% ДМСО. Назначают частые полоскания рта антисептиками. Обязательно соблюдение правил гигиены полости рта.

Осложнениями острого одонтогенного остеомиелита челюстей у детей может быть переход процесса в хронический, развитие гайморита, артрита височно-нижнечелюстного сустава, паротита, септического состояния и т.п.

Последствиями остеомиелитического процесса могут быть: деформация челюсти в результате гибели зон роста челюстей, частичная адентия постоянных зубов, анкилоз височно-нижнечелюстного сустава.

Гематогенный остеомиелит

Острый гематогенный остеомиелит *(osteomyelitis haematogenica)* составляет 7 % всех случаев остеомиелита челюстей у детей; чаще всего развивается на верхней челюсти в возрасте ребенка 1-2 года. Стафилококк — основной этиологический фактор, являющийся причиной гематогенного остеомиелита челюстей в ран нем возрасте, биологической особенностью которого является высокая антибиотикорезистентность. Входные ворота инфекции — пупочный сепсис, гнойничковые поражения кожи (стрепто- и стафилодермии), микротравмы слизистой оболочки ротовой полости, хрониосепсис, отпил и т.п.

Процесс начинается остро, с выраженной интоксикации. В первые 2-3 суток местных симптомов настолько мало, что диагноз обычно своевременно не устанавливается. Симптомы нарушения общего состояния преобладают и дают основание педиатру в большинстве случаев диагностировать острое респираторное заболевание или сепсис.

Жалобы родителей — на возбуждение ребенка, плач, отказ от пищи, плохой сон, повышение температуры тела.

Клиника. По клиническому течению различают 3 формы гематогенного остеомиелита — токсическую, септикопиемическую и местноочаговую. Последняя у детей практически не встречается.

Токсическая форма имеет бурное течение — сопровождается высокой температурой тела, резкой интоксикацией организма. При обследовании выявляется тахикардия, дыхание частое и поверхностное. В крови — картина гипохромной анемии, лейкоцитоз, сдвиг формулы влево, увеличение СОЭ, гипопротеинемия. Па фоне выраженной общей картины местные клинические признаки стертые. При внимательном обследовании можно обнаружить незначительный отек слизистой оболочки альвеолярного отростка и едва заметную гиперемию ее. Симптомы поражения челюсти выявляются лишь на 4-6-е сутки после начала заболевания.

Септикопиемическая форма характеризуется стремительным развитием, резким ухудшением общего состояния ребенка. В отличие от токсической формы, местные признаки нарастают быстрее.

Если поражена верхняя челюсть, то выявляется припухлость в подглазничной области и инфильтрация мягких тканей (рис. 30). Вследствие воспаления клетчатки орбиты может наблюдаться экзофтальм; определяется хемоз конъюнктивы, глаз закрыт (рис. 31). Через 2-3 дня от начала заболевания гнойный экссудат расплавляет кортикальную пластинку кости и выходит под периост (рис. 32). Альвеолярный отросток челюсти деформирован с обеих сторон, переходная складка сглажена, слизистая оболочка гиперемирована, инфильтрирована. Может определяться флюктуация. Характерно наличие первичных инфильтратов и свищей (рис. 33). При поражении медиальных

отделов верхней челюсти наблюдаются затрудненное носовое дыхание из-за отека слизистой оболочки носа, выделение гноя из соответствующего носового хода. Определяется припухлость и инфильтрация тканей в участке внутреннего угла глаза, отек век; кожа этих участков напряжена, гиперемирована. Слизистая оболочка альвеолярного отростка отечная, гиперемирована, переходная складка сглажена за счет инфильтрата, расположенного на передней поверхности верхней челюсти. Процесс распространяется на скат носа. Возникают свищи возле внутреннего угла глаза. Обе компактные пластинки кости могут быть деструктурированными, в таком случае наблюдается прорыв гноя в носовую полость пли в верхнечелюстную пазуху.

Если поражены латеральные отделы верхней челюсти (скуловой отросток), носовое дыхание свободное. Появляется инфильтрат в верхнем отделе щеки, наблюдается резкий отек век, экзофтальм, склера и конъюнктива гиперемированы, на веках значительное слизисто-гнойное выделяемое. Процесс распространяется на скуловую кость, гной прорывается по нижнему глазничному краю возле наружного угла глаза, возможно образование свищей на альвеолярном отростке. Происходит гибель зачатков временных зубов.

При переходе заболевания в хроническую стадию уже на 1-2-й неделе формируются маленькие секвестры. Большие секвестры обычно на верхней челюсти не формируются. Появление их может быть обусловлено нерациональным лечением. Фолликулы постоянных зубов могут погибать, секвестрироваться и поддерживать воспалительный процесс.

Чрезвычайно редко наблюдается двустороннее диффузное поражение верхней челюсти, сопровождающееся развитием флегмоны ретробульбарного пространства. Иногда развивается поражение костей лица и трубчатых костей. Заболевание часто осложняется развитием септической пневмонии.

Если поражена нижняя челюсть (мыщелковый отросток), то через 3-4 дня от начала заболевания в подскуловой и околоушно-жевательной областях развиваются воспалительные инфильтраты. Гнойный экссудат распространяется в сторону наружного слухового прохода, что сопровождается расплавлением кости последнего с образованием свищей. Свищи могут возникать после вскрытия гнойных очагов по нижнему краю скуловой дуги.

Поражение суставного отростка нижней челюсти у детей раннего возраста при остеомиелите маскируется заболеванием среднего уха, из-за чего часто лечится неадекватно и выявляется значительно позднее у детей старшего возраста как одно- или двусторонний анкилоз височно-нижнечелюстного сустава.

Очень редко острый гематогенный остеомиелит нижней челюсти у детей переходит в хроническую форму (рис. 34), при которой возникают средние и большие секвестры (через 2-3 нед. от начала заболевания). Зачатки зубов в зоне воспаления гибнут и секвестрируются, поражаются зоны роста челюстей, развивается гнойный остеоартрит. Нередко заболевание приобретает хронический рецидивирующий характер, наблюдается секвестрация новых участков кости. При таком течении болезни у детей снижаются показатели клеточного иммунитета (лимфопения, уменьшение содержания активных Т-лимфоцитов).

Рентгенологическое обследование челюсти в ранний период (до 10 сут) не выявляет признаков остеомиелита. Очень редко на 6-7-й день от начала заболевания в костной ткани нижней челюсти могут выявляться очаги диффузного лизиса и слабые признаки костеобразования. Исследование крови и мочи выявляет признаки острого воспаления (эритропения, лейкоцитоз, повышение СОЭ, смещение формулы влево, появление С-реактивного белка; в моче — наличие белка, эритроцитов, лейкоцитов).

Диагноз основывается на тщательном изучении жалоб (резкое нарушение общего состояния ребенка — возбуждение, отказ от пищи, плохой сон, температура тела до 39-40 "С), данных объективного обследования (отек мягких тканей вокруг верхней челюсти с

гиперемированной кожей над ним, сглаженность переходной складки и флюктуация при пальпации, двустороннее утолщение альвеолярного отростка), данных исследования крови и мочи (эритропения, лейкоцитоз, повышение СОЭ, сдвиг формулы влево, С-реактивный белок — в крови; белок, эритроциты и лейкоциты — в моче).

Рис. 30. Ребенок с гематогенным остеомиелитом правой верхней челюсти

Рис. 31. Ребенок с гематогенным остеомиелитом левой верхней челюсти, ретробульбарным абсцессом и хемозом век

Рис. 32. Формирование поднадкостничного абсцесса левой верхней челюсти у того же ребенка

Рис. 33. Ребенок с острым гематогенным остеомиелитом левой верхней челюсти и первичным свищем на нёбе

Рис. 34. Ребенок с хроническим гематогенным остеомиелитом левой половины нижней челюсти

Дифференциальную диагностику острого гематогенного остеомиелита следует проводить с одонтогенным остеомиелитом, саркомой Юинга, абсцессами мягких тканей, острым паротитом, воспалительными заболеваниями среднего уха, острыми воспалительными заболеваниями глаз и орбиты.

Лечение должно быть ранним, комплексным и осуществляться только в условиях стационара. Общее лечение прежде всего направленно на дезинтоксикацию организма ребенка. Оно должно быть согласовано с педиатром.

Вся медикаментозная терапия в первые дни проводится исключительно внутривенно. Для этого выполняют венесекцию пли венепункцию по Сельдингеру периферической пли подключичной вены. В дальнейшем возможно внутримышечное введение препаратов. Из антибиотиков назначают препараты широкого спектра действия — клафоран, кефзол, цефазолин, цефалоспорины, тиенам и тройные к костной ткани; при необходимости вводят два совместимых антибиотика.

С дезинтоксационной целью переливают изотопический раствор, глюкозу, неокомиенсан, неогемодез, реополиглюкин. Назначают витамины группы В и С. Оптимизация общесоматического состояния достигается проведением пассивной иммунотерапии — переливанием антистафилококковой гипериммунной плазмы, антистафилококкового гамма-глобулина.

Хирургическое лечение включает адекватное вскрытие абсцессов и инфильтратов мягких тканей, поднадкостничпых абсцессов с дальнейшим дренированием ран и ведением их по принципам гнойной челюстно-лицевой хирургии.

Осложнениями гематогенного остеомиелита может быть переход его в хроническую стадию, сепсис, менингит, медиастинит, артрит, паротит, образование абсцессов и флегмон, распространение воспаления в глазницу, гибель зон роста челюсти и зачатков постоянных зубов.

Последствия гематогенного остеомиелита: возможны вторичные деформации челюстей, костей и мягких тканей челюстно-лицевой области, рубцовый выворот век, адентия, облитерация верхнечелюстной пазухи, одно- или двусторонний анкилоз височно-нижнечелюстного сустава.

Первично-хронический остеомиелит

За последние годы в литературе все чаще сообщается о первично-хроническом остеомиелите — остеомиелите Гарре, в возникновении которого большую роль играют атипичные формы реакции на микроорганизмы, снижение защитных сил организма ребенка, нерациональное использование антибактериальных и других препаратов, а также неправильно избранная тактика лечения первичных одонтогенных очагов воспаления. Заболевание возникает у детей 7-12 лет. На момент диагностики первично-хронической формы остеомиелита установить одонтогенний характер процесса почти невозможно, поскольку во время обследования обычно временный "причинный" зуб отсутствует и зубы на стороне поражения интактные. За давностью заболевания и отсутствием точных данных анамнеза в большинстве случаев обнаружить причину не удается. Первично-хронический остеомиелит наблюдается преимущественно на нижней челюсти в участке премоляров и моляров. Ведущим симптомом заболевания является утолщение тела пли угла челюсти. Клинические проявления воспаления могут отсутствовать или быть незначительно и нечетко выраженными. При пальпации место поражения плотное, безболезненное, слизистая оболочка над ним не изменена, при вскрытии гной не выделяется.

Рентгенологически определяюется увеличение и уплотнение кортикальных пластинок, мелкие участки резорбции, расположенные в краевых отделах, и периостальные наслоения.

Хронический одонтогенный остеомиелит

Хронический одонтогенный остеомиелит *(osteomyelitis odontogenica chronica)* у детей обычно является следствием острого, в течении которого возникли осложнения или лечение его было проведено несвоевременно и не в полном объеме. Переход острой стадии остеомиелита в хроническую у детей происходит значительно быстрее, чем у взрослых (на 7-9-е сутки от начала заболевания), что зависит от многих причин:

1) наличия признаков вторичной иммуносупрессии (хронические сопутствующие, недавно перенесенные острые заболевания или обострение хронических);
2) снижения иммунной реактивности организма (количества Т-лимфоцитов, IgM, IgG; функциональной активности лимфоцитов);

3) позднего обращения к врачу;

4) несвоевременного и неправильного установления диагноза;

5) нерационального лечения (позднее удаление „причинного" зуба; неправильное вскрытие абсцесса или флегмоны; неадекватное назначение медикаментов);

6) несбалансированного и неполноценного питания, ослабляющего организм ребенка.

Хронический одонтогенный остеомиелит чаще развивается на нижней челюсти у детей 5-10 лет. Для него характерны периодические обострения и затяжное течение.

В зависимости от процессов (деструктивных или продуктивных), которые преобладают в кости челюсти, различают три клинико-рентгенологические формы хронического остеомиелита: деструктивную, продуктивную и деструктивно-продуктивную.

Деструктивная форма хронического остеомиелита наблюдается на нижней челюсти у изможденных, ослабленных детей, преимущественно 4-6-летнего возраста.

Жалобы детей (или их родителей) — на периодическое повышение температуры тела до субфебрильной, припухлость прилежащих к челюсти тканей, наличие свищей с гнойным отделяемым, привкус гноя во рту, деформацию челюстей и лица и т.п. В анамнезе — острый одонтогенный остеомиелит.

Клиника. Интоксикация организма незначительная, но ее признаки наблюдаются на протяжении всего периода болезни: температура тела субфебрильная, аппетит снижен, ребенок быстро утомляется; возникают изменения показателей периферической крови (лейкоцитоз, лейкопения, повышение СОЭ) и мочи (наличие белка, лейкоцитов).

Деформация лица обусловлена воспалительной инфильтрацией мягких тканей вокруг очага в челюсти. Регионарные лимфатические узлы увеличенные, подвижные и практически безболезненные. Альвеолярный отросток на стороне поражения увеличен обычно с обеих сторон (рис. 35). "Причинный" зуб или удален ранее, или находится в лунке. Коронка его разрушена, реакция на перкуссию может быть положительной. Расположенные рядом зубы подвижные (I—II ст.), нелеченые или недолеченные. Шейки и верхняя треть корней оголенные, некоторые зубы могут изменять свое положение (рис. 36). Слизистая оболочка в этом участке отечная, синюшная. На альвеолярном отростке появляются свищи с гнойным отделяемым и "выбухающими" грануляциями, которые могут локализоваться с обеих его сторон, на твердом нёбе (рис. 37), снаружи на рубцах после вскрытия флегмон и абсцессов. Грануляционная ткань, как и сам свищ, — это реакция на инородное тело, которым является сформированный секвестр. Обычно вокруг последнего секвестральная коробка не образуется. При задержке гнойного отделяемого, что нередко наблюдается в хронической стадии остеомиелита, возникает обострение воспалительного процесса. Тогда развиваются абсцессы и флегмоны в околочелюстных тканях, что сопровождается ухудшением общего состояния больного, усилением боли, повышением температуры тела.

Наличие дополнительных клинических признаков будет зависеть от локализации процесса — на нижней или на верхней челюсти. Так, при поражении угла и ветви нижней челюсти может определяться тризм, тела — симптом Венсана.

Первые рентгенологические признаки деструкции костной ткани появляются на 10-14-е сутки заболевания. Формирование секвестров на верхней челюсти происходит на 2-3-и сутки, нижней — позже, на 3-4-й неделе. У маленьких детей (4-6 лет) чаще формируются секвестры средних и больших размеров (рис. 38, 39), у детей старшего возраста — мелкие, способные рассасываться и выделяться через свищи. Очаг деструкции не имеет четких границ. Окончательные границы деструкции устанавливаются к концу 6-7-й недели от первых проявлений заболевания.

Продуктивная форма (гиперпластическая) остеомиелита возникает в период интенсивного роста лицевого скелета (9-12 лет), чаще локализуется на нижней челюсти.

Жалобы детей (или их родителей) — на наличие деформации лица в участке воспаления. В анамнезе — острый одонтогенный остеомиелит, периодическое увеличение деформации и ее болезненность.

Клиника. Общее состояние ребенка практически не изменено. Симптомы интоксикации незначительные, они становятся выраженее в период обострения процесса.

Местно — деформация лица за счет увеличенной в объеме кости в участке воспалительного очага (рис. 40). Мягкие ткани вокруг нее не изменены. Регионарные лимфоузлы увеличены, малоподвижные, при длительном заболевании могут сливаться между собой с образованием конгломератов. Рот открывается свободно. Альвеолярный отросток в остеомиелическом очаге деформирован, плотный, слабоболезненный при пальпации. Слизистая оболочка здесь несколько синюшного цвета, отечная. Может быть "причинный" разрушенный зуб, перкуссия которого незначительно болезненна. Рядом расположенные зубы неподвижные, могут быть ранее леченные. Свищей нет. Лабораторные показатели свидетельствуют о вялом хроническом процессе. Кроме того, наблюдается снижение количества Т-лимфоцитов и их бласттрансформирующей способности, что является тестом при дифференциальной диагностике с фиброзной дисплазией.

Рентгенологически определяется увеличение объема кости за счет эндостального и периостального построения костной ткани. Наблюдаются отдельные участки уплотнения кости — зоны остеосклероза, а также периостальная реакция, проявляющаяся на рентгенограмме тенью оссифицированной ткани, образованной периостом.

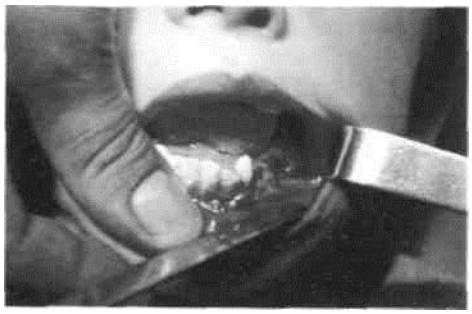

Рис. 35. Больной с хроническим одонтогенным остеомиелитом левой половины нижней челюсти (вместо "причинного" удалены несколько рядом расположенных зубов)

Рис. 36. Ребенок с хроническим одонтогенным остеомиелитом (деструктивная форма) левой половины нижней челюсти

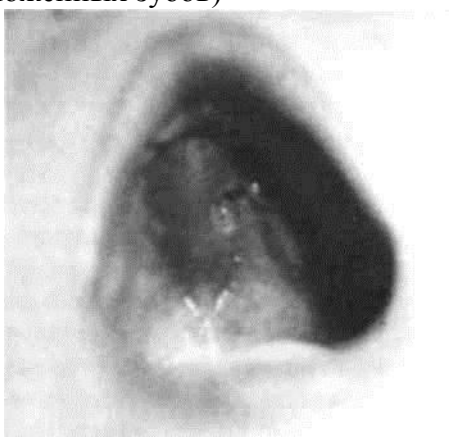

Рис. 37. Полость рта ребенка с хроническим одонтогенным остеомиелитом (деструктивная форма) левой верхней челюсти и дефектом тканей отдела твердого нёба

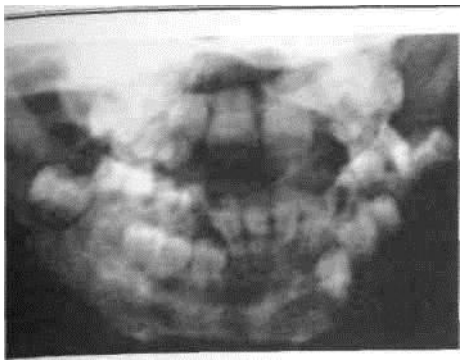

Рис. 38. Ортопантомограмма ребенка с хроническим одонтогенным остеомиелитом нижней челюсти (деструктивная форма)

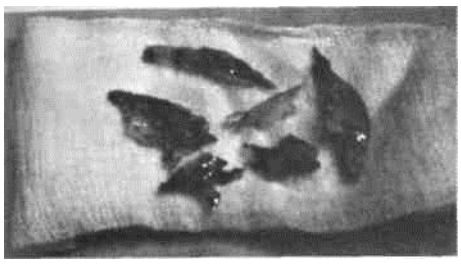

Рис. 39. Удаленные секвестры нижней челюсти того же пациента

Рис. 40. Ребенок с хроническим одонтогенным гиперпластическим остеомиелитом левой половины нижней челюсти

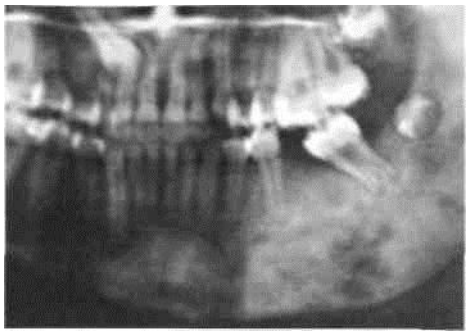

Рис. - 41 Рентгенограмма ребенка с хроническим одонтогенным остеомиелитом левой половины нижней челюсти (деструктивно-продуктивная форма)

Деструктивно-продуктивная форма хронического одонтогенного остеомиелита — наиболее частое следствие острого воспаления кости у детей 7-12 лет. В зависимости от того, какие процессы преобладают в кости — гибели или построения ее, клинические проявления подобны деструктивной или продуктивной форме. Может формироваться большое количество мелких секвестров, способных самостоятельно рассасываться или выделяться через свищи. На рентгенограмме можно увидеть лизис кости в виде отдельных мелких очагов разрежения, процессы эндостальной перестройки —очаги разрежения чередуются с участками остеосклероза, что приводит к возникновению грубопятнистого рисунка кости. Наблюдается активное периостальное наслоение кости (рис. 41).

Дифференциальную диагностику хронического остеомиелита следует проводить с хроническим периоститом, подкожной мигрирующей гранулёмой лица, туберкулезом, актиномикозом, саркомой Юинга, фиброзной дисплазией, остеобластокластомой, эозинофильной гранулёмой.

Лечение. Объем помощи при хроническом остеомиелите зависит от характера и распространенности воспалительного процесса в кости, общего состояния ребенка. Антибактериальные препараты при хроническом одонтогенном остеомиелите в стадии ремиссии назначать нецелесообразно, при обострении процесса эффективными являются остеотропные антибиотики.

Основное внимание отводится назначению лекарственных средств, повышающих иммунные и регенераторные свойства организма (пентоксил, нуклеинат натрия, рибомунил, тонзилоген); анаболическим препаратам (ретаболил, нерабол); микробным полисахаридам — (продигиозан; препаратам кальция (глюконат кальция, глицерофосфат кальция, биокальцевит)). Кроме того, проводится витамино- (витамины А, В, С, D, Е) и антигистаминная терапия. Пища должна быть обогащена витаминами, микроэлементами (преимущественно молочно-растительная).

Местное лечение деструктивной формы хронического остеомиелита предусматривает удаление "причинного" зуба, если он остался, дренирование очага воспаления

через свищ путем его промывания антисептиками и протеолитическими ферментами для ускорения рассасывания секвестров. Если эти действия не эффективны, проводят вскрытие надкостницы с обеих сторон альвеолярного отростка в участке воспаления. Раны дренируют резиновыми полосками и промывают теми же лекарственными средствами, что и свищи. Для ускорения процессов регенерации в кости и повышения местного иммунитета назначают под-надкостничное введение левамизола (0,1 мг левамизола на 0,1 мл изотонического раствора).

Секвестрэктомию у ребенка выполняют при наличии:

1. "Выбухающих" из свища грануляций.
2. На рентгенограмме — больших секвестров, которые полностью отделились от материнской кости.
3. Погибших зачатков зубов.

Следует отметить, что при проведении секвестрэктомии у детей ткани секвестральной капсулы не разрушают и не выскабливают. В послеоперационный период назначают противовоспалительную терапию.

При продуктивной форме одонтогенного остеомиелита лечение предусматривает выявление и удаление "причинного" зуба, вскрытие надкостницы и дренирование очага воспаления. После этого назначают физпроцедуры, направленные на рассасывание инфильтратов. При образовании массивных костных наслоений последние удаляют, а рану дренируют.

Возможными осложнениями хронического остеомиелита у детей могут быть:

— ближайшие — образование абсцессов, флегмон, патологических переломов, обострение хронического остеомиелита;
— отдаленные — рубцовые деформации мягких тканей; деформации челюстей за счет дефекта костной ткани или гиперостоза; облитерация верхнечелюстной пазухи; формирование ложного сустава на нижней челюсти; недоразвитие челюсти; адентия; анкилоз.

Частота возникновения перечисленных осложнений тем больше, чем меньше возраст ребенка и больше объем поражения костной ткани.

Профилактикой хронического одонтогенного остеомиелита и его осложнений являются:

— выявление и лечение одонтогенных очагов воспаления;
— своевременно начатое и проведенное в полном объеме адекватное лечение острого и хронического остеомиелита.

Одним из объективных методов контроля эффективности проведенного лечения разных форм остеомиелита является рентгенологический. С помощью последнего наблюдают за процессами восстановления структуры костной ткани (рис. 42).

Все дети, перенесшие одонтогенный остеомиелит с деструкцией костной ткани и гибелью зачатков зубов, должны находиться на диспансерном учете для своевременного оказания им ортодонтической, ортопедической и хирургической помощи, направленной на предотвращение и устранение зубочелюстных деформаций, нормализацию функции жевания.

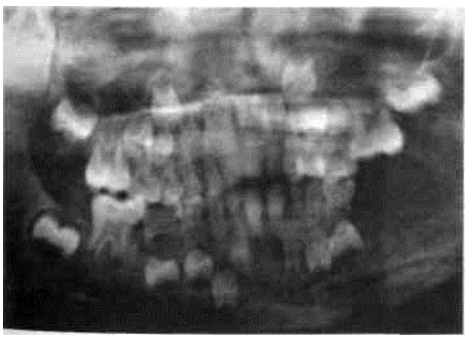

Рис. 42. Ортопантомограмма ребенка с хроническим одонтогенным остеомиелитом нижней челюсти (деструктивная форма) через 9 мес. после лечения. Определяется значительная деформация тела в участке удаленных 46 и зачатка 47 зубов

Клиническое занятие №4

Тема: Острый и хронический одонтогенный, гематогенный, посттравматический остеомиелит челюстных костей у детей. Этиология,патогенез,классификация,клиника и методы обследования.

Технологические модели по образованию

Время занятия: 3 ч.	Количество студентов 8-10
Вид занятия:	Клиник занятие
План:	Этиология острого и хронического одонтогенного, гематогенного, посттравматического остеомиелита челюстных костей у детей Патогенез Клиника Диагностика и диф.диагностика Лечение
Задача учебного занятия:	Изучить этиологию, клинических проявлений, диагностику, дифференциальная диагностику, способы хирургического лечения острого и хронического одонтогенного, гематогенного, посттравматического остеомиелита челюстных костей у детей.
Методы обучения:	Клиническое обследование, сбор анамнеза, писать историю болезни, беседа.
Вид занятия:	Массово-коллективный, персональный
Наглядные пособия по теме:	Стоматологическое кресло, стомалогическое зеркало, пинцет, шпатель, лоток, столик врача, спирт, фурацилин, марлиевые шарики, стерильные перчатки
Обстановка для проведения занятия:	Клинически оборудованный симуляционный кабинет, клинический кабинет
Мониторинг и критерии оценок:	Клинический анализ, оценка, устный контроль, вопрос-ответ

Практическое занятие №5

Тема: Одонтогенные абсцессы и флегмоны ЧЛО у детей.

Технологические модели по образованию

Время занятия: 3 ч.	Количество студентов: 8-10
Вид занятия	Введение новостей по практике
План	Этиология одонтогенных обсцессов и флегмон у детей Патогенез Клиника Диагностика и диф.диагностика Лечение
Задача учебного занятия	Изучить этиологию, клинических проявлений, диагностику, дифференциальная диагностику, способы хирургического лечения одонтогенных абсцессов и флегмон у детей.
Методы обучения	Беседа, наглядные пособия по практике
Вид занятия	общий-коллективный
Наглядные пособия по теме	Учебное пособие, практический материал, проектор, компьютер
Обстановка для проведения занятия	Методическая оборудованная аудитория
Мониторинг и критерии оценок	Устный опрос

Технологическая карта практического занятия

Этапы работы	Преподаватель	Студент
1. Этапы подготовки	1. Цель занятия 2. Подготовка слайдов по теме 3. Литература по теме: 1. Колесов А.А. – Стоматология детского возраста. М., 1991г. 463 с. 2. Персин Л.С. - Стоматология детского возраста 2003г. 3. Харьков Л.В. Хирургическая стоматология и челюстно-лицевая хирургия детского возраста Год издания: 2005г.	Записывают тему и слушают
2. Основной этап	1. Разделение студентов на 2 маленькие подгруппы, задает вопросы по теме; 2. Использование слайдов и мультимедий; 3. проводит лечебные работы; 4. Объединяет все сведения по заданной теме, активно участвующих студентов поощряет и обще оценивает.	Разделяют на маленькие группы, смотрят, участвуют, слушают. Студент высказывает свое мнение дополняет и задает вопросы
3. Заключительный этап	1. Заключение. 2. Самостоятельная работа. 3. Домашнее задание.	Слушают Записывают заключение

Вопросы по теме:

1. Этиология одонтогенных обсцессов и флегмон у детей.
2. Патогенез одонтогенных обсцессов и флегмон у детей.
3. Клиника одонтогенных обсцессов и флегмон у детей.
4. Диагностика и диф.диагностика одонтогенных обсцессов и флегмон у детей.
5. Лечение одонтогенных обсцессов и флегмон у детей.

6. Этиология лимфаденитов ЧЛО у детей
7. Чем отличается аденоабсцесс от аденофлегмоны?
8. Лечение аденоабсцессов и аденофлегмон ЧЛО у детей
9. Лечение острого серозного лимфаденита.
10. Лечение острого гнойного лимфаденита.

Текст практического занятия

ВОСПАЛИТЕЛЬНЫЕ ПРОЦЕССЫ МЯГКИХ ТКАНЕЙ ВОСПАЛИТЕЛЬНЫЙ ИНФИЛЬТРАТ

В 1988 г. в Москве на базе Центрального научно-исследовательского института стоматологии состоялось расширенное заседание Проблемной комиссии Научного совета АМН СССР по хирургической стоматологии, где рассматривался вопрос о включении в классификацию воспалительных процессов челюстно-лицевой области таких форм, как остит и воспалительный инфильтрат. Эти понятия существовали давно и были преднозологиями таких заболеваний, как абсцесс, флегмона и остеомиелит.

По мнению некоторых исследователей, остит и воспалительный инфильтрат не имеют четких объективных клинических и дополнительных критериев. Однако включение этих форм позволяет более дифференцированно подходить к планированию лечения, предотвращать оперативные вмешательства. Этот процесс характеризуется отсутствием выраженных признаков экссудации. После серозного воспаления не наступает прогрессирования процесса в сторону гнойного. Минуя эту фазу, возникают признаки пролиферативной стадии, клинически проявляющейся появлением инфильтрата.

У детей одонтогенная инфекция с признаками продолжительного серозного воспаления (без тенденции или к переходу в гнойный процесс, или к выздоровлению) чаще всего является признаком ареактивного или гипореактивного течения заболевания. Очень редко эти формы наблюдаются у детей до 4-5 лет и чаще — 7-12 лет. Фоном для таких процессов является вторичная иммунная недостаточность (как следствие ослабленное™ организма после перенесенных заболеваний), гипотрофии, разнообразные нарушения иммунно-эндокринной регуляции.

Для постановки диагноза воспалительного инфильтрата в мягких тканях или в челюстных костях (остит), которые возникли у детей вследствие травматических повреждений, одонтогенной или неодонтогенной инфекции, количество клинических и дополнительных признаков явно недостаточно, это могут сделать лишь наиболее опытные клиницисты. Для основной же группы врачей такие диагнозы могут быть юридической защитой неправильных действий, поскольку несоответствие их истинной картине заболевания в сторону гиподиагностики приведет к генерализации процесса.

Трудность в постановке этих диагнозов состоит в сходстве первых признаков многих воспалительных процессов челюстно-лицевой области. |Лишь при отсутствии признаков интоксикации, динамики воспалительного процесса (в сторону улучшения-или ухудшения местного статуса на фоне имеющегося практически безболезненного инфильтрата, а не коллатерального отека) можно говорить о воспалительном инфильтрате. *(*

Несмотря на рекомендации консервативного лечения воспалительных инфильтратов, лучше, если оно будет проводиться после вскрытия очага воспаления и продолжительного его дренирования. Тогда более эффективными будут физиотерапевтические методы, компрессы с разнообразными медикаментозными средствами.

АБСЦЕССЫ И ФЛЕГМОНЫ

Наибольшее количество детей, которых ежегодно госпитализируют в челюстью-лицевые стационары, составляют пациенты с абсцессами и флегмонами. По данным отчетов стационаров межобластных центров Украины (Киев, Харьков, Львов, Одесса, Донецк), значительное количество больных с воспалительными процессами, подлежащих лечению в стационаре (1190 пациентов в год), составляют дети таких возрастных груп: 1-3 года — 9,9 %; 3-7 лет — 20 %; 7-15 лет — 70,1 %. Подавляющее большинство абсцессов и флегмон одонтогенного происхождения. Такой показатель в 3-й группе вызывает тревогу, поскольку является следствием недостаточного лечения и профилактической работы по санированию органов полости рта и связан с высокой интенсивностью воспалительных процессов временных зубов и первых постоянных моляров.

На протяжении года заболеваемость абсцессами и флегмонами значительно колеблется. Наиболее высокая она в осенний и весенний периоды. Одонтогенные абсцессы и флегмоны чаще наблюдаются у детей 6-12 лет, а неодонтогенные — до 5 лет.

Абсцесс *(abscessum)* — это ограниченное гнойное расплавление мягких тканей. В челюстно-лицевой области в детском возрасте очень хорошо выражена подкожная жировая клетчатка, выполняющая защитную, аммортизационную функции, формирующая округлые контуры лица. Однако из-за недостаточности кровоснабжения очень часто эта клетчатка вовлекается в воспалительный процесс, в результате которого обычно возникает полость, наполненная гноем.

Флегмона *(phlegmona)* — это разлитое гнойное воспаление мягких тканей.

Практика свидетельствует, что врачи часто злоупотребляют диагнозом "флегмона" у детей, то есть он не отвечает истинному диагнозу. Флегмона у детей может развиваться только там, где есть много подкожной жировой клетчатки, или в случаях позднего обращения за помощью и неправильного лечения. Обычно флегмонами считают поверхностные абсцессы, чаще встречающиеся у детей, при которых быстро возникает значительный коллатеральный отек мягких тканей.

Этиология. Возбудителем абсцессов и флегмон является смешанная микрофлора с преобладанием стрептококков и стафилококков в комплексе с кишечной и другими видами палочек. В последние годы доказана значительная роль анаэробов, бактероидов и клостридий в развитии абсцессов и флегмон, а также ассоциации аэробной и анаэробной инфекции. В некоторых случаях гной, полученный при вскрытии абсцессов и флегмон, не дает роста микроорганизмов на обычных питательных средах, что свидетельствует о возбудителях, не характерных для данных заболеваний, которых нельзя обнаружить обычными исследовательскими приемами. Этим в определенной мере можно объяснить значительное количество абсцессов и флегмон с атипичным течением.

У детей в 80-90 % случаев абсцессы и флегмоны имеют одонтогенное происхождение и возникают в результате распространения инфекции из апикальных очагов при обострении хронических периодонтитов временных и постоянных зубов, нагноении радикулярных кист; они сопровождают острый и хронический остеомиелит, развиваются как осложнения острого периостита челюстей.

Закономерности клинического течения абсцессов и флегмон у детей связаны с анатомо-физиологическими особенностями тканей лица:

1) околочелюстные мягкие ткани у детей характеризуются меньшей плотностью фасций и апоневрозов, ограничивающих то или иное анатомическое пространство;
2) более рыхлой подкожной жировой и межмышечной клетчаткой;
3) неполноценностью тканевого барьера, способствующей распространению инфекнионно-воспалительного процесса на новые тканевые структуры;
4) функциональной незрелостью лимфатической системы, что приводит к частому поражению лимфатических узлов;
5) кровоснабжение лица по сравнению с другими участками организма лучше, что имеет свои положительные (быстрее выводятся токсины из очага воспаления, поступают

гормоны, факторы защиты, кислород, что способствует уменьшению воспаления) и отрицательные (быстрое распространение инфекции) стороны. Сосуды у детей также более проницаемы, чувствительны к инфекции, поэтому такие симптомы воспаления, как отек, инфильтрация тканей, имеют выраженные клинические проявления;

6) значительные болевые реакции;

7) быстрое формирование гнойного очага (на протяжении 2-3 сут);

8) поверхностно расположенные абсцессы и флегмоны сопровождаются выраженной деформацией лица — инфильтрацией и резким отеком подкожной жировой клетчатки, а глубокие — нарушением функции жевания, глотания и речи.

Одонтогенные процессы чаще развиваются у детей в период сменного прикуса, а неодонтогенные — до 5 лет, с преобладающим поражением лимфатической системы (лимфаденит, периаденит, аденофлегмона). Общие реакции часто опережают развитие признаков местного воспалительного процесса и наблюдаются даже при таких отдельных формах одонтогенной инфекции, как острый или хронический обострившийся периодонтит, что иногда является причиной диагностических ошибок.

При неодонтогенном процессе зубы интактные, при стоматогенном наблюдаются изменения на слизистой оболочке: гиперемия отдельных участков, афты, эрозии и т.п. Если же причиной воспалительного процесса является зуб (то есть процесс одонтогенный), можно наблюдать частично или полностью разрушенную и измененную в цвете его коронковую часть; перкуссия зуба болезненна, он может быть подвижным, слизистая оболочка вокруг него гиперемирована и отечна; возможно одно- или двустороннее утолщение альвеолярного отростка.

Необходимо помнить, что по клиническим проявлениям воспалительные процессы у детей могут быть таких типов:

—гиперергического — общие реакции преобладают над местными признаками воспаления;

—гипоергического — общие реакции и местные признаки воспаления выражены незначительно (в таких случаях острый процесс незаметно переходит в хронический);

—нормергического — на фоне нарушения общего состояния ребенка хорошо выражены все признаки местного воспаления.

При характеристике общего состояния ребенка возникает потребность в определи лении его тяжести. Клинические термины "удовлетворительное", "средней тяжести" и "тяжелое" не совсем определенные и рассматривать их следует в сравнении, так как тяжесть общего состояния ребенка определяется признаками интоксикации.

У детей раннего возраста уровень иммунологической реактивности организма низкий, что связано с функциональной незрелостью пулов иммунокомпетентных клеток всех уровней, неполноценностью местных и центральных механизмов регуляции их функций. В связи с этим иммунологическая защита при воспалении v детей до 3-7 лет выражена слабее, чем у взрослых. По мере созревания иммунной системы все ярче проявляется способность ребенка к гиперергическим реакциям. Для ЦНС детей характерно несоответствие между интенсивностью процессов возбуждения и торможения. Обмен вообще и деятельность отдельных органов и систем у детей происходят на высшем энергетическом уровне при сниженных резервных возможностях. У них выражены изменения в крови (сдвиг формулы белой крови в сторону юных форм лейкоцитов, общее увеличение количества лейкоцитов, повышение СОЭ, уменьшение количества эритроцитов и снижение содержания гемоглобина) и чаще наблюдаются патологические изменения в моче (протеинурия и гематурия).

Классификация абсцессов и флегмон челюстно-лицевой области представлена на схеме 6. Топографо-анатомические области лица и шеи представлены на рис. 46. Для поверхностно расположенных абсцессов и флегмон характерными являются такие местные клинические признаки: деформация мягких тканей, обусловленная отеком и инфильтрацией их, гиперемия кожи над очагом воспаления, плотный, болезненный при

пальпации инфильтрат. Так, флегмона подчелюстной области поверхностная и для нее характерна выраженная деформация тканей, измененная в цвете (гиперемированная) кожа, пальпация участка болезненная. При глубокой локализации процесса, например, в крылочелюстном пространстве, определяется резкое нарушение функции (тризм II-III ст., болезненность и невозможность открывания рта), деформация тканей незначительна, кожа не гиперемирована.

Очень важна дифференциальная диагностика абсцессов и флегмон, разных по происхождению. Для клинициста необходимо выяснить характер его:

а) неодонтогенный — возникает обычно вследствие воспалительного процесса в лимфатических узлах, нагноения посттравматической гематомы или распространения воспалительного процесса из других участков;

б) одонтогенный — связанный с заболеванием зубов.

Также важно различать абсцессы и флегмоны, которые возникли под действием неспецифической (банальной) микрофлоры, и те, которые образовались вследствие специфических процессов (так называемые холодные абсцессы). Нередко врачу приходится проводить дифференциальную диагностику поверхностных флегмон с рожистым воспалением (рис. 47).

В последнее время мы все чаще сталкиваемся с опухолевыми процессами и заболеваниями крови у детей, клиника которых напоминает острые и хронические воспалительные процессы челюстно-лицевой области. Часто болезни крови — лейкоз, неходжкинская лимфома — имеют выраженные признаки интоксикации и местного воспаления. В связи с этим при атипичных клинических проявлениях, а также подозрении на опухоль следует провести дополнительные исследования, а именно:

1) развернутый анализ крови с информацией о юных и молодых формах лейкоцитов;
2) КТМ (компьютерная томография);
3) МРТ (магнитно-ядерный резонанс);
4) термографию;
5) стернальную пункцию;
6) радиоизотопное исследование;
7) пункционную или другого вида биопсию с последующим обследованием ребенка онкологом, гематологом, нейрохирургом и другими специалистами по показаниям.

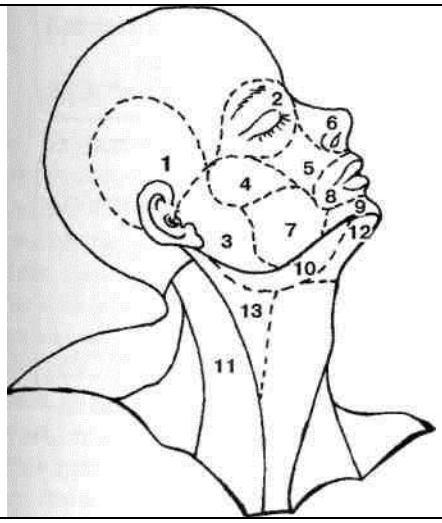

Рис. 46. Топографо-анатомические участки лица и шеи: 1 — *r.temporalis;* 2 — *r.orbitalis;* 3 — *r.parotideomasseterica;* 4 — *r.zygomatica;* 5 — *r.infraorbitalis;* 6 — *r. nasalis;* 7 — *r. buccalis;* 8 — *r. oralis;* 9 — *r. mentalis;* 10 — *trigonum submandibularis;* 11 — *r.sternocleidomastoideus;* 12 — *r.submentalis;* 13 — *trigonum caroticum*

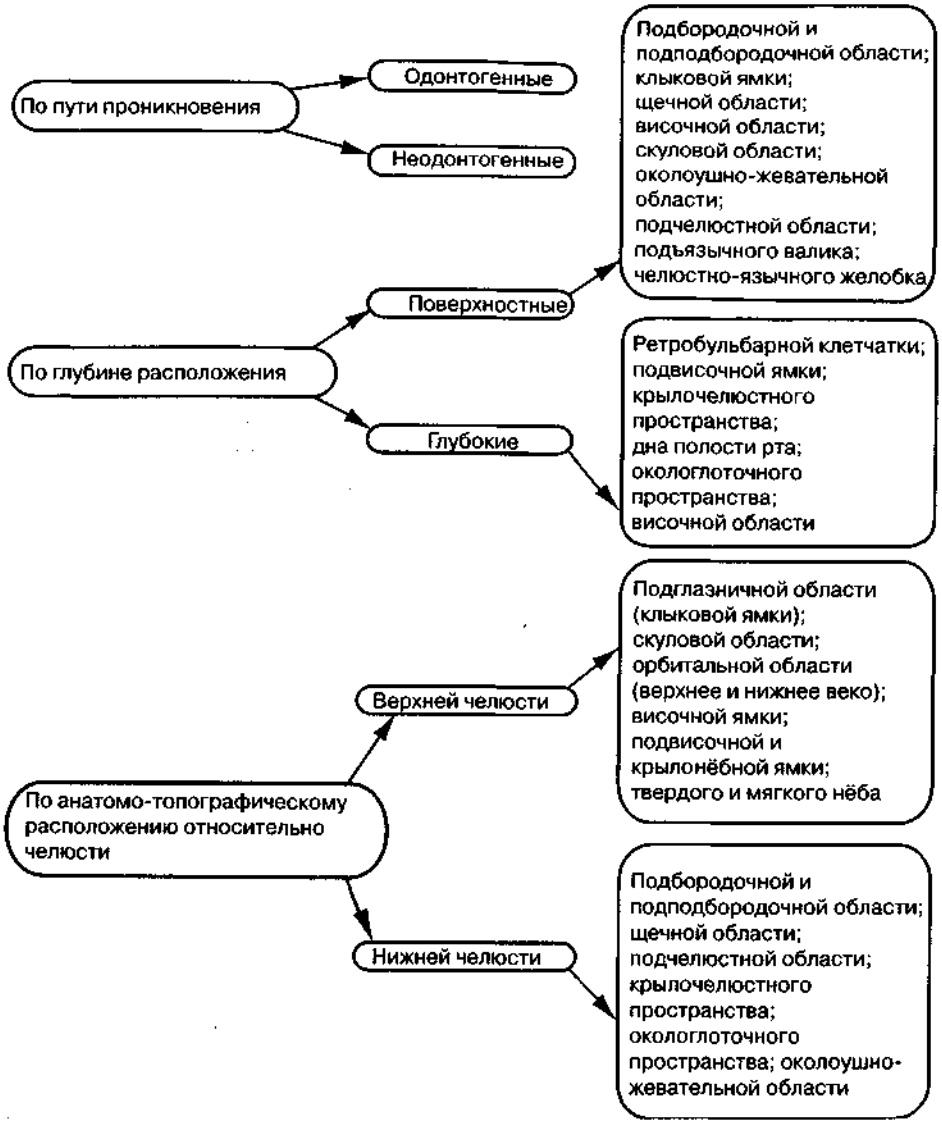

Схема 6. Классификация абсцессов и флегмон челюстно-лицевой области

Клиника и хирургическое лечение

Абсцессы и флегмоны поднижнечелюстной области

Поднижнечелюстная область ограничена краем тела нижней челюсти и обоими брюшками двубрюшной мышцы. Именно в этом участке чаще возникают абсцессы и флегмоны. Здесь выделяют поднижнечелюстной треугольник, где чаще возникает воспалительный процесс. Следует учитывать, что в поднижнечелюстной треугольнике расположены поднижнечелюстная слюнная железа и ее проток, лимфатические узлы, лицевые артерия и вена, а также значительное количество рыхлой клетчатки.

Жалобы. При абсцессе дети жалуются на боль и тяжесть в поднижнечелюстной области, болезненность при прикосновении к ней. Если процесс одонтогенный, то из анамнеза известно, что болезненности в поднижнечелюстной области предшествовала боль в зубе, который был разрушен и не лечился или его не долечили.

Клиника. Общее состояние в большинстве случаев изменено, но не тяжелое. Ребенок слабый, беспокойный, аппетит у него снижен, температура тела незначительно повышена.

Объективно:

— асимметрия лица за счет деформации вследствие инфильтрации тканей поднижнечелюстной области. Кожа над инфильтратом гиперемирована, иногда с цианотичным оттенком, лоснится;

—пальпаторно определяется плотный болезненный ограниченный инфильтрат, кожа над ним не берется в складку. В месте наибольшей деформации могут наблюдаться признаки флюктуации;

—открывание рта обычно не нарушено;

—при одонтогенном процессе определяется "причинный" зуб, измененный в цвете или с разрушенной коронковой частью, перкуссия его болезненная.

При флегмоне поднижнечелюстной области дети жалуются на интенсивную разлитую боль в этом участке, открывание рта безболезненное.

Клиника. У детей младшего возраста наблюдаются повышение температуры тела, значительная вялость, адинамия, анорексия, иногда рвота, лицо асимметричное за счет разлитой припухлости мягких тканей поднижнечелюстной области, не имеющей, в отличие от абсцесса, четких границ. Кожа здесь напряжена, слабогиперемирована, плохо берется в складку (рис. 48). В центре пальпируется плотный болезненный инфильтрат; флюктуация определяется редко. При тенденции к распространению воспалительного инфильтрата в поднижнечелюстной области в крылочелюстное пространство возможно незначительно болезненное и ограниченное открывание рта. В полости рта на стороне поражения наблюдаются выраженный отек и гиперемия слизистой оболочки подъязычного валика. "Причинный" зуб разрушен или коронка его изменена в цвете, перкуссия болезненная.

Распространение воспалительного процесса из поднижнечелюстной области возможно в таких направлениях:

—подподбородочное;

—подъязычное;

—в крылочелюстное пространство.

Хирургическое лечение при абсцессах и флегмонах поднижнечелюстной области предусматривает проведение адекватного вскрытия очага воспаления. Перед вскрытием следует обозначить раствором бриллиантового зеленого фокус воспаления — место наибольшей деформации. Потом рассекают кожу, подкожную жировую клетчатку, подкожную мышцу с поверхностной фасцией шеи в поднижнечелюстной треугольнике на 2 см ниже края челюсти и параллельно ему. Следует обязательно отступить от угла челюсти вперед и книзу на 2 см. Соединив эту точку с центром подбородка, мы получаем так называемую линию безопасных разрезов в поднижнечелюстной области. Такое направление разреза снижает вероятность повреждения краевой ветви лицевого нерва, одноименных вен и артерии. Потом кровоостанавливающим зажимом проникают в очаг воспаления, определяющийся меньшим напряжением тканей и содержанием гнойного экссудата. Если в процесс вовлекаются мягкие ткани близлежащих участков, после вскрытия основного очага в поднижнечелюстной области проводят ревизию их через тот же разрез. В рану вводят дренажи.

Рис. - 48. Неодонтогенный абсцесс левой поднижнечелюстной области (результат самостоятельного лечения нагретой солью)

Абсцессы и флегмоны подподбородочной области

Подподбородочная область отвечает анатомическим границам подподбородочного треугольника. Верхней границей последнего является челюстно-подъязычная мышца, нижней — поверхностная фасция шеи, а боковыми — передние брюшка двубрюшных мышц. В этом участке расположены клетчатка и лимфатические узлы. Очаг воспаления при такой локализации находится между кожей и *m.mylohyoideus.*

Причинами развития абсцессов и флегмон в подподбородочной области у детей младшего возраста являются воспалительные процессы в лимфатических узлах, у детей старшего возраста — одонтогенный очаг в нижних резцах (редко), а также распространение гнойного процесса из поднижнечелюстной области.

Жалобы при абсцессе — на болезненную при прикосновении припухлость тканей в подподбородочной области, возможное повышение температуры тела. При одонтогенном процессе ребенок жалуется на боль в зубе. Общее состояние у детей младшего возраста нарушено, а у старших — удовлетворительное.

Клиника. В начальной стадии определяется умеренно выраженная припухлость тканей с плотным ограниченным болезненным инфильтратом, кожа над ним в цвете не изменена. Флюктуация чаще отсутствует. При позднем обращении к врачу кожа над инфильтратом истончена, гиперемирована, спаяна с ним, в центре определяется флюктуация. Открывание рта свободное. Определяется "причинный" зуб с отечной и гиперемированной слизистой оболочкой вокруг него, перкуссия зуба и пальпация участка альвеолярного отростка болезненные.

Жалобы при флегмоне — на наличие болезненной распространенной припухлости в подподбородочной области. Возможны болевые ощущения при открывании рта и жевании.

Клинически определяется плотный, болезненный инфильтрат в подподбородочной области, а также отёк поднижнечелюстной области. Кожа в цвете не изменена, в складку не берется. Открывание рта несколько ограничено из-за боли. При неодонтогенном процессе изменений слизистой оболочки полости рта не наблюдается. Если же воспаление одонтогенного происхождения, то слизистая оболочка вокруг "причинного" зуба гиперемирована, отечна, болезненна при пальпации. Признаки интоксикации выражены значительнее, чем при абсцессе.

Хирургическое лечение. При абсцессах и флегмонах вскрытие гнойного очага осуществляют путем линейного разреза кожи, подкожной жировой клетчатки и поверхностной фасции шеи по срединной линии в направлении от подбородка к подъязычной кости или полуовальным разрезом, где у взрослого формируется естественная складка. Потом тупо зажимом типа "москит" проникают в очаг и дренируют его.

Абсцессы и флегмоны подъязычной области

Подъязычная область расположена между внутренней поверхностью нижней челюсти и корнем языка. Она, в свою очередь, делится на три важных для клинициста отдела: 1) передний; 2) боковой средний; 3) боковой задний.

Границами переднего отдела является внутренняя поверхность фронтального отдела нижней челюсти и линия, проведенная через подъязычное мясцо. Продолжением с обеих сторон от переднего отдела являются средние боковые, так называемые подъязычные, валики (анатомическое отображение подъязычных слюнных желез). Позади от подъязычных валиков расположены челюстно-язычные желобки (между боковой поверхностью языка и телом нижней челюсти, в проекции больших коренных зубов). Они образовывают боковые задние отделы подъязычной области.

Различают абсцессы подъязычного валика и челюстно-язычного желобка. Абсцессы подъязычного валика чаще развиваются как следствие травматических повреждений и последующих нагноений гематом. Причиной их может быть также острый или хронический остеомиелит в стадии обострения ментального отдела нижней челюсти.

Причиной возникновения абсцессов челюстно-язычного желобка обычно является периодонтит временных моляров и 36, 37, 46, 47 зубов.

Абсцессы подъязычного валика и челюстно-язычного желобка

Абсцесс подъязычного валика

Жалобы. Дети жалуются на боль с одной стороны подъязычной области, усиливающуюся при глотании и движении языка.

Клиника. Открывание рта свободное. В среднем отделе подъязычной области на уровне резца, клыка и премоляра определяются плотные и резко болезненные при пальпации отёк и инфильтрат тканей подъязычного валика. Слизистая оболочка над ними гиперемирована и отечна. Возможно распространение отека на ткани боковой поверхности языка и альвеолярного отростка нижней челюсти. Абсцесс подъязычного валика сопровождается регионарным лимфаденитом.

Хирургическое лечение. Абсцесс вскрывают со стороны полости рта в проекции среднего отдела подъязычной области. Дистальнее подъязычного валика ближе к язычной поверхности челюсти рассекают лишь слизистую оболочку, поскольку глубже проходят проток поднижнечелюстной слюнной железы и язычная артерия. Потом зажимом типа „москит" проникают в глубь воспалительного очага. Рану обязательно дренируют резиновыми полосками.

Абсцесс челюстно-язычного желобка

Жалобы ребенка — на болезненное ограниченное открывание рта, острую боль при глотании и пережевывании пищи, а также ухудшение самочувствия (слабость, снижение аппетита, повышение температуры тела).

Клиника. Патогномоничным признаком абсцесса челюстно-язычного желобка является затрудненное болезненное открывание рта (тризм разной степени выраженности). В связи с ограниченным открыванием рта приходится проводить анестезию по Берше или вводить ребенка в наркоз, после чего можно осуществить обследование и вскрытие очага воспаления. При обследовании челюстно- язычный желобок не определяется (сглаженный) из-за отека и инфильтрата тканей этого участка. Слизистая оболочка здесь отечная, гиперемированная. Пальпация тканей резко болезненная. "Причинный" зуб обычно изменен в цвете или разрушен частично или полностью, слизистая оболочка вокруг него гиперемирована, болезненная при пальпации. Сопутствующим является регионарный лимфаденит подчелюстной и позадичелюстной области.

Хирургическое лечение. Проведение оперативного вмешательства под местным обезболиванием при абсцессе челюстно-язычного желобка возможно лишь при условии удовлетворительного открывания рта. Обычно вскрытие проводят под наркозом. Рассекают слизистую оболочку параллельно телу нижней челюсти и ближе к нему. Это обусловлено тем, что язычные артерия и вена расположены медиально и довольно поверхностно. Далее зажимом типа "москит" проникают в очаг воспаления и опорожняют его. При этом пальцы хирурга должны поддавить ткани в дистальном отделе подчелюстной области кверху. Вскрытие абсцесса челюстно-язычного желобка не дает желаемых результатов в случаях, когда экссудат опускается книзу в крылочелюстное пространство, куда может перемещаться фокус воспаления, о чем будут свидетельствовать болезненность и наличие инфильтрата в проекции угла нижней челюсти и за ним. Это требует проведения дополнительного разреза тканей в этом участке экстраоральным путем по линии "безопасных" разрезов и продолжительного дренирования раны.

Абсцессы подглазничной области и клыковой ямки

Абсцесс подглазничной области

Подглазничная область включает ткани, расположенные в таких границах: сверху — подглазничный край, снизу — проекция на кожу переходной складки верхнего

преддверия рта, снаружи — скуловерхнечелюстной шов, внутри — крыло носа. Причинами развития абсцесса подглазничной области являются 14, 13, 12, 22, 23, 24 зубы.

Жалобы детей — на резкую боль и наличие припухлости тканей подглазничной области.

Клиника. Определяется отек и болезненная воспалительная инфильтрация тканей подглазничной области, кожа над ней гиперемирована, в складку не берется. При распространении отека на веки они плотно сомкнуты. Могут быть симптомы раздражения подглазничного нерва. Открывание рта свободное. Во рту можно увидеть "причинный" измененный в цвете или разрушенный зуб с гиперемированной отечной слизистой оболочкой вокруг. Пальпация участка болезненная.

Хирургическое лечение. Вскрытие абсцесса подглазничной области практически не отличается от такового при абсцессе клыковой ямки. Различие состоит лишь в том, что для достижения очага воспаления зажим продвигают ближе к нижнему орбитальному краю, который снаружи фиксируется пальцем хирурга.

Абсцесс клыковой ямки

Ниже подглазничной области расположена клыковая ямка, являющаяся передней стенкой верхнечелюстной пазухи.

Воспалительный процесс в клыковой ямке возникает от временных или постоянных верхних клыков и первых премоляров, реже — резцов.

Жалобы детей — на боль в пораженном участке и деформацию тканей щеки и носогубной складки. Клиническое течение процесса вначале напоминает острый гнойный периостит верхней челюсти.

Клиника. При обследовании определяется отек подглазничной и медиального отдела щечной области, верхней губы, переходящий на стороне поражения на нижнее, а иногда — и верхнее веко. Носогубная складка сглажена, крыло носа несколько приподнято. Кожа обычного цвета, пальпация участка, в особенности бимануальная (одновремено со стороны кожи и преддверия), вызывает боль. Открывание рта свободное, переходная складка верхнего преддверия сглажена, слизистая оболочка ее (со стороны щеки и переходной складки) гиперемирована и отечна. "Причинный" зуб (13, 23,53, 63, 14, 24) обычно разрушенный или пломбированный, перкуссия его болезненная.

Хирургическое лечение абсцесса клыковой ямки состоит в разрезе тканей, проведенному выше переходной складки верхнего преддверия и параллельно ей. Далее, придерживаясь кости, проникают в клыковую ямку, где локализуется очаг воспаления, и дренируют его резиновым выпускником.

Абсцессы и флегмоны щечной области

Границы щечной области соответствуют местам прикрепления щечной мышцы: сверху — нижний край скуловой кости, снизу — нижний край нижней челюсти, впереди — носогубная складка и ее продолжение к краю нижней челюсти, сзади — передний край жевательной мышцы.

Причинами возникновения абсцессов и флегмон щечной области являются распространение инфекции от моляров верхней челюсти, а также из подглазничной и околоушно-жевательной области, посттравматическая нагноившаяся гематома или абсцедирующая форма фурункула. Абсцессы щеки у детей могут возникать на фоне воспаления клетчатки жирового тела щеки и лимфатического узла, расположенного в нем (иногда эти процессы называют "бишаитами").

Жалобы детей при абсцессе щеки — на наличие деформации тканей, боль, усиливающуюся при прикосновении.

Клиника. При обследовании выявляют округлой формы ограниченный болезненный инфильтрат в толще щеки, отечность тканей вокруг него незначительная, кожа спаяна с инфильтратом, ярко гиперемирована, плохо берется в складку. В центре очага можно наблюдать флюктуацию. Открывание рта несколько затруднено за счет болезненности и инфильтрации тканей щеки. Именно поэтому ребенок ограничивает

открывание рта. Слизистая оболочка щеки гиперемированная, отечная, иногда с отпечатками зубов на ней. При одонтогенном процессе зуб изменен в цвете, коронковая часть его частично или полностью разрушена. Окружающая слизистая оболочка отечна, гиперемирована, болезненна при пальпации.

Жалобы детей при флегмоне щеки — на резкую боль, усиливающуюся при открывании рта и жевании, а также значительную деформацию тканей щеки, век, верхней, а иногда и нижней губы.

Клиника. Значительно ухудшается общее состояние ребенка — наблюдаются адинамия, отсутствие аппетита, нарушение сна, повышение температуры тела.

При обследовании выявляют разлитой отек тканей щечной, подглазничной областей, век, носогубной складки, верхней и нижней губ. Кожа в этих участках красная, лоснится, в складку не берется. Открывание рта у ребенка ограниченное и болезненное. Наблюдаются отек и гиперемия слизистой оболочки щеки, верхнего и нижнего преддверия рта; нередко на слизистой оболочке видны отпечатки зубов.

Из щечной области гнойный процесс может распространяться в околоушно-жевательную, височную области и на верхнюю губу.

Хирургическое лечение. При абсцессах и флегмонах щечной области (независимо от их локализации — ближе к коже или к слизистой оболочке) из эстетических соображений чаще всего разрез делают со стороны слизистой оболочки полости рта в участке верхнего преддверия или ниже уровня смыкания зубов, учитывая расположение протока околоушной железы. Дренировать рану следует дренажем с каёмкой и фиксировать его в ране швом.

Флегмона дна полости рта

Диафрагму дна полости рта образует челюстно-подъязычная мышца, расположенная между половинами нижней челюсти и подъязычной костью. С обеих сторон от срединной линии над диафрагмой расположены подбородочно-подъязычные и подбородочно-язычные мышцы, а под диафрагмой — передние брюшка двубрюшных мышц.

Мышцы, расположенные позади диафрагмы, а также вышеназванные мышцы и клетчатка рта связаны со всеми клетчаточными пространствами челюстно-лицевой области и шеи. Это имеет особое значение у детей, поскольку апоневротические перегородки у них неплотно отделяют границы анатомо-топографических областей. Именно поэтому воспалительный процесс в одной из них (над или под диафрагмой дна рта) имеет тенденцию к распространению и все клинические признаки флегмоны дна полости рта (рис. 49).

С точки зрения начала воспалительного процесса в участке дна полости рта важным является деление ее на два "этажа":

—1-й "этаж" — это ткани, расположенные между слизистой оболочкой и диафрагмой рта;

—2-й "этаж" — ткани, расположенные между диафрагмой и кожей подподбородочной области.

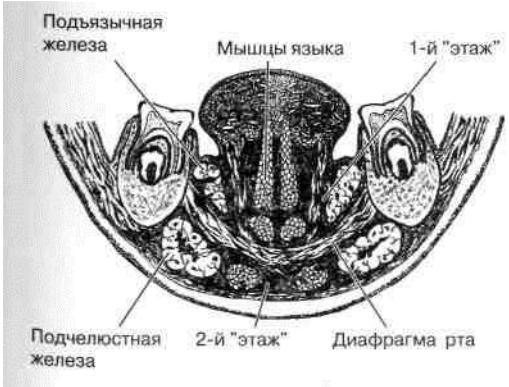

Рис. 49. Топографическая анатомия тканей и органов дна полости рта

Клинико-топографическими границами дна полости рта являются:

—верхняя — слизистая оболочка полости рта;

—нижняя — кожа правой и левой поднижнечелюстных и подподбородочной областей;

—задняя — корень языка и мышца, прикрепляющаяся к шиловидному отростку;

—передняя — внутренняя поверхность тела нижней челюсти.

Причина флегмон дна полости рта обычно одонтогенная. Верхушки временных и постоянных зубов нижней челюсти от резцов до первого моляра находятся над диафрагмой дна полости рта и вызывают воспалительный процесс в этом участке, а верхушки корней вторых моляров — ниже диафрагмы. Поэтому в зависимости от того, какой зуб (резец, премоляр, моляр) является причиной воспалительного процесса, последний начинает развиваться над или под диафрагмой рта. Так, при распространении одонтогенного воспалительного процесса от 35, 45, 75, 85 зубов очаг первоначально локализуется в подъязычной области, то есть над диафрагмой, а от 36, 46 — под диафрагмой.

Жалобы ребенка или его родителей — на наличие болезненной припухлости тканей в области дна полости рта, затрудненное глотание (невозможность принимать пищу), повышение температуры тела, головную боль, вялость, слабость.

Клиника. При локализации очага воспаления над диафрагмой при обследовании характерный вид ребенка: рот полуоткрыт, слюна свободно вытекает из него, изо рта ощущается неприятный запах. Открывание рта из-за боли ограничено. Изменение цвета кожи, отек и инфильтрат мягких тканей подподбородочной области не определяются. В полости рта можно увидеть приподнятый кверху язык из-за отека тканей подъязычной области, покрытый сероватым налетом. Слизистая оболочка этого участка гиперемирована, пальпация резко болезненная.

Если очаг воспаления локализуется под диафрагмой дна рта (2-й "этаж"), клинические признаки такие: кожные покровы лица бледные, серого цвета, лицо имеет страдальческий вид. Рот полуоткрыт, слюна из-за болезненного глотания вытекает из него. Кожа подчелюстной и подподбородочной областей напряжена, лоснится, гиперемирована. Пальпаторно определяется разлитой плотный болезненный инфильтрат. Регионарные лимфатические узлы увеличенные, болезненные, но четко не пальпируются из-за наличия инфильтрата. "Причинный" зуб разрушен, перкуссия его болезненная. Подъязычный валик инфильтрован и возвышается над нижними зубами, болезненный при пальпации. Слизистая оболочка здесь гиперемирована, покрыта фибринозным налетом. Возможно нарушение дыхания вплоть до асфиксии вследствие сдавливания трахеи отекшими и инфильтрированными тканями дна полости рта, смещения корня языка кзади. Воспалительный процесс может распространяться в крылочелюстное и окологлоточное пространства, переднее средостение.

Хирургическое лечение такого ребенка необходимо проводить только в условиях стационара, а операцию — под общим обезболиванием.

Размеры разреза и его линия определяются локализацией воспалительного процесса, его распространением и созданием условий для эффективного оттока экссудата.

Если очаг воспаления локализуется над диафрагмой, вскрывать его можно интраоральным доступом, но, учитывая быстрое распространение процесса кни зу, целесообразно проводить экстраоральный разрез. Вскрытие воспалительного очага при локализации его на 2-м "этаже" проводят по срединной линии или в проекции будущей верхней кожной складки (дугообразный), или в подчелюстной области по линии "безопасных" разрезов.

При распространении воспаления в подчелюстную область дугообразный разрез тканей осуществляют в проекции будущей кожной складки параллельно краю нижней челюсти. Эту складку определяют так: условно проводят горизонтальную линию, которая проходит по конической связке параллельно краю тела нижней челюсти к передним полюсам сосцевидных отростков. То есть по складке, образующейся при наклоне головы книзу. Эта линия является верхней границей шеи. По ней и проводится разрез тканей.

Медикаментозное лечение следует начинать не с антибиотикотерапии, а с детоксикации, поскольку чем младше ребенок, тем опаснее следствия интоксикации. Критерием улучшения состояния ребенка в послеоперационный период является уменьшение признаков интоксикации.

Анаэробная флегмона Жансуля-Людвига

Течение заболевания обусловлено участием в развитии его анаэробов *(Clr. Perfringens, Act. Hystoliticus, Act. Aedematiens, Clr. Septicum,* неспорогенные анаэробы). При ангине Людвига в процесс вовлекаются все ткани дна полости рта, а также крылочелюстное и окологлоточное пространства (рис. 50). Воспаление развивается стремительно. У детей наблюдается чрезвычайно редко, но является очень опасным. В клинике данного заболевания симптомы интоксикации преобладают над местными проявлениями.

Для флегмоны Жансуля-Людвига характерны такие патогномоничные симптомы:

1. Крепитация тканей.
2. Быстрое распространение инфильтрата вниз на шею и переднее средостение.
3. Отсутствие (при неприсоединении банальной микрофолоры) гноя при вскрытии флегмоны.
4. Гнилостный запах.
5. При вскрытии определяются характерные изменения в тканях: клетчатка серо-зеленого, темно-бурого цвета, из тканей выделяется мутная, кровянистая (ихорозная) жидкость с пузырьками газа со специфическим запахом.

Лечение ангины Людвига целесообразно осуществлять в условиях палаты интенсивной терапии. Сначала проводится вскрытие очага воспаления в тканях дна полости рта таким же доступом, как и при флегмоне этой области. Ребенку налаживают местный постоянный диализ раны растворами жидкостей, выделяющих кислород (перекись водорода, калия перманганат), хлоргексидина и других антисептиков. Чтобы ускорить очищение раны, ее промывают протеолитическими ферментами. Кроме антибактериальной, дезинтоксикационной, антигистаминной, общеукрепляющей и витаминотерапии обязательным является введение ребенку противогангренозной поливалентной сыворотки, содержащей антитоксины против всех возбудителей газовой гангрены. Если процесс распространяется книзу на грудную клетку, то в лечении такого больного принимает участие торакальный хирург, который дренирует средостение. В антибактериальную терапию следует включать антибиотики 4-5-го поколений, например тиенам.

Абсцессы и флегмоны крылочелюстного пространства

Крылочелюстное пространство расположено между внутренней поверхностью ветви нижней челюсти и обеими крыловидными мышцами; сзади оно частично прикрыто околоушной слюнной железой. Крылочелюстное пространство имеет очень ограниченный объем. Наполненное рыхлой клетчаткой, оно соединяется с позадичелюстной областью и передним отделом окологлоточного пространства, с височной, подвисочной и крылонёбной ямками, с поднижнечелюстным треугольником, чем и объясняется возможность распространения воспалительного процесса в эти участки. Развитие абсцессов и флегмон здесь обусловлено воспалительными процессами в 36, 37, 46, 47 зубах, затрудненным прорезыванием нижних зубов "мудрости" у подростков, а также гематомами, нагноившимися после проведения мандибулярной анестезии.

Жалобы детей при абсцессах крылочелюстного пространства — на усиливающуюся при жевании и (иногда) глотании боль, прогрессирующее ограничение открывания рта. Воспалительные явления нарастают не так быстро, как при флегмоне.

Клиника. При обследовании асимметрия лица обычно не наблюдается. Пальпаторно можно обнаружить увеличенные, болезненные лимфатические узлы в поднижнечелюстном треугольнике. Открывание рта невозможно из-за контрактуры III степени. После проведения анестезии но Берше в полости рта наблюдается гиперемия и отек слизистой оболочки по крылочелюстной складке, а пальпаторно — резко болезненный ограниченный инфильтрат. "Причинный" зуб разрушен, перкуссия его болезненная.

Жалобы детей при флегмоне крылочелюстного пространства — на усиливающуюся при глотании и открывании рта резкую боль в участке угла челюсти, слабость, головную боль.

Клиника. Поскольку явления интоксикации у ребенка нарастают быстро, возникает бледность кожных покровов, значительно повышается температура тела. Объективно определяется отек тканей под углом нижней челюсти, здесь же можно прощупать плотный болезненный инфильтрат и пакет увеличенных лимфатических узлов. Открывание рта резко ограничено из-за вовлечения в воспалительный процесс медиальной и латеральной крыловидных мышц и возможно лишь после введения ребенка в наркоз. При обследовании в полости рта наблюдается гиперемия и отек крылочелюстной складки и нёбноязычной дужки, иногда отек распространяется на боковую стенку глотки. "Причинный" зуб разрушен, перкуссия его болезненная.

Хирургическое лечение. Вскрытие абсцессов крылочелюстного пространства осуществляют экстраоральным подходом по линиям "безопасных" разрезов в подчелюстной области. Рассекают кожу, подкожную жировую клетчатку, поверхностную фасцию шеи и, достигнув кости в участке угла нижней челюсти, придерживаясь внутренней поверхности ее ветви, тупо зажимом типа "москит" проникают в крылочелюстное пространство. Рану обязательно глубоко и длительно дренируют, "причинный" зуб удаляют.

Абсцессы и флегмоны височной области

Границы височной области отвечают линии прикрепления височного апоневроза: снизу и впереди — это скуловая дуга, височная плоскость, образованная височной, теменной и клиновидной костями, верхняя и задняя — височная линия. Височная мышца делит область по глубине на два отдела — поверхностный (расположенный между кожей и мышцей) и глубокий (расположенный между мышцей и костью).

Воспалительные процессы в височной области обычно возникают вторично, при распространении инфекции со щечной, околоушно-жевательной области, крылочелюстного и окологлоточного пространств, из подвисочной и крылонёбной ямок. У маленьких детей они возникают в результате стафилококкового или стрептококкового поражения кожи височной области.

Анатомическое строение тканей височной области, незначительное количество подкожной жировой клетчатки, скат височной кости, плотное прикрепление апоневроза к ней определяют развитие флегмон чаще, чем абсцессов.

Жалобы детей при поверхностных флегмонах — на быстро нарастающую интенсивную пульсирующую боль, ограниченное открывание рта, припухлость тканей височной области. Обычно при флегмоне височной области родители больных детей обращаются за помощью немедленно — их пугает локализация процесса и нарушение функции открывания рта.

Клиника. При обследовании определяются маловыраженная деформация тканей над скуловой дугой и коллатеральный отёк, распространяющийся на теменную и лобную области. Кожа над ней гиперемирована, лоснится, в складку не берется. Пальпаторно определяется плотный болезненный инфильтрат височной области. Если обращение раннее, то гноя еще нет, флюктуация отсутствует. Открывание рта у ребенка ограничено. В полости рта выше переходной складки в проекции бугра верхней челюсти пальпаторно определяется болезненность тканей.

Глубокие флегмоны височной области у детей наблюдаются редко. В таких случаях деформация мягких тканей не возникает, а открывание рта резко ограничено. Это патогномоничный признак глубокой флегмоны височной области. Довольно часто у детей флегмона височной области является причиной распространения воспалительного процесса в подвисочную область, тогда как у взрослых флегмоны чаще развиваются по протяжению, с подвисочной на височную область.

Хирургическое лечение. Вскрытие поверхностных абсцессов и флегмон височной области проводят разрезом кожи, подкожной жировой клетчатки в нижнем отделе очага воспаления (над скуловой дугой параллельно ей), чтобы создать условия для эффективного оттока экссудата. Последний обычно серозный, что связано с ранним хирургическим вмешательством на стадии серозного воспаления. Рану обязательно дренируют.

При глубоких флегмонах нередко делают дугообразный разрез по ходу височной линии и тупо зажимом типа "москит" проникают под височную мышцу. Иногда описанный разрез объединяют с разрезом над скуловой дугой.

Абсцессы и флегмоны подвисочной ямки

Подвисочная ямка расположена возле основания черепа, медиальнее от нее находится крылонёбная ямка, соединяющаяся с ней. Анатомических образований, разделяющих ямки, нет. Через нижнюю глазничную щель крылонёбная ямка соединяется с глазницей, через круглое отверстие — с полостью черепа.

Воспалительный процесс в этом участке может развиться чаще на фоне гематом, возникающих в результате неправильной техники проведения туберальной анестезии у детей старшего возраста, а также при распространении воспалительного процесса из крылочелюстного и окологлоточного пространств. "Причинными" зубами могут быть верхние моляры.

Для флегмон этой локализации характерно несоответствие местных признаков болезни выраженности общей реакции организма.

Жалобы ребенка — на болезненное открывание рта, головную боль, потерю сна и аппетита, высокую температуру тела.

Клиника. Общее состояние ребенка значительно изменено (явления интоксикации), хотя внешние клинические проявления в связи с глубокой локализацией очага воспаления не выражены. Наблюдается асимметрия лица за счет незначительной припухлости тканей височной области, незначительного отека щечной и скуловой областей, иногда — нижнего века. Кожа над припухлостью обычного цвета, подвижная, открывание рта ограниченное, болезненное. При обследовании полости рта наблюдаются отек и гиперемия слизистой оболочки верхнего преддверия и болезненный при пальпации инфильтрат за бугром верхней челюсти, что является ведущим клиническим симптомом

при абсцессах и флегмонах данной локализации. "Причинный" зуб разрушен, перкуссия его болезненна.

Хирургическое лечение осуществляют в условиях стационара под общим обезболиванием. Удаляют "причинный" зуб. Разрез при флегмоне подвисочной ямки делают выше переходной складки верхнего преддверия и тупо проникают в направлении назад-вверх-вглубь по поверхности кости бугра верхней челюсти к проекции вырезки нижней челюсти. Вмешательство проводят как можно раньше после постановки диагноза. Именно при этой локализации флегмон очень важным условием является налаживание адекватного и продолжительного оттока экссудата по дренажу, чтобы предотвратить распространение процесса в крыло-нёбную ямку, доступ в которую значительно затруднен.

Абсцессы и флегмоны околоушно-жевательной области

Околоушно-жевательная область расположена между нижним краем скуловой кости и дуги, нижним краем тела нижней челюсти, передним краем жевательной мышцы и задним краем ветви нижней челюсти.

В этой области у детей старшего возраста чаще возникают абсцессы и флегмоны от 36, 37, 46, 47 зубов, а младшего возраста — неодонтогенные абсцессы и флегмоны, связанные с вовлечением в воспалительный процесс лимфатических узлов или развивающиеся вследствие распространения гноя как осложнения гнойного паротита или псевдопаротита Герценберга. Изолированные флегмоны жевательной области встречаются у детей очень редко.

При неодонтогенных абсцесах и флегмонах этой области у детей мы обычно говорим о поверхностных процессах, развивающихся вследствие повреждения кожи или нагноения гематом.

Жалобы. При абсцессе данной локализации дети жалуются на боль, припухлость тканей в околоушно-жевательной области и затрудненное открывание рта, повышение температуры тела, головную боль.

Клиника. Общее состояние чаще нарушено — лицо бледное, ребенок неспокойный. При обследовании обнаруживают асимметрию лица за счет припухлости тканей на этом участке. Там же пальпируется плотный болезненный инфильтрат, кожа над ним напряженная, гиперемированная. Флюктуация может не наблюдаться из-за расположения гнойного очага под фасцией и жевательной мышцей. Открывание рта у ребенка несколько ограниченное, болезненное. Слизистая оболочка щеки отечная. На ней видны отпечатки зубов. Если воспалительный процесс одонтогенного происхождения, то в полости рта можно увидеть обычно измененный в цвете "причинный" зуб, коронковая часть его полностью или частично разрушена; перкуссия зуба болезненная, слизистая оболочка вокруг него отечная, гиперемированная. Критерием определения поверхностного или глубокого абсцесса околоушно-жевательной области является нарушение функции жевания при глубоком и наличие деформации контуров лица в этом участке — при поверхностном абсцессе.

В зависимости от причины возникновения воспалительного процесса, например, гнойного паротита, клинически определяются и симптомы этого заболевания. *Жалобы.* При флегмоне околоушно-жевательной области дети жалуются на значительную болезненную припухлость тканей, боль усиливается при открывании рта. Это часто приводит к отказу от пищи. Беспокоит головная боль, слабость, повышение температуры тела.

Клиника. Нарушение общего состояния ребенка значительное — он вял, адинамичен, лицо бледное. При осмотре наблюдается резкая асимметрия лица за счет разлитой припухлости тканей околоушно-жевательной области, кожа над ней напряжена, гиперемирована. Пальпаторно определяется резко болезненный инфильтрат, в центре которого можно обнаружить флюктуацию. Открывание рта ограничено из-за контрактуры жевательной мышцы и болезненное. Слизистая оболочка щеки на стороне поражения

отечная, с отпечатками зубов. Если причина развития флегмоны — зуб, то при обследовании выявляется изменение цвета коронковой его части на серый, она может быть частично или полностью разрушена. Слизистая оболочка вокруг зуба гиперемирована, пальпация ее болезненная.

При дифференциальной диагностике следует исключить гнойный процесс в околоушной слюнной железе, нагноившиеся предушные свищи и нагноившиеся атеромы. Наиболее важным является определение изменений качества и количества слюны.

Хирургическое лечение. Если очаг воспаления расположен в нижних отделах околоушно-жевательной области, то разрез проводят из поднижнечелюстной или позадичелюстной областей, ниже угла челюсти. В таком случае нет потребности рассекать и (тем более) отсекать от челюсти нижний отдел жевательной мышцы. При вовлечении в патологический процесс околоушной слюнной железы вскрытие очага желательно делать со стороны полости рта выше или ниже линии смыкания зубов, чтобы не травмировать проток *gl.parotis.* Если при лечении и образуется слюнной свищ, то он будет открываться в ротовую полость. Если очаг воспаления расположен поверхностно, вскрытие его проводят по предушной складке.

Абсцесс ретробульбарного пространства

Клетчатка в ретробульбарном пространстве расположена равномерно вокруг глазного яблока и в дистальном отделе соединяется через нижнюю глазничную щель с клетчаткой крылонёбной ямки. У детей абсцесс ретробульбарного пространства возникает чаще при гематогенном и реже — одонтогенном остеомиелите. Это связано с анатомическими особенностями нижнего глазничного края, высоким расположением верхнечелюстной пазухи и незначительной высотой пространства от нижнего глазничного края до клыковой ямки, а также пористостью кости верхней челюсти у детей, незначительным количеством неорганических веществ в их составе, богатой сетью коллатералей, расположенных в клетчатке.

Жалобы ребенка — на нарастающую пульсирующую боль, выпячивание глаза, головную боль, нарушение зрения (диплопия, мелькание "мошек").

Клиника. При осмотре определяются воспалительная припухлость век и синюшный оттенок кожи за счет застойных явлений, между сомкнутыми веками выпячивается отекшая конъюнктива (хемоз). Слизистая оболочка конъюнктивы гиперемирована, отечная. Наблюдается экзофтальм. Надавливание на глазное яблоко болезненное, подвижность его ограниченная. В запущенных случаях ухудшается зрение, появляются изменения на глазном дне. При обследовании последнего отмечается расширение венул сетчатки.

Абсцесс ретробульбарного пространства может осложняться распространением инфекции на мозговые оболочки, пазухи, головной мозг, вызывать атрофию зрительного нерва и слепоту. Увеличение коллатерального отека век с развитием его на здоровой стороне, ухудшение общего состояния и интоксикация иногда могут свидетельствовать о развитии тромбоза пещеристой пазухи.

Хирургическое лечение. Для вскрытия очага воспаления в ретробульбарном пространстве под наркозом оттягивают кожу подглазничной области, чтобы в дальнейшем рубец прятался под нижнее веко, рассекают кожу, подкожную клетчатку, отступив к середине от маргинального края глазницы. Потом зажимом тупо проникают в глубину глазницы, придерживаясь ее нижней стенки, продвигаются в ретробульбарное пространство. Обязательным является продолжительное дренирование раны.

При лечении абсцессов данной локализации необходима консультация офтальмолога в связи с возможными осложнениями со стороны органа зрения. Если же общее состояние ребенка не улучшается, преобладают менингеальные симптомы, необходима срочная консультация нейрохирурга.

Абсцессы и флегмоны окологлоточного пространства

Окологлоточное пространство имеет такие границы: внешняя — медиальная крыловидная мышца и глоточный отросток околоушной слюнной железы; внутренняя — боковая стенка глотки, задняя — часть фасции, соединяющей предпозвоночную фасцию с мышцами стенки глотки, передняя — межкрыловидная фасция, верхняя — основание черепа, нижняя — подчелюстная слюнная железа. Шилоязычная, шилоглоточная и шилоподъязычная мышцы делят окологлоточное пространство на передний и задний отделы. Следует напомнить, что в заднем отделе проходят внутренние сонная артерия и яремная вена, лимфатические узлы, а в переднем расположена рыхлая клетчатка, к которой сверху прилегает крыловидное венозное сплетение. Эта клетчатка соединяется через подвисочную ямку с клетчаткой височной и крылонёбной ямок, подъязычной области, куда может распространяться воспалительный процесс из окологлоточного пространства.

Изолированно развитие воспалительного процесса в окологлоточном пространстве наблюдается редко. Он может распространяться из поднижнечелюстной, подъязычной областей, крылочелюстного пространства при одонтогенной инфекции или возникать как осложнение острого или хронического тонзиллита. Осложнением последнего может быть и абсцесс паратонзиллярного пространства.

Воспалительный процесс из окологлоточного пространства может распространяться вдоль глотки и сосудисто-нервного пучка в переднее средостение с развитием переднего медиастинита.

Жалобы ребенка при абсцессе окологлоточного пространства — на одностороннюю боль при глотании, в связи с чем он отказывается от пищи. Общее состояние ребенка значительно ухудшается — он капризный, слабый, плохо спит, температура тела повышенная.

Клиника. При тщательном осмотре можно обнаружить незначительный отек тканей под углом нижней челюсти со стороны поражения. Открывание рта несколько ограниченное и болезненное. Наблюдаются гиперемия и отек половины мягкого нёба, нёбно-язычной и нёбно-глоточной дужек, выпячивание боковой стенки глотки. Если при такой клинической картине (то есть при абсцессе) своевременно не оказать квалифицированной помощи, то воспалительный процесс очень быстро распространяется и возникает флегмона.

Жалобы при флегмоне окологлоточного пространства — на одностороннюю нарастающую при глотании боль, в зависимости от давности заболевания возможно болезненное ограниченное открывание рта, а иногда — затрудненное дыхание. Состояние ребенка резко нарушено — беспокоят слабость, озноб, повышение температуры тела, плохой сон, он отказывается от пищи, быстро нарастает интоксикация.

Клиника. При осмотре определяется отек тканей под углом нижней челюсти со стороны очага, пальпаторно — глубокий болезненный инфильтрат. Осмотр полости рта затруднен из-за ограниченного открывания рта, обусловленного контрактурой медиальной крыловидной мышцы, поэтому его лучше проводить под общим обезболиванием, в особенности у маленьких детей. После открывания рта наблюдаются значительный отек и гиперемия соответствующей половины мягкого нёба и язычка, крылочелюстной складки, инфильтрат боковой стенки глотки. Отёк тканей распространяется на слизистую оболочку подъязычной области и языка.

Хирургическое лечение. Адекватное вскрытие абсцесса окологлоточного пространства достигается внеротовым доступом в подчелюстной области, хотя можно вскрыть абсцесс и внутриротовым доступом. Последний предусматривает разрез слизистой оболочки несколько медиальнее крылочелюстной складки и параллельно ей в нижнем полюсе очага воспаления. Потом тупо проникают в глубь инфильтрата к гнойнику. При внеротовом доступе рассекают кожу, подкожную мышцу и поверхностную фасцию шеи, отступив 1,5-2 см от края нижней челюсти и параллельно ему, оттесняя книзу задний полюс подчелюстной слюнной железы. Тупо зажимом типа "москит"

проникают в окологлоточное пространство, а также проводят ревизию крылочелюстного пространства.

Общие положения комплексного лечения абсцессов и флегмон челюстно-лицевой области

Комплексное лечение абсцессов и флегмон включает хирургическое и медикаментозное.

Хирургическое лечение предусматривает:

1. Определение причины воспалительного процесса (одонтогенный или неодонтогенный) и ее устранение (лечение или удаление "причинного" зуба, лечение тонзиллитов, стоматитов и т.п.).
2. Вскрытие очага воспаления.

Отсутствие гноя может свидетельствовать о "нераскрытии" очага воспаления. В редких случаях это означает, что был вскрыт воспалительный инфильтрат (гной еще не образовался). В таком случае это адекватное хирургическое лечение. Приведенные во многих пособиях рекомендации относительно вскрытия абсцессов и флегмон в околоушно-жевателыюй области по ходу ветвей лицевого нерва недостаточно обоснованны, поскольку ветви его подходят к мышцам, то есть расположены не под кожей, а глубже. Поэтому рассечение кожи, подкожной жировой клетчатки и фасций безопасно, так как обычно не вызывает никаких функциональных нарушений. Самый лучший косметический результат можно получить, если делать разрез по ходу естественных складок лица (рис. 51).

3. Определение бактериограммы после вскрытия очага воспаления имеет смысл только тогда, когда ответ из бактериологической лаборатории можно получить на 2-3-й день после операции. Чаще же ответ приходит к концу пребывания ребенка в стационаре, то есть уже после выздоровления.
4. Дренирование. Не следует ежедневно производить замену дренажа, если он введен в фокус воспаления после вскрытия очага и полноценно выполняет свою функцию. Извлекают дренаж лишь тогда, когда по нему нет отделяемого из раны. В том случае, когда воспаление вызвано не банальной микрофлорой, а анаэробной или другими комплексами микроорганизмов, целесообразно использовать трубчатые или трубчатые перфорированные дренажи, что позволяет осуществлять диализ раны лекарственными средствами. Активный диализ раны и сорбенты применяют при осложнении течения раневого процесса.
5. Врачи часто злоупотребляют такой манипуляцией, как промывание раны. Добиться очищения раны следует при первичной санации (вскрытии) очага воспаления.

После вскрытия абсцессов и флегмон врачи часто накладывают повязки с гипертоническим раствором натрия хлорида. Следует напомнить, что в таком случае повязки надо менять каждые 4-6 ч, так как при менее частой смене повязка высыхает и не осуществляет свою осмотическую функцию. Продолжительное время в первые дни после вскрытия применяли мазевые повязки (ихтиоловая и мазь Вишневского, бальзам Шостаковского). У детей, как и у взрослых, такие повязки затрудняют отток экссудата из раны. Хороший результат дает применение 5 % раствора ДМСО как проводника разных лекарственных средств (обезболивающих, антигистаминных, кортикостероидов).

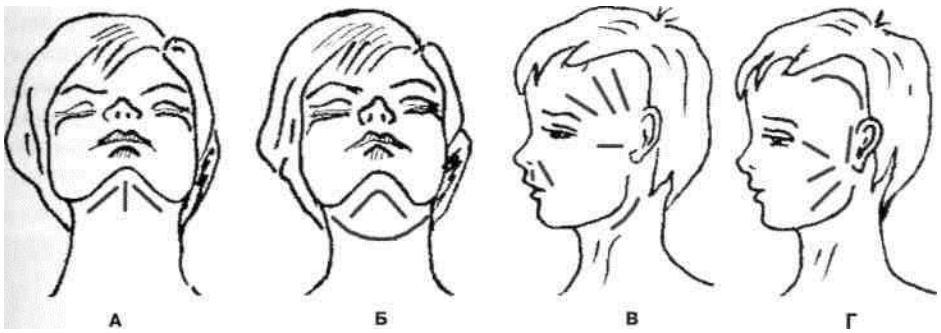

Рис. 51. Направление разрезов кожи лица и шеи для вскрытия абсцессов и флегмон челюстно-лицевой области: А — подподбородочной и подчелюстной; Б —дна полости рта; В — височной, подвисочной, позадичелюстной областей, верхней губы, крылочелюстного пространства; Г — височной, жевательной, околоушной областей

7. Медикаментозное местное лечение раны следует проводить с учетом фаз раневого процесса:

I фаза — преобладание процессов альтерации и экссудации;

II фаза — преобладание процессов пролиферации.

Свежие раны до появления грануляций способны впитывать токсины, бактерии, продукты гидролиза и распада тканей. Гранулирующие раны такой способности не имеют. В I фазе раневого процесса нужно применять препараты, имеющие высокую осмотическую активность, обеспечивающие интенсивный отток экссудата из глубины раны в повязку, оказывающие антибактериальное действие на возбудителя инфекции, способствующие отслоению и расплавлению некротизированных тканей и эвакуации раневого содержимого. Известны пять групп препаратов:

1) мази на полиэтиленгликолевой основе;
2) сорбенты;
3) ферменты;
4) растворы антисептиков;
5) аэрозоли.

Продолжительный осмотический эффект (до 18 ч), широкий спектр антимикробной активности имеют мази на полиэтиленгликолевой основе (то есть первая группа препаратов): 5 % диоксидиновая мазь, диоксиколь, метилдиоксилин, 10 % мафенида ацетат содержат диоксидин; 1 % йодопириновая мазь, йодметриксиден содержат йодофоры; фурогель, 0,5 % мазь хинифурила содержат нитрофураны; стрептонитол, нитацид содержат нитазол; левомиколь, левосин содержат левомицетин.

При задержке процесса очищения раны и отторжения некротизированных тканей применяют ферменты (трипсин, химотрипсин, химопсин, ируксол, офлотримол-п).

Мази на жировой основе (ланолин-вазелиновой) в комбинации с антибиотиками проявляют слабое кратковременное антимикробное действие, поскольку эта основа нарушает отток раневого содержимого, не обеспечивает достаточного высвобождения активного ингредиента из композиции, не способствует проникновению антибиотиков глубоко в ткани, что может привести к распространению воспалительного процесса. Поэтому их следует использовать не в I, а во II фазе раневого процесса.

8. Раны после вскрытия абсцессов и флегмон заживают вторичным натяжением. Однако при развернутых краях раны, обусловленных плохим гранулированием, неправильным наложением повязок, показано наложение вторичных швов в период завершения процесса экссудации, очищения раны и выраженного процесса пролиферации (в среднем на 7-8-е сутки).

9. Применение физиотерапевтических методов лечения при воспалительном процесе имеет свои особенности, а именно:

- в серозной стадии воспаления оно эффективно лишь в начале ее. В связи с тем,

что у детей эта фаза очень короткая, назначение данного вида лечения в поздние сроки способствует переходу серозной стадии в гнойную;

- следует учитывать, что использование физиотерапевтических методов эффективно лишь при адекватном оттоке из очага воспаления.

10. Довольно часто дети с абсцессами и флегмонами сначала обращаются к педиатру, который в большинстве случаев назначает спиртовые или водочные компрессы, повязки с мазью Вишневского, отруби, нагретую соль и т.п. Такое лечение ухудшает состояние ребенка и может привести к распространению воспаления.

11. Общее медикаментозное лечение предусматривает антибактериальную терапию, антигистаминные препараты, дезинтоксикационные средства, иммуностимуляторы, витаминотерапию, антиоксиданты, противогрибковые препараты и симптоматическую терапию — анальгетики, антипиретики (см. Приложение). Назначение их зависит от показателей общего состояния (то есть степени интоксикации организма), а также адекватности местного хирургического лечения.

При необходимости продолжительного лечения детям младшего возраста лекарственные препараты желательно вводить внутривенно, для чего после госпитализации в челюстно-лицевое отделение им проводят катетеризацию периферической вены.

Клиническое занятие №5

Тема: Одонтогенные абсцессы и флегмоны ЧЛО у детей.

Технологические модели по образованию

Время занятия: 3 ч.	Количество студентов 8-10
Вид занятия:	Клиник занятие
План:	Этиология одонтогенных обсцессов и флегмон у детей Патогенез Клиника Диагностика и диф.диагностика Лечение
Задача учебного занятия:	Изучить этиологию, клинических проявлений, диагностику, дифференциальная диагностику, способы хирургического лечения одонтогенных абсцессов и флегмон у детей.
Методы обучения:	Клиническое обследование, сбор анамнеза, писать историю болезни, беседа.
Вид занятия:	Массово-коллективный, персональный
Наглядные пособия по теме:	Стоматологическое кресло, стомалогическое зеркало, пинцет, шпатель, лоток, столик врача, спирт, фурацилин, марлиевые шарики, стерильные перчатки
Обстановка для проведения занятия:	Клинически оборудованный симуляционный кабинет, клинический кабинет
Мониторинг и критерии оценок:	Клинический анализ, оценка, устный контроль, вопрос-ответ

Практическое занятие №6

Тема: Острые и хронические воспалительные заболевания слюнных желез у детей.

Технологические модели по образованию

Время занятия: 2 ч.	Количество студентов: 8-10
Вид занятия	Введение новостей по практике
План	Этиология острых и хронических воспалительных заболеваний слюнных желез у детей Патогенез Клиника Диагностика и диф.диагностика Лечение
Задача учебного занятия	Изучить этиологию, клинических проявлений, диагностику, дифференциальная диагностику, способы лечения острых и хронических воспалительных заболеваний слюнных желез у детей.
Методы обучения	Беседа, наглядные пособия по практике
Вид занятия	общий-коллективный
Наглядные пособия по теме	Учебное пособие, практический материал, проектор, компьютер
Обстановка для проведения занятия	Методическая оборудованная аудитория
Мониторинг и критерии оценок	Устный опрос

Технологическая карта практического занятия

Этапы работы	Преподаватель	Студент
1. Этапы подготовки	1. Цель занятия 2. Подготовка слайдов по теме 3. Литература по теме: 1. Колесов А.А. – Стоматология детского возраста. М., 1991г. 463 с. 2. Персин Л.С. - Стоматология детского возраста 2003г. 3. Харьков Л.В. Хирургическая стоматология и челюстно-лицевая хирургия детского возраста Год издания: 2005г.	Записывают тему и слушают
2. Основной этап	1. Разделение студентов на 2 маленькие подгруппы, задает вопросы по теме; 2. Использование слайдов и мультимедий; 3. проводит лечебные работы; 4. Объединяет все сведения по заданной теме, активно участвующих студентов поощряет и обще оценивает.	Разделяют на маленькие группы, смотрят, участвуют, слушают. Студент высказывает свое мнение дополняет и задает вопросы
3. Заключительный этап	1. Заключение. 2. Самостоятельная работа. 3. Домашнее задание.	Слушают Записывают заключение

Вопросы по теме:

1. Особенности диагностики паренхиматозного паротита у детей.
2. Этиология воспалительных заболеваний слюнных желез. Клиника. Диагностика.
3. Анатомия и функции слюнных желез.

4. Экстирпация околоушной слюнной железы.
5. Особенности лечения хронического паренхиматозного паротита у детей.
6. Профилактика заболеваний слюнных желез у детей.

Текст практического занятия

Воспаление слюнных желез (сиаладенит) протекает в виде острого или хронического процесса. Острое воспаление слюнных желез может быть вызвано различными причинами. К ним относятся истощение, интоксикация, обезвоживание организма, вирусная инфекция, восходящая бактериальная инфекция в случаях неопрятного содержания полости рта при стоматитах, закупорка выводных протоков слюнными камнями, попадание в выводной проток инородного тела и т. д.

Эпидемический паротит (свинка, заушница) — острое инфекционное вирусное заболевание, характеризующееся воспалением околоушных слюнных желез. Обычно поражаются околоушные, поднижнечелюстные и подъязычные слюнные железы, в основном болеют дети, но иногда и взрослые, чаще женщины.

Этиология и патогенез. Возбудитель болезни — фильтрующийся вирус. Заражение происходит путем непосредственной передачи его от больного здоровому капельно-воздушным путем, но возможна также передача при пользовании предметами, с которыми соприкасались больные.

Патологическая анатомия. Макроскопически при вирусном воспалении слюнная железа не имеет нормального дольчатого строения. При микроскопическом исследовании воспаленной железы наблюдаются значительная гиперемия и воспалительный отек ее стромы и окружающей клетчатки. В отдельных случаях отмечается лейкоцитарная инфильтрация стромы, главным образом вокруг слюнных протоков и кровеносных сосудов. В протоках железы обнаруживается большое количество слущивающихся эпителиальных клеток. В эпителии железы обычно выявляется лишь незначительная степень изменений в виде набухания и зернистого помутнения, реже отмечается некроз.

Клиническая картина. Инкубационный период эпидемического паротита составляет в среднем 2—3 нед.

В зависимости от тяжести заболевания могут быть выделены три формы клинического течения: легкая, средняя, тяжелая.

При легкой форме паротита клинические признаки выражены слабо, температура тела не повышается. Припухание около ушных желез почти безболезненно, из их протоков в умеренном количестве выделяется прозрачная слюна. Нередко поражается лишь одна околоушная железа. Припухлость и боль исчезают на протяжении недели.

При средней степени тяжести заболевания после короткого (в течение 2—3 дней) продромального периода, проявляющегося недомоганием, плохим аппетитом, познабливанием, головной болью, болезненностью в области шеи, суставов и мышц конечностей, иногда небольшим повышением температуры тела и сухостью в полости рта, возникает болезненное припухание околоушной железы. В большинстве случаев через 1—2 дня припухает также другая околоушная железа. Отмечается дальнейшее повышение температуры тела, обычно в пределах 37,5—38 °С. Припухлость быстро увеличивается. При этом почти всегда одна сторона бывает изменена больше другой. У некоторых больных наблюдается гиперемия слизистой оболочки рта и устья около ушного протока. Саливация обычно понижена. Через 3—4 дня воспалительные явления начинают стихать.

При тяжелой форме вначале после выраженных продромальных явлений припухает околоушная железа, часто обе. Очень скоро наступает коллатеральное воспаление в окружности. При этом припухлость, локализовавшаяся вначале по наружной поверхности ветви нижней челюсти, распространяется вверх до уровня глазниц, кзади доходит до сосцевидных отростков и спускается ниже углов челюсти, иногда до ключиц. Кожа над припухлостью имеет нормальную окраску, но напряжена. При вовлечении в процесс поднижнечелюстных и подъязычных желез припухлость распространяется на шею.

Увеличившаяся в размерах, болезненная при пальпации околоушная железа оттесняет кнаружи мочку уха, сдавливает и иногда значительно суживает наружный слуховой проход. Иногда отмечается затрудненное открывание рта. Часто развивается катаральный стоматит, наблюдается покраснение слизистой оболочки зева, области устья околоушного протока. Проток пальпируется в виде тяжа. Наблюдается резкое уменьшение или даже прекращение слюноотделения из припухшей железы. В редких случаях, особенно в начальном периоде заболевания, саливация бывает повышена. При гнойно-некротическом процессе из протока выделяется гной. Температура тела может достигать 39—40 °С. На 5—6-й день температура тела постепенно падает, после чего коллатеральный отек и воспалительный процесс в области железы подвергаются обратному развитию. Но может наступить абсцедирование.

При осложненной форме эпидемического паротита наблюдается поражение нервной системы — менингит, энцефалит, иногда с параличом черепных и спинномозговых нервов, изменениями зрительного, глазодвигательного, отводящего, лицевого и преддверно-улиткового нервов, а также психическим расстройством. Нередким осложнением является орхит. При эпидемическом паротите могут наблюдаться мастит, панкреатит, нефрит.

Диагноз. Эпидемический паротит диагностируется при первичном поражении слюнной железы, а не при осложнении какого-либо другого инфекционного заболевания. При эпидемическом паротите в крови обычно нормальное количество лейкоцитов или лейкопения, умеренный моноцитоз и лимфоцитоз, СОЭ в пределах нормы. Наблюдается изменение содержания сахара и количества диастазы в крови и моче. Диагноз подтверждается выделением вируса эпидемического паротита, реакцией связывания комплемента, реакцией торможения гемагглютинации, кожной аллергической реакцией и др. Помогает установлению диагноза эпидемиологический анамнез.

Лечение. Терапия эпидемического паротита в основном симптоматическая и заключается в уходе за больным и предупреждении осложнений. Необходим постельный режим на период повышенной температуры, т. е. на протяжении 7-10 дней, особенно для взрослых. Назначают на область околоушных (при показаниях и поднижнечелюстных) желез согревающие компрессы, различные мазевые повязки, физиотерапевтические процедуры: светотеплолечение с помощью соллюкс-лампы, УВЧ, ультрафиолетовое облучение. Необходимо обеспечить регулярный уход за полостью рта (полоскания, ирригация). Отмечено, что применение интерферона в виде орошения полости рта 5—6 раз в день значительно улучшает состояние больного, особенно в случаях раннего применения его — на 1—2-й день. При значительном снижении функции слюнных желез в их протоки вводят по 0,5 мл раствора антибиотиков (по 50000—100 000 ЕД пенициллина и стрептомицина в 1 мл 0,5% раствора новокаина), а также проводят новокаиновую блокаду с пенициллином или стрептомицином. При прогрессировании гнойного воспалительного процесса и обнаружении очагов размягчения необходимо оперативное вмешательство в условиях стационара.

При возникновении осложнений общего характера лечение следует проводить в контакте с общими специалистами.

Профилактические мероприятия включают проведение влажной дезинфекции помещения и вещей больного, кипячение столовой посуды, проветривание помещения.

С целью предупреждения распространения эпидемического паротита применяют активную иммунизацию детей, посещающих детские дошкольные учреждения, живой противопаротитной вакциной.

Обязательна изоляция больных эпидемическим паротитом на период 9 дней от начала заболевания.

Прогноз. Эпидемический паротит у большинства больных заканчивается выздоровлением. Однако наблюдались летальные исходы при развитии гнойно-некротического процесса в железе, поражении нервной системы.

Гриппозный сиаладенит обуславливается проникновением вируса гриппа в слюнные железы.

У большинства больных сиаладенит при гриппозной инфекции возникает в околоушной железе, реже — в поднижнечелюстной, подъязычной и малых слюнных железах. Часто поражаются обе парные слюнные железы, иногда наблюдается одновременное поражение околоушных и поднижнечелюстных желез.

Острый гриппозный сиаладенит чаще начинается в одной железе, но очень быстро в процесс вовлекается парная железа. Воспалительные явления нарастают быстро, на протяжении одного-двух дней наступает гнойное расплавление железы, затем последовательно могут некротизироваться одна за другой большие и малые слюнные железы.

При поражении околоушных желез характерным субъективным признаком является болезненность при открывании рта и повороте головы в сторону. Отек распространяется на щечную, поднижнечелюстную, позадичелюстную области и верхний отдел шеи. При пальпации болезненный плотный инфильтрат определяется в пределах анатомических границ околоушной железы, поверхность инфильтрата гладкая. При гнойном расплавлении околоушной железы инфильтрат распространяется на окружающие железу ткани и определяется в соседних областях.

При локализации процесса в поднижнечелюстной железе больных беспокоит боль при глотании; припухлость занимает поднижнечелюстную и подъязычную области, распространяется на подбородочную область и верхний отдел шеи. Наиболее отчетливо локализация процесса в поднижнечелюстной железе определяется при бимануальной пальпации в дистальном отделе челюстно-язычного желобка и поднижнечелюстного треугольника. В этой области определяется плотная, подвижная, болезненная, с гладкой поверхностью поднижнечелюстная железа.

Больные острым сиаладенитом подъязычных желез жалуются на боль при движении языком, увеличение подъязычных складок. При осмотре слизистая оболочка над железой становится сероватого цвета, быстро разрушается, отторгаются гной и некротизированная ткань железы.

Малые слюнные железы вовлекаются в воспалительный процесс чаще при множественном поражении больших слюнных желез.

Лечение. В ранний период заболевания применяют интерферон в виде орошения полости рта 4—5 раз в день. При симптомах вторичного инфицирования в протоки слюнных желез вводят антибиотики. При наличии воспалительного инфильтрата хорошие результаты дает новокаиновая блокада железы, при гнойно-некротическом процессе — ранний разрез капсулы железы, что ограничивает размеры ее некроза. Следует проводить комплекс мероприятий по уходу, питанию, режиму, симптоматическую терапию по поводу гриппозной инфекции.

Исход, как правило, благоприятный.

Осложнения возникают в связи с рубцовой деформацией протоков, их заращением. Возможно уменьшение секреции при некрозе части железы или прекращение саливации при некрозе всей железы.

Постинфекционный и послеоперационный сиаладениты (острый бактериальный сиаладенит). Острый сиаладенит у этой группы больных наблюдается чаще в области околоушных слюнных желез. Значительно реже вовлекаются в воспалительный процесс поднижнечелюстные, подъязычные и малые слюнные железы.

Этиология и патогенез. Острый сиаладенит (чаще паротит) может развиться при любом тяжелом заболевании, наиболее часто он возникает при тифах. Существуют стоматогенный, гематогенный и лимфогенный пути распространения инфекции. В протоках железы обычно обнаруживается смешанная микрофлора: стафилококки, пневмококки, стрептококки, кишечная палочка и др.

Инфекция чаще проникает через устье выводного протока железы. Явления гипосаливации рефлекторного характера, наблюдающиеся при этих заболеваниях и в послеоперационном периоде при хирургических вмешательствах на брюшной полости, способствуют инфекционному воспалению.

Клиническая картина. Острый сиаладенит отличается быстрым нарастанием воспалительных явлений, особенно при гангренозном паротите. На протяжении 1—2 дней может произойти некроз железы. Некротизированные участки железы постепенно отторгаются и длительно выходят через расплавленные кожные покровы. Иногда наступает омертвение почти всей железы. В тех случаях, когда этот процесс возникает на фоне общих дистрофических заболеваний, воспалительные изменения могут нарастать медленно и вяло. При благоприятном течении серозного и гнойного паротитов высокой температурной реакции может не быть.

Иногда постинфекционный и послеоперационный паротиты бывают двусторонними. В этих случаях процесс раньше начинается в одной железе, а затем (через 2—3 дня) поражается и вторая железа. Степень и характер воспалительных изменений справа и слева могут быть различными, иногда в процесс вовлекаются и поднижнечелюстные железы.

Острый паротит, развивающийся на фоне общих заболеваний, иногда осложняется распространением гнойного процесса на мягкие ткани. При этом в области уплотнения железы появляется значительный отек, боль усиливается, становится пульсирующей. Покрывающая железу кожа краснеет, постепенно спаивается с инфильтратом, и может наступить самопроизвольное вскрытие гнойника. После выделения гноя воспаление начинает стихать. Иногда гнойник вскрывается в протоки железы, и гной выделяется через устье околоушного протока.

Рассасывание воспалительного инфильтрата идет очень медленно, плотный узел в области железы может оставаться на протяжении нескольких недель. При этом из протока выделяется макроскопически не измененная слюна. Цитологически можно обнаружить признаки острого воспаления.

При тяжелом течении лимфогенного паротита после первых проявлений болезни в виде ограниченного уплотнения в околоушной слюнной железе воспалительные явления начинают быстро нарастать. Часто наступает абсцедирование в железе или развивается флегмона.

Контактный сиаладенит. Это заболевание возникает при распространении воспалительного процесса при флегмонах околоушно-жевательной, поднижнечелюстной, подъязычной областей. После стихания воспалительного процесса в клетчаточном пространстве и вскрытия флегмоны развивается воспаление в слюнных железах, чаще одностороннее. У большинства больных контактный сиаладенит протекает в легкой форме, реже — среднетяжелой, выражается припуханием железы, снижением ее функции. Наличие сиаладенита подтверждается цитологическим исследованием секрета слюнной железы.

Целесообразно обращать внимание на функцию слюнной железы, расположенной в соседстве с флегмонозным процессом, что позволит своевременно расширить комплекс лечебных мероприятий и предупредить осложнение в виде контактного сиаладенита.

Лечение бактериальных сиаладенитов. При серозном воспалении лечебные мероприятия должны быть направлены на прекращение воспалительных явлений и на восстановление слюноотделения. Применяют внутрь 3—4 раза в день по 5—б капель 1 % раствора пилокарпина гидрохлорида. В воспаленную слюнную железу через ее проток следует ежедневно вводить по 50000ЕД пенициллина и 100 000 ЕД стрептомицина в 1 мл 0,5% раствора новокаина. В последние годы при лечении воспалительных заболеваний применяют ДМСО (диметисульфоксид, димексид) в виде компресса на область воспалительного очага. ДМСО улучшает микроциркуляцию в тканях, оказывает анальгезирующее, противовоспалительное, противоотечное, бактериостатическое и

бактерицидное действие. Компресс с 30 % раствором димексида следует поместить на область воспаленной железы на 20—30 мин один раз в день и повторять эту процедуру ежедневно в течение 5—10 дней до наступления эффекта. Кроме того, назначают физиотерапевтические процедуры: грелки, флюктуоризацию, УВЧ-терапию, масляные компрессы.

В тех случаях, когда воспалительные явления продолжают нарастать, при течении процесса средней тяжести следует дополнить лечение 3—4 новокаиновыми блокадами с антибиотиками в области железы, подкожным введением 50—60 мл 0,5 % раствора новокаина, назначением внутримышечных инъекций пенициллина, стрептомицина или других антибиотиков по данным антибиотикограммы, а также сульфаниламидных, десенсибилизирующих препаратов. В условиях стационара хорошие результаты дает внутривенное введение трасилола или контрикала.

При гангренозном сиаладените и тяжелой форме течения

показано срочное хирургическое вмешательство—вскрытие капсулы железы; при этом при операции на околоушной железе лучше пользоваться разрезом по Г. П. Ковтуновичу.

При лечении больных острым сиаладенитом должны быть учтены все принципы, предусмотренные при лечении острых воспалительных заболеваний.

При возникновении осложнений в виде тромбоза вен лица, медиастинита необходимо применение срочных лечебных мероприятий, предусмотренных для этих тяжелых случаев.

*Сиаладенит, вызванный внедрением инородных тел в выводные протоки желез***.** После попадания инородного тела в проток железы больные обращаются к врачу в разные сроки, поэтому жалобы их не бывают одинаковы. В одних случаях их беспокоит периодически возникающее увеличение железы; иногда может развиться абсцесс или (редко) флегмона в окружности железы или ее протока. Почти во всех случаях больные хорошо запоминают ощущения, возникающие у них при попадании инородного тела в проток железы и предшествующие началу воспалительного процесса. В течение некоторого времени инородное тело, попавшее в проток железы, может вызывать лишь задержку выделения — ретенцию слюны и временное припухание околоушной или поднижнечелюстной железы. Такая железа безболезненна, имеет обычную консистенцию, может быть лишь немного увеличенной, затем возникает воспалительная реакция, соответствующая картине острого сиаладенита. Гнойно-воспалительный процесс в железе часто сопровождается расплавлением капсулы железы и переходом процесса на прилежащие ткани околоушной и поднижнечелюстной областей. При самопроизвольном вскрытии гнойника нередко выделяется инородное тело. В тех случаях, когда инородное тело находится в протоке железы длительное время и периодически возникает обострение воспалительного процесса, клиническая картина заболевания сходна со слюннокаменной болезнью. Иногда инородное тело может стать центром образования слюнного камня.

Диагноз подтверждается обнаружением инородного тела при сиалографии по дефекту заполнения протока или ретенции контрастного вещества.

Лечение состоит в хирургическом вмешательстве — удалении инородного тела из протока или при расположении инородного тела в одном из мелких протоков поднижнечелюстной железы, экстирпации слюнной железы.

Несмотря на то, что осложнения острого паротита встречаются в настоящее время довольно редко, само заболевание тяжело переносится больными. Это обстоятельство особенно неблагоприятно сказывается на общем состоянии новорожденных и ослабленных детей, больных в послеоперационном периоде, чаще после абдоминальных операций, которые особенно подвержены этому заболеванию при недостаточной активности в проведении профилактических мероприятий.

С целью *профилактики* острого паротита основным мероприятием является туалет полости рта. У новорожденных слизистую оболочку полости рта протирают ватным

шариком, смоченным в 1 % растворе питьевой соды или 0,1 % раствора перманганата калия. Взрослым назначают регулярное полоскание0,5—1% раствором натрия гидрокарбоната. С целью усиления саливации полость рта обрабатывают 0,5—1 % раствором лимонной кислоты, слабым раствором разведенной соляной кислоты (1 чайную ложку на полстакана воды).

В диету включают продукты, повышающие слюноотделение.

Клиническое занятие №6

Тема: Острые и хронические воспалительные заболевания слюнных желез у детей.

Технологические модели по образованию

Время занятия: 4 ч.	Количество студентов 8-10
Вид занятия:	Клиник занятие
План:	Этиология острых и хронических воспалительных заболеваний слюнных желез у детей Патогенез Клиника Диагностика и диф.диагностика Лечение
Задача учебного занятия:	Изучить этиологию, клинических проявлений, диагностику, дифференциальная диагностику, способы лечения острых и хронических воспалительных заболеваний слюнных желез у детей.
Методы обучения:	Клиническое обследование, сбор анамнеза, писать историю болезни, беседа.
Вид занятия:	Массово-коллективный, персональный
Наглядные пособия по теме:	Стоматологическое кресло, стомалогическое зеркало, пинцет, шпатель, лоток, столик врача, спирт, фурацилин, марлиевые шарики, стерильные перчатки
Обстановка для проведения занятия:	Клинически оборудованный симуляционный кабинет, клинический кабинет
Мониторинг и критерии оценок:	Клинический анализ, оценка, устный контроль, вопрос-ответ

Практическое занятие №7

Тема: Повреждения мягких тканей ЧЛО у детей.

Технологические модели по образованию

Время занятия: 3 ч.	Количество студентов: 8-10
Вид занятия	Введение новостей по практике
План	Этиология повреждений мягких тканей ЧЛО у детей. Патогенез Клиника Диагностика и диф.диагностика Лечение
Задача учебного занятия	Изучить этиологию, клинических проявлений, диагностику, дифференциальная диагностику, способы хирургического лечения повреждений мягких тканей ЧЛО у детей.
Методы обучения	Беседа, наглядные пособия по практике
Вид занятия	общий-коллективный
Наглядные пособия по теме	Учебное пособие, практический материал, проектор, компьютер
Обстановка для проведения занятия	Методическая оборудованная аудитория
Мониторинг и критерии оценок	Устный опрос

Технологическая карта практического занятия

Этапы работы	Преподаватель	Студент
1. Этапы подготовки	1. Цель занятия 2. Подготовка слайдов по теме 3. Литература по теме: 1. Колесов А.А. – Стоматология детского возраста. М., 1991г. 463 с. 2. Персин Л.С. - Стоматология детского возраста 2003г. 3. Харьков Л.В. Хирургическая стоматология и челюстно-лицевая хирургия детского возраста Год издания: 2005г.	Записывают тему и слушают
2. Основной этап	1. Разделение студентов на 2 маленькие подгруппы, задает вопросы по теме; 2. Использование слайдов и мультимедий; 3. проводит лечебные работы; 4. Объединяет все сведения по заданной теме, активно участвующих студентов поощряет и обще оценивает.	Разделяют на маленькие группы, смотрят, участвуют, слушают. Студент высказывает свое мнение дополняет и задает вопросы
3. Заключительный этап	1. Заключение. 2. Самостоятельная работа. 3. Домашнее задание.	Слушают Записывают заключение

Вопросы по теме:

1. Этиология повреждений мягких тканей ЧЛО у детей.
2. Клиника повреждений мягких тканей ЧЛО у детей.
3. Диагностика повреждений мягких тканей ЧЛО у детей.
4. Лечение повреждений мягких тканей ЧЛО у детей.

Текст практического занятия

По механизму действия встречаются преимущественно неогнестрельные (механические) травмы. К сожалению, в последнее время у детей стали наблюдаться огнестрельные травмы.

Травмы мягких тканей лица могут быть закрытыми — без нарушения целости кожных покровов (ушибы) и открытыми — с нарушением целости кожных покровов (ссадины, царапины, раны). Все виды повреждений, кроме ушибов, бывают открытыми и первично инфицированными.

К открытым травмам ЧЛО относятся также все виды повреждений, проходящих через зубы, воздухоносные пазухи, полость носа. Это обязывает врача своевременно и в полном объеме проводить терапию, предупреждающую развитие воспалительного процесса или его манифестацию в процессе лечения повреждений мягких тканей лица и челюстных костей.

Анатомо-топографические особенности строения ЧЛО у детей (эластичная кожа, большой объем клетчатки, хорошо развитое кровоснабжение лица, неполная минерализация костей, наличие зон роста костей лицевого черепа, наличие зубов и их зачатков) определяют общие особенности проявления у них травм. В младшем и дошкольном возрасте травмы мягких тканей лица сопровождаются обширными и быстро нарастающими коллатеральными отеками, кровоизлияниями в ткани (по типу инфильтрата), формированием внутритканевых гематом. При сочетании этих травм с повреждением костей лица и зубов, несмотря на хорошую защиту мягкими тканями костей лица, повреждение мягких тканей может сопровождаться типичными для детского возраста повреждениями костей по типу «зеленой ветки», поднадкостничными переломами фрагментов, полными переломами без их смещения. Вывихнутые зубы могут внедряться в мягкие ткани и становиться дополнительным фактором их механического повреждения. Установить в период сменного прикуса «отсутствие» зуба в зубном ряду и найти его визуально или пальпаторно в тканях бывает трудно. Это требует обязательного рентгенологического контроля, ибо в дальнейшем такое «инородное тело» в толще мягких тканей становится причиной развития абсцессов и флегмон мягких тканей лица, этиологию которых установить сложно. При вскрытии гнойника можно найти это инородное тело (зуб). Если такое инородное тело не обнаружено, лечение становится паллиативным и через некоторое время возможно повторное образование абсцесса или флегмоны в месте расположения инородного тела. Чаще это бывает при травме альвеолярного отростка верхней челюсти и внедрении молочного или постоянного зуба в область носогуб-ной борозды, щеки, дна носа и др.

Ушибы, ссадины, царапины. Ушибом называется закрытое повреждение мягких тканей лица без нарушения их анатомической целости с возможным ограничением функции (при повреждении щечной или око-лоушно-жевательной областей и губ — верхней или нижней).

Клиническая картина. Имеют значение механизм травмы, сила и место приложения повреждающего агента, возраст пострадавшего и его общее состояние в момент повреждения. При ушибах отмечается нарастающая травматическая припухлость в месте повреждения, а в ближайшее время появляется кровоподтек, имеющий синюшную окраску, который затем приобретает темно-красный или желто-зеленый оттенок. В месте ушиба мягких тканей пальпаторно определяется плотноватый, болезненный участок наподобие инфильтрата. Это происходит в результате имбибиции тканей экссудатом (последствие кровоизлияния). Признаки воспаления при ушибах не выявляются или возникают поздно. Внешний вид ребенка с ушибом часто не соответствует тяжести травмы в связи с нарастающим отеком и формирующимися гематомами. Общее состояние при ушибах без особых изменений, но психоэмоциональные нарушения значительны.

Ушибы в области подбородка могут приводить к повреждению связочного аппарата ВНЧС (отраженно). В подобных случаях активные и пассивные движения

нижней челюсти вызывают у ребенка боль — возникает подозрение на перелом мыщелкового отростка. Для уточнения диагноза обязательно рентгенологическое исследование.

Ссадины, царапины, даже без повреждения базального слоя дермы, не сопровождающиеся кровотечением, первично инфицированы. Основные клинические признаки этих видов повреждения — боль, нарушение целости кожи, слизистой оболочки полости рта, отеки, гематома (щечная и приротовая области, губы и др.). При обширных отеках может быть ограничение открывания рта. Связь эпидермиса с базальным слоем дермы и клетчаткой у детей еще непрочная, поэтому происходят отслойка кожи или подкожной жировой клетчатки и скопление в этом месте крови (гематома). Наиболее характерным симптомом гематомы является ее флюктуация (зыбление). Пальпация этой области повреждения болезненна. При ушибе мягких тканей лица на уровне зубного ряда, как правило, повреждается и слизистая оболочка губы, рта, может произойти полный вывих зуба (молочного, постоянного с ^сформированным корнем, постоянного со сформированным корнем).

Обследуя ребенка, даже при ушибах, ссадинах, царапинах необходимо исключить черепно-мозговую травму и травму костей лица. Это вызывает затруднения, так как в момент травмы отсутствуют свидетели, а ребенок не может ответить на вопросы врача и уточнить, были ли головокружение, потеря сознания, тошнота, рвота, что характерно для черепно-мозговой травмы.

Лечение. Ушибы, не сопровождающиеся переломами лицевых костей и сотрясением головного мозга, а ограничивающиеся только подкожными кровоизлияниями и образованием гематом, довольно быстро излечиваются. Этому способствует местное применение холода в сочетании с давящей повязкой, особенно в первые часы после травмы. В дальнейшем эффективны сухое тепло, физиотерапевтические процедуры (УФО, УВЧ, лазеротерапия и др-), гирудотерапия. Образовавшуюся гематому следует пунктировать с тщательным соблюдением правил асептики и наложить на нее давящую повязку.

Мелкие поверхностные повреждения кожи лица (ссадины, царапины) заживают быстро, без нагноения. После антисептической обработки 0,1 % раствором хлоргексидина, 1 — 2 % спиртовым раствором йода такие повреждения быстро эпителизиру-ются под струпом, не оставляя, как правило, заметных рубцов.

Раны. Раной называют нарушение целости кожных покровов и слизистых оболочек с повреждением подлежащих тканей.

Различают раны: неогнестрельные — ушибленные и их комбинации, рваные и их комбинации, резаные, укушенные, рубленые, колотые; огнестрельные — оскольчатые, пулевые; компрессионные; электротравму; ожоги; отморожения. Раны бывают также касательными, сквозными, слепыми (в них в качестве инородных тел могут быть вывихнутые зубы). В последние годы у Детей участилась и усугубилась тяжесть повреждений за счет неорганизованно-спортивных травм (катание на роликовых коньках, мотоциклах), укушенных и огнестрельных ран, а также их комбинации (во время пребывания детей в зоне стихийных бедствий или военных действий).

В быту у детей младшего возраста Наиболее часто встречаются раны языка, губ, неба; у старших — раны более разнообразной локализации, но также чаще всего наблюдается поражение приротовой области, слизистой оболочки рта и альвеолярного отростка, подбородочного отдела лица, носа, лба, надбровных дуг и др.

Все раны инфицированы либо бактериально обсеменены, в ЧЛО быстро контаминируется инфекция полости рта, зубов, зева и др.

Лечение ран лица у 80 % детей проводят в условиях поликлиники, но более чем в 20 % случаев требуется госпитализация в специализированные челюстно-лицевые стационары. Если дети попадают в детское общехирургическое отделение (чаще при

сочетанных и множественных травмах), их не всегда осматривает челюстно-лицевой хирург в ранний период, и травмы ЧЛО могут остаться нераспознанными.

Клиническая картина раны зависит от области ее расположения (голова, лицо, шея). Основные признаки нарушения функции — боль, кровотечение, инфицированность. Наблюдаются сопутствующие изменения общего состояния — черепно-мозговая травма, кровотечение, шок, нарушение дыхания (условия развития асфиксии). Эти нарушения необходимо устанавливать в ранние сроки с целью рационального планирования места оказания экстренной помощи ребенку, выбора обезболивания, тактики лечения. Уже при ранах мягких тканей лица значительно увеличивается частота повреждений костей лица и других сопутствующих повреждений. Чем раньше установлен диагноз, проведена первичная хирургическая обработка ран в полном объеме, устранены сопутствующие осложнения, тем лучше будет исход.

Раны ЧЛО часто проявляются как сочетанные и множественные. При множественных и сочетанных черепно-челюстно-лицевых повреждениях могут наблюдаться признаки черепно-мозговой травмы и переломов костей черепа. Однако при осмотре легко определяются только раны, другие повреждения часто остаются недиагностированными и поэтому неоправданно упрощается ситуация. Клиническая картина этих повреждений выявляется позднее, когда нарушается функция внешнего дыхания, развиваются или усугубляются бронхолегочные осложнения, шок, возникают выраженные изменения функций ЦНС и сердечно-сосудистой системы.

Своевременная диагностика повреждений ЧЛО и раннее оказание специализированной помощи в полном объеме являются профилактикой шока, кровопотери, инфицирования других областей, иных осложнений.

При ранах ЧЛО ребенок сразу и обязательно должен быть осмотрен детским челюстно-лицевым хирургом совместно с другими специалистами. Оказание помощи должно быть организовано комплексно, быстро и в полном объеме.

Клинические проявления ран лица у детей отличаются большим разнообразием. Чаще всего раны могут быть отнесены к ушибленным, рваным, резаным и др. Раны характеризуются быстронарастаю-щим коллатеральным отеком, сопровождаются значительным кровотечением и в связи с функциональными особенностями мимической мускулатуры имеют зияющий вид, что не всегда соответствует тяжести повреждения.

При ранах приротовой области, губ и языка, помимо кровотечения и зияния ран, у детей нарушен прием пищи, отмечаются слюнотечение, невнятная речь, что отягощает состояние ребенка. Появляются условия для аспирации кровяных сгустков, слюны и обрывков тканей, что угрожает жизни ребенка развивающейся дыхательной недостаточностью.

Раны области носа сопровождаются значительным кровотечением и отеком, что затрудняет распознавание переломов костей носа. Для ран околоушно-жевательной области характерны повреждения околоушной слюнной железы, что может проявляться обильным кровотечением, травмой лицевого нерва.

Раны дна полости рта опасны из-за быстро распространяющегося отека, кровотечения, что способствует развитию нарушений дыхания, бронхолегочных осложнений. Чем меньше возраст ребенка, тем быстрее нарастают эти явления и требуют экстренной помощи. Раны языка могут сопровождаться обильным артериальным кровотечением (при ранении язычной артерии), способствуют западению языка, всегда зияют.

Диагностика ран, как и любых травм, включает установление времени повреждения, вида травмирующего фактора, определение соматического состояния, психоэмоциональных особенностей ребенка. Кроме клинического, всегда показано рентгенологическое исследование. Необходимо проведение консультаций невропатолога, нейрохирурга, окулиста, оториноларинголога, детского травматолога.

Прогностически неблагоприятными являются неустановленные черепно-мозговые повреждения. Колотые раны дна полости рта способствуют развитию обширных отеков дна рта, нарушению дыхания, вплоть до асфиксии.

Нередко бывают осложнения при ранах, полученных от укусов насекомых, животных. Они характеризуются длительным течением даже при своевременно проведенной первичной хирургической обработке.

Лечение. При ранах кожных покровов лица первичную хирургическую обработку и наложение первичного шва проводят с учетом сроков от начала развития раневого процесса. При первичной хирургической обработке ран следует учитывать косметические требования, степень развития раневой инфекции и фазы течения раневого процесса.

При этом виде ран выделяют фазу воспаления, когда развиваются сосудистые реакции и происходит некробиотическое очищение раны; фазу репаративных процессов; фазу формирования рубца и эпителизации. Пофазовое воздействие на рану способствует раннему выздоровлению, улучшает исход и сокращает срок и степень бактериального загрязнения ран, активизирует репаративные процессы в ней. Первичную хирургическую обработку ран лица часто из-за экстренности проводят нестандартно, что отличает ее от любого планового оперативного вмешательства. Одно из основных требований при обработке ран ЧЛО у детей — максимально щадящий подход к некрото-мии. Необходимо при этом стараться максимально сохранить ткани, что безопасно у детей благодаря высоким регенеративным возможностям тканей ЧЛО. При обширных ранах лица, сопровождающихся повреждением костей лицевого скелета, первая помощь чаще заключается в наложении повязки на рану и доставке ребенка в специализированную стоматологическую клинику. Внимание врача должно быть обращено на основные осложнения ран ЧЛО (асфиксия, кровотечение, шок) и их устранение. Угроза асфиксии связана с попаданием в верхние дыхательные пути кровяного сгустка, свободно лежащего лоскута поврежденных мягких тканей, вывихнутого зуба, костного осколка, другого инородного тела, а также со смещением языка (что часто бывает при травмах языка, дна рта и подбородка). У детей возможны развитие ларингоспазма (при крике, плаче), обтурация верхних дыхательных путей избыточной продукцией слизи, ибо слизистая оболочка верхних дыхательных путей у них очень ранима и быстро реагирует на психоэмоциональное состояние спазмом и увеличением секреции. Первая помощь должна быть экстренной. В любой обстановке нужно придать ребенку положение сидя, лицом вниз или лежа, повернув его на бок, освободить полость рта пальцем, тампоном, отсосом от содержимого, прошить язык и выдвинуть его из полости рта. Если указанные мероприятия неэффективны, следует провести интубацию, менее желательна трахеотомия.

Кровотечение может быть диффузным (в этом случае эффективна тугая, давящая повязка с последующим ушиванием в ране или на протяжении), из артериальных стволов (язычной, нижнечелюстной, лицевой, височных, сонных). Нужно четко определить кровоточащий сосуд, прижать его пальцем, наложить давящую повязку до оказания экстренной помощи (остановка кровотечения в ране или на протяжении). При кровотечении из костной раны (перелом челюстей) показаны тугая тампонада, остановка кровотечения местным прижатием сосуда или на протяжении, затем фиксация и иммобилизация костей при первичной хирургической обработке. При кровотечениях из носа чаще проводят заднюю и реже переднюю тампонаду. Дети очень чувствительны к кровопотере, поэтому важно (немедленно!) возместить объем и качество циркулирующей крови.

Кровопотеря — один из главных факторов в развитии шока у ребенка за счет резкого уменьшения объема циркулирующей крови и изменения ее качественных характеристик. В борьбе с травматическим шоком устранение кровопотери имеет важнейшее значение для сохранения жизни ребенка.

Травматический шок. На развитие шока влияют сильнейшая эмоциональная реакция на боль, генерализация возбуждения ЦНС без условий к ее адаптации в связи с незрелостью структур головного мозга у ребенка. Шок сопровождается нарушением функции дыхания, деятельности сердечно-сосудистой и дыхательной систем, изменением водно-солевого обмена и др. Чем меньше возраст ребенка, тем быстрее может развиться травматический шок.

Принципы борьбы с шоком — ранняя помощь в виде надежного обезболивания, остановки кровотечения, возмещения и нормализация объема и качества циркулирующей жидкости путем переливания крови, перфторана, реопо-лиглюкина, плазмы, прецепитатов и др. Помните, что фиксация и иммобилизация костных фрагментов, выполненные своевременно, являются одним из эффективных этапов профилактики шока у детей! Транспортировка такого ребенка в специализированное лечебное учреждение должна быть экстренной, даже переход из поликлиники в стационар необходимо осуществлять в положении ребенка лежа на каталке (независимо от расстояния).При диагностировании черепно-мозговой травмы независимо от ее вида и тяжести, возраста ребенка лечение должно осуществляться только в стационарных условиях с участием нейрохирурга и невропатолога. Однако значительная часть детей в возрасте 6—7 лет и старше при ранах небольшой протяженности, безопасных для развития осложнений, могут находиться на лечении в поликлинике. Этапы проведения первичной хирургической обработки ран ЧЛО одинаковы для детей и взрослых как в поликлинике, так и в специализированных стационарах. Анатомические особенности лица (обильное кровоснабжение и иннервация) и высокие иммунобиологические свойства его тканей позволяют отсрочить первичную хирургическую обработку ран. При ранениях лица допустимы более широкие, чем при ранениях других областей, сроки первичной (24—36 ч) и первично отсроченной хирургической обработки ран с наложением глухого шва и профилактическим введением антибиотиков (до 72 ч).

Хирургическую обработку ран лица необходимо проводить с учетом функциональных и косметических требований по правилам, которые предусмотрены при пластических операциях на лице.Отсечение тканей должно быть минимальным. Удалению подлежат лишь полностью размозженные, свободно лежащие и заведомо нежизнеспособные участки тканей. Следует щадить отломки лицевых костей, удалять только кость, полностью потерявшую связь с надкостницей. При послойном ушивании ран лица необходимо восстановить непрерывность мимических мышц. Особенно тщательно следует сшивать края кожи, устанавливая их в правильное анатомическое положение. Швы накладывают на кожу самой тонкой атравматичной нитью. Нельзя допускать натяжения кожи при наложении швов. При необходимости проводят иммобилизацию кожи для более легкого сближения краев раны. Особенно тщательно соединяют края раны в окружности естественных отверстий на лице (губы, крылья, кончик и перегородка носа, веки, брови, ушные раковины).

При ранениях с дефектами тканей, когда ушить края раны без натяжения невозможно, а проведение пластических операций нерационально, для уменьшения объема образующегося впоследствии дефекта или рубца накладывают пластинчатые швы. Во время хирургической обработки ран лица с дефектом тканей, если позволяют местные условия, можно проводить пластические операции: пластику местными тканями, лоскутами на ножке, свободную пересадку кожи и др. Выполнить такой вид первичной хирургической обработки можно только при удовлетворительном общем состоянии ребенка и надежном обезболивании. При проникающих ранениях лица сразу же следует изолировать рану от полости рта путем мобилизации и ушивания слизистой оболочки рта.Порядок первичной обработки раны при комбинированных повреждениях зубов, челюстей и мягких тканей следующий.

1. Начинать специальное лечение детей нужно с выбора метода обезболивания. У детей все манипуляции (включая детальный осмотр раны) предпочтительно проводить с

обезболиванием. При отсутствии возможностей использования наркоза применяют местное обезболивание — инфильтрационное и/или проводниковое (по показаниям). Анестетики, как известно, оказывают ингибирующее действие на заживление ран, что обусловлено угнетением синтеза мукополисахаридов и коллагена. Повреждение тканей вводимым анестетиком можно уменьшить, изменяя его концентрацию, используя иглу меньшего калибра, осуществляя подход через интактные ткани и удлиняя время введения анестетика (1 мл в течение 10 с) и др.

Вазоконстрикторы у детей следует добавлять с осторожностью (в старшем возрасте), но при этом необходимо помнить, что возможны снижение жизнеспособности лоскутов и повышение риска инфекционных осложнений.

2. Туалет раны — важная врачебная процедура, так как способствует деконтаминации пиогенной флоры и механическому очищению раны; ирригационные мероприятия проводят слабыми растворами перманганата калия, фурацилина, хлоргексидина, диоксидина, ферментов и др.

3. Разобщение сквозной раны с полостью рта осуществляют путем ушивания раны слизистой оболочки рта. При дефиците слизистой оболочки рану в последующем ведут под тампоном. После ревизии костной раны, удаления из нее свободно лежащих фрагментов, зачатков зубов, осколков, сравнивания острых краев, сопоставления фрагментов фиксацию и иммобилизацию последних проводят одним из консервативных методов (зубонадесневые шины) или хирургических (мини-пластины, микропластины), фиксацию зубов осуществляют разными способами.Хирургический метод фиксации костных фрагментов путем наложения мини-пластин, микропластин, шурупов показан в старшем возрасте. Раны в области твердого неба чаще ведут под йодоформными тампонами, которые удерживают индивидуально изготовленными защитными пластинами. При неблагоприятном исходе, когда образуются грубые келоидные или гипертрофические рубцы, остаются рубцовые деформации и дефекты мягких тканей, которые могут сопровождаться нарушением функции: слюнные свищи, травматические парезы лицевого нерва (при травме бокового отдела лица), выворотьи и атрезии в области естественных отверстий (веки, ротовая щель, наружный нос), лечение проводят в плановом порядке и, как правило, не ранее чем через 6— 8 мес после травмы.

Травма жевательной мускулатуры, слизистой оболочки рта может стать причиной ограничения опускания нижней челюсти — контрактуры.

Лечение последствий ран мягких тканей лица должно осуществляться в плановом порядке только в специализированном стационаре. До поступления ребенка в стационар проводят консервативное лечение: санацию, ортодонтическую терапию (с целью предупреждения нарастания вторичных деформаций костей лица). Под влиянием Рубцовых массивов в области лица и шеи рано развиваются деформации костей лица и прикуса, а также шейного отдела позвоночника и др. Если имеется угроза жизни (при микро-стоме), ее устраняют независимо от периода, прошедшего с момента повреждения. Для наблюдения за ребенком и уточнения показаний к проведению плановых реабилитационных мероприятий дети должны быть поставлены на диспансерный учет.

Ожоги лица и шеи. Среди пострадавших от ожогов преобладают дети до 1—4 лет. В этом возрасте дети опрокидывают на себя сосуды с горячей водой, берут в рот незащищенный электрический провод, играют со спичками и т.д. Отмечается типичная локализация ожогов голова, лицо, шея и верхние конечности. Причиной ожога лица и рук у детей младшего возраста являются также ожог пламенем при попадании игрушек на электро- или газовые плиты. В возрасте 10—15 лет ожоги лица и рук возникают чаще у мальчиков при игре со взрывчатыми веществами. Температура жидкости может быть не очень высокой, но этого достаточно, чтобы вызвать ожог I—II степени нежной кожи ребенка. При небольшом ожоге ребенок активно реагирует на боль плачем и криком. При обширных ожогах общее состояние ребенка тяжелое, хотя он удивляет своим спокойствием. Ребенок бледен и апатичен. Сознание полностью сохраняется. Цианоз,

малый и частый пульс, похолодание конечностей и жажда — симптомы тяжелого ожога, шока. Шок у детей развивается при значительно меньшей площади поражения, чем у взрослых.

В течении ожоговой болезни различают 4 фазы: ожоговый шок, острую токсемию, септикопиемию, реконвалесценцию.Диагностика при ожогах не вызывает трудностей. Однако участки поражения, кажущиеся вначале неглубокими, в дальнейшем могут быть местами некроза с распространением его на глубину эпителиального слоя и дермы и далее в подлежащие ткани, включая кости лица.

Лечение детей с ожогами осуществляют только в условиях специализированных ожоговых центров. В стоматологические стационары дети поступают с последствиями ожогов. Около 25 % детей, перенесших ожоговую болезнь, нуждаются в многоэтапном рекон-структивно-восстановительном лечении. Его следует начинать рано, выбирая щадящие методы. Эффективны все виды пластики мягких тканей — местная, свободная кожная, пластика тканями стебельчатого лоскута. В последние годы используют метод тканевого растяжения (экспандерная технология), который позволяет закрывать значительные площади «выращенной» кожей, идентичной по текстуре утраченной. Метод расширяет возможности пластики местными тканями, альтернативен свободной кожной пластике и пластике тканями стебельчатого лоскута, не имеет возрастных противопоказаний. Очень важно своевременно начинать лечение детей с рубцами и Рубцовыми массивами и планировать лечение не позднее чем через 6—8 мес после выздоровления. Все предшествующее время необходимо использовать для консервативного лечения, применяя физические методы воздействия на рубцы, среди которых очень эффективен метод СВЧ-криодеструкции. Дефекты, рубцы и рубцовые массивы головы, лица и шеи представляют значительную трудность для восстановительного лечения. Размер и глубина рубцовых изменений зависят от поверхности обожженного участка и степени ожога. После ожогов I степени остается пигментация пораженных участков кожи. После ожогов II степени, когда повреждение не распространяется за пределы толщины кожного покрова, образуются плоские, чаще атрофические рубцы, нарушающие внешний вид, подвижность и рельеф кожи. Для ожогов III—Ша степени характерно образование рубцовых массивов, приводящих к выворотам и смещению подвижных участков лица — век, губ, углов рта. При более глубоких ожогах — Ш б и IV степеней поражается не только кожа, но и подкожный жировой слой, мышцы лица и челюстные кости, образуются мощные неподвижные рубцы келоидного характера. Особенно тяжелы последствия ожогов, сопровождающихся гибелью кожно-хрящевых отделов носа и ушных раковин. При таких повреждениях требуются сложные пластические операции, но косметический эффект достигается не всегда. В детском возрасте келоидные рубцы лица и шеи, особенно после ожогов, препятствуют пропорциональному развитию костей лица и приводят с возрастом к развитию тяжелых вторичных костных деформаций, что требует раннего лечения для профилактики нарастания вторичных деформаций костей лица всего черепа..Дети должны находиться на диспансерном учете. Лечение их проводят последовательно и систематически до устранения функциональных нарушений и достижения эстетических результатов. Последствия ожоговой травмы требуют планового лечения только в условиях детского специализированного челюстно-лицевого стационара. Отморожение лица развивается обычно при однократном более или менее длительном воздействии температуры ниже 0 °С. Степень чувствительности к холоду у детей различна и зависит от ряда физических причин и состояния организма. При большой влажности и сильном ветре отморожение может наступить даже при небольшом понижении температуры воздуха. Из биологических факторов, способствующих отморожению, имеют значение возраст, пониженное питание и нарушение кровообращения. У детей младшего возраста отморожение наступает быстрее и не сразу диагностируется. Различают общее замерзание и местное отморожение различной степени. Местному отморожению подвергаются

обычно обнаженные части тела — нос, ушные раковины, щеки, пальцы рук и ног. Выделяют 4 степени местного отморожения: I степень характеризуется расстройством кровообращения кожи без необратимых повреждений, т.е. без некроза; II степень сопровождается некрозом поверхностных слоев кожи до росткового слоя; III степень — тотальный некроз кожи, включая ростковый и подлежащие слои; при IV степени повреждаются все слои тканей, даже кости. Клиническая картина. Наблюдаются расстройства или полное прекращение кровообращения, нарушение чувствительности и местные изменения в зависимости от степени повреждения и присоединившейся инфекции. Степень отморожения определяют только через некоторое время (пузыри могут появиться на 2—5-й день).

Под воздействием низких температур у детей иногда отмечается особый вид хронического дерматита, получившего название «ознобление», или «ознобыш» (pernio). Поражение развивается в результате длительного воздействия холода, причем не обязательно, чтобы температура воздуха была ниже 0 ºС. Чаще заболевание наблюдается в холодное время года: осенью, продолжается зимой, а с наступлением тепла самостоятельно проходит. Отморожению подвергаются главным образом щеки, нос, ушные раковины, тыльные поверхности пальцев рук. Появляется красное или синюшно-багровое отечное припухание. В тепле на пораженных участках ощущаются зуд, иногда чувство жжения и болезненность. В дальнейшем, если охлаждение продолжается, на коже образуются расчесы и эрозии, которые могут вторично инфицироваться. У детей грудного возраста после длительного пребывания на воздухе в холодное время наблюдается ознобление на щеках в виде ограниченных уплотнений, иногда с легкой синюшной окраской. Лечение. При оказании первой помощи по методу Голомидова пораженный участок закрывают теплоизолирующей повязкой, которая состоит из марлеватного слоя, полиэтиленовой пленки, шерстяной ткани. Наложение такой повязки способствует снижению влияния температуры снаружи и постепенному восстановлению кровообращения в подлежащих тканях, что регулирует микроциркуляцию в поврежденном участке: тепло приходит с током крови, способствует постепенному восстановлению обменных процессов.Теплоизоляцию сочетают с мероприятиями, направленными на общее улучшение кровообращения (горячее питье, капельное вливание жидкостей, введение сосудорасширяющих средств).

После восстановления чувствительности кожи рекомендуется накладывать повязки с бальзамом Вишневского. Этим способом удается избежать нарастания признаков отморожения. Последующее лечение проводят в зависимости от степени отморожения. При отморожении I степени ребенка переносят в теплое помещение, а кожу смазывают медицинским рыбьим или другим жиром. Если диагностировано отморожение II степени, удаляют пузыри и накладывают повязку с каротином, синтомицином, затем ее снимают или заменяют новой. Рекомендуются облучение кварцевой лампой, УВЧ, УЗИ-терапия, лазеротерапия, УФО, кератопластики (местно). Более глубокое отморожение мягких тканей лица у детей наблюдается крайне редко.

Профилактика ознобления заключается в устранении фактора постоянного охлаждения пораженных участков лица и защите их от действия холода. Перед прогулкой в морозные дни щеки детей следует смазывать тонким слоем жира (крема).

Клиническое занятие №7

Тема: Повреждения мягких тканей ЧЛО у детей.

Технологические модели по образованию

Время занятия: 3 ч.	Количество студентов 8-10
Вид занятия:	Клиник занятие
План:	Этиология повреждений мягких тканей ЧЛО у детей. Патогенез Клиника Диагностика и диф.диагностика Лечение
Задача учебного занятия:	Изучить этиологию, клинических проявлений, диагностику, дифференциальная диагностику, способы хирургического лечения повреждений мягких тканей ЧЛО у детей.
Методы обучения:	Клиническое обследование, сбор анамнеза, писать историю болезни, беседа.
Вид занятия:	Массово-коллективный, персональный
Наглядные пособия по теме:	Стоматологическое кресло, стомалогическое зеркало, пинцет, шпатель, лоток, столик врача, спирт, фурацилин, марлиевые шарики, стерильные перчатки
Обстановка для проведения занятия:	Клинически оборудованный симуляционный кабинет, клинический кабинет
Мониторинг и критерии оценок:	Клинический анализ, оценка, устный контроль, вопрос-ответ

Практическое занятие №8

Тема: Повреждения челюстных костей у детей.

Технологические модели по образованию

Время занятия: 2 ч.	Количество студентов: 8-10
Вид занятия	Введение новостей по практике
План	Этиология повреждений челюстных костей у детей. Патогенез Клиника Диагностика и диф.диагностика Лечение
Задача учебного занятия	Изучить этиологию, клинических проявлений, диагностику, дифференциальная диагностику, способы хирургического лечения повреждений челюстных костей у детей.
Методы обучения	Беседа, наглядные пособия по практике
Вид занятия	общий-коллективный
Наглядные пособия по теме	Учебное пособие, практический материал, проектор, компьютер
Обстановка для проведения занятия	Методическая оборудованная аудитория
Мониторинг и критерии оценок	Устный опрос

Технологическая карта практического занятия

Этапы работы	Преподаватель	Студент
1. Этапы подготовки	1. Цель занятия 2. Подготовка слайдов по теме 3. Литература по теме: 1. Колесов А.А. – Стоматология детского возраста. М., 1991г. 463 с. 2. Персин Л.С. - Стоматология детского возраста 2003г. 3. Харьков Л.В. Хирургическая стоматология и челюстно-лицевая хирургия детского возраста Год издания: 2005г.	Записывают тему и слушают
2. Основной этап	1. Разделение студентов на 2 маленькие подгруппы, задает вопросы по теме; 2. Использование слайдов и мультимедий; 3. проводит лечебные работы; 4. Объединяет все сведения по заданной теме, активно участвующих студентов поощряет и обще оценивает.	Разделяют на маленькие группы, смотрят, участвуют, слушают. Студент высказывает свое мнение дополняет и задает вопросы
3. Заключительный этап	1. Заключение. 2. Самостоятельная работа. 3. Домашнее задание.	Слушают Записывают заключение

Вопросы по теме:

1. Анатомо-топографические особенности строения челюстей и костей лица у детей в возрастном аспекте.

2. Особенности строения кости и надкостницы у детей младшего и дошкольного возраста.

3. Перелом нижней челюсти у детей по типу «зуленая ветка».

4. Классификация переломов нижней челюсти.
5. Классификация переломов верхней челюсти по Ле Фору.
6. Симптомы переломов челюстных костей у детей.
7. Виды и способы иммобилизации при переломах челюстей.
8. Лечение переломов челюстей у детей.

Текст практического занятия

ТРАВМЫ ЧЕЛЮСТЕЙ

Удельный вес больных с травматическими повреждениями челюстей составляет около 5 % общего количества травм челюстно-лицевой области у детей, у 4,5 % больных эти повреждения сочетаются с ранами пли ушибом мягких тканей. В Украине в 2002 г. частота травм челюстей составляла 1,4 на 10 000 детского населения, наибольшее количество травмированных детей в Донецкой области, Крыму, наименьшее — в Черновицкой и Сумской областях.

Переломы челюстей чаще возникают при падении с высоты и в результате дорожно-транспортных происшествий. В подавляющем большинстве случаев травмируется нижняя челюсть. В 30 % случаев переломы сопровождаются закрытой черепно-мозговой травмой. Наиболее частой локализацией переломов нижней челюсти является мыщелковый отросток — 50 % случаев; у трети больных перелом мыщелкового отростка сочетается с переломами других отделов нижней челюсти и чаще наблюдается у детей 10-12 лет. Такая локализация в известной мере объясняется анатомическими особенностями строения челюсти в детском возрасте, среди которых самыми весомыми являются: эластичность кости, утолщенная надкостница, наличие зон роста и зачатков постоянных и временных зубов в челюсти. Кроме того, на челюстях есть места наименьшего сопротивления. Так, на верхней челюсти это линии соединения костей лица (средняя линия, альвеолярный отросток); зачатки зубов, расположенных под инфраорбитальным краем, и верхнечелюстная пазуха, отделенная от носа тонкой перегородкой. На нижней челюсти местами наименьшего сопротивления является альвеолярный отросток, где размещены зачатки зубов, прорезавшиеся зубы или зубы с ^сформированными корнями; средняя линия, шейка суставного отростка, угол нижней челюсти и ментальный отдел. Особенности строения челюстей у детей лучше рассматривать в соответствии с возрастом ребенка, используя деление фазы развития собственно кости и зачатков зубов на несколько периодов. Это облегчает оценку клинических симптомов.

/ *период* — от рождения до 6 мес — характеризуется наличием в челюстях зачатков преимущественно временных зубов, расположенных поверхностно в области альвеолярных отростков; их наличие в челюстях имеет меньшее практическое значение для клиники, чем места, где еще не закончилась минерализация кости и образование костного сочленения.

// *период* — от 6 мес до 2,5 года. К 2,5 годам все временные зубы верхней и нижней челюстей уже прорезались, однако корни их еще не сформированы, лунки зубов недостаточно минерализованы, круговая связка рыхлая. Поэтому наиболее частой травмой у детей этого возраста является вывих зуба. В этот же период за счет того, что зачатки всех фронтальных постоянных зубов уже сформировались, наступает ослабление структуры челюсти в области альвеолярных отростков именно во фронтальном участке, что обусловливает достаточно частые в этом возрасте повреждения его как на верхней, так и на нижней челюстях.

Уже до конца 2-го года жизни в толще кости появляются фолликулы с зачатками первого малого коренного зуба и через несколько месяцев — зачатки большого коренного зуба, потом второго малого коренного зуба, а на 5-м году жизни — зачатки зуба мудрости.

В III периоде (от 2,6 года до 7 лет) выделяют две фазы: 1-я — от 2,6 года до лет, 2-я — от 5 до 7 лет. В 1-ю фазу развития зачатков постоянных зубов структура челюсти ослаблена за счет их фолликулов и отсутствия процесса рассасывания корней молочных

зубов. Челюсть в этот период будто нафарширована зубами, что и способствует частому возникновению повреждений альвеолярного отростка.

Во 2-ю фазу происходит внутренняя перестройка кости нижней челюсти, осуществляемая благодаря процессу рассасывания корней временных резцов, ускорения роста постоянных зубов и, соответственно, интенсивного роста альвеолярного отростка и тела кости.

IV период (7-12 лет) — завершение замены всех временных зубов на постоянные (иногда кроме клыков). Поэтому к 13 годам челюсти приобретают устойчивость, поскольку исчезают все "слабые места", где раньше были зубные зачатки.

Классификация травм костей лица приведена на схеме 13.

УШИБ ЧЕЛЮСТЕЙ

Ушиб челюстей у детей — явление достаточно частое. Однако в некоторых случаях последствия такого повреждения очень неприятные. Ушиб челюстей нередко сопровождается повреждением мягких тканей (от ссадин до ушибленных ран), образованием гематом мягких тканей и посттравматическим регионарным лимфаденитом. В таких случаях при неправильном лечении (назначение согревающих компрессов) возникает гнойное воспаление мягких тканей и челюстей. Среди последствий ушиба челюсти следует выделить посттравматический периостит, часто переходящий в хроническую стадию и вызывающий деформацию челюстей. Такой периостит долго и не всегда эффективно лечат физиотерапевтическими методами. При ушибе области жевательных мышц могут возникнуть посттравматический миозит или контрактура. В таких случаях при обследовании ребенка выявляют ненастоящую (ложную) симптоматику одностороннего перелома нижней челюсти (смещение средней линии нижней челюсти относительно верхней в сторону места ушиба). Самым грозным последствием ушиба челюсти может быть развитие саркомы у детей младшего возраста, поскольку именно в возрасте до 8 лет надкостница находится в состоянии активного роста и перестройки и ее малодифференцированные клетки могут приобретать признаки атипичного роста.

ПЕРЕЛОМЫ НИЖНЕЙ ЧЕЛЮСТИ

Жалобы и клиническая картина переломов нижней челюсти *(fractwae ossium mandihulae)* зависят (кроме названных ниже возрастных особенностей и наличия мест наименьшего сопротивления) от локализации перелома, сочетания с закрытой черепно-мозговой травмой, смещения (или нет) отломков сломанной челюсти.

Жалобы ребенка — на боль в челюсти в месте удара, нарушение прикуса, невозможность принимать пищу, надавливать на зубы, иногда — на отсутствие последних в результате травмы.

Клиника. Переломы нижней челюсти без смещения фрагментов встречаются в 36 % случаев и часто сочетаются с гематомами, ссадинами или ранами мягких тканей, поэтому при осмотре определяется отек тканей вокруг места удара (линии перелома), то есть значительная асимметрия лица. Открывание рта обычно болезненно, нарушение прикуса не происходит. Может наблюдаться травма зубов — ушиб, травматическая дистопия, перстом. При переломах по типу "зеленой ветки" периост удерживает фрагменты челюстей как будто в футляре. Такие переломы чаше возникают у детей с временным или постоянным прикусом в результате действия травмирующего агента незначительной силы.

Переломы челюсти, возникающие при сильном ударе и сопровождающиеся смешением отломков, клинически характеризуются наличием гематомы, раны мягких тканей, болезненностью и невозможностью открывания и закрывания рта, кровотечением из тканей десен, ранами слизистой оболочки и надкостницы, отсутствием одного или нескольких зубов, нарушением прикуса. Последнее зависит' от того, в каком месте произошел перелом. Механизм смещения отломков нижней челюсти приведен в табл. 10.

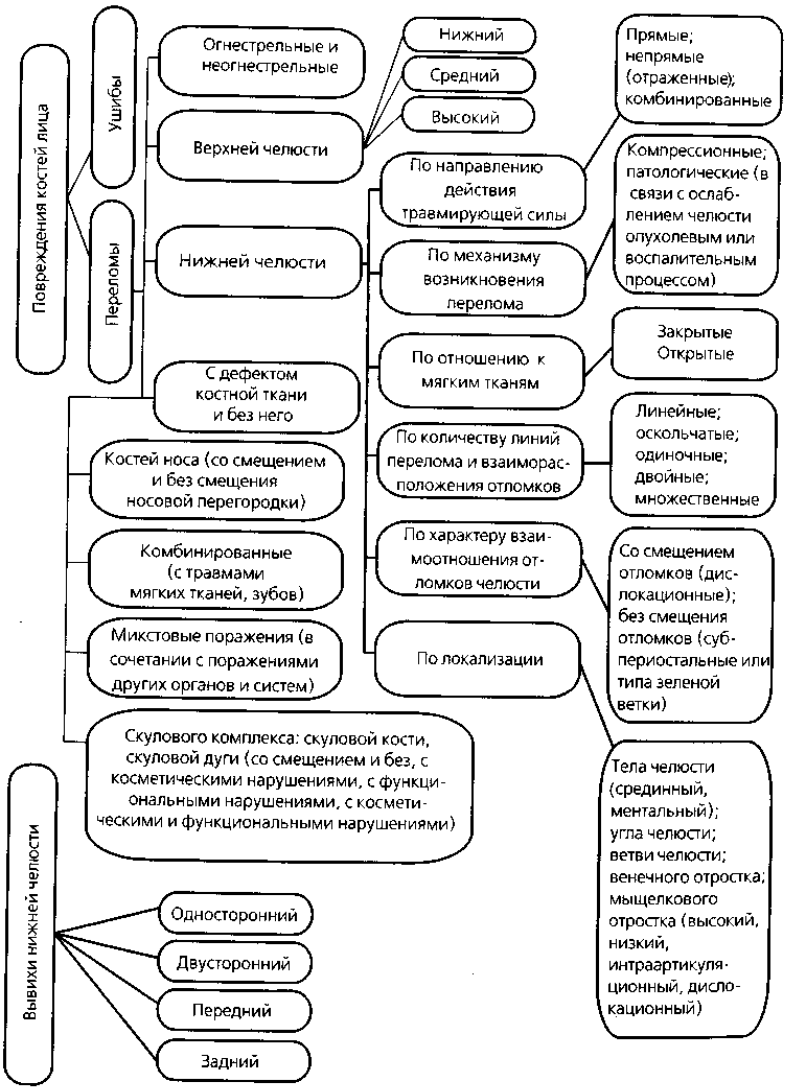

Схема 13. Классификация травматических повреждений костей лица

Таблица 10. Типичное смещение отломков нижней челюсти при переломах

Место перелома	Односторонние	Двусторонние
Ментальный	Большой отломок под действием *m.mylohyideus, m.digastricus*, частично *m. genio-glossus* и *geniohyoideus* смещается книзу и кнаружи, а одностороннее действие *m.pterygoideus lateralis et medialis* приводит еще и к смещению в сторону линии перелома. Малый отломок находится под действием мышц, поднимающих нижнюю челюсть, а именно *m.pterygoideus lateralis et medialis, m.masseter, m.temporalis* на пораженной стороне, поэтому перемещается кверху, вперед и внутрь	Срединный отломок под действием *m.mylohyideus, m.digastricus* и *genioglossus* смещается книзу и назад. В таком случае язык остается без поддержки *m.genioglossus* и мышц дна ротовой полости, перемещается также назад, может западать, вызывая асфикцию, закрывая вход в гортань. Боковые отломки смещаются кверху, вперед и внутрь под действием *m.pterygoideus medialis et lateralis*
В области угла	Смещение отломков происходит в тех же направлениях, что и при ментальном переломе, но степень перемещения их относительно друг друга более выражена. Это обусловлено тем, что малый отломок (ветвь челюсти), во-первых, меньше по размеру, чем при ментальном переломе, и поэтому он легче перемещается (вверх и внутрь), во-вторых – в основном он находится под воздействием *m.pterygoideus lateralis et medialis, m.temporalis*, вектор действия которых направлен вверх, вперед и внутрь	Механизм и направление смещения отломков те же, что и при ментальном переломе. Боковые отломки перемещаются относительно срединного кверху, вперед и внутрь. Срединный отломок в этом варианте перелома более уравновешен мышцами и поэтому незначительно смещается книзу и кзади
Суставной	Большой отломок за счет одностороннего действия *m.pterygoideus lateralis et medialis* на непораженной стороне перемещается в сторону перелома, что проявляется смещением центральной линии нижней челюсти. Малый отломок под действием *m.pterygoideus lateralis* на пораженной стороне перемещается книзу и внутрь	Срединный отломок почти не смещается, ибо мышечная тяга уравновешена. Малые отломки смещаются книзу и внутрь
Срединный	Отломки уравновешены мышечной тягой, смещение практически не происходит	

При срединных переломах отломки не смещаются при вертикальной линии перелома или расположении в ней одного из центральных резцов, поэтому нарушения прикуса нет. Последнее происходит тогда, когда линия перелома проходит под углом, но обычно это смещение отломков незначительно, ибо последние уравновешиваются мышцами.

Ментальные переломы, а также переломы в области моляров (одно- или двусторонние) всегда будут характеризоваться наличием одно- или двустороннего открытого прикуса с контактом лишь на коренных зубах; пальпаторно по краю нижней челюсти определяется симптом ступеньки, то есть смещение отломков, крепитация их при бимануальном исследовании с одной или обеих сторон. При двустороннем ментальном переломе (если имеется значительное смещение срединного отломка кзади и книзу) возможно возникновение дислокационной асфиксии.

При одностороннем переломе угла нижней челюсти срединная линия смещается в больную сторону и с этой же стороны формируется открытый прикус, а при двустороннем она остается посредине, но тоже возникает открытый прикус.

Для односторонних переломов суставного отростка, чаще возникающих при падении на подбородок, характерным является:

1) ограниченное открывание рта и наличие болезненного отека тканей околоушной области;

2) асимметрия лица за счет смещения челюсти в сторону перелома;

3) боль на стороне перелома при надавливании на подбородок;

4) смещение средней линии в больную сторону (рис. 265).

Учитывая наличие раны на подбородке, врач пункта неотложной помощи должен тщательно обследовать ребенка для исключения отраженного перелома суставного отростка.

При двустороннем переломе суставных отростков у детей до 7 лет смещения отломков практически не происходит, а чаще возникают переломо-вывихи головки или переломы шейки суставного отростка по типу "зеленой ветки". Тогда ребенка тревожит боль в височно-нижнечелюстном суставе при жевании и нажатии на подбородок. У детей старшего возраста преобладают переломы суставных отростков со смещением, тогда обе ветви нижней челюсти смещаются кверху, а нижняя челюсть — назад, поэтому возникает открытый и дистальный прикус.

При постановке у детей диагноза "перелом нижней челюсти" возникают определенные трудности:

1) при сборе анамнеза и установлении механизма травмы дети не могут проанализировать свои ощущения, точно охарактеризовать боль;

2) быстрый отек мягких тканей не позволяет тщательно пропальпировать место травмы;

3) беспокойное поведение ребенка при рентгенографии затрудняет получение качественных снимков

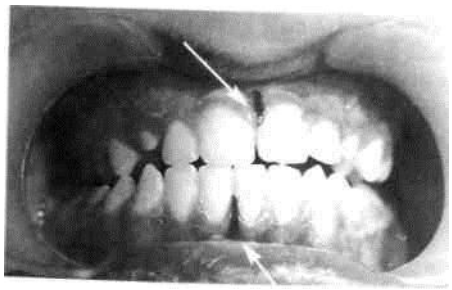

Рис. 265. Прикус у ребенка с переломом правого мыщелкового отростка (стрелками обозначено смещение центральной линии резцов в сторону перелома)

Заключительный диагноз перелома нижней челюсти ставят после проведения рентгенологического исследования в боковой укладке по Генишу или обзорной рентгенограммы нижней челюсти в прямой проекции, при переломе суставного отростка — ортопантомограммы или рентгенограммы сустава по Шуллеру или Парма.

На рентгенограммах обычно определяется нарушение целостности костной ткани, наличие линии перелома, смещение отломков челюсти.

В сложных диагностических случаях переломов суставного отростка нижней челюсти у детей для постановки окончательного диагноза при отсутствии явных клинических и рентгенологических признаков используют метод спиральной компьютерной томографии с мультипланарной реконструкцией.

Таким образом, диагноз перелома нижней челюсти основывается на жалобах и анамнезе (травма, болевые ощущения в области удара, невозможность закрывать рот), данных объективного обследования (нарушение прикуса, смещение отломков, симптом ступеньки по краю нижней че люсти, асимметрия лица за счет отека мягких тканей в области перелома) и данных рентгенологического исследования (наличие линии перелома, смещение отломков челюсти). *Дифференциальный диагноз* переломов нижней челюсти следует проводить с ушибом мягких тканей, травмами зубов, передними и задними вывихами нижней челюсти, патологическими переломами на фоне опухолевого процесса.

Лечение переломов нижней челюсти зависит от возраста ребенка, локализации перелома, смещения отломков, сопутствующих повреждений тканей челюстно-лицевой области и т. п. Консолидация отломков нижней челюсти на альвеолярном отростке происходит в сроки до 2 нед, в участке тела и ветви челюсти — До 3 нед. Именно на это время накладывают устройства для иммобилизации отломков.

Различают временную и постоянную иммобилизацию.

Временная иммобилизация фрагментов нижней челюсти осуществляется посредством лигатурного связывания. Показания к его применению — переломы нижней челюсти в постоянном прикусе, когда невозможно осуществить постоянную фиксацию отломков. Лигатуры для иммобилизации фрагментов как можно раньше следует заменить на лечебные шины и аппараты, которые остаются до полной консолидации отломков. Для лигатурного связывания в детской практике используют проводку диаметром 0,2-0,3 мм (бронзово-алюминиевую, медную с эпоксидным покрытием). Существуют разные варианты лигатурного связывания и их модификации, но всегда необходимо учитывать основные правила их наложения:

1) лигатуры накладываются на зубы по обе стороны от линии перелома и охватывают минимум по два здоровых зуба;
2) расположенные в линии перелома зубы в лигатурное связывание не включают;
3) лигатуру скручивают по часовой стрелке и она не должна травмировать слизистую оболочку десен и межзубной сосочек.

Постоянная иммобилизация отломков предусматривает применение разных видов зубодесневых шин, шин-капп, остеосинтеза и т. п.

При поднадкостничных переломах тела нижней челюсти без смещения отломков у детей до 7-8 лет используют пластмассовые каппы с целью ограничения нагрузки на челюсть. Такой вид фиксации обусловлен тем, что надкостница хорошо удерживает отломки челюстей. Использование пращевидных повязок для лечения переломов челюстей не имеет никакого смысла, поскольку они не фиксируют челюсть так, как нужно, а при беспокойном поведении ребенка не держатся на голове. Учитывая то, что переломы нижней челюсти часто сопровождаются закрытой черепно-мозговой травмой, пращевидная повязка при возникновении рвоты — одного из симптомов такой травмы — может способствовать развитию аспирационной асфиксии. Ребенок с переломом нижней челюсти по типу "зеленой ветки" нуждается в соблюдении режима: ограничении активности; механически щадящей диете, тщательном уходе за ротовой полостью, особенно при повреждении слизистой оболочки и надкостницы, а также профилактике нагноения подслизистых и поднадкостничных гематом, сопровождающих переломы нижней челюсти в 90 % случаев; в связи с этим не следует применять УВЧ, СВЧ, а также согревающие компрессы на мягкие ткани в первые 2-3 сут после травмы.

В сменном прикусе смещенные отломки челюсти репонируют и фиксируют шинами-каппами. До недавнего времени они изготовлялись исключительно из пластмассы типа протакрил, что имеет существенные недостатки: изготовление их требует много времени; в состав пластмассы входит мономер, который часто вызывает аллергические реакции со стороны слизистой оболочки полости рта. Сейчас шины-каппы изготовляют по "Essix"-технологии. Такие шины отличаются легкостью, быстрым изготовлением и отсутствием токсического и аллергического действия на ткани десен, плотным прилеганием к ним, хорошей фиксацией фрагментов поврежденной челюсти. У детей 12-14 лет при наличии всех зубов на челюстях можно использовать различные виды назубных шин (рис. 273).

Остеосинтез у детей имеет ограниченные показания к применению в период сменного прикуса, что обусловлено наличием и возможностью травмирования зон роста, зачатков постоянных зубов. Этому методу отдают предпочтение при переломах угла, ветви и мыщелкового отростка нижней челюсти со смещением у детей старшего возраста. Для остеосинтеза используют костный шов или фиксирующиеся шурупами титановые пластины.

Переломы суставного отростка без смещения или с углом смещения до 30 фиксируют назубными шинами, шинами-каппами, двучелюстной бреккет-системой. При смещении отломка суставного отростка более 30° или переломо-вывихе проводят оперативную репозицию отломков. Практика лечения таких переломов показала, что фиксировать репонированный суставной отросток нет необходимости. Для обеспечения

покоя нижней челюсти после репозиции отломков применяются проволочные шины с зацепными петлями и межчелюстной тягой (у детей старшего возраста) или шины-каппы (у детей младшего возраста) (рис. 274, 275). С целью улучшения течения раневого процесса и профилактики местных осложнений детям назначают антибактериальные, антигистаминные препараты, витамины групп A, D, E, стимуляторы остеогенеза, анальгетики, а также механически щадящую и витаминизированную пищу. Питание детей с переломами челюстей на период иммобилизации отломков должно отвечать таким требованиям:

—все продукты должны быть в жидком, полужидком, протертом или кашицеобразном виде;

—еда должна быть витаминизированной, богатой белками и углеводами и легко усваиваться;

—способ введения пищи подбирается индивидуально с учетом местного статуса (наличие дефекта зубного ряда, куда можно ввести трубочку, носик поильника или канюлю шприца для подачи пищевой смеси): иногда применяют и зонтовое питание, особенно в тех случаях, когда нарушено глотание;

—при переломах челюстей изменяется режим питания — оно становится дробным — до 6-8 раз в сутки, но уменьшается ее объем за один прием.

Для формирования костной мозоли ребенку необходима диета с повышенным содержанием белка, кальция, фосфора и витаминов. Поэтому в рацион включают молочные продукты, мясо, рыбу, яйца, овощи, фрукты в оптимальным для усвоения соотношении кальция, фосфора, магния.

Особое внимание уделяют гигиене полости рта. Ребенок старшего возраста может ухаживать за полостью рта без помощи взрослых, а младшим детям взрослые очищают ее спринцовкой или шприцом. Если ребенок пребывает в стационаре, то широко используют аэрозольные орошения полости рта разными антисептиками, а в период консолидации отломков применяют физпроцедуры: электрофорез кальция на место перелома, магнитотерапию, гелий-неоновое облучение.

Последствиями переломов нижней челюсти могут быть: развитие воспалительных процессов мягких тканей и кости (абсцессы, флегмоны, остеомиелит), отставание в росте и деформация челюсти, прикуса, дефект зубного ряда, артрит и анкилоз височно-нижнечелюстного сустава, контрактуры.

ПЕРЕЛОМЫ ВЕРХНЕЙ ЧЕЛЮСТИ

Переломы верхней челюсти *(fracturae os maxillae) у* детей бывают редко и обычно являются следствием тяжелых травм. Классифицируются они по Фору и предусматривают рубрикацию не только переломов верхней челюсти, но и скуловой кости, дуги, носа, то есть среднем! зоны лица. У детей различают нижний, средний и верхний типы перелома.

Линии "слабости" по Дюшанжу и Вассмунду, Амбредану, предложенные для классификации у взрослых, для детей не всегда характерны. Единственная линия перелома, совпадающая с таковой у взрослых, — это проходящая по основанию альвеолярного отростка линия Герена. При среднем переломе верхней челюсти у детей (особенно раннего возраста) нарушение целостности костей определяется в нетипичных местах, то есть проходит не по костным швам (местам соединения верхней челюсти со скуловой костью, глазницей, носовыми костями), что связано с эластичностью костной ткани челюстей. Верхний перелом верхней челюсти *- это черепно-челюстное разъединение, возникающее у детей очень редко при тяжелой (например автомобильной) травме.

Гравмы верхней челюсти часто сопровождаются дефектом костной ткани, нёба, носа. Вызвано это как силой удара, так и анатомическим строением среднего отдела лица (наличие воздухоносных пазух, носовых полостей, плотное соединение слизистой оболочки пазух с костями). Кроме того, близость мозгового черепа (верхняя челюсть тесно связана с костями черепа) способствует при травме челюсти возникновению

явлений сотрясения или ушиба головного мозга, а также переломов или трещин решетчатых костей, турецкого седла, больших и малых крыльев клиновидной, височной костей и костей глазницы.

Жалобы детей — на боль в травмированном участке челюсти, отек тканей верхней губы или окружающих глазницу, кровотечение изо рта, носа, ушей, отломанные зубы или их отсутствие в лунке, невозможность плотно сомкнуть зубы, отказ от еды, головную боль, тошноту, рвоту.

Клиника. При травме верхней челюсти, сочетающейся с закрытой черепно-мозговой травмой, на первый план выходят нарушения общего состояния больного. Дети адинамичные, бледные, в анамнезе может быть головокружение или потеря сознания. Такого больного обязательно нужно проконсультировать и одновременно лечить у нейрохирурга или невропатолога, особенно это касается детей младшего возраста, когда диагноз "сотрясение" пли "ушиб" головного мозга поставить трудно. Местные проявления перелома верхней челюсти такие: мягкие ткани верхней губы, подглазничных участков, носа отечные, возможно нарушение их целостности; кровотечение из носа, рта, иногда опущение среднего отдела лица, симптом очков. Последний возникает при кровоизлиянии в клетчатку век сразу после перелома верхней челюсти, скуловой кости или глазницы и обычно разлитой. При изолированных переломах основания черепа симптом очков появляется лишь через 24-48 ч и не выходит за пределы круговой мышцы глаза. Если перелом низкий, возникает симптом Герена — боль по ходу линии перелома при надавливании руками на крючки крыловидных отростков клиновидной кости. В ротовой полости определяется разрыв слизистой оболочки альвеолярного отростка или гематома в месте удара; зубы отломаны пли вколочены в кость верхней челюсти; возможна патологическая подвижность отломков, дефект костной ткани верхней челюсти, сообщение полости рта с верхнечелюстной пазухой.

Для выявления переломов верхней челюсти проводят рентгенологическое исследование челюсти и черепа в разных проекциях, что обусловлено сложностью определения линии перелома, строением верхней челюсти и т. п. Так, при переломе альвеолярного отростка выполняют внутриротовые снимки, переломах скуловой кости — обзорную рентгенограмму в носоподбородочной проекции, аксиальную и полуаксиальную; для определения нарушения целостности стенок верхнечелюстной пазухи — рентгенограмму околоносовых пазух. Широко применяют ортопантомографию и компьютерную томографию, МРТ, спиральную компьютерную томографию с мультипланарной реконструкцией.

Диагноз ставят, основываясь на жалобах, анамнезе, данных объективного и рентгенологического исследования верхней челюсти и черепа.

Дифференциальную диагностику следует проводить с ушибом верхней челюсти, травмами мягких тканей лица, переломами костей носа и основания черепа.

Лечение детей с переломами верхней челюсти и травмой головного мозга проводится совместно с невропатологом или нейрохирургом. При сотрясении головного мозга назначают строгий постельный режим (особенно в первые 4 сут), снотворные (при необходимости). Если имеется подозрение на закрытую черепно-мозговую травму, вводят 25 % раствор сернокислой магнезии внутримышечно или внутривенно, 10 % раствор хлорида кальция, 40 % раствор глюкозы внутривенно, 2,5 % раствор пипольфена, лазикс внутримышечно. Для предотвращения развития воспалительных процессов мягких тканей и костей проводят антибактериальную, дезинтоксикационную и витаминотерапию. Назначают полноценную пищу, обогащенную витаминами, белками и механически обработанную (протертую или полужидкую).

Местное лечение переломов верхней челюсти заключается в эффективной иммобилизации отломков, первичной хирургической обработке ран мягких тканей и костей, которую проводят под общим обезболиванием после осмотра ребенка педиатром, анестезиологом и невропатологом. Первичная хирургическая обработка включает

ревизию ран (при необходимости — верхнечелюстной пазухи), удаление мелких отломков, остановку кровотечения, репозицию отломков челюсти и их фиксацию, ушивание мягких тканей и слизистой оболочки.

Основным принципом иммобилизации отломков верхней челюсти независимо от вида перелома (нижний, средний, верхний) является фиксация их к неподвижным костям черепа и скулоглазничного комплекса, расположенным выше линии перелома. Фиксировать отломки верхней челюсти к нижней не имеет смысла: во-первых, последняя подвижна, что будет создавать условия для микроэкскурсий между отломками и тягу их книзу; во-вторых, не выполняется главное правило наложения шин при переломах костей — иммобилизующее устройство должно находиться с обеих сторон от линии перелома; в-третьих, закрывается рот, что нарушает гигиену ротовой полости и функцию височно-нижнечелюстного сустава, а это способствует развитию воспалительных процессов слизистой оболочки полости рта и тканей пародонта, артритов височно-нижнечелюстного сустава. Лишь при сочетании травм верхней и нижней челюстей возникает потребность межчелюстного шинирования, тогда в зависимости от возраста ребенка используют разные виды назубных шин. Для фиксации отломков при нижних переломах верхней челюсти у детей используют ортодонтические аппараты — шины Ванкевич, Порта, индивидуальные пластинки, шины-каппы из термопластических материалов с внеротовой фиксацией — при отсутствии зубов.

Отломки верхней челюсти при средних переломах фиксируют посредством остеосинтеза (костным швом, спицей Киршнера, мини-пластинками), а верхних — к верхнечелюстному или скуловому отростку лобной кости по Адамсу, Швыркову, применяя S-образные крючки.

Последствиями переломов верхней челюсти могут быть: развитие воспалительных процессов мягких тканей и костей челюсти — абсцессы, флегмоны, остеомиелит, синуситы, менингит; нарушение прикуса, развитие деформаций, гайморит и задержка прорезывания зубов; медиастинит.

Дети с травмами верхней челюсти подлежат диспансерному наблюдению и лечению у ортодонта, терапевта-стоматолога, челюстно-лицевого хирурга и других специалистов (по показаниям) не менее двух лет.

ПЕРЕЛОМЫ СКУЛОВОЙ КОСТИ И ДУГИ

У детей этот вид перелома наблюдается редко и чаще в возрасте 8-15 лет. Обычно переломы скуловой кости легко диагностируются, особенно в случае изолированных переломов со смещением.

Жалобы детей — на наличие боли на стороне травмы, усиливающейся при открывании рта, которое может быть ограниченным, невозможность сжать зубы, иногда — на кровотечение из носа, возникшее сразу после травмы, отек и деформацию мягких тканей скуловой и подглазничной областей.

Клиника. Лицо асимметрично за счет отека и кровоизлияния в мягкие ткани щеки и подглазничной области с пораженной стороны, распространяющихся на веки, в связи с чем глазная щель сужена. При пальпации со стороны кожи определяется характерная для перелома скуловой кости со смещением деформация нижнего глазничного края в виде ступеньки. Открывание рта ограничено из-за боли или из-за того, что при открывании венечный отросток упирается в скуловую кость, которая смещается книзу. При значительном смещении кости изменяется расположение глазного яблока, что может повлечь развитие диплопии — двоения в глазах.

При переломе скуловой дуги появляется западение тканей этого участка, наблюдающееся в первые часы после травмы. Позже такая деформация маскируется отеком мягких тканей, однако при пальпации ее всегда можно выявить.

Диагноз перелома скуловой кости и дуги ставят, основываясь на данных анамнеза, клиники и рентгенологического исследования. Наиболее информативна рентгенография костей лицевого черепа в аксиальной проекции, при которой определяется нарушение

целостности костной ткани скуло-альвеолярного гребня, нижнего глазничного края и скуло-альвеолярного шва, скуловой дуги. При повреждении стенок верхнечелюстной пазухи можно увидеть ее затемнение в результате накопления в ней крови. Переломы скуловой кости и дуги могут сочетаться с переломом теменной кости (рис. 276, 277).

Лечение переломов скуловой кости и дуги у детей осуществляют в челюстно-лицевом стационаре. Если перелом со смещением и ограничено открывание рта, то показана репозиция кости или дуги. При "свежих" переломах репозицию проводят со стороны ротовой полости распатором через разрез в участке преддверия.

Вправление скуловой кости можно провести и со стороны кожи, используя специальный крючок Лимберга, лопатку Буяльского или их модификации. Устранение неправильного положения отломков скуловой дуги или кости сопровождается характерным звуком (щелканье).

При повреждении верхнечелюстной пазухи во время репозиции отломков проводят ревизию пазухи (удаление отломков и сгустков крови) с последующим заполнением ее йодоформным тампоном, пропитанным глицерином или вазелином Конец тампона через созданный назогайморoанастомоз выводят в нижний носовой ход.

После репозиции скуловой кости дополнительной фиксации ее у детей обычно не требуется. Ребенку назначают противовоспалительное лечение с целью профилактики возможных осложнений, щадящую диету, запрещают спать на больной стороне.

При "застарелых" переломах скуловой кости и дуги и развитии деформации проводят рефрактуру с последующей фиксацией фрагментов в правильном положении пластинами с шурупами.

СОЧЕТАННЫЕ И КОМБИНИРОВАННЫЕ ПОВРЕЖДЕНИЯ

Сочетанная травма характеризуется повреждением твердых и мягких тканей разных анатомо-топографических участков челюстно-лицевой области. Такая травма в 82 % случаев возникает у детей после 8 лет. Среди них мальчики составляют две трети.

У детей сочетанные повреждения чаще всего возникают в результате автокатастроф, падения с высоты, во время спортивных занятий и характеризуются переломами челюстей, травмами зубов, гематомами мягких тканей. Каждая из составляющих сочетанной травмы отягощает течение процесса выздоровления. Кроме того, при сочетании травмы челюстей с ранами, сопровождающимися дефектами тканей, или лоскутными ранами возникает угроза развития различных видов асфиксий. Поэтому правильные действия врача на догоспитальном этане при оказании помощи имеют важное значение для предотвращения угрожающих жизни ребенка осложнений.

Комбинированные повреждения — это повреждения тканей не только челюстно-лицевой локализации, но и других анатомических областей (конечностей, внутренних органов). Они вызывают синдром взаимного отягощения и полиорганной недостаточности.

Комбинированные повреждения чаще всего сопровождаются закрытой черепно-мозговой травмой (реже — открытой), а также травмой ЛОР-органов и глаза. В 80 % случаев травма опорно-двигательного аппарата диагностировалась вместе с черепно-мозговой и травмой челюстно-лицевой области.

Повреждение головного мозга у детей диагностировать значительно сложнее, чем у взрослых, поскольку отсутствуют выраженные клинические признаки. Одним из факторов "смазанной" клинической картины закрытой черепно-мозговой травмы у детей является эластичность костей свода черепа и наличие темечек; интракраниальная гипертензия компенсируется расширением мест соединения костей. Возможно появление признаков перелома основания черепа — симптома Бетла, проявляющегося изменением цвета кожи в участке сосцевидных отростков вплоть до появления экхимозов (кровоизлияний, кровоподтеков), а также окологлазничных гематом в поздние сроки (позже 24 ч).

Кроме того, травмированный ребенок часто не может адекватно оценить свое состояние, рассказать о своих ощущениях. Это, в свою очередь, затрудняет раннюю диагностику закрытой черепно-мозговой травмы. Поэтому врачу необходимо расспросить родителей или свидетелей происшествия, в результате которого ребенок получил травму.

Объективным методом диагностики закрытой черепно-мозговой травмы у детей является спинномозговая пункция (выполняется нейрохирургом), электроэнцефалография, компьютерная томография.

Значительное влияние на течение и последствия комбинированной травмы имеют повреждения челюстно-лицевой области, осложняющие общее состояние ребенка. При наличии ран мягких тканей, переломов костей лицевого скелета чаще, чем при повреждении других локализаций, у детей возникают условия для нарушения внешнего дыхания и последующего развития легочных осложнений в результате попадания в дыхательные пути слюны, крови, спинномозговой жидкости, отломков костей, зубов и т. п. Угроза развития таких осложнений возрастает при сочетании повреждений лица с травмами грудной клетки и мозга, сопровождающихся нарушением сознания, дыхания и т. п.

На догоспитальном этапе врачебная помощь детям с комбинированными повреждениями заключается в проведении противошоковых мероприятий, иммобилизации отломков костей лица и опорно-двигательного апарата, наложении асептических повязок на раны. Всем пострадавшим с сочетанной травмой на месте происшествия необходимо тщательным образом осмотреть и очистить ротовую полость, пропальпировать кости лицевого скелета с целью выявления или исключения повреждений челюстно-лицевой области. При транспортировке таких детей кладут на живот или поворачивают голову в сторону, противоположную повреждению лица. Следует помнить: накладывая повязки на раны, нужно учитывать, что при переломах костей лицевого скелета они могут повлечь дополнительное смещение отломков и затруднить дыхание.

Всех детей с подозрением на закрытую черепно-мозговую травму необходимо госпитализировать независимо от тяжести повреждения челюстно-лицевой области. Если на пункт неотложной помощи ребенок с сочетанной или комбинированной травмой доставлен каретой скорой помощи, то в любом случае не следует отправлять его на консультацию к нейрохирургу или невропатологу, необходимо вызывать этих специалистов к нему. Черепно-мозговая травма в таком случае не должна быть основой для отказа от первичной хирургической обработки ран и фиксации отломков челюстей, но при этом следует учитывать соматическое состояние ребенка, степень тяжести челюстно-лицевой травмы и рекомендации нейрохирурга и невропатолога.

Оказывая помощь детям с комбинированными повреждениями, следует помнить, что на всех догоспитальных этапах у них могут возникать разные виды асфиксии: аспирационная (при затекании крови, слюны, рвотных масс в дыхательные пути), дислокационная (при западении языка, обширных глубоких гематомах), стенотическая (при сдавливании дыхательных путей гематомой, образовавшейся в результате ранения крупных сосудов шеи), обтурационная (при попадании в дыхательные пути кусочков тканей, отломков зубов и т. п.) и клапанная (возникает при отрыве лоскута тканей на ножке, чаще мягкого нёба, и перекрытии им дыхательных путей при вдохе). Все они нуждаются в своевременной диагностике и немедленном лечении.

В челюстно-лицевом стационаре для проведения первичной хирургической обработки ран детям при наличии множественных повреждений мягких тканей полости рта в сочетании с повреждениями гортани и трахеи, оскольчатыми переломами средней зоны лица в некоторых случаях нужно накладывать трахеостому. Эти действия должны проводиться после консультаций профильных специалистов.

Комплексное лечение детей с комбинированными повреждениями должно включать дегидратационную терапию (при закрытой черепно-мозговой травме), антибактериальную (для предотвращения развития воспалительных заболеваний мягких

тканей и челюстей), антигистаминную, витаминотерапию и симптоматическую — по показаниям. Особое значение приобретает гигиенический уход за полостью рта при ранениях мягких ее тканей и открытых переломах челюстей.

ПЕРЕЛОМЫ КОСТЕЙ НОСА

Статистика переломов костей носа у детей не всегда правильно ориентирует стоматолога, поскольку такие пациенты чаще лечатся в ЛОР-отделении.

Эти повреждения у детей наблюдаются редко. По нашим данным, количество Детей с переломами наружного носа составляет 1,5 % от всех детей с травмами челюстно-лицевой области.

Дети с переломами костей носа обычно попадают на пункт неотложной помощи не с этим диагнозом, а с другими повреждениями мягких или костных тканей зубов, которые могут сочетаться с повреждениями костей носа.

Жалобы ребенка — на наличие кровотечения из носа, затрудненное дыхание, западение или искривление переносицы.

Клиника. Наблюдаются значительное кровотечение, деформация носа (искривление, западение спинки или скатов), нарушение носового дыхания, гематома окологлазничных участков. При пальцевом исследовании носа можно выявить костную крепитацию его отломков. Смещение носа возле его основания свидетельствует о переломе лобных отростков верхней челюсти, подкожная крепитация — о переломе решетчатой кости, при котором возникает эмфизема. Для получения данных о локализации и характере перелома носа целесообразно сделать рентгенограмму костей его в прямой и боковой проекциях. Однако не всегда отсутствие рентгенологических признаков позволяет исключить перелом костей носа.

Дифференциальную диагностику проводят с переломами верхней челюсти и основания черепа. *Лечение.* Тактика челюстно-лицевого хирурга травматологического пункта заключается в диагностировании перелома костей носа, оказании помощи при носовых кровотечениях (передняя или задняя тампонада), а затем, если нет сочетанного повреждения тканей челюстно-лицевой области, обеспечении лечения ребенка в ЛОР-отделении.

Передняя тампонада проводится чаще всего, поскольку в 90-95 % случаев носовое кровотечение возникает из переднего отдела носовой перегородки. При этом в носовой ход, прижимая тампоны к перегородке, между ней и нижней носовой раковиной вводят марлевый тампон достаточной длины. Последний можно пропитать раствором перекиси водорода, аминокапроновой кислоты и т. п.

Заднюю тампонаду осуществляют при открытом рте ребенка: в носовое отверстие половины носа, из которой наблюдается кровотечение, вводят резиновый катетер и продвигают по дну носовой полости в ротовую часть глотки, пока его конец не появится из-за мягкого нёба. Потом катетер выводят в ротовую полость и привязывают к нему одной из шелковых лигатур марлевый тампон. Движением катетера в обратном направлении подтягивают его в носовую часть глотки, направляя тампон над и за мягким небом, где он располагается воз-le хоан. В нужном положении тампон удерживается благодаря натягиванию концов шелковой лигатуры, которые выходят из носового отверстия, где завязываются вокруг небольшого марлевого тампона. Конец второй нити выводят изо рта и фиксируют к коже щеки лейкопластырем — она будет нужна, чтобы удалить тампон из носоглотки после прекращения кровотечения. У маленьких детей такая манипуляция проводится под общим обезболиванием. Задняя тампонада может дополняться передней.

При наличии недиагностированных переломов кости носа срастаются неправильно и возникает выраженная деформация его костного или костно-хрящевого отдела, которая может сопровождаться нарушением носового дыхания.

Клиническое занятие №8

Тема: Повреждения челюстных костей у детей.

Технологические модели по образованию

Время занятия: 3 ч.	Количество студентов 8-10
Вид занятия:	Клиник занятие
План:	Этиология повреждений челюстных костей у детей. Патогенез Клиника Диагностика и диф.диагностика Лечение
Задача учебного занятия:	Изучить этиологию, клинических проявлений, диагностику, дифференциальная диагностику, способы хирургического лечения повреждений челюстных костей у детей.
Методы обучения:	Клиническое обследование, сбор анамнеза, писать историю болезни, беседа.
Вид занятия:	Массово-коллективный, персональный
Наглядные пособия по теме:	Стоматологическое кресло, стомалогическое зеркало, пинцет, шпатель, лоток, столик врача, спирт, фурацилин, марлиевые шарики, стерильные перчатки
Обстановка для проведения занятия:	Клинически оборудованный симуляционный кабинет, клинический кабинет
Мониторинг и критерии оценок:	Клинический анализ, оценка, устный контроль, вопрос-ответ

Практическое занятие №9

Тема: Укорочение уздечек верхней губы и языка у детей.

Технологические модели по образованию

Время занятия: 2 ч.	Количество студентов: 8-10
Вид занятия	Введение новостей по практике
План	Этиология укорочений уздечек верхней губы и языка у детей. Патогенез Клиника Диагностика Лечение
Задача учебного занятия	Изучить этиологию, клинических проявлений, диагностику, способы хирургического лечения коротких уздечек верхней губы и языка у детей.
Методы обучения	Беседа, наглядные пособия по практике
Вид занятия	общий-коллективный
Наглядные пособия по теме	Учебное пособие, практический материал, проектор, компьютер
Обстановка для проведения занятия	Методическая оборудованная аудитория
Мониторинг и критерии оценок	Устный опрос

Технологическая карта практического занятия

Этапы работы	Преподаватель	Студент
1. Этапы подготовки	1. Цель занятия 2. Подготовка слайдов по теме 3. Литература по теме: 1. Колесов А.А. – Стоматология детского возраста. М., 1991г. 463 с. 2. Персин Л.С. - Стоматология детского возраста 2003г. 3. Харьков Л.В. Хирургическая стоматология и челюстно-лицевая хирургия детского возраста Год издания: 2005г.	Записывают тему и слушают
2. Основной этап	1. Разделение студентов на 2 маленькие подгруппы, задает вопросы по теме; 2. Использование слайдов и мультимедий; 3. проводит лечебные работы; 4. Объединяет все сведения по заданной теме, активно участвующих студентов поощряет и обще оценивает.	Разделяют на маленькие группы, смотрят, участвуют, слушают. Студент высказывает свое мнение дополняет и задает вопросы
3. Заключительный этап	1. Заключение. 2. Самостоятельная работа. 3. Домашнее задание.	Слушают Записывают заключение

Вопросы по теме:

1. Классификация, клиника и лечение короткой уздечки верхней губы.
2. Особенности клиники и лечения мелкого преддверия ротовой полости.
3. Классификация, клиника и методы лечения короткой уздечки языка.

Текст практического занятия

ПОРОКИ РАЗВИТИЯ УЗДЕЧЕК ГУБ И ЯЗЫКА, МЕЛКОЕ ПРЕДДВЕРИЕ ПОЛОСТИ РТА ПОРОКИ РАЗВИТИЯ УЗДЕЧКИ ЯЗЫКА

Пороки развития уздечки языка характеризуются уменьшением длины, нетипичным местом прикрепления, а также изменением ее толщины. Она может быть представлена как складкой слизистой оболочки (тонкая уздечка), так и плотными тяжами с вплетением соединительнотканных и мышечных волокон.

В норме уздечка языка прикрепляется на 1 -1,5 см ниже его верхушки. Вторая точка прикрепления — в области дна полости рта по срединной линии за подъязычными сосочками. Чаще аномалии уздечки языка проявляются прикреплением ее в нетипичном месте, значительной выраженностью тяжа и уменьшением длины вплоть до сращения с дном полости рта. Все это ограничивает движения, вызывает неподвижность (контрактуру) языка и неестественное расположение его. При короткой уздечке языка есть 2 варианта ее прикрепления:

1) к верхушке языка и тканям дна ротовой полости кпереди от подъязычных сосочков;

2) к верхушке языка и альвеолярному отростку.

Жалобы родителей разные и зависят от возраста ребенка:

1. С первых дней жизни ребенка — на нарушение акта сосания. Одно кормление продолжается 50-60 мин, ребенок устает, плачет, засыпает возле груди, глотает много воздуха. Часто младенцев с короткой уздечкой языка переводят на искусственное вскармливание, поскольку они отказываются сосать грудь.

2. В возрасте 6-9 мес — на заметное отставание в росте фронтального участка нижней челюсти при наличии соединительнотканных и мышечных элементов в уздечке языка.

3. В 5-6-летнем возрасте — на нарушение произношения (чаще дети не произносят буквы "р" и "л").

4. В 7-9-летнем возрасте — на неправильное расположение фронтальных зубов на нижней челюсти, нарушение прикуса, а при прикреплении уздечки к десневому краю нижней челюсти возникают жалобы на воспаление слизистой десен в участке фронтальных зубов, кровотечение из десен при чистке зубов и еде. Иногда возможен разрыв уздечки (при активных движениях языком), тогда жалобы на кратковременное кровотечение и боль в месте разрыва уздечки.

Клиника. У младенцев уздечка языка представлена лишь слизистой оболочкой, поэтому она тонкая и короткая. У детей более старшего возраста при осмотре ротовой полости — язык обычных размеров, движения его ограничены. Кончиком языка коснуться нёба и облизать верхнюю губу ребенок не может, а при попытке сделать это может определяться раздвоение копчика языка. Уздечка языка чаще короткая, представленная плотным соединительнотканным тяжем или дубликатурой слизистой оболочки, места прикрепления ее смещены кнаружи. Иногда она практически отсутствует, то есть язык приращен к тканям дна полости рта, что вызывает его контрактуру (рис. 339). С возрастом определяется деформация фронтального отдела нижней челюсти, неправильное расположение зубов в этом участке, дистальный прикус. Нередко в участке названной группы зубов выражены явления локального пародонтита — кровоточащие и отстающие от шеек зубов отечные десны, зубодесневые карманы с налетом и неприятным запахом и т. п.

Лечение. Новорожденным с корот¬кой уздечкой языка, вызывающей нару¬шение функции сосания, в первые ме¬сяцы жизни выполняют френулотомию — поперечное пересечение складки слизистой оболочки при условии тонкой уздечки. Иногда эту манипуляцию про¬водят с применением аппликационного обезболивания. При плотном широком тяже в раннем грудном возрасте проводят пластику уздечки по А.А. Лимбергу (Z-пластика) или Диффенбаху (V-пластика) под общим обезболиванием. Детям с

короткой тонкой уздечкой языка в возрасте 3~6 лет сначала показана миогимнастика, способствующая растягиванию уздечки и увеличению подвижности языка. В поликлинике детский стоматолог, ортодонт или логопед учат родителей методике проведения занятий, контролируют их и оценивают результаты лечения. При неэффективности консервативного лечения таким детям показана пластика уздечки языка с обязательным проведением миогимнастики в послеоперационный период. Френулотомия выполняется по такой же методике, что и у новорожденных, но с наложением швов на рану в продольном направлении. Выбор метода обезболивания зависит от возраста ребенка, его соматического здоровья и уровня психоэмоциональной лабильности. Общее обезболивание показано детям до 5 лет с лабильной психикой, хроническими соматическими заболеваниями, непереносимостью местных анестетиков и т. п. В других случаях применяют инфильтрационную анестезию.

При тонкой и широкой уздечке проводят френулоэктомию ее верхней части, прилегающей к кончику языка, с последующим ушиванием раны. Если уздечка языка имеет вид плотного и широкого тяжа, выполняют пластику встречными треугольными лоскутами по А.А.Лимбергу или Диффенбаху. В послеоперационный период (первые 3-5 сут) целесообразно назначать щадящую диету (протертая, неострая, несоленая, некислая пища) и ванночки с настоями лекарственных трав (ромашка, шалфей, зверобой, мята, эвкалипт, календула и т. п).

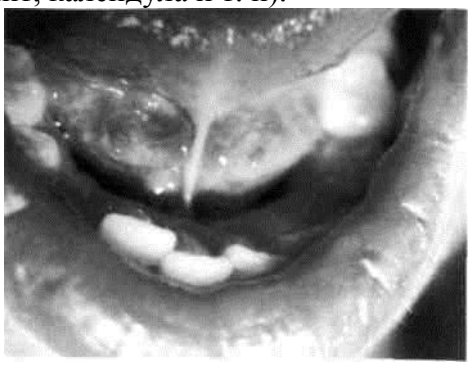

Рис. 339. Короткая уздечка языка

ПОРОКИ РАЗВИТИЯ УЗДЕЧЕК ВЕРХНЕЙ И НИЖНЕЙ ГУБ

Пороки развития уздечек губ проявляются уменьшением их длины и нетипичным местом прикрепления ножек.

Различают две формы пороков развития уздечки губ в зависимости от прикрепления ее ножки: к межзубному сосочку без вплетения волокон уздечки в межальвеолярный шов (непроникающая форма) и прикрепление уздечки губы, при котором волокна ее вплетаются в срединный шов (проникающая форма).

Жалобы. При короткой уздечке верхней или нижней губ жалобы детей и их родителей в основном отсутствуют. Короткую уздечку губы чаще выявляет ортодонт, к которому обращаются с жалобами на наличие щели между центральными резцами (чаще на верхней челюсти). Остальные дети обращаются к терапевту-стоматологу с жалобами на кровоточивость из десен при чистке зубов, отставание зубодесневых сосочков от шеек резцов, рыхлость и болезненность десен, неприятный запах изо рта, иногда — на подвижность зубов.

Клиника. Уздечка верхней или нижней губы короткая, что вызывает втянутость средней части красной каймы. Ножка уздечки прикрепляется к сосочку между центральными резцами, что может сопровождаться диастемой. При вплетании волокон уздечки в срединный шов диастема есть всегда. В таких случаях на прицельной рентгенограмме между корнями центральных резцов определяется отсутствие костной ткани в виде узкой темной полосы. При развитии явлений локального пародонтита (в основном на нижней челюсти) в участке фронтальных зубов десны отечны, гиперемированные, сосочки отстают от шеек резцов. Если при таком состоянии не

провести лечение, то со временем образуются зубодесневые карманы, а в дальнейшем может появиться патологическая подвижность зубов, аномалии их положения. У детей 10-12 лет можно выявить дистальный прикус или аномалии положения резцов — наклон их в сторону языка и поворот по оси.

Лечение. Хирургическое вмешательство при короткой уздечке верхней губы чаще осуществляют в период сменного прикуса после прорезывания центральных и боковых резцов. Однако при развитии явлений локального пародонтита или при постоянном травмировании уздечки во время еды вмешательство выполняется после 2 лет, когда прорезались все временные зубы.

Существуют такие способы лечения пороков развития уздечек губ:

—поперечное пересечение — френулотомия — выполняется при короткой уздечке и правильном прикреплении ее "ножки";

—пластика уздечки треугольными лоскутами по А.А. Лимбергу применяется очень редко, поскольку после Z-пластики уздечка практически исчезает, чего не должно быть;

—перемещение уздечки V-образным разрезом по Диффенбаху — наиболее распространенный способ вмешательства, суть которого заключается в перемещении "ножки" уздечки, которая фиксируется к альвеолярному отростку.

При прикреплении "ножки" уздечки верхней или нижней губы на межзубном сосочке и вплетании ее волокон в срединный шов с образованием диастемы оперативное вмешательство проводят таким образом: V-образным разрезом перемещают уздечку кверху; скальпелем высекают ткани резцового сосочка до кости, переходя на нёбо и пытаясь не травмировать участок выхода сосудисто-нервного пучка (это может вызвать кровотечение, которое лучше остановить электрокоагуляцией); кюре-тажной ложкой или при помощи бормашины шаровидным бором тщательно очищают срединный шов от оставшихся соединительнотканных волокон. V-образный лоскут фиксируют в новом положении. После такого вмешательства ортодонт посредством каппы, пластинки или бреккет-системы ликвидирует диастему.

При короткой уздечке нижней губы выполняют те же самые операции, что и при лечении короткой уздечки верхней губы.

Последствиями короткой уздечки губы является появление диастем (чаще на верхней челюсти), ограниченного локального пародонтита (чаще на нижней челюсти), деформации зубных рядов и фронтального участка альвеолярных отростков.

МЕЛКОЕ ПРЕДДВЕРИЕ ПОЛОСТИ РТА

Мелкое преддверие полости рта у детей чаще является приобретенным и образуется после оперативных вмешательств по поводу врожденных несращений верхней губы (обычно двусторонних), ожогов, опухолевых процессов и травматических повреждений мягких тканей верхней губы в результате рубцовых изменений. В единичных случаях оно может быть врожденным (у так называемых "синдромных" детей) и обусловленным наличием щечных тяжей, короткой уздечкой губы или нескольких признаков одновременно.

Жалобы. Дети с мелким преддверием, как и с короткими уздечками губ и языка, обращаются к ортодонту или терапевту-стоматологу с жалобами на наличие зубочелюстной деформации, обнажение шеек и корней зубов в месте прикрепления тяжей и связок, воспаление слизистой оболочки в месте наибольшего натяжения их, неприятный запах изо рта, подвижность зубов и т. п. При рубцовом уменьшении размеров преддверия (чаще верхнего) жалобы будут на неподвижность губы, нарушение произношения звуков, в последующем — на отставание в росте верхней челюсти и формирование неправильного прикуса.

Клиника. При врожденном мелком преддверии полости рта определяются дополнительные тяжи и губные складки (стигмы), которые оттягивают десневой край от шеек корней зубов, зубодесневые патологические карманы, разной степени подвижность зубов и воспаление десен. В этих участках, если мелкое преддверие образовалось после

оперативных вмешательств на мягких тканях губ, щёк или после ожогового или травматического рубцевания, верхняя губа спаяна с челюстью, что ограничивает ее подвижность. Со временем рубцовоизмененные ткани давят на альвеолярный отросток, вызывая деформацию челюстей в сагиттальном и трансверзалыюм направлениях.

Лечение. Для лечения мелкого верхнего преддверия, обусловленного наличием тяжей и связок слизистой оболочки, используют Z-пластику по А.А. Лимбергу, Г.В. Кручинскому и А.С. Артюшкевичу, V-образную пластику по Диффенбаху и т. п. Суть методик заключается в рассредоточении этих тяжей и связок.

Значительные трудности возникают при рубцовом уменьшении глубины преддверия после хирургических вмешательств, травм и ожогов. При этом верхняя губа будто припаяна к альвеолярному отростку и мягких тканей для восстановления глубины преддверия мало.

Для успешного вмешательства принципиальной при любом способе углубления преддверия является изоляция двух раневых поверхностей (на верхней губе и альвеолярном отростке) или одной (чаще на верхней губе). Это гарантия, что в последующем рецидива, то есть сращения тканей губы и альвеолярного отростка, не возникнет. Для закрытия дефекта тканей на верхней губе используют Z-пластику по А.А. Лимбергу, перемещение прямоугольных лоскутов, лоскут на ножке из прилегающих участков губы и т. п. Рану ушивают наглухо. Раневую поверхность на альвеолярном отростке можно закрыть лоскутом слизистой оболочки на ножке с верхней губы или щеки. Такой способ используют при ограниченном по площади (небольшом) дефекте тканей. Изолировать значительную по размеру раневую поверхность можно посредством свободной пересадки лоскута слизистой оболочки (чаще со щеки). Особое значение в пооперационный период приобретает фиксация лоскута, осуществляющаяся каппой с пелотом под верхнюю губу. Предварительно на пересаженный участок накладывают тонкий слой стерильного поролона (через салфетку), который будет обеспечивать равномерное давление и приживление лоскута. Но несмотря на тщательное выполнение этапов такого способа, у некоторых больных лоскут не приживается.

При приобретенном мелком верхнем преддверии, которое занимает участок более 3-4 зубов, целесообразно использовать предложенные в клинике оригинальные методики, обеспечивающие максимальный эффект. Одна из них осуществляется посредством выкраивания выше и ниже переходной складки нескольких треугольных слизисто-надкостничных лоскутов с последующим перемещением их относительно друг друга с учетом увеличения глубины преддверия.

Суть второй методики (рис. 340) заключается в том, что во время операции в месте, где "планируется" переходная складка, по всей верхней губе делают горизонтальный разрез слизистой оболочки до кости. Удаляют избыток рубцовой ткани в проекции переходной складки. Верхний лоскут отсепаровывают и фиксируют П-образными сквозными швами на кожу в области проекции переходной складки. Отсепаровывают слизистую оболочку нижнего лоскута и фиксируют швами к подлежащим тканям, таким образом формируют слизистую оболочку альвеолярного отростка до переходной складки. Рана в области переходной складки заживает вторичным натяжением.

Применение такой методики позволяет сформировать верхнее преддверие на протяжении всей верхней губы от 16 до 26 зубов.

Послеоперационное ведение больных не отличается от такового при вмешательствах по поводу коротких уздечек губ и языка, кроме этапа обработки раневой поверхности, — вместо раствора бриллиантового зеленого целесообразно использовать масляные растворы шиповника, облепихи и т. п. Растворы закапывают в место вмешательства между губой и альвеолярным отростком несколько раз в день. Такая манипуляция ускоряет эпителизацию раневых поверхностей и предотвращает их сращение.

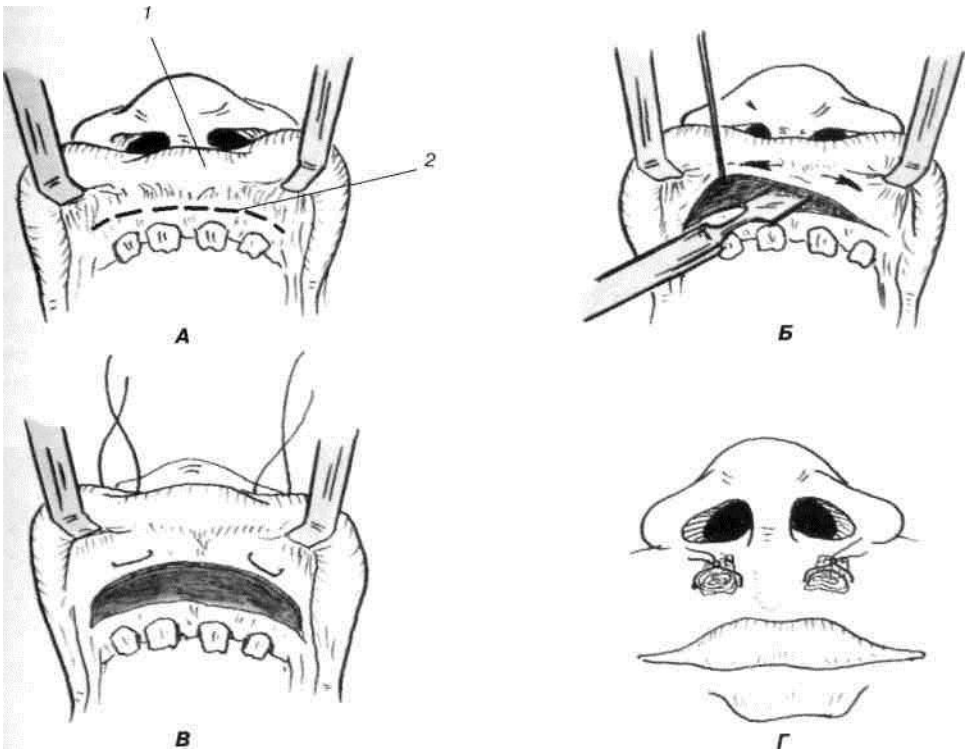

Рис. 340. Схема способа формирования верхнего преддверия полости рта: *А* — положение тканей верхней губы до оперативного вмешательства: *1* — верхняя губа, *2* — проекция переходной складки и линия разреза. Б — мобилизация тканей верхней губы и перемещение их кверху. *В* — наложение П-образных швов для фиксации тканей верхней губы в новом положении (вид со стороны полости рта). Г — П-образные швы на коже верхней губы (вид снаружи)

Клиническое занятие №9

Тема: Укорочение уздечек верхней губы и языка у детей.

Технологические модели по образованию

Время занятия: 3 ч.	Количество студентов 8-10
Вид занятия:	Клиник занятие
План:	Этиология укорочений уздечек верхней губы и языка у детей. Патогенез Клиника Диагностика Лечение
Задача учебного занятия:	Изучить этиологию, клинических проявлений, диагностику, способы хирургического лечения коротких уздечек верхней губы и языка у детей.
Методы обучения:	Клиническое обследование, сбор анамнеза, писать историю болезни, беседа.
Вид занятия:	Массово-коллективный, персональный
Наглядные пособия по теме:	Стоматологичес\\\\\\\кое кресло, стомалогическое зеркало, пинцет, шпатель, лоток, столик врача, спирт, фурацилин, марлиевые шарики, стерильные перчатки
Обстановка для проведения занятия:	Клинически оборудованный симуляционный кабинет, клинический кабинет
Мониторинг и критерии оценок:	Клинический анализ, оценка, устный контроль, вопрос-ответ

4. САМОСТОЯТЕЛЬНЫЕ ЗАНЯТИЕ

Необходимые методические указания по освоению занятий самостоятельного обучения.

Самостоятельная работа №1
Периоды детского возраста, особенности его в зависимости от возраста. Премедикация в детской стоматологии. Современные анестетики и инструменты для проведения анестезии.

Цель: Научить студента самостоятельному применению знаний и навыков на практике. Изучение периодов детского возраста, особенности его в зависимости от возраста, премедикация в детской стоматологии, современные анестетики и инструменты для проведения анестезии.

Ожыдаемые результаты: При выполнении самостоятельной работы студент изучает и узнает периодов детского возраста, особенности его в зависимости от возраста, премедикация в детской стоматологии, современные анестетики и инструменты для проведения анестезии.

Формы выполнения самостоятельной работы: презентация (с помощью программ: MS PowerPoint, ПромоШОУ, Impress, Kingsoft Presentation, ProShow Producer, SmartDraw, Prezi Classic Desktop, VideoScribe, Wink, SlideDog, Adobe Presenter, Hippani Animator), реферат, видео, флеш-анимация, стенд и в других видах.

При выполнении самостоятельной работы рекомендуется воспользоваться следуюшими источниками информации: интернет, Научно практический журнал Стоматология и другие зарубежные журналы по тематике, основные (1,2,3,4,5) и дополнительные (1,2,3,4,12,14,17,18,19) литературы.

Самостоятельная работа №2
Строение и особенности периоста (надкостницы) челюстей у детей. Лекарственные средства и физиотерапевтические методы при лечении периостита челюстей.

Цель: Научить студента самостоятельному применению знаний и навыков на практике. Изучение строения и особенностей периоста (надкостницы) челюстей у детей. Лекарственные средства и физиотерапевтические методы при лечении периостита челюстей.

Ожыдаемые результаты: При выполнении самостоятельной работы студент изучает и узнает строения и особенности периоста (надкостницы) челюстей у детей. Лекарственные средства и физиотерапевтические методы при лечении периостита челюстей.

Формы выполнения самостоятельной работы: презентация (с помощью программ: MS PowerPoint, ПромоШОУ, Impress, Kingsoft Presentation, ProShow Producer, SmartDraw, Prezi Classic Desktop, VideoScribe, Wink, SlideDog, Adobe Presenter, Hippani Animator), реферат, видео, флеш-анимация, стенд и в других видах.

При выполнении самостоятельной работы рекомендуется воспользоваться следуюшими источниками информации: интернет, Научно практический журнал Стоматология и другие зарубежные журналы по тематике, основные (1,2,3,4,5) и дополнительные (1,2,3,4,12,14,17,18,19) литературы.

Самостоятельная работа №3
Строение и особенности челюстных костей у детей. Принципы и методы лечения остеомиелитов челюстных костей.

Цель: Научить студента самостоятельному применению знаний и навыков на практике. Изучение строения и особенностей челюстных костей у детей. Принципы и методы лечения остеомиелитов челюстных костей.

Ожыдаемые результаты: При выполнении самостоятельной работы студент изучает и узнает строения и особенностей челюстных костей у детей. Принципы и методы лечения остеомиелитов челюстных костей.

Формы выполнения самостоятельной работы: презентация (с помощью программ: MS PowerPoint, ПромоШОУ, Impress, Kingsoft Presentation, ProShow Producer, SmartDraw, Prezi Classic Desktop, VideoScribe, Wink, SlideDog, Adobe Presenter, Hippani Animator), реферат, видео, флеш-анимация, стенд и в других видах.

При выполнении самостоятельной работы рекомендуется воспользоваться следуюшими источниками информации: интернет, Научно практический журнал Стоматология и другие зарубежные журналы по тематике, основные (1,2,3,4,5) и дополнительные (1,2,3,4,12,14,17,18,19) литературы.

Самостоятельная работа №4

Особенности мягких тканей ЧЛО у детей. Традиционные и нетрадиционные методы лечения одонтогенных абсцессов и флегмон ЧЛО у детей. Применяемые лекарственные средства.

Цель: Научить студента самостоятельному применению знаний и навыков на практике. Изучение особенностей мягких тканей ЧЛО у детей. Традиционные и нетрадиционные методы лечения одонтогенных абсцессов и флегмон ЧЛО у детей. Применяемые лекарственные средства..

Ожыдаемые результаты: При выполнении самостоятельной работы студент изучает и узнает особенностей мягких тканей ЧЛО у детей. Традиционные и нетрадиционные методы лечения одонтогенных абсцессов и флегмон ЧЛО у детей. Применяемые лекарственные средства.

Формы выполнения самостоятельной работы: презентация (с помощью программ: MS PowerPoint, ПромоШОУ, Impress, Kingsoft Presentation, ProShow Producer, SmartDraw, Prezi Classic Desktop, VideoScribe, Wink, SlideDog, Adobe Presenter, Hippani Animator), реферат, видео, флеш-анимация, стенд и в других видах.

При выполнении самостоятельной работы рекомендуется воспользоваться следуюшими источниками информации: интернет, Научно практический журнал Стоматология и другие зарубежные журналы по тематике, основные (1,2,3,4,5) и дополнительные (1,2,3,4,12,14,17,18,19) литературы.

Самостоятельная работа №5

Строение, расположение лимфатических узлов лица и шеи. Функции и особенности лимфатической системы у детей.

Цель: Научить студента самостоятельному применению знаний и навыков на практике. Изучение строения, расположения лимфатических узлов лица и шеи. Функции и особенности лимфатической системы у детей.

Ожыдаемые результаты: При выполнении самостоятельной работы студент изучает и узнает строения, расположения лимфатических узлов лица и шеи. Функции и особенности лимфатической системы у детей.

Формы выполнения самостоятельной работы: презентация (с помощью программ: MS PowerPoint, ПромоШОУ, Impress, Kingsoft Presentation, ProShow Producer, SmartDraw, Prezi Classic Desktop, VideoScribe, Wink, SlideDog, Adobe Presenter, Hippani Animator), реферат, видео, флеш-анимация, стенд и в других видах.

При выполнении самостоятельной работы рекомендуется воспользоваться следуюшими источниками информации: интернет, Научно практический журнал

Стоматология и другие зарубежные журналы по тематике, основные (1,2,3,4,5) и дополнительные (1,2,3,4,12,14,17,18,19) литературы.

Самостоятельная работа №6
Анатомия, особенности и функции слюнных желез у детей. Методы обследования слюнных желез.

Цель: Научить студента самостоятельному применению знаний и навыков на практике. Изучение анатомию, особенностей и функций слюнных желез у детей. Методы обследования слюнных желез.

Ожыдаемые результаты: При выполнении самостоятельной работы студент изучает и узнает анатомию, особенностей и функций слюнных желез у детей. Методы обследования слюнных желез.

Формы выполнения самостоятельной работы: презентация (с помощью программ: MS PowerPoint, ПромоШОУ, Impress, Kingsoft Presentation, ProShow Producer, SmartDraw, Prezi Classic Desktop, VideoScribe, Wink, SlideDog, Adobe Presenter, Hippani Animator), реферат, видео, флеш-анимация, стенд и в других видах.

При выполнении самостоятельной работы рекомендуется воспользоваться следуюшими источниками информации: интернет, Научно практический журнал Стоматология и другие зарубежные журналы по тематике, основные (1,2,3,4,5) и дополнительные (1,2,3,4,12,14,17,18,19) литературы.

Самостоятельная работа №7
Этапы и принципы оказания неотложной помощи и лечения детей при укушенных ранениях мягких тканей ЧЛО. Бешенство.

Цель: Научить студента самостоятельному применению знаний и навыков на практике. Изучение этапов и принципов оказания неотложной помощи и лечения детей при укушенных ранениях мягких тканей ЧЛО. Бешенство.

Ожыдаемые результаты: При выполнении самостоятельной работы студент изучает и узнает этапов и принципов оказания неотложной помощи и лечения детей при укушенных ранениях мягких тканей ЧЛО. Бешенство.

Формы выполнения самостоятельной работы: презентация (с помощью программ: MS PowerPoint, ПромоШОУ, Impress, Kingsoft Presentation, ProShow Producer, SmartDraw, Prezi Classic Desktop, VideoScribe, Wink, SlideDog, Adobe Presenter, Hippani Animator), реферат, видео, флеш-анимация, стенд и в других видах.

При выполнении самостоятельной работы рекомендуется воспользоваться следуюшими источниками информации: интернет, Научно практический журнал Стоматология и другие зарубежные журналы по тематике, основные (1,2,3,4,5) и дополнительные (1,2,3,4,12,14,17,18,19) литературы.

Самостоятельная работа №8
Оказание неотложной помощи при переломах челюстных костей у детей. Современные методы диагностики и лечения. Инструменты и материалы применяемые при репозиции, фиксации и остеосинтезе челюстей.

Цель: Научить студента самостоятельному применению знаний и навыков на практике. Изучение оказания неотложной помощи при переломах челюстных костей у детей. Современные методы диагностики и лечения. Инструменты и материалы применяемые при репозиции, фиксации и остеосинтезе челюстей.

Ожыдаемые результаты: При выполнении самостоятельной работы студент изучает и узнает оказания неотложной помощи при переломах челюстных костей у детей. Современные методы диагностики и лечения. Инструменты и материалы применяемые при репозиции, фиксации и остеосинтезе челюстей.

Формы выполнения самостоятельной работы: презентация (с помощью программ: MS PowerPoint, ПромоШОУ, Impress, Kingsoft Presentation, ProShow Producer, SmartDraw, Prezi Classic Desktop, VideoScribe, Wink, SlideDog, Adobe Presenter, Hippani Animator), реферат, видео, флеш-анимация, стенд и в других видах.

При выполнении самостоятельной работы рекомендуется воспользоваться следуюшими источниками информации: интернет, Научно практический журнал Стоматология и другие зарубежные журналы по тематике, основные (1,2,3,4,5) и дополнительные (1,2,3,4,12,14,17,18,19) литературы.

Самостоятельная работа №9
Методы и этапы операций френулотомии и френулоэктмии при укорочениях уздечек верхней губы и языка. Шовные материалы в стоматологии.

Цель: Научить студента самостоятельному применению знаний и навыков на практике. Изучение методов и этапов операций френулотомии и френулоэктмии при укорочениях уздечек верхней губы и языка. Шовные материалы в стоматологии.

Ожыдаемые результаты: При выполнении самостоятельной работы студент изучает и узнает методов и этапов операций френулотомии и френулоэктмии при укорочениях уздечек верхней губы и языка. Шовные материалы в стоматологии..

Формы выполнения самостоятельной работы: презентация (с помощью программ: MS PowerPoint, ПромоШОУ, Impress, Kingsoft Presentation, ProShow Producer, SmartDraw, Prezi Classic Desktop, VideoScribe, Wink, SlideDog, Adobe Presenter, Hippani Animator), реферат, видео, флеш-анимация, стенд и в других видах.

При выполнении самостоятельной работы рекомендуется воспользоваться следуюшими источниками информации: интернет, Научно практический журнал Стоматология и другие зарубежные журналы по тематике, основные (1,2,3,4,5) и дополнительные (1,2,3,4,12,14,17,18,19) литературы.

5. ГЛОССАРИЙ

Абсцесс - острый воспалительный процесс, сопровождающийся накоплением гноя. Вызывается, как правило, скоплением патогенных микроорганизмов (чаще всего – бактерий). Абсцесс пародонта – это локализованная инфекция в тканях десен и альвеолярной кости. Периапикальный абсцесс – абсцесс возле корня зуба. Может возникать в результате некроза зуба (как следствие незалеченного кариеса или травмы зуба). Абсцесс может также возникнуть после трещины или перелома корня зуба.

Агенезия – отсутствие формирования зубов. Зародыш зуба при этом не образуется. Это аномалия генетической природы, которая проявляется, как правило, в процессе замены молочных зубов на постоянные. При этом молочный зуб либо не выпадает, либо выпадает, но на его месте постоянный не вырастает. Чаще всего явлению агенезии подвержены зубы мудрости (третьи моляры), резцы верхней челюсти и премоляры. Агенезия может быть как односторонней, так и двухсторонней.

Адентия (анодонтия) – редкое генетическое заболевание, характеризующееся врожденным отсутствием всех молочных или постоянных зубов. Адентия связана с группой кожных и нервных синдромов, называемых эктодермальными дисплазиями.

Азота закись – бесцветный инертный газ со сладковатым запахом, используемый в стоматологии в качестве седативного средства. Это слабый ингаляционный анестетик, позволяющий успокоить пациента при проведении стоматологических манипуляций. При вдыхании закиси азота возникает расслабленное сонное состояние.

Альвеола (зубная лунка) – костная полость верхней или нижней челюсти, в которую непосредственно встраивается зуб и закрепляется в ней со стороны корневых каналов. Внизу каждого корня имеются апикальные отверстия, в которых проходят кровеносные сосуды и нервы.

Альвеолит – воспалительный процесс в альвеоле зуба, возникающий, как правило, после удаления зуба. Провоцирующим фактором для возникновения альвеолита является инфицирование кровяного сгустка в лунке, либо так называемая «сухая лунка», которая не защищена кровяным сгустком и поэтому в нее легко попадают патогенные микроорганизмы. Признаками возникшего альвеолита после удаления зуба являются: сильная боль, неприятное ощущение при касании к лунке языка, неприятный запах из лунки.

Альвеолопластика – хирургическая операция с целью сформировать структуру альвеолы перед установкой зубного протеза.

Альвеолотомия – хирургическая операция, при которой рассекается стенка альвеолы зуба. Показанием к такой операции является наличие осколков зуба после удаления, наличие непрорезавшихся зачатков зуба. Альвеолотомия всегда сопровождает операцию резекции верхушки корня зуба.

Альвеолэктомия – хирургическая операция по удалению так называемых альвеолярных возвышений, расположенных по краям альвеолы. Причин возникновения таких возвышений несколько: неправильно проведенное удаление зуба, отсутствие соседних зубов.

Альвеолярный абсцесс – острый гнойный воспалительный процесс в альвеоле зуба. Развивается постепенно после проведенного процесса лечения зуба, когда в тканях, окружающих зуб, осталась инфекция. Молочные зубы с признаками альвеолярного абсцесса подлежат удалению. Постоянные зубы с альвеолярным абсцессом подлежат эндодонтическому лечению.

Альвеолярный отросток – часть челюстной кости, на которой непосредственно расположены зубы.

Амелобласт – зародышевая клетка эпителия, участвующая в образовании зубной эмали. Непосредственно перед прорезыванием зубов эти клетки исчезают.

Амелобластома- доброкачественная одонтогенная опухоль. Развивается бессимптомно. Амелобластому можно обнаружить при рентгенологическом исследовании. Часто ее можно спутать с фолликулярной кистой. Возникает, как правило, у взрослых, а иногда в подростковом возрасте. Лечение исключительно хирургическое (кюретаж).

Амелогенез несовершенный – порок развития зубной эмали. При этом могут поражаться как молочные, так и постоянные зубы. Встречаются различные формы несовершенного амелогенеза: гипопластическая, гипокальцинированная, гипоматурационная. При этом эмаль может быть не полностью сформированной, недостаточно минерализованной (мягкой), пятнистой, тонкой, гладкой, коричневатого цвета. При лечении данной патологии рекомендуется реставрация коронками или адгезивными винирами.

Ампутация корня зуба – хирургическая операция, которая проводится в том случае, когда разрушен только корень зуба, а его коронковая часть не повреждена. При этом доступ к корню осуществляется путем отслоения лоскута в области зубодесневого кармана. Затем корень отрезают бором и удаляют. Данная операция показана при сложных случаях, когда корни зуба не поддаются обычному терапевтическому лечению.

Анамнез (история болезни) – включает в себя описание всех симптомов и этапов заболевания, что является важнейшим фактором для правильной диагностики. Включает в себя также обязательное описание предшествующих заболеваний, аллергии, семейных и профессиональных заболеваний, принимаемых лекарствах, факторов риска и прочее.

Ангиома – сосудистая опухоль, кожный дефект, который может сохраняться в течение всей жизни или исчезнуть внезапно. Существует несколько типов ангиом, различающихся цветом и размером. Некоторые из них, такие как гемангиомы, являются довольно распространенными среди новорожденных. При гемангиоме наблюдается чрезмерное расширение кровеносных или лимфатических сосудов. На коже возникают красные пятна различной интенсивности.

Анестезия – обезболивание, целью которого является удаление ощущений, особенно ощущения боли. Анестезия может быть применена для одного органа, области тела или для всего тела. Применение анестезии позволяет врачу качественнее и быстрее проводить различные манипуляции.

Анестезия местная – применяется для какой-то одной определенной области и, как правило, осуществляется с помощью инъекции местных анестетиков в ткани, а также путем применения обезболивающих гелей или спреев. Местный анестетик может быть применен как при терапевтических, так и при хирургических манипуляциях в стоматологии. При применении анестетиков необходимо руководствоваться соображениями безопасности, чтобы избежать аллергических реакций или анафилактического шока.

Анестезия общая (общий наркоз) – метод обезболивания, при котором происходит отключение сознания и полное отсутствие болевой чувствительности, что достигается с помощью применения внутривенных инъекций или вдыхания наркотических препаратов. При применении общей анестезии необходим постоянный мониторинг и контроль жизненно-важных функций: дыхания (частота дыхания, дыхательный объем, оксиметрия), гемодинамики (частоты сердечных сокращений и артериального давления, мышечного тонуса). Применение общего наркоза обязательно требует присутствия врача-анестезиолога.

Анестезия проводниковая – это один из способов местной анестезии, при котором анестетик действует непосредственно на нервные окончания.

Анкилоз зубов –слияние альвеолярной кости с цементом или дентином зуба в результате отсутствия или атрофии периодонтальной связки. Причиной является невыпадение одного из молочных моляров и отсутствие постоянного зуба.

Анодонтия – врожденное отсутствие зубов, что, как правило, сопровождается патологиями и в других органах. Анодотия бывает полной, когда отсутствует постоянный прикус, и частичной, когда наблюдается отсутствие, по меньшей мере, одного зуба.

Аномалии развития зубов – врожденные или приобретенные нарушения развития зубов, зубных рядов, челюстей, прикуса. Причины могут быть самого различного происхождения: врожденные (генетические), связанные с эндокринными нарушениями, аномалиями развития плода под влиянием негативных факторов, искусственное вскармливание, рахит, гиповитаминоз, нарушения в лор-органах (нос и миндалины). Аномалии развития зубов могут принимать самые разные формы: изменение цвета, количества или формы зубов, отсутствие зубов, наличие сверхкомплектных зубов, изменения величины зубов, структуры твердых тканей зубов, сроков прорезывания зубов, аномалии прикуса.

Антибактериальные средства – антибиотики, лекарственные средства антимикробного действия, используемые при лечении и профилактике бактериальных инфекций. Они либо убивают бактерии, либо замедляют их рост. Антибиотики не эффективны против вирусов, а их неправильное использование может привести к появлению устойчивых к антибиотикам микроорганизмов.

Антигистаминные средства –тип фармацевтических препаратов, которые противостоят рецепторам гистамина в организме. Существует два самых больших класса антигистаминных препаратов. H1используются для лечения аллергических реакций путем закапывания в нос при зуде, насморке и чихании, а также для бессонницы, головокружения. H2 используют для лечения заболеваний, вызванных избыточной кислотностью желудочного сока (пептической язвы, рефлюкса).

Антисептические средства – используются в стоматологии для удаления зубного налета в виде спреев, полосканий, гелей и т.п. Они не вызывают привыкания, не являются токсическими и имеют достаточно широкий антимикробный спектр действия. К ним относятся, например, хлоргексидин, мирамистин, листерин.

Аплазия – неправильное развитие клеток или тканей, задержка развития. Эта дисфункция обычно возникает сразу после рождения, не передается и может быть врожденной.

Артроз (остеоартроз) – результат деградации хряща, покрывающего концы костей в суставах. Суставный хрящ изнашивается и воспаляется, что может сопровождаться сильными болями.

Бактериальная инфекция – заболевание, вызванное бактериями, одноклеточными организмами. Существует огромное количество разнообразных бактерий, способных оказывать влияние на человеческий организм. В зависимости от типа бактерий, происходит заражение того или иного организма. Это может быть горло (бактериальная ангина), мочевой пузырь (цистит), сердце (инфекционный эндокардит). При сильном заражении в некоторых случаях бактериальная инфекция может привести к летальному исходу. Лечение бактериальных инфекций производится антибиотиками.

Беззубый рот (см. **Агенезия**)

Бензокаин – местный анестетик. Он присутствует в качестве активного ингредиента во множестве безрецептурных обезболивающих мазях, в частности, для облегчения состояния при афтозном стоматите. В сочетании, например, с антипирином (феназоном) бензокаин присутствует в ушных каплях для облегчения боли и удаления ушной серы.

Бородавка оральная – могут возникать на поверхностях языка, губ или внутренних слизистых поверхностях щек. Иногда маленькие белые бородавчатые образования могут появляться вокруг рта, при этом их количество может доходить до сотни.

Верхней губы уздечка - пленка, мембрана, складка, соединяющая верхнюю губу и десну. Если уздечка верхней губы слишком короткая, это может привести к нарушениям двигательной активности верхней губы, к проблемам грудного вскармливания, вызывая боль при сосании груди ребенком и боль в соске у матери. Кроме того, это может

нарушить правильное формирование зубного ряда и приводить к формированию диастемы (щели между верхними передними зубами). Для устранения дефекта применяют операцию френулотомии – рассечения уздечки. Операция занимает всего несколько секунд, после нее ребенок сразу может начать сосать грудь.

Внутренняя резорбция – рассасывание дентина корневых каналов после ампутации пульпы. Возникает через несколько месяцев после пульпотомии. Это может возникнуть в тех случаях, когда пораженная пульпа удалена не полностью, и часть измененной инфицированной ткани провоцирует распространение воспаления на устья корневых каналов.

Внутрипульпарная анестезия – применяется для глубокой анестезии пульпы в эндодонтии в том случае, когда другие способы анестезии не дали желаемых результатов. Этот способ анестезии крайне эффективен, но вначале является очень болезненным.

Врожденное отсутствие зубов (см. **Адентия**)

Вывих зуба – отрыв или смещение зуба в результате травмы, при котором происходит разрыв корневой части зуба или его лунки. Надо говорить об экструзивном вывихе, когда зуб выталкивается из лунки, и о навязчивом вывихе, когда зуб проталкивается в лунку (вколоченный зуб, интрузия). Если речь идет о вывихе молочного зуба, это может привести к повреждению находящегося под ним зачатка постоянного зуба, что в последующем может привести к пятнистости или гипоплазии эмали этого постоянного зуба.

Выпадение зубов – в норме выпадение молочных зубов происходит постепенно с последующей заменой их на постоянные зубы. Иногда у детей происходит преждевременное выпадение зубов, а также выпадение постоянных зубов в результате периодонтита, гипофосфатазии и пубертатного пародонтита. Чаще это затрагивает девочек.

Галитоз - см. Запах изо рта

Гемангиома- доброкачественная сосудистая опухоль. Чаще всего встречаются у детей первого года жизни и имеют врожденное происхождение. Располагается, как правило, на голове или на шее, а также в полсти рта (язык, слизистая оболочка губ и щек). Часто гемангиомы исчезают сами с возрастом.

Гематома - кровяная опухоль мягких тканей. Возникает при разрыве кровеносных сосудов. При этом в полости наблюдается скопление крови. Может возникнуть, в частности, при травме (сильный удар или перелом).

Гематома при прорезывании зубов – возникает за несколько недель до прорезывания молочного или постоянного зуба как результат травмы мягких тканей при жевании и разговоре. Такая гематома рассасывается после того, как зуб прорезался.

Гемисекция – хирургическая операция, выполняемая обычно на нижних молярах для сохранения корней зубов путем удаления одного из корней многокорневого зуба в том случае, когда этот корень сильно поражен, а остальные корни не затронуты. Операция гемисекции проводится с помощью специальной фрезы. Другие показания к гемисекции: поддесневой кариес, глубокий пародонтит на одном из корней, переломы корней (когда нужно сохранить один из корней).

Гермектомия – экстракция (удаление) зубов мудрости – третьих моляров верхней или нижней челюсти. У детей и подростков эти зубы еще развиты не полностью и должны быть удалены, если они неправильно расположены или поражены кариесом. Процедура болезненная, проводится под местной или даже общей анестезией и требует реабилитационного периода, поскольку бывают осложнения (отек шеи, кровотечение, боль, ограничение в открывании рта).

Гингивопластика – простая процедура, проводимая под местной анестезией, которая позволяет изменять форму десны (ремоделировать десну).

Гингивэктомия – простая процедура, позволяющая изменить высоту прилегания десны к зубу, удаление гиперемированных частей десны, заходящих на зубную эмаль. Используется в основном для эстетических целей.

Гиперплазия десен – увеличение в размерах мягких тканей десен во рту. Вызывается целым рядом факторов от беременности, до системных заболеваний. Гиперплазия десен может затруднять процесс пережевывания пищи и нарушать эстетику полости рта. Часто сопровождается кровоточивостью десен и болезненностью.

Гиперсаливация – слюнотечение, чрезмерное образование слюны. Иногда возникает у пациентов, которые не могут полностью держать рот закрытым. Часто гиперсаливация является предшественником рвоты. Также причинами гиперсаливации могут быть: водобоязнь, дефицит витамина В3, желудочно-пищевой рефлюкс, чрезмерное употребление крахмала, панкреатит, болезни печени, язвы во рту, инфекции полости рта, прием некоторых медикаментов.

Гиперодонтия (полиодонтия) – наличие сверхкомплектных зубов в дополнение к обычному зубному ряду. Такие зубы могут появиться в любом месте зубной дуги. Сверхкомплектный зуб в переднее-срединной области верней зубной дуги называется мезиодентом**.** Причинами гиперодонтии являются наследственные факторы, экология, Наличие сверхкомплектных зубов может привести к задержке развития нормальных зубов.

6. ПРИЛОЖЕНИЯ

6.1. Типовая программа предмета

ЎЗБЕКИСТОН РЕСПУБЛИКАСИ
ОЛИЙ ВА ЎРТА МАХСУС ТАЪЛИМ ВАЗИРЛИГИ

Рўйхатга олинди:

№ МД- 5510400-2015

2015 йил 16.07

Олий ва ўрта махсус таълим вазирлиги

201 йил "__" _____

БОЛАЛАР ЖАРРОХЛИК СТОМАТОЛОГИЯСИ
фанининг

ЎҚУВ ДАСТУРИ

Билим сохаси:	500 000	– Соғлиқни сақлаш ва ижтимоий таъминот
Таълим сохаси:	510 000	– Соғлиқни сақлаш
Мутахассислик:	5510400	– Стоматология

Тошкент – 2015

Ўзбекистон Республикаси Олий ва ўрта махсус таълим вазирлигининг 2015 йил "21" 08 даги "303" - сонли буйруғининг 7 - иловаси билан фан дастури рўйхати тасдиқланган.

Фаннинг ўқув дастури Олий ва ўрта махсус, касб-ҳунар таълими йўналишлари бўйича Ўқув-услубий бирлашмалар фаолиятини Мувофиқлаштирувчи Кенгашининг 2015 йил "16" 09 даги "4" - сонли баённомаси билан маъқулланган.

Фаннинг ўқув дастури Тошкент Тиббиёт Академиясида ишлаб чиқилди.

Тузувчилар

Юлдашев А.А. - Тошкент Тиббиёт Академияси Болалар стоматологияси кафедраси ассистенти

Абдуазимова Л.А. - Тошкент Тиббиёт Академияси Болалар стоматологияси кафедраси ассистенти, т.ф.н.

Такризчилар:

Абдукадыров А.А. - ТошВМОИ жаррохлик стоматологияси кафедраси профессори, т.ф.д.

Холматова М.А. - Тошкент Тиббиёт Академияси Жаррохлик стоматологияси кафедраси доценти, т.ф.н.

Фаннинг ўқув дастури Тошкент Тиббиёт Академияси Илмий-услубий Кенгашида кўриб чиқилган ва тавсия қилинган (2014 йил "26" 11 даги "4" - сонли баённома).

1. КИРИШ.

Ушбу ишчи дастур тиббиёт ОУЮларида стоматология факультетининг VII, VIII, IX ва X семестрларда болалар жаррохлик стоматологиясидан таълим бериш учун мўлжалланган. Дастур таълим стандартидаги шифокор – умумий стоматологни тайёрлаш малакавий характеристикаси, намунавий дастур асосида тузилган бўлиб болаларда учрайдиган асосий стоматологик касалликларни жаррохлик йўли билан даволаш хакидаги талабаларнинг умумий билимларини шакллантиришни назарда тутади. Болалар жаррохлик стоматологияси бўйича материаллар тиббий-биологик ва клиник фанлар билан мантикий богликликда ўрганилиб, талабаларни жаррохлик малаканинг кабул килиш етарли даражадаги асосий малакаларни эгаллашга йўналтириш оркали амалга оширилади.

2.Таълим максади ва вазифалари.

Таълим максади: болалар жаррохлик стоматологиясининг асосий билимлари бўйича назарий ва амалий билимларни ўргатиш, Ўзбекистон Республикасининг согликни саклаш системаси структурасини билувчи ва болаларга амбулатор-поликлиник жаррохлик стоматологик ёрдам кўрсатишга кодир бўлган умумий стоматолог – шифокорни тайёрлаш.

Таълим вазифалари:

- Талабаларга махаллий ва умумий огриксизлантириш техникасини ўтказиш хусусиятларини ва хар хил ёшдаги болаларда вактинчалик ва доимий тишларни олиш хусусиятларини ўргатиш.
- Юмшок ва суяк тўкимаси яллигланиш касалликларининг ривожланиш динамикасига усаетган организмнинг анатомо-морфологик хусусиятлари таъсирини ўргатиш.
- Болалар ЮЖС жарохатлари ва хосилалари клиник ва диагностик хусусиятларини ўргатиш.
- Талабаларга лаб ва танглай кемтиклари формалари хилма хиллигини классификациялашни, ёш болаларнинг ривожланишга дефектларнинг таъсирини ўргатиш.
- Тиш, огиз бўшлиги ва юздаги турли хил стоматологик касалликларда болаларга амбулатор жаррохлик ёрдами кўрсатишни ва госпитализация килишга кўрсатмаларни аниклашни талабаларга ўргатиш.

Ўқув юкламасини машғулотлар турига қараб тақсимланиши

Умумий иш хажми (соат)	Аудитория машғулотлари (соатда)		
	Жами	Маъруза	Амалий машғулот
4 курс	500	20	480
5 курс	1040	8	1032

3. Маърузалар курси

3.1. Маъруза матнлари режаси

Маъруза №	Маърузалар мавзуси	Соати
1.	Маъруза № 1. **Болаларда жаг суякларининг уткир ва сурункали одонтоген остеомиелити, клиникаси, ташхислаш ва даволаш принциплари.** ***Талабаларнинг мустакил тайёрланиши учун мавзулар****: Гематоген остеомиелит: этиологияси, патогенези, клиникаси, ташхиси ва даволаш усуллари.*	2
2.	Маъруза № 2. **Болаларда ЮЖС юмшок тукималарининг неодонтогенн ва одонтоген яллигланиш касалликлари. Клиникаси, ташжислаш ва даволаш**	2

	принциплари. ***Талабаларнинг мустакил тайёрланиши учун мавзулар****: Болаларда ЮЖС иннервацияси хусусиятлари; болаларда огриксизлантириш усуллари.*	
3.	Маъруза № 3. Болаларда **сулак безлари яллигланиш касалликлари. Болаларда юмшок тукималар, тиш ва юз суякларининг травматик жарохатлари.** ***Талабаларнинг мустакил тайёрланиши учун мавзулар****: Эпидемик паротитнинг* *клиник кечиши хусусиятлари; эпидемик паротитнинг асоратлари.*	2
4.	Маъруза № 4. **Болаларда чакка-пастки жаг бугими яллигланиш касалликлари** **Болаларда чакка-пастки жаг бугимининг иккиламчи деформацияловчи остеоартрози ва анкилози.** ***Талабаларнинг мустакил тайёрланиши учун мавзулар****:Болаларда чакка-пастки жаг бугими касалликлари.*	2
5.	Маъруза № 5. **Юз тугма кемтиклар. Этиологияси. Таснифи. Клиникаси.** ***Талабаларнинг мустакил тайёрланиши учун мавзулар****: Тил, пастки ва юкориги* *лаб юганчаларининг бирикиш аномалиялари ва уларни жаррохлик йули билан даволаш усуллари.*	2
6.	**Маъруза№ 6 Юз-тугма нуксонларини даволаш усуллари, диспа зацияси.** ***Талабаларнинг мустакил тайёрланиши учун мавзулар****:* *Болани операциядан кейин парваришлаш***.**	2
7.	**Маъруза № 7. Болаларда юз юмшок тукималари ва жаг суякларини усма ва усмасимон хосилалари Онкогенез. Клиника. Диагностика. Даволаш принциплари. Онкологик огохлик.** ***Талабаларнинг мустакил тайёрланиши учун мавзулар****: Юз- жаг сохасининг усмалари билан хасталанган болалрни диспансеризацияси*	2

3.2. Маърузалар мазмуни.

МАВЗУ № 1: БОЛАЛАРДА ОДОНТОГЕН УТКИР ВА СУРУНКАЛИ ОСТЕОМИЕЛИТНИ КЕЧИШИ, ТАШХИСЛАШ ВА ДАВОЛАШДАГИ ХУСУСИЯТЛАРИ

МАКСАД:

Болаларда уткир остеомиелитни ривожланиши, клиник кечишига таъсир этувчи махаллий ва умумий омиллар билан таништириш. Уткир О.О.О. киёсий ташхислашни, сурункали остеомиелитни клиник-рентгенологик шаклларини фарклашни ва даволаш усулларини холатини утказиш.

КУРИЛАДИГАН МАСАЛАЛАР:

Болаларда уткир одонтоген остеомиелитни ривожланишида сут ва доимий тишларни анатомик тузилишини ахамияти; ривожланаётган жаг суякларини ва кобигини инфекцияга моиллиги; О.О.болаларни усиш даври билан боглангган холда кечишини мухокама килиш.Касаллик боскичлари ва огирлик даражасини хисобга олиб даволаш режасини тузилишини куриб чикиш; уткир остеомиелитни сурункали шаклига утиш

сабабларини тушунтириш; Сурункали остеомиелитни клиник-рентгенологик шакилларини фаркларини таърифлаш ва даволаш режасини утказиш. Гематоген остеомиелит хакида маълумот бериш. Маъруза натижасида талабаларда бугунги кунда шу касалликни болаларда ривожланишига таъсир этувчи омилларни билиш, касалликни кечишидаги хусусиятларини болани усиш даврларидаги анатомо-физиологик хусусиятларига богланган холда куриш. Замонавий ташхислаш усуллари (У.З.Т. эхоостеометрия МРТ ва бошкалар) натижаларидан фойдаланиш. Бирламчи тахминий ташхис куйиш ва стационар даволашга курсатмаларни урганиши керак

МАВЗУ № 2: БОЛАЛАРДА ЮЗ-ЖАГ ЮМШОК ТУКИМАЛАРИНИ ОДОНТОГЕН ВА НООДОНТОГЕН ЯЛЛИГЛАНИШ КАСАЛЛИКЛАРИНИ ДАВОЛАШ, АСОСИЙ КЛИНИКАСИ ВА ДИАГНОСТИКАСИ

МАКСАД:

Болаларда ЮЖС одонтоген ва ноодонтоген яллигланиш касалликларини ривожланиши ва кечишида преморбид омиллари ва макроорганизмни резистентлигини ахамияти хакида тушунча ва билимларини ошириш.

ЕЧИЛАДИГАН МАСАЛАЛАР:

1. Кўрикда:

а) Болалар ЮЖС юмшок тукималарини яллигланиш касалликларининг учрашида ТМА 3-клиникаси «Болалар жаррохлик стоматология» булими мисолида.

б) Болаларни ЮЖС йирингли яллигланиш касалликларини чакирувчи инфекцияни тукимага тушиши ва ривожланиши.

2. Болаларда лимфоаденит, яллигланиши, инфильтрати, абсцесс, флегмонани клиник кечиши, усаетган организмни ёшига богликлигини тушунтириш.

3. Болаларда кечаётган йирингли яллигланиш касалликларини шакли ва ёшига асосланган даволаш усулларини ургатиш.

КУТИЛАЁТГАН НАТИЖАЛАР:

Маърузани тинглаб, талабалар куйидагиларни узлаштириб олишади: Яъни:

а) инфекцияларни тукималарга кириш йулларини солиштириш вазни, биологик даврларига караб узгариб туради.б) ЮЖС йирингли яллигланишни келиб чикишида асосан облигат анаэробларини спора хосил килмайдиган шаклдаги микроорганизмларни чакириши; касалликларни динамик кечиши; касалликларга хос булган махаллий ва умумий белгиларни билиш; болаларда учрайдиган яллигланиш касалликлар шакилларини киёсий ажратиш; Стационарда даволаниш курсатмаларини ургатиш; Бугунги кунда утказилаётган ташхислаш ва даволаш усулларини ва уларга кафедрани муносабатини тушунтириш

МАВЗУ № 3 «Болаларда сулак безлари ялликланиш касалликлари Болаларда юмшок тукималар, тиш ва юз суякларининг травматик жарохатлари» мавзусидаги маъруза матни»

Мақсад

• Талабаларга болаларнинг сулак безларини асосий анатомик ва физиологик тузилишининг ва касалликларини хусусиятларини баен этиш. Клиник кечими, ташхислаш ва даволаш принциплари.

• Хар хил ешдаги болаларни юз-жаг сохасини анатомик ва физиологик хусусиятларини, уларни жарохатни клиник куринишига ва кечимига таъсирини еритиб бериш.

Вазифалар

•Болаларнинг сулак безларини тузилишини анатом-физиологик хусусиятларини мухокама килиш,

•Сулак безлариниялликланиш касалликларини классификацияси, текшириш ва ташхислаш услубларини куриб чикиш,

• уткир носпецифик сиалоденит,Сурункалик носпецифик паренхиматоз сиалоденит,калкулез сиалоденитни хусусиятларини баен этиш.

• - юзнинг юмшок тукималарининг, огиз бушлиги аъзоларининг болаларни ешини эътиборга олган холда хусуксиятларини куриб чикиш.

•Сут ва доимий тишларни жарохатларини,классификациясини ва даволаш усулларини куриб чикиш.

•Юз суякларини синишини ,уларни клиник куринишини,сабабларини клиник кечимини, даволашни ва унинг натижаларини куриб чикиш.

МАВЗУ № 4. Болаларда чакка-пастки жаг бугими яллигланиш касалликлари. Болаларда чакка-пастки жаг бугимининг иккиламчи деформацияловчи остеоартрози ва анкилози.

Мақсад:

Талабаларни болаларда учрайдиган чакка пастки-жаг бугимининг яллигланиш касалликлари ,иккиламчи деформацияловчи остеоартрози ва анкилозининг диагностикаси, даволашни асосий принциплари билан таништири

Маърузанингвазифалари:

Болаларда ва усмирларда учрайдиган чакка -пастки жаг бугим (ЧПЖБ) касалликларининг классификацияси

• Болаларда учрайдиган чакка-пастки жаг бугимининг иккиламчи деформацияловчи остеоартрози ва анкилозининг этиопатогенези .

• Иккиламчи деформацияловчи остеоартрознинг Н.Н.Каспарова буйича А.А.Лимберг ва Г.П.Иоаннидис буйича анкилоз ва микрогенияни бир вактда бартараф этиш усуллари .

Иккиламчи деформацияловчи остеоартроз ва анкилозни даволашни асосий принциплари Билан таништириш ва ургатиш

МАВЗУ № 5. ЮЗНИНГ ТУҒМА НУКСОНЛАРИ. ЭТИОЛОГИЯСИ. КЛАССИФИКАЦИЯСИ. КЛИНИК КЎРИНИШЛАРИ.

Мақсад: юз тугма нуксонларининг этиологик факторлари, классификацияси хамда анатомо - функционал узгаришлари хакида замонавий маълумотлар бериш.

3. Масала: Юкори лаб ва танглай нуксонларини келиб чикиши - экзоген ва эндоген факторларининг талкини, экологик факторларга эътиборни каратиб, камконлик ва гестозларни хомила ва унинг тиш жаг тизимининг шаклланишида булган таъсири куриб чикиш.

Эмбриогенез схемаларида юз ривожланишининг нормада ва шу жараеннинг узгаришини киеслаб курсатиб бериш.

Юз – жаг сохаси ривожланишининг тугма нуксонларининг ММСИ ва Л.Е.Фролова буйича таснифланишларини замонавий усулларда курсатиб бериш ва юкори лаб ва танглай нуксонларини клиник кечишини тавсифлаш. Юз тугма нуксонларини атипик формалари хакида тушунча бериш.

4. Кутиладиган натижалар: маърузадан сунг талаба билиши керак: юкори лаб ва танглай нуксонларини эмбриогенези хакида тушунчага эга булиши, жараенни келиб чикишига таъсир килувчи факторларни билиш, тугма нуксонлар билан тугилган болаларни таниш, А.А. Колесов адабиетида келтирилган Л.Е. Фролова (1973й) буйича таснифланишидаги тугма нуксонларнинг клиник куриниши ва белгиларини билиш, юкори лаб кемтиги ва юкори лаб ва танглай кемтигида анатомик ва функционал бузилишларни билиш, суриш ва ютиниш механизмини билиш, нафас олиш актини бузилишини ва тез-тез юкори нафас йулларини ва ўпкани яллигланиб туриши.

МАВЗУ №6. МАЪРУЗА МАВЗУСИ: ЮЗ-ТУҒМА НУКСОНЛАРИНИ ДАВОЛАШ УСУЛЛАРИ. ДИСПАНСЕРИЗАЦИЯ.

Максад: Чегараланган лаб ва танглайни, бир томонлама кесиб утувчи ва икки томонлама кесиб утувчи кемтиклар даражасини хисобга олган холда жаррохлик, ортодонтик даволаш, операция утказиш муддатлари, тугма нуксонлар билан тугилган болаларни диспансеризацияси.

3.Қўйилган масалалар: Юкори лаб тугма кемтикларини жаррохлик даволаш усуллари:

1) Чизикли усуллар (Евдокимов, Лимберг, Миллард).
2) Учбурчакли лахтакдан фойдаланилган усуллар (Л.М. Обухова ва Теннисон).
3) Туртбурчакли лахтаклардан фойдаланилган усуллар (Хагедорн ва Ле Мезурье).

Танглай кемтикларини жаррохлик даволаш усуллари. Лимберг, Фролова-Махкамов буйича уранопластика усуллари.Операцияни ешга ва усулига богликлигини хисобга олган холда натижаларини солиштириш.

Мутахассис жаррох, ортодонт, логопед иш сурати ва диспансеризацияси. Ешга ва кемтик даражасига боглик холда даволаш режасини тузиш.

МАВЗУ №7. БУЛИМ: БОЛАЛАРДА ЮЗ-ЖАГ СОХАСИ УСМАЛАРИ. БОЛАЛАРДА ЮЗ ЮМШОК ТУКИМАЛАРИ ВА ЖАГ СУЯКЛАРИНИ УСМА ВА УСМАСИМОН ХОСИЛАЛАРИ.

МАЪРУЗА МАҚСАДИ: Болаларда юз жаг сохасида учрайдиган усмаларни хусусиятлари уларни ташхислаш ва даволаш принциплари билан таништириш.

МАЪРУЗА РЕЖАСИ:

1. Болаларн юз-жаг сохасида усмалари хакида статистик маълумот.
2. Онкогенез.
3. Усмалар таснифи.
4. Болаларда юзни юмшок тукималари усмаларини кесиш ташхислаш ва даволашдаги хусусиятлари: Гемангиомалар, Лимфангиомалар, Нейрофиброматоз, Пигментли невус дермоид киста
5. Болаларда юз-жаг суякларини усмаларини клиник рентгенологик семиотикаси.
6. Болаларда жаг суякларини усмаларини ташхислаш хусусиятлари ва айрим ўсмаларни даволаш.

2. АМАЛИЙ МАШҒУЛОТЛАР МАВЗУСИ

Машғулот №	Мавзу номи	Адабиёт ва соат
Маъруза № 1.	Болаларда жаг суякларининг ўткир одонтоген остеомиелит. Клиникаси, Ташхислаш ва даволаш хусусиятлари. Болаларда жаг суякларининг сурункали одонтоген остеомиелит. Талабаларнинг мустакил тайёрланиши учун мавзулар: Гематоген остеомиелит: этиологияси, патогенези, клиникаси, ташхиси ва даволаш усуллари.	7.1.1. 7.1.2. 7.2.12. 2
Маъруза № 2.	Болаларда ЮЖС юмшок тўкималарининг неодонтогенн ва одонтоген яллигланиш касалликлари. Клиникаси, ташхислаш ва даволаш хусусиятлари.	7.1.1. 7.1.2. 7.2.12. 2

	Талабаларнинг мустакил тайёрланиши учун мавзулар: Болаларда ЮЖС иннервацияси хусусиятлари; болаларда огриксизлантириш усуллари.	
Маъ руза № 3.	Болаларда сўлак безлари яллигланиш касалликлари. Болаларда чакка-пастки жаг бўгими яллигланиш касалликлари Талабаларнинг мустакил тайёрланиши учун мавзулар: Эпидемик паротитнинг клиник кечиши хусусиятлари; эпидемик паротитнинг асоратлари.	7.1.1. 7.2.12. 7.2.21. 7.2.22. 2
Маъ руза № 4.	Болаларда юмшок тўкималар, тиш ва юз суякларининг травматик жарохатлари. Болаларда чакка-пастки жаг бўгимининг иккиламчи деформацияловчи остеоартрози ва анкилози. Талабаларнинг мустакил тайёрланиши учун мавзулар: Болаларда чакка-пастки жаг бўгими касалликлари.	7.1.1. 7.2.12. 7.2.21. 7.2.22. 2
Маъруза № 5.	Юз тугма кемтиклар. Этиологияси. Таснифи. Клиникаси. Талабаларнинг мустакил тайёрланиши учун мавзулар: Тил, пастки ва юкориги лаб юганчаларининг бирикиш аномалиялари ва уларни жаррохлик йўли билан даволаш усуллари.	7.1.1. 7.2.4. 7.2.9. 7.2.12. 2
Маъ руза № 6.	Юз тугма кемтикларни даволаш усуллари. Диспансеризация килиш. Талабаларнинг мустакил тайёрланиши учун мавзулар: - Болани операциядан кейинги парвариш.	7.1.1. 7.2.5. 7.2.6. 7.2.7. 7.2.9. 7.2.12. 2
Ма ъруза № 7.	Болаларда ЮЖС ўсмалари. Онкогенез. Клиникаси. Ташхислаш. Даволаш принциплари. Онкологик эхтиеткорлик. Талабаларнинг мустакил тайёрланиши учун мавзулар: - ЮЖС ўсмалари бор болаларни диспансеризация килиш.	7.1.1. 7.2.12. 7.2.13. 7.2.14. 2

3. АМАЛИЙ МАШГУЛОТЛАР ТЕМАСИ

	аъруза мавзулари	**оат**	Амалий машгулотлар темаси	**Адабиёт**
		4	Болаларда стоматологик муолажаларда огриксизлантиришнинг хусусиятлари.	7. 1.1.

			Махаллий анестезия (аппликацион, регионар). Умумий огриксизлантириш. Кўрсатма ва унинг монелиги (томир оркали, мушак оркали, эндотрахеал). Умумий ва махаллий огриксизлантиришда кўлланиладиган препаратлар (уларнинг дозаси, концентрацияси).	7.1.2. 7.2.12.
			Мустакил машгулот: Болалар ешининг даврлари, унинг ешига караб хусусиятлари. Болалар стоматологиясида реанимация. Болалар жаг суякларини тузилиш.	7.1.1. 7.1.2. 7.2.12.
			Болалар доимий ва вактинчалик тишларни олиш техникаси. Тишларни олиш вактидаги ва кейинги асоратлар. Сут тишлари сугуришга кўрсатмалар. Доимий тишларни сугуришга кўрсатмалар. Болалар тиш сугуриш техникаси хусусиятлари. Сугуриш вактидаги ва сугуриш кейинги махаллий ва умумий характердаги асоратлар.	7.1.1. 7.1.2. 7.2.9. 7.2.12.
			Мустакил машгулот: Илдизларни сўрилиш муддати. Болаларни тиш сугуриш олдидан премедикация ва психоэмоционал тайёрлаш.	7.1.1. 7.1.2. 7.2.9. 7.2.12.
			Болаларда жаг суякларининг одонтоген периостит. Ўткир серозли периостит. Ўткир йирингли периостит. Сурункали периостит. Госпитализация учун кўрсатмалар. Ўткир ва сурункали периоститни даволаш.	7.1.1. 7.1.2. 7.2.9. 7.2.12.
			Мустакил машгулот: Юзнинг ривожланиши. Болаларда пулпит ва периодонтит кечишини хусусиятлари.	7.1.1. 7.1.2. 7.2.9. 7.2.12.
			Болаларда жаг суякларининг ўткир одонтоген остеомиелит. Этиология, патогенез, клиник манзараси. Ўткир остеомиелитни киёсий ташхислаш. Ўткир остеомиелитни даволаш.	7.1.1. 7.1.2. 7.2.9. 7.2.12.
			Мустакил машгулот:	7.

			Болаларда жаг тузилишини хусусиятлари. Болаларда аъзолар ва сисмавзулар тузилишининг хусусиятлари.	1.1. 7. 1.2. 7. 2.9. 7. 2.12.
			Сурункали одонтоген остеомиелит. Тасниф – 3 тури. Клиника ва киёсий ташхислаш. Сурункали остеомиелитни турига караб даволаш. Иччиламчи деформацияларни профилактикаси (ортодонтик даволаш).	7. 1.1. 7. 1.2. 7. 2.9. 7. 2.12. 7. 2.18.
			Мустакил машгулот: Остеомиелитда рентгенологик ўзгаришлар. Болаларни сурункали остеомиелит билан диспансеризация.	7. 1.1. 7. 1.2. 7. 2.9. 7. 2.18.
			Болаларда жаг суякларининг гематогенн ва посттравматик остеомиелит. Гематоген ва посттравматик остеомиелит. Юкори ва пастки жаг суякларда гематоген остеомиелитни клиник хусусиятлари. Гематоген остеомиелитни киёсий ташхислаш. Гематоген остеомиелитни даволаш. Юз суяклари травматик остеомиелити.	7. 1.1. 7. 1.2. 7. 2.9. 7. 2.18.
			Мустакил машгулот: Чакалокларда жаг ва юз суякларни тузилиш хусусиятлари.	7. 1.1. 7. 1.2. 7. 2.12.
			Лимфаденит. Болаларда ЮЖС яллигланиш инфильтрати ва аденофлегмоналари. Яллигланиш инфильтрат, целлюлит, аденофлегмоналарни тушунча ва клиникаси. Лимфаденит, яллигланиш инфильтратни киёсий ташхислаш, даволаш ва госпитализация кўрсатмалар.	7. 1.1. 7. 1.2. 7. 2.12.
			Мустакил машгулот: Юз ва бўйин лимфа тугунларни жойлашиш схемаси ва уларнинг функционал холати. Болаларда лимфа тугунларни тузилиш хусусиятлари.	7. 1.1. 7. 1.2. 7. 2.12. 7.

				2.15.
		4	Болаларда ЮЖС одонтоген абсцесс ва флегмоналар. Болаларда ешига караб абсцесс ва флегмоналар ривожланишида этиологик омиллар. Абсцесс ва флегмоналар жойлашишига караб клиникаси ва киёсий ташхислаш. Абсцесс ва флегмоналарни даволаш.	7. 1.1. 7. 1.2. 7. 2.12. 7. 2.15.
		2	**Мустакил машгулот:** Жаг ва юз сохасидаги актиномикоз.	7. 1.1. 7. 1.2. 7. 2.15.
		4	Сўлак безларининг ўткир ва сурункали яллигланиш касалликлари. Чакалокда паротит. Эпидемик паротит. Сурункали паренхиматоз ва интерстициал паротит. Калькулезли сиаладенит.	7. 1.1. 7. 1.2. 7. 2.15.
		2	**Мустакил машгулот:** Сўлак безларнинг анатомияси ва функцияси. Сиалография ва унинг ўтказилиши.	7. 1.1. 7. 1.2. 7. 2.12.
0		4	ЮЖС юмшок тўкималарнинг шикастланиши. Лат ейиш жарохатлар, кўйишлар ва ЮЖС совук олиши. Юз жарохатлари жаррохлик тозалаш хусусиятлари.	7. 1.1. 7. 1.2. 7. 2.12. 7. 2.15.
		2	**Мустакил машгулот:** Болалар жарохатлари турлари. Болаларда юмшок тўкималар тузилиши хусусиятлари. Стоматологияда чок материаллари.	7. 1.1. 7. 1.2. 7. 2.12. 7. 2.15.
1		4	Болаларда жаг суякларининг жарохатлари. Клиник манзараси. Ташхислаш. Шошилинг ёрдам. Болалар юз суяк синиш хусусиятлари. «Яшил новда» русумли суяк синиш. Юкори жаг синиши. Пастки жаг синиши. Болаларда синишларини даволаш.	7. 1.1. 7. 1.2. 7. 2.12. 7. 2.15. 7.

				2.18.
			Мустакил машгулот: Болаларда тиш жарохатлари. Ташхислаш, даволаш (тишнинг синиши ва чикиши). Юкори ва пастки жагнинг анатомик тузилиши хусусиятлари. Болалар жарохатланишини профилактикаси.	7.1.1. 7.1.2. 7.2.12. 7.2.15. 7.2.18.
2			Болаларда юкори ва пастки жагларининг жарохатланиши. Юкори ва пастки жаглар жарохатланиши этиологик омиллари. Юкори ва пастки жаглар жарохатланишини клиникаси.	7.1.1. 7.1.2. 7.2.12. 7.2.15. 7.2.18.
			Мустакил машгулот: ЧПЖБ анатомияси ва функцияси.	7.1.1. 7.2.12. 7.2.15.
3			Юкори лаб ва тил юганчаларини пластикасида огриксизлантириш усулини танлаш. Тил, лаб киска тизгинларда анатомик ва функционал ўзгаришлар. Уларни бартараф этиш муддатлари. Юкори лаб киска тизгинларда компактостеотомия, кўрсаткичлар ва ўтказиш усуллари. Тил тизгинларини кискариш даражалари.	7.1.1. 7.1.2. 7.2.12. 7.2.15.
			Мустакил машгулот: Хорошилкина бўйича тил юганчасини кискалиги даражалари. Френулотомия ва френулоэктомия.	7.1.1. 7.2.15.
4			Юкориги лаб тугма кемтиги. Таснифи. Клиникаси. Ташхислаш. Эрта функционал бузилишлар, уларни бартараф килиш йўллари. Юкори лаб кемтигида анатомик ўзгаришлар. Юкори лаб кемтигида функционал ўзгаришлар ва уларни бартараф этиш. Юкори лаб кемтиги таснифи. Юкори лаб кемтиги клиникаси ва киёсий ташхиси.	7.1.1. 7.1.2. 7.2.12. 7.2.15.
			Мустакил машгулот: ЮЖС эмбриогенези. Хомила эмбриогенези даврида критик даврлар.	7.1.1. 7.2.15.

5			5	Юкориги лаб тугма кемтигинини жаррохлик йўли билан даволаш муддатлари ва усуллари.	7.1.1. 7.1.2. 7.2.7. 7.2.12.
			2	**Мустакил машгулот:** Хейлопластика вактида ва хейлопластикадан кейинги асоратлар.	7.1.1. 7.2.12. 7.2.15.
6			5	Танглай тугма кемтигини. Таснифи. Клиникаси. Ташхислаш. Эрта функционал бузилишлар ва уларни бартараф килиш усуллари.	7.1.1. 7.1.2. 7.2.5. 7.2.11.
			2	**Мустақил машгулот:** Танглай анатомияси. Юмшок танглай мушакларининг иннервацияси ва кон билан таъминланиши.	7.1.1. 7.1.2. 7.2.12.
7			5	Танглай тугма кемтигинини жаррохлик йўли билан даволаш муддатлари ва усуллари. Боланнг операциядан кейинги парвариш. Медикаментоз даволаш.	7.1.1. 7.1.2. 7.2.5. 7.2.8.
			2	**Мустакил машгулот:** Танглай кемтига бўлган беморни операцияга тайёрлаш. Операциядан кейин жарохатни парваришлаш.	7.1.1. 7.2.10. 7.2.12.
8	,6		4	Юз атипик тугма кенгаймалари. Клиникаси. Ташхислаш. Жаррохлик даволаш усуллари.	7.1.1. 7.1.2. 7.2.12. 7.2.15.
			2	**Мустақил машгулот:** Юз-жаг сохаси эмбриогенези.	7.1.1.

			Ривожланишнинг кичик аномалиялари.	7.1.2. 7.2.15.
9			Юз тугма кисталари ва окмалари. Этиологияси. Клиник кўриниш. Ташхислаш, киёсий ташхислаш. Жаррохлик даволаш усуллари.	7.1.1. 7.1.2. 7.2.17. 7.2.19.
			Мустақил машгулот: Фистулография. Техника ва кўрсатмалар. ЮЖС киста ва оХма йулларини текшириш усуллари.	7.1.1. 7.1.2. 7.2.12. 7.2.18. 7.2.19.
0			Болаларда чакка-пастки жаг бўгимининг касалликлари. Таснифи. Бирламчи-суяк жарохатлари ва касалликлари.	7.1.1. 7.1.2. 7.2.12. 7.2.15.
			Мустақил машгулот: ЧПЖБ анатомияси. ЧПЖБ патологияси бўлган беморни функционал ўзгаришлари.	7.1.1. 7.1.2.
1			Бирламчи-суяк жарохатларини жаррохлик даволаш усуллари. ЧПЖБнинг функционал касалликлари. ЧПЖБнинг функционал касалликлари. Таснифи, этиологияси ва давоси.	7.1.1. 7.1.2. 7.2.12.
			Мустақил машгулот: Бошлангич суяк патологияси даволашида ортодонтик даволашнинг ахамияти. Бошлангич суяк-бўгимлар патологиясининг профилактикаси.	7.1.1. 7.1.2. 7.2.18. 7.2.19.
2			Болаларда ЮЖС хосилалари. Таснифи. Ташхислаш ва даволаш умумий принциплари. Онкологик эхтиеткорлик. Ўсманинг этиологияси.	7.1.1. 7.1.2.

				Болаларнинг ўсмасининг хусусиятлари. Болаларнинг ўсмасини текшириш усуллари. Ўсмаларнинг ташхислаш ва даволаш. Онкологик эхтиеткорлик.	7.2.12. 7.2.13. 7.2.14. 7.2.16. 7.2.19.
			2	**Мустакил машгулот:** Клиник хавфсиз ва хавфли ўсмаларнинг хусусиятлари. Ўсмаларнинг таснифи.	7.2.13. 7.2.19.
3			5	Болаларда ЮЖС хавфсиз ўсмалари (папиллома, фиброма, липома, рабдомиома, миобластома). Юз ва огиз бўшлиги юмшок тўкималарининг хосилалари (папилломатоз, фиброматоз десен, пиоген гранулема, гигантхужайрали эпулис, дермоид киста). Папиллома, фиброма, липома, рабдомиома, миобластома. Этиологияси, клиникаси, ташхиси ва давоси. Ўсмасимон касалликлар (папилломатоз, фиброматоз десен, пиоген гранулема, гигантхужайрали эпулис, дермоид киста). Этиологияси, клиникаси, киёсий ташхиси ва давоси.	7.1.1. 7.2.12. 7.2.13. 7.2.14. 7.2.18. 7.2.19.
4			5	Юз юмшок тўкимаси хавфсиз ўсмалари (гемангиома, лимфангиома, нейрофиброматоз, невуслар). Гемангиома (таснифи, асосий клиник белгилари ва киёсий ташхиси). Гемангиомаларнинг даволаш усуллари. Лимфангиома. Унинг шакллари. Клиникаси, киёсий ташхиси ва давоси. Нейрофиброматоз ва унинг этиологияси, клиникаси ва даволаш. Невус ва унинг таснифи, клиникаси, киёсий ташхиси ва даволаш.	7.1.1. 7.1.2. 7.2.12. 7.2.13. 7.2.14. 7.2.19.
5			4	Сўлак безлари ўсмалари ва кисталари. Полиморф аденомалар ва уларнинг клиникаси, ташхиси ва даволаш. Мономорф аденомалар ва унинг ташхиси. Мукоэпидермоид ва аденокисталар (клиникаси ва даволаш).	7.1.1. 7.1.2. 7.2.12. 7.2.13. 7.2.14. 7.2.19.
			2	**Мустакил машгулот:**	

			Сўлак безларнинг анатомияси.	
6			Жагларнинг остеоген ўсмалари (остеома, хондрома. Остеобластокластома, гемангиома, миксома). Остеома. Клиникаси, киёсий ташхиси ва даволаш. Хондрома. Клиникаси, киёсий ташхиси ва даволаш. Остеобластома. Клиникаси, киёсий ташхиси ва даволаш. Остеобластоманинг литик шакллари. Суяк ички гемангиомалари ва унинг ташхиси ва давоси.	7.1.1. 7.1.2. 7.2.12. 7.2.13. 7.2.14. 7.2.19.
			Мустақил машгулот: Рентенологик маназара ўсмаларни ташхисида атроиб. Рентгенологик такланмалари. Гемангиома даволашида биологик усуллари. Жагларнинг миксомаси.	7.1.1. 7.1.2. 7.2.12. 7.2.13. 7.2.14. 7.2.19.
7			Юз суякларининг ўсмасимон ўзгаришлари (фиброз дисплазия, херувизм, Олбрайт синдроми, эозинофил гранулема). Фиброз дисплазия. Клиник кечиши. Рентгенологик кўриниши. Киёсий ташхислаш. Херувизм. Клиника. Рентген кўриниши ва киёсий ташхислаш. Олбрайт синдроми. Клиникаси. Эозинофил гранулема. Касаллик клиник кечиш боскичлари, киёсий ташхиси ва давоси. Рентгенологик кўриниш.	7.1.1. 7.1.2. 7.2.12. 7.2.13. 7.2.14. 7.2.19.
			Мустақил машгулот: Ортопантомография. Замонавий рентген усуллари (УЗИ, ЯМР, КТ).	
8			Одонгоген ўсмалар ва ўсмасимон хосилалар (амелобластома, одотома, одонтоген фиброма, цементома). Жаг кисталари. Амелобластома. Этиологияси, турлари, рентген манзараси, дифференциал диагностикаси, даволаш. Одонтома. Этиологияси, турлари, рентген манзараси, дифференциал диагностикаси, даволаш. Цементома. Этиологияси, турлари, рентген манзараси, дифференциал диагностикаси, даволаш. Жаглар кисталари. Этиологияси, турлари, рентген манзараси, дифференциал диагностикаси, даволаш.	7.1.1. 7.1.2. 7.2.12. 7.2.13. 7.2.14. 7.2.19.

		2	**Мустақил машгулот:** Кисталар даволашни болаларда узига хослиги (цитотомия, цистэктомия). Кесув канали кистаси, глобуломаксилляр ва посттравматик кисталар.	7.1.1. 7.1.2. 7.2.12.
9		4	Жаг суякларни хавфли ўсмалари. Ўсмаларни олгандан кейинги болалар реабилитацияси. Жаглар остеосаркомаси. Клиникаси, дифференциал диагностика, даволаш. Жаглар фибросаркомаси Рентген-манзара, даволаш. Юинг саркомаси. Клиникаси, дифференциал диагностикаси, даволаш. Болаларда ўсмалар олингандан кейинги реабилитация ахамияти. Ортодонтик даволаш.	7.1.1. 7.1.2. 7.2.12. 7.2.13. 7.2.14. 7.2.19.
		2	**Мустақил машгулот:** Ретикулосаркома. Хавфли ўсмаларнинг рентгенологик манзараси.	7.1.1. 7.1.2. 7.2.19.
0	,7	4	ЮЖС ривожланишининг тугма пороклари, ўсмалари ва бошка стоматологик касал болаларни диспансеризация килиш. Юз ривожланиш нуксони билан бўлган болалар 5та диспансер гурухлари. Тугма ривожланиш пороклари билан огриган болаларни диспансеризацияда педиатр, логопед, ЛОР ва жаррохларни ахамияти.	7.1.1. 7.1.2. 7.2.9. 7.2.10. 7.2.12. 7.2.15. 7.2.19.
		2	**Мустақил машгулот:** Тугма ривожланиш нуксони билан болаларда тиббий-генетик маслахатларни тутган ўрни.	7.1.1. 7.1.2. 7.2.9. 7.2.10. 7.2.12.

ЎҚУВ АМАЛИЁТИ.

	М	С	Амалий машгулот номланиши ва уни	Ада

	аъруза. №	оат	мазмуни	биёт
	1	2	Амбулатор шароитида кабул килинган беморларини касаллик тарихини тулдириш.	7.1.1. 7.1.2.
	2,3	2	Мандибуляр огриксизлантириш техникасини ўзлаштириш.	7.1.1. 7.1.2. 7.2.13.
	3	2	Махаллий инфильтрацион ва аппликацион огриксизлантириш техникасини ўзлаштириш.	7.1.1. 7.2.13.
	4	2	Сут тишларини олиш техникасини ўзлаштириш.	7.1.1. 7.2.13.
	3	2	Доимий тишларини олиш техникасини ўзлаштириш.	7.1.1. 7.1.2. 7.2.10. 7.2.13.
	1	2	Тиш олинган истанчани парвариш килишни ўрганиш.	7.1.1. 7.1.2. 7.2.13.
	2	2	Кемаларни ўтказишни ва операциядан кейин яраларни парвариш килишни ўрганиш.	7.1.2. 7.1.3. 7.2.10. 7.2.13.
	3	2	Периостит, абсцесс ва флегмоналарда кайта боглам ўтказиш муолажасини ўтказишни ўрганиш.	7.1.1. 7.1.2. 7.2.10. 7.2.13.

	1	2	Жарохатларни характерини йигич ўтказишни ўрганиш.	7.1.1. 7.1.3.
0	1	2	Турли хайвонлар томонидан жарохатларда ишлов бериш техникаси ўрганиш.	7.1.2. 7.2.10.
1	2	2	Юз ва жагларда боглам лар ўтказишни ўрганиш.	7.1.3. 7.2.13. 7.1.2.
2	1	2	Тиш катайчиси ва уни атрофи тўкималарданкон кетиши тухтатишни ўрганиш.	7.1.2. 7.2.13. 7.1.1.
3	1	2	Сўлак безига антисептик, рентгеноконтраст моддаларни даволаш максадида дорини чикарув йўли оркали юборишни ўрганиш.	7.2.16. 7.1.1. 7.2.10.

6. ЎЗЛАШТИРИШ НАЗОРАТИ.

Ўзлаштириш назорат килиш талабалар билимини рейтинг мезони асосида бахолаш билан амалга оширилади. 100% ли рейтинг балли деб маълум бир фаннинг жами ўкув соатлари кабул килинади.

Бундан 55% жорий назоратга ажратилади. Ажратилган баллни ЖНлар сонига бўлиб, битта машгулотнинг юкори балли аникланади. Умумий баллнинг 30%и оралик назорат (ОН), колган 15%и эса якуний назорат (ЯН) учун белгиланади.

Хар бир семестр давомида 2та ОН (семестр ўртасида ва охирида) ўтказилади. Факат ОНлар назоратда тутилган семестрларда (8 ва 10 семестрлар) ОН 1 марта семестр ўртасида ўтказилади.

ОН огзаки ёки ёзма сўров, тест, «OSCE» услуби ва х.к.лар каби назоратларни куллаш билан ўтказилиши мумкин.

Талабаларнинг Яни 8 ва 10 семестрлар охирида аттестация ва давлат аттестацияси билан ўтказилади. ЯН албатта тест ва сухбат асосида амалга оширилади.

Фан бўйича талабанинг семестр (ўқув йили) давомидаги ўзлаштириш кўрсаткичи 100 баллик тизимда баҳоланади.

ЖОРИЙ БАҲОЛАШ (ЖБ)

ЖБда фаннинг ҳар бир мавзуси бўйича талабанинг билими ва амалий кўникмаларини аниқлаб бориш кўзда тутилади ва у амалий машғулотларда амалга оширилади. Баҳолашда талабанинг билим даражаси, амалий машғулот материалларини ўзлаштириши, назарий материал муҳокамасида, шунингдек, амалий билим ва кўникмаларни ўзлаштириш даражаси (яъни назарий ва амалий ёндошувлар) ҳисобга олинади.

Кафедрада ЖБ оғзаки, ўргатувчи-назорат тарқатма материаллари билан ишлаш, гистологик препаратларни ўрганиш ва диагностика қилиш шаклида амалга оширилади

Хар бир машғулотда барча талабалар баҳоланади.

Талабалар билимини жорий баҳолашда қуйидаги мезонлар инобатга олинади:

№	Ўзлаштириш (%) ва балларда	Баҳо	Талабанинг билим даражаси
1.	96-100	Аъло «5»	Талаба асосий мавзу буйича ўқитувчининг берган саволларига тўлиқ жавоб берди. Тузилма ёки аъзоларнинг тузилишини ва вазифасини билади. Ахамияти хақида мустақил ва мантиқан фикрлай олади. Ситуацион (вазиятли) саволларга аниқ жавоб беради. Ўқитувчи сўраган тузилманинг номини айтади ва кўрсата олади.
2.	91-95	Аъло «5»	Талаба асосий мавзу бўйича ўқитувчининг берган саволларига тўлиқ жавоб берди. Тузилма ёки аъзоларнинг тузилишини ва вазифасини билади. Ахамияти хақида мустақил ва мантиқан фикрлай олади. Ситуацион (вазиятли) саволларга аниқ жавоб беради.
3.	86-90	Аъло «5»	Талаба асосий мавзу бўйича ўқитувчининг берган саволларига тўлиқ жавоб берди. Тузилма ёки аъзоларнинг тузилишини ва вазифасини билади. Ахамияти хақида мустақил ва мантиқан фикрлай олади. Ситуацион (вазиятли) саволларга ўқитувчи ёрдамида жавоб беради.
4.	81-85,9	Яхши «4»	Талаба асосий мавзу бўйича ўқитувчининг берган саволларига тўлиқ жавоб берди. Тузилма ёки аъзоларнинг тузилишини ва вазифасини билади. Ситуацион (вазиятли) саволларга тўлиқ жавоб бермади.
5.	76-80	Яхши «4»	Талаба асосий мавзу бўйича ўқитувчининг берган саволларига тулик жавоб берди. Тузилма ёки аъзоларнинг тузилишини ва вазифасини билади. Ситуацион (вазиятли) саволларга жавоб беришда қийналади.
6.	71-75	Яхши «4»	Талаба асосий мавзу бўйича ўқитувчи берган саволларининг айримларига жавоб берди. Тузилма ёки аъзоларнинг тузилиши ва вазифасини билади.
7.	66-70,9	Қониқарли «3»	Талаба асосий мавзу бўйича ўқитувчининг берган саволларига тўлиқ жавоб бермади. Аъзолар тузилишини билади. Ахамияти ҳақида фикрлай олмайди.
8.	61-65	Қониқарли «3»	Талаба асосий мавзу бўйича ўқитувчининг берган саволларига тўлиқ жавоб бермади. Аъзоларнинг тузилишини ўқитувчи ёрдамида айтади. Ахамияти хақида фикрлай олмайди.
9	55-60	Қониқа	Талаба асосий мавзу бўйича ўқитувчининг

.		рли «3»	берган саволларига тўлиқ жавоб бера олмади. Аъзоларнинг тузилиши ва вазифаси,уларнинг аҳамияти хақида мустақил ва мантиқан фикрлай олмайди. Ситуацион (вазиятли) саволларга жавоб бера олмайди.
10.	0- 54	Қониқарсиз «2»	Талаба асосий мавзуни билмайди, аниқ тасаввурга эга эмас. Мавзу бўйича материални билмайди.

ТАЛАБА МУСТАҚИЛ ИШИНИ БАҲОЛАШ

Талаба мустақил ишини ташкил этишда ҳар бир талабанинг академик ўзлаштириш даражаси ва қобилиятини ҳисобга олган холда қуйидаги шакллардан фойдаланилади:

- айрим назарий мавзуларни ўқув адабиётлари ёрдамида мустақил ўзлаштириш;
- берилган мавзу бўйича ахборот (реферат) тайёрлаш;
- амалий машғулотларга тайёргарлик кўриш;
- фаннинг бўлимлари ёки мавзулари устида махсус ёки илмий адабиётлар (монографиялар, мақолалар) бўйича ишлаш ва маърузалар қилиш;
- илмий мақола, анжуманга маъруза тезисларини тайёрлаш.
- презентация қилиш.

Талаба мустақил ишига раҳбарлик қилиш машғулотларни бевосита олиб борувчи ўқитувчи томонидан амалга оширилади.

Талабанинг мустақил иши мустақил иш учун ажратилган максимал 5 балл хисобидан баҳоланади ва натижаси фани бўйича талабанинг умумий рейтингига киритилади.

Кафедра томонидан талаба мустақил ишини назорат қилиш турлари ва уни баҳолаш мезонлари факультет Илмий кенгашида тасдиқланган. Мустақил ишларни баҳолаш мезонлари талабаларга ўқув йили (семестри) бошланиши олдидан методик материаллар билан бирга тарқатилади.

Мустақил иш бўйича белгиланган максимал рейтингининг 55% дан кам балл тўплаган талаба гистология фани бўйича ЯН га қўйилмайди.

Талабаларнинг мустақил ишлари бўйича ўзлаштириши мунтазам равишда талабалар гуруҳларида, кафедра йиғилишларида муҳокама қилинади.

Талабанинг мустақил иши кафедра архивида рўйхатга олинади ва ўқув йили мобайнида сақланади.

фани бўйича талабаларнинг мустақил ишини баҳолаш мезонлари

	Балл (фойизда)	Баҳо	Талабанинг билим даражаси
.	86-100	Аъло «5»	Мустақил иш шакли - презентация. Талаба мавзуни чуқур ўзлаштирган, материални слайдлар шаклида тайёрлаган, уларни кўрсатиб тушунтириб бера олади, маълумотлар тўплашда интернетдан фойдаланган, мунозаларда фаол қатнашади, мантиқан фикрлай олади.
.	71-85	Яхши «4»	Мустақил иш шакли - маъруза. Талаба мавзуни ўзлаштирган, маълумотлар йиғишда интернетдан фойдаланган, мунозаларда фаол қатнашади, мантиқан фикрлай олади.
.	55-70	Қониқарли «3»	Мустақил иш шакли - реферат. Талаба мавзуни тушунади, мунозараларда қатнашиши, мантиқан фикрлаши суст.
	0-55	Қониқарсиз	Мавзу бўйича материални билмайди,

.		«2»	мустақил иш хеч қандай шаклда бажарилмаган.

ОРАЛИҚ БАҲОЛАШ

ОБда фаннинг бир неча мавзуларини қамраб олган бўлими ёки қисми бўйича машғулотлар ўтиб бўлингандан сўнг, талабанинг назарий билимлари баҳоланади ва унда талабанинг муайян саволга жавоб бериш ёки муаммони ечиш маҳорати ва қобилияти аниқланади.

кафедрасида ОБ ўқув йилида 2 маротаба: умумий гистология ва хусусий гистология бўлимлари бўйича ўтказилади. ОБ га ўқув машғулотларидан қарзи бўлмаган талабалар қўйилади.

ОБ Илмий кенгаш томонидан тасдиқланган, кафедра мажлисининг қарори билан ёзма ёки оғзаки сўров ва гистологик препаратларни диагностика қилиш шаклларида ўтказилади. ОБ буйича белгиланган максимал рейтинг балининг 55%дан кам балл туплаган талаба ЯБга қўйилмайди.

ОБ БАХОЛАШ МЕЗОНЛАРИ

	Балл	Баҳо	Талабанинг билим даражаси
.	86-100	Аъло «5»	Билетда берилган 3 та саволга ва вазиятли масалага талаба аниқ жавоб берган. Саволларнинг моҳиятини тушунади, мустақил фикрлай олади, масалага ижодий ёндошади.
.	71-85	Яхши «4»	Билетда берилган 3 та саволга ва вазиятли масалага талаба аниқ жавоб берган. Саволларнинг моҳиятини тушунади.
.	55-70	Қониқарли «3»	Билетда берилган 3 та саволга ва вазиятли масалага талаба тўлиқ жавоб бермаган.
.	0-55	Қониқарсиз «2»	Билетда берилган 3 та саволга ва вазиятли масалага талаба жавоб бермаган. Саволларнинг моҳиятини тушунмайди.

ЯКУНИЙ БАҲОЛАШ

Болалар стоматологияси кафедрасида ЯБда талабанинг билим ва кўникмалари фаннинг умумий мазмуни доирасида бахоланади. ЯБ фан бўйича ўқув машғулотлари тугаганидан сўнг Илмий Кенгаш қарори билан 2 босқичда: кафедрада (ОСКЭ) ва тест марказида тест синовии шаклида ўтказилади.

ЖБ, ТМИ ва ОБга ажратилган умумий балларнинг ҳар биридан саралаш балини тўплаган талабага ЯБга иштирок этиш хуқуқи берилади.

ИНФОРМАЦИОН-УСЛУБИЙ ТАЪМИНОТ.

Мазкур фанни ўқитиш жараёнида таълимнинг замонавий методлари, педагогик ва ахборот-коммуникация технологиялари қўлланилиши назарда тутилган:

1. барча мавзулар бўйича маъруза машғулотларида замонавий компьютер технологиялари ёрдамида фотосуратлар, видеофильмлар презентацион ва электрон дидактик технологиялардан:

- фан бўйича яратилган видео- ва кинофильмлар, замонавий электрон дарсликлар ва компьютер дастурларидан фойдаланиш;

- фаннинг умумий ва хусусий бўлимларига тегишли мавзуларида ўтказиладиган амалий машғулотларда ақлий ҳужум, қора қути, ўргимчак ини, гуруҳли фикрлаш педагогик технологияларини қўллаш назарда тутилади.

Болалар жаррохлик стоматологияси фанидан фойдаланилган адабиётлар рўйхати

Асосий

1. Колесов А.А. – Стоматология детского возраста. М., 1991г. 463 бет.

2. Персин Л.П. Стоматология детского возраста 2003г

3. Харьков Л.В.Хирургическая стоматология и челюстно-лицевая хирургия детсого возраста Год издания: 2005г.

4. Виноградова Т.Ф. – Стоматология детского возраста. М., 1987г. 425 бет.

5. By Henry B. Clark – Practical Oral Surgery. Philadelphia., 1980y.

Қўшимча адабиётлар

4. Бернадский М.И. – Травматология и восстановительная хирургия челюст-но-лицевой области. Киев. 2003г.

5. Бельченко В.А. Черепно-лицевая хирургия Год издания: 2006Издательство: М МИА

6.Виноградова Т.Ф.- Диспансеризация детей у стоматолога М ,1998г.

7.Губайдуллина Е.Я., Цегельник Л.Н. Практическое руководство по поликлиническому разделу хирургической стоматологии Год издания: 2007 Изда-тельство: Медицинское информационное агентство

8.Лукьяненко А.В. Ранения лица иллюстрированное руководство Год издания: 2003 Издательство: Москва: Медицинская книга Количество страниц: 160, с

9.Карапетян И.С. Опухоли и опухолеподпбные поражения органов полости рта, челюстей, лица и шеи Год издания: 2004 Издательство: М.: ООО «Медицинское информационное агентство»

10.Колесов А.А. Новообразования лицевого скелета.М.1989г

11.Малышев В. А., Б. Д. Кабаков. Переломы челюстей Год издания: 2005

Издательство:СПб.: СпецЛит

12.Пачес А.И. – Опухоли головы и шеи. М., 2004г.

13.Рабухина Н.А. – Рентгенодиагностика некоторых заболеваний зубочел-юстной системы. М., 2006г.

14.Рогинский В.В. Воспалительные заболевания в челюстно-лицевой области Москва 1998г.

15.Рузин Г.П. Краткий курс лекций по хирургической стоматологии и челюстно-лицой хирургии Год издания: 2006 Издательство: Киев: Книга плюс

16.Робустова Т. Г. Одонтогенные воспалительные заболевания Год издания: 2006 Издательство: М.: ОАО «Издательство Медицина»

17.Соловьев М.М. Пропедевтика хирургической стоматологии Год издания: 2007 Издательство: МЕДпресс-информ

18.Супиев Т. К. Травмы челюстно-лицевой области у детей Год издания: 2003

19.Издательство:М.:МЕДпресс-информ

20.Федяев И.М., Байриков И.М., Белова Л.П., Шувалова Т.В. Злокачественные опухоли челюстно-лицевой области Год издания: 2000 Издательство: Москва: Медицинская книга.

21.Фролова Л.Е. Классификация расщелины верхней губы ва неба. Актуальные проблемы стоматологии детского возраста. М., 1974г., стр.63-65.

22.Фролова Л.Э., Махкамов Э.У. – Способы пластики твердого неба при врожденных расщелинах неба. Стоматология., 1976г., №3, стр.56-58.

23.Фролова Л.Е. Методы оперативного лечения врожденных расщелин неба. Стоматология., 1977г. №5, стр.63-65.

24. 16. McKinzie J.P., Clinical Pearls: Fever and facial swelling. Buccal cellulitis. //Acad Emerg Med .-1998.- 5(4).- 347 P. 368-370.

25. Clancy C., Mehra P., Wu J. Formation of a facial hematoma during endodontic therapy //J. Am. Dent. Assoc. -2000.- 131(1).-P. 67-71.

26. Интернет маълумотлари қуйидаги сайтлардан олинди: www: stomat-burg.ru/statc., //authors.bookprice.ru/author-supiev.html., //detstom. narod. ru., dentalservice narod. ru., detstom. org. ru, //itlab.anitex.by/msmi/files/st-stdv99.rtf.

6.2. СТРУКТУРА

РАБОЧЕЙ ПРОГРАММЫ УЧЕБНЫХ ДИСЦИПЛИН

Рабочая программа учебной дисциплины должна включать:

1. Введение

Данная программа на современном уровне предусматривает формирование у студентов научных знаний о хирургическом лечении основных стоматологических заболеваний у детей. Материалы по детской хирургической стоматологии изучается в логической связи с медико-биологическими и клиническими дисциплинами и реализуется путем нацеления студентов на овладение основными навыками, достаточным для амбулаторно-поликлинического приема хирургических стоматологических больных детей.

1.1. Цели и задачи дисциплины

Цель: Учебно-методический комплекс составлен на основе Государственного образовательного стандарта и квалификационной характеристики подготовки врача общего стоматолога. Она предусматривает формирование у студентов научных знаний о хирургическом лечении основных стоматологических заболеваний у детей.

Задачи:

1) Обучить студентов последовательному выполнению этапов удаления молочного зуба у детей.

2) Научить студентов выявлять клинические признаки, характерные для острого одонтогенного остеомиелита челюстей у детей, определить тяжесть состояния больного и показания к неотложной госпитализации.

3) Обучить студентов проведению первичной хирургической обработки лица детей при укусах животных. Обучить проведению первичной хирургической обработки у детей при ранениях мягких тканей полости рта (нёба).

4) рассмотреть частоту ВРГН - экзогенные и эндогенные факторы, акцентируя внимание на экологические факторы, болезни матери в период беременности, влияние анемии и гестозов на формирование плода и его зубочелюстной системы. Осветить современное состояние классификации врожденных пороков и используя основные классификации ММСИ и Л.Е.Фроловой охарактеризовать клинику врожденных расщелин верхней губы и неба.

1.2. Требования к знаниям, умениям и навыкам

В соответствии с указанными целями и задачами после окончания изучения дисциплины по детской хирургической стоматологии

1.2.1. Студент должен знать:

1) Особенности клиники острых воспалительных процессов челюстных костей и их взаимосвязь с анатомо-физиологическими особенностями растущего детского организма зубов и челюстных костей. Научиться определять показания к проведению современных методов обследования: УЗИ, телерентгенография, эхоостеометрия и др. для интерпретации их данных. Должны освоить основные признаки остита, остеомиелита, периостита хронического остеомиелита и проводить их дифференциальную диагностику. Сформулировать представление о принципах лечения острого одонтогенного периостита, остеомиелита, остита и хронического остеомиелита.

2) особенности течения абсцессов и флегмон челюстно-лицевой области, принципы их лечения на современном этапе, уметь определить показания к УЗИ исследованию, показания к госпитализации.

3) представить эмбриогенез расщелин верхней губы и неба, факторы, влияющие на их возникновение, уметь правильно интерпретировать рождение ребенка с пороком лица, знать признаки, положенные в основу классификаций ВРГН приведенных в

учебнике А.А. Колесова и Л.Е.Фроловой 1973 г. клиническую картину различных форм пороков

1.2.2.Студент должен уметь:

1) Проводить осмотр полости рта у детей.
2) Записывать зубную формулу.
3) Последовательное выполнение этапов удаления молочного зуба у детей.
4) Определять тяжесть состояния больного и показания к неотложной госпитализации.
5) Осветить современное состояние классификации врожденных пороков используя основные классификации ММСИ и Л.Е.Фроловой, охарактеризовать клинику врожденных расщелин верхней губы и неба.

1.2.3. Студент должен иметь навыки:

1) проведения первичной хирургической обработки лица
2) определения показания к проведению современных методов обследования УЗИ
3) определения показания к УЗИ исследованию, показания к госпитализации.

Интерактивные методы

«РУЧКА НА СЕРЕДИНЕ СТОЛА»

Все студенты группы жеребьевкой делятся на 3 подгруппы по 3 студента в каждой. Каждая подгруппа садится за отдельный стол, готовит чистый лист бумаги и ручку. На листе пишется дата, номер группы, фамилия и имя студента. Предлагается задание, ответить на один вопрос всей подгруппе. Каждый студент записывает на листе свою фамилию и один вариант ответа и передает лист соседу, а свою ручку передвигает на середину стола. Педагог контролирует работу группы и участия в ней каждого. Общий правильный вариант записывается в тетради. Студенты, которые дали правильные варианты ответов, получают максимальный балл – 100% от рейтинга теоретической части – 0.8б. Студенты занявшее второе место – 85.9% рейтинга. Занявшие третье место – 70.9% рейтинга. Не ответившие или ответившие неверно 30% рейтинга. Полученный балл учитывается при выставлении оценки за текущее занятие. Работы студентов сохраняются преподавателем.

«ПАУТИНА»

Шаги:

1. Предварительно студентам дается время для подготовки вопросов по пройденному занятию.
2. Участники садятся по кругу.
3. Одному из участников дается моток ниток, и он задает свой подготовленный вопрос (на который сам должен знать полный ответ), удерживая конец нити и перебрасывая моток любому студенту.
4. Студент, получивший моток, отвечает на вопрос (при этом, задавший его, комментирует ответ) и передает эстафету вопроса дальше. Участники продолжают задавать вопросы и отвечать на них, пока все не окажутся в паутине.
5. Как только все студенты закончат задавать вопросы, студент держащий моток возвращает его участнику, от которого получил вопрос, при этом задавая свой вопрос и т.д., до полного «разматывания» клубка.

«Горячая картошка»

Преподаватель должен составить несколько вопросов. Из картонной бумаги нужно сделать мячь. Преподаватель задает вопрос и бросает горячую картошку студенту в руки, в свою очередь студент отвечает на вопрос и бросает картошку обратно преподавателю в руки. Педагог контролирует работу группы и участия в ней каждого. Общий правильный вариант записывается в тетради. Студенты, которые дали правильные варианты ответов, получают максимальный балл – 100% от рейтинга теоретической части – 0.8б. Студенты

занявшее второе место – 85.9% рейтинга. Занявшие третье место – 70.9% рейтинга. Не ответившие или ответившие неверно 30% рейтинга. Полученный балл учитывается при выставлении оценки за текущее занятие.

«ТУР ПО ГАЛЕРЕЕ»

Для работы необходимо:

1. набор вопросов и ситуационных задач, распечатанных на отдельных листах.
2. чистые листы бумаги.
3. ручки с цветными стержнями (синяя, красная, черная).
4. номерки для жеребьёвки, по числу студентов в группе.

Ход работы:

1. группа делится на 3 подгруппы жеребьёвкой, по 2-3 человека в каждой.
2. каждая подгруппа садится за отдельный стол, приготавливает чистый лист бумаги и берет одну из цветных ручек.
3. на листе пишется дата, номер группы, название деловой игры, Ф.И. студентов-участников данной подгруппы.
4. один из участников игры берет из конверта вопрос или задачу в зависимости от выбора преподавателя: что в этой группе будет использовано.
5. для каждой подгруппы свой отдельный вопрос либо задача, но сложность их для всех подгрупп примерно одинакова.
6. засекается время - 10 минут.
7. малые группы (подгруппы) каждая в течении 10 минут обсуждают задание, записывают свое суждение и по окончанию времени обмениваются листами с другой подгруппой по кругу.
8. следующая подгруппа оценивает ответ предыдущей и если ответ не полный дополняет его или предлагает свой вариант, если ответ оценивается как ответ неправильный. На этот этап дается время также 10 минут.
9. по окончанию работы (30 минут) на листе оказывается 3 записи разными по цвету ручками.
10. работы сдаются преподавателю.
11. все участники обсуждают результаты и выбирают наиболее правильные ответы, которые заслуживают высшего балла.
12. на обсуждение отводится время 15 минут.
13. подгруппа, которая дала наиболее правильные ответы, получает максимальный балл – 100% от рейтинга теоретической части занятия. Подгруппа, занявшая 2 место 85,9% рейтинга, 3 подгруппа 70,9% рейтинга.
14. полученный студентами балл учитывается при выставлении текущей оценки занятия работы студентов сохраняются преподавателем

«СЛАБОЕ ЗВЕНО»

Для работы необходимо:

1. Набор вопросов по теме
2. Лист бумаги со списком группы для ведения протокола игры.
3. Секундомер.

Ход работы:

1. Игру проводит педагог и помощник из числа студентов - счетчик.
2. Счетчик на листе пишет дату, номер группы, факультет, название деловой игры и список студентов группы.
3. Преподаватель задает вопросы студентам последовательно из набора вопросов.

4. Студент должен за 5 сек. дать ответ.
5. Преподаватель словом «правильно» или «неверно» оценивает ответ, если «неверно» сам дает правильный ответ.
6. Счетчик ставит напротив фамилии студента «+» или «-», в зависимости от правильности ответа.
7. Студенты проходят таким образом 2 тура вопросов.
8. После 2-х туров вопросов игра приостанавливается и студенты, которые получили 2 минуса выбывают из игры как «слабое звено».
9. Игра продолжается по новому кругу с оставшимися студентами. Снова им предлагается один новый тур вопросов и вновь отсеиваются студенты, у которых в сумме с первыми турами получилось 2 минуса.
10. Тур за туром отбирается самый сильный участник игры, который ответил на большее число вопросов.
11. На листе против каждой фамилии преподаватель регистрирует – кто в каком туре выбыл и стал «слабым звеном».
12. Игра оценивается максимально в 0,8 баллов.

студенты, выбывшие после первых 2-х туров ответов, получают за игру - «0» баллов,
после 3 тура ответов - «0,2» балла,
после 4 тура ответов - «0,4» балла,
после 5 тура ответов - «0,6» балла
самый сильный участник получает 0,8 балла.

13. **Выставленные баллы на листе протокола учитываются при подсчете текущего итога занятия в качестве оценки за теоретическую часть.**
14. **В нижней свободной части журнала преподаватель делает запись о проведении деловой игры, староста ставит подпись.**
15. **Протокол игры сохраняется.**

«Ромашка»

Преподаватель из цветной бумаги вырезает несколько листов в виде лепестков ромашки и составляет вопросы по данной теме. Затем после опроса студента преподаватель дает возможность для дополнительной оценки выбрать листок и ответить на вопрос.

«ТЕМНАЯ ЛОЩАДКА»

Для проведения игры необходимо:

1. Напечатанные на листах варианты вопросов (10 вариантов).
2. Номерки по количеству вариантов вопросов(10).
3. Номерки для жеребьёвки студентов.

Ход игры:

1. Группа делится жеребьёвкой на 2 подгруппы по 5-6 студентов в каждой.
2. Из каждой подгруппы по одному студенту подходят к преподавателю, выбирают номер варианта вопросов и получают лист протокола.
3. В каждой подгруппе на листе протокола записывают дату, номер группы и ф.и. студентов подгруппы, название игры, тему занятия.
4. На обсуждение вопросов студентам дается 5 минут, затем они приступают к конкурсу.
5. Из 2-х подгрупп – 1 задает вопрос, вторая отвечает.

6. В подгруппе, задающей вопросы выбирают 3 консультанта: 1-задает вопросы, 2-отмечает на листе количество правильных ответов, 3-следит за временем.
7. Отвечающая подгруппа в течение 10 мин. должна как можно быстрее ответить на большее количество вопросов.
8. Преподаватель следит за правильностью ответов.
9. Каждый правильный ответ оценивается в 0,1 балл. По количеству правильных ответов вся подгруппа получает одинаковое количество баллов.
10. Затем студенты 2-й подгруппы начинают задавать вопросы своего варианта студентам
    1-й подгруппы.
11. По окончании конкурса подводятся итоги и в течении 15 мин. обсуждаются вопросы.
12. Полученный студентами балл учитывается при выставлении текущего рейтинга занятия.
13. В журнале группы ставится запись о проведении данной деловой игры в нижней свободной части листа с подписью старосты группы.

Протоколы игры сохраняются у преподавателя группы

3. Объем учебной нагрузки

Объем в часах	Распределение объема учебной нагрузки по аудиторным занятиям (в часах)				Самостоятельная работа
	Всего часов	Лекция	Практические занятия	Клинические занятия	
	52	4	22	26	30

4. Лекции

4.1. Тематический план лекционных занятий

№	Наименование темы лекции	часы
1.	Острый и хронический одонтогенный остеомиелит челюстей, одонтогенные и неодонтогенные воспалительные заболевания мягких тканей ЧЛО у детей.	2
2.	Воспалительные заболевания слюнных желез. Травматические поражения ЧЛО. Заболевания височно-нижнечелюстного сустава у детей.	2
Всего:		**4**

4.2. Содержание лекционного материала

Лекция №1

Острый и хронический одонтогенный остеомиелит челюстей, одонтогенные и неодонтогенные воспалительные заболевания мягких тканей ЧЛО у детей.

Классификации одонтогенных остеомиелитов челюстей детей. Мы считаем, что классификация М.М. Соловьева 1975 г. вполне отражает все формы заболевания.

Однако, на наш взгляд, деление распространенности инфекционно-воспалительного процесса на - ограниченный, очаговый и диффузный, вполне приемлемо для классификации остеомиелитов челюстей у взрослых. В клинике же детской стоматологии такое деление не может отразить всего многообразия распространенности инфекционно-воспалительного процесса в челюсти, обусловленных особенностями строения зубов и челюстных костей у детей. В то же время необходимо иметь четкое

представление об объеме поражения костной ткани для решения ряда вопросов дифференцированного лечения и профилактики возможных осложнений.

При определении распространенности инфекционно-воспалительного процесса в челюсти врачи ориентируются на такие общедоступные клинические признаки, как боль при перкуссии зубов, подвижность интактных зубов, неврологические симптомы, распространенность инфильтрата в мягкие ткани. Но эти признаки не всегда дают исчерпывающую информацию.

Учитывая эти особенности течения одонтогенного остеомиелита челюстей в классификацию М.М. Соловьева мы внесли дополнение, в частности вместо очагового, ограниченного и диффузного предлагаем степени распространенности, которые учитывают объем и локализацию патологического процесса, как в кости, так и мягких тканях (М.И. Азимов 1991).

Степень распростра-ненности	Локализация инфекционно-воспалительного процесса	
	В кости	В мягких тканях
1А	В пределах парадонта одного зуба (периодонтиты,околокорневые кистогранулемы, перикоронарит, луночковый остеомиелит, альвеолит).	Надкостница с вестибулярной стороны челюсти, регионарные лимфатические узлы (периостит, лимфаденит).
1Б	Альвеолярная часть челюсти, выходящая за пределы пародонта 2-х и более зубов.	Надкостница с двух сторон альвеолярного отростка, на значительном протяжении регионарные лимфоузлы (периостит, лимфаденит)
1В	Альвеолярный отросток и тело в пределах одной половины нижней челюсти.	Подчелюстной треугольник, челюстно-язычный желобок, нижние отделы щеки.
1Г	Альвеолярный отросток на всем протяжении и соответствующая часть челюсти	Подчелюстные треугольники подбородочной области, челюстно-язычный желобок, дно полости рта.
П А	Тело на уровне жевательных зубов, угол, ½ восходящей ветви одной половины нижней челюсти.	Подчелюстной треугольник, крыловидно-челюстное подмассетериальное пространство.
ПБ	Одна половина нижней челюсти без поражения отростков.	Подчелюстной треугольник, челюстно-язычный желобок, подбородочное, крыловидно-челюстное, подмассетериальное пространство.
П В	Восходящая ветвь нижней челюсти с отростками.	Подчелюстной треугольник, крыловидно-челюстное, подмассетериальное, позадичелюстное, подвисочное пространство, околоушно-жевательная и щечная области.

П Г	Одна половина нижней челюсти (от мышелкового отростка до центральной линии).	Разлитая флегмона многих пространств с тенденцией распространения в области шеи.
Ш А	Одна половина нижней челюсти с вовлечением тела противоположной стороны на уровне фронтальных зубов.	Те же самые пространства
Ш Б	Одна половина нижней челюсти с распространением на тело противоположной стороны (до угла).	Те же самые пространства
Ш В	Вся нижняя челюсть за исключением дистальной части восходящей ветви.	Те же самые пространства
Ш Г	Вся нижняя челюсть	Те же самые пространства

На сегодняшний день общеизвестно, что воспалительные процессы в челюстно–лицевой области во всех случаях имеют инфекционный характер т.е. в их возникновении, развитии и течении большая роль принадлежит микробной флоре. На кожных покровах лица и слизистой оболочке полости рта, носа, носоглотки и зева обитают большое количество разнообразной инфекции.

Любое нарушение их целостности и снижение их защитных механизмов может способствовать проникновению микробов в ткани и развития воспалительного процесса.

В зависимости от «входных ворот» для микроорганизмов различают одонто-, стомато-, тонзилло-, рино-, ото- и дерматогенные воспалительные процессы.

Для завязывания воспалительного процесса одного внедрения инфекции недостаточно, необходимо, чтобы количество инфекции превышало некоего «критического уровня», который, по всей видимости индивидуален для каждого организма и должны быть достаточно вирулентным. Не менее важное значение имеет и состояние реактивности макроорганизма.

Этиология воспалительных заболеваний.

Ведущая роль отводится стрепто-стафилококковой инфекции, бактериальным ассоциациям с облигатными анаэробными спорообразующими (клостридиальным) и неспорообразующими (неклостридиальным) видами микроорганизмов. В обычных условиях анаэробы входят в состав нормальной микрофлоры полости рта. Преобладание облигатных анаэробов над аэробами и факультативными анаэробами составляет 10:1. Неспорообразующие облигатные анаэробы в воспалительных очагах обнаруживаются в подавляющем большинстве случаев до (100%) (В.В.Рогинский, А.И.Воложин 1998).

Особенности возникновения, развития, течения и исхода гнойно-воспалительных заболеваний в ЧЛО у детей обусловлены, прежде всего анатомическим строением, физиологией тканей, а также состоянием.

Лекция № 2
Воспалительные заболевания слюнных желез. Травматические поражения ЧЛО. Заболевания височно-нижнечелюстного сустава у детей.

Воспалительные заболевания слюнных желез у детей по материалам кафедры стоматологии детского возраста ММСИ (1970) составляют около 10% от общего числа больных. Чаще проявляются у детей от 3 до 7 и от 7 до 12 лет, причем с одинаковой частотой в каждой возрастной группе.

Классификация:

По этиологии воспалительные заболевания слюнных желез могут быть неспецифическими, специфическими (туберкулез, актиномикоз, сифилис) вирусными (эпидемический сиалоденит и цитомегалия)

Инфицирование железы может произойти через выводной проток, реже гематогенно или лимфогенно из других воспалительных очагов. Этому способствует обилие анастомозов лимфосистемы лица. В связи с таким строением инфекция может быть занесена из очагов инфекции ЛОР органов, пораженных зубов, заболеваний слизистой полости рта. Обострение процесса возникает обычно после острого респираторного заболевания или одонтогенного воспалительного процесса.

По клиническому течению различают острые, хронические и хронические в стадии обострения. Последние две формы характерны для детского возраста. По мнению С.В.Дьяковой (1976), они чаще развиваются не вследствии перехода острого воспаления в хроническое, а по типу первично-хронического воспаления.

Паротит новорожденного. Это заболевание встречается крайне редко. Заболевание развивается остро, чаще на первой или второй недели жизни ребенка.

Этиологией является гнойная инфекция, которая может попасть в толщу железы через проток из полости рта.

Патогенез заболевания не изучен Афанасьев В.В.(1985) установил, что имеются врожденные изменения выводных протоков слюнных желез в виде их расширения (эктазия) или сужение. Мы полагаем, что через расширенные выводные протоки инфекция может быть занесена в паренхиму железы. Этому способствует и инфицирование ротовой полости новорожденного околоплодными водами или занесение инфекции при кормлении. Не менее важное значение имеет и слабая секреторная функция железы.

Возможен гематогенный занос инфекции.

Клиническая картина. У ребенка внезапно повышается температура тела до высоких цифр, становится беспокойным, много плачет, отказывается от приема пищи. Через несколько часов или суток появляется плотный воспалительный инфильтрат в околоушно-жевательной области в одной стороны, затем на другой стороне. Через 2-3 суток наступает гнойное некротическое расплавление железы. Кожа над железой краснеет становится напряженной в центре появляется очаг размягчения. Из протока в большом количестве при массировании выделяется гной. Все это сопровождается выраженной общей интоксикацией.

Диагностика - На стадии гнойного расплавления железы не представляет сложностей – выделение гноя из протока убедительный аргумент. В начале развития процесса, когда нет еще выделений из протока, следует дифференцировать с гематогенным остеомиелитом мыщелкового отростка нижней челюсти.

Лечение. В период предшествующий гнойному расплавлению железы-медикаментозное лечение–антибактериальное, противовоспалительная дезинтоксикационная терапия. При гнойном расплавлении хирургическое.

Характер повреждения мягких тканей лица у детей зависит от возраста и связан с его деятельностью.

Повреждения у детей до 1 года это редкое явление, т.к. в этот период жизни дети, как правило, на руках у взрослых.

Как только дети начинают делать свои первые шаги они начинают падать в результате могут возникнуть ушибы мягких тканей. Этому способствует эластичный тонкий кожный покров способный растягиваться и большой слой подкожной клетчатки.

При ушибах, как правило, происходит разрыв кровеносных сосудов, и образуются гематомы. Дети чаще всего падают и получают ушиб в области подбородка, одномоментно может произойти и повреждение связочного аппарата височно-нижнечелюстных суставов.

При ушибе мягких тканей лица на уровне зубного ряда, как правило, повреждаются и слизистая оболочка полости рта.

Как показывают наши данные (клиники детской стоматологии 1-ТашГосМИ значительная часть детей поступивших в клинику составляют больные с рвано-ушибленными ранами мягкого неба в области твердого неба. Дети имеют привычку всякие предметы брать в рот и чаще такими предметами являются ручки и карандаши. При падении детей эти предметы вонзаются в мягкие ткани и дают колотые и рвано-ушибленные раны. Опасность этих травм в том, что дети могут аспирировать кровь или ее наглотаться. Последнее может вызвать тошноту и рвоту. Дети с такими повреждениями нуждаются, как правило, в неотложной помощи. Первичная хирургическая обработка может быть проведена в условиях стационара под общим обезболиванием.

Наши клинические данные свидетельствуют о том, что из года в год растет число детей госпитализированных в клинику с укушенными ранами лица.

Вообще укусы собак – это проблема крупных городов. Интерес к содержанию собак очень большой, но нарушение правил содержания животных неадекватный выбор породы, отсутствие элементарных знаний зоопсихологии могут способствовать агрессивному поведению собак.

5. Практические/семинарские занятия

5.1. Тематические планы практических/семинарских занятий

№	Темы практических и клинических занятий	практ. зан.	клин. зан.	Всего
1	Обезболивание в детской стоматологии. Удаление временных и постоянных зубов.	3	3	6
2	Одонтогенный периостит челюстных костей у детей. Острый одонтогенный гайморит, клиника, диагностика, лечения.	2	2	4
3	Лимфаденит, аденоабсцессы и аден офлегмоны ЧЛО у детей.	3	3	6
4	Острый и хронический одонтогенный, гематогенный, посттравматический остеомиелит челюстных костей у детей.	3	3	6
5	Одонтогенные абсцессы и флегмоны ЧЛО у детей.	2	2	4
6	Острые и хронические воспалительные заболевания слюнных желез у детей.	2	4	6
7	Повреждения мягких тканей ЧЛО у детей.	3	3	6
8	Повреждения челюстных костей у детей.	2	3	5
9	Укорочение уздечек верхней губы и языка у детей.	2	3	5
Итого:		**22**	**26**	**48**

5.2. Содержание тем практических/семинарских занятий

Темы практических/семинарских занятий

Практическое занятие №1.
Тема: Обезболивание в детской стоматологии. Удаление временных и постоянных зубов.

Обезболивание является одним из разделов анестезиологии (греч. anaesthesio - потеря чувствительности, logos - учение). При организации анестезиологической службы в стоматологической поликлинике необходимо иметь в виду, что она должна быть на таком же высоком уровне, как и в стационаре, т.к. не смотря на малый объем поликлинических операций, малых операций не бывает.

При удалении временных зубов следует учитывать особенности строения челюсти (маленькие размеры, нежная костная ткань альвеолярного отростка и слизистой оболочки, покрывающей его) и временных зубов (невыражена шейка, широкое расположение корней и наличие зачатков постоянных зубов под или между ними). Поэтому целесообразно использовать набор детских щипцов и хорошо владеть техникой удаления.

Техника удаления временных зубов несколько отличается от таковой при удалении постоянных, а именно:

1) круговую связку не разрушают, после наложения щипцов щечки их далеко не продвигают;
2) чтобы не травмировать близлежащие мягкие ткани, при работе элеватором обязательно фиксируют альвеолярный отросток с обеих сторон пальцами; чрезмерных движений при удалении не делают (это позволяет не отломать коронку, верхушку корня или альвеолярный отросток и не вывихнуть челюсть);
3) особенно осторожно надо удалять моляры с разрушенной коронковой частью. Корни их широко расходятся в стороны и при расшатывании могут поломаться. Поэтому для удаления таких зубов лучше использовать элеватор, который при подходе со стороны межкорневой перегородки не следует глубоко погружать в ткани лунки, так как можно повредить фолликул постоянного зуба;
4) кюретаж альвеолы не проводят, чтобы не травмировать или не удалить зачаток постоянного зуба;
5) края альвеолы после удаления зуба сжимают осторожно, чтобы не травмировать альвеолярный отросток.

После удаления зуба для уверенности, что он удален полностью, необходимо тщательно осмотреть его корни. Что касается временных зубов, которые удаляют в период резорбции корней, то в большинстве случаев во время осмотра невозможно отличить резорбированный корень от отломка его части, так как физиологическая резорбция происходит неравномерно и края корня как бы изъедены. Если врач при удалении временных зубов оставил часть резорбированного корня, нет необходимости заканчивать удаление его элеватором, поскольку есть риск повреждения зачатка постоянного зуба. Последний, прорезываясь, вытолкнет остаток корня.

Типичная операция удаления постоянного зуба состоит из таких последовательных этапов:

—отделение круговой связки зуба;
—наложение щечек щипцов на зуб;
—продвижение (углубление) щечек щипцов к краю альвеолярного отростка;
—смыкание щечек щипцов;
—ротация (расшатывание зуба вокруг своей оси) и люксация (расшатывание в передне-

заднем и боковом направлениях);
—извлечение зуба из альвеолы (тракция).

ИСПОЛЬЗОВАНИЕ МЕТОДА «РУЧКА НА СЕРЕДИНЕ СТОЛА»

Все студенты группы жеребьевкой делятся на 3 подгруппы по 3 студента в каждой. Каждая подгруппа садится за отдельный стол, готовит чистый лист бумаги и ручку. На листе пишется дата, номер группы, фамилия и имя студента. Предлагается задание, ответить на один вопрос всей подгруппе. Каждый студент записывает на листе свою фамилию и один вариант ответа и передает лист соседу, а свою ручку передвигает на середину стола. Педагог контролирует работу группы и участия в ней каждого. Общий правильный вариант записывается в тетради. Студенты, которые дали правильные варианты ответов, получают максимальный балл – 100% от рейтинга теоретической части – 0.8б. Студенты занявшее второе место – 85.9% рейтинга. Занявшие третье место – 70.9% рейтинга. Не ответившие или ответившие неверно 30% рейтинга. Полученный балл учитывается при выставлении оценки за текущее занятие. Работы студентов сохраняются преподавателем.

Литература: О-1,3,5, Д- 1,2,7,11

Практическое занятие №2

Тема: Одонтогенный периостит челюстных костей у детей. Острый одонтогенный гайморит, клиника, диагностика, лечения.

Одонтогенный периостит – воспаление надкостницы челюстных костей, при котором источником инфицирования или воспаления являются ткани зуба или пародонта.

По клиническому течению и патоморфологической картине различают следующие виды:

1. Острый:
   а) серозный;
   б) гнойный
2. Хронический:
   а) простой;
   б) оссифицирующий

Этиология

Причины возникновения одонтогенного периостита:

1) пульпиты;
2) острый или обострение хронического периодонтита (на первом месте);
3) воспаление филликулярной или радикулярной кисты;
4) затрудненное прорезывание зубов;
5) воспаление ретенированных, полуретенированных зубов;
6) травматичное удаление зуба и присоединение инфекции;
7) острый осмеолиет.

Использование метода «Горячей картошки»

Преподаватель должен составить несколько вопросов. Из картонной бумаги нужно сделать мячь. Преподаватель задает вопрос и бросает горячую картошку студенту в руки, в свою очередь студент отвечает на вопрос и бросает картошку обратно преподавателю в руки. Педагог контролирует работу группы и участия в ней каждого. Общий правильный вариант записывается в тетради. Студенты, которые дали правильные варианты ответов, получают максимальный балл – 100% от рейтинга теоретической части – 0.8б. Студенты занявшее второе место – 85.9% рейтинга. Занявшие третье место – 70.9% рейтинга. Не ответившие или ответившие неверно 30% рейтинга. Полученный балл учитывается при выставлении оценки за текущее занятие.

Литература: О-1,3,5, Д- 1,2,7,11

Практическое занятие №3
Тема: Острый и хронический одонтогенный, гематогенный, посттравматический остеомиелит челюстных костей у детей.

В зависимости от пути проникновения инфекции в кость и механизма развития процесса различают три формы остеомиелита лицевых костей: одонтогенную, гематогенную и травматическую. По статистическим данным, при поражении челюстей остеомиелитом в любом возрасте преобладает одонтогенное проникновение инфекции. По данным клиники кафедры детской челюстно-лицевой хирургии и хирургической стоматологии МГМСУ, одонтогенный остеомиелит у детей встречается в 80 % всех случаев остеомиелита челюстей у детей, гематогенный — в 9 %, травматический — в 11 %. У большинства детей все три формы вызываются банальной гноеродной бактериальной флорой, но в последние годы преобладает облигатно-анаэробная флора. В отдельную группу принято выделять остеомиелиты, обусловленные специфической инфекцией: туберкулезной, сифилитической и актиномикотической. В настоящее время у детей практически не встречаются туберкулезные и сифилитические остеомиелиты. Актиномикотический остеомиелит у детей наблюдается редко и его можно рассматривать как одонтогенный, поскольку внедрение специфической инфекции в кость происходит через разрушенные кариесом и его осложнениями зубы или патологические десневые карманы.

Хронический одонтогенный остеомиелит. Хронические формы одонтогенного остеомиелита чаще всего являются исходом острого одонтогенного остеомиелита, и переход острой стадии в хроническую. У детей происходит в более короткие сроки, чем у взрослых. Однако хронический одонтогенный остеомиелит может развиться без предшествующей клинически выраженной острой стадии, что определило его название как первично-хронический. В этом случае у детей причиной заболевания является слабовирулентная бактериальная флора, поступление которой «в кость» происходит на протяжении длительного времени. Наиболее выраженными патоморфологическими признаками острого воспаления являются серозно-гнойные и гнойные формы. Хронические формы представлены гнойно-некротическими изменениями костных структур с развитием остеонекроза и формированием костных секвестров. В зависимости от иммунореактивного состояния организма ребенка, динамичности течения процесса, своевременности обращения к врачу и качества предшествующего лечения характер гнойно-некротических изменений может быть разным, что выражается либо в превалировании деструктивного процесса в костях лицевого черепа, либо в равновесии за счет активно протекающих репаративных процессов с участием морфогенетических белков кости, обеспечивающих активность репарации костной ткани. При хроническом одонтогенном остеомиелите деструктивные изменения в костном веществе заключаются в расплавлении элементов кости и образовании в ней участков некроза. Наряду с процессами разрушения костного вещества наблюдаются реактивные и репаративные изменения, способствующие его восстановлению. Восстановительные процессы у детей находятся в состоянии физиологического напряжения, что обеспечивает внутрикостное (эндостальное) построение кости и продукцию кости раздраженной надкостницей в виде периостального построения. Богатый кровеносными сосудами, сочный периост у детей активно продуцирует слоистое напластование снаружи на поверхности ее кортикальной пластины.

При хроническом одонтогенном остеомиелите челюстных костей в процесс вовлекаются зачатки постоянных зубов, которые «ведут себя» как секвестры и поддерживают воспаление.

В зависимости от процессов гибели или построения костного вещества выделены три клинико-рентгенологические формы хронического одонтогенного остеомиелита: деструктивная, деструктивно-продуктивная, продуктивная.

Интерактивный метод:

ИСПОЛЬЗОВАНИЕ МЕТОДА «РУЧКА НА СЕРЕДИНЕ СТОЛА»

Все студенты группы жеребьевкой делятся на 3 подгруппы по 3 студента в каждой. Каждая подгруппа садится за отдельный стол, готовит чистый лист бумаги и ручку. На листе пишется дата, номер группы, фамилия и имя студента. Предлагается задание, ответить на один вопрос всей подгруппе. Каждый студент записывает на листе свою фамилию и один вариант ответа и передает лист соседу, а свою ручку передвигает на середину стола. Педагог контролирует работу группы и участия в ней каждого. Общий правильный вариант записывается в тетради. Студенты, которые дали правильные варианты ответов, получают максимальный балл – 100% от рейтинга теоретической части – 0.8б. Студенты занявшее второе место – 85.9% рейтинга. Занявшие третье место – 70.9% рейтинга. Не ответившие или ответившие неверно 30% рейтинга. Полученный балл учитывается при выставлении оценки за текущее занятие. Работы студентов сохраняются преподавателем.

Литература: О-1,3,5, Д- 1,2,7,11

Практическое занятие №4
Тема: Одонтогенные абсцессы и флегмоны ЧЛО у детей. Лимфаденит, аденоабсцессы и аденофлегмоны ЧЛО у детей.

У детей одонтогенная инфекция с признаками продолжительного серозного воспаления (без тенденции или к переходу в гнойный процесс, или к выздоровлению) чаще всего является признаком ареактивного или гипореактивного течения заболевания. Очень редко эти формы наблюдаются у детей до 4-5 лет и чаще — 7-12 лет. Фоном для таких процессов является вторичная иммунная недостаточность (как следствие ослабленного организма после перенесенных заболеваний), гипотрофии, разнообразные нарушения иммунно-эндокринной регуляции.

Наибольшее количество детей, которых ежегодно госпитализируют в челюстью-лицевые стационары, составляют пациенты с абсцессами и флегмонами. Подавляющее большинство абсцессов и флегмон одонтогенного происхождения. Такой показатель в 3-й группе вызывает тревогу, поскольку является следствием недостаточного лечения и профилактической работы по санированию органов полости рта и связан с высокой интенсивностью воспалительных процессов временных зубов и первых постоянных моляров.

На протяжении года заболеваемость абсцессами и флегмонами значительно колеблется. Наиболее высокая она в осенний и весенний периоды. Одонтоген-ные абсцессы и флегмоны чаще наблюдаются у детей 6-12 лет, а неодонтогенные — до 5 лет.

Абсцесс *(abscessum)* — это ограниченное гнойное расплавление мягких тканей. В челюстно-лицевой области в детском возрасте очень хорошо выражена подкожная жировая клетчатка, выполняющая защитную, аммортизационную функции, формирующая округлые контуры лица. Однако из-за недостаточности кровоснабжения очень часто эта клетчатка вовлекается в воспалительный процесс, в результате которого обычно возникает полость, наполненная гноем.

Флегмона *(phlegmona)* — это разлитое гнойное воспаление мягких тканей.

Практика свидетельствует, что врачи часто злоупотребляют диагнозом "флегмона" у детей, то есть он не отвечает истинному диагнозу. Флегмона у детей может развиваться только там, где есть много подкожной жировой клетчатки, или в случаях позднего обращения за помощью и неправильного лечения. Обычно флегмонами считают поверхностные абсцессы, чаще встречающиеся у детей, при которых быстро возникает значительный коллатеральный отек мягких тканей.

Лимфаденит (Lymphadenitis) – это довольно распространенное воспалительное заболевание. Латинское название болезни составлено из двух слов – «лимфа» и «железа»,

и ярко характеризует специфику лимфаденита: наличие воспалительных процессов в лимфатических узлах, иногда гнойного типа. В качестве возбудителя, инициирующего лимфаденит у детей и взрослых, обычно выступают стафилококковые или стрептококковые бактерии, проникающие в отдельные лимфоузлы. По большей части, процесс локализуется в паховой и подмышечной области.

Причины возникновения лимфаденита Как уже было сказано, возбудителями лимфаденита являются болезнетворные микроорганизмы, способные вызывать нагноение. При наличии в организме очагов острой инфекции (воспаление жировой клетчатки – флегмон, мягкой ткани пальцев – панарициев и т.п.), бактерии могут попасть из них в лимфоузел по лимфатическим или кровеносным сосудам вместе с лимфой и кровью, либо попадает в лимфатический узел контактным способом.

В медицинской практике различают лимфадениты: гнойного и негнойного типа;

- острый лимфаденит и его хронические формы;
- по количеству пораженных воспалением лимфоузлов – это может быть одиночный лимфатический узел либо целая группа соседствующих желез; в этом случае процесс гнойного расплавления обычно приводит к прорыву инфекции за рамки лимфоузла в окружающие ткани и образованию аденофлегмоны – обширной зоны нагноения.

Лимфаденит (Lymphadenitis) – это довольно распространенное воспалительное заболевание. Латинское название болезни составлено из двух слов – «лимфа» и «железа», и ярко характеризует специфику лимфаденита: наличие воспалительных процессов в лимфатических узлах, иногда гнойного типа. В качестве возбудителя, инициирующего лимфаденит у детей и взрослых, обычно выступают стафилококковые или стрептококковые бактерии, проникающие в отдельные лимфоузлы. По большей части, процесс локализуется в паховой и подмышечной области.

Причины возникновения лимфаденита Как уже было сказано, возбудителями лимфаденита являются болезнетворные микроорганизмы, способные вызывать нагноение. При наличии в организме очагов острой инфекции (воспаление жировой клетчатки – флегмон, мягкой ткани пальцев – панарициев и т.п.), бактерии могут попасть из них в лимфоузел по лимфатическим или кровеносным сосудам вместе с лимфой и кровью, либо попадает в лимфатический узел контактным способом.

В медицинской практике различают лимфадениты: гнойного и негнойного типа;

- острый лимфаденит и его хронические формы;
- по количеству пораженных воспалением лимфоузлов – это может быть одиночный лимфатический узел либо целая группа соседствующих желез; в этом случае процесс гнойного расплавления обычно приводит к прорыву инфекции за рамки лимфоузла в окружающие ткани и образованию аденофлегмоны – обширной зоны нагноения.

Интерактивный метод

ИСПОЛЬЗОВАНИЕ МЕТОДА «ПАУТИНА»

Шаги:

6. Предварительно студентам дается время для подготовки вопросов по пройденному занятию.
7. Участники садятся по кругу.
8. Одному из участников дается моток ниток, и он задает свой подготовленный вопрос (на который сам должен знать полный ответ), удерживая конец нити и перебрасывая моток любому студенту.

9. Студент, получивший моток, отвечает на вопрос (при этом, задавший его, комментирует ответ) и передает эстафету вопроса дальше. Участники продолжают задавать вопросы и отвечать на них, пока все не окажутся в паутине.

Как только все студенты закончат задавать вопросы, студент держащий моток возвращает его участнику, от которого получил вопрос, при этом задавая свой вопрос и т.д., до полного «разматывания» клубка.

О-1,3,5, Д- 1,2,7,11

Практическое занятие №5

Тема: . Периодонтит в детском возрасте. Классификация, клиника, Причина возникновения хронического периодонтита в стадии обострения,показание к удаления зуба.

Интерактивный метод

ИСПОЛЬЗОВАНИЕ МЕТОДА «ТУР ПО ГАЛЕРЕЕ»

Для работы необходимо:

1. набор вопросов и ситуационных задач, распечатанных на отдельных листах.
2. чистые листы бумаги.
3. ручки с цветными стержнями (синяя, красная, черная).
4. номерки для жеребьёвки, по числу студентов в группе.

Ход работы:

1. группа делится на 3 подгруппы жеребьёвкой, по 2-3 человека в каждой.
2. каждая подгруппа садится за отдельный стол, приготавливает чистый лист бумаги и берет одну из цветных ручек.
3. на листе пишется дата, номер группы, название деловой игры, Ф.И. студентов-участников данной подгруппы.
4. один из участников игры берет из конверта вопрос или задачу в зависимости от выбора преподавателя: что в этой группе будет использовано.
5. для каждой подгруппы свой отдельный вопрос либо задача, но сложность их для всех подгрупп примерно одинакова.
6. засекается время - 10 минут.
7. малые группы (подгруппы) каждая в течении 10 минут обсуждают задание, записывают свое суждение и по окончанию времени обмениваются листами с другой подгруппой по кругу.
8. следующая подгруппа оценивает ответ предыдущей и если ответ не полный дополняет его или предлагает свой вариант, если ответ оценивается как ответ неправильный. На этот этап дается время также 10 минут.
9. по окончанию работы (30 минут) на листе оказывается 3 записи разными по цвету ручками.
10. работы сдаются преподавателю.
11. все участники обсуждают результаты и выбирают наиболее правильные ответы, которые заслуживают высшего балла.
12. на обсуждение отводится время 15 минут.

13. подгруппа, которая дала наиболее правильные ответы, получает максимальный балл – 100% от рейтинга теоретической части занятия. Подгруппа, занявшая 2 место 85,9% рейтинга, 3 подгруппа 70,9% рейтинга.
14. полученный студентами балл учитывается при выставлении текущей оценки занятия работы студентов сохраняются преподавателем

Литература: О-1,3,5, Д- 1,2,7,11

Практическое занятие №6

Тема: Острые и хронические воспалительные заболевания слюнных желез у детей.

Воспаление слюнных желез (сиалоаденит) протекает в виде острого или хронического процесса. Острое воспаление слюнных желез может быть вызвано различными причинами. К ним относятся истощение, интоксикация, обезвоживание организма, вирусная инфекция, восходящая бактериальная инфекция в случаях неопрятного содержания полости рта при стоматитах, закупорка выводных протоков слюнными камнями, попадание в выводной проток инородного тела и т. д.

Эпидемический паротит (свинка, заушница) — острое инфекционное вирусное заболевание, характеризующееся воспалением околоушных слюнных желез. Обычно поражаются околоушные, поднижнечелюстные и подъязычные слюнные железы, в основном болеют дети, но иногда и взрослые, чаще женщины.

Этиология и патогенез. Возбудитель болезни — фильтрующийся вирус. Заражение происходит путем непосредственной передачи его от больного здоровому капельно-воздушным путем, но возможна также передача при пользовании предметами, с которыми соприкасались больные.

Назначенное лечение острого лимфаденита напрямую связано со стадией, на которой находится развитие болезни в конкретном случае. Если болезнь захвачена на раннем этапе, рекомендуется консервативное лечение лимфаденита: пребывание в покое пораженной зоны, лечение на УВЧ-аппарате. Одновременно проводится интенсивное лечение главного инфекционного очага (необходимо вовремя вскрывать флегмоны и абсцессы, гнойные затеки, проводить дренирование по наиболее рациональной схеме) и назначается курс антибиотиков с ориентацией на патологическую микрофлору источника инфекции. Лимфаденит, развившийся до гнойной стадии, лечат хирургически: путем вскрытия аденофлегмон, воспалившихся гнойников, откачки гнойных масс и дренирования ран. Дальнейшая терапия аналогичная лечебным мерам при гнойных ранах. При диагнозе «неспецифический хронический лимфаденит» необходимо, прежде всего, ликвидировать главное заболевание.

В качестве основных препаратов для лечения лимфаденопатий у детей следует применять этиотропные препараты, обладающие эффективностью и безопасностью: антибиотики группы макролидов, аминопенициллинов, цефалоспоринов, противовирусные и иммуномодулирующие. Принцип лечения заключается в следующем. При наличии выраженных изменений ротоглотки или лёгких, а также тяжёлых форм следует, не дожидаясь ответа анализов, начать лечение защищёнными аминопенициллинами либо цефалоспоринами.

Интерактивный метод

ИСПОЛЬЗОВАНИЕ МЕТОДА «СЛАБОЕ ЗВЕНО»

Для работы необходимо:

1. Набор вопросов по теме
2. Лист бумаги со списком группы для ведения протокола игры.
3. Секундомер.

Литература: О-1,3,5, Д- 1,2,7,11

Практическое занятие №7
Тема: Повреждения мягких тканей ЧЛО у детей.

По механизму действия встречаются преимущественно неогнестрельные (механические) травмы. К сожалению, в последнее время у детей стали наблюдаться огнестрельные травмы. Травмы мягких тканей лица могут быть закрытыми — без нарушения целости кожных покровов (ушибы) и открытыми — с нарушением целости кожных покровов (ссадины, царапины, раны). Все виды повреждений, кроме ушибов, бывают открытыми и первично инфицированными.

К открытым травмам ЧЛО относятся также все виды повреждений, проходящих через зубы, воздухоносные пазухи, полость носа. Это обязывает врача своевременно и в полном объеме проводить терапию, предупреждающую развитие воспалительного процесса или его манифестацию в процессе лечения повреждений мягких тканей лица и челюстных костей. Анатомо-топографические особенности строения ЧЛО у детей (эластичная кожа, большой объем клетчатки, хорошо развитое кровоснабжение лица, неполная минерализация костей, наличие зон роста костей лицевого черепа, наличие зубов и их зачатков) определяют общие особенности проявления у них травм.

Интерактивный метод

Использование метода «Горячей картошки»

Преподаватель должен составить несколько вопросов. Из картонной бумаги нужно сделать мячь. Преподаватель задает вопрос и бросает горячую картошку студенту в руки, в свою очередь студент отвечает на вопрос и бросает картошку обратно преподавателю в руки. Педагог контролирует работу группы и участия в ней каждого. Общий правильный вариант записывается в тетради. Студенты, которые дали правильные варианты ответов, получают максимальный балл – 100% от рейтинга теоретической части – 0.8б. Студенты занявшее второе место – 85.9% рейтинга. Занявшие третье место – 70.9% рейтинга. Не ответившие или ответившие неверно 30% рейтинга. Полученный балл учитывается при выставлении оценки за текущее занятие.

Литература: О-1,3,5, Д- 1,2,7,11

Практическое занятие №8
Тема: Повреждения челюстных костей у детей.

Удельный вес больных с травматическими повреждениями челюстей составляет около 5 % общего количества травм челюстно-лицевой области у детей, у 4,5 % больных эти повреждения сочетаются с ранами или ушибом мягких тканей.

Переломы челюстей чаще возникают при падении с высоты и в результате дорожно-транспортных происшествий. В подавляющем большинстве случаев травмируется нижняя челюсть. В 30 % случаев переломы сопровождаются закрытой черепно-мозговой травмой. Наиболее частой локализацией переломов нижней челюсти является мыщелковый отросток — 50 % случаев; у трети больных перелом мыщелкового отростка сочетается с переломами других отделов нижней челюсти и чаще наблюдается у детей 10-12 лет. Такая локализация в известной мере объясняется анатомическими особенностями строения челюсти в детском возрасте, среди которых самыми весомыми являются: эластичность кости, утолщенная надкостница, наличие зон роста и зачатков постоянных и временных зубов в челюсти. Кроме того, на челюстях есть места наименьшего сопротивления. Так, на верхней челюсти это линии соединения костей лица (средняя линия, альвеолярный отросток); зачатки зубов, расположенных под инфраорбитальным краем, и верхнечелюстная пазуха, отделенная от носа тонкой перегородкой. На нижней челюсти местами наименьшего сопротивления является альвеолярный отросток, где размещены зачатки зубов, прорезавшиеся зубы или зубы с сформированными корнями;

средняя линия, шейка суставного отростка, угол нижней челюсти и ментальный отдел. Особенности строения челюстей у детей лучше рассматривать в соответствии с возрастом ребенка, используя деление фазы развития собственно кости и зачатков зубов на несколько периодов. Это облегчает оценку клинических симптомов.

Интерактивный метод

ИСПОЛЬЗОВАНИЕ МЕТОДА «ПАУТИНА»

Шаги:

10. Предварительно студентам дается время для подготовки вопросов по пройденному занятию.
11. Участники садятся по кругу.
12. Одному из участников дается моток ниток, и он задает свой подготовленный вопрос (на который сам должен знать полный ответ), удерживая конец нити и перебрасывая моток любому студенту.
13. Студент, получивший моток, отвечает на вопрос (при этом, задавший его, комментирует ответ) и передает эстафету вопроса дальше. Участники продолжают задавать вопросы и отвечать на них, пока все не окажутся в паутине.

Как только все студенты закончат задавать вопросы, студент держащий моток возвращает его участнику, от которого получил вопрос, при этом задавая свой вопрос и т.д., до полного «разматывания» клубка.

Литература: О-1,3,5, Д- 1,2,7,18

Практическое занятие №9

Тема: Укорочение уздечек верхней губы и языка у детей.

Название «уздечка» скорее образное, поскольку при подъеме языка создается впечатление, что она его удерживает, хотя у большинства людей уздечка не мешает движению языка. Длина ее у взрослого человека колеблется от 27 до 30 мм. У некоторых людей верхний конец уздечки находится не в середине, а значительно ближе или даже у самого кончика языка по средней линии. Если поднять язык, он принимает вид желобка, а при высовывании наружу – кончик языка загибается вниз, едва прикрывая нижнюю губу. В таких случаях уздечку принято называть **короткой**, хотя длина ее остается такой же, как и в норме. Иногда она и в самом деле укороченная – 15–17 мм, но если расположена на обычном месте, то почти не влияет на функцию языка. И все же чаще **короткая уздечка** создает достаточно серьезные проблемы: она ограничивает подвижность не только кончика, но и всего языка.

Интерактивный метод

ИСПОЛЬЗОВАНИЕ МЕТОДА «ТЕМНАЯ ЛОЩАДКА»:

Для проведения игры необходимо:

1. Напечатанные на листах варианты вопросов (10 вариантов).
2. Номерки по количеству вариантов вопросов (10).
3. Номерки для жеребьёвки студентов.
4. Литература: О-1,3,5, Д- 1,2,7,18

5.2. Учебно-клиническая практика

По тематическому плану учебно-клиническая практика проводится в хирургическом кабинете Областной детской стоматологической поликлиники.

№	Содержание тем клинических занятий
1.	**Обезболивание в детской стоматологии. Удаление временных и постоянных зубов.** Курация больных. Сбор анамнеза. Сбор истории болезни. Пальпация и перкуссия

	органов. Участвовать в инструментальном обследовании. Изучение возможных проблем. Коллективный анализ больных. Проводить местное инфильтрационное и проводниковое обезболивание у детей. Изучить инструментов для удаления зубов. Проводить операцию по удалению зубов. Профилактика возможных осложнений.
2.	**Одонтогенный периостит челюстных костей у детей.** Курация больных. Сбор анамнеза. Сбор истории болезни. Пальпация и перкуссия органов. Участвовать в инструментальном обследовании. Изучение возможных проблем. Коллективный анализ больных. Проводить периостотомию. Профилактика возможных осложнений. Медикаментозное лечение.
3.	**Повреждения мягких тканей ЧЛО у детей. Лимфаденит, аденоабсцессы и аденофлегмоны ЧЛО у детей.** Курация больных. Сбор анамнеза. Сбор истории болезни. Пальпация и перкуссия органов. Участвовать в инструментальном обследовании. Изучение возможных проблем. Коллективный анализ больных. Оперативное и медикаментозное лечение острого остеомиелита у детей. Интерпретация рентгенограмм. Секвестрэктомия и иссечение свищевого хода.
4.	**Острый и хронический одонтогенный, гематогенный, посттравматический остеомиелит челюстных костей у детей.** Курация больных. Сбор анамнеза. Сбор истории болезни. Пальпация и перкуссия органов. Участвовать в инструментальном обследовании. Изучение возможных проблем. Коллективный анализ больных. Диагностика абссцессов и флегмон ЧЛО у детей. Вскрытие абссцессов и флегмон ЧЛО у детей. Профилактика возможных осложнений.
5.	**Одонтогенные абсцессы и флегмоны ЧЛО у детей.** Курация больных. Сбор анамнеза. Сбор истории болезни. Пальпация и перкуссия органов. Участвовать в инструментальном обследовании. Изучение возможных проблем. Коллективный анализ больных.
6.	**Острые и хронические воспалительные заболевания слюнных желез у детей.** Курация больных. Сбор анамнеза. Сбор истории болезни. Пальпация и перкуссия органов. Участвовать в инструментальном обследовании. Изучение возможных проблем. Коллективный анализ больных. Проводить сиалографию. Интерпретация сиалограмм.
7.	**Повреждения мягких тканей ЧЛО у детей.** Курация больных. Сбор анамнеза. Сбор истории болезни. Пальпация и перкуссия органов. Участвовать в инструментальном обследовании. Изучение возможных проблем. Коллективный анализ больных. Проводить первичную хирургическую обработку.
8.	**Повреждения челюстных костей у детей.** Курация больных. Сбор анамнеза. Сбор истории болезни. Пальпация и перкуссия органов. Участвовать в инструментальном обследовании. Изучение возможных проблем. Коллективный анализ больных. Проводить первичную хирургическую обработку. Анализ рентгенологических данных. Проводить шинирование.
9.	**Укорочение уздечек верхней губы и языка у детей.** Курация больных. Сбор анамнеза. Сбор истории болезни. Пальпация и перкуссия органов. Участвовать в инструментальном обследовании. Изучение возможных проблем. Коллективный анализ больных. Распознавать степень тяжести укорочения уздечки языка по Хорошилкиной. Проводить френулотомия и френулоэктомию.

6. Показания по организации лабораторных работ

Лабораторные работы по детской хирургической стоматологии не запланированы.

7. Самостоятельная работа студентов

7.1. Тематические планы самостоятельной работы студентов

№	Темы самостоятельных работ	Часы
1	Периоды детского возраста, особенности его в зависимости от возраста. Премедикация в детской стоматологии. Современные анестетики и инструменты для проведения анестезии.	3
2	Строение и особенности периоста (надкостницы) челюстей у детей. Лекарственные средства и физиотерапевтические методы при лечении периостита челюстей.	3
3	Строение и особенности челюстных костей у детей. Принципы и методы лечения остеомиелитов челюстных костей.	3
4	Особенности мягких тканей ЧЛО у детей. Традиционные и нетрадиционные методы лечения одонтогенных абсцессов и флегмон ЧЛО у детей. Применяемые лекарственные средства.	4
5	Строение, расположение лимфатических узлов лица и шеи. Функции и особенности лимфатической системы у детей.	3
6	Анатомия, особенности и функции слюнных желез у детей. Методы обследования слюнных желез.	3
7	Этапы и принципы оказания неотложной помощи и лечения детей при укушенных ранениях мягких тканей ЧЛО. Бешенство.	4
8	Оказание неотложной помощи при переломах челюстных костей у детей. Современные методы диагностики и лечения. Инструменты и материалы применяемые при репозиции, фиксации и остеосинтезе челюстей.	3
9	Методы и этапы операций френулотомии и френулоэктмии при укорочениях уздечек верхней губы и языка. Шовные материалы в стоматологии.	4
Всего:		**30**

8. Перечень практических навыков

Виды и степень контакта укушенного ребенка с животным, проведение первичной хирургической обработки укушенных ран лица

	Этапы	Максим балл	Оценочные критерии	
			Правильно	Неправильно
1	Ослюнение кожных покровов в участке ссадин.	5		
2	Ослюнение поврежденных кожных покровов и неповрежденной слизистой оболочки.	15		
3	Укусы легкие — одиночные, неглубокие, конечностей и туловища.	10		
4	Укусы средней тяжести — поверхностные, одиночные укусы и царапины кисти (за исключением пальцев), ослюнение поврежденных слизистых покровов.	10		
5	Укусы тяжелые — любые укусы головы, лица, шеи, пальцев рук, обширные укусы. К тяжелым также относят любые укусы, нанесенные хищниками (лиса, волк, енотовидная собака, барсук, куница).	10		
II				
6	Сразу после укуса нужно тщательно обработать	15		

	рану 10 % раствором хозяйственного мыла от периферии к центру.			
7	обычно это раны с рваными и размозженными краями, поэтому их нежизнеспособные слои нужно иссечь.	5		
8	укушенные раны после проведения хирургической обработки нужно дренировать в течение 5-7 сут (они все заведомо 100 % инфицированы), за исключением неглубоких и мелких ран.	15		
9	Кроме того, хирурги вместе с рабиологами должны определить показания относительно проведения антирабической вакцинации (приказ министра здравоохранения Украины "О профилактике заболевания людей бешенством"), поскольку вирус бешенства распространяется периневрально со скоростью 3-5 мм в час и при неправильно избранной тактике к прививке ребенок может погибнуть.	15		
	ВСЕГО:	100	100	55

Общее обезболивание у детей

	Этапы	Максимальный балл	Оценочные критерии	
			Правильно	Неправильно
1	Субъективный и объективный анамнез	5		
2.	Подготовка больного к общему наркозу	5		
3	Виды общей анестезии: Ингаляционный наркоз, Неингаляционный наркоз	5		
4	Жидкие газы: Фторотан Диэтил эфир Трихлор этил	5		
5	Наркотические газы: Закись азот Циклопропан	5		
6	При ингаляционном наркозе используется носовая или ротоносовая маска	5		
7	Применяется смесь азота с кислородом(80% к 20% или 75% к 25%	5		
8	Фторотан закисно-кислородный наркоз	5		
9	Применяются препараты эпонтол (сомбревин), кетамин (кетажект, калипсол)	5		
10	Посленаркозный период	5		
11	У детей может проводиться масочным, назо-(ортотрахеальным) способом или через трахеостому.	10		
12	Показания. Наркоз показан при экстренных операциях в ЧЛО.	10		
13	Противопоказания. Острые инфекционные заболевания, пневмония, пороки сердца, заболевания печени и почек.	10		
14	Во время наркоза и операции у ребенка стресс-нагрузки должны быть минимальными, не выходящими за физиологические адаптационные	10		

	пределы его функционального состояния.			
15	Кровообращение детского организма обладает меньшей приспособляемостью. Артериальное давление является важным показателем, определяющим общее состояние ребенка во время наркоза.	10		
	ВСЕГО:	100	100	55

Ингаляционный наркоз у детей

	Этапы	Максимальный балл	Оценочные критерии	
			Правильно	Неправильно
1	Субъективный и объективный анамнез	10		
2	Жидкие газы: Фторатан . Диэтил эфир .Трихлор этил	10		
3	Наркотические газы: Закис азот. Циклопропан	10		
4	Подготовка больного к ингаляционному наркозу.	10		
5	В качестве непосредственной премедикации можно использовать атропин.	10		
6	Показание. Наркоз показан при экстренных операциях по поводу травмы и острых воспалительных заболеваниях внутри и вне полости рта.	10		
7	Общая анестезия показана у детей при наличии сопутствующих соматических болезней: при пороках развития и заболеваниях ЦНС.	10		
8	Противопоказания. Острые инфекционные заболевания, пневмония, пороки сердца, заболевания печени и почек.	10		
9	Общая анестезия при челюстно-лицевых операциях. Широко применяется эндотрихеальный наркоз.	10		
10	Определение степени риска, которому подвергается ребенок во время вводного наркоза и при различных способах интубации трахеи, зависит от его общего состояния до операции.	10		
	ВСЕГО:	100	100	55

Показания и противопоказания к общему обезболиванию

	Этапы	Максимальный балл	Оценочные критерии	
			Правильно	Неправильно
1	Сопутствующие пороки развития	5		
2	Заболевания сердечно - сосудистой системы	5		

3	Заболевания центральной нервной системы	5		
4	Острые воспалительные процессы	5		
5	Непереносимость анестетиков	10		
6	Объемные и продолжительные вмешательства	10		
7	Повышенная эмоциональная возбудимость ребенка	5		
8	Желание родителей проводить лечение под наркозом	5		
9	Противопоказания к наркозу: Пороки сердца в стадии декомпенсации	10		
10	Болезнь ДАУНА	5		
11	Острые инфекционные заболевания	5		
12	Пневмония	5		
13	Острые заболевания печени	5		
14	Некомпенсированный сахарный диабет	5		
15	Тяжелые формы рахита	5		
16	Атрезия носовых ходов	5		
17	Дети с полным желудком	5		
	ВСЕГО:	100	100	55

Показания к удалению молочных и постоянных зубов у детей

	Этапы	Максимальный балл	Оценочные критерии	
			Правильно	Неправильно
1	Острый периодонтит молочного и постоянного зубов	10		
2	Обострение хронического периодонтита молочного и постоянного зубов	10		
3	Кариозный зуб потерявший функциональную ценность	10		
4	Острый одонтогенный остеомиелит (удаление причинного зуба)	10		
5	Одонтогенный сепсис (удаление причинного зуба)	10		
6	Одонтогенный гайморит (удаление причинного зуба)	10		
7	Одонтогенные абсцессы (удаление причинного зуба)	10		
8	Одонтогенные флегмоны (удаление причинного зуба)	5		
9	Физиологическая резорбция корней молочных зубов	5		
10	Подвижность III степени	5		
11	Ортодонтические показания	10		
12	Ретинированные сверхкомплектные зубы, мешающие прорезыванию постоянного зуба	5		
	ВСЕГО:	100	100	55

Каждый практический навык оценивается по 100 бальной системе. Проходной балл составляет не менее частично выполненных шагов от максимального балла

8. Рейтинговый контроль и критерии оценки знаний, умений и навыков по дисциплине

Основным критерием качества подготовленности студента является его рейтинг, слагающийся из текущей оценки, оценки промежуточного контроля и оценки итогового контроля.

100 баллов в целом по дисциплине распределены следующим образом:

№	Вид контроля	Максимальный балл	Коэффициент	Проходной балл
1.	Текущий контроль с учетом СРС	50	0,5	27,5
2.	Промежуточный контроль	20	0,2	11,0
3.	Итоговый контроль	30	0,3	16,5
	ВСЕГО	100	1	55,0

По семестрам баллы распределяются в зависимости от продолжительности изучения предмета.

9. Литература

Основная литература:

1. Колесов А.А. – Стоматология детского возраста. М., 1991г. 463 с.

2. Персин Л.С. - Стоматология детского возраста - 2003 г.

3. Харьков Л.В. - Хирургическая стоматология и челюстно-лицевая хирургия детского возраста Год издания: 2005г.

4. Виноградова Т.Ф. – Стоматология детского возраста. М., 1987г. 425 с.

5. By Henry B. Clark – Practical Oral Surgery. Philadelphia., 1980y.

Дополнительная литература:

1. Бернадский Ю.И. – Травматология и восстановительная хирургия челюстно-лицевой области. Киев. 2003 г.

2. Бельченко В.А. Черепно-лицевая хирургия. Год издания: 2006 г. Издательство: ММИА

3. Виноградова Т.Ф.- Диспансеризация детей у стоматолога М.:1998 г.

4. Губайдуллина Е.Я., Цегельник Л.Н. Практическое руководство по поликлиническому разделу хирургической стоматологии. Год издания: 2007г. Издательство: Медицинское информационное агентство

5. Лукьяненко А.В. Ранения лица иллюстрированное руководство. Год издания: 2003 Издательство: Москва: Медицинская книга Количество страниц: 160 с.

6. Карапетян И.С. Опухоли и опухолеподобные поражения органов полости рта, челюстей, лица и шеи Год издания: 2004 Издательство: М.: ООО «Медицинское информационное агентство»

7. Колесов А.А. Новообразования лицевого скелета. М:.1989 г.

8. Малышев В. А., Б. Д. Кабаков. Переломы челюстей. Год издания: 2005 Издательство: СПб.: СпецЛит

9. Пачес А.И. – Опухоли головы и шеи. М:., 2004г.

10. Рабухина Н.А. – Рентгенодиагностика некоторых заболеваний зубочелюстной системы. М., 2006г.

11.Рогинский В.В. Воспалительные заболевания в челюстно-лицевой области Москва 1998г.

12.Рузин Г.П. Краткий курс лекций по хирургической стоматологии и челюстно-лицевой хирургии Год издания: 2006 Издательство: Киев: Книга плюс

13.Робустова Т. Г. Одонтогенные воспалительные заболевания Год издания: 2006 Издательство: М .: ОАО «Издательство Медицина»

14.Соловьев М.М. Пропедевтика хирургической стоматологии Год издания: 2007 Издательство: МЕДпресс-информ

15.Супиев Т. К. Травмы челюстно-лицевой области у детей Год издания: 2003 Издательство: М.: МЕДпресс-информ

16.Федяев И.М., Байриков И.М., Белова Л.П., Шувалова Т.В. Злокачественные опухоли челюстно-лицевой области Год издания: 2000 Издательство: Москва: Медицинская книга.

17.Фролова Л.Е. Классификация расщелины верхней губы и неба. Актуальные проблемы стоматологии детского возраста. М., 1974г., стр.63-65.

18.Фролова Л.Э., Махкамов Э.У. – Способы пластики твердого неба при врожденных расщелинах неба. Стоматология., 1976г., №3, стр.56-58.

19.Фролова Л.Е. Методы оперативного лечения врожденных расщелин неба. Стоматология., 1977г. №5, стр.63-65.

20. McKinzie J.P., Clinical Pearls: Fever and facial swelling. Buccal cellulitis. //Acad Emerg Med -1998.- 5(4).- 347 P. 368-370.

21. Clancy C., Mehra P., Wu J. Formation of a facial hematoma during endodontic therapy //J. Am. Dent. Assoc. -2000.- 131(1).-P. 67-71.

22. Интернет ресурсы:

www.bsmi.uz

www.detstom.uz

http://www.stomat-burg.ru/statc

http://authors.bookprice.ru/author-supiev.html

http://detstom.narod.ru

http://dentalservice narod.ru

http://detstom.org.ru

http://itlab.anitex.by/msmi/files/st-stdv99.rtf

6.4. Тесты

1. Ссадины, наблюдающиеся в подбородочной и скуловой областях, на коже лба и носа характеризуются:
*A) нарушением целостности слоев кожи
B) требуют наложение швов
C) сочетается с повреждением костей
D) образуются грубые рубцы
E) нет правильного ответа

2. Действия при ранениях язычных артерий и вен:
*A) Перевязка сосуда на протяжении
B) Коагуляция
C) Наложение трахеотомии
D) Наложение пластиночных швов
E) холодный пузырь со льдом на место ушиба

3. Для ускорения рассасывания гематомы показано:
*A) холодный пузырь со льдом на место ушиба
B) тепловые процедуры
C) обработка раствором бриллиантовой зелени
D) обработка 5% настойкой йода
E) все ответы верны

4. Действия при повреждении выводного протока околоушной железы:
*A) к центральному отрезку провести дренаж и вывести в полость рта
B) ушить вводного протока не нарушая просвет
C) ушить паренхиму
D) ушить капсулу
E) нет правильного ответа

5. Какие швы накладывают при ранении других участков лица?
*A) глухие швы
B) узловатые швы
C) окружные швы
D) пластиночные швы
E) нет правильного ответа

6. Показания к наложению пластиночных швов:
*A) для уменьшения натяжения краев раны при их сшивании
B) для временного удержания в правильном положении кожно-мышечных лоскутов
C) для постепенного сближения краев раны при наличии дефекта тканей
D) для закрытия гранулирующих ран
E) все ответы верны

7. При укушенных ранах лица, нанесенных собакой или другими животными, после первичной хирургической обработки показан:
A) курс антибиотиков
*B) курс антирабических прививок
C) наложение глухих швов
D) самостоятельно заживает
E) нет правильного ответа

8. С чего начинают ПХО раны?
A) наложением швов
*B) антисептической обработкой
C) наложением повязок
D) исправление краев раны
E) нет правильного ответа

9. Какая группа зубов наиболее часто подвержена вывихам?
*A) верхние фронтальные
B) верхние премоляры
C) верхние моляры
D) нижние резцы
E) нижние премоляры

10. Что можно определить на рентгенограмме при неполном вывихе зуба?
*A) корень зуба укорочен, видна свободная верхушечная часть альвеолы
B) сужение периодонтальной щели
C) полное отсутствие периодонтальной щели
D) видна линия перелома корня зуба
E) направление и локализация линии перелома в виде темной полосы

11. В какие сроки обращения больного с момента травмы возможна реплантация зуба?
*A) не позже 2 сут
B) не позже 5 сут
C) не позже 4 суток
D) не раньше 1 мес
E) невозможна

12. Что определяется во время осмотра полости рта при вколоченном вывихе?
*A) коронка зуба полностью погружена в лунку
B) наклонение зуба в оральную сторону
C) наклонение зуба в язычную сторону
D) состояние пульпы вколоченного зуба
E) состояние периодонтальной щели

13. Сроки снятия шин после репозиции отломка
*A) 3-4 нед
B) 4 -6 нед
C) 7 -8 нед
D) 1 -2 нед
E) 5 -7 нед

14. Вывихи и переломы зубов составляет сколько процентов травматических повреждений ЧЛО?

*A) 3%
B) 5-6%
C) 10%
D) 7%
E) 9%

15. При переломах скуловой кости и дуги не определяется:
*A) аносмия
B) онемение кожи подглазничной области
C) кровотечение из носа
D) диплопия
E) ограничение открывания рта

16. Переломы давностью более 30 суток принято считать:
*A) неправильно сросшимися
B) застарелыми
C) свежими
D) давними
E) старыми

17. Переломы давностью до 10 суток принято считать:
A) неправильно сросшимися
B) застарелыми
*C) свежими
D) давними
E) старыми

18. У новорожденного ребенка при укороченной уздечке языка нарушается акт
A) обоняния
B) дыхания
C) глотания
*D) сосания
E) речи

19. Какая функция чаще всего нарушается у 5 летнего ребенка при укороченной уздечке языка
A) дыхания
*B) речи
C) глотания
D) жевания
E) сосания

20. Пластику укороченной уздечки языка у 7-8 летнего ребенка проводят под
A) ментальной анестезией
B) аппликационной анестезией
*C) местной инфильтрационной анестезией
D) палатинальной анестезией
E) без анестезии

21. Сроки проведения операции при укороченной уздечке верхней губы и ширине диастемы 5 мм
*A) после прорезывания постоянных боковых резцов
B) у детей до года
C) в 2-3 года
D) в 13-14 лет
E) в 3-4 года

22. Каким способом чаще всего удлиняется уздечка языка
A) V образное отсечение уздечки
B) полным иссечением
*C) поперечным рассечением
D) вестибулопластика
E) свободная пересадка кожи

23. Какой шовный материал желательно использовать у детей при пластике уздечки языка
A) конский волос
B) шелк
*C) кетгут
D) капрон
E) леска

24. Что является показанием для проведения вестибулопластики при укороченной уздечке нижней губы
A) разрыв уздечки нижней губы
B) кариес зубов
*C) локальный пародонтит
D) нарушение прикуса
E) нарушение речи

25. Произношение каких звуков нарушено у ребенка 8-9 лет с укороченной уздечкой языка Ш степени
*A) небных
B) глухих
C) губных
D) звонких
E) гласных

26. Что является показанием для проведения пластики при укороченной уздечке верхней губы у ребенка 2 лет
A) повышение температуры
B) нарушение обоняния
C) ринолалия
*D) гингивит и диастема
E) слюнотечение

27. Сколько степеней укорочения языка по Хорошилкиной
*A) 5
B) 1
C) 2
D) 3
E) 4

28. Что является показанием для проведения френулотомии языка при укороченной уздечке II степени у ребенка 2 месяцев
*A) гипотрофия, недобор веса
B) сонливость
C) повышение температуры
D) гнусавость речи
E) ринолалия

29. Когда можно начинать кормление ребенка, если операция проводилась под общим обезболиванием
*A) через 2-3 часа
B) через 10-12 часа
C) через 6-8 часов
D) через 30 минут
E) через 4-6 часов

30. Когда можно начинать кормление ребенка, если операция проводилась под местным обезболиванием

*A) через 1-2часа
B) через 10-12 часов
C) через 6-8 часов
D) через 4-6 часов
E) через 30 минут

31. Формирование верхушки корня как молочных, так и постоянных зубов заканчивается
A) через 1 год после прорезывания
*B) через 2 года после прорезывания
C) через 3 года после прорезывания
D) через 4 года после прорезывания
E) через 5 года после прорезывания

32. Формирование временного прикуса происходит
A) к 12 месяцам
B) к 18 месяцам
*C) к 24 месяцам
D) к 14 месяцам
E) к 28 месяцам

33. Обследование стоматологического больного начинают
A) с осмотра полости рта
*B) с внешнего осмотра больного
C) с пальпирования лимфатических узлов
D) с рентгенологического обследования
E) нет правильных ответов

34. Основной метод обследования стоматологического больного
A) рентгенологический
*B) клинический
C) цитологический
D) лабораторный
E) нет правильных ответов

35. При внеротовом обследовании челюстно-лицевой области выявляют
A) состояние зубов больного
*B) изменение конфигурации лица и ограничение подвижности нижней челюсти
C) наличие сверхкомплектных зубов
D) цвет и влажность слизистой оболочки полости рта
E) нет правильных ответов

36. Объем тканей, обследуемых при осмотре полости рта
A) зубы
B) слизистая оболочка полости рта и "причинный зуб"
C) язык
*D) все области и ткани полости рта
E) нет правильных ответов

37. Сбор анамнеза у стоматологического больного начинают
A) с осмотра полости рта
*B) с выяснения жалоб
C) с анамнеза жизни
D) с анамнеза болезни
E) нет правильных ответов

38. Наиболее часто используемый метод исследования при травматических повреждениях челюстно-лицевой области
A) цитологический
B) гистологический
*C) рентгенологический
D) УЗИ
E) нет правильных ответов

39. На ортопантомограмме получают
A) развернутое рентгеновское изображение верхней челюсти
B) рентгеновское изображение височно-нижнечелюстного сустава
C) развернутое рентгеновское изображение нижней челюсти
*D) развернутое рентгеновское изображение верхней и нижней челюстей
E) развернутое рентгеновское изображение верхней, нижней челюстей и височно-нижнечелюстного сустава

40. Основным критерием оценки состояния межальвеолярной перегородки является
A) осмотр
B) пальпация
*C) рентгенологическое исследование
D) определение индексов РМА
E) перкуссия

41. При ушибе зуба на рентгенограмме периодонтальная щель
A) расширена
B) сужена
*C) не изменена
D) замутнения
E) нет правильных ответов

42. На характер смещения отломков при переломе нижней челюсти решающее влияние оказывает
*A) направление тяги мышц, прикрепленных к фрагментам челюсти
B) вес отломков, обусловленный их размером
C) характер травмы
D) зубы
E) нет правильных ответов

43. Поздним клиническим симптомом родовой травмы может быть
A) короткая уздечка языка
B) рубцы на коже лица
C) ринолалия
*D) недоразвитие нижней челюсти
E) нет правильных ответов

44. Наиболее информативным методом диагностики переломов челюстей является

A) реография
B) эллектромиография
*C) рентгенография
D) УЗИ
E) МРТ

45. При падении на подбородок отраженный перелом нижней челюсти следует ожидать в области
A) углов нижней челюсти
B) ветвей нижней челюсти
*C) мыщелковых отростков нижней челюсти
D) подбородочной область
E) нет правильных ответов

46. Наличие трем между зубами в переднем отделе зубного ряда 6-летнего ребенка -это признак
A) патологии
*B) физиологии
C) не имеет диагностического значения
D) ненормальный
E) нет правильного ответа

47. Причиной диастемы является
A) скученность зубов
*B) укороченная уздечка верхней губы
C) макродентия
D) мелкое преддверие полости рта
E) гипердентия

48. Неправильное мезио-дистальное соотношение первых постоянных моляров может быть обусловлено
*A) ранней потерей второго временного моляра
B) снижением окклюзионной высоты
C) нарушением жевания при наличии промежутков между зубами
D) короткой уздечкой языка
E) нет правильного ответа

49. При раннем удалении временных зубов необходимо провести
A) стимуляцию прорезывания постоянных зубов
*B) съемное протезирование
C) сошлифовывание не стёршихся бугров временных моляров
D) нет правильных ответов
E) все ответы правильные

50. Для пролонгирования действий анестетика используют
*A) эпинефрин
B) новокаин
C) тримекаин
D) артикаин
E) турбокаин

51. К концу первого года у ребенка в норме должно прорезаться зубов не менее
A) 2
B) 4
C) 6
*D) 8
E) 10

52. Все молочные зубы должны прорезаться
A) к 1,5 годам
B) к 2 годам
*C) к 2,5 годам
D) к 3 годам
E) к 3,5 годам

53. Корни молочных резцов формируются
A) к 1,5 годам
*B) к 2 годам
C) к 2,5 годам
D) к 3 годам
E) к 3,5 годам

54. Корни молочных клыков формируются
A) к 2 годам
B) к 3 годам
C) к 4 годам
*D) к 5 годам
E) к 8 годам

55. Корни молочных моляров формируются
A) к 2 годам
B) к 3 годам
*C) к 4 годам
D) к 5 годам
E) к 3,5 годам

56. Период "физиологического покоя" для корней молочных зубов длится
A) 1,5-2 года
*B) 2,5-3 года
C) 3,5-4 года
D) к 3,5 годам
E) к 3 годам

57. Минерализация постоянных резцов и клыков начинается
A) в конце внутриутробного периода или в первые недели после рождения
*B) во втором полугодии после рождения
C) в 2,5-3,5 года
D) в 4-5 лет
E) к 3,5 годам

58. Минерализация премоляров начинается
A) в конце внутриутробного периода или в первые недели после рождения
B) во втором полугодии после рождения
*C) в 2,5-3,5 года
D) в 4-5 лет
E) к 3,5 годам

59. Минерализация первых постоянных моляров начинается
*A) в конце внутриутробного периода или в первые недели после рождения
B) во втором полугодии после рождения
C) в 2,5-3,5 года
D) в 4-5 лет
E) к 3,5 годам

60. Корни постоянных резцов и первых моляров заканчивают свое формирование
*A) к 10 годам
B) к 12 годам
C) к 13 годам
D) к 15 годам

E) к 9 годам

61. Корни премоляров заканчивают свое формирование
A) к 10 годам
*B) к 12 годам
C) к 13 годам
D) к 15 годам
E) к 9 годам

62. Корни вторых постоянных моляров заканчивают свое формирование
A) к 10 годам
B) к 12 годам
C) к 13 годам
*D) к 15 годам
E) к 9 годам

63. Клинические признаки ушиба зуба
*A) подвижность зуба I степени или подвижность зуба клинически не определяется
B) подвижность зуба II степени
C) подвижность зуба III степени
D) подвижность зуба совсем не определяется
E) нет правильного ответа

64. Чувствительность пульпы по данным ЭОД при ушибе зуба
A) повышена
B) нормальная
*C) снижена
D) нет правильных ответов
E) все ответы правильные

65. Рентгенологические признаки ушиба зуба
A) "исчезновение" периодонтальной щели в каких-либо участках (у верхушки зуба, на боковых стенках корня зуба)
*B) периодонтальная щель расширена у верхушки зуба
C) на рентгенограмме изменений нет
D) периодонтальная щель равномерно расширена
E) периодонтальная щель расширена на одной из боковых стенок зуба

66. Тактика врача при ушибе зуба
*A) вывести зуб из окклюзии, динамическое наблюдение
B) шинирование на 2-4 недели, динамическое наблюдение
C) эндодонтическая терапия
D) удаление зуба
E) нет правильных ответов

67. Клинические признаки вколоченного (внедренного) вывиха зуба
A) подвижность зуба II-III степени
*B) подвижности зуба нет, укорочение видимой части коронки зуба
C) увеличение видимой части коронки зуба
D) видимая часть коронки зуба не изменена
E) нет правильных ответов

68. Чувствительность пульпы (ЭОД) при вколоченном вывихе чаще
A) повышена
B) нормальная
*C) резко снижена
D) нет правильных ответов
E) все ответы правильные

69. Рентгенологические признаки вколоченного вывиха
A) изменений на рентгенограмме нет
*B) у верхушки зуба периодонтальная щель "исчезает"
C) периодонтальная щель равномерно расширена
D) периодонтальная щель резко расширена у верхушки
E) нет правильных ответов

70. Тактика врача при вколоченном вывихе молочного сформированного зуба
*A) удаление зуба
B) хирургическая репозиция и шинирование сроком на 2-4 недели
C) щадящий режим питания, противовоспалительная терапия, наблюдение
D) вытяжение зуба с помощью аппарата, при гибели пульпы эндодонтическое лечение
E) нет правильных ответов

71. Тактика врача при вколоченном вывихе постоянного зуба
A) удаление зуба
B) хирургическая репозиция и шинирование сроком на 2-4 недели
C) щадящий режим питания, противовоспалительная терапия, наблюдение
*D) вытяжение зуба с помощью аппарата, при гибели пульпы эндодонтическое лечение
E) нет правильных ответов

72. Клинические признаки неполного вывиха со смещением в окклюзионном направлении
A) подвижности зуба нет, видимая часть коронки укорочена
*B) видимая часть коронки увеличена, подвижность зуба II-III степени
C) видимая часть коронки без изменений, подвижность зуба I степени
D) нет правильных ответов
E) все ответы правильные

73. Чувствительность пульпы по данным ЭОД при неполном вывихе зуба со смещением
A) нормальная
B) повышена
*C) резко снижена
D) нет правильных ответов
E) все ответы правильные

74. Рентгенологические признаки неполного вывиха

со смещением в окклюзионном направлении
A) "исчезновение" периодонтальной щели у верхушки зуба
B) равномерное расширение периодонтальной щели
*C) периодонтальная щель резко расширена у верхушки и умеренно расширена в боковых отделах
D) нет правильных ответов
E) все ответы правильные

75. Электровозбудимость пульпы при боковом вывихе по данным ЭОД
A) нормальная
B) повышена
*C) резко снижена
D) нет правильных ответов
E) все ответы правильные

76. Рентгенологические признаки бокового вывиха
A) расширение периодонтальной щели у верхушки зуба
*B) расширение периодонтальной щели на одной боковой поверхности и "исчезновение" на другой при смещении в сторону соседнего зуба
C) равномерное расширение периодонтальной щели
D) изменений в периодонте нет
E) периодонтальная щель увеличена у верхушки зуба

77. Тактика врача при неполном вывихе молочного зуба
A) шинирование после репозиции
B) эндодонтическое лечение
*C) удаление зуба
D) физиотерапия
E) лечение брекет системой

78. При переломе коронки несформированного постоянного зуба в области дентина и эмали показано
A) реминерализирующая терапия
*B) покрыть зуб ортодонтической коронкой
C) восстановление коронки композиционным материалом
D) нет правильных ответов
E) все ответы правильные

79. При переломе коронки постоянного несформированного зуба в области шейки рекомендовано
*A) высокая ампутация пульпы
B) экстирпация пульпы
C) удаление корня зуба
D) нет правильных ответов
E) все ответы правильные

80. При переломе постоянного сформированного зуба в области шейки показана
A) высокая ампутация пульпы
*B) экстирпация пульпы
C) удаление корня зуба
D) нет правильных ответов
E) все ответы правильные

81. При переломе коронки постоянного несформированного зуба с обнажением пульпы в первые 6-12 часов
*A) биологический метод лечения пульпита с одновременной защитой зуба ортодонтической коронкой
B) закрытие линии перелома фтор-цементом
C) витальная ампутация пульпы
D) высокая ампутация
E) нет правильных ответов

82. При переломе коронки с обнажением пульпы несформированного зуба в течение первых 48 часов
A) провести биологический метод лечения
*B) провести витальную ампутацию пульпы зуба
C) провести экстирпацию пульпы зуба
D) нет правильных ответов
E) все ответы правильные

83. При переломе коронки с обнажением пульпы сформированного зуба показана
A) высокая ампутация пульпы
*B) экстирпация пульпы
C) удаление корня зуба
D) нет правильных ответов
E) все ответы правильные

84. При переломе корня в средней части при сохранении жизнеспособной пульпы показано
*A) шинирование, динамическое наблюдение
B) удаление верхней части корня
C) стягивание отломков с помощью штифтов
D) удаление зуба
E) динамическое наблюдение за состоянием пульпы

85. Компактоостеотомия проводится с целью
A) улучшения фиксации ортодонтического аппарата
*B) ускорения ортодонтического лечения
C) продолжения ортодонтического лечения
D) нет правильных ответов
E) все ответы правильные

86. Реконструктивные операции на челюстных костях проводятся
*A) не ранее 14 лет
B) в возрасте 10 лет
C) в любом возрасте
D) нет правильных ответов
E) все ответы правильные

87. Правильное положение кончика языка в момент глотания
A) между передними зубами
B) между боковыми зубами

*C) в области небной поверхности верхних фронтальных зубов
D) нет правильных ответов
E) все ответы правильные

88. Широкая уздечка верхней губы и ее низкое прикрепление может привести
A) к укорочению верхнего зубного ряда
B) к сужению верхнего зубного ряда
*C) к диастеме
D) нет правильных ответов
E) все ответы правильные

89. Короткая уздечка языка может привести
A) к укорочению верхнего зубного ряда
*B) к укорочению нижнего зубного ряда
C) к расширению верхнего зубного ряда
D) нет правильных ответов
E) все ответы правильные

90. Верхнечелюстной нерв выходит из полости черепа
A) через сонное отверстие
B) через овальное отверстие
C) через остистое отверстие
*D) через круглое отверстие
E) нет правильных ответов

91. Нижнечелюстной нерв выходит из полости черепа через отверстие
A) сонное
B) круглое
*C) овальное
D) остистое
E) нет правильных ответов

92. Основным симптомом перелома верхней челюсти является
A) головная боль
B) носовое кровотечение
C) патологическая подвижность нижней челюсти
*D) патологическая подвижность верхнечелюстных костей
E) разрывы слизистой оболочки альвеолярных отростков

93. Основным симптомом перелома нижней челюсти является
A) головная боль
B) носовое кровотечение
*C) патологическая подвижность нижней челюсти
D) патологическая подвижность верхнечелюстных костей
E) разрывы слизистой оболочки альвеолярных отростков

94. Основные жалобы при переломе верхней челюсти
A) боль, сухость во рту, кровоподтеки
*B) нарушение прикуса, боль, припухлость
C) резкая светобоязнь, боль, снижение слуха
D) нет правильных ответов
E) все ответы правильные

95. Основные жалобы при переломе нижней челюсти
A) боль, сухость во рту, кровоподтеки
*B) нарушение прикуса, боль, припухлость
C) резкая светобоязнь, боль, снижение слуха
D) нет правильных ответов
E) все ответы правильные

96. Синоним перелома верхней челюсти по ФОР III
A) суббазальный
B) суборбитальный
*C) отрыв альвеолярного отростка
D) нет правильных ответов
E) все ответы правильные

97. Синоним перелома верхней челюсти по ФОР II
A) суббазальный
*B) суборбитальный
C) отрыв альвеолярного отростка
D) нет правильных ответов
E) все ответы правильные

98. Синоним перелома верхней челюсти по ФОР I
*A) суббазальный
B) суборбитальный
C) отрыв альвеолярного отростка
D) нет правильных ответов
E) все ответы правильные

99. Ортопедические методы иммобилизации переломов верхней челюсти
A) дуга Энгля
B) остеосинтез
C) аппарат Збаржа
*D) наложение бимаксиллярных шин с пращевидной повязкой
E) нет правильных ответов

100. Хирургическо-ортопедические методы иммобилизации переломов верхней челюсти
A) дуга Энгля
B) остеосинтез
*C) метод Адамса
D) наложение бимаксиллярных шин с пращевидной повязкой
E) нет правильных ответов

101. Хирургические методы иммобилизации переломов верхней челюсти
A) дуга Энгля
B) метод Адамса
*C) остеосинтез по Макиенко
D) наложение бимаксиллярных шин с пращевидной повязкой
E) нет правильных ответов

102. Хирургические методы иммобилизации переломов верхней челюсти
A) дуга Энгля
B) метод Адамса
*C) лобно-челюстной остеосинтез
D) наложение бимаксиллярных шин с пращевидной повязкой
E) нет правильных ответов

103. Хирургические методы иммобилизации переломов верхней челюсти
A) дуга Энгля
B) метод Адамса
*C) остеосинтез минипластинами
D) наложение бимаксиллярных шин с пращевидной повязкой
E) нет правильных ответов

104. Под действием тяги жевательных мышц смещение верхней челюсти при суборбитальном переломе происходит
*A) книзу и кзади
B) кверху и вперед
C) медиально и вперед
D) латерально и кверху
E) нет правильных ответов

105. Под действием тяги жевательных мышц смещение нижней челюсти при ангулярном переломе происходит
A) книзу и кзади
B) кверху и вперед
*C) медиально и вперед
D) латерально и кверху
E) нет правильных ответов

106. Под действием тяги жевательных мышц смещение нижней челюсти при двухстороннем ангулярном переломе происходит
*A) книзу и кзади
B) кверху и вперед
C) медиально и вперед
D) латерально и кверху
E) нет правильных ответов

107. Удлинение и уплощение средней зоны лица свидетельствует о переломе
A) нижней челюсти
*B) суббазальном верхней челюсти
C) суборбитальном верхней челюсти
D) альвеолярного отростка верхней челюсти
E) нет правильных ответов

108. Перелом костей основания черепа, как правило, происходит
A) при отрыве альвеолярного отростка
*B) при суббазальном переломе верхней челюсти
C) при суборбитальном переломе верхней челюсти
D) нет правильных ответов
E) все ответы правильные

109. Нарушение функций черепно-мозговых нервов, как правило, происходит
A) при отрыве альвеолярного отростка
*B) при суббазальном переломе верхней челюсти
C) при суборбитальном переломе верхней челюсти
D) нет правильных ответов
E) все ответы правильные

110. Обязательным симптомом перелома основания черепа является
*A) ликворея
B) кровотечение из носа
C) патологическая подвижность нижней челюсти
D) патологическая подвижность верхней челюсти
E) кровотечение из наружного слухового прохода

111. О наличии ликвореи при кровотечении из носа или наружного слухового прохода свидетельствует
A) симптом Малевича
B) положительная реакция Вассермана
*C) положительный тест двойного пятна
D) снижение количества альбуминов в крови
E) наличие крепитации в области сосцевидных отростков

112. Симптом нагрузки при переломах верхней челюсти определяется давлением
A) на скуловые кости снизу вверх
B) на подбородок при сомкнутых зубах снизу вверх
C) на подбородок при полуоткрытом рте снизу вверх
*D) на крючок крыловидного отростка снизу вверх
E) нет правильных ответов

113. Симптом нагрузки при переломах нижней челюсти определяется давлением
A) на скуловые кости снизу вверх
B) на подбородок при сомкнутых зубах снизу вверх
*C) на подбородок при полуоткрытом рте снизу вверх
D) на крючок крыловидного отростка снизу вверх
E) нет правильных ответов

114. Осложнения воспалительного характера при переломах челюстей
A) периостит
B) фурункулез
C) рожистое воспаление
*D) нагноение костной раны
E) нет правильных ответов

115. Характерный симптом при одностороннем переломе мыщелкового отростка нижней челюсти
A) открытый прикус
B) кровотечение из носа
C) разрыв слизистой альвеолярного отростка
D) изменение прикуса моляров со стороны перелома
*E) изменение прикуса моляров с противоположной стороны от перелома

116. Характерный симптом при двухстороннем переломе мыщелкового отростка нижней челюсти
*A) открытый прикус
B) кровотечение из носа
C) разрыв слизистой альвеолярного отростка
D) изменение прикуса моляров со стороны перелома
E) изменение прикуса моляров с противоположной стороны от перелома

117. Для фиксации фрагментов нижней челюсти используются внеротовые аппараты
A) шина Порта
B) аппарат Збаржа
*C) аппарат Рудько
D) нет правильных ответов
E) все ответы правильные

118. Остеосинтез по Макиенко проводится
*A) спицей
B) минипластинами
C) стальной проволокой
D) бронзово-алюминиевой лигатурой
E) компресионно-дистракционным аппаратом

119. После наложения бимаксиллярных шин с зацепными петлями резиновые кольца (тягу) меняют
A) ежедневно
B) ежемесячно
*C) еженедельно
D) 3 раза в месяц
E) 2 раза в неделю

120. Для иммобилизации переломов беззубых челюстей применяется шина
*A) Порта
B) Ванкевич
C) Тигерштедта
D) нет правильных ответов
E) все ответы правильные

121. Минипластины для остеосинтеза переломов челюстей изготавливаются
A) из стали
B) из бронзы
*C) из титана
D) из алюминия
E) нет правильных ответов

122. Позднее осложнение воспалительного характера при переломах челюстей
A) периостит
B) фурункулез
C) рожистое воспаление
*D) травматический остеомиелит
E) нет правильных ответов

123. Основной симптом перелома костей носа
A) деформация носа, гематома
B) подкожная эмфизема, кровотечение
C) затруднение носового дыхания, гематома
*D) патологическая подвижность костей носа, деформаци
E) деформация носа, кровотечение из носовых ходов

124. Репозиция костей носа при западении отломков производится
A) носовым зеркалом
B) крючком Лимберга
C) прямым элеватором
*D) элеватором Волкова
E) элеватором Карапетяна

125. Метод фиксации при переломах костей носа
A) остеосинтез
B) пращевидная повязка
C) тампонада носовых ходов
D) наружная повязка из гипса или коллодия
*E) тампонада носовых ходов и наружная повязка из гипса или коллодия

126. Основные симптомы перелома скуловой кости
A) гематома скуловой области
B) деформация носа, гематома
*C) "симптом ступени", диплопия
D) кровоизлияние в нижнее веко
E) кровотечение из носа, головокружение

127. Причина затруднения открывания рта при переломе скуловой кости
A) гематома
*B) смещение отломков
C) воспалительная реакция
D) травма жевательных мышц
E) артрит височно-нижнечелюстного сустава

128. Причина возникновения диплопии при переломе скуловой кости
A) травма глазного яблока
B) воспалительная реакция
*C) смещение глазного яблока
D) травма зрительного нерва
E) интраорбитальная гематома

129. Позднее осложнение переломов скуловой кости, костей носа и скуловой дуги
A) птоз
B) гипосаливация
C) телеангиоэктазия
D) парез ветвей лицевого нерва
*E) вторичные деформации лицевого скелета

130. Оперативное вмешательство при переломе скуловой кости со смещением ее в верхнечелюстную пазуху
A) радикальная верхнечелюстная синусотомия
B) остеотомия верхней челюсти
C) верхнечелюстная синусотомия с репозицией отломков

*D) радикальная верхнечелюстная синусотомия с репозицией отломков
E) нет правильных ответов

131. После репозиции, фиксация скуловой кости при ее переломе со смещением в верхнечелюстную пазуху осуществляется
A) наружными швами
B) коллодийной повязкой
C) пластмассовым вкладышем
*D) тампоном, пропитанным йодоформом
E) нет правильных ответов

132. После фиксации скуловой кости йодоформным тампоном конец его выводится через отверстие
A) в скуловой области
B) по переходной складке
C) в области бугра верхней челюсти
*D) в области нижнего носового хода
E) нет правильных ответов

133. Через год после перелома деформацию костей носа устраняют
A) мануальным вправлением
*B) остеотомией костей носа
C) тампонадой с одномоментным наложением повязки из коллодия
D) нет правильных ответов
E) все ответы правильные

134. Через год после перелома деформацию костей носа устраняют
*A) контурной пластикой
B) мануальным вправлением
C) тампонадой с одномоментным наложением повязки из коллодия
D) нет правильных ответов
E) все ответы правильные

135. Затруднения открывания рта при переломе скуловой кости обусловлено травмой мыщц
*A) височной и собственно жевательной
B) жевательной
C) крыловидных
D) нет правильных ответов
E) все ответы правильные

136. Непосредственным осложнением ранения челюстно-лицевой области является
A) ОРВЗ
*B) асфиксия
C) пародонтит
D) потеря сознания
E) неврит лицевого нерва

137. Непосредственным осложнением ранения челюстно-лицевой области является
A) ОРВЗ
B) пародонтит
*C) кровотечение
D) потеря сознания
E) неврит лицевого нерва

138. Непосредственным осложнением ранения челюстно-лицевой области является
*A) шок
B) ОРВЗ
C) пародонтит
D) потеря сознания
E) неврит лицевого нерва

139. Непосредственным осложнением ранения челюстно-лицевой области является
A) ОРВЗ
*B) коллапс
C) пародонтит
D) потеря сознания
E) неврит лицевого нерва

140. Поздним осложнением ранения челюстно-лицевой области является
A) ОРВЗ
B) асфиксия
*C) травматический остеомиелит
D) нет правильных ответов
E) все ответы правильные

141. Поздним осложнением ранения челюстно-лицевой области является
A) ОРВЗ
*B) диплопия
C) асфиксия
D) нет правильных ответов
E) все ответы правильные

142. Поздним осложнением ранения челюстно-лицевой области является
A) ОРВЗ
B) асфиксия
*C) слюнные свищи
D) нет правильных ответов
E) все ответы правильные

143. Поздним осложнением ранения челюстно-лицевой области является
A) ОРВЗ
B) асфиксия
*C) анкилоз височно-нижнечелюстного сустава
D) нет правильных ответов
E) все ответы правильные

144. Поздним осложнением ранения челюстно-лицевой области является
A) ОРВЗ
B) асфиксия
*C) рубцовая контрактура
D) нет правильных ответов
E) все ответы правильные

145. Поздним осложнением ранения челюстно-лицевой области является
A) ОРВЗ
B) асфиксия
*C) ложный сустав
D) нет правильных ответов
E) все ответы правильные

146. Непосредственным поздним осложнением ранения челюстно-лицевой области является
A) ОРВЗ
B) пародонтит

C) потеря сознания
D) парез лицевого нерва
*E) вторичное кровотечение

147. Огнестрельные ранения лица отличаются от ран других областей
A) течением раневого процесса
B) быстрым развитием осложнений
C) сроками эпителизации раны
*D) несоответствием внешнего вида раненого с его жизнеспособностью
E) нет правильных ответов

148. Огнестрельные ранения лица отличаются от ран других областей
A) сроками эпителизации раны
B) течением раневого процесса
C) быстрым развитием осложнений
*D) наличием в ране вторичных ранящих снарядов
E) нет правильных ответов

149. Вторичными ранящими снарядами называются
A) разрывные пули
B) осколки снаряда
C) стреловидные элементы
D) зона некротических изменений костной ткани
*E) зубы, осколки зубов и костей лицевого скелета

150. Ранняя первичная хирургическая обработка ран лица проводится с момента ранения в течение
A) первого часа
B) 8-12 часов
*C) 24 часов
D) 48 часов
E) 72 часов

151. Особенности первичной хирургической обработки ран челюстно-лицевой области заключаются
A) в антисептической обработке, наложении швов и повязки
B) в остановке кровотечения, антисептической обработке, наложении швов и повязки
C) в иссечении некротически измененных тканей, удалении кровяных сгустков, дренировании раны
D) в антисептической обработке, иссечении некротически измененных тканей, ушивании раны на себя
*E) в экономном иссечении тканей в области раны, использовании первичной пластики, обшивании раны (подшивание слизистой оболочки к коже)

152. Отсроченная первичная хирургическая обработка ран лица проводится с момента ранения в течение
A) первого часа
B) 8-12 часов
*C) 24-48 часов
D) 3 суток
E) 8 суток

153. Поздняя первичная хирургическая обработка ран лица проводится спустя
A) 8-12 часов
B) 24 часа
*C) 48 часов
D) 8 суток
E) нет правильных ответов

154. Первично отсроченный шов при ранениях лица накладывают
*A) на 4-5-е сутки
B) на 6-7-е сутки
C) на 7-8-е сутки
D) на 8-9-е сутки
E) нет правильных ответов

155. Ранний вторичный шов при ранениях лица накладывают
A) на 4-5-е сутки
B) на 8-9-е сутки
C) после эпителизации раны
*D) после отторжения некротизированных тканей и появления грануляций
E) нет правильных ответов

156. Поздний вторичный шов при ранениях лица накладывают
A) на 4-5-е сутки
B) после эпителизации раны
*C) с началом формирования рубца
D) после отторжения некротизированных тканей и появления грануляций
E) нет правильных ответов

157. Основной причиной вывихов нижней челюсти является
A) артрит ВНЧС
B) нижняя макрогнатия
C) снижение высоты прикуса
D) глубокое резцовое перекрытие
*E) слабость суставной капсулы и связочного аппарата ВНЧС

158. Основной причиной вывихов нижней челюсти является
A) артрит ВНЧС
B) нижняя макрогнатия
C) снижение высоты прикуса
D) глубокое резцовое перекрытие
*E) снижение высоты суставного бугорка

159. Ведущий симптом при вывихе нижней челюсти
A) слезотечение
B) снижение высоты прикуса
*C) невозможность сомкнуть зубы
D) ограничение подвижности нижней челюсти
E) нет правильных ответов

160. Лечение при вывихе нижней челюсти заключается
A) в иммобилизации
B) в резекции суставного бугорка
C) в прошивании суставной капсулы
D) в резекции мыщелковых отростков нижней челюсти
*E) во введении суставной головки в суставную впадину

161. Обезболивание при вправлении вывиха нижней челюсти
A) наркоз
*B) местное
C) нейролептаналгезия
D) стволовая анестезия
E) нет правильных ответов

162. Большие пальцы рук врач при вправлении вывиха нижней челюсти устанавливает
A) на углы нижней челюсти
B) на фронтальную группу зубов
*C) на моляры справа и слева или альвеолярные отростки
D) нет правильных ответов
E) все ответы правильные

163. При вправлении вывиха нижней челюсти давление на подбородок осуществляется в направлении
A) вбок
B) вверх
C) книзу
*D) снизу вверх и кзади
E) нет правильных ответов

164. Показания для проведения наркоза при вправлении вывиха нижней челюсти
A) при привычном вывихе
B) при выраженной гиперсаливации
C) при подозрении на тромбофлебит угловой вены
*D) при рефлекторной контрактуре жевательных мышц
E) нет правильных ответов

165. Методом пластики по Лимбергу называется перемещение лоскутов
A) на питающей ножке
*B) встречных треугольных
C) круглого стебельчатого
D) на сосудистом анастомозе
E) нет правильных ответов

166. Наиболее простой вид пластики местными тканями-лоскутами на ножке
*A) мобилизация краев раны
B) треугольными лоскутами
C) пересадка свободной кожи
D) четырехугольными лоскутами
E) нет правильных ответов

167. Вид пластики, при котором ткани переносят из отдаленного от дефекта места
A) лоскутами на ножке
B) мобилизация краев раны
C) треугольными лоскутами
*D) пересадка свободной кожи
E) нет правильных ответов

168. Основное правило пластики местными тканями
A) не ушивать рану наглухо
B) недопустима мобилизация тканей
*C) отсутствие натяжения в краях раны
D) длина разреза должна быть минимальной
E) нет правильных ответов

169. Показанием к френулопластике является
A) щечные тяжи
B) отсутствие зубов во фронтальном отделе
C) короткая уздечка при мелком преддверии рта
*D) короткая уздечка при глубоком преддверии рта
E) нет правильных ответов

170. У детей в возрасте 9-10 лет наиболее частым показанием для операции на уздечке языка является
A) затрудненный прием пищи
*B) недоразвитие фронтального отдела нижней челюсти
C) нарушение речи
D) нет правильных ответов
E) все ответы правильные

171. Следствием высокого прикрепления уздечки нижней губы может явиться
A) уплощение фронтального отдела нижней челюсти
*B) локальный пародонтит
C) дефект речи
D) нет правильных ответов
E) все ответы правильные

172. Показанием к хирургической коррекции уздечки языка является формирующаяся аномалия прикуса в возрасте
*A) до 3 лет
B) 3-7 лет
C) 7-9 лет
D) после 9 лет
E) после 15 лет

173. Показанием к хирургической коррекции уздечки языка является нарушение произношения язычно-небных звуков в возрасте
A) до 3 лет
B) 3-7 лет
*C) 7-9 лет
D) после 9 лет
E) в любом возрасте

174. Показанием к хирургической коррекции уздечки языка является формирование локального пародонтита в возрасте
A) до 3 лет
B) 3-7 лет

*C) 7-9 лет
D) после 9 лет
E) в любом возрасте

175. Хирургическую коррекцию уздечки верхней губы целесообразно проводить в возрасте
A) до 1 года
B) 1-3 лет
C) 3-6 лет
*D) 6-8 лет
E) старше 8 лет

176. С наибольшей вероятностью потребует коррекции уздечки верхней губы
A) диастема при отсутствии зачатков 2□2
B) нарушение функции смыкания губ неуточненной этиологии
C) плотное прилегание зачатков 2□2 к корням 1□1 при диастеме менее 2.5 мм
D) множественные тремы
*E) диастема, сочетающаяся с тесным положением зубов или зачатков фронтальной группы

177. Менее всего влияет на наличие диастемы в постоянном прикусе
A) генетический вариант строения
B) наличие сверхкомплектных зубов
C) аномалия прикрепления уздечки верхней губы
D) вариант строения срединного небного шва
*E) раннее удаление временных резцов

178. Абсолютным показанием к пластике уздечки верхней губы является
*A) нарушение смыкания губ при свободном носовом дыхании
B) диастема
C) факт наличия аномалии уздечки верхней губы
D) отсутствие закладки 2□2
E) множественные тремы

179. Аномалия уздечки нижней губы чаще приводит
A) к дефекту речи
*B) к локальному пародонтиту
C) к уплощению центрального фрагмента нижней челюсти
D) к нарушению соотношения челюстей
E) к веерообразному расхождению зубов

180. При каком из перечисленных пороков может потребоваться новорожденному неотложная помощь?
A) аномалия уздечки верхней губы
*B) аномалия уздечки языка
C) расщелина верхней губы
D) свищ на губе
E) расщелина неба

181. Прямым показанием к удалению сверхкомплектного зуба служит
A) определение его наличия методом рентгенографии
B) несоответствие формы коронки сверхкомплектного зуба групповой принадлежности (резцам)
C) несоответствие степени сформированности зуба возрасту ребенка
*D) задержка прорезывания или дистония комплектного зуба
E) не указан

182. В каком случае при пластике уздечки верхней губы показана компактостеотомия?
A) всегда показана
*B) при диастеме, превышающей 2 мм и дивергенции корней
C) при выраженных фиброзных тяжах
D) при любой диастеме
E) не знаю

183. Прямым показанием к рассечению уздечки языка в грудном возрасте служит
A) наличие короткой уздечки языка
*B) затрудненное сосание
C) короткая уздечка в сочетании с ретрогенией
D) не знаю
E) недостаточное прибавление веса ребенка

184. Операцию по поводу короткой уздечки языка у новорожденного лучше проводить
*A) в родильном доме
B) в хирургическом кабинете детской поликлиники
C) в стоматологической детской поликлинике
D) в хирургическом отделении детской стоматологической поликлиники
E) в стоматологическом детском хирургическом отделении стационара

185. У детей чаще всего подвергаются травме
A) клыки
B) жевательные зубы
*C) группа резцов
D) группа премоляров
E) все вышеперечисленные

186. Особая опасность ранений языка, мягкого неба, дна полости у детей состоит
A) в нарушении речи
B) в нарушении приема пищи
*C) в развитии отеков в ближайшие часы после травмы, приводящих к асфикации
D) в нарушении речи и приема пищи
E) не опасны

187. Врачебной тактикой при полном вывихе молочного зуба является

A) зуб обязательно должен быть реплантирован
B) если до смены зуба остается менее одного года, зуб не репланируется
*C) временные зубы реплантации не подлежат
D) временный зуб должен быть реплантирован, если до его смены остается более двух лет
E) временный зуб необходимо реплантировать, чтобы не нарушить формирование прикуса

188. Лечение неполного вывиха временных резцов в 5 лет заключается
A) в репозиции, фиксации, противовоспалительной терапии
*B) в удалении зубов
C) в фиксации зубов
D) не назван
E) в наблюдении

189. Какой вид повреждения челюстных костей наиболее характерен для детей до 5 лет?
*A) ушиб челюсти
B) поднакостный перелом
C) полный перелом
D) вывих височно-нижнечелюстного сустава
E) не назван

190. Какое лечение полного вывиха постоянного резца со сформированным корнем лучше провести?
*A) реплантация зуба с предварительным его пломбированием
B) возмещение дефекта съемным протезом
C) реплантация зуба без пломбирования
D) имплантация
E) не назван

191. Сроки коррекции рубцовых деформаций мягких тканей, вызывающих функциональные нарушения
A) сразу после обнаружения
*B) через 8-10 мес после заживления раны
C) через 5 лет после травмы
D) после окончания формирования и роста тканей
E) не назван

192. Первичным лечебным мероприятием при кровотечениях является
A) оценить кровопотерю
B) усилить коагулирующие свойства крови
C) восполнить кровопотерю
*D) остановить кровотечение
E) не назван

193. Почему перелом альвеолярного отростка чаще встречается в возрасте до 7 лет?
*A) за счет находящихся в нем зачатков зубов
B) из-за полности "силовых" линий в данном участке
C) по причине типовой направленности удара
D) из-за распространенности аномалий прикуса
E) не назван

194. Укажите основной клинический симптом ушиба зуба в первые сутки после травмы:
A) изменение окраски зуба
B) патологическая подвижность зуба
C) изменение данных электроодонтодиагностики
*D) боли, усиливающиеся при накусывании
E) ни один из вышеперечисленных

195. Наиболее рациональным методом фиксации зубов и альвеолярного отростка в молочном и сменном прикусе является
A) лигатурные повязки
B) подбородочная праща
C) проволочные шины
*D) шины из быстротвердеющей пластмассы
E) шина из композиционного материала

196. Принципом лечения неполного вывиха временного зуба со сформированными корнями является
A) наблюдение, лечение зуба по показаниям
B) трепанация и лечение зубов
*C) репозиция, по показаниям фиксация, противовоспалительная терапия, наблюдение
D) фиксация зуба
E) не назван

197. Наиболее полно отражает понятие "открытый перелом"
*A) проходящий через зубной ряд, придаточные пазухи или с повреждением мягких тканей
B) с обязательным повреждением мягких тканей
C) перелом со смещением
D) с повреждением слизистой оболочки полости рта
E) любой из переломов в челюстно-лицевой области

198. Длительность реабилитационного периода для больного с переломом челюсти в области мыщелкового отростка
A) до окончания консолидации отломков
*B) до окончания роста и формирования челюстных костей
C) в течение года после травмы
D) до формирования постоянного прикуса
E) не назван

199. Дисфункциональные поражения височно-

нижнечелюстного сустава характерны для возраста
A) до 3-х лет
B) 3-6 лет
C) 6-9 лет
*D) 9-11 лет
E) старше 11 лет

200. Наиболее характерен для ребенка раннего возраста
*A) вколоченный вывих временного зуба
B) перелом корня зуба
C) перелом челюсти
D) вывих височно-нижнечелюстного сустава
E) повреждения в этом возрасте не встречаются

201. Какой вид лечения вколоченного вывиха резца (виден только его режущий край) Вы выберите для ребенка в возрасте 1 года?
*A) удаление зуба
B) наблюдение, удаление при появлении признаков воспаления
C) репозация
D) наблюдение с последующим депульпированием
E) назначение противовоспалительной лекарственной терапии

202. Тактика лечения неполного вывиха временного зуба с повреждением сосудисто-нервного пучка
A) депульпировать поврежденный зуб, фиксировать
*B) в зависимости от возраста и степени формирования или резорбции корня выбрать тактику лечения
C) обязательно проводить экстракцию поврежденного зуба
D) только депульпировать и дать рекомендации
E) ни один из вышеперечисленных

203. Воспалительные корневые кисты челюстей у детей обнаруживаются чаще на челюсти
A) верхней
*B) нижней
C) pterygopalatinus
D) incisivus
E) верхний моляр

204. Наиболее частой причиной воспалительных корневых кист челюстей у детей является хронический периодонтит зубов
A) временных резцов
B) временных клыков
*C) временных моляров
D) временных премоляров
E) постоянный клик

205. При воспалительных корневых кистах от временных зубов на нижней челюсти преимущественно проводится операция
A) цистэктомия
*B) цистотомия
C) секвестрэктомия
D) экстирпация зуб
E) пульпаэктомия

206. Зачаток постоянного зуба, расположенный в полости кисты, при цистотомии
A) всегда удаляется
B) всегда оставляется
*C) очень редко (при наличии показаний) удаляется
D) не проводится операция
E) нет правильных ответов

207. Удаление временного причинного зуба при цистотомии по поводу ненагноившейся корневой кисты проводится
A) за 2-3 дня до операции
*B) одновременно с основной операцией
C) через 2-3 дня после операции
D) не удаляется
E) нет правильных ответов

208. Гнойное расплавление паренхимы железы в период обострения хронического рецидивирующего паренхиматозного паротита явление
A) частое
B) редкое
*C) крайне редкое
D) не бывает
E) нет правильных ответов

209. Орхит как осложнение наблюдается у мальчиков, страдающих
A) хроническим паренхиматозным паротитом
*B) острым эпидемическим паротитом
C) калькулезным сиалоаденитом
D) нет правильных ответов
E) все ответы правильные

210. Хирургический метод наиболее часто применяется при лечении паротита
A) острого эпидемического
*B) новорожденных
C) хронического рецидивирующего паренхиматозного
D) маллигнизация
E) нет правильных ответов

211. Выделение гнойного секрета из устья выводного протока околоушной слюнной железы характерно для паротита
A) острого эпидемического
*B) хронического рецидивирующего паренхиматозного
C) маллигнизация
D) нет правильных ответов
E) не бывает

212. Причиной асимметрии лица при вторичном деформирующем остеоартрозе височно-нижнечелюстного сустава с одной стороны является
A) парез лицевого нерва

B) межмышечная гематома
*C) недоразвитие половины нижней челюсти
D) чрезмерное развитие половины нижней челюсти
E) гемигипертрофия жевательной мышцы

213. При вторичном деформирующем остеоартрозе височно-нижнечелюстного сустава с одной стороны средняя линия подбородка смещена в сторону
*A) поражения сустава
B) противоположную поражению
C) чрезмерное развитие половины нижней челюсти
D) нет правильных ответов
E) все ответы правильные

214. Основное правило пластики местными тканями
A) не ушивать рану наглухо
B) недопустима мобилизация тканей
*C) отсутствие натяжения в краях раны
D) длина разреза должна быть минимальной
E) нет правильных ответов

215. Опрокидывающиеся лоскуты используются
A) для устранения выворота век
B) для устранения дефектов кожи
C) для закрытия линейных разрезов
*D) для создания внутренней выстилки
E) нет правильных ответов

216. Максимальный допустимый угол поворота лоскута на ножке
*A) до 90□
B) до 180□
C) до 210□
D) до 360□
E) нет правильных ответов

217. Основной причиной вывихов нижней челюсти является
A) артрит ВНЧС
B) нижняя макрогнатия
C) снижение высоты прикуса
D) глубокое резцовое перекрытие
*E) слабость суставной капсулы и связочного аппарата ВНЧС

218. Основной причиной вывихов нижней челюсти является
A) артрит ВНЧС
B) нижняя макрогнатия
C) снижение высоты прикуса
D) глубокое резцовое перекрытие
*E) снижение высоты суставного бугорка

219. Ведущий симптом при вывихе нижней челюсти
A) слезотечение
B) снижение высоты прикуса
*C) невозможность сомкнуть зубы
D) ограничение подвижности нижней челюсти
E) нет ответа

220. Лечение при вывихе нижней челюсти заключается
A) в иммобилизации
B) в резекции суставного бугорка
C) в прошивании суставной капсулы
D) в резекции мыщелковых отростков нижней челюсти
*E) во введении суставной головки в суставную впадину

221. Обезболивание при вправлении вывиха нижней челюсти
A) наркоз
*B) местное
C) нейролептаналгезия
D) стволовая анестезия
E) аппликационное

222. При вправлении вывиха нижней челюсти давление на подбородок осуществляется в направлении
A) вбок
B) вверх
C) книзу
*D) снизу вверх и кзади
E) сзади

223. Показания для проведения наркоза при вправлении вывиха нижней челюсти
A) при привычном вывихе
B) при выраженной гиперсаливации
C) при подозрении на тромбофлебит угловой вены
*D) при рефлекторной контрактуре жевательных мышц
E) всегда

224. Причиной острого неспецифического артрита ВНЧС является
A) актиномикоз
*B) острая травма
C) околоушный гипергидроз
D) хроническая травма ВНЧС в результате изменения окклюзии
E) нет правильного ответа

225. Причиной хронического неспецифического артрита ВНЧС является
A) актиномикоз
B) острая травма
C) околоушный гипергидроз
*D) хроническая травма ВНЧС в результате изменения окклюзии
E) нет правильного ответа

226. Причиной острого неспецифического артрита ВНЧС является
A) актиномикоз
*B) ревматическая атака
C) околоушный гипергидроз

D) хроническая травма ВНЧС в результате изменения окклюзии
E) нет правильного ответа

227. Причиной обострения хронического неспецифического артрита ВНЧС является
A) актиномикоз
B) околоушный гипергидроз
C) распространение инфекции из окружающих тканей
*D) хроническая травма ВНЧС в результате изменения окклюзии
E) нет правильного ответа

228. Причиной специфического артрита ВНЧС является
*A) актиномикоз
B) ревматическая атака
C) околоушный гипергидроз
D) хроническая травма ВНЧС в результате изменения окклюзии
E) нет правильного ответа

229. Причиной специфического артрита ВНЧС является
*A) туберкулез
B) ревматическая атака
C) околоушный гипергидроз
D) хроническая травма ВНЧС в результате изменения окклюзии
E) нет правильного ответа

230. Причиной специфического артрита ВНЧС является
*A) сифилис
B) ревматическая атака
C) околоушный гипергидроз
D) хроническая травма ВНЧС в результате изменения окклюзии
E) нет правильного ответа

231. Характерные симптомы острого артрита ВНЧС в начальной стадии
A) тризм жевательных мышц
B) околоушный гипергидроз
*C) боль, ограничение открывания рта
D) боль в шейном отделе позвоночника, иррадиирующая в ВНЧС
E) нет правильного ответа

232. Острый артрит ВНЧС необходимо дифференцировать
*A) с острым отитом
B) с острым верхнечелюстным синуситом
C) с околоушным гипергидрозом
D) с переломом верхней челюсти
E) с флегмоной поднижнечелюстной области

233. Острый артрит ВНЧС необходимо дифференцировать
A) с острым верхнечелюстным синуситом
B) с околоушным гипергидрозом
C) с переломом верхней челюсти
D) с флегмоной поднижнечелюстной области
*E) с переломом мыщелкового отростка нижней челюсти

234. Острый артрит ВНЧС необходимо дифференцировать
A) с острым верхнечелюстным синуситом
B) с околоушным гипергидрозом
C) с переломом верхней челюсти
D) с флегмоной поднижнечелюстной области
*E) с флегмоной околоушно-жевательной области

235. В комплекс мероприятий при лечении хронического неспецифического артрита ВНЧС входят
A) химиотерапия, иглотерапия
*B) физиотерапия, нормализация окклюзии, разгрузка и покой ВНЧС
C) физиотерапия, остеотомия нижней челюсти, иммобилизация
D) физиотерапия, удаление мыщелкового отростка, разгрузка и покой ВНЧС
E) нет правильного ответа

236. Ведущим симптомом анкилоза ВНЧС является
A) шум в ушах
B) нарушение глотания
C) множественный кариес
D) выраженный болевой симптом
*E) резкое ограничение подвижности нижней челюсти

237. Основной причиной развития анкилоза ВНЧС является
*A) артрит
B) опухоль
C) мастоидит
D) околоушный гипергидроз
E) целлюлит околоушно-жевательной области

238. Основной причиной развития анкилоза ВНЧС является
A) опухоль
B) мастоидит
C) околоушный гипергидроз
D) целлюлит околоушно-жевательной области
*E) травма мыщелковых отростков нижней челюсти

239. Основной причиной развития анкилоза ВНЧС является
A) опухоль
B) мастоидит
C) околоушный гипергидроз

*D) остеомиелит нижней челюсти
E) целлюлит околоушно-жевательной области

240. Форма анкилоза ВНЧС
A) гнойный
*B) фиброзный
C) слипчивый
D) катаральный
E) атрофический

241. Форма анкилоза ВНЧС
*A) костный
B) гнойный
C) слипчивый
D) катаральный
E) атрофический

242. Ведущим симптомом клиники двухстороннего костного анкилоза ВНЧС является
A) шум в ушах
B) нарушение глотания
C) множественный кариес
D) выраженный болевой симптом
*E) полное отсутствие движений нижней челюсти

243. Дополнительным методом исследования при диагностике анкилоза ВНЧС является
A) миография
B) аудиометрия
C) биохимия крови
*D) компьютерная томография
E) электроодонтодиагностика

244. Внешний вид больного с двухсторонним костным анкилозом ВНЧС характеризуется
A) нижней макрогнатией
B) верхней микрогнатией
C) верхней ретрогнатией
*D) профилем «птичьего» лица
E) несимметрично-гипертрофированными жевательными мышцами

245. Внешний вид больного с двухсторонним костным анкилозом ВНЧС характеризуется
A) нижней макрогнатией
B) верхней микрогнатией
C) верхней ретрогнатией
D) несимметрично-гипертрофированными жевательными мышцами
*E) уплощением и укорочением тела и ветви нижней челюсти на больной стороне

246. Основной метод лечения больных с костным анкилозом ВНЧС
A) физиотерапия
*B) хирургический
C) консервативный
D) ортопедический
E) ортодонтический

247. Лечение фиброзного анкилоза ВНЧС заключается
*A) в редрессации
B) в физиотерапии
C) в артропластике
D) в создании ложного сустава
E) в остеотомии нижней челюсти

248. Лечение костного анкилоза ВНЧС заключается
A) в редрессации
B) в физиотерапии
*C) в создании ложного сустава
D) в остеотомии нижней челюсти
E) нет правильного ответа

249. Лечение костного анкилоза ВНЧС заключается
A) в редрессации
B) в физиотерапии
*C) в артропластике
D) в остеотомии нижней челюсти
E) нет правильного ответа

250. Ведущим симптомом при контрактурах нижней челюсти является
A) верхняя макрогнатия
B) снижение высоты прикуса
C) укорочение ветвей нижней челюсти
*D) ограничение подвижности нижней челюсти
E) ограничение подвижности нижней челюсти с сохранением движений в ВНЧС

251. Основным хирургическим методом лечения контрактур нижней челюсти заключается
A) в иссечении рубцов
B) в рассечении рубцов
C) в вертикальной остеотомии ветвей нижней челюсти
*D) в рассечении и иссечении рубцов с последующей пластикой операционных дефектов
E) нет правильного ответа

252. Пластику укороченной уздечки языка у 7-8 летнего ребенка проводят под:
A) ментальной анестезией
B) аппликационной анестезией
*C) местной инфильтрационной анестезией
D) палатинальной анестезией
E) Инфраорбитал анестезией

253. Каким способом чаще всего удлиняется уздечка языка
A) V образное отсечение уздечки
B) полным иссечением
*C) поперечным рассечением
D) вестибулопластика
E) Хелопластика

254. Что является показанием для проведения вестибулопластики при укороченной уздечке нижней губы

A) разрыв уздечки нижней губы
B) кариес зубов
*C) локальный пародонтит
D) нарушение прикуса
E) пулпит зубов

255. Произношение каких звуков нарушено у ребенка 8-9 лет с укороченной уздечкой языка III степени
A) глухих
B) губных
*C) небных
D) звонких
E) гласных

256. Что является показанием для проведения пластики при укороченной уздечке верхней губы у ребенка 2 лет
A) повышение температуры
B) нарушение обоняния
C) ринолалия
*D) гингивит и диастема
E) нет правильного ответа

257. Что может явиться причиной ложной диастемы?
A) острый герпетический стоматит
B) папилломатоз полости рта
C) травма уздечки
*D) сверхкомплектный зуб
E) травма зубов

258. У детей в возрасте 9-10 лет наиболее частым показанием для операции на уздечке языка является
A) затрудненный прием пищи
*B) недоразвитие фронтального отдела нижней челюсти
C) нарушение речи
D) нет правильных ответов
E) все ответы правильны

259. Следствием высокого прикрепления уздечки нижней губы может явиться
A) уплощение фронтального отдела нижней челюсти
*B) локальный пародонтит
C) дефект речи
D) нет правильных ответов
E) все ответы правильны

260. Показанием к удалению сверхкомплектного ретенированного зуба является
A) его обнаружение
B) сформированный его корень
*C) ретенция или дистопия комплектных зубов
D) нет правильных ответов
E) все ответы правильны

261. Суставная ямка имеет форму
A) цилиндрическую
B) трехугольную
*C) эллипса
D) шаровидную
E) пирамиды

262. Как называется валик эллипсоидной формы на конце суставного отростка нижней челюсти, покрытый волокнистым хрящом
A) связка
B) суставной диск
C) капсула
*D) головка
E) бугорок

263. При каком заболевании движение мыщелкового отростка не определяются
*A) анкилоз
B) артрит
C) неоартроз
D) остеоартрит
E) хронический артрит

264. Патологическое сочленение, возникшее вследствие смещения головки нижней челюсти в новое положение
*A) неоартроз
B) анкилоз
C) остеоартроз
D) юношеский остеоартроз
E) хронический артрит

265. Воспаление сустава, развившееся вследствие повреждения или воспаления суставных концов костей
A) юношеский остеоартроз
B) неоартроз
C) анкилоз
*D) остеоартрит
E) хронический артрит

266. Локализация основной зоны роста нижней челюсти
*A) мыщелковый отросток
B) суставной бугорок
C) подбородочный отдел
D) альвеолярный отросток
E) суставная ямка височной кости

267. Височно-нижнечелюстной сустав - это парное сочленение, образованное нижнечелюстной и теменными костями,
*A) височными костями;
B) затылочной костью;
C) верхнечелюстными костями;
D) лобной костью;
E) клиновидной костью.

268. Какой формы суставная головка мыщелкового отростка нижней челюсти?:
A) круглой;
*B) эллипсоидной;
C) плоской;
D) шаровидной;
E) конусовидной.

269. Нижнечелюстная (суставная) ямка височной кости отграничивается спереди:
A) передним краем каменисто-барабанной щели;
B) суставной ямкой;
*C) суставным бугорком
D) скуловым отростком
E) нет правильного ответа

270. Нижнечелюстная (суставная) ямка височной

кости отграничивается сзади:
*A) передним краем каменисто-барабанной щели;
B) суставной ямкой;
C) суставным бугорком,
D) скуловым отростком
E) нет правильного ответа

271. Каменисто-барабанная щель делит нижнечелюстную ямку на две части:
*A) переднюю и заднюю;
B) внутреннюю и наружную;
C) верхнюю и нижнюю
D) мезиальный и дистальный
E) нет правильного ответа

272. Височно-нижнечелюстной сустав относится к:
A) конгруэнтным суставам;
*B) инконгруэнтным суставам;
C) и к тем и к другим
D) ложным суставом
E) нет правильного ответа

273. За счет чего выравнивается инконгруентность височно-нижнечелюстного сустава?:
A) суставного бугорка и суставной ямки,
B) суставной головки и диска;
*C) капсулы и диска;
D) капсулы и связок,
E) суставного бугорка капсулы, связок и диска

274. В каком возрасте суставной бугорок отсутствует?:
*A) у новорожденных;
B) до 5-6 летнего возраста;
C) до 8-12 летнего возраста;
D) до 16 летнего возраста;
E) до 22 летнего возраста.

275. В каком возрасте появляется суставной бугорок?:
A) к 1 -2 месяцу жизни ребенка;
B) к 3-6 месяцу жизни ребенка;
*C) к 7-8 месяцу жизни ребенка;
D) к 1 -му году жизни ребенка;
E) ко 2-му году жизни ребенка;

276. Суставной бугорок полностью оформляется в возрасте:
A) 1-2-х лет;
B) 2-3-х лет;
C) 4-6 лет;
*D) 6-7 лет;
E) 10-11 лет.

277. Суставная головка при движении нижней челюсти скользит по:
*A) заднему скату суставного бугорка,
B) переднему скату суставного бугорка
C) по наружной поверхности суставного бугорка;
D) по внутренней поверхности суставного бугорка.
E) нет правильного ответа

278. Высота суставного бугорка:
*A) зависит от возраста и зубной окклюзии;
B) зависит только от возраста;
C) зависит только от зубной окклюзии;
D) не зависит от возраста и зубной окклюзии.
E) нет правильного ответа

279. В пожилом возрасте высота суставного бугорка:
A) увеличивается сильно;
B) немного увеличивается;
C) остается без изменений;
*D) уменьшается;

280. В каком возрасте наибольшая высота суставного бугорка?:
A) 15-20 лет;
*B) у людей среднего возраста;
C) у людей пожилого возраста;
D) у стариков.
E) 3-4 лет

281. При каком прикусе наибольшая высота суставного бугорка?:
A) глубоком;
B) косом;
*C) ортогнатическом;
D) прогнатическом;
E) прогеническом;

282. Суставной диск представляет собой?:
A) двояковыпуклую пластинку;
*B) двояковогнутую пластинку;
C) плоскую пластинку.
D) выпуклую пластинку;
E) нет правильного ответа

283. Объем верхнего этажа височно-нижнечелюстного сустава составляет:
A) 0,5 мл;
B) 1,0 мл;
*C) 1,5 мл;
D) 2,0 мл;
E) 2,5 мл;

284. Объем нижнего этажа височно-нижнечелюстного сустава составляет:
*A) 0,5 мл;
B) 1,0 мл,
C) 1,5 мл,
D) 2,0 мл;
E) 2,5 мл;

285. Суставная капсула состоит из:
*A) наружного слоя - фиброзного внутреннего - эндотелиального;
B) наружного слоя - эндотелиального, внутреннего - фиброзного
C) наружного слоя - фиброзного, среднего - эндотелиального, внутреннего - фиброзного.

D) наружного слоя - эндотелиального, внутреннего – грануляционного
E) нет правильного ответа

286. Какой слой суставной капсулы вырабатывает синовиальную жидкость?:
A) наружный
B) средний
*C) внутренний
D) грануляционный
E) все слои ВНЧС

287. Передняя часть суставной капсулы прикрепляется:
*A) впереди бугорка
B) позади бугорка
C) на верхушке бугорка
D) к верхней части скуловой дуги
E) нет правильного ответа

288. Задняя часть суставной капсулы прикрепляется:
A) позади суставного бугорка;
*B) в каменисто-барабанной щели;
C) к костям среднего уха,
D) к костям внутреннего уха;
E) к скуловому отростку височной кости

289. В височно-нижнечелюстном суставе возможно:
A) только вертикальные движения
B) сагиттальные движения
C) вертикальные и сагиттальные движения
D) трансверзальные движения
*E) вертикальные, сагиттальные и трансверзальные движения

290. В норме при максимальном открывании рта резцовое расстояние равно:
A) 20-30 мм;
B) 30-40 мм;
*C) 40-50 мм;
D) 50-60 мм;
E) 60-70 мм.

291. Изменение расстояния между режущими краями центральных резцов в сторону его уменьшения или увеличения:
*A) указывает на патологию в суставе
B) не указывает на патологию в суставе
C) это норма
D) нет правильного ответа
E) только при контрактуре жевательных мышц

292. Могут ли ангины быть причиной развития артрита височно-нижнечелюстного сустава?
A) практически всегда;
*B) могут, но не во всех случаях;
C) практически не могут.
D) только когда травмирован ВНЧС
E) нет правильного ответа

293. Обострившийся или острый средний отит вызывает развитие артритов височно-нижнечелюстного сустава?:
A) практически всегда,
*B) могут, но не всегда,
C) практически не могут.
D) только когда травмирован ВНЧС
E) нет правильного ответа

294. Может ли острое респираторное заболевание вызвать развитие артрита височно-нижнечелюстного сустава?:
A) практически всегда;
*B) может, но не во всех случаях;
C) практически не может.
D) только когда травмирован ВНЧС
E) нет правильного ответа

295. Аллергические заболевания могут ли стать причиной возникновения артрита височно-нижнечелюстного сустава?:
A) практически всегда
*B) могут, но не во всех случаях,
C) практически не могут.
D) только когда травмирован ВНЧС
E) нет правильного ответа

296. Может ли переохлаждение быть причиной развития артрита височно-нижнечелюстного сустава?:
A) практически всегда,
*B) может, но не во всех случаях;
C) практически не может.
D) только когда травмирован ВНЧС
E) нет правильного ответа

297. Туберкулез может ли вызвать возникновение артрита височно-нижнечелюстного сустава?:
A) практически всегда;
*B) может, но не во всех случаях;
C) практически не может
D) только когда травмирован ВНЧС
E) нет правильного ответа

298. Может ли остеомиелит ветви нижней челюсти стать причиной развития артрита височно-нижнечелюстного сустава?:
A) практически всегда;
*B) может, но не во всех случаях;
C) практически не может
D) только когда травмирован ВНЧС
E) нет правильного ответа

299. Может ли сифилис стать причиной развития артрита височно-нижнечелюстного сустава?:
A) практически всегда;
*B) может, но не во всех случаях;
C) практически не может

D) только когда травмирован ВНЧС
E) нет правильного ответа

300. Может ли удаление нижнего зуба мудрости вызвать развитие артрита височно-нижнечелюстного сустава?:
A) практически всегда;
*B) может, но не во всех случаях;
C) практически не может.
D) только когда травмирован ВНЧС
E) нет правильного ответа

301. Может ли ревматизм вызывать возникновение артрита височно-нижнечелюстного сустава?:
A) практически всегда;
*B) может, но не во всех случаях;
C) практически не может.
D) только когда травмирован ВНЧС
E) нет правильного ответа

302. Хроническая микротравма может ли вызвать развитие артрита височно-нижнечелюстного сустава?:
A) практически всегда,
*B) может, но не во всех случаях;
C) практически не может.
D) только когда травмирован ВНЧС
E) нет правильного ответа

303. Каким путем распространяется инфекция в височно-нижнечелюстной сустав?:
A) контактным;
B) лимфогенным;
C) гематогенным;
*D) контактным и гематогенным;
E) контактным, гематогенным, лимфогенным.

304. Клиническая симптоматика, характерная для острого артрита височно-нижнечелюстного сустава?:
A) ноющие боли в суставе, усиливаются при движении нижней челюсти, усиливаются при приеме твердой пищи и открывании рта, головная боль, головокружение;
*B) резкие боли в суставе, усиливающиеся при движении нижней челюсти;
C) постоянные, при покое нижней челюсти боли уменьшаются, ограничение открывания рта, впереди козелка уха болезненность, слабость, недомогание;
D) хруст, крепитация, боли в суставе, смещение челюсти при открывании рта, ограничение открывания рта, головная боль, головокружение
E) нет правильного ответа

305. Длительность течения острого артрита?:
A) 1-2 недели;
B) 1 месяц;
*C) 2-3 месяца;
D) 7-8 месяцев;
E) 6-7 месяцев;

306. Для ревматоидного артрита височно-нижнечелюстного сустава характерно:
A) одностороннее поражение;
*B) двустороннее поражение;
C) в равной степени встречается как одностороннее, так и двустороннее.
D) слепота
E) глухость

307. 45. Для контактного артрита височно-нижнечелюстного сустава характерно:
*A) одностороннее поражение;
B) двустороннее поражение;
C) в равной степени встречается как одностороннее, так и двустороннее.
D) слепота
E) глухость

308. Характерная рентгенологическая картина острого артрита височно-нижнечелюстного сустава:
A) всегда наблюдается расширение суставной щели;
*B) обычно изменений нет, редко наблюдается расширение суставной щели,
C) вначале наблюдается расширение суставной щели, а через неделю ее сужение;
D) наблюдается сужение суставной щели
E) нет правильного ответа

309. Длительность течения хронического артрита:
A) 1-2 месяца;
B) 2-4 месяца;
C) 6-8 месяцев;
*D) от нескольких месяцев до нескольких лет.
E) нет правильного ответа

310. Рентгенологическая симптоматика хронического артрита височно-нижнечелюстного сустава:
A) изменений нет
B) расширение суставной щели
C) сужение суставной щели
*D) расширение или сужение суставной щели, остеопороз
E) нет правильного ответа

311. Артриты у детей возникают чаще на почве:
A) одонтогенных кист нижней челюсти;
*B) остеомиелитов ветви нижней челюсти,
C) опухолей нижней челюсти;

D) лимфаденитов околоушно-жевательной области.
E) нет правильного ответа

312. Могут ли хрящевые элементы сустава погибать при возникновении вторичных артритов у детей?:
A) нет, не погибают;
B) крайне редко погибают;
*C) могут погибать;
D) практически погибают всегда.
E) нет правильного ответа

313. При фиброзном анкилозе височно-нижнечелюстного сустава рентгенологически суставная щель:
A) неразличима
*B) едва различима
C) резко расширена
D) в норме
E) нет правильного ответа

314. При костном анкилозе височно-нижнечелюстного сустава рентгенологически суставная щель:
*A) неразличима;
B) едва различима;
C) в норме
D) резко расширена.
E) нет правильного ответа

315. Укорочение и утолщение шейки нижней челюсти наблюдается при следующих заболеваниях ВНЧС:
A) остром артрите;
B) хроническом артрите;
C) первичном артрите;
*D) вторичном артрите;
E) ревматоидном артрите.

316. Неоартроз - это:
A) злокачественная опухоль в области височно-нижнечелюстного сустава;
B) доброкачественная опухоль в области височно-нижнечелюстного сустава;
*C) патологическое сочленение, выполняющее роль сустава;
D) внутрисуставной костный анкилоз;
E) внутрисуставной фиброзный анкилоз;

317. Анкилоз - это:
A) стойкое ограничение движения в суставе;
*B) отсутствие движения в суставе;
C) периодически появляющаяся боль и ограничение движения в суставе.
D) врожденная аномалия ВНЧС
E) нет правильного ответа

318. Контрактура - это:
*A) стойкое ограничение движения в суставе;
B) отсутствие движения в суставе;
C) периодически появляющаяся боль и ограничение движения в суставе.
D) врожденная аномалия ВНЧС
E) нет правильного ответа

319. Анкилоз бывает:
A) только внутрисуставной
*B) внутри- и внесуставной
C) только внесуставной
D) хрящевой
E) нет правильного ответа

320. Внутрисуставной анкилоз ВНЧС бывает:
A) только фиброзным
B) только костным
*C) фиброзным и костным
D) фиброматозным и грануляционным
E) нет правильного ответа

321. Внесуставной анкилоз ВНЧС бывает:
A) только фиброзным;
*B) только костным
C) фиброзным и костным
D) фиброматозным и грануляционным
E) нет правильного ответа

322. Контрактура обусловлена:
*A) внесуставными изменениями
B) внутрисуставными изменениями
C) как вне-, так и внутрисуставными изменениями
D) фиброматозными изменениями в хрящевом диске ВНЧС
E) нет правильного ответа

323. Артрогенная контрактура - это заболевание:
*A) обусловленное изменениями в капсуле сустава или его связках;
B) возникающее при болезненности движения в суставе;
C) в результате изменений в мышцах или после обездвиживания нижней челюсти (при переломах);
D) при нарушении нервной регуляции;
E) обусловленное грубыми изменениями в тканях, окружающих сустав.

324. Болевая контрактура - это заболевание:
A) обусловленное изменениями в капсуле сустава или его связках;
*B) возникающее при болезненности движения в суставе;
C) в результате изменений в мышцах или после обездвиживания нижней челюсти (при переломах);
D) при нарушении нервной регуляции;
E) обусловленное грубыми изменениями в тканях, окружающих сустав.

325. Миогенная контрактура - это заболевание:

A) обусловленное изменениями в капсуле сустава или его связках;
B) возникающее при болезненности движения в суставе;
*C) в результате изменений в мышцах или после обездвиживания нижней челюсти (при переломах);
D) при нарушении нервной регуляции;
E) обусловленное грубыми изменениями в тканях, окружающих сустав.

326. Неврогенная контрактура - это заболевание:
A) обусловленное изменениями в капсуле сустава или его связках;
B) возникающее при болезненности движения в суставе;
C) в результате изменений в мышцах или после обездвиживания нижней челюсти (при переломах);
*D) при нарушении нервной регуляции
E) обусловленное грубыми изменениями в тканях, окружающих сустав

327. Рубцовая контрактура - это заболевание:
A) обусловленное изменениями в капсуле сустава или его связках;
B) возникающее при болезненности движения в суставе;
C) в результате изменений в мышцах или после обездвиживания нижней челюсти (при переломах);
D) при нарушении нервной регуляции;
*E) обусловленное грубыми изменениями в тканях, окружающих сустав.

328. От чего зависят особенности лечения артрита?:
A) от формы клинического течения;
B) от этиологии (причины);
C) от наличия жевательных зубов на нижней челюсти;
*D) от формы клинического течения и причины заболевания;
E) от всех ранее перечисленных факторов.

329. Для чего накладывается резиновая прокладка при создании покоя в височно-нижнечелюстном суставе у больных с артритами?:
A) для профилактики вывиха;
B) для профилактики подвывиха;
C) для профилактики контрактуры;
*D) для профилактики анкилоза;
E) для уменьшения боли и отека.

330. Какой толщины должна быть резиновая прокладка при наложении подбородочно-теменной марлевой повязки (пращи) у больных с артритами?:
A) 1-2 мм;
B) 2-3 мм,
*C) 5-10 мм;
D) 10-15 мм;
E) 15-20 мм.

331. Ортопедическое лечение при артритах проводится:
A) до снятия острых воспалительных явлений;
B) в период лечения острого воспаления;
*C) после снятия острых воспалительных явлений.
D) не проводится
E) нет правильного ответа

332. В какой фазе воспалительного процесса назначаются компрессы с медицинской желчью при лечении артрита?:
A) острой
B) обострившейся
*C) хронической
D) фиброматозной и грануляционной
E) нет правильного ответа

333. В какой фазе воспалительного процесса назначаются компрессы с бишофитом при лечении артрита ВНЧС?:
A) острой
B) обострившейся
*C) хронической
D) фиброматозной и грануляционной
E) нет правильного ответа

334. В какой стадии воспалительного процесса назначаются компрессы с ронидазой при лечении артрита ВНЧС?:
A) острой
B) обострившейся
*C) хронической
D) фиброматозной и грануляционной
E) нет правильного ответа

335. Какие препараты не назначаются при лечении острого артрита височно-нижнечелюстного сустава?:
A) противомикробные;
B) противовоспалительные;
*C) иммуностимулирующие;
D) болеутоляющие;
E) антигистаминные;

336. Когда возникает максимальная перегрузка височно-нижнечелюстных суставов?:
A) при потере центральных резцов;
B) при потере центральных и боковых резцов;
C) при потере резцов и клыков;
D) при потере моляров;
*E) при потере премоляров и моляров

337. Что наблюдается в суставе при потере премоляров и моляров?:

A) головка нижней челюсти выдвигается из суставной ямки;
*B) головка нижней челюсти глубже продвигается в суставную ямку;
C) подвывих нижней челюсти;
D) вывих нижней челюсти.
E) нет правильного ответа

338. Первичный артроз височно-нижнечелюстных суставов возникает при:
*A) потере премоляров и моляров;
B) как исход травматических повреждений челюсти;
C) как исход других заболеваний (эндокринных и др.).
D) переломах челюстей
E) нет правильного ответа

339. Какое течение имеет артроз височно-нижнечелюстного сустава?:
A) острое;
B) обострившееся;
*C) хроническое;
D) острое, обострившееся и хроническое;
E) обострившееся и хроническое.

340. При внешнем осмотре детей с односторонним вторичным деформирующим артрозом ВНЧС пораженная сторона выглядит:
A) запавшей и уплощенной;
*B) имеет округлые контуры;
C) имеет вид опухолевидного образования в области сустава.
D) гиперемированной или цианотичной
E) нет правильного ответа

341. Как выглядит здоровая сторона при осмотре ребенка с односторонним вторичным деформирующим артрозом?:
*A) запавшей и уплощенной;
B) имеет округлые контуры;
C) имеет опухолеподобные разрастания.
D) гиперемированной или цианотичной
E) нет правильного ответа

342. После какого заболевания обе половины нижней челюсти отстают в росте, а подбородок смещается кзади и возникает профиль лица, называемый «птичье лицо»?:
A) двусторонний артрит
*B) двусторонний вторичный деформирующий артроз
C) односторонний артрит
D) односторонний вторичный деформирующий артроз
E) нет правильного ответа

343. Стадия остеоартрита - это какая рентгенологическая стадия вторичного деформирующего артроза ВНЧС?:
*A) первая
B) вторая
C) третья
D) четвертая
E) нет такой стадии

344. Стадия разрушения суставной головки и начальных явлений репарации - это какая рентгенологическая стадия вторичного деформирующего артроза ВНЧС?:
A) первая
*B) вторая
C) третья
D) четвертая
E) нет такой стадии

345. Стадия выраженной репарации - это какая рентгенологическая стадия вторичного деформирующего артроза ВНЧС?:
A) первая
B) вторая
*C) третья
D) четвертая
E) нет такой стадии

346. Стадия полной потери конгруэнтности сочленяющихся поверхностей - это какая рентгенологическая стадия вторичного деформирующего артроза ВНЧС?:
A) первая
B) вторая
C) третья
*D) четвертая
E) нет такой стадии

347. Вывих нижней челюсти, который возникает в юношеском возрасте при перерастяжении скуловой капсулы называется?:
A) привычным;
B) боковым;
C) передним;
*D) дистензионным;
E) подвывихом.

348. Что является пусковым механизмом в развитии болевой дисфункции височно-нижнечелюстного сустава?:
A) давление головки нижней челюсти на свод суставной ямки;
B) давление головки нижней челюсти на ушно-височный нерв;
C) давление головки нижней челюсти на барабанную струну;
*D) нарушения в зубочелюстной системе.
E) нет правильного ответа

349. Симптом головной боли в большей степени характерен для какого заболевания ВНЧС?:
*A) болевой дисфункции;

B) острого артрита;
C) хронического артрита;
D) артроза.
E) нет правильного ответа

350. Резкие боли в суставе характерны в большей степени для какого заболевания?:
A) болевой дисфункции;
*B) острого артрита
C) хронического артрита
D) артроза
E) анкилоза

351. Щелканье в суставе наблюдается при?:
*A) болевой дисфункции
B) остром артрите
C) хроническом артрите
D) артрозе
E) нет правильного ответа

352. Хруст в височно-нижнечелюстном суставе наиболее выражен при каком заболевании?:
A) болевой дисфункции
B) остром артрите
C) хроническом артрите
*D) артрозе
E) нет правильного ответа

353. Снижение слуха наиболее часто встречается при:
*A) болевой дисфункции
B) остром артрите
C) хроническом артрите
D) артрозе
E) нет правильного ответа

354. Шум в ухе чаще встречается при каком заболевании?:
*A) болевой дисфункции
B) остром артрите
C) хроническом артрите
D) артрозе
E) нет правильного ответа

355. Чувство сведения челюстей после сна наблюдается при:
*A) болевой дисфункции
B) остром артрите
C) хроническом артрите
D) артрозе
E) нет правильного ответа

356. Чувство скованности в жевательных мышцах наиболее выражено при каком заболевании?:
*A) болевой дисфункции
B) остром артрите
C) хроническом артрите
D) артрозе
E) нет правильного ответа

357. Тугоподвижность в суставе в конце дня наиболее выражена при:
A) болевой дисфункции;
B) остром артрите;
*C) хроническом артрите;
D) артрозе.
E) нет правильного ответа

358. Тугоподвижность, скованность по утрам наиболее часто встречается при:
A) болевой дисфункции;
B) остром артрите;
C) хроническом артрите;
*D) артрозе.
E) нет правильного ответа

359. В течение дня нижняя челюсть «разрабатывается» при каком заболевании?:
A) болевой дисфункции;
B) остром артрите;
C) хроническом артрите;
*D) артрозе.
E) нет правильного ответа

360. Крепитация - это симптом характерен для:
*A) болевой дисфункции;
B) остром артрите;
C) хроническом артрите;
D) артрозе.
E) нет правильного ответа

361. При открывании рта нижняя челюсть делает S-образное движение при каком заболевании?:
*A) болевой дисфункции;
B) остром артрите;
C) хроническом артрите;
D) артрозе.
E) нет правильного ответа

362. При каком заболевании боль в суставе резко усиливается при любых движениях нижней челюсти?:
A) болевой дисфункции;
*B) остром артрите;
C) хроническом артрите;
D) артрозе.
E) нет правильного ответа

363. Припухлость впереди козелка уха наблюдается при?:
A) болевой дисфункции,
*B) остром артрите;
C) хроническом артрите
D) артрозе
E) нет правильного ответа

364. Наличие болезненных и спазмированных участков в мышцах встречается при:
*A) болевой дисфункции;
B) остром артрите;
C) хроническом артрите;
D) артрозе.
E) нет правильного ответа

365. Увеличение объема движений нижней челюсти наблюдается чаще при:
A) болевой дисфункции;
B) остром артрите;
C) хроническом артрите;
*D) артрозе.
E) нет правильного ответа

366. Костные структуры сустава при рентгенологическом исследовании не изменены при:
*A) остром артрите;
B) хроническом артрите;
C) артрозе.
D) анкилозе
E) нет правильного ответа

367. Отсутствуют рентгенологические изменения костных структур височно-нижнечелюстного сустава при:
*A) болевой дисфункции;

B) хроническом артрите;
C) анкилозе
D) артрозе
E) нет правильного ответа

368. Склероз кортикальной пластинки суставной головки и бугорка наблюдается при:
A) болевой дисфункции;
B) остром артрите;
C) хроническом артрите;
*D) артрозе.
E) нет правильного ответа

369. Наличие экзофитов на суставных поверхностях встречается при:
A) болевой дисфункции;
B) остром артрите;
C) хроническом артрите;
*D) артрозе.
E) нет правильного ответа

370. Деформация головки нижней челюсти наблюдается при:
A) болевой дисфункции;
B) остром артрите;
C) хроническом артрите;
*D) артрозе.
E) нет правильного ответа

371. Уплощение суставного бугорка происходит при:
A) болевой дисфункции;
B) остром артрите;
C) хроническом артрите;
*D) артрозе
E) нет правильного ответа

372. Укорочение шейки мыщелкового отростка наблюдается при:
A) болевой дисфункции;
B) остром артрите;
C) хроническом артрите;
*D) артрозе
E) нет правильного ответа

373. Укрепление тонуса мышечно-связочного аппарата является основной целью при лечении:
A) вторичного деформирующего остеоартроза височно-нижнече¬люстного сустава
*B) дисфункциональных заболеваний височно-нижнечелюстного сустава
C) анкилоза
D) аномалий ВНЧС
E) нет правильного ответа

374. В комплексе лечения функциональных заболеваний височно-нижнечелюстного сустава применяется:
*A) пращевидная повязка
B) механотерапия
C) противовирусные препараты
D) тромбоцитарный массы
E) все ответы правильны

375. К первично-костным заболеваниям височно-нижнечелюстного сустава относится:
A) Привычный вывих;
*B) Остеоартрит;
C) Деформирующий ююношеский артроз;
D) Болевой синдром дисфункции височно-нижречелюстного сустава;
E) нет правильного ответа

376. К группе первично-костных заболеваний височно- нижнечелюстного сустава относится:
A) Юношеская дисфункция височно- нижнечелюстного сустава;
B) Привычный вывих;
*C) Врожденная аплазия сустава;
D) Хронический артрит;
E) нет правильного ответа

377. К первично-костным заболеваниям височно-нижнечелюстного сустава относится:
A) Острый артрит;
*B) Неоартроз;
C) Привычный вывих;
D) Хронический артрит;
E) нет правильного ответа

378. Причиной деформации нижней трети лица при анкилозе одного височно-нижнечелюстного сустава является:
A) Парез лицевого нерва;
*B) Недоразвитие ветви и тела нижней челюсти на стороне поражения;
C) Чрезмерное развитие тела и ветви челюсти на противоположной стороне;
D) Гемигипертрофия жевательной мышцы на стороне поражения;
E) нет правильного ответа

379. При вторичном деформирующем остеоартрозе правого височно-нижнечелюстного сустава средняя подбородка смещена:
A) влево
*B) вправо
C) вниз
D) вверх
E) внорме

380. При анкилозе обоих височно-нижнечелюстного суставов подбородочный отдел челюсти смещен:
A) влево
B) вправо
*C) назад
D) вперед
E) в норме

381. При анкилозе правого височно-нижнечелюстного сустава правый угол рта:
A) опущен;
*B) приподнят;
C) симметричен правому углу;
D) поперечно растянут;
E) в норме

382. Основным методом лечения детей с первично-костными заболеваниями височно-нижнечелюстного суставов является:
A) физиотерапия в сочетании с миогимнастикой;

B) ограничение функции сустава в сочетании с противовоспалительной терапией и физиотерапиуй;
*C) хирургическое в комплексе с ортодонтическим лечением;
D) межчелюстная фиксация в сочетании с физиотерапией;
E) нет правильного ответа

383. При вторичном деформирующем остеоартрозе обоих височно-нижнечелюстного суставов ребенку 5 лет показана:
A) остеотомия правой и левой ветвей нижней челюсти с последующим скелетным вытяжением по Лимбергу
*B) остеотомия ветвей челюсти с одномоментной костной пластикой
C) физиотерапия
D) миогимнастика и механотерапия
E) нет правильного ответа

384. При вторичном деформирующем остеоартрозе одного височно-нижнечелюстного сустава больному 14 лет показана:
A) остеотомия ветви челюсти с последующим скелетным вытяжением
*B) остеотомия ветви челюсти с одномоментной костной пластикой
C) физиотерапия
D) миогимнастика и механотерапия
E) нет правильного ответа

385. Больному 14 лет с анклозом обоих височно-нижнечелюстных суставов показана:
A) остеотомия ветвей нижней челюсти с последующим скелетным вытяжением
*B) остеотомия ветвей нижней челюсти с одномоментной костной пластикой
C) физиотерапия
D) миогимнастика и механотерапия
E) нет правильного ответа

386. К функциональным заболеваниям височно-нижнечелюстного сустава относится:
A) неоартроз
*B) деформирующий юношеский артроз;
C) остеоартрит
D) аплазия мыщелкового отростка нижней челюсти.
E) анкилоз

387. Функциональные заболевания височно-нижнечелюстного суста¬ва свойственны детям телосложения:
A) нормостенического;
B) гиперстенического;
*C) астенического
D) у детей такие заболевания не встречаются
E) нет правильного ответа

388. Функциональные заболевания височно-нижнечелюстного суста¬ва чаще встречаются в возрастной группе детей:
A) 8-11 лет
*B) 12-15 лет
C) 3-7 лет
D) 1-2 года
E) нет правильного ответа

389. Юношеская дисфункция височно-нижнечелюстного сустава наблюдается чаще у:
A) мальчиков
*B) девочек
C) новорожденных
D) детей 3-5 лет
E) нет правильного ответа

390. Привычный вывих височно-нижнечелюстного сустава в юношес¬ком возрасте проявляется смещением суставной головки:
A) кнаружи
B) назад
*C) вперед
D) медиально или дистально
E) нет правильного ответа

391. Наиболее информативным методом рентгенологического иссле¬дования височно-нижнечелюстного сустава при юношеской дисфункции является:
A) панорамный;
B) томография ВНЧС;
*C) магнитно-резонансная томография ВНЧС
D) цитология
E) дентальная визиография

392. Смещение нижней челюсти при открывании рта ребенком с привычным вывихом левого височно-нижнечелюстного сустава проис¬ходит:
A) влево
*B) вправо
C) вверх
D) вниз
E) нет правильного ответа

393. Девиация челюсти у ребенка с привычным вывихом височно-нижнечелюстного сустава с одной стороны при закрывании рта проис¬ходит в сторону:
*A) поражения
B) противоположную поражению
C) назад
D) вперед
E) нет правильного ответа

394. Суставная щель на рентгенограмме при хроническом артрите височно-нижнечелюстного сустава:
A) расширена равномерно
B) расширена неравномерно
C) сужена равномерно
*D) сужена неравномерно

E) нет правильного ответа

395. Симптом «хруста» в момент открывания рта имеет место при:
A) вторичном деформирующем остеоартрозе височно-нижнече¬люстного сустава;
B) привычном вывихе суставной головки;
*C) хроническом артрите.
D) фиброзном анкилозе
E) костном анкилозе

396. Симптом «щелчка» при открывании рта характерен для:
A) вторичного деформирующего остеоартроза височно-нижнече¬люстного сустава;
*B) привычного вывиха суставной головки;
C) хронического артрита височно-нижнечелюстного сустава.
D) фиброзного анкилоза
E) костного анкилоза

397. Основной причиной вывихов нижней челюсти является
A) артрит височно-нижнечелюстного сустава
B) нижняя макрогнатия
C) снижение высоты прикуса
D) глубокое резцовое перекрытие
*E) слабость суставной капсулы и связочного аппарата ВНЧС

398. Основной причиной вывихов нижней челюсти является
A) артрит височно-нижнечелюстного сустава
B) нижняя макрогнатия
C) снижение высоты прикуса
D) глубокое резцовое перекрытие
*E) снижение высоты суставного бугорка

399. 794.Виды вывихов нижней челюсти
A) средний
*B) передний
C) третичный
D) полиморфный
E) одномоментный фиброзный

400. Виды вывихов нижней челюсти
*A) задний
B) средний
C) третичный
D) полиморфный
E) одномоментный фиброзный

401. Виды вывихов нижней челюсти
A) средний
*B) односторонний
C) третичный
D) полиморфный
E) одномоментный фиброзный

402. Виды вывихов нижней челюсти
A) средний
*B) двухсторонний
C) третичный
D) полиморфный
E) одномоментный фиброзный

403. Ведущий симптом при вывихе нижней челюсти
A) слезотечение
B) снижение высоты прикуса
*C) невозможность сомкнуть зубы
D) ограничение подвижности нижней челюсти
E) гематома околоушно-жевательной области

404. Первый этап лечения при вывихе нижней челюсти заключается
A) в иммобилизации
B) в резекции суставного бугорка
C) в прошивании суставной капсулы
D) в резекции мыщелковых отростков нижней челюсти
*E) во введении суставной головки в суставную впадину

405. Основной вид обезболивания при вправлении вывиха нижней челюсти
A) наркоз
*B) местное
C) нейролептаналгезия
D) аппликационная анестезия
E) масочный наркоз

406. Вправление вывиха нижней челюсти способом Гиппократа проводится в положении больного
A) лежа
*B) сидя
C) стоя
D) в положении Тренделенбурга
E) нет правильного ответа

407. Большие пальцы рук врач при вправлении вывиха нижней челюсти устанавливает
A) на углы нижней челюсти
B) на фронтальную группу зубов
*C) на моляры справа и слева или альвеолярные отростки
D) на поверхность жевательно
E) на угол нижней челюсти или на поверхность верхнего второго премоляра

408. При вправлении вывиха нижней челюсти давление на моляры осуществляется в направлении
A) кзади
B) вбок
*C) книзу
D) снизу вверх
E) фронтальной группы зубов

409. При вправлении вывиха нижней челюсти давление

на подбородок осуществляется в направлении
A) вбок
B) вверх
C) книзу
*D) снизу вверх и кзади
E) фронтальной группы зубов

410. Показания для проведения наркоза при вправлении вывиха нижней челюсти
A) при привычном вывихе
B) при выраженной гиперсаливации
C) при подозрении на тромбофлебит угловой вены
*D) при рефлекторной контрактуре жевательных мышц
E) нет правильного ответа

411. Причиной острого травматического артрита височно-нижнечелюстного сустава является
A) актиномикоз
*B) острая травма
C) околоушный гипергидроз
D) хроническая травма височно-нижнечелюстного сустава в результате изменения окклюзии
E) нет правильного ответа

412. Причиной первично-хронического травматического артрита височно-нижнечелюстного сустава является
A) актиномикоз
B) острая травма
C) околоушный гипергидроз
*D) хроническая травма височно-нижнечелюстного сустава в результате изменения окклюзии
E) нет правильного ответа

413. 808 Причиной острого неспецифического артрита височно-нижнечелюстного сустава является
A) актиномикоз
*B) ревматическая атака
C) околоушный гипергидроз
D) хроническая травма височно-нижнечелюстного сустава в результате изменения окклюзии
E) нет правильного ответа

414. Причиной острого неспецифического артрита височно-нижнечелюстного сустава является
A) актиномикоз
B) околоушный гипергидроз
*C) распространение инфекции из окружающих тканей
D) хроническая травма височно-нижнечелюстного сустава в результате изменения окклюзии
E) нет правильного ответа

415. Причиной специфического артрита височно-нижнечелюстного сустава является
*A) актиномикоз
B) ревматическая атака
C) околоушный гипергидроз
D) хроническая травма височно-нижнечелюстного сустава в результате изменения окклюзии
E) нет правильного ответа

416. Причиной специфического артрита височно-нижнечелюстного сустава является
*A) туберкулез
B) ревматическая атака
C) околоушный гипергидроз
D) хроническая травма височно-нижнечелюстного сустава в результате изменения окклюзии
E) нет правильного ответа

417. Причиной специфического артрита височно-нижнечелюстного сустава является
*A) сифилис
B) ревматическая атака
C) околоушный гипергидроз
D) хроническая травма височно-нижнечелюстного сустава в результате изменения окклюзии
E) нет правильного ответа

418. Характерные симптомы острого артрита височно-нижнечелюстного сустава в начальной стадии
A) тризм жевательных мышц
B) околоушный гипергидроз
*C) боль, ограничение открывания рта
D) боль в шейном отделе позвоночника, иррадиирующая в височно-нижнечелюстной сустав
E) нет правильного ответа

419. Острый артрит височно-нижнечелюстного сустава необходимо дифференцировать
*A) с острым отитом
B) с острым гайморитом
C) с околоушным гипергидрозом
D) с переломом верхней челюсти
E) с флегмоной поднижнечелюстной области

420. Острый артрит височно-нижнечелюстного сустава необходимо дифференцировать
A) с острым гайморитом
B) с околоушным гипергидрозом
C) с переломом верхней челюсти
D) с флегмоной поднижнечелюстной области
*E) с переломом мыщелкового отростка нижней челюсти

421. Острый артрит височно-нижнечелюстного сустава необходимо дифференцировать
A) с острым гайморитом
B) с околоушным гипергидрозом

C) с переломом верхней челюсти
D) с флегмоной поднижнечелюстной области
*E) с флегмоной околоушно-жевательной области

422. В комплекс мероприятий при лечении хронического неспецифического артрита височно-нижнечелюстного сустава входят
A) химиотерапия, иглотерапия
*B) физиотерапия, нормализация окклюзии, разгрузка и покой височно-нижнечелюстного сустава
C) физиотерапия, остеотомия нижней челюсти, иммобилизация
D) физиотерапия, удаление мыщелкового отростка, разгрузка и покой височно-нижнечелюстного сустава
E) нет правильного ответа

423. Ведущим симптомом анкилоза височно-нижнечелюстного сустава является
A) шум в ушах
B) нарушение глотания
C) множественный кариес
D) выраженный болевой симптом
*E) резкое ограничение подвижности нижней челюсти

424. Основной причиной развития анкилоза височно-нижнечелюстного сустава является
*A) артрит
B) опухоль
C) мастоидит
D) околоушный гипергидроз
E) целлюлит околоушно-жевательной области

425. Основной причиной развития анкилоза височно-нижнечелюстного сустава является
A) опухоль
B) мастоидит
C) околоушный гипергидроз
D) целлюлит околоушно-жевательной области
*E) травма мыщелковых отростков нижней челюсти

426. Основной причиной развития анкилоза височно-нижнечелюстного сустава является
A) опухоль
B) мастоидит
C) околоушный гипергидроз
*D) остеомиелит нижней челюсти
E) целлюлит околоушно-жевательной области

427. Форма анкилоза височно-нижнечелюстного сустава
A) гнойный
*B) фиброзный
C) слипчивый
D) катаральный
E) атрофический

428. Форма анкилоза височно-нижнечелюстного сустава
*A) костный
B) гнойный
C) слипчивый
D) катаральный
E) атрофический

429. Характерным симптомом фиброзного анкилоза височно-нижнечелюстного сустава является
A) шум в ушах
B) нарушение глотания
C) множественный кариес
D) выраженный болевой симптом
*E) смещение нижней челюсти в больную сторону

430. Характерным симптомом фиброзного анкилоза височно-нижнечелюстного сустава является
A) шум в ушах
B) нарушение глотания
C) множественный кариес
D) выраженный болевой синдром
*E) гипертрофия жевательных мышц на больной стороне

431. Характерным симптомом фиброзного анкилоза височно-нижнечелюстного сустава является
A) шум в ушах
B) нарушение глотания
C) множественный кариес
D) выраженный болевой синдром
*E) тугоподвижность в суставе, выраженная по утрам

432. Ведущим симптомом двухстороннего костного анкилоза височно-нижнечелюстного сустава является
A) шум в ушах
B) нарушение глотания
C) множественный кариес
D) выраженный болевой синдром
*E) полное отсутствие движений нижней челюсти

433. Дополнительным методом исследования при диагностике анкилоза височно-нижнечелюстного сустава является
A) миография
B) аудиометрия
C) биохимия крови
*D) компьютерная томография
E) электроодонтодиагностика

434. Дополнительным методом исследования при диагностике анкилоза височно-нижнечелюстного сустава является
A) миография

B) аудиометрия
C) биохимия крови
*D) томография височно-нижнечелюстного сустава
E) электроодонтодиагностика

435. Внешний вид больного с двухсторонним костным анкилозом височно-нижнечелюстного сустава характеризуется
A) нижней макрогнатией
B) верхней микрогнатией
C) верхней ретрогнатией
*D) профилем "птичьего" лица
E) несимметрично-гипертрофированными жевательными мышцами

436. Внешний вид больного с двухсторонним костным анкилозом височно-нижнечелюстного сустава характеризуется
A) нижней макрогнатией
B) верхней микрогнатией
C) верхней ретрогнатией
D) несимметрично-гипертрофированными жевательными мышцами
*E) уплощением и укорочением тела и ветвей нижней челюсти с обеих сторон

437. Рентгенологическая картина костного анкилоза височно-нижнечелюстного сустава характеризуется
A) прерывистой суставной щелью
*B) сплошным костным конгломератом
C) четко контурируемыми элементами суставных структур
D) грануляционнкми разрастаниями
E) нет правильного ответа

438. Основной метод лечения больных с костным анкилозом височно-нижнечелюстного сустава
A) физиотерапия
*B) хирургический
C) консервативный
D) ортопедический
E) ортодонтический

439. Лечение фиброзного анкилоза височно-нижнечелюстного сустава заключается
*A) в редрессации
B) в физиотерапии
C) в артропластике
D) в создании ложного сустава
E) в остеотомии нижней челюсти

440. Лечение костного анкилоза височно-нижнечелюстного сустава заключается
A) в редрессации
B) в физиотерапии
*C) в создании ложного сустава
D) в остеотомии нижней челюсти
E) нет правильного ответа

441. Лечение костного анкилоза височно-нижнечелюстного сустава заключается
A) в редрессации
B) в физиотерапии
*C) в артропластике
D) в остеотомии нижней челюсти
E) нет правильного ответа

442. При развитии анкилоза височно-нижнечелюстного сустава в детстве деформация нижней челюсти появляется
A) через 6 месяцев от начала заболевания
B) через один год после начала заболевания
*C) с началом интенсивного роста костей лица
D) через 1 месяцев от начала заболевания
E) нет правильного ответа

443. Ведущим симптомом при контрактурах нижней челюсти является
A) верхняя макрогнатия
B) снижение высоты прикуса
C) укорочение ветвей нижней челюсти
D) ограничение подвижности нижней челюсти
*E) ограничение подвижности нижней челюсти с сохранением движений в височно-нижнечелюстном суставе

444. Основным методом лечения стойких контрактур нижней челюсти является
A) комплексный
*B) хирургический
C) консервативный
D) физиотерапевтический
E) нет правильного ответа

445. Основным хирургическим методом лечения контрактур нежней челюсти заключается
A) в иссечении рубцов
B) в рассечении рубцов
C) в вертикальной остеотомии ветвей нижней челюсти
*D) в рассечении и иссечении рубцов с последующей пластикой операционных дефектов
E) инъекция антибиотиков

446. Стойкая контрактура нижней челюсти обусловлена
A) ослаблением жевательных мышц
B) параличом мимической мускулатуры
*C) наличием рубцов в околочелюстных тканях
D) гипертрофией подкожно-жировой клетчатки щеки
E) нет правильного ответа

447. Нестойкая контрактура нижней челюсти обусловлена

*A) ослаблением жевательных мышц
B) параличом мимической мускулатуры
C) наличием рубцов в околочелюстных тканях
D) прием твердой пищи
E) нет правильного ответа

448. Клиническими признаками, сходными с обострением хронического остеомиелита, характеризуется
*A) саркома Юинга
B) остеогенная саркома
C) фиброзная дисплазия
D) хондрома
E) лимфангиома в период обострения

449. Причиной специфического артрита височно-нижнечелюстного сустава является
*A) сифилис
B) ревматическая атака
C) околоушный гипергидроз
D) хроническая травма височно-нижнечелюстного сустава в результате изменения окклюзии
E) нет правильного ответа

450. Характерные симптомы острого артрита височно-нижнечелюстного сустава в начальной стадии
A) тризм жевательных мышц
B) околоушный гипергидроз
*C) боль, ограничение открывания рта
D) боль в шейном отделе позвоночника, иррадиирующая в височно-нижнечелюстной сустав
E) глухота

451. Острый артрит височно-нижнечелюстного сустава необходимо дифференцировать
*A) с острым отитом
B) с острым гайморитом
C) с околоушным гипергидрозом
D) с переломом верхней челюсти
E) с флегмоной поднижнечелюстной области

452. Острый артрит височно-нижнечелюстного сустава необходимо дифференцировать
A) с острым гайморитом
B) с околоушным гипергидрозом
C) с переломом верхней челюсти
D) с флегмоной поднижнечелюстной области
*E) с переломом мыщелкового отростка нижней челюсти

453. Острый артрит височно-нижнечелюстного сустава необходимо дифференцировать
A) с острым гайморитом
B) с околоушным гипергидрозом
C) с переломом верхней челюсти
D) с флегмоной поднижнечелюстной области
*E) с флегмоной околоушно-жевательной области

454. В комплекс мероприятий при лечении хронического неспецифического артрита височно-нижнечелюстного сустава входят
A) химиотерапия, иглотерапия
*B) физиотерапия, нормализация окклюзии, разгрузка и покой височно-нижнечелюстного сустава
C) физиотерапия, остеотомия нижней челюсти, иммобилизация
D) физиотерапия, удаление мыщелкового отростка, разгрузка и покой височно-нижнечелюстного сустава
E) нет правильного ответа

455. Ведущим симптомом анкилоза височно-нижнечелюстного сустава является
A) шум в ушах
B) нарушение глотания
C) множественный кариес
D) выраженный болевой симптом
*E) резкое ограничение подвижности нижней челюсти

456. Основной причиной развития анкилоза височно-нижнечелюстного сустава является
*A) артрит
B) опухоль
C) мастоидит
D) околоушный гипергидроз
E) целлюлит околоушно-жевательной области

457. Основной причиной развития анкилоза височно-нижнечелюстного сустава является
A) опухоль
B) мастоидит
C) околоушный гипергидроз
D) целлюлит околоушно-жевательной области
*E) травма мыщелковых отростков нижней челюсти

458. Основной причиной развития анкилоза височно-нижнечелюстного сустава является
A) опухоль
B) мастоидит
C) околоушный гипергидроз
*D) остеомиелит нижней челюсти
E) целлюлит околоушно-жевательной области

459. Форма анкилоза височно-нижнечелюстного сустава
A) гнойный
*B) фиброзный
C) слипчивый
D) катаральный

E) атрофический

460. При анкилозе правого и левого височно-нижнечелюстных суставов подбородочный отдел челюсти смещён
A) влево
B) вправо
*C) назад
D) вперёд
E) не смещен

461. При анкилозе правого височно-нижнечелюстного сустава правый угол рта
A) опущен
*B) приподнят
C) симметричен правому углу
D) поперечно растянут
E) опущен и поперечно растянут

462. Дополнительный метод исследования при ВДОА и анкилозе ВНЧС
A) узи
B) ангиография
C) электромиография
D) аксиография
*E) томограмма внчс

463. При вдоа внчс на рентгенограмме суставная щель
A) не изменена
B) расширена в переднем отделе
C) сужена в заднем отделе
*D) сужена, местами отсутствует
E) отсутствует на всем протяжении

464. При вдоа внчс на рентгенограмме сутавная головка
A) не изменена
B) нормальной формы с участками остеопороза
C) нормальной формы с участками склероза
*D) уплощенная, деформированная
E) нормальной формы с нечеткими контурами

465. Основным методом лечения детей с вторичным деформирующим остеоартрозом височно-нижнечелюстных суставов является
A) физиотерапия в сочетании с миогимнастикой
B) ограничение функции в сочетании с противовоспалительной терапией и физиотерапией
*C) хирургическое в комплексе с ортодонтическим лечением
D) межчелюстная фиксация в сочетании с физиотерапией
E) иглорефлексотерапия

466. При вторичном деформирующем остеоартрозе правого и левого височно-нижнечелюстных суставов больному ребёнку пяти лет показана
A) остеотомия правой и левой ветвей нижней челюсти с последующим скелетным вытяжением по лимбергу
*B) остеотомия ветвей челюсти с одномоментной костной пластикой
C) наложение компрессионно-дистракционных аппаратов
D) редрессация
E) ортодонтическое лечение

467. Остеотомию ветви нижней челюсти с последующим костным вытяжением при анкилозе одного височно-нижнечелюстного сустава возможно проводить больным детям в возрасте
*A) 3 – 5 лет
B) 6-7 лет
C) 8-9 лет
D) 10 – 13 лет
E) 15 и старше

468. При вторичном деформирующем остеоартрозе одного височно-нижнечелюстного сустава больному ребёнку 14 лет показана
A) остеотомия ветви челюсти с последующим скелетным вытяжением
*B) остеотомия ветви челюсти с одномоментной костной пластикой
C) редрессация
D) миогимнастика
E) наложение кда

469. Больному 14 лет с анкилозом правого и левого височно-нижнечелюстных суставов показана
A) остеотомия ветвей нижней челюсти с последующим костным вытяжением
*B) остеотомия ветвей с одномоментной костной пластикой
C) редрессация
D) миогимнастика
E) наложение кда

470. К функциональным заболеваниям височно-нижнечелюстного сустава относится
A) неоартроз
*B) деформирующий юношеский артроз
C) остеоартрит
D) аплазия мыщелкового отростка нижней челюсти
E) аневризмальная киста мыщелкового отростка нижней челюсти

471. Функциональные заболевания височно-нижнечелюстного сустава свойственны детям телосложения
A) нормостенического
B) гиперстенического
*C) астенического
D) нет зависимости от телосложения
E) нормостенического и гиперстенического

472. Функциональные заболевания височно-нижнечелюстного сустава чаще встречается в возрастной группе детей
A) 1-2 года
B) 3 – 7 лет
C) 5-6 лет
D) 8 – 11 лет
*E) 12 – 15 лет

473. Чтобы снизить комплекс негативных реакций организма ребенка на лечение у стоматолога необходимо выполнить следующие мероприятия:
*A) выбирается индивидуально
B) во время манипуляции должны присутствовать родители
C) консультация невропатолога
D) мобилизация волевых усилий ребенка
E) повысить уровень мотивации к лечению

474. Что чаще используется для предупреждения психоэмоциональной нагрузки у детей.
A) снотворные
*B) транквилизаторы ряда диазепама
C) обезболивающие
D) психотропы
E) антибиотики.

475. При удалении временного зуба в стадии значительной резорбции корней достаточно провести:
*A) аппликационное обезболивание
B) проводниковое обезболивание
C) ингаляционный наркоз
D) инфильтрационное обезболивание
E) общее обезболивание

476. Количество адреналина в обезболивающем растворе детям до 3 лет:
*A) не добавляют
B) добавляют 2 капли раствора адреналина
C) на 5 мл обезболивающего раствора 1 капля
D) добавляют 2 капли раствора адреналина
E) на 10 мл обезболивающего раствора 2 капли

477. Укажите оптимальное нахождение конца инъекционной иглы при проведении проводниковой анестезии у нижнечелюстного отверстия у детей:
*A) можно ввести иглу по кости вглубь на 1,2-1,3 см
B) требуется точность проведения конца иглы к устью отверстия
C) обязательно продвигать конец инъекционной иглы в нижнечелюстное отверстие
D) можно ввести обезболивающий раствор на 2 см кпереди от нижнечелюстного отверстия
E) этот метод обезболивания не применяется

478. С какого возраста у детей можно добавлять адреналин в раствор местных анестетиков:
*A) с 5 лет
B) с 3 лет
C) с 10 лет
D) 8 лет
E) с 12 лет

479. Туберальную анестезию при удалении временных жевательных зубов:
A) обязательно проводить
*B) не требуется
C) туберальную анестезию сочетать с местно-инфильтрационной
D) является методом выбора
E) не имеет значительных преимуществ перед местной-инфильтрационной

480. Максимальная доза (допустимая) новокаина 2% для ребенка 5 лет:
A) 1 мл
B) 2 мл
*C) 5 мл
D) 10 мл
E) 20 мл

481. Какой из местных анестетиков, чаще всего, вызывает у детей аллергические реакции:
A) лидокаин
B) дикаин
C) тримекаин
*D) новокаин
E) ультракаин

482. Точка вкола инъекционной иглы у ребёнка 5 лет при выполнении мандибулярной анестезии находится:
A) на 0,5 см выше жевательной поверхности нижних моляров
B) на 0,25 см ниже жевательной поверхности нижних моляров
*C) на уровне жевательной поверхности нижних моляров
D) на середине расстояния крыловидно-челюстной складки
E) позади ретромолярного треугольника

483. Преимущества тримекаина перед новокаином:
A) более сильный анестетик
B) седативный эффект
C) менее выражены аллергические свойства
D) быстрее наступает эффект
*E) все перечисленное

484. Использование премедикации не позволяет:
A) снять психоэмоциональное напряжение
B) успокоить больного

*C) устранить боль в зоне операции
D) устранить чувство страха
E) все верно

485. Замораживание хлорэтилом у детей используется при
*A) вскрытии подкожных абцессов
B) наложении шины
C) пластике уздечки губы
D) удалении небольших опухолей кожи лица
E) удалении зуба

486. При лечении обморока главным является:
A) введение супрастина
B) введение средств, стимулирующих сердечную деятельность
C) горизонтальное положение больного
*D) горизонтальное положение больного и рефлекторная стимуляция дыхания и кровообращения
E) рефлекторная стимуляция дыхания и кровообращения

487. Какой нерв обезболивается при мандибулярной анестезии у детей:
A) мандибулярный и язычный нервы
B) мандибулярный нерв
*C) нижний альвеолярный и язычный нервы
D) нижний альвеолярный и щёчный нервы
E) нижний альвеолярный нерв и веточки нижнего зубного сплетения

488. Какой способ проводниковой анестезии почти не применяется в детской практике:
A) мандибулярная анестезия
B) палатинальная анестезия
C) стволовая анестезия
*D) инфраорбитальная анестезия
E) туберальная анестезия

489. С нарушением техники мандибулярной анестезии можно связать:
A) неврит лицевого нерва
B) альвеолит в зоне удаленного зуба
*C) воспалительную контрактуру крыловидных мышц
D) гематому в области ментального отверстия
E) ни один из перечисленных

490. Какой нерв обезболивается при резцовой анестезии у детей:
A) крылонёбный нерв
*B) носонёбный нерв
C) передний нёбный нерв
D) резцовый нерв
E) инфраорбитальный

491. Каким путём вводится анестетик при проведении внутрикостной анестезии:
A) обезболивающий раствор вводится только путем электрофореза
*B) глубоко вводится в кость через десневой сосочек
C) перфорируя кость в периапикальной области
D) у детей не используется
E) место введения раствора в кость не имеет значения

492. Более рациональными способами обезболивания при вскрытии абсцессов и флегмон челюстно-лицевой области у детей являются:
A) проводниковая местная анестезия
*B) премедикация и в/в наркоз
C) интубационный наркоз
D) масочный ингаляционный наркоз
E) аппликационная анестезия с премедикацией

493. Как проводится усиление действия местной анестезии?:
A) обезболиванием с помощью наркотических препаратов
B) проведением местной анестезии с добавлением адреналина к раствору местных анестетиков
*C) проведением местной анестезии на фоне премедикации
D) внутривенным введением местных анестетиков на фоне премедикации
E) обезболиванием с помощью транквилизаторов

494. Зона обезболивания при палатинальной анестезии:
A) слизистая десны с вестибулярной и нёбной стороны на уровне верхних моляров
B) верхние моляры и слизистая десны с нёбной стороны на уровне этих зубов
*C) слизистая твёрдого неба и альвеолярного отростка на уровне верхних моляров с соответствующей стороны
D) слизистая десны с нёбной стороны на уровне всех верхних зубов
E) слизистая оболочка твёрдого нёба

495. Какое анатомическое образование является ориентиром для проведения резцовой анестезии у детей:
*A) резцовый сосочек
B) резцовый треугольник
C) резцовая борозда
D) срединный нёбный шов
E) сагитальная щель между резцами

496. Какая группа препаратов чаще всего используется для премедикации у детей в условиях поликлиники:
A) снотворные средства
B) аналгетики
C) антигистаминные препараты
D) противосудорожные

*E) транквилизаторы

497. Какой из перечисленных ниже препаратов не применяется с целью аппликационной анестезии у детей:
*A) 0,5% новокаин
B) 2% лидокаин
C) 1% пиромикаин
D) 10% аэрозоль-лидокаина
E) 5% тримекаин

498. Какое количество новокаина необходимо вводить ребёнку 5-6 лет с целью палатинальной анестезии:
A) 0,5-1,1 мл
B) 0,25 мл
C) 1,0-1,5 мл
*D) 0.2-0.4 мл
E) не более 2 мл

499. Какое осложнение может возникнуть у ребёнка при чрезмерном введении раствора анестетика во время палатинальной анестезии:
A) рвотный рефлекс
B) асфиксия
C) ларинго- и бронхоспазм
*D) парез мягкого нёба
E) уменьшение секреции слюны

500. .Какова продолжительность обезболивания у детей при замораживании тканей хлорэтилом:
*A) 1-2 мин
B) 3-5 мин
C) 5-7 мин
D) 7-9 мин
E) не более 10 мин

501. Какой из местных анестетиков, чаще всего, вызывает у детей аллергические реакции:
*A) новокаин
B) дикаин
C) тримекаин
D) лидокаин
E) ультракаин

502. В каком соотношении с дистиллированной водой разводят ампулу с 10% раствором лидокаина с целью удаления зуба у ребёнка:
A) 1:2
B) 1:1
C) 1:0,5
*D) 1:4
E) 1:100

503. Точка вкола инъекционной иглы у ребёнка 9 лет при выполнении мандибулярной анестезии находится:
*A) на уровне жевательной поверхности нижних моляров
B) на 0,25 см ниже жевательной поверхности нижних моляров
C) на 0,5 см выше жевательной поверхности нижних
D) на середине расстояния крыловидно-челюстной складки
E) позади ретромолярного треугольника

504. Использование премедикации не позволяет:
*A) устранить боль в зоне операции
B) успокоить больного
C) снять психоэмоциональное напряжение
D) устранить чувство страха
E) создать предрасположенность ребёнка к контакту с врачом

505. Какой нерв обезболивается при мандибулярной анестезии у детей:
A) мандибулярный и язычный нервы
B) мандибулярный нерв
*C) нижний альвеолярный и язычный нервы
D) нижний альвеолярный и щёчный нервы
E) нижний альвеолярный нерв и веточки нижнего зубного сплетения

506. Какой нерв обезболивается при резцовой анестезии у детей:
A) крылонёбный нерв
*B) носонёбный нерв
C) передний нёбный нерв
D) резцовый нерв
E) передний отдел верхнего зубного сплетения

507. Что называется потенцированной местной анестезией:
*A) проведение местной анестезии на фоне премедикации
B) проведение местной анестезии с добавлением адреналина к раствору местных анестетиков
C) обезболивание с помощью наркотических препаратов
D) внутривенное введение местных анестетиков на фоне премедикации
E) обезболивание с помощью транквилизаторов

508. К проводниковому методу обезболивания на верхней челюсти относится анестезия
A) торусальная
B) мандибулярная
*C) туберальная
D) у ментального отверстия
E) по Берше-Дубову

509. Для одновременного выключения нижнелуночкового и язычного нервов применяется анестезия
A) у ментального отверстия
*B) мандибулярная
C) у большого небного отверстия
D) туберальная
E) у резцового отверстия

510. Для одновременного выключения

нижнелуночкового, щечного и язычного нервов применяется анестезия
A) у большого небного отверстия
B) мандибулярная
C) туберальная
*D) торусальная
E) инфраорбитальная

511. К проводниковому методу обезболивания на нижней челюсти относится анестезия
A) инфраорбитальная
*B) торусальная
C) туберальная
D) у большого небного отверстия
E) инфраорбитальная

512. При мандибулярной анестезии выключаются нервы
A) щечный
B) щечный и нижний луночковый
*C) нижний луночковый и язычный
D) язычный и щечный
E) щечный, язычный и нижний луночковый

513. При торусальной анестезии выключаются нервы
A) язычный
B) язычный и щечный
C) щечный и нижний луночковый
D) нижний луночковый и язычный
*E) язычный, нижний луночковый и щечный

514. Адреналин в раствор анестетика не рекомендуется добавлять при проведении анестезии детям до
A) трех лет
*B) пяти лет
C) шести лет
D) семи лет
E) десяти лет

515. Отметьте механизм действия местных анестетиков
A) увеличение проницаемости клеточных мембран для ионов кальция и увеличение потенциала действия
*B) снижение проницаемости клеточных мембран для ионов натрия, сопровождающееся мембраностабилизирующим эффектом
C) угнетение проведения болевых импульсов на уровне задних рогов спинного мозга
D) угнетение проведения болевых импульсов на уровне таламуса
E) снижение проницаемости клеточных мембран для ионов калия

516. Точка приложения местных анестетиков
A) кора головного мозга
B) таламус
C) лимбическая система
*D) чувствительные нервные окончания и проводники
E) задние рога спинного мозга

517. Местный анестетик, обладающий сосудосуживающим действием
*A) мепивакаин
B) лидокаин.
C) артикаин
D) анестезин (бензокаин)
E) прокаин (новокаин)

518. Укажите препарат, используемый для аппликационной анестезии
A) мепивакаин
*B) лидокаин.
C) артикаин
D) бупивакаин
E) прокаин (новокаин)

519. Местный анестетик, который обладает наибольшей длительностью действия и не используется у детей
A) мепивакаин
B) лидокаин.
C) артикаин
*D) бупивакаин
E) прокаин (новокаин)

520. Препарат, действие которого наиболее эффективно при воспалительных процессах полости рта
A) мепивакаин
B) лидокаин.
*C) артикаин
D) бупивакаин
E) прокаин (новокаин)

521. В условиях поликлиники противопоказанием к проведению операции под наркозом является
A) рахит
*B) декомпенсированный порок сердца
C) бронхиальная астма
D) гастрит
E) хронический тонзиллит

522. Противопоказанием к проведению операции в поликлинике под наркозом является
A) заболевание ЦНС
*B) острая респираторно-вирусная инфекция
C) хронический гепатит
D) сахарный диабет
E) рахит

523. Редкий, слабого наполнения пульс характерен для
A) сердечно-сосудистого коллапса
*B) обморока
C) анафилактического шока
D) болевого шока
E) эпилептического припадка

524. При сердечно-сосудистом коллапсе зрачок
*A) расширен

B) сужен
C) не изменен
D) анизокория
E) клоническая судорога зрачка

525. Появление сыпи, кожного зуда, отёка губ, век является клиническим симптомом
A) сердечно-сосудистого коллапса
B) обморока
*C) анафилактического шока
D) болевого шока
E) эпилептического припадка

526. Беспокойство, возбуждение, гиперемия кожи лица, шеи, затрудненное дыхание, кашель, являются клиническими симптомами
A) сердечно-сосудистого коллапса
*B) анафилактического шока
C) обморока
D) болевого шока
E) эпилептического припадка

527. Замедленное, поверхностное дыхание характерно для
*A) сердечно-сосудистого коллапса
B) анафилактического шока
C) обморока
D) болевого шока
E) эпилептического припадка

528. При добавлении адреналина к анестетику анестезия действует
A) быстрее и сильнее
*B) сильнее и медленнее
C) медленнее и слабее
D) слабее и быстрее
E) не действует

529. Меры профилактики обморока
*A) премедикация
B) использование анестезии без добавления адреналина
C) контроль эффективности анестезии до начала операции
D) тщательное выявление аллерогологического анамнеза ребенка и его близких родственников
E) превварительное проведение лечебной гимнастики

530. Вид местного обезболивания, требующий проведения аспирационной пробы
*A) мандибулярная
B) аппликационная
C) интралигаментарная
D) внутрипульпарная
E) ментальная

531. Операцию на уздечке языка проводят под местной анестезией
A) мандибулярной
B) торусальной
*C) инфильтрационной
D) ментальной
E) по Берше-Дубову

532. По продолжительности действия артикаин относится к препаратам
A) короткого действия (30-40мин. с вазоконстриктором)
B) среднего действия (120-130мин. с вазоконстриктором)
*C) длительного действия (до 180мин. с вазоконстриктором)
D) ультракороткого действия (5-10 мин. с вазоконстриктором)
E) сверхдлинного действия (300 мин. с вазоконстриктором)

533. Для удаления зубов верхней челюсти предназначены щипцы
A) клювовидные с несходящимися щечками
*B) байонетные
C) клювовидные со сходящимися щечками
D) крампонные
E) щипцы клювовидные изогнутые по плоскости

534. Для удаления зубов нижней челюсти предназначены щипцы
*A) клювовидные
B) байонетные
C) S-образно изогнутые, щечка которых заканчивается шипиком
D) прямые
E) S-образно изогнутые, щечка которых не заканчивается шипиком

535. 64. Клювовидные щипцы предназначены для удаления зубов челюсти
A) верхней
*B) нижней
C) обеих челюстей
D) верхней при ограниченном открывании рта
E) нижней при ограниченном открывании рта

536. Байонетные щипцы предназначены для удаления зубов челюсти
*A) верхней
B) нижней
C) обеих челюстей
D) верхней при ограниченном открывании рта
E) нижней при ограниченном открывании рта

537. S-образно изогнутые щипцы предназначены для удаления зубов челюсти
*A) верхней
B) нижней
C) обеих челюстей
D) верхней при ограниченном открывании рта
E) нижней при ограниченном открывании рта

538. Изогнутые по плоскости клювовидные щипцы предназначены для удаления зубов челюсти
A) верхней
B) нижней
C) обеих челюстей
D) верхней при ограниченном открывании рта
*E) нижней при ограниченном открывании рта

539. Изогнутые по плоскости клювовидные щипцы предназначены для удаления
A) центральных резцов на верхней челюсти
*B) третьих больших коренных зубов на нижней челюсти
C) резцов и клыков на нижней челюсти
D) малых коренных зубов на верхней челюсти
E) больших коренных зубов на верхней челюсти

540. Шипиками заканчиваются обе щёчки щипцов, предназначенных для удаления зубов челюсти
A) верхней
*B) нижней
C) обеих челюстей
D) верхней при ограниченном открывании рта
E) нижней при ограниченном открывании рта

541. Шипиком заканчивается одна щечка щипцов, редназначенных для удаления зубов челюсти
*A) верхней
B) нижней
C) обеих челюстей
D) верхней при ограниченном открывании рта
E) нижней при ограниченном открывании рта

542. Клювовидные щипцы, щёчки которых заканчиваются шипиками, предназначены для удаления зубов
A) резцов
B) клыков
C) малых коренных
*D) больших коренных
E) резцов и клыков

543. S -образно изогнутые щипцы, щечка которых заканчивается шипиком, предназначены для удаления зубов
A) резцов
B) клыков
C) малых коренных
*D) больших коренных
E) резцов и клыков

544. Для удаления временного второго коренного зуба нижней челюсти рекомендуется взять щипцы клювовидные
A) сходящиеся
*B) несходящиеся
C) изогнутые по плоскости
D) в зависимости от стороны челюсти
E) в зависимости от степени резорбции корней

545. Для удаления временных зубов специальные наборы щипцов
A) не существуют
*B) существуют
C) в стадии разработки
D) существуют только для верхней челюсти
E) существуют только для верхней челюсти

546. Этапы операций удаления временного зуба и постоянного
A) одинаковы
*B) различны
C) отличаются при удалении на верхней челюсти; не отличаются – на нижней
D) отличаются при удалении на нижней челюсти; не отличаются – на верхней
E) в зависимости от групповой принадлежности

547. Кюретаж лунки при удалении временного зуба
*A) не проводится
B) проводится
C) проводится при наличии воспаления в периапикальных тканях
D) провидится при условии наличия у ребенка сопутствующей патологии ЛОР-органов
E) проводится после удаления зуба в связи с его вколоченныи вывихом

548. При удалении сформированного интактного первого малого коренного зуба верхней челюсти по ортодонтическим показаниям кюретаж лунки
*A) не проводится
B) проводится
C) проводится при вестибулярном прорезывании первого премоляра верхней челюсти
D) проводится при фрактуре корней временного зуба
E) проводится при наличии у ребенка сопутствующей патологии ЛОР-органов

549. Элеватор прямой предназначен для удаления корней зубов челюсти
A) нижней
*B) верхней
C) обеих челюстей
D) нижней при ограниченном открывании рта
E) верхней при удалении коренных зубов, нижней при удалении временных зубов

550. Элеватор угловой предназначен для удаления корней зубов челюсти
*A) нижней
B) верхней
C) обеих челюстей
D) нижней челюсти при ограниченном открывании рта
E) верхней при удалении коренных зубов, нижней при удалении временных зубов

551. Элеватор лендклюза предназначен для удаления
A) корней зубов верхней челюсти
*B) третьего большого коренного зуба нижней челюсти
C) третьего большого коренного зуба верхней челюсти
D) резцов нижней челюсти
E) резцов верхней челюсти

552. Абсолютным показаниием к удалению причинного временного зуба является
A) острый серозный периостит
*B) хронический остеомиелит
C) хронический пульпит
D) средний кариес
E) глубокий кариес

553. Острый одонтогенный остеомиелит является абсолютным показанием к удалению причинного временного зуба
*A) является
B) не является при удовлетворительном общем состоянии ребенка
C) не является при возможности организации динамического наблюдения за ребенком
D) не является при отсутствии сопутствующей патологии ЛОР-органов
E) не является при отсутствии сопутствующей патологии сердечно-сосудистной системы

554. 83. При рождении ребенка с центральными нижними резцами эти зубы необходимо
A) сохранить
*B) удалить
C) необходимо изготовить защитную пластинку на нижнюю челюсть
D) перевести на искусственное вскармливание
E) необходимо сошлифовать режущие края резцов

555. Срок, в течении которого происходит полная костная регенерация в лунке после удаления постоянного зуба
A) 2-4 недели
B) 4-6 недель
C) 6-8 недель
D) 2-3 месяца
*E) 3-6 месяцев

556. Сроки появления клинических проявлений альвеолита после удаления зуба
A) 1-3 сутки
*B) 3-5 сутки
C) 5-7 сутки
D) 7-9 сутки
E) 9-11 сутки

557. Полная эпителизация лунки после удаления зуба происходит через
A) 2-3 дня
B) 3-4 дня
C) 4-5 дней
D) 5-6 дней
*E) 7-9 дней

558. Удаление сверхкомплектного зуба, располагающего в области зубов 11 21 и обусловливающего наличие диастемы следует производить в возрасте
A) 5-7 лет
B) после 18 лет
C) 6 лет
*D) 9-10 лет
E) 18 лет

559. При вскрытии поднадкостничного абсцесса не следует:
A) орошать рану антисептиками
B) дренировать операционную рану
*C) отслаивать рассечённую надкостницу
D) широко рассекать надкостницу
E) удалять причинный зуб

560. Какое хирургическое вмешательство не следует проводить у детей при лечении гнойного периостита:
A) дренирование операционной раны
*B) остеоперфорацию
C) орошение гнойной раны
D) удаление причинного зуба
E) разрез гнойника до кости

561. Для острого гнойного периостита нижней челюсти у детей не характерно:
A) сглаженность переходной складки
B) разрушенный кариесом "причинный" зуб
*C) муфтообразная припухлость
D) наличие флюктуации
E) отёк мягких тканей

562. Для острого серозного периостита нижней челюсти у детей не характерно:
A) отёчность слизистой оболочки
B) утолщение периоста
C) гиперемия слизистой оболочки
*D) наличие флюктуации
E) коллатеральный отёк мягких тканей

563. С какой стороны альвеолярного отростка

чаще всего локализуется периостит:
A) с нёбной стороны
B) с оральной стороны
*C) с вестибулярной стороны
D) с нёбной и вестибулярной стороны
E) с оральной и вестибулярной стороны

564. Какое лечение проводится при простом хроническом периостите:
A) иссечение кости
B) удаление оссификата
*C) удаление причинного зуба и физиотерапия
D) выскабливание кости
E) рассечение по переходной складке

565. При хроническом оссифицирующем периостите на рентгенограмме отмечается:
A) деструкция костной ткани
B) разряжение костной ткани
*C) наслоение молодой костной ткани
D) тень округлой формы с чёткими границами
E) ячеистый рисунок костной ткани

566. Характерный признак хронического периостита:
A) подвижность причинного и рядом стоящих соседних зубов
B) сглаженность переходной складки и флюктуация
*C) утолщение костной ткани
D) наличие свищевых ходов
E) пергаментный хруст челюсти

567. Какой зуб чаще является причиной возникновения острого гнойного периостита при молочном прикусе:
A) верхние резцы
B) верхние клыки
*C) нижние моляры
D) верхние моляры
E) нижние резцы

568. Дифференциальная диагностика острого серозного периостита не проводится с :
A) острым гнойным периоститом
B) обострением хронического периодонтита
*C) хроническим остеомиелитом
D) острым остеомиелитом
E) все ответы правильны

569. При лечении острого гнойного периостита у детей проводится:
A) консервативное лечение (лучевая терапия)
*B) неотложное хирургическое вмешательство, противовоспалительное лечение
C) частичное иссечение периоста
D) противовирусная терапия
E) все ответы верны

570. При лечении острого гнойного периостита у детей не проводится:
A) периостотомия
B) дренирование гнойного очага
C) обезболивание
D) эвакуация гноя
*E) удаление всех зубов с кариозными полостями

571. В начальной стадии периостита надкостница:
A) атрофируется
B) отекает
*C) инфильтрируется лейкоцитами
D) некротизируется
E) образуется свищ

572. Какое лечение простого хронического периостита не проводится:
A) иссечение кости
*B) удаление оссификата
C) удаление причинного зуба и физиолечение
D) выскабливание кости
E) рассечение периостита по переходной складке

573. При лечении острого гнойного периостита не проводится:
A) неотложное хирургическое вмешательство
B) медикаментозное лечение
*C) частичное удаление периостита
D) противовоспалительное лечение
E) все ответы верны

574. Наиболее частым источником инфекции при остром периостите челюстных костей в детском возрасте являются
A) зубы 16 55 54 64 65 26
*B) зубы 36 75 74 84 85 46
C) ОРВИ и детские инфекционные заболевания
D) заболевания ЛОР-органов (риниты, гаймориты и др.)
E) заболевания ВНЧС

575. Гематогенный остеомиелит наблюдается чаще в области
A) нижней челюсти
*B) верхней челюсти
C) скуловой кости
D) теменной кости
E) височной кости

576. Наиболее частыми источниками инфекции при остром одонтогенном периостите челюстных костей у детей являются зубы
A) 12 11 21 22
B) 23 13 41 42
C) 16 55 54 64 65 26
*D) 46 85 84 74 75 36
E) 32 31 41 42

577. У детей среднего и старшего возраста преобладает остеомиелит этиологии

A) посттравматической
*B) одонтогенной
C) гематогенной
D) тонзилогенной
E) отогенный

578. Одонтогенный остеомиелит у детей наблюдается чаще в области
*A) нижней челюсти
B) верхней челюсти
C) скуловой кости
D) теменной кости
E) височный кости

579. Неотложная помощь ребенку с острым гнойным периоститом заключается в
A) срочной госпитализации
B) дезинтоксикационной терапии
*C) хирургической помощи
D) иммунотерапии
E) иглорефлексотерапии

580. Неотложная помощь ребенку с острым гематогенным остеомиелитом заключается в
A) антибактериальной терапии
*B) срочной госпитализации и хирургической помощью в полном объеме
C) десенсибилизирующей терапии
D) озонотерапии
E) электрофорезе с ионами Са в зоне поражения

581. Неотложная помощь ребенку с острым одонтогенным остеомиелитом заключается в
*A) хирургической помощи
B) антибактериальной терапии
C) противовоспалительной терапии
D) десенсибилизирующей терапии
E) гирудотерапии

582. При остром серозном периоститe причинный временный однокорневой зуб
A) всегда удаляется
B) трепанируется и пломбируется
C) пломбируется и производится резекция верхушки корня
*D) удаляется по показаниям
E) трепанируется и шинируется

583. При остром остеомиелите причинный временный однокорневой зуб
*A) всегда удаляется
B) трепанируется и пломбируется
C) пломбируется и производится резекция верхушки корня
D) удаляется по показаниям
E) трепанируется и шинируется

584. При остром гнойном периоститe причинный временный однокорневой зуб
*A) всегда удаляется
B) трепанируется и пломбируется
C) пломбируется и производится резекция верхушки корня
D) удаляется по показаниям
E) трепанируется и шинируется

585. При остром остеомиелите причинный постоянный многокорневой зуб у детей
*A) всегда удаляется
B) трепанируется и пломбируется
C) пломбируется и производится резекция верхушки корня
D) удаляется по показаниям
E) трепанируется и шинируется

586. При остром гнойном периоститe причинный постоянный многокорневой зуб удаляется
A) всегда удаляется
B) трепанируется и пломбируется
C) пломбируется и производится резекция верхушки корня
*D) удаляется по показаниям
E) трепанируется и шинируется

587. Для уточнения диагноза острый гнойный периостит верхней челюсти, (небный абсцесс) одонтогенной этиологии, обострение хронического периодонтита 54 – зуба понадобится
A) общий анализ крови
B) иммунограмма
*C) рентгенограмма 54
D) панорамная рентгенограмма верхней челюсти
E) рентгенограмма верхней челюсти в прямой и правой боковой проекциях

588. После вскрытия субпериостльного абсцесса дренаж в ране оставляют на
A) 1 сутки
B) 2 суток
C) 3 суток
D) 7 суток
*E) до прекращения гнойного отделяемого

589. Острый одонтогенный остеомиелит трактуется как хронический с начала заболевания
A) на 1-2 неделе
B) на 2-3 неделе
*C) на 3-4 неделе
D) через 2 месяца
E) через 6 месяцев

590. Секвестры крупных размеров на рентгенологическом снимке выявляются при:
A) хроническом периоститe
B) продуктивной форме хронического остеомиелита

*C) деструктивной форме хронического остеомиелита
D) остром остеомиелите
E) деструктивно-продуктивной форме хронического остеомиелита

591. Секвестры средних и мелких размеров на рентгеновском снимке выявляются при:
A) хроническом периостите
*B) деструктивно-продуктивной форме хронического остеомиелита
C) остром остеомиелите
D) амелобластоме
E) радикулярной кисте

592. Хронический остеомиелит нижней челюсти является исходом:
A) амелобластомы
B) радикулярной кисты
C) фиброзной дисплазии
*D) острого одонтогенного остеомиелита
E) острого периодонтита

593. Свищи с наличием гнойного отделяемого встречаются при:
A) хронического паротите
*B) деструктивной, деструктивно-продуктивной форме хронического остеомиелита
C) хроническом периостите
D) хроническом сиалоадените
E) продуктивной форме хронического остеомиелита

594. Восстановительные процессы в кости при хроническом остеомиелите у детей происходят за счет:
A) усиления кровоснабжения челюсти
B) периостального наслоения
C) эндоостального наслоения
D) замещения разрушенной кости фиброзной тканью
*E) эндоостального и периостального наслоения кости

595. Микрогения нижней челюсти возникает, как осложнение хронического остеомиелита
A) подбородочного отдела
B) тела
C) угла
*D) мыщелкового отростка
E) верхней челюсти

596. Для деструктивной формы хронического остеомиелита характерно:
A) ринолалия
*B) деформация нижней челюсти
C) радикулярная киста
D) паренхиматозный сиалоаденит
E) парез веточек лицевого нерва

597. Раннее ортодонтическое лечение показано:
A) при хроническом периостите
B) при радикулярной кисте
C) при фиброзной дисплазии
*D) при деструктивной форме хронического остеомиелита
E) при остеобластокластоме

598. Деструктивная форма хронического остеомиелита чаще встречается в:
A) 7-12 лет
B) в любом возрасте
C) 1-3 года
*D) 3-5 лет
E) 12-15 лет

599. Продуктивная форма хронического остеомиелита чаще встречается:
A) 3-5 лет
B) 1-3 года
*C) 12-15 лет
D) 7-12 лет
E) в любом возрасте

600. У детей операция секвестрэктомии на верхней челюсти проводится:
A) через 15-30 дней
B) через 5-15 дней
*C) чаще отделение секвестров происходит самостоятельно
D) через 1,5 месяца
E) через 3 месяца и более

601. Основным критерием для проведения операции секвестрэктомии у детей является:
A) выраженная деформация нижней челюсти
*B) наличие свободно лежащих секвестров и образование вторичной кости в зоне поражения
C) наличие свища с гнойным отделяемым
D) патологический перелом нижней челюсти
E) наличие свободно лежащего секвестра

602. Патологический перелом нижней челюсти у детей может возникнуть при:
A) остром остеомиелите
B) хроническом периостите
C) продуктивной форме хронического остеомиелита
*D) деструктивной форме хронического остеомиелита
E) фиброзной дисплазии

603. Ведущим принципом при лечении продуктивной формы хронического остеомиелита у детей является:
A) фитотерапия
B) рентгенотерапия
C) химиотерапия
*D) общеукрепляющая и противовоспалительная терапия
E) лечебный массаж

604. Секвестры среднего и малого объема на рентгене определяется при:
A) хроническом периостите

B) остром остеомиелите
*C) хроническом остеомиелите в деструктивно-продуктивной форме
D) амелобластоме
E) радикулярной кисте

605. Причиной хронической остеомиелита нижней челюсти бывает:
A) амелобластома
B) радикулярная киста
C) фиброзная дисплазия
*D) острый одонтогенный остеомиелит
E) острый периодонтит

606. Гнойные выделения из свищевого хода наблюдаются при:
A) хроническом паротите
*B) хроническом остеомиелите деструктивно-продуктивной и деструктивной формах
C) хроническом периостите
D) хроническом сиалодените
E) хроническом остеомиелите продуктивной форме

607. Первичный хронический остеомиелит на рентгенологическом снимке проявляется в виде
*A) утолшения за счет усиления восстановительных процессов в челюстной кости
B) наличия секвестров
C) наличия свищей
D) не ясные границы кости, снижена уплотненность и атеросклеротические очаги
E) нет правильного ответа

608. Для диагностики хронического остеомиелита челюстей не используются
*A) электроэнцефалография
B) телерентгенография
C) ортопантомография
D) МРТ
E) фистулография

609. При диагностике хронического остеомиелита не используют
A) лабораторные показание
B) показания фистулографии
C) эхоостеометрию
*D) кардиограмму
E) рентгенологические результаты

610. С какими заболеваниями не дифференцируют хронический продуктивный остеомиелит
A) с актиномикозом челюстей
B) с гемангиомами челюстей
*C) с миомами
D) с хроническим периоститом
E) с острым остеомиелитом челюстей

611. Не могут быть факторами развития хронического остеомиелита челюстей
A) травмы
B) снижение реактивности организма
C) очаги одонтогенной инфекции
*D) эндокринные нарушения
E) обострения хронического периодонтита

612. Не характерны для хронического одонтогенного остеомиелита:
A) диффузное течение процесса
B) ограничение открывания рта
C) образование дефектов костной ткани
*D) увеличение слюнных желёз
E) симптомы патологического перелома

613. Местное лечение, проводимое до операции секвестрэктомии:
A) согревающие компрессы
*B) промывание, дренирование раны, приведение нижней челюсти в центральное положение и проведение аутотренинга
C) для улучшения трофики раны и процессов заживления проведение физиолечения и миогимнастики
D) расширение, рассечение и иссечение свищевого хода
E) применение препаратов, улучшающих заживление раны

614. При обращении в поликлинику ребёнка с признаками обострения хронического остеомиелита с причинным 6 зубом какие диагностические методы необходимы для постановки точного диагноза:
A) электроэнцефалография
*B) рентгенография, проведение осмотра и опрос
C) пункция
D) зондирование и аудиометрия
E) сиалография (используя рентгеноконтрастные вещества)

615. В каких случаях при хроническом остеомиелите показана госпитализация больного?
*A) при обострениях с развитием абсцессов и флегмон
B) при головокружении
C) при сопутствующем туберкулёзе лёгких
D) при наличии свища
E) при ограничении открывания рта

616. Ваши действия при обращении в поликлинику больного с обострением хронического остеомиелита?
A) проведение новокаиновой блокады
B) назначение физиотерапии

*C) госпитализация в специализированный стационар
D) назначение медикаментозного лечения
E) шинирование и амбулаторное наблюдение

617. Перед секвестрэктомией необходимо провести:
A) дуоденальное зондирование
*B) приготовление ортопедических или ортодонтических шин или аппаратов
C) удаление разрушенных зубов
D) кормление больного перед операцией
E) не кормить и не поить на ночь и утром

618. Обратился больной 8 лет с обострением хронического одонтогенного остеомиелита нижней челюсти в области 345 зубов. В какие области может распространиться флегмона?
*A) подчелюстную и подподбородочную
B) скуловую
C) орбиту
D) полглазничную
E) подвисочную

619. Какие остеотропные препараты целесообразно назначать после операции секвестрэктомии?
A) ампициллин
B) неомицин
*C) линкомицин
D) левомицетин
E) парацетамол

620. 6 летнему ребёнку на основании клинических признаков поставлен диагноз хронический одонтогенный остеомиелит нижней челюсти в области 456 зубов. На рентгеновском снимке отмечается утолщение и деформация кости. С каким заболеванием необходимо дифференцировать?
A) с гемангиомой нижней челюсти
*B) ретикулярной саркомой
C) остеомой
D) одонтомой
E) переломом нижней челюсти

621. Осложнениями после операции секвестрэктомии могут быть:
A) образование свищей слюнных желёз
B) невралгия n. mandibularis.
C) слюнокаменная болезнь
D) гайморит
*E) микрогения, рубцовая контрактура

622. Больному 5 лет. 6 месяцев тому назад проведена секвестрэктомия. Общеукрепляющая и симптоматическая фармакотерапия. При обращении: открывание рта ограничено до 1,5 см. Укажите осложнение?
A) ксеростомия
B) диплопия
*C) контрактура
D) экзофтальм
E) деформация челюсти

623. Осложнение, развивающееся в отдаленные сроки после секвестрэктомии :
A) макростомия
B) диплопия
C) менингоэнцефалит
*D) деформация челюсти за счёт поражения ВНЧС
E) микростомия

624. У ребёнка 5 лет наблюдается обострение хронического остеомиелита лобного отростка верхней челюсти. В какой области может развиться флегмона?
A) височной
*B) глазнице
C) подчелюстной
D) нёбной
E) субмассетериальной

625. С целью дезинтоксикации при лечении абсцессов и флегмон в детском возрасте не применяется:
A) 5% раствор глюкозы
B) гемодез
C) желатиноль
*D) антистафилококковый гамма-глобулин
E) реополиглюкин

626. Какой клинический признак не встречается при флегмоне подчелюстной области у детей:
A) повышение t тела
B) инфильтрация тканей
*C) ограничение открывания рта
D) флюктуация
E) боль

627. Длина разреза при вскрытии подчелюстной флегмоны у детей:
A) зависит от возраста
B) 1-1,5 см
C) 5-6 см
*D) по размеру инфильтрата
E) 2-3 см

628. При какой флегмоне делается разрез параллельно по ходу протока околоушной слюнной железы:
A) подглазничной области
B) скуловой области
*C) щёчной области
D) субмассетериальной области
E) подвисочной ямки

629. В позадичелюстную область инфекционно-воспалительный процесс не может распространиться из:
A) крыловидно-нижнечелюстного пространства
B) околоушно-жевательной области

C) поднижнечелюстной области
D) субмассетериального пространства
*E) подподбородочной области

630. Абсцессы и флегмоны, не относящиеся к верхней челюсти:
A) подглазничной области
B) височной области
C) подвисочной ямки
*D) окологлоточного пространства
E) клыковой (или f. canini) ямки

631. Абсцессы и флегмоны не прилежащие к нижней челюсти:
A) субмассетериального пространства
B) крыловидно-нижнечелюстной области
C) окологлоточного пространства
*D) подвисочной ямки
E) челюстно-язычного желобка

632. .К поверхностным абсцессам и флегмонам у детей не относятся:
A) поднижнечелюстная флегмона
B) подглазничная флегмона
C) щёчная флегмона
*D) подвисочная флегмона
E) подподбородочная флегмона

633. К глубоким абсцессам и флегмонам у детей не относятся:
A) подвисочная флегмона
B) крыловидно-нижнечелюстная флегмона
C) окологлоточная флегмона
*D) околоушно-жевательная флегмона
E) абсцесс крылонёбной ямки

634. После вскрытия абсцессов и флегмон:
A) тампонируют йодоформным тампоном
B) ушивают наглухо кетгутом
*C) дренируют резиновой полоской, накладывают повязку с гипертоническим раствором
D) накладывают повязку с10% р-ром хлористого кальция
E) оставляют открытой

635. Для флегмон околоушно-жевательной области у детей не характерно:
A) отёк слизистой оболочки щеки
B) наличие болезненного инфильтрата
*C) боль при глотании
D) ограниченное открывание рта
E) асимметрия лица

636. Для флегмон окологлоточного пространства у детей не характерно:
A) выбухание боковой стенки глотки
B) боль при глотании
C) ограниченное открывание рта
D) гиперемия и отёчность слизистой оболочки крыловидно-нижнечелюстной складки
*E) болезненный инфильтрат подчелюстной области

637. Группа препаратов, не назначаемых при лечении абсцессов и флегмон:
A) десенсибилизирующие средства
B) антибактериальные средства
*C) противорвотные средства
D) дезинтоксикационные средства
E) противосудорожные

638. Что называется контрапертурой?
A) дренаж из полихлорвиниловой трубки
B) два параллельных разреза
C) разрез, проведённый со стороны полости рта
*D) дополнительный разрез, который с помощью туннеля в мягких тканях сообщается с основным разрезом
E) наложение вторичных швов на гнойную рану

639. После вскрытия абсцессов и флегмон:
A) тампонируют йодоформным тампоном
B) ушивают наглухо кетгутом
*C) дренируют резиновой полоской, накладывают повязку с гипертоническим раствором
D) накладывают повязку с10% р-ром хлористого кальция
E) оставляют открытой

640. Степени распространенности гнойно-воспалительного процесса на нижней челюсти (классификация М.И. Азимова)?
A) 13
*B) 12
C) 11
D) 15
E) 8

641. Где может развиться флегмона при локализации гнойного процесса по 1В типу?
*A) подчелюстной области, челюстно-язычном желобке, нижнем отделе щеки
B) подчелюстной, подвисочной, позадичелюстной, околоушно-жевательной и щёчной областях, крылочелюстном и подмассетериальном пространствах

C) подчелюстной области, челюстно-язычном желобке, височной подвисочной областях
D) флегмоны, имеющие опасность распространения из ЧЛО в шейную область
E) челюстно-язычный желобок и шею

642. В каких областях могут быть флегмоны при гнойно-воспалительных процессах в нижней челюсти по типу 2В?
A) нижнечелюстная область, челюстно-язычный желобок, нижняя часть щечной области
*B) поднижнечелюстная, подвисочная, позадичелюстная, околоушная и область щеки, крыловидно-нижнечелюстная и субмассетериальная
C) подчелюстная область, челюстно-язычный желобок, подвисочная и височные области
D) флегмоны, имеющие опасность распространения из ЧЛО в шейную область
E) нет правильного ответа

643. В каких областях могут быть гнойно-воспалительные процессы по типу 3А флегмоны в нижней челюсти?
A) нижнечелюстная область, язычно-челюстной желобок, нижняя часть щечной области
B) поднижнечелюстная, подвисочная, позадичелюстная, околоушная и область щеки, крыловидно-нижнечелюстная и субмассетериальная
C) подчелюстная область, челюстно-язычный желобок, подвисочная и височные области
*D) флегмоны, имеющие опасность распространения из ЧЛО в шейную область
E) распространенные флегмоны в области челюстно-язычного желобка и в области шеи

644. В каких областях могут быть флегмоны при гнойно-воспалительных процессах в нижней челюсти по типу 3В?
A) нижнечелюстная область, челюстно-язычный желобок нижняя часть щечной области
B) поднижнечелюстная, подвисочная, позадичелюстная, околоушная и область щеки, крыловидно-нижнечелюстная и субмассетериальная
C) подчелюстная область, челюстно-язычный желобок, подвисочная и височные области
*D) флегмоны, имеющие опасность распространения из ЧЛО в шейную область
E) распространенные флегмоны на челюстно-язычный желобок и в область шеи

645. В каких областях могут быть гнойно-воспалительные процессы по типу 1Г на нижней челюсти?
A) поднижнечелюстная
B) челюстно- язычный желобок
C) нижняя часть щечной области
*D) подвисочная и височная области
E) область подбородка и дно полости рта

646. В каких областях могут быть гнойно-воспалительные процессы по типу 2А флегмоны в нижней челюсти?
A) поднижнечелюстная
B) челюстно-язычный желобок
C) область подбородка
D) крыловидно-челюстная пространства
*E) подвисочная и височная области

647. Абсцессы и флегмоны в поднижнечелюстной области вскрываются разрезом в области:
A) подподбородочной
*B) подчелюстной
C) по носогубной складке
D) подглазничной
E) ретромолярной

648. Абсцессы и флегмоны подбородочной области вскрывают разрезом в области:
*A) подбородка
B) подчелюстной
C) по носогубной складке
D) подглазничной
E) ретромолярной

649. Вскрытие абсцессов подъязычной области проводятся разрезом в области:
*A) под языком
B) под челюсти
C) под подбородком
D) по носогубной складке
E) под щекой

650. Абсцессы и флегмоны в крыловидно-нижнечелюстной области вскрываются разрезом в области:
*A) внутриротовым по крыловидно-нижнечелюстной складке, снаружи под углом нижней челюсти
B) внутриротовым в подъязычной и снаружи в поднижнейчелюстной области
C) внутриротовым по переходной складке и снаружи под нижней челюстью

D) внутриротовым по крыловидно-челюстной складке, снаружи под подбородком
E) внутриротовым по крыловидно-челюстной складке, снаружи подбородком

651. Абсцессы и флегмоны в подвисочной области вскрываются разрезом:
*A) по переходной складке преддверия полости рта над большими коренными зубами верхней челюсти
B) по переходной складке преддверия полости рта над большими коренными зубами нижней челюсти
C) в подчелюстной
D) по носогубной складке
E) подбородком

652. Абсцессы и флегмоны щечной области вскрываются разрезом:
A) ретромолярной области
B) под подбородом
C) в подчелюстной области
*D) носогубная складка
E) подбородом

653. Абсцессы и флегмоны околоушно-жевательной области вскрываются разрезом:
*A) под углом нижней челюсти
B) ретромолярной области
C) подчелюстной области
D) в области носогубной складки
E) по нижнему краю глазницы

654. При вскрытии анаэробной флегмоны Жансуэля - Людвига проводится:
*A) дугообразный разрез под нижней челюстью
B) линейный разрез под подбородком
C) линейный разрез под челюстью
D) дугообразный разрез в подглазничной области
E) линейный разрез под языком

655. Абсцессы и флегмоны орбиты и ретробульбарной области вскрываются разрезом в:
*A) подглазной области
B) по носогубной складке
C) под щечной областью
D) в подчелюстной области
E) в подвисочной области

656. Как называется инфекционное заболевание, которое развивается от биологически активных веществ, образованных в результате накопления в больших количествах микробов и токсинов
*A) сепсис
B) флегмона
C) абсцесс
D) энцефалит
E) тромбоз синуса

657. При каком заболевании ребенок жалуется на плохое самочувствие, общую слабость, нарушение сна и аппетита, головную боль и изменение температуры 35,2° С до 40° С и выделение холодного пота?
*A) сепсисе
B) флегмоне
C) абсцессе
D) энцефалит
E) тромбозе синуса

658. По классификации подвисочная флегмона относится к:
A) поверхностным флегмонам, относящимся к верхней челюсти
*B) глубоким флегмонам, относящимся к верхней челюсти
C) флегмонам околочелюстной ткани
D) поверхностным флегмонам, относящим к нижней челюсти
E) глубоким флегмонам, относящим к нижней челюсти

659. Причина возникновения воспаления глаз:
*A) подглазная флегмона
B) флегмона щечной области
C) флегмона лобной области
D) подподбородочная флегмона
E) флегмона Жансуэля - Людвига

660. Опасное осложнение флегмон лица:
*A) медиастинит
B) паротит
C) парез лицевого нерва
D) рубцовая деформация
E) периостит

661. Часто вызывает флегмону дна полости рта:
*A) стафилококк
B) протей
C) беловатая спирохета
D) пневмококки
E) эхинококк

662. У ребёнка в результате мандибулярной анестезии развивается флегмона:
A) субмассетериальной области
B) подчелюстной области
C) окологлоточного пространства
*D) крыловидно-челюстного пространства
E) позадичелюстной области

663. У ребёнка туберальная анестезия может осложниться флегмоной:
*A) крылонебной ямки
B) окологлоточного пространства
C) подчелюстного треугольника
D) щёчной области
E) околоушно-жевательной области

664. При лечении абсцессов и флегмон в детском

возрасте не применяются лекарственные препараты:
A) обезболивающие
B) антибактериальные
C) десенсибилизирующие
*D) противорвотные
E) дезинтоксикационные

665. Какое осложнение наблюдается у детей при остром гнойном лимфадените?
A) подкожная мигрирующая гранулёма
B) фурункулёз
*C) аденоноабсцесс или аденофлегмона
D) острый гнойный периостит
E) переход острой стадии заболевания в хроническую

666. У детей при лечении острого серозного лимфаденита не проводится:
A) УВЧ-терапия
B) антибиотикотерпия
C) спиртовые и полуспиртовые компрессы
*D) вскрытие лимфатического узла
E) согревающие мазевые повязки

667. Исследование применяемое у детей для отличия гнойной формы лимфаденита от серозной:
A) УЗД
B) термовизиография
C) контрастная рентгенография
*D) пункция
E) общий анализ крови

668. У детей острый лимфаденит околоушных узлов необходимо дифференцировать с:
A) периоститом верхней челюсти
B) опухолью околоушной слюнной железы
C) фурункулом околоушно-жевательной области
*D) воспалением околоушной слюнной железы
E) гематогенным остеомиелитом нижней челюсти

669. Множественное увеличение лимфатических узлов у детей дифференцируют с:
A) лимфангиомой
*B) лимфогрануломатозом
C) нейрофиброматозом
D) хроническим продуктивным остеомиелитом
E) ветряной оспой

670. У детей чаще всего подвергаются воспалению лимфатические узлы:
A) околоушные
B) подподбородочные
C) щёчные
*D) подчелюстные
E) окологлоточные

671. Что называется периаденитом?
A) одновременное воспаление 2-3 лимфатических узлов
B) хронический лимфаденит в стадии ремиссии
*C) воспаление лимфатического узла и окружающей его клетчатки
D) воспаление лимфатического узла при остром гнойном периодонтите
E) гнойное воспаление клетчатки вокруг лимфатического узла

672. Лимфаденит подчелюстной области следует дифференцировать с:
A) флегмоной подчелюстной области
B) "ложным паротитом" Герценберга
C) лимфангиомой подчелюстной области
*D) сиалоаденитом подчелюстной слюнной железы
E) абсцессом челюстно-язычного желобка

673. Тактика лечения при остром серозном лимфадените поднижнечелюстной области.
A) химиотерапия
B) склерозирующая терапия
C) массаж
*D) медикаментозное лечение
E) рентгенотерапия

674. "Ложный паротит" Герценберга у детей:
A) эпидемический паротит
B) слюннокаменная болезнь околоушной слюнной железы
*C) острый лимфаденит околоушных лимфатических узлов
D) сиалоаденит околоушной слюнной железы вирусной этиологии
E) поражение околоушной слюнной железы при туберкулёзе

675. Исследование применяемое у детей для отличия гнойной формы лимфаденита от серозной:
A) УЗД
B) термовизиография
C) контрастная рентгенография
*D) пункция
E) общий анализ крови

676. Понятие фурункула:
*A) фурункул-это острое гнойное воспаление волосяного фолликула и сальных желез
B) фурункул-это острое гнойное воспаление волосяного фолликула
C) фурункул - это острое гнойное воспаление сальных желез

D) фурункул - это острое гнойное воспаление нескольких волосяных фолликулов
E) фурункул – это острое гнойное воспаление целой луковицы волоса

677. В волосяной фолликул инфекция не попадает:
A) через раны на коже
B) при не соблюдении правилами гигиены
C) при загрязнённой коже
*D) из желез расположенных на коже
E) при активации функции кожи и жировых желёз

678. В каких случаях фурункул даёт осложнения в виде тромбофлебита лицевых вен:
A) после антибактериального лечения
B) после перенесённых хирургических операций
C) после лечения с интенсивной интоксикацией
D) после лечебных повязок
*E) при выдавливании фурункула с целью получения гноя

679. Лимфатические узлы развиваются из:
A) соединительной ткани
B) лимфоцитов
C) из кровеносных сосудов
D) из макрофагов
*E) из лимфатических сосудов

680. Число лимфатических узлов растет:
*A) от 1года - 3 лет
B) в грудном возрасте
C) у новорождённого
D) в 3 лет -5 лет
E) в 2 лет – 5 лет

681. Т-зона похожая на тимус в лимфатическом узле расположена в:
A) мозговом веществе
B) корковом веществе
C) лимфоидном фолликуле
D) синусах мозгового веществе
*E) между мозговой и корковой зоной

682. В функцию лимфатического узла не входит:
A) периферическое кроветворение
B) специализация «Т» и «В» лимфоцитов соответственно антигем
C) очищение протекающей лимфы от всех чужеродных антигенов
D) фагоцитирование задержанных микроорганизмов
*E) выработка противантигена антитела

683. Не относится к неинвазивному методу обследования лимфатических узлов:
*A) пункционная биопсия
B) МРТ
C) термовизиография
D) эхотомография
E) ультрасонография

684. При пальпаторном методе исследования лимфатических узлов у новорожденных можно
A) обнаружить увеличение
B) выявить количество
C) выявить наличие нескольких узлов
D) определить только подчелюстные узлы
*E) совсем не выявляются

685. Признаки, не характерные для острого серозный лимфаденита:
A) увеличение одного или нескольких лимфатических узлов
B) рассасывание узлов
*C) покраснение кожи над узлом
D) не спаян с кожей и другими тканями
E) цвет кожи без изменений

686. При лечении острого серозного лимфаденита не применяется:
A) антибактериальное средство
B) электрофорез димексида
C) лазерные лучи
D) согревающие компрессы
*E) выполняется разрез, отделение от окружающих тканей и удаление

687. Является эффективным методом антибактериальной терапия в лечении лимфаденитов:
A) внутривенное введение
B) внутриротовое введение
C) внутримышечное введении
D) парентеральное и внутримышечное введение
*E) лимфатропный метод

688. Не свойственный клинический симптом для острого гнойного лимфаденита
A) недомогания, нарушения сна, раздражительность
B) увеличение нескольких узлов
C) увеличение температуры тела до 37,5-38
D) болезненная припухлость
*E) узлы не спаяны с окружающими тканями, подвижны

689. При ложном паротите Герценберга не выявляется:
*A) размягченная в центре, с чёткими границами припухлость
B) припухлость в жевательной области впереди уха
C) уменьшение слюнотечения
D) бесцветность и прозрачность слюны
E) плотный болезненный инфильтрат

690. Не характерно для хронического лимфаденита

A) наличие общих изменений у пациента
B) увеличение одного или нескольких лимфатических узлов в подчелюстной области
C) четкость границ узлов
D) округлая или овальная форма узлов
*E) при пальпации переходной складки определяется толстый тяж

691. Хронический лимфаденит не дифференцируется:
A) содонтогенном гранулёмой
B) с лимфагранулематозом
C) с туберкулёзным лимфаденитом
D) с лимфосаркомой
*E) с абцессом

692. Рожа-это:
*A) ограниченное инфекционное воспаление кожи или слизистой оболочки
B) разлитое воспаление кожи и подкожно-жировой клетчатки
C) ограниченное воспаление слизистой оболочки
D) гнойное воспаление подкожно-жировой клетчатки
E) воспаление только волосистой кожи

693. Рожистую инфекцию вызывает:
*A) str.Pyogenus
B) st.Puogenus
C) st.Epidermidis
D) st.Aureus
E) e. Coli

694. Инкубационный период рожистой инфекции составляет?
*A) от нескольких часов до 1-й недели
B) одна неделя
C) 1 месяц
D) 10 дней
E) 2 недели

695. В каком органе размножается инфекция при роже:
*A) в подкожных лимфатических сосудах
B) подкожно-жировая клетчатке
C) в кожа и подкожно-жировом слое
D) в лимфатическом узле
E) в лимфатическом узле и жировом слое

696. При местном лечении рожи не используют:
*A) вскрытие воспалительного очага
B) антибактериальную, дезинтоксикационную, общеукрепляющую терапию
C) иммунотонизирующую терапию
D) антисептическиеповязки
E) антибактериальные аппликации

697. Характерные для рожистого воспаления местные симптомы:
*A) резко увеличивающийся отек с покраснением и жжением
B) вялость, недомогание
C) повышение температуры, головная боль
D) тошнота, мурашки по коже
E) боль в суставах, недомогание

698. Развитию паротита новорожденных способствует:
A) гемолитическая желтуха
B) наличие зубов у новорожденного
*C) мастит кормящей матери
D) родовая травма
E) отягощённая наследственность

699. У новорожденного чаще всего поражается:
*A) околоушная железа
B) подчелюстная железа
C) подъязычная железа
D) малые слюнные железы
E) околоушная и подчелюстная железы

700. При диагностике паротита новорожденного основным методом исследования является:
*A) массирование железы
B) сиалография
C) исследование секреторной функции железы
D) цитология слюны
E) УЗД

701. Какое заболевание слюнной железы относится к группе общих инфекционных заболеваний:
A) ложный паротит Герценберга
*B) эпидемический паротит
C) паренхиматозный сиалоаденит
D) паротит новорожденного
E) интерстициальный сиалоаденит

702. Возбудителем эпидемического паротита является:
A) вирус коксаки
B) синегнойная палочка
C) гемолитический стрептококк
D) аденовирусы
*E) фильтрирующий вирус

703. При эпидемическом паротите у детей преимущественно поражается:
A) большие слюнные железы
B) подчелюстная слюнная железа
*C) околоушная слюнная железа
D) большие и малые слюнные железы
E) слюнные железы половины лица

704. Инкубационный период эпидемического паротита:

A) 1 -2 недели
B) 2-3 дня
*C) 2-3 недели
D) 25-30 дней
E) 5-10 дней

705. У детей с хроническим сиалоаденитом наиболее часто поражается:
A) все большие слюнные железы
B) под нижнечелюстная железа
C) подъязычная железа
D) одновременно поднижнечелюстная и подъязычная железы
*E) околоушная железа

706. Калькулёзный сиалоаденит у детей чаще всего встречается в:
A) околоушной железе
B) подъязычной железе
*C) поднижнечелюстной железе
D) малых слюнных железах
E) в протоке околоушной слюнной железы

707. Что является осложнением эпид. паротита?
A) этмоидит, фарингит
B) гайморит, пульпит
C) фронтит, отит
D) панкреатит,бурсит
*E) орхит, панкреатит

708. При эпид. паротите из протока:
A) гнойное отделяемое в большом количестве
B) выделяется чистая слюна
*C) слюноотделение резко ограничено
D) геморагическое отделяемое
E) выделяются фибриновые сгустки

709. Увеличение железы и боли при приеме пищи характерны для:
A) эпид. паротита
*B) калькулезного сиалоденита
C) ложного паротита Герценберга
D) флегмоны околоушной области
E) хронического паренхиматозного паротита

710. При сиалографии обычно используется:
A) сульфат бария
B) верографин
C) кароталин
*D) йодолипол
E) йодинол

711. В вартоновом протоке на уровне 3 зуба обнаружен камень в диаметре 0,5 см., тактика лечения:
A) промывание протока фурацилином
B) удаление камня наружным разрезом
C) введение в проток протеолитических ферментов
*D) удаление камня внутр ротовым разрезом
E) экстирпация слюнной железы

712. Профилактика обострений хронического паренхиматозного паротита включает в себя:
A) экстирпацию железы
B) санацию носоглотки
*C) санацию полости рта и носоглотки
D) массаж железы
E) мазевые повязки на область железы

713. Для определения наличия камня в поднижнечелюстном слюнном протоке проводится:
A) боковой и лицевой рентгеновский снимок нижней челюсти
B) передний рентгеновский снимок нижней челюсти
C) боковой рентгеновский снимок нижней челюсти
*D) рентгеновский снимок дна полости рта
E) рентгеновский снимок нижней челюсти по Юсупову

714. При патологии слюнных желез не проводится:
A) диагностирование с помощи ультразвука
B) сиалография
C) цитологическая исследование слюни
*D) миография
E) биохимический анализ слюни

715. Инкубационный период эпидемического паротита:
A) 9-10 недель
B) 1-2 дней
C) 1-8 дней
*D) 18-20 дней
E) 28-35 дней

716. Может ли инфицированный человек с эпидемическим паротитом заразить других:
*A) до 9 дней начиная с последних дней инкубационного периода
B) 5 дней после выявления симптомов заболевания
C) 2-3 дня после увеличение железы
D) 5-6 дней после увеличение железы и поднятие температуры 38
E) 10-15 дней начиная с последних дней инкубационного периода

717. Признаки не характерные для эпидемического паротита:
A) увеличение околоушных желез
B) увеличение боли при открывании рта и приеме пищи
C) изменение цвета кожных покровов над увеличенной железы
*D) покраснение кожи над увеличенной железой

E) припухлость и покраснение вокруг слюнного протока

718. Имеющий структуру железы, но не заражаемый при тяжелой форме эпид. паротита орган :
A) слёзная железа
B) грудная железа
C) поджелудочная железа
*D) печень
E) яичко

719. Нехарактерные симптомы при тяжело протекающей форме гриппозного сиалоаденита:
A) резкое изменение общей состоянии
B) увеличение один из больших слюнных желез
C) сильные боли при пальпации
*D) выделение чистой слюны
E) остановка выработки слюны

720. Отличительная черта гриппозной сиалоаденита от эпидемической паротита:
A) повышение температуры тело
B) увеличение слюнных желез
C) слюна грязная и липучая и выделяется одномерно
D) преддверие выводного протока открыто
*E) болевых точек не бывает

721. При развитии острого сиалоаденита новорожденных не характерно:
A) попадание инфекции в железу проникнув через плацентарный барьер
B) проникновение инфекции в железу через около плодовое жидкость
C) не соблюдение правил гигиены при скармливание ребенка через груд
D) не соблюдение чистоты грудных желез и резиновых сосок
*E) искусственное скармливание

722. Не характерный симптом острого серозного сиалоаденита:
A) повышение температуры тело
B) увеличение слюнных желез
C) боли при пальпации
*D) выделение чистой слюны в малом количестве при массаже области железы
E) увеличение подчелюстных и позади челюстных лимфа узлов

723. При остром гнойном сиалоадените не характерна:
*A) длительность продромального периода
B) резкое повышение температуры тела
C) увеличение объема железы при коротком периоде времени
D) появление боли
E) выделение грязной слюны малом количестве

724. При тяжелой клинической форме сиалоаденита не рекомендуется:
A) неотложная госпитализация
B) лечение жизненно важных органов и систем
C) введение жаропонижающих препаратов
*D) промывание желез через выводные протоки, накладывание повязки
E) все ответы правильны

725. Не характерные признаки лимфогенного паротита:
A) болевая припухлость в околоушной области
B) увеличение объема железы
C) покраснение кожи над кожей
D) повышение температуры тело до 38-90
*E) выделение в большом количестве гноя из выводного протока

726. Для хронического паренхиматозного сиалоаденита не характерно:
*A) атрофия, жировая дистрофия и лимфоидная инфильтрация в паренхиме и секреторных дольках железы
B) врожденная дисплазия долек
C) различные кистозные пространство в железе
D) застой слюны в паренхиматозном пространстве и невозможность выделения из выводных протоков
E) встречаемость паренхиматозного паротита в семье

727. Для хронического интерстициального паротитау не характерно:
*A) выделение в большом количестве гноя из выводого протока
B) увеличение околоушных желез
C) при пальпации обнаруживается несколько плотных узлов
D) изменение цвета над кожей железы
E) изменение выводного протока и рядом расположенной слизистой оболочки

728. При каком заболевании слюнной железы на сиалографии отмечается картина прерывистой паренхимы?
A) при эпидемическом паротите
*B) сиалодохите
C) интерстициальном паротите

D) паренхиматозном паротите
E) бактериальном сиалодените

729. При каком заболевании слюнной железы на сиалограмме отмечается уменьшение плотности паренхимы железы, уменьшение просвета протоков II-III порядка с чёткими границами?
*A) в момент разгара интерстициального сиалоденита
B) при эпидемическом паротите
C) паренхиматозном паротите
D) в начальной фазе интерстициального сиалоденита
E) при слюнокаменной болезни

730. Отмечается болезненная припухлость подчелюстной слюной железы и окружающих тканей. При пальпации боль усиливается. В подъязычной области слизистая оболочка гиперемирована.
Воспаление вокруг слюнного протока в виде плотного тяжа. Для какого заболевания характерны изменения?
*A) слюнокаменной болезни
B) бактериального сиалоденита
C) хронического сиалоденита
D) обострения хронического сиалоденита
E) паренхиматозного сиалоденита

731. Слюна при остром сиалоадените может содержать
A) палочки Коха
*B) стрептококки
C) инородные тела
D) слюнные камни
E) вирус эпидемического паротита

732. Ведущую роль в развитии острого сиалоденита играет:
*A) острый стоматит
B) попадание инородного тела в проток железы (не камни)
C) рефлекторная гипосаливация
D) рефлекторная гиперсаливация
E) флегмоны в прилежащих к железе областях

733. В патогенезе тромбофлебита лицевых вен и пещеристого синуса имеет значение:
A) наличие густой сети лимфатических сосудов
B) наличие густой сети венозных сосудов
*C) связь вен лица, полости носа и крылонебной ямки с венами глазницы и пещеристого синуса
D) соматический статус ребенка
E) возраст ребенка

734. В патогенезе тромбофлебита лицевых вен и пещеристого синуса имеет значение:
A) вид микробной флоры
*B) микробная аллергия и аутоаллергия при воспалительных процессах ЧЛО
C) вирулентность микробной флоры
D) возраст ребенка
E) особенности роста и развития костей

735. Главным анастомозом связывающим глубокие вены лица, крыловидное сплетение с венами глазницы, венами твердой мозговой оболочки и пещеристого синуса является:
A) лицевая вена
*B) нижняя глазничная вена
C) подглазничная вена
D) верхняя глазничная вена
E) угловая вена

736. При воспалительном процессе в области верхней губы кровь по угловой вене оттекает в:
A) лицевую вену
B) зачелюстную вену
*C) вены глазницы
D) угловую
E) позадичелюстную

737. При тромбофлебите:
A) подкожные вены не изменены
*B) подкожные вены расширены, расходятся радиально
C) подкожные вены спазмированы
D) подкожные вены сужены
E) подкожные вены сужены, расходятся радиально

738. К осложнениям тромбоза пещеристого синуса относятся все кроме:
A) менингит
B) менингоэнцефалит
C) абсцесс головного мозга
*D) абсцесс клыковой ямки
E) сепсис

739. В патогенезе тромбофлебита лицевых вен и пещеристого синуса имеет значение:
*A) снижение реактивности организма после простудных и вирусных заболеваний
B) длительный прием антибактериальных препаратов
C) длительный прием гормональных препаратов
D) соматический статус ребенка
E) наличие хронического очага

740. В патогенезе тромбофлебита лицевых вен и пещеристого синуса имеет значение:

*A) механическое повреждение гнойничков кожи
B) механическое повреждение лицевой вены
C) механическое повреждение угловой вены
D) механическое повреждение костей челюсти
E) возраст ребенка

741. В обычных условиях часть крови отводится из вен глазницы по угловой вене в:
*A) лицевую вену
B) щечную вену
C) зачелюстную вену
D) подчелюстную
E) угловую вену

742. Тромбофлебит лицевых вен характеризуется:
*A) появлением по ходу угловой или лицевой вены болезненных «тяжей» инфильтрированной ткани, гиперемией кожи с синюшным оттенком, распространением отека далеко за пределы инфильтрата
B) гиперемией кожи с синюшным оттенком
C) распространением отека далеко за пределы инфильтрата
D) появлением по ходу угловой или лицевой вены болезненных «тяжей» инфильтрированной ткани
E) распространением отека далеко за пределы инфильтрата

743. При тромбофлебите для предупреждения тромбоза пещеристого синуса некоторые авторы предлагают:
A) пересечь угловую или лицевую вены
*B) перевязывать угловую или лицевую вены
C) перевязывать угловую и пересечь лицевую вены
D) пересекать все вены
E) перевязать вены и артерии

744. К местным проявлениям тромбоза пещеристого синуса относятся все кроме:
A) отек и гиперемия кожи век и лба
B) инфильтрация мягких тканей орбиты, экзофтальм, хемоз коньюктивы
C) офтальмоплегия, расширение зрачка, гиперемия глазного дна
*D) изменение цвета радужки глаза
E) распространением отека далеко за пределы инфильтрата

745. Тромбоз пещеристого синуса у детей следует дифференцировать:
A) с реактивными отеками глазницы
B) с периоститами глазницы
C) с субпериостальным абсцессом
*D) верно все выше перечисленное
E) инфильтрат

746. Лимфатический узел снаружи покрыт:
A) фиброзной капсулой
*B) соединительнотканной капсулой
C) соединительной тканью
D) соединительно-надкостничной тканью
E) клетчаткой

747. К синусам лимфоузла относятся:
A) пещеристый
*B) краевой
C) кавернозный
D) венозный
E) капиллярный

748. Откуда исходят выносящие лимфотические протоки в лимфоузле:
A) из краевого синуса
*B) из воротного синуса
C) из межуточного синуса
D) из центрального синуса
E) из обратного синуса

749. 277Отток лимфы от кожи лба, наружного слухового прохода, ушной раковины, боковой части щеки, верхней губы происходит в:
A) поднижнечелюстные лимфоузлы
B) подподбородочные лимфоузлы
*C) околоушные лимфоузлы
D) шейные лимфоузлы
E) медиальные заглоточные

750. Отток лимфы от зубов нижней челюсти происходит в:
A) поднижнечелюстные лимфоузлы
B) подподбородочные лимфоузлы
C) околоушные лимфоузлы
D) шейные лимфоузлы
*E) поднижнечелюстные, подподбородочные, околоушные, медиальные заглоточные

751. Отток лимфы от передних отделов десны верхней челюсти происходит в:
*A) поднижнечелюстные лимфоузлы
B) подподбородочные лимфоузлы
C) околоушные лимфоузлы
D) шейные лимфоузлы
E) медиальные заглоточные

752. Отток лимфы от десны нижней челюсти происходит в:
*A) поднижнечелюстные лимфоузлы
B) подподбородочные лимфоузлы
C) околоушные лимфоузлы
D) шейные лимфоузлы
E) медиальные заглоточные

753. Отток лимфы от слизистой оболочки

твердого и мягкого неба происходит в:
A) поднижнечелюстные лимфоузлы
B) подподбородочные лимфоузлы
C) околоушные лимфоузлы
D) шейные лимфоузлы
*E) заглоточные, глубокие верхние шейные лимфоузлы

754. Отток лимфы от кожи центральной части верхней губы и нижней губы происходит в:
A) поднижнечелюстные лимфоузлы
*B) подподбородочные лимфоузлы
C) околоушные лимфоузлы
D) шейные лимфоузлы
E) медиальные заглоточные

755. Отток лимфы от кожи наружного носа, его кончика и крыльев происходит в :
*A) поднижнечелюстные лимфоузлы
B) подподбородочные лимфоузлы
C) околоушные лимфоузлы
D) шейные лимфоузлы
E) медиальные заглоточные

756. Отток лимфы от зубов верхней челюсти происходит в :
*A) поднижнечелюстные лимфоузлы
B) подподбородочные лимфоузлы
C) околоушные лимфоузлы
D) шейные лимфоузлы
E) медиальные заглоточные

757. Отток лимфы от ротовой поверхности десны верхней челюсти происходит в:
A) поднижнечелюстные лимфоузлы
B) подподбородочные лимфоузлы
C) околоушные лимфоузлы
D) шейные лимфоузлы
*E) глубокие шейные, поднижнечелюстные, подподбородочные лимфоузлы

758. Отток лимфы от дна полости рта происходит в:
A) поднижнечелюстные лимфоузлы
B) подподбородочные лимфоузлы
C) околоушные лимфоузлы
D) шейные лимфоузлы
*E) глубокие шейные, подподбородочные лимфоузлы

759. Отток лимфы от языка происходит в:
A) поднижнечелюстные лимфоузлы
B) подподбородочные лимфоузлы
C) околоушные лимфоузлы
D) шейные лимфоузлы
*E) глубокие шейные, поднижнечелюстные лимфоузлы

760. Инфицирование при фурункуле происходит через:
A) проток околоушной слюнной железы
*B) проток сальной железы или по волосяному стержню
C) проток поднижнечелюстной слюнной железы
D) гематогенным путем
E) контактным путем

761. Фурункулы чаще всего локализуются в:
A) височной области
*B) области подбородка
C) подподбородочной области
D) поднижнечелюстной области
E) скуловой области

762. Фурункулы чаще всего локализуются в:
A) височной области
B) поднижнечелюстной области
*C) области лба и щек
D) подподбородочной области
E) скуловой области

763. Карбункул отличается от фурункула:
*A) быстрым распространением гнойно-некротического процесса в глубину и по поверхности
B) медленным распространением гнойно-некротического процесса в глубину и по поверхности
C) быстрым распространением гнойно-некротического процесса по поверхности
D) медленным распространением гнойно-некротического процесса в глубину
E) нет принципиальных различий

764. В качестве мер профилактики, развития осложненных форм течения фурункулов и карбункулов лица не следует допускать:
A) применения мазевых повязок
*B) выдавливания очагов пиодермии
C) применения антибактериальных препаратов
D) вскрытия гнойного очага
E) дренирование очага

765. Согласно клинической классификации различают:
*A) буллено-геморрагическую форму рожистого воспаления
B) буллезно-эритематозную форму рожистого воспаления
C) буллезно-пурпурную форму рожистого воспаления
D) буллезную
E) эритематозную

766. Название «злокачественные»

получили фурункулы лица, которые локализуются в:
A) височной области
B) поднижнечелюстной области
*C) носогубной области
D) подподбородочной области
E) скуловой области

767. Злокачественное течение фурункулов связывают с возможностью возникновения:
A) злокачественной опухоли
*B) тромбофлебита лицевых вен и пещеристого синуса, сепсиса, менингоэнцефалита
C) медиастинита
D) тромбофлебита лицевых вен и пещеристого синуса
E) сепсиса и менингоэнцефалита

768. Рожистое воспаление это:
*A) инфекционное заболевание, характеризующиеся острым серозным или серозно-геморрагическим воспалением кожи и слизистых оболочек
B) инфекционное заболевание, характеризующиеся острым серозным или серозно-геморрагическим воспалением подкожно-жировой клетчатки и фасции
C) инфекционное заболевание, характеризующиеся острым серозным или серозно-геморрагическим воспалением мышц
D) инфекционное заболевание, характеризующиеся острым серозным воспалением кожи и слизистых оболочек
E) серозным или серозно-геморрагическим воспалением мышц

769. Согласно клинической классификации различают:
A) гиперемированную-геморрагическую форму рожистого воспаления
*B) эритематозно-геморрагическую форму рожистого воспаления
C) пурпурную-геморрагическую форму рожистого воспаления
D) молниеносную
E) гиперемированную

770. В острой стадии заболевания одной из задач лечения больных с флегмонами и абсцессами ЧЛО и шеи является:
A) ускорение заживления операционной раны
B) ликвидация инфекционного очага с целью предупреждения рецидива заболевания
C) предупреждение и устранения стойкого сведения нижней челюсти
*D) ограничение зоны распространения инфекционно-воспалительного процесса и восстановления нарушенного равновесия между инфекционным очагом и организмом больного
E) восстановления нарушенного равновесия между инфекционным очагом и организмом больного, ликвидация инфекционного очага с целью предупреждения рецидива заболевания

771. В острой стадии заболевания одной из задач лечения больных с флегмонами и абсцессами ЧЛО и шеи является:
A) предупреждение и устранения стойкого сведения нижней челюсти
B) ликвидация инфекционного очага с целью предупреждения рецидива заболевания
*C) коррекция нарушений обмена веществ, улучшение функций жизненно важных органов и систем
D) ускорение заживления операционной раны
E) улучшение функций жизненно важных органов и систем

772. В подострой стадии заболевания одной из задач лечения больных с флегмонами и абсцессами ЧЛО и шеи является:
*A) предупреждение и устранения стойкого сведения нижней челюсти
B) предупреждение необратимых изменений тканей связанных с нарушением микроциркуляции
C) коррекция нарушений обмена веществ и улучшение функций жизненно важных органов и систем
D) ограничение зоны распространения инфекционно-воспалительного процесса и восстановления нарушенного равновесия между инфекционным очагом и организмом больного
E) ограничение зоны распространения инфекционно-воспалительного процесса

773. Ограничение зоны распространения инфекционно-воспалительного процесса и восстановления нарушенного равновесия между инфекционным очагом и организмом больного подразумевает:
A) ускорение отторжения некротизированных тканей
B) активация репаративных процессов

C) улучшение реологических свойств крови
*D) прекращение поступления из первичного инфекционного очага микробов, токсинов, продуктов распада тканей
E) коррекцию нарушений обмена веществ

774. Ограничение зоны распространения инфекционно-воспалительного процесса и восстановления нарушенного равновесия между инфекционным очагом и организмом больного подразумевает:
*A) подавление жизнедеятельности возбудителей заболевания, нейтрализация бактериальных токсинов
B) ускорение отторжения некротизированных тканей
C) улучшение реологических свойств крови
D) коррекция гиперкоагулемии
E) коррекция нарушений обмена веществ

775. Ограничение зоны распространения инфекционно-воспалительного процесса и восстановления нарушенного равновесия между инфекционным очагом и организмом больного подразумевает:
A) ускорение отторжения некротизированных тканей
B) улучшение реологических свойств крови
*C) проведение гипосесибилизирующей терапии у больных с гиперергическим типом реакции
D) коррекция гиперкоагулемии
E) ускорение заживления раны

776. Предупреждение необратимых изменений тканей связанных с нарушением микроциркуляции подразумевает:
A) ускорение отторжения некротизированных тканей
*B) улучшение реологических свойств крови
C) проведение гипосесибилизирующей терапии у больных с гиперергическим типом реакции
D) активация иммунологических процессов в зоне инфекционного очага у больных с гипоергическим типом реакции
E) ускорение отторжения некротизированных тканей

777. Предупреждение необратимых изменений тканей связанных с нарушением микроциркуляции подразумевает:
A) ускорение отторжения некротизированных тканей
B) повышение антитоксической функции печени
*C) устранения повышенного внутритканевого давления и травмы тканей во время оперативного вмешательства
D) устранение нарушений функции дыхательной системы
E) коррекция гипокоагулемии

778. Коррекция нарушений обмена веществ и улучшение функций жизненно важных органов и систем подразумевает:
A) ускорение отторжения некротизированных тканей
B) улучшение реологических свойств крови
*C) устранение нарушений функции дыхательной системы
D) коррекция гиперкоагулемии
E) все неверно

779. Коррекция нарушений обмена веществ и улучшение функций жизненно важных органов и систем подразумевает:
A) ускорение отторжения некротизированных тканей
*B) коррекция нарушений вводно-солевого и белкового баланса
C) подавление жизнедеятельности возбудителей заболевания
D) улучшение реологических свойств крови
E) нейтрализация бактериальных токсинов

780. Ускорение заживления операционной раны в подострую стадию заболевания подразумевает:
A) коррекция нарушений вводно-солевого и белкового баланса
B) стимуляцию специфического иммунитета
*C) активацию репаративных процессов
D) улучшение реологических свойств крови
E) стимуляцию неспецифического иммунитета

781. Ликвидация инфекционного очага с целью предупреждения рецидива заболевания в подострую стадию заболевания подразумевает:

A) коррекция нарушений вводно-солевого и белкового баланса
B) ускорение отторжения некротизированных тканей
C) устранение патологических рефлексов
*D) подавление жизнедеятельности возбудителей заболевания
E) все неверно

782. Предупреждение и устранения стойкого сведения нижней челюсти в подострую стадию заболевания подразумевает:
A) устранение нарушений функции дыхательной системы
B) ускорение отторжения некротизированных тканей
C) стимуляцию специфического и неспецифического иммунитета
*D) проведение механотерапии
E) проведение витаминотерапии

783. Предупреждение и устранения стойкого сведения нижней челюсти в подострую стадию заболевания подразумевает:
*A) задержку чрезмерного развития рубцовой ткани
B) ускорение отторжения некротизированных тканей
C) стимуляцию специфического и неспецифического иммунитета
D) устранение нарушений функции дыхательной системы
E) все неверно

784. Верхней и задней границей височной области является:
*A) височная линия
B) подвисочный гребень основной кости
C) скуловая и лобная кости
D) площадка, образованная височной, теменной, клиновидной костями
E) скуловая дуга

785. Передней границей височной области является:
A) височная линия
B) подвисочный гребень основной кости
*C) скуловая и лобная кости
D) площадка, образованная височной, теменной, клиновидной костями
E) скуловая дуга

786. Наружной границей височной области является:
A) височная линия
B) подвисочный гребень основной кости
C) скуловая и лобная кости
D) площадка, образованная височной, теменной, клиновидной костями
*E) скуловая дуга

787. Передней границей подвисочной ямки является:
*A) бугор верхней челюсти и скуловая кость
B) подвисочный гребень основной кости
C) шиловидный отросток с начинающимися от него мышцами
D) наружная пластинка крыловидного отростка основной кости
E) внутренняя поверхность ветви нижней челюсти

788. Наружной границей подвисочной ямки является:
A) бугор верхней челюсти и скуловая кость
B) подвисочный гребень основной кости
C) шиловидный отросток с начинающимися от него мышцами
D) наружная пластинка крыловидного отростка основной кости
*E) внутренняя поверхность ветви нижней челюсти

789. Задней границей крылонебной ямки является:
*A) большое крыло и передняя поверхность крыловидного отростка клиновидной кости
B) задняя поверхность верхней челюсти
C) нижняя поверхность большого крыла клиновидной кости
D) крыловидно-небный канал
E) наружная поверхность перпендикулярной пластинки небной кости

790. Верхней границей крылонебной ямки является:
*A) нижняя поверхность большого крыла клиновидной кости
B) крыловидно-небный канал
C) наружная поверхность перпендикулярной пластинки небной кости
D) подвисочная ямка
E) большое крыло и передняя поверхность крыловидного отростка клиновидной кости

791. Наружной границей крылонебной ямки является:
*A) наружная поверхность перпендикулярной пластинки небной кости
B) нижняя поверхность большого крыла клиновидной кости
C) крыловидно-небный канал
D) подвисочная ямка
E) большое крыло и передняя поверхность крыловидного отростка клиновидной кости

792. Подвисочная ямка через нижнеглазничную щель сообщается с:
A) полостью черепа
*B) глазницей
C) подглазничной областью
D) вехнечелюстным синусом

E) лобной пазухой

793. В подвисочную ямку через овальное отверстие выходит:
A) глазничный нерв
B) слезный нерв
C) верхнечелюстной нерв
*D) нижнечелюстной нерв
E) лицевой нерв

794. В височной области проходит:
A) поверхностная височная вена
B) глубокая височная вена
C) средняя височная вена
*D) верно все выше перечисленное
E) подъязычный нерв

795. Флегмона подвисочной ямки согласно классификации относится к:
A) поверхностным флегмонам прилегающим к верхней челюсти
*B) глубоким флегмонам прилегающим к верхней челюсти
C) флегмонам соседних с околочелюстными тканями областей
D) поверхностным флегмонам прилегающим к нижней челюсти
E) глубоким флегмонам прилегающим к нижней челюсти

796. Нижней границей височной области является:
A) височная линия
*B) подвисочный гребень основной кости
C) скуловая и лобная кости
D) площадка, образованная височной, теменной, клиновидной костями
E) скуловая дуга

797. Внутренней границей височной области является:
A) височная линия
B) подвисочный гребень основной кости
C) скуловая и лобная кости
*D) площадка, образованная височной, теменной, клиновидной костями
E) скуловая дуга

798. Верхней границей подвисочной ямки является:
A) бугор верхней челюсти и скуловая кость
*B) подвисочный гребень основной кости
C) шиловидный отросток с начинающимися от него мышцами
D) наружная пластинка крыловидного отростка основной кости
E) внутренняя поверхность ветви нижней челюсти

799. Внутренней границей подвисочной ямки является:
A) бугор верхней челюсти и скуловая кость
B) подвисочный гребень основной кости
C) шиловидный отросток с начинающимися от него мышцами
*D) наружная пластинка крыловидного отростка основной кости
E) внутренняя поверхность ветви нижней челюсти

800. Задней границей подвисочной ямки является:
A) бугор верхней челюсти и скуловая кость
B) подвисочный гребень основной кости
*C) шиловидный отросток с начинающимися от него мышцами
D) наружная пластинка крыловидного отростка основной кости
E) внутренняя поверхность ветви нижней челюсти

801. Передней границей крылонебной ямки является:
*A) задняя поверхность верхней челюсти
B) нижняя поверхность большого крыла клиновидной кости
C) крыловидно-небный канал
D) наружная поверхность перпендикулярной пластинки небной кости
E) подвисочная ямка

802. Нижней границей крылонебной ямки является:
*A) крыловидно-небный канал
B) наружная поверхность перпендикулярной пластинки небной кости
C) большое крыло и передняя поверхность крыловидного отростка клиновидной кости
D) задняя поверхность верхней челюсти
E) нижняя поверхность большого крыла клиновидной кости

803. Внутренней границей крылонебной ямки является:
*A) подвисочная ямка
B) крыловидно-небный канал
C) наружная поверхность перпендикулярной пластинки небной кости
D) большое крыло и передняя поверхность крыловидного отростка клиновидной кости
E) нижняя поверхность большого крыла клиновидной кости

804. В крылонебную ямку через круглое отверстие выходит:
A) глазничный нерв
B) слезный нерв
*C) верхнечелюстной нерв
D) нижнечелюстной нерв
E) лицевой нерв

805. В крылонебной ямке проходит:
A) зачелюстная артерия
B) внутренняя сонная артерия
*C) верхнечелюстная артерия
D) лицевая артерия

E) угловая артерия

806. Флегмона височной области согласно классификации относится к:
A) поверхностным флегмонам прилегающим к верхней челюсти
B) глубоким флегмонам прилегающим к верхней челюсти
*C) флегмонам соседних с околочелюстными тканями областей
D) поверхностным флегмонам прилегающим к нижней челюсти
E) глубоким флегмонам прилегающим к нижней челюсти

807. Верхней границей подглазничной области является:
A) нижний край скуловой кости
*B) нижний край глазницы
C) нижний край грушевидного отверстия
D) альвеолярный отросток
E) скуловой отросток

808. Внутренней границей подглазничной области является:
A) альвеолярный отросток верхней челюсти
B) нижний край глазницы
C) скулочелюстной шов
*D) нижний край грушевидного отверстия
E) скуловой отросток

809. В подглазничной области находится:
*A) f. canina
B) f. temporalis
C) f. infratemporalis
D) f. pterygopalatina
E) f. sublingualis

810. В f. canina проходит:
A) a.carotis
B) a.lacrimalis
C) a.lingualis
*D) a. angularis
E) maxillaris

811. Из подглазничной области инфекция распространяется:
A) подчелюстную область
B) подподбородочную область
*C) щечную область
D) околоушно-жевательную область
E) подчелюстную

812. Из подглазничной области инфекция распространяется:
A) височную область
*B) глазницу
C) околоушно-жевательную область
D) крылонебную ямку
E) подчелюстную область

813. Нижней границей щечной области является:
A) альвеолярный отросток нижней челюсти
B) нижний край скуловой кости
C) альвеолярный отросток верхней челюсти
*D) нижний край тела нижней челюсти
E) нижний край скуловой дуги

814. Задней границей щечной области является:
*A) передний край жевательной мышцы
B) нижний край скуловой кости
C) альвеолярный отросток верхней челюсти
D) ветвь нижней челюсти
E) крыловидно-нижнечелюстное пространство

815. Жировое тело щеки имеет:
A) надглазничный отросток
B) подглазничный отросток
*C) глазничный отросток
D) орбитальный отросток
E) лобный отросток

816. Из щечной области инфекция распространяется:
A) подчелюстную область
B) подподбородочную область
C) корень языка
*D) околоушно-жевательную область
E) все неверно

817. Из щечной области инфекция распространяется:
A) зачелюстную область
B) глазницу
C) верхнечелюстной синус
*D) крылонебную, подвисочные ямки
E) дно полости рта

818. Верхней границей скуловой области области является:
A) нижний край височной кости
*B) передненижний отдел височной области
C) лобный отросток скуловой кости
D) ветвь нижней челюсти
E) область глазницы

819. Причиной возникновения воспалительного процесса в глазнице является:
A) острый остеомиелит скуловой кости
B) острый остеомиелит лобной кости
*C) острый остеомиелит верхней челюсти
D) острый остеомиелит височной кости
E) острая травма

820. Нижней границей подглазничной области является:
A) альвеолярный отросток нижней челюсти
B) нижний край скуловой кости
*C) альвеолярный отросток верхней челюсти
D) скулочелюстной шов
E) венечный отросток

821. Наружной границей подглазничной области является:
A) альвеолярный отросток верхней челюсти
B) нижний край глазницы
*C) скулочелюстной шов
D) нижний край грушевидного отверстия
E) ветвь нижней челюсти

822. В f. canina проходит:
A) n.ophtalmicus
*B) n.infraorbitalis
C) n. lacrimalis
D) n.maxillaris
E) n. facialis

823. Из подглазничной области инфекция распространяется:
A) подчелюстную область
B) подподбородочную область
C) околоушно-жевательную область
*D) скуловую область
E) позадичелюстную область

824. Из щечной области инфекция распространяется:
A) подчелюстную область
B) подподбородочную область
*C) скуловую область
D) подглазничную область
E) дно полости рта

825. Причиной возникновения воспалительного процесса в глазнице является:
*A) флегмона поглазничной области
B) флегмона щечной области
C) флегмона скуловой области
D) флегмона лобной области
E) все неверно

826. Развитию паротита новорожденных способствует:
*A) мастит кормящей матери
B) наличие молочницы
C) гемолитическая желтуха
D) родовая травма
E) отягощённая наследственность

827. Наиболее частой причиной острых лимфаденитов челюстно-лицевой области у детей 2-3 лет является
A) острый пульпит
*B) неодонтогенная инфекция
C) острый периодонтит
D) острый периостит
E) множественный кариес

828. Наиболее частой причиной острых лимфаденитов челюстно-лицевой области у дети 6-8 лет является
*A) одонтогенная инфекция
B) вирусная инфекция
C) травматическая инфекция
D) заболевания крови
E) патология лор-органов

829. У детей 2-3 лет среди указанных причин острых лимфаденитов челюстно-лицевой области преобладает
A) посттравматическая инфекция
*B) ОРВИ
C) одонтогенная инфекция
D) тонзилогенная инфекция
E) актиномикоз

830. Одонтогенная инфекция как причина острых лимфаденитов челюстно-лицевой области преобладает у детей в возрасте
A) 0-1 год
B) 1-2 года
C) 2 – 3 года
D) 3 – 4 года
*E) 6 – 8 лет

831. Наиболее частыми источниками инфекции при одонтогенных лимфаденитах челюстно-лицевой области у детей 6 – 7 лет являются зубы
A) 32 31 41 42
B) 12 11 21 22
C) 55 54 64 65
*D) 75 74 84 85
E) 16 26 36 46

832. Наиболее частыми источниками инфекции при одонтогенных лимфаденитах челюстно-лицевой области у детей 10-14 лет являются зубы
A) 15 14 24 25
B) 35 34 44 45
C) 16 26
*D) 36 46
E) 12 22

833. Наиболее частым источником инфекции при остром периостите челюстных костей в детском возрасте являются
A) зубы 16 55 54 64 65 26
*B) зубы 36 75 74 84 85 46
C) ОРВИ и детские инфекционные заболевания
D) заболевания лор-органов (риниты, гаймориты и др.)
E) заболевания ВНЧС

834. Гематогенный остеомиелит наблюдается чаще в области
A) нижней челюсти
*B) верхней челюсти
C) скуловой кости
D) теменной кости
E) височной кости

835. Наиболее частыми источниками инфекции при остром одонтогенном периостите челюстных костей у детей являются зубы
A) 12 11 21 22
B) 23 13 41 42
C) 16 55 54 64 65 26
*D) 46 85 84 74 75 36
E) 32 31 41 42

836. У детей среднего и старшего возраста

преобладает остеомиелит этиологии
A) посттравматической
*B) одонтогенной
C) гематогенной
D) тонзилогенной
E) отогенный

837. Одонтогенный остеомиелит у детей наблюдается чаще в области
*A) нижней челюсти
B) верхней челюсти
C) скуловой кости
D) теменной кости
E) височный кости

838. Специфическим лимфаденитом называется лимфаденит, вызванный
A) стафилококками mutans
*B) микобактериями туберкулеза
C) кишечной палочкой в сочетании со стафилококком
D) стрептококком
E) стафилококками auris

839. Специфическим лимфаденитом называется лимфаденит, вызванный
A) стафилококком
*B) лучистым грибом
C) стрептококком
D) анаэробной и кокковой флорой
E) кишечной палочкой в сочетании со стафилококком

840. Специфическим лимфаденитом называется лимфаденит, вызванный
A) стафилококком
*B) палочкой коха
C) анаэробной флорой
D) стафилококками mutans
E) кишечной палочкой в сочетании со стафилококком

841. Специфическим лимфаденитом называется лимфаденит, вызванный
A) стафилококками mutans
*B) бледной трепонемой
C) кишечной палочкой в сочетании со стафилококком
D) стрептококком
E) стафилококками auris

842. Неотложная помощь ребенку с острым гнойным периоститом заключается в
A) срочной госпитализации
B) дезинтоксикационной терапии
*C) хирургической помощи
D) иммунотерапии
E) иглорефлексотерапии

843. Неотложная помощь ребенку с острым гематогенным остеомиелитом заключается в
A) антибактериальной терапии
*B) срочной госпитализации и хирургической помощью в полном объеме
C) десенсибилизирующей терапии
D) озонотерапии
E) электрофорезе с ионами са в зоне поражения

844. Неотложная помощь ребенку с аденофлегмоной заключается в
A) иммунотерапии
B) антибактериальной терапии
*C) срочной госпитализации и хирургической помощью в полном объеме
D) десенсибилизирующей терапии
E) дарсонвализации

845. Неотложная помощь ребенку с острым одонтогенным остеомиелитом заключается в
*A) хирургической помощи
B) антибактериальной терапии
C) противовоспалительной терапии
D) десенсибилизирующей терапии
E) гирудотерапии

846. При остром серозном периоститe причинный временный однокорневой зуб
A) всегда удаляется
B) трепанируется и пломбируется
C) пломбируется и производится резекция верхушки корня
*D) удаляется по показаниям
E) трепанируется и шинируется

847. При остром остеомиелите причинный временный однокорневой зуб
*A) всегда удаляется
B) трепанируется и пломбируется
C) пломбируется и производится резекция верхушки корня
D) удаляется по показаниям
E) трепанируется и шинируется

848. При остром гнойном периоститe причинный временный однокорневой зуб
*A) всегда удаляется
B) трепанируется и пломбируется
C) пломбируется и производится резекция верхушки корня
D) удаляется по показаниям
E) трепанируется и шинируется

849. При остром остеомиелите причинный постоянный многокорневой зуб у детей
*A) всегда удаляется
B) трепанируется и пломбируется
C) пломбируется и производится резекция верхушки корня
D) удаляется по показаниям
E) трепанируется и шинируется

850. При остром гнойном периоститe причинный

постоянный многокорневой зуб удаляется
A) всегда удаляется
B) трепанируется и пломбируется
C) пломбируется и производится резекция верхушки корня
*D) удаляется по показаниям
E) трепанируется и шинируется

851. Остеомиелиты челюстных костей у детей по клиническому течению делятся на
A) одонтогенные
B) травматические
*C) острые
D) хронические
E) специфические

852. Лимфадениты челюстно-лицевой области у детей по клиническому течению делятся на
A) одонтогенные
B) ларингогенные
*C) острые
D) хронические
E) хронические в стадии обострения

853. Для уточнения диагноза острый гнойный периостит верхней челюсти, (небный абсцесс) одонтогенной этиологии, 54-обострение хронического периодонтита понадобится:
A) общий анализ крови
B) иммунограмма
*C) рентгенограмма 54
D) панорамная рентгенограмма верхней челюсти
E) рентгенограмма верхней челюсти в прямой и правой боковой проекциях

854. Средства, рекомендуемые в качестве противовоспалительных при одонтогенном остром гнойном периостите верхней челюсти
A) холод на щечную и подглазничную области
B) антибиотики широкого спектра действия
*C) физиотерапевтические процедуры
D) сульфаниламидные препараты
E) аскорутин

855. После вскрытия субпериостльного абсцесса дренаж в ране оставляют на
A) 1 сутки
B) 2 суток
C) 3 суток
D) 7 суток
*E) до прекращения гнойного отделяемого

856. Хирургическое лечение хронического одонтогенного деструктивно-продуктивного остеомиелита нижней челюсти у детей заключается в
A) фрагментарной резекции нижней с одномоментной костной пластикой
*B) ревизии патологических очагов с декортикацией
C) наложении компрессионо-дистракционного аппарата
D) вскрытии субпериостального абсцесса
E) остеотомия по Обвегейзеру

857. Рентгенологическая картина продуктивной формы хронического остеомиелита
A) определяются мелкие секвестры
B) определяются крупные секвестры
*C) увеличение объема кости за счет процессов периостального и эндостального костеобразования
D) определяется округлый очаг разрежения костной ткани с четкими контурами
E) определяется гомогенная и негомогенная высокой интенсивности тень с четкими бугристыми контурами

858. Острый одонтогенный остеомиелит трактуется как хронический с начала заболевания
A) на 1-2 неделе
B) на 2-3 неделе
*C) на 3-4 неделе
D) через 2 месяца
E) через 6 месяцев

859. Дифференциальная диагностика хронического одонтогенного продуктивно-деструктивного остеомиелита проводится с
*A) фиброзная дисплазия
B) одонтогенная воспалительная киста
C) одонтогенный верхнечелюстной синусит
D) фиброматоз десен
E) болезнь Реклингаузера

860. Аденофлегмона у детей чаще возникает в возрасте
A) 1-2 года
B) 2-3 года
*C) 3-7 лет
D) 7-10 лет
E) 10-12 лет

861. Наиболее часто аденофлегмона у детей локализуется
A) щечная область
B) подглазничная область
*C) поднижнечелюстная область
D) околоушно-жевательная область
E) височная область

862. Флегмона глазницы у новорожденных и детей грудного возраста является осложнением
A) одонтогенного верхнечелюстного синусита
B) паротита новорожденных

*C) гематогенного остеомиелита верхней челюсти
D) острого серозного периостита верхней челюсти
E) ОРВИ

863. Этиологическими факторами воспалительного инфильтрата губ и щек как нозологической формы у детей являются
*A) ушиб мягких тканей
B) укус насекомого
C) фурункул
D) карбункул
E) нагноившаяся атерома

864. Воспалительные корневые кисты челюстей у детей обнаруживаются чаще на челюсти
A) верхней
*B) нижней
C) одинаково часто на обеих челюстях
D) не характерны для детей
E) зависит от возраста ребенка

865. Наиболее частой причиной воспалительных корневых кист челюстей у детей является хронический периодонтит зубов
A) временных резцов
B) временных клыков
*C) временных коренных
D) постоянных резцов
E) постоянных коренных

866. Количество слоев, выявляемых в оболочке воспалительных корневых кист
A) 1-2 слоя
*B) 2-3 слоя
C) 3-4 слоя
D) 4-5 слоев
E) 5-6 слоев

867. Внутренняя выстилка воспалительных корневых кист представлена
*A) многослойный плоский эпителий
B) однослойный плоский эпителий
C) многослойный цилиндрический эпителий
D) однослойный цилиндрический эпителий
E) многослойный ороговевающий эпителий

868. Содержимое ненагноившейся корневой кисты представлено
*A) желтоватая прозрачная жидкость, опалесцирующая на свету
B) мутная жидкость
C) кровянистое содержимое
D) творожистое содержимое белого цвета
E) желтоватое салоподобное содержимое

869. Опалесцирование содержимого ненагноившейся корневой кисты происходит за счет
A) наличия солей натрия
B) наличия элементов крови
C) наличия эпителиальных элементов
*D) наличия кристаллов холестерина
E) наличия солей кальция

870. Воспалительная корневая киста нижней челюсти на рентгенограмме представляет очаг
*A) просветления с четкими контурами
B) затемнения с четкими контурами
C) затемнения с нечеткими контурами
D) просветления с нечеткими контурами
E) неравномерной минерализации

871. Заболевания, с которыми дифференцируют ненагноившуюся корневую кисту
A) фиброма
B) херувизм
*C) амелобластома
D) остеома
E) остеомиелит

872. При воспалительных корневых кистах от временных зубов на нижней челюсти преимущественно проводится операция
A) цистэктомия
*B) цистотомия
C) цистэктомия с резекцией верхушек корней причинного зуба
D) цистэктомия-томия
E) цистаденэктомия

6.5. Критерии оценки

БУХОРО ДАВЛАТ ТИББИЁТ ИНСТИТУТИ БОЛАЛАР СТОМАТОЛОГИЯСИ КАФЕДРАСИДА ТАЛАБАЛАРНИНГ БИЛИМИНИ БАҲОЛАШ РЕЙТИНГ ТИЗИМИ ТЎҒРИСИДА Н И З О М

Болалар стоматологияси кафедраси “Стоматологик касалликлар профилактикаси, Болалар стоматологияси, Болалар госпитал терапевтик стоматологияси, Болалар жарроҳлик стоматологияси” фанлар бўйича талабалар билимини назорат қилиш ва баҳолаш учун “Олий таълим муассасаларида талабалар билимини назорат қилиш ва баҳолашнинг рейтинг тизими тўғрисида Низом ҳамда тиббиёт олий таълим муассасалари ректорлари Раёсати томонидан тавсия этилган низом асосида ишлаб чиқилди.

I. Умумий қоидалар

1. Талабалар билимини назорат қилиш ва рейтинг тизими орқали баҳолашдан мақсад таълим сифатини бошқариш орқали рақобатбардош кадрлар тайёрлашга эришиш, талабаларнинг фанларни ўзлаштиришида бўшлиқлар ҳосил бўлишини олдини олиш, уларни аниқлаш ва бартараф этишдан иборат.

2. Рейтинг тизимнинг асосий вазифалари қуйидагилардан иборат:

а) талабаларда Давлат таълим стандартларига мувофиқ тегишли билим, кўникма ва малакалар шаклланганлиги даражасини назорат қилиш ва таҳлил қилиб бориш;

б) талабалар билими, кўникма ва малакаларини баҳолашнинг асосий тамойиллари; Давлат таълим стандартларига асосланганлик, хаққонийлик, ишончлилик ва қулай шаклда баҳолашни таъминлаш;

в) фанларнинг талабалар томонидан тизимли тарзда ва белгиланган муддатларда ўзлаштиришни ташкил этиш ва таҳлил қилиш;

г) талабаларда мустақил ишлаш кўникмаларини ривожлантириш, ахборот ресурслари манбаларидан самарали фойдаланишни ташкил этиш;

д) таладалар билимини холис ва адолатли баҳолаш ҳамда унинг натижаларини вақтида маълум қилиш;

с) талабаларнинг фанлар бўйича комплекс ҳамда узлуксиз тайёргарлигини таъминлаш;

ё) ўқув жараёнининг ташкилий ишларини компьютерлаштиришга шароит яратиш.

3. “Стоматологик касалликлар профилактикаси, Болалар стоматологияси, Болалар госпитал терапевтик стоматологияси, Болалар жарроҳлик стоматологияси” фанларидан стоматология 3-4-5 курслар бўйича талабалар билимини семестрда баҳолаб бориш рейтинг назорати жадваллари ва баҳолаш мезонлари асосида амалга оширилади.

II. Назорат турлари ва уни амалга ошириш тартиби

4. Назорат турлари, уни ўтқазиш тартиби ва мезонлари кафедра мудири тавсияси билан факультет ўқув-услубий кенгашида муҳокама қилинди ва тасдиқланди ҳамда “Стоматологик касалликлар профилактикаси, Болалар стоматологияси, Болалар госпитал терапевтик стоматологияси, Болалар жарроҳлик стоматологияси” фанларининг ишчи ўқув дастурида машғулот турлари билан биргаликда кўрсатилди.

Болалар стоматологияси кафедрасида талабаларнинг билимини бахолашнинг рейтинг низоми ишлаб чиқилган бўлиб ундан меъёрий ҳужжат сифатида фойдаланилади. Баҳолаш талабанинг билим даражаси ва амалий билим даражаси ва амалий машғулот материалини ўзлаштириш, назарий материаллар мухокамасида ва таълимнинг интерактив усулларда

қатнашишининг фаоллик даражаси, шунингдек амалий билим ва кўникмаларнинг ўзлаштириш даражаси хисобига олинади.

ОБда фанниг бир нечта мавзуларини қамраб олган билими ёки қисми бўйича назарий машғулот ўтиб бўлинганидан сўнг талабанинг назарий билимлари бахоланади ва ундан талабанинг муайян саволга жавоб бериш ёки муаммоли вазифаларни ечиш махорати ва қобилияти аниқланади. Блок тизимидаги фанларнинг хажми 72 соатдан кам бўлган холда ОБ ўтказилмайди.

Юқоридагиларни хисобга олган холда кафедрада қуйидагича ОБ ўтказилади. Стоматологик касалликлар профилактикаси фанидан маъруза 6 соат, амалий машгулот 30 соат, клиник машгулот-36 соат, м/и 34 соат, умумий 106 соатни ташкил қилади, шуни хисобга олган холда иккита ОБ режалаштирилган.

Болалар стоматологияси фанидан маъруза 8 соат, амалий машгулот 50 соат, клиник машгулот 60 соат м/и 58 соат, умумий 176 соатни ташкил қилади,шуни хисобга олган холда 1та ОБ ўтказилади.

4 курс талабалари учун Болалар жаррохлик стоматологияси фани учун маъруза - 8с, амалий машгулот-28с, клиник машгулот-36 с., м/и-26с, умумий -98 соатни ташкил қилади, шуни хисобга олган холда 1та ОБ ўтказилади.

5 курс талабаларида Госпитал болалар терапевтик стоматологияси фанидан машғулотлар цикл шаклида бўлиб маъруза - 16с, амалий машгулот-92с, клиник машгулот-108 соат, м/и – 126 с, умумий соат - 342с ни ташкил қилади. Бу фанда хам оралиқ бахолаш 2 марта, цикл орасида ва охирида ўтказиш мақсадга мувофиқ.

5 курс Болалар жарроҳлик фанидан маъруза – 6 соат, амалий машгулот–20 соат, клиник машгулот-31 соат, м/и-30соат, умумий 87 соатни ташкил қилади, шуни хисобга олган холда 1-та ОБ режалаштирилган.

Институтда ишлаб чиқилган намунавий низомга асосан ЖБ ва ОБ турлари хар бир фаннинг хусусиятларидан келиб чиққан холда оғзаки, ёзма иш, тест, назорат иши, OSCE ва бошқа шаклда хам амалга оширилиши мумкин. Шуни хисобга олган холда кафедрамизда ЖН - оғзаки, ОБ эса ёзма шаклда ўтказилади.

5. Рейтинг назорати жадваллари, назорат тури, шакли, сони ҳамда бир назоратга ажратилган максимал балл, шунингдек жорий ва оралиқ назоратларнинг саралаш баллари ҳақидаги маълумотлар

“Стоматологик касалликлар профилактикаси, Болалар стоматологияси, Болалар госпитал терапевтик стоматологияси, Болалар жарроҳлик стоматологияси” фанлари бўйича биринчи машғулотда талабаларга эълон қилинади.

6. Талабаларнинг билим савияси ва ўзлаштириш даражасининг Давлат таълим стандартларига мувофиқлигини таъминлаш учун қуйидаги назорат турларини ўтказиш назарда тутилади:

жорий баҳолаш - “Стоматологик касалликлар профилактикаси, Болалар стоматологияси, Болалар госпитал терапевтик стоматологияси, Болалар жарроҳлик стоматологияси” -фанларидан стоматология факультети 3-4-5 курс талабаларини ҳар бир мавзуси бўйича билим ва амалий кўникма даражасини аниқлаш ва баҳолаш усули. Жорий назорат фаннинг ҳусусиятидан келиб чиққан ҳолда, семинар, амалий машғулотларида оғзаки сўров, тест ўтказиш, суҳбат, назорат иши, коллоквиум, уй вазифаларини текшириш ва шу каби бошқа шаклларда ўтказилиши мумкин;

оралиқ баҳолаш – V-VI-VII-VIII-IX-X семестрлар давомида ўқув дастурининг тегишли (фаннинг бир неча мавзуларини ўз ичига олган) бўлим тугаллангандан кейин талабанинг билим ва амалий кўникма даражасини аниқлаш ва баҳолаш усули.

якуний баҳолаш – семестр якунида муайян фан бўйича назарий билим ва амалий кўникмаларни талабалар томонидан ўзлаштириш даражасини баҳолаш усули. Якуний назорат асосан ТЕСТ ва ОТКС (объектив тизимлаштирилган клиник синов) шаклида ўтказилади.

7. Оралиқ назоратни ўтказиш жараёни кафедра мудири томонидан тузилган комиссия иштирокида даврий равишда ўрганиб борилади ва уни ўтказиш тартиблари бузилган ҳолларда, оралиқ назорат натижалари бекор қилиниши мумкин. Бундай ҳолларда оралиқ назорат қайта ўтказилади.

8. Институт раҳбарининг буйруғи билан ички назорат ва мониторинг бўлими раҳбарлигида тузилган комиссия иштирокида якуний назоратни ўтказиш жараёни даврий равишда ўрганиб борилади ва уни ўтказиш тартиблари бузилган ҳолларда, якуний назорат натижалари бекор қилиниши мумкин. Бундай ҳолларда якуний назорат қайта ўтказилади.

III. Баҳолаш тартиби ва мезонлари

10. Талабаларнинг билим савияси, кўникма ва малакаларини назорат қилишнинг рейтинг тизими асосида талабаланинг “Стоматологик касалликлар профилактикаси, Болалар стоматологияси, Болалар госпитал терапевтик стоматологияси, Болалар жарроҳлик стоматологияси” фанлари бўйича ўзлаштириш даражаси баллар орқали ифодаланади.

11. “Стоматологик касалликлар профилактикаси, Болалар стоматологияси, Болалар госпитал терапевтик стоматологияси, Болалар жарроҳлик стоматологияси” фанлари бўйича талабанинг семестр давомидаги ўзлаштириш кўрсаткичи 100 баллик тизимда баҳоланади.

Ушбу балл назорат турлари бўйича қуйидагича тақсимланади:

Жорий баҳолаш – 45 балл;

Оралиқ баҳолаш - 20 балл;

Мустақил иш - 5 балл;

Якуний баҳолаш - 30 балл.

Стоматология факультети 3-4-5 курс “Стоматологик касалликлар профилактикаси, Болалар стоматологияси, Болалар госпитал терапевтик стоматологияси, Болалар жарроҳлик стоматологияси” фанлари бўйича ўқитиш услубларини ўзига хослигини инобатга олган ҳолда талабалар билимини баҳолашда ЖБ,ТМИ,ОБ ва ЯБларнинг қийматини ҳисобга олиш учун кўрсатилган коэффициентлар қўлланилади.

	Баҳолаш тури	Максимал балл	Саралаш бали	Коэффициент
	Жорий баҳолаш	45	24,75	0,45
	ТМИ	5	2.75	0,05
	Оралиқ баҳолаш	20	11,0	0,2
	Якуний баҳолаш	30	16,5	0,3
	Жами:	100 балл	55,0	1

13. Талабанинг “Стоматологик касалликлар профилактикаси, Болалар стоматологияси, Болалар госпитал терапевтик стоматологияси, Болалар жарроҳлик стоматологияси” -фанлари бўйича ўзлаштириш кўрсаткичини назорат қилишда қуйидаги намунавий мезонлар тавсия этилади:

а) 86-100 балл учун талабанинг билим даражаси қуйидагиларга жавоб бериш лозим:

хулоса ва қарор қабул қилиш;

ижодий фикрлай олиш;

мустақил мушоҳада юрита олиш;

олган билимларини амалда қўллай олиш;

моҳиятини тушуниш;

билиш, айтиб бериш;
тасаввурга эга бўлиш;

б) 71-85 балл талабанинг билим даражаси қуйидагиларга жавоб бериш лозим:
мустақил мушоҳада юрита олиш;
олган билимларини амалда қўллай олиш;
моҳиятини тушуниш;
билиш, айтиб бериш;
тасаввурга эга бўлиш;

в) 56-70 балл талабанинг билим даражаси қуйидагиларга жавоб бериш лозим:
моҳиятини тушуниш;
билиш, айтиб бериш;
тасаввурга эга бўлиш;

г) қуйидаги ҳолларда талабанинг билим даражаси 0-55 балл билан баҳоланиши мумкин:
аниқ тасаввурга эга бўлмаслик;
билмаслик.

14. Намунавий мезонларга мувофиқ мутахассислик “Стоматологик касалликлар профилактикаси, Болалар стоматологияси, Болалар госпитал терапевтик стоматологияси, Болалар жарроҳлик стоматологияси” фанлар бўйича таянч олий таълим муассаси (ТТА) томонидан якуний назорат учун баҳолаш мезонлари ва топшириқлари ишлаб чиқилиб, институт илмий-услубий кенгаши томонидан тасдиқланади ва турдош олий таълим муассасаларига етказилади.

15. Талабаларнинг “Стоматологик касалликлар профилактикаси, Болалар стоматологияси, Болалар госпитал терапевтик стоматологияси, Болалар жарроҳлик стоматологияси” фанлари бўйича мустақил иши жорий, оралиқ ва якуний назоратлар жараёнида тегишли топшириқларни бажариши ва унга ажратилган баллардан келиб чиққан ҳолда баҳоланади.

16. Талабанинг “Стоматологик касалликлар профилактикаси, Болалар стоматологияси, Болалар госпитал терапевтик стоматологияси, Болалар жарроҳлик стоматологияси” фан бўйича рейтинги қуйидагича аниқланади:

$$R_f = \frac{V \bullet O'}{100}$$

Бу ерда: O^1-фан бўйича ўзлаштириш даражаси (балларда).

V-VI семестрда Стоматологик касалликлар профилактикаси фанига ажратилган умумий ўқув юкламаси (106 соат)

VII-VIII семестрда Болалар стоматологияси фанига ажратилган умумий ўқув юкламаси (176 соат)

VII-VIII семестрда Болалар жарроҳлик стоматологияси фанига ажратилган умумий ўқув юкламаси
(98 соат)

IX-X семестрда Болалар госпитал терапевтик стоматологияси фанига ажратилган умумий ўқув юкламаси (342 соат)

IX-X семестрда Болалар жарроҳлик стоматологияси фанига ажратилган умумий ўқув юкламаси
(87 соат)

17. “Стоматологик касалликлар профилактикаси, Болалар стоматологияси, Болалар госпитал терапевтик стоматологияси, Болалар жарроҳлик стоматологияси” фанлари бўйича жорий, оралик ва якуний назоратнинг ҳар бирига ажратилган балнинг 55 фоизи саралаш балл этиб белгиланади.

Жорий ва оралик назоратларнинг ҳар бирига ажратилган баллнинг саралаш балини 55 фоизидан ортиқ балл тўплаган барча талабалар ушбу фан бўйича якуний назоратга киритилади.

Агар талаба якуний назоратда шу назорат тури бўйича саралаш балидан юқори балл тўпласа, бу балл жорий ва оралиқ назоратларда тўпланган балларга қўшилади. Акс ҳолда талаба "Стоматологик касалликлар профилактикаси, Болалар стоматологияси, Болалар госпитал терапевтик стоматологияси, Болалар жарроҳлик стоматологияси" фанлари бўйича ўзлаштирмаган ҳисобланади.

IV. Назорат турларини ўтказиш муддати

18. Оралиқ ва якуний назорат турлари календар тематик режага мувофиқ деканат томонидан тузилган рейтинг назорат жадваллари асосида ўтказилади. Якуний назорат семестрнинг охирги 2 хафтаси мобайнида ўтказилади.

19. Жорий ва оралиқ назоратларда саралаш баллидан кам балл тўплаган ва узрли сабабларга кўра назоратларда қатнаша олмаган талабага қайта топшириш учун, навбатдаги шу назорат туригача сўнгги жорий ва оралиқ назоратлар учун якуний назоратгача бўлган муддат берилади.

Белгиланган муддатларда топширилмаган жорий ва оралиқ назорат баллари кейинги баҳолаш балларига қўшилмайди ва қайта топширишга рухсат берилмайди.

Касаллиги сабабли дарсларга қатнашмаган ҳамда белгиланган муддатларда жорий, оралик ва якуний назоратларни топшира олмаган талабаларга факультет декани фармойиш асосида,ўқишни бошлаганидан сўнг икки ҳафта муддатда топширишга рухсат берилади.

20. Семестр якунида "Стоматологик касалликлар профилактикаси, Болалар стоматологияси, Болалар госпитал терапевтик стоматологияси, Болалар жарроҳлик стоматологияси" фанлари бўйича жорий, оралиқ, якуний ёки ТМИ назорат турларини ҳар бири бўйича саралаш балидан кам балл тўплаган талабанинг ўзлаштириши қониқарсиз (академик қарздор) ҳисобланади.

Академик қарздор талабаларга семестр тугаганидан кейин қайта ўзлаштириш учун 2 хафта муҳлат берилади. Шу муддат давомида "Стоматологик касалликлар профилактикаси, Болалар стоматологияси, Болалар госпитал терапевтик стоматологияси, Болалар жарроҳлик стоматологияси" фанларини ўзлаштира олмаган талаба, факультет декани тавсиясига кўра белгиланган тартибда ректорнинг буйруғи билан талабалар сафидан четлаштирилади.

21. Талаба назорат натижаларидан норози бўлса, "Стоматологик касалликлар профилактикаси, Болалар стоматологияси, Болалар госпитал терапевтик стоматологияси, Болалар жарроҳлик стоматологияси" фанлари бўйича назорат тури натижалари эълон қилинган вақтдан бошлаб бир кун мобайнида факультет деканига ариза билан мурожаат этиши мумкин. Бундай ҳолда факультет деканининг тақдимномасига кўра ректор буйруғи билан 3 (уч) аъзодан кам бўлмаган таркибда апеляция комиссияси ташкил этилади.

Апелляция комиссияси талабаларнинг аризаларини кўриб чиқиб, шу куннинг ўзида хулосасини билдиради.

22. Баҳолашнинг ўрнатилган талаблар асосида белгиланган муддатларда ўтказилиш ҳамда расмийлаштиришни факультет декани, кафедра мудири, ўқув ҳамда ички назорат ва мониторинг бўлими томонидан назорат қилинади.

V.Рейтинг натижаларини қайд қилиш ва таҳлил этиш тартиби

23. Талабанинг "Стоматологик касалликлар профилактикаси, Болалар стоматологияси, Болалар госпитал терапевтик стоматологияси, Болалар жарроҳлик стоматологияси" фанлари бўйича назорат турларида тўплаган баллари семестр якунида рейтинг қайдномасига бутун сонлар билан қайд қилинади. Рейтинг дафтарчасининг "Ўқув режасида ажратилган соат" устунига семестр учун "Стоматологик касалликлар

профилактикаси, Болалар стоматологияси, Болалар госпитал терапевтик стоматологияси, Болалар жарроҳлик стоматологияси” фанларига ажратилган умумий ўқув юклама соатлари,

“Стоматологик касалликлар профилактикаси, Болалар стоматологияси, Болалар госпитал терапевтик стоматологияси, Болалар жарроҳлик стоматологияси” фанларидан олинган баҳо” устунига эса 100 баллик тизимдаги ўзлаштириш қуйилади.

Талабанинг саралаш балидан паст бўлган ўздаштириш рейтинг дафтарчасига қайд этилмайди.

24. “Стоматологик касалликлар профилактикаси, Болалар стоматологияси, Болалар госпитал терапевтик стоматологияси, Болалар жарроҳлик стоматологияси” фанлари бўйича ўтказиладиган назорат турларининг натижалари гурух ва профессор-ўқитувчи журналлари ҳамда қайдномада қайд этилади ва шу куннинг ўзида (назорат тури ёзма иш шаклида ўтказилган бўлса, 2(икки) кун муддат ичида) талабалар эътиборига етказилади.

25. Якуний назорат натижаларига кўра деканат талабаларнинг “Стоматологик касалликлар профилактикаси, Болалар стоматологияси, Болалар госпитал терапевтик стоматологияси, Болалар жарроҳлик стоматологияси” фанлари бўйича рейтингини аниқлайди ҳамда рейтинг дафтарча ва қайдноманинг тегишли қисмини тўлдиради.

26. Талабанинг рейтинги унинг билими, кўникма ва малакалари даражасини белгилайди. Талабанинг V-VI-VII-VIII-IX-X семестр (3-5 курс) бўйича умумий рейтинги барча фанлардан тўпланган рейтинг баллари йиғиндиси орқали аниқланади.

27. Талабалар умумий рейтинги ҳар бир V-VI-VII-VIII-IX-X семестр ва ўқув йили якунлангандан сўнг эълон қилинади.

28. Диплом иловаси ёки академик маълумотномани деканат томонидан расмийлаштиришда “Стоматологик касалликлар профилактикаси, Болалар стоматологияси, Болалар госпитал терапевтик стоматологияси, Болалар жарроҳлик стоматологияси” фанлари бир V-VI-VII-VIII-IX-X семестр давом этган бўлса, рейтинглар йиғиндиси олинади.

29. Талабаларнинг жорий, оралиқ ва якуний назоратларда эришган ва тегишли ҳужжатлар (гуруҳ журнали, ўқитувчининг шахсий журнали, рейтинг қайдномасида қайд этилган ўзлаштириш кўрсаткичлари деканатлар ва ўқув-методик бошқармаларида компьютер хотирасига киритилиб, мунтазам равишда таҳлил қилиб борилади.

30. Жорий, оралиқ ва якуний назорат натижалари Болалар стоматологияси кафедраси йиғилишлари, факультет ва институт илмий кенгашларида мунтазам равишда муҳокама этиб борилади ва тегишли қарорлар қабул қилинади.

VI. Якуний қоидалар

31. Ўзбекистон Республикаси Олий ва ўрта махсус таълим вазирлиги ҳамда Ўзбекистон Республикаси Вазирлар Маҳкамаси ҳузуридаги Давлат тест маркази тест баҳолари ва рейтинг балларининг хослигини текширишни ташкил этади ва назорат қилади.

32. Рейтинг экранини ташкил этиш ва уни белгиланган муддатларга тўлдириш масъулияти кафедра мудири т.ф.н. Камалова Ф.Р. зиммасига юклатилади.

БОЛАЛАР СТОМАТОЛОГИЯСИ КАФЕДРАСИДА ТАЛАБАЛАР МУСТАҚИЛ ИШИНИ ТАШКИЛ ЭТИШ ВА НАЗОРАТ ҚИЛИШ БЎЙИЧА

ЙЎРИҚНОМА

Кадрлар тайёрлаш миллий дастурида чуқур назарий ва амалий билимлар билан бир қаторда танлаган сохаси бўйича мустақил фаолият кўрсата оладиган, ўз билими ва малакасини мустақил равишда ошириб борадиган, масалага ижобий ёндошган ҳолда муаммоли вазиятларни тўғри аниқлаб, таҳлил қилиб, шароитга тез мослаша оладиган мутахассисларни тайёрлаш асосий вазифалардан бири сифатида белгиланган.

Маълумки, ахборот ва билимлар доираси тез суръатлар билан кенгайиб бораётган ҳозирги шароитда барча маълумотларни фақат дарс машғулотлари пайтида талабаларга етказиш қийин.

Тажрибалар шуни кўрсатадики, талаба мустақил равишда шуғулланса ва ўз устида тинимсиз ишласагина билимларни чуқур ўзлаштириши мумкин. Талабаларни асосий билим, кўникма ва малакалари мустақил таълим жараёнидаги

на шаклланади, мустақил фаолият кўрсатиш қобилияти ривожланади ва уларда ижобий ишлашга қизиқиш пайдо бўлади.

Шунинг учун талабаларнинг мустақил таълим олишларини режалаштириш, ташкил қилиш ва бунинг учун барча зарурий шарт-шароитларни яратиш, дарс машғулотларида талабаларни ўқитиш билан бир қаторда уларни кўпроқ ўқишга ўргатиш, билим олиш йўлларини кўрсатиш мустақил таълим олиш учун йўлланма бериш профессор-ўқитувчиларнинг асосий вазифаларидан бири ҳисобланади.

Ҳар бир профессор-ўқитувчи дастлаб талабада ўз қобилияти ва ақлий имкониятларига ишонч уйғотиш уларни сабр-тоқат билан, босқичма-босқич мустақил билим олишни тўғри ташкил қилишга ўргатиб бориши лозим бўлади.

Талабалар томонидан мустақил равишда ўзлаштириладиган билим ва кўникмаларнинг курсдан-курсга мураккаблашиб, кенгайиб боришини ҳисобга олган ҳолда уларнинг ташаббускорлиги ва ролини ошириб бориш зарур. Шунда мустақил таълимга кўника бошлаган талаба фақат ўқитувчи томонидан белгилаб берилган ишларни бажарибгина қолмай, ўзининг эхтиёжи, қизиқиши ва қобилиятига қараб, ўзи зарур деб ҳисоблаган қўшимча билимларни ҳам мустақил равишда танлаб ўзлаштиришга ўрганиб боради.

Талаба мустақил иши (ТМИ) - муайян фандан ўқув дастурида белгиланган билим, кўникма ва малаканинг маълум бир қисмини талаба томонидан фан ўқитувчиси маслаҳати ва тавсиялари асосида аудитория ва аудиториданташқарида ўзлаштиришига йўналтирилган тизимли фаолиятдир.

Талабалар мустақил ишларининг шакли ва ҳажмини белгилашда қуйидаги жиҳатлар эътиборга олиниши лозим:

- ўқитиш босқичи;
- муайян фаннинг ўзига хос хусусияти ва ўзлаштиришдаги қийинчилик даражаси;
- талабанинг қобилияти ҳамда назарий ва амалий тайёргарлик даражаси (таянч билими);
- фаннинг ахборот манбалари билан таъминланганлик даражаси;
- талабанинг ахборот манбалари билан ишлай олиш даражаси.

Мустақил иш учун бериладиган топшириқларининг шакли ва ҳажми, қийинчилик даражаси семестрдан-семестрга кўникмалар ҳосил бўдишига мувофиқ равишда ўзгариб, ошиб бориши лозим. Яъни, талабаларнинг топшириқларни бажаришдаги мустақиллиги даражасини аста-секин ошириб, уларни топшириқларни бажаришга тизимли ва ижодий ёндошишга ўргатиб бориш керак бўлади.

ТМИни ташкил қилишда талабанинг академик ўзлаштириш даражаси ва қобилиятини ҳисобга олган ҳолда қуйидаги шакллардан фойдаланиш мумкин:

- фаннинг айрим мавзуларини ўқув адабиётлари ёрдамида мустақил ўзлаштириш, ўқув манбалари билан ишлаш;
- амалий, семинар ва лаборатория машғулотларига тайёргарлик кўриб келиш;
- маълум мавзу бўйича реферат тайёрлаш;
- ҳисоб-китоб ва график ишларини бажариш;
- макет, модел ва бадиий асарлар устида ишлаш;
- амалиётдаги мавжуд муаммонинг ечимини топиш, тест, мунозарали саволлар ва топшириқлар тайёрлаш;
- илмий мақола, тезислар ва маърузалар тайёрлаш;
- амалий мазмундаги ностандарт вазиятли масалаларни ечиш ва ижодий ишлаш;
- амбулатория картасини (043) тўлдириш ва касаллик тарихини ёзиш, уй вазифаларни бажариш ва бошқалар.

Фан хусусиятидан келиб чиққан ҳолда талабаларга мустақил иш учун бошқа шакллардаги вазифалар ҳам топширилиши мумкин. Талабаларга қайси турдаги топшириқларни бериш лозимлиги кафедра томонидан белгиланади. Топшириқлар пухта ўйлаб ишлаб чиқилган ва маълум мақсадга йўналтирилган бўлиб, талабаларнинг аудитория машғулотларида олган билимларини мустаҳкамлаш, чуқурлаштириш кенгайтириш ва тўлдиришга хизмат қилиши керак.

Мавзуни мустақил ўзлаштириш. Фаннинг хусусияти, талабаларнинг билим даражаси ва қобилиятига қараб ишчи ўқув дастурига киритилган алохида мавзулар талабаларга мустақил равишда ўзлаштириш учун топширилади. Бунда мавзунинг асосий мазмунини ифодалаш ва очиб беришга хизмат қиладиган саволларга эътибор қаратиш, асосий адабиётлар ва ахборот манбаларини кўрсатиш лозим.

Топшириқни бажариш жараёнида талабалар мустақил равишда ўқув адабиётларидан фойдаланиб ушбу мавзуни конспектлаштирадилар, таянч ибораларнинг моҳиятини англаган ҳолда мавзуга тааллуқли саволларга жавоб тайёрлайдилар. Зарур ҳолларда (ўзлаштириш қийин саволлар пайдо бўлса, адабиётлар етишмаса, мавзуни тизимли баён эта олмаса ва х.к.) ўқитувчидан маслаҳатлар оладилар. Мустақил ўзлаштирилган мавзу бўйича тайёрланган матн кафедрада ҳимоя қилинади.

Реферат тайёрлаш. Талабага қийинчилик даражаси унинг шахсий имкониятлари, қобилияти ва билим даражасига бўлган бирор мавзу бўйича реферат тайёрлаш топширилади. Бунда талаба асосий адабиётлардан ташқари қўшимча адабиётлардан (монографиялар, илмий, услубий мақолалар, интернетдан олинган маълумотлар, электрон кутубхона материаллари ва х.к.) фойдаланиб материаллар йиғади, тахлил қилади, тизимга солади ва мавзу бўйича имкон даражасида тўлиқ, кенг маълумот беришга ҳаракат қилади. Зарур ҳолларда ўқитувчидан маслаҳат ва кўрсатмалар олади.

Кўргазмали воситалар тайёрлаш. Талабага муайян мавзуни баён қилиш ва яхшироқ ўзлаштириш учун ёрдам берадиган кўргазмали материаллар (жадваллар, чизмалар,расмлар, хариталар, макетлар, моделлар, графиклар, намуналар, фантомлар ва х.к.) тайёрлаш топширилади. Мавзу ўқитувчи томонидан аниқлаб талабага маълум кўрсатмалар, йўл-йўриклар берилади. Кўргазмали воситаларнинг миқдори, шакли ва мазмуни талаба томонидан мустақил танланади. Бундай вазифани бир мавзу бўйича бир неча талабага топшириш ҳам мумкин.

Талаба кўргазмали материаллардан фойдаланиш бўйича ёзма равишда тавсиялар тайёрлайди ва кафедрада ҳимоя қилади.

Мавзу бўйича тестлар, мунозарали саволлар, вазиятли масалалар ва топшириқлар тайёрлаш. Талабага муайян мавзу бўйича тестлар, қийинчилик даражаси ҳар хил бўлган вазиятли масалалар ва топшириқлар, мунозарага асос бўладиган саволлар тузиш топширилади.

Бунда ўқитувчи томонидан талабага тестга қўйиладиган талаблар ва уни тузиш қонун-қоидалари қандай мақсад кўзга тутилаётганлиги,, муаммоли саволлар тузишда мавзунинг мунозарали моментларини қандай ажратиш лозимлиги,топшириқларни тузиш

усуллари бўйича йўл-йўриқ берилади. Консультация пайтларида бажарилган ишларнинг қўйилган вазифа ва талабларга жавоб бериш даражаси назорат қилинади (қайта ишлаб келиш, аниқлаштириш ёки тўлдириш таклиф этилиши мумкин).

Тест, саволлар, вазиятли масала ва топшириқлар мажмуаси кафедрада экспертлар иштирокида ҳимоя қилинади.

Илмий мақола, тезислар ва мақолалар тайёрлаш. Талабага бирон бир мавзу бўйича (мавзуни талабанинг ўзи танлаши ҳам мумкин) илмий (реферативв) характерда мақола, тезис ёки маъруза тайёрлаш топширилиши мумкин. Бунда талаба ўқув адабиётлари, илмий тадқиқот ишлари, диссертациялар, мақола ва монографиялар ҳамда бошқа ахборот манбаларидан мавзуга тегишли материаллар тўплайди, тахлил қилади, зарурларини ажратиб олиб, тартибга солади, шахсий тажрибаси ва билими, илмий натижаларига асосланган қўшимчалар, изохлар киритади, ўз нуқтаи-назарини баён этади ва асослайди. Бунда талаба ўқитувчи билан ҳамкорликда ишлайди.

Тайёрланган мақола, тезис ёки маъруза кафедрада ҳимоя қилинади.

Амалий мазмундаги ностандарт масалаларни ечиш ва ижодий ишлаш.

Бир мавзу ёки бўлим бўйича ностандарт алохида ёндошиш талаб қилинадиган назарий ахамиятга эга бўлган амалий топшириқлар, ижодий ёндошиш талаб қилинадиган илмий-ижодий вазифалар, моделлар,макетлар, намуналар яратиш вазифаси топширилиши мумкин. Амалий топшириқлар масалани ҳал қилишнинг оптимал вариантларни излашга ва топишга каратилган бўлиши керак.

Талабанинг қизиқиш ва қобилиятига қараб, унга илмий характердаги топшириқлар бериш, ўқитувчи билан ҳамкорликда илмий мақолалар тайёрлаш ва чоп эттириш мумкин.

Амбулатория картасини (043) тўлдириш ва касаллик тарихини ёзиш. Болалар терапевтик стоматологияси фанидан талаба амбулаторияда беркитилган болалар стоматологи билан биргаликда қабулга келган бемор болаларнинг касаллигига қараб 043 амбулатория картасини тўлдиради. Врач назорати остида даволаш муолажаларида актив иштирок этиб, хар кунлик қилинган ишлари бўйича олинган маълумотлари кундаликка тўлдириб боради.

Болалар жаррохлик стоматологияси фанини ўтиш семестри (цикли) давомида бир ёки икки бемор учун касаллик тарихи ёзиб, кафедрада ҳимоя қилади. Касаллик тарихи ёзишда клиник фанининг ўзига хос хусусиятларидан келиб чиқиб, тартибига риоя қилиши эътиборга олинади.

Касаллик тарихи ҳимоясида талабанинг анализни тўла ёритиши, клиник ва лаборатор текширувларни тахлил қила олишига, охирги диагнозни асослай олишига,даво режасини тўғри тузиб, асослашига ва бошқаларга эътибор берилади.

Талабалар мустақил ишини самарали ташкил этиш:

- тизимли ёндошиш;
- барча босқичларини мувофиқлаштириш ва узвийлаштириш;
- бажарилиши устидан катъий назорат қилиш;
- ташкил этиш ва назорат қилиш механизмларини такомиллаштириб бориш зарур.

Мустақил иш топшириқлари муваффиқиятли якунланиши учун қуйидаги талаблар бажарилиши лозим:

- мақсад (билимни мустаҳкамлаш, янги билимларни ўзлаштириш, ижлдий фаолликни ошириш, амалий кўникма ва малакаларни шакллаштириш) аниқ асосланиши;
- вазифа ва топшириқларини аниқ-равшан белгиланиши;
- топшириқларни бажариш алгоритми ва методларидан талабаларнинг етарли даражада хабардор бўлиши;

▪ маслахат ва бошқа ёрдам турларининг тўғри белгиланиши)йўлланма ва кўрсатма бериш, мавзунинг мазмуни ва моҳиятини тушунтириш, муаммоли топшириқларни бажариш усуллари бўйича тушунча бериш, айрим муаммоли моментларни биргаликда ҳал қилиш);

▪ ҳисобот шакли ва баҳолаш мезонини аниқ белгилаш;

▪ назорат вақти, шакли ва турларини аниқ белгилаб олиш (амалий семинар, лаборатория машғулотлари, консультация ёки назорат учун махсус ажратилган вақт, маъруза ёки реферат матни, бажарилган топшириқлар дафтари, назорат ишлари, уй вазифаси дафтари, тест, мақола, ностандарт топшириқлар, саволлар, мақола, кўргазмали жиҳозлар ва ижодий ишлар, савол-жавоб, бажарилган иш мазмуни ва моҳиятини тушунтириб бериш, ёзма шаклда баён қилиш).

Талабалар мустақил ишини шартли равишда иккига ажратиш мумкин:

Аудиториядан ташқарида амалга оширилган ТМИлари. Ўқув дастуридаги айрим мавзуларни мустақил ҳолда ўзлаштириш уйга берилган вазифаларни бажариш, амалий ва лаборатория ишларига тайёргарлик кўриб келиш, ижодий ва илмий-тадқиқот характеридаги ишлар.

Биринчи тур ишлари талабаларнинг назарий ва амалий билимларини ўзлаштириб бориш даражаси, амалий машғулотларга (амалиёт, лаборатория, семинар дарслари) тайёргарлик савияси ва уй вазифаларнинг бажарилиш сифатини текшириш мақсадида, одатда назорат ишлари олиш, савол-жавоб, суҳбат, мунозара, амалий топшириқларни бажартириб кўриш ва х.к. усулларда асосан амалиёт дарсларида назорат (жорий назорат) қилинади.

Жорий назоратда талабанинг дарс пайтида ўтилган метриалларни ўзлаштириш ва уйга берилган вазифаларни бажаришдаги фаоллиги, бажариш савияси ва ўзлаштириш даражаси эътиборга олинади.

Иккинчи тур ишлар фаннинг ишчи ўқув дастурида аудиториядан ташқарида ўзлаштирилиши белгиланган мавзу бўйича маълумот ва ахборотларни мустақил равишда излаб топиш, тахлил қилиш, конспектлаштириш (ёки реферат тарзида расмийлаштириш) ва ўзлаштириш, ижодий ёндашишни талаб қиладиган амалий топшириқларни бажариш кўринишида амалга оширилади. Бу турдаги ишларни бажариш жараёни ва ўзлаштириш сифатининг назорати дарсдан ташқари пайтларда, махсус белгиланган консультация соатларида амалга оширилади.

Талабалар мустақил ишини баҳолаш. ТМИ натижалари амалдаги “талабалар билимини назорат қилиш ва баҳолашнинг рейтинг тизими тўғрисидаги Низом”га асосан баҳолаб борилади.

5 курс “Болалар жаррохлик стоматологияси” фанидан рейтинг ишланмаси ва баҳолаш мезонлари

Рейтинг ишланмаси

№	Назорат турлари	Сони	Мах.балл	Коэф.	Жами балл
1	Ж.Б. 1.1. Амалий машғулот 1.2. Клиник машғулот 1.3.Т.М.И.	 10 10 8	 100 100 	 0,45 0,05	 45 5
2	О.Н.	1	100	0,20	20
3	Я.Б. 3.1. Я.Б. 3.1.2. ОТКС 3.1.3. Тест (30-та савол)	1 	 100 100	 0,15 0,15	 15 15
ЖАМИ:			100	1,0	100

Баҳолаш мезонлари

1. Амалий машғулотларда баҳолаш кафедра томонидан ҳар бир мавзу бўйича ишлаб чиқилган баҳолаш мезонлари асосида баҳоланади. Ҳар бир машғулот 100 баллик тизимда (86-100 аъло, 71-85 яхши, 55-70 қониқарли) баҳоланади. Ўртача қиймати ҳисобланиб 0,45 коэффициентга кўпайтирилади.

2. Талабалар мустақил ишларининг бажарилиш ҳажми ва сифатига қараб 100 баллик тизимда баҳоланади, ўртача қиймати топилиб 0,05 коэффициентга кўпайтирилади.

3. Оралиқ назорат талабани баҳолаш ёзма ва оғзаки олиниб 100 баллик тизимда баҳоланади ва 0,2 коэффициентга кўпайтирилади.

4. Якуний баҳолаш икки босқичга ўтказилади:

1. ОТКС амалий кўникма эгаллаш маҳорати 100 баллик тизимида баҳоланади ва 0,15 коэффициентга кўпайтирилади.

2. Тест синови тест марказида ўтказилади, 50-тадан савол берилиб 100 баллик тизимда баҳоланади ва 0,15 коэффициентга кўпайтирилади.

5. Талабанинг ҳар бир назорат туридан йиғган баллари қўшилиб умумий балл топилади ва ўзлаштириши баҳоланади.

ЖБ+0,45+ТМИ 0,05+ОН 0,2+ЯБ 0,3=УЎ

Талабалар мустақил иши бўйича консультациялар ташкил этиш тартиби

1. Талабалар мустақил иши (ТМИ) бўйича консультация дарси аудиториядан ташқарида амалга оширишга мўлжалланган мустақил ишларни бажариш юзасидан тегишли йўлланмалар бериш ва уни бажарилишини назорат қилиб бориш мақсадида ташкил қилинади.

2. ТМИ бўйича консультация дарси фаннинг календарь-тематик режасига мувофиқ ўтказилади.

3. Консультация дарси тегишли фан ўқитувчиси томонидан ўтказилади.

4. Фан ўқитувчиси консультация дарсида қуйидаги ишларни амалга оширади:

- ТМИ топшириқларини бажариш юзасидан тегишли йўлланма беради;
- топшириқни бажариш режасини тузишга ёрдамлашади;
- тегишли адабиётлар ва ахборот манбаларини тавсия қилади;
- ТМИ юзасидан тайёрланган ишланма, хисобот, реферат ҳисоб-китоб ва топшириқ натижаларини қабул қилади ҳамда баҳолайди.

5. ТМИ бўйича консультациялар ўқув жараёнининг ташкил этилишига қараб талабаларнинг дарсдан бўш вақтларида дарс жадвалига киритилади.

6.6 СПИСОК ЛИТЕРАТУР

Основная литература

1. Колесов А.А. – Стоматология детского возраста. М., 1991г. 463 бет.
2. Персин Л.П. Стоматология детского возраста 2003г
3. Харьков Л.В.Хирургическая стоматология и челюстно-лицевая хирургия детсого возраста Год издания: 2005г.
4. Виноградова Т.Ф. – Стоматология детского возраста. М., 1987г. 425 бет.
5. By Henry B. Clark – Practical Oral Surgery. Philadelphia., 1980y.

Дополнительная литература

4. Бернадский М.И. – Травматология и восстановительная хирургия челюст-но-лицевой области. Киев. 2003г.
5. Бельченко В.А. Черепно-лицевая хирургия Год издания:2006 Издательство: М МИА
6. Виноградова Т.Ф.- Диспансеризация детей у стоматолога М ,1998г.
7. Губайдуллина Е.Я., Цегельник Л.Н. Практическое руководство по поликлиническому разделу хирургической стоматологии Год издания: 2007 Издательство: Медицинское информационное агентство
8. Лукьяненко А.В. Ранения лица иллюстрированное руководство Год издания: 2003 Издательство: Москва: Медицинская книга Количество страниц: 160, с
9. Карапетян И.С. Опухоли и опухолеподпбные поражения органов полости рта, челюстей, лица и шеи Год издания: 2004 Издательство: М.: ООО «Медицинское информационное агентство»
10. Колесов А.А. Новообразования лицевого скелета.М.1989г
11. Малышев В. А., Б. Д. Кабаков. Переломы челюстей Год издания: 2005 Издательство: СПб.: СпецЛит
12. Пачес А.И. – Опухоли головы и шеи. М., 2004г.
13. Рабухина Н.А. – Рентгенодиагностика некоторых заболеваний зубочелюстной системы. М., 2006г.
14. Рогинский В.В. Воспалительные заболевания в челюстно-лицевой области Москва 1998г.
15. Рузин Г.П. Краткий курс лекций по хирургической стоматологии и челюстно-лицой хирургии Год издания: 2006 Издательство: Киев: Книга плюс
16. Робустова Т. Г. Одонтогенные воспалительные заболевания Год издания: 2006 Издательство: М .: ОАО «Издательство Медицина»
17. Соловьев М.М. Пропедевтика хирургической стоматологии Год издания: 2007 Издательство: МЕДпресс-информ
18. Супиев Т. К. Травмы челюстно-лицевой области у детей Год издания: 2003
19. Издательство: М.: МЕДпресс-информ
20. Федяев И.М., Байриков И.М., Белова Л.П., Шувалова Т.В. Злокачественные опухоли челюстно-лицевой области Год издания: 2000

Издательство: Москва: Медицинская книга.

21. Фролова Л.Е. Классификация расщелины верхней губы ва неба. Актуальные проблемы стоматологии детского возраста. М., 1974г., стр.63-65.
22. Фролова Л.Э., Махкамов Э.У. – Способы пластики твердого неба при врожденных расщелинах неба. Стоматология, 1976г., №3, стр.56-58.
23. Фролова Л.Е. Методы оперативного лечения врожденных расщелин неба. Стоматология, 1977г. №5, стр.63-65.
24. 16. McKinzie J.P., Clinical Pearls: Fever and facial swelling. Buccal cellulitis. //Acad Emerg Med .-1998.- 5(4).- 347 P. 368-370.

25. Clancy C., Mehra P., Wu J. Formation of a facial hematoma during endodontic therapy //J. Am. Dent. Assoc. -2000.- 131(1).-P. 67-71.
26. Интернет ресурсы:
www.stomat-burg.ru,
www.authors.bookprice.ru/author-supiev.html,
www.detstom.narod.ru,
www.dentalservice.narod.ru,
www.detstom.org.ru