

**Министерство Высшего и среднего специального образования  
Республики Узбекистан  
Бухарский медицинский институт имени Абу Али ибн Сины  
Кафедра терапевтической стоматологии**

**«Утверждаю»  
Проректор по учебной работе  
доц. Г.Ж.Жарилкасинова \_\_\_\_\_  
«\_\_\_» \_\_\_\_\_ 2019 год**

**Учебно-методический комплекс  
для студентов 3 курса в VI семестрах. по предмету Клинические эндодонтия**

**Направления обучения**

Область знаний:	500000	–	Здравоохранение и социальное обеспечение
Область обучения:	510000	–	Здравоохранение.
Направления обучения:	5510400	–	Стоматология.

**Бухоро-2019**

Учебно-методический комплекс дисциплины составлен на основе рабочего учебного плана и учебной программы утвержденной в 2019 году

**Составители:**

О.А.Ражабов – к.м.н., доцент кафедры терапевтической стоматологии

**Рецензент:**

Г.Э.Идиев – к.м.н., доцент Ортопедической стоматологии и ортодонтии

Учебно-методический комплекс обсужден и утвержден на кафедральном собрании по рабочей программе.

Протокол № \_\_\_\_\_ “ \_\_\_\_\_ ” \_\_\_\_\_ 2019 г.

**Зав.кафедра: Хабибова Н.Н.** \_\_\_\_\_

Учебно-методический комплекс обсужден и утвержден на Центральном методическом совете Бухарского Государственного медицинского института.

Протокол № \_\_\_\_\_ « \_\_\_\_\_ » \_\_\_\_\_ 2019 г.

**Методист:** \_\_\_\_\_

Жумаева Ш.Б.

## Оглавление

1. Учебная программа по предмету.....	5
2. Технология по образованию.....	14
3. Тестовые вопросы .....	205
4. Слайды.....	251

## Аннотация

Данная программа на современном уровне обучает студентов основным стоматологическим заболеваниям (кариес зубов и его осложнения, болезни пародонта, болезни слизистой оболочки полости рта), причинам их возникновения, эпидемиологии, а также методам профилактики этих заболеваний. Программа направлена на обучение студентов функциональным методам обследования.

Abstract.

This program at the modern level teaches students the main dental diseases (dental caries and its complications, periodontal diseases, diseases of the oral mucosa), the causes of their occurrence, epidemiology, and methods of prevention of these diseases. The program is aimed at teaching students functional methods of examination.

### *1.1. Основные цели и задачи программы*

Данный предмет обучает студентов и готовит врачей общих стоматологов к приёму пациентов в условиях СВП, амбулаторий и поликлиник. Обучает проводить осмотр полости рта, правильно и своевременно ставить диагноз, проводить профилактические мероприятия, планировать лечение, проводить клиничко-амбулаторные и эпидемиологические исследования: при необходимости осуществлять консультативные и лечебные мероприятия совместно со специалистами другого профиля.

### *1.2. Требования к знаниям, умениям и навыкам по предмету:*

#### *1.2.1. Студент должен знать*

- Технику проведения стоматологических профилактических осмотров полости рта, определять участки деминерализации зубов, проводить профилактическую реминерализующую терапию.
- Рекомендовать профилактические и индивидуальные средства гигиены.
- Проводить комплексную профилактику.

#### *1.2.2. Студент должен уметь:*

- Проводить осмотр полости рта у детей.
- Записывать зубную формулу.
- Проводить эпидемиологические исследования.
- Определять гигиенические индексы и клинические показатели (КПУ, кп, КПП, РМА, РИ, ГИ и др.).

#### *1.2.3. Необходимые практические навыки:*

- Проводить реминерализующую терапию.
- Проводить профессиональную гигиену.
- Проводить герметизацию фиссур.
- Обрабатывать и пломбировать кариозные полости.

### *1.3. Перечень необходимых учебных дисциплин и их разделов.*

**1. Нормальная анатомия, физиология, гистология.** Анатомическое и гистологическое строение зубов. Нормальное строение слизистой оболочки полости рта. Физиология слюны.

**2. Патологическая анатомия, биохимия.** Патологическая анатомия кариеса. Биохимия слюны, влияние реминерализующей терапии на эмаль зуба.

**3. Неорганическая химия.** Влияние кальция, фосфора, магния, фтора на организм в целом и зубочелюстную систему в частности. Влияние деминерализации и реминерализации.

### *1.4. Минимальные требования к выполнению заданий к практическим знаниям*

Проводить профилактические осмотры, заполнять зубную формулу, определять ГИ, РМА, РИ. Формировать и пломбировать кариозные полости. Проводить профилактические мероприятия

и профессиональную гигиену (снятие твердых и мягких назубных отложений). Уметь запечатывать фиссуры.

#### *1.5. Применение новых технологий обучения.*

В настоящее время для изучения данного предмета необходимо использовать компьютерную технику, технологии видеосистем, тестовые вопросы, задачи, кроссворды. Лекции студентам читать, используя материалы последних научных исследований и разработок. Вместе с этим проводить контроль знаний студентов по рейтинговой системе, по методике OSCE, в форме письменного контроля, а также в форме устного диалога между студентами и преподавателем.

### **Основная литература**

1. Боровский Е.В. "Терапевтическая стоматология" М.,2006 г..
2. Боровский Е.В. в соавт. "Терапевтическая стоматология".- М.,2004
3. Камилов Х.П., Мамедова Ф.М. "Даволаш стоматологиядан" рецептура справочниги.- 1995.
4. Боровский Е.В., Баришева Ю.Д., Максимовский Ю.М. "Терапевтическая стоматология".- М.: Медицина, 1998.

### **Дополнительная литература**

5. Основы терапевтической стоматологии. / Клаус. М. Леманин 1999.
6. Лукиных М.Л. Кариес зубов.- Н. Новгород, 1996.
7. Иванов В.С. Воспаление пульпы зуба. - М., 1990.
8. Степанов А.Е. Косметическое восстановление коронок зубов. - М., 1999.
9. Дмитриева Л.Н. и др. «Терапевтическая стоматология». - М.,2004 г
10. Дуныгина Т.М. и др. «Современные методы диагностики заболеваний пародонта»- С.Пет.2001.- 48с.
11. Цимбалитов А.В. и др.«Светоотверждаемые композитные материалы» -С.Пет.-2001 -96с.
12. Борисенко А.В., Неспрядько В.П. «Композиционные пломбирочные материалы в стоматологии»- М.-2002-224с.
13. Л.М.Цепов, А.И.Николаев «Диагностика и лечение заболеваний пародонта»- Москва-2002
14. А.С.Григорьян,А.И.Грудянов и др. «Болезни пародонта»- Москва-2004г
15. Х.П.Камилов,Л.Э.Хасанова и др. «Современные методы диагностики болезней пародонта»- Ташкент-2004г
- 16.М.Х.Ибрагимова «Местное и общее лечение пародонтита и пародонтоза. Профилактика. Организация стоматологической помощи больным. Диспансеризация».2004
- 17.Н.Ф.Данилевский,Е.А.Магид,Н.А.Мухин,В.Ю.Милихевич «Болезни пародонта» атлас,2007.
18. Sellmann Н.Н. Peziochip - контейнер с хлоргексидином в пародонтальном кармане. Н.в стом.-2003 №7 учебное пособие.
19. Zimmermann F. Научные исследования в области пародонтологии дают неожиданные результаты – для повышения эффективности терапии заболеваний пародонта необходимо четкая стратегия. Н. в стом.-2005 № 2 учебное пособие.
20. Mount J. Биоактивность стеклоиономерных цементов. Н.в стом.2003 №8 учебное пособие.
21. Mount J. Минимальная интервенция в стоматологии. Классификация кариозных полостей. Н. в стом.-2005 № 2. учебник.

1. [www.TUDIANT.RU](http://www.TUDIANT.RU);
2. [www.narod.ru](http://www.narod.ru)

3. [www. e-stomatology.ru](http://www.e-stomatology.ru)
4. [www. doctor.ru](http://www.doctor.ru)
5. [http://www.nlm.nih.gov/medlineplus/ency/imagepages/1121.htm;](http://www.nlm.nih.gov/medlineplus/ency/imagepages/1121.htm)
6. [http://stom.ru/student/;](http://stom.ru/student/)
7. <http://stom.ru/student/referat/>,[http://stomatologia.ru/;](http://stomatologia.ru/)
8. [http://www.nlm.nih.gov/ medlineplus / ency/article/001055.htm.](http://www.nlm.nih.gov/medlineplus/ency/article/001055.htm)
9. [www.tma.uz.](http://www.tma.uz)
10. [http://www.justus-servis.ru/s\\_1 design.shtml](http://www.justus-servis.ru/s_1_design.shtml)
11. <http://www.stef-dent.ru/110000/index.htm>
12. [http://zubik.com.ua/detskaia stomatologia/karies-zubov-udetei/lecheniepovtrhnostjgo](http://zubik.com.ua/detskaia_stomatologia/karies-zubov-udetei/lecheniepovtrhnostjgo)

### Содержание лекционного материала

	Лекционные темы	Часы
1	Обследование стоматологических больных в клинике терапевтической стоматологии. Строение эмали и твёрдых тканей зубов и их функции. Этиопатогенез и патанатомия кариеса, классификация.	2
2	Клиническое течение кариеса зубов по стадиям течения, диф.диагностика.	2
3	Лечение кариеса зубов по стадиям. Методы профилактики кариеса зубов.	2
4	Некариозные поражения твёрдых тканей зубов в период их формирования. Этиология. Классификация. Клиника и методы профилактики.	2
5	Некариозные поражения твёрдых тканей зубов, возникновение после их прорезывания, этиология, патогенез. Классификация, клиника, диф. диагностика.	2
6	Изменения происходящие в пульпе в зависимости от возраста, от заболеваний ЧЛО и общих болезней. Этиология. Классификация	2
7	Клиническое течение различных форм пульпитов, клиника, пат. анатомия, диагностика.	2
8	Методы лечения пульпитов, обезболивание. Показания. Витальное лечение	2
9	Девитальный метод лечения пульпитов. Показания и осложнения при диагностике пульпитов	2
<b>Итого:18 ч</b>		

### Содержание практических занятий

	Темы практических занятий	Часы
1	Оборудование и оснащение стоматологического отделения и кабинета, (терапевтический, хирургический, пародонтологический, функции младшего мед персонала) стерилизация.	4
2	Методы обследования больных в стоматологии.	4
3	Кариес зубов. Классификация. (начальный кариес) клиника, дифференциальная диагностика.	4
4	Методы лечения острых и хронических форм начального кариеса. Рецептура. Профилактика.	4
5	Поверхностный кариес. Клиническое течение острого и хронического форм поверхностного кариеса, диф. Диагностика	4
6	Лечение поверхностного кариеса в зависимости от клинического течения.	4
7	Средний кариес. Клиническое течение острого и хронического форм среднего кариеса. Диф. Диагностика	4
8	Глубокий кариес. Клиническое течение острого и хронического форм глубокого кариеса. Диф. диагностика. Физические методы обследования (термо и электроодонто - диагностика)	4
9	Общее лечение заболеваний кариеса. Физические методы лечения.	4
10	Ошибки и осложнения при диагностике и лечении кариеса	4
11	Профилактика заболеваний кариеса	4
12	Некариозные поражения твёрдых тканей зубов до прорезывания. Гипоплазия, гиперплазия,	4

	флюороз Этиология, клиника, диф.диагностика	
13	. Наследственные поражения твёрдых тканей зубов.	4
14	Некариозные поражения твёрдых тканей зубов после прорезывания. Гиперестезия. Патологическая стираемость.	4
15	Клиновидный дефект,некроз, эрозия,травма. Этиология клиника, диф. диагностика	4
16	Химические и механические травмы зубов. Клиника, дифференциальная диагностика. Лечение и профилактика.	4
17	Местное и общее лечение некариозных заболеваний зубов	4
18	Воспаление пульпы. Классификация пульпитов. Клиника острого частичного пульпита	4
19	Острый общий пульпит, Клиника, дифференциальная диагностика	4
20	Хронический фиброзный пульпит, клиника, дифференциальная диагностика.	4
21	Хронический гипертрофический пульпит, клиника, дифференциальная диагностика.	4
22	Хронический гангренозный пульпит, клиника, дифференциальная диагностика	4
23	. Клиника, дифференциальная диагностика конкрементозного пульпита	4
24	Обезболивание в терапевтической стоматологии. Апликационные и инфильтратционные методы обезболивания	4
25	Лекарственные средства применяемые при анестезии. Механизм их действия. Показания и противопоказания.	4
26	Лечение пульпитов. Биологический метод лечения пульпитов. Показания и противопоказания. Техника применения. Рецептура. Ошибки и осложнения встречающиеся при биологическом методе лечения.	4
27	Витальная ампутация. Показания. Техника применения. Ошибки и осложнения при лечении витальным методом ампутации.	4
28	Метод витальной экстирпации. Показания и техника применения	4
29	Ошибки и осложнения при лечении витальным методом экстирпации .	4
30	Девитальный метод ампутации Показания и техника применения. Преимущества и недостатки.	4
31	Девитальный метод экстирпации. Показания и техника применения	4
32	Комбинированный метод лечения пульпита Показания и техника применения	4
33	Ошибки и осложнения при лечении и диагностики пульпитов. Профилактика пульпита	4

**Итого: 132 часа**

#### Темы учебной практики

№	Тема самостоятельных работ	часы
1.	Методы стерилизации. Местная и общая кариесогенная теория.	4
2.	Патологическая анатомия кариеса.	4
3.	Свойства и метод применения изолирующих и лечебных прокладок	4
4.	Строение зубов Гетчинсона и Фурнье. Тетрациклиновые зубы, мраморные заболевания	4
5.	Патологическая стираемость	4
6.	Топография пульпы.Дентикл, петрификаты	4
7.	Обезболивание при остром пульпите. Диф. диагностика хронического пульпита	4
8.	Препараты применяемые при биологическом методе (антибиотики, сульфаниламиды, глюкокортикоиды и кальций гидрооксид).	4
9.	Методы девитальной и экстирпационной ампутации	4
10.	Дополнительные методы обследования. (ЭОД, рентгенография, термодиагностика, лабораторный)	4
11.	Метод реминерализации. Состав реминерализационного раствора. Метод витальной окраски	4
12.	Диф. диагностика поверхностного кариеса от гипоплазии, эрозии.	4
13.	Диф. диагностика поверхностного кариеса от эрозии.	4
14.	Общее лечение кариеса. Рецепт. Физические методы лечения	4
15.	Некариозные заболевания. Диф. диагностика с начальным и поверхностным кариесом	4
16.	Диф. диагностика острого частичного пульпита с глубокимкариесом, общим диффузным пульпитом, хроническим фиброзным пульпитом	4
17.	Диф. диагностика острого общего пульпита	4
18.	Диф. диагностика хронического фиброзного пульпита с острым частичным пульпитом и др	4
19.	Диф. диагностика хронического фиброзного пульпита с глубоким кариесом и др	4
20.	Диф. диагностика хронического гипертрофического пульпита с папилитом и др	4
21.	Диф диагностика хронического гангренозного пульпита с фиброзным пульпитом периодонтитом.	4
22.	Диф диагностика хронического гангренозного пульпита с хроническим фиброзным периодонтитом	4

23.	Лекарственные средства используемые при методе витальной ампутации. Метод витальной ампутации.	4
-----	--	---

**Итого: 92 часов**

### Основная литература

1. Боровский Е.В. "Терапевтическая стоматология" М.,2006 г..
- 2.Боровский Е.В. ва бошқалар " Терапевтическая стоматология".- М.,2004
- 3.Камилов Х.П., Мамедова Ф.М. "Даволаш стоматологиядан" рецептура справочниги.- 1995.
- 4.Боровский Е.В., Бариева Ю.Д., Максимовский Ю.М. "Терапевтическая стоматология".- М.: Медицина, 1998.

### Дополнительная литература

9. Основы терапевтической стоматологии. / Клаус. М. Леманин 1999.
10. Лукиных М.Л. Кариес зубов.- Н. Новгород, 1996.
11. Иванов В.С. Воспаление пульпы зуба. - М., 1990.
12. Степанов А.Е. Косметическое восстановление коронок зубов. - М., 1999.
9. Дмитриева Л.Н. и др. « Терапевтическая стоматология". - М.,2004 г
10. Дуныгина Т.М. и др. «Современные методы диагностики заболеваний пародонта»- С.Пет.2001.- 48с.
- 11 Цимбалистов А.В. и др.«Светоотверждаемые композитные материалы» -С.Пет.-2001 -96с.
12. Борисенко А.В., Неспрядько В.П. «Композиционные пломбирочные материалы в стомаологии»- М.-2002-224с.
13. Л.М.Цепов, А.И.Николаев «Диагностика и лечение заболеваний пародонта»- Москва-2002
14. А.С.Григорьян,А.И.Грудянов и др. «Болезни пародонта»- Москва-2004г
15. Х.П.Камилов,Л.Э.Хасанова и др. «Современные методы диагностики болезней пародонта»- Ташкент-2004г
- 16.М.Х.Ибрагимова «Местное и общее лечение пародонтита и пародонтоза. Профилактика. Организация стоматологической помощи больным. Диспансеризация».2004
- 17.Н.Ф.Данилевский,Е.А.Магид,Н.А.Мухин,В.Ю.Милихевич «Болезни пародонта» атлас,2007.
18. Sellmann Н.Н. Peziochip - контейнер с хлоргексидином в пародонтальном кармане. Н.в стом.-2003 №7 учебное пособие.
19. Zimmermann F. Научные исследования в области пародонтологии дают неожиданные результаты – для повышения эффективности терапии заболеваний пародонта необходимо четкая стратегия. Н. в стом.-2005 № 2 учебное пособие.
20. Mount J. Биоактивность стеклоиономерных цементов. Н.в стом.2003 №8 учебное пособие.
21. Mount J. Минимальная интервенция в стоматологии. Классификация кариозных полостей. Н. в стом.-2005 № 2. учебник.
13. [www.TUDIANT.RU](http://www.TUDIANT.RU);
14. [www.narod.ru](http://www.narod.ru)
15. [www.e-stomatology.ru](http://www.e-stomatology.ru)
16. [www.doctor.ru](http://www.doctor.ru)
17. <http://www.nlm.nih.gov/medlineplus/ency/imagepages/1121.htm>;
18. <http://stom.ru/student/>;
19. <http://stom.ru/student/referat/>;<http://stomatologia.ru/>;
20. <http://www.nlm.nih.gov/medlineplus/ency/article/001055.htm>.
21. [www.tma.uz](http://www.tma.uz).
22. [http://www.justus-servis.ru/s\\_1\\_design.shtml](http://www.justus-servis.ru/s_1_design.shtml)
23. <http://www.stef-dent.ru/110000/index.htm>
24. [http://zubik.com.ua/detskaia stomatologia/karies-zubov-udetei/lecheniepovtrhnostjgo](http://zubik.com.ua/detskaia_stomatologia/karies-zubov-udetei/lecheniepovtrhnostjgo)



## Оглавление

Введение.....стр

### **ЛЕКЦИОННЫЕ МАТЕРИАЛЫ**

**1 тема Обследование стоматологических больных в клинике терапевтической стоматологии. Строение эмали и твёрдых тканей зубов и их функции. Этиопатогенез и патанатомия кариеса, классификация.**

1.1. Технологические модели по образованию

1.2. Технологическая карта лекции ..... стр

**2 тема Клиническое течение кариеса зубов по стадиям течения, диф.диагностика.**

1.1. Технологические модели по образованию

1.2. Технологическая карта лекции ..... стр

**3 тема Лечение кариеса зубов по стадиям. Методы профилактики кариеса зубов.**

1.1. Технологические модели по образованию

1.2. Технологическая карта лекции ..... стр

**4 тема Некариозные поражения твёрдых тканей зубов в период их формирования. Этиология. Классификация. Клиника и методы профилактики.**

1.1. Технологические модели по образованию

1.2. Технологическая карта лекции ..... стр

**5 тема Некариозные поражения твёрдых тканей зубов, возникновение после их прорезывания, этиология, патогенез. Классификация, клиника, диф. диагностика.**

1.1. Технологические модели по образованию

1.2. Технологическая карта лекции ..... стр

**6 тема Изменения происходящие в пульпе в зависимости от возраста, от заболеваний ЧЛО и общих болезней. Этиология. Классификация**

1.1. Технологические модели по образованию

1.2. Технологическая карта лекции ..... стр

**7 тема Клиническое течение различных форм пульпитов, клиника, пат. анатомия, диагностика.**

1.1. Технологические модели по образованию

1.2. Технологическая карта лекции ..... стр

**8 тема Методы лечения пульпитов, обезболевание. Показания. Витальное лечение**

1.1. Технологические модели по образованию

1.2. Технологическая карта лекции ..... стр

**9 тема Деvитальный метод лечения пульпитов. Показания и осложнения при диагностике пульпитов**

1.1. Технологические модели по образованию

1.2. Технологическая карта лекции ..... стр

### **ПРАКТИЧЕСКИЕ ЗАНЯТИЯ**

**1 тема Оборудование и оснащение стоматологического отделения и кабинета, (терапевтический, хирургический, пародонтологический, функции младшего мед персонала) стерилизация.**

1.2. Технологическая карта практического занятия .....	стр
<b>2 тема Методы обследования больных в стоматологии.</b>	
1.2. Технологическая карта практического занятия .....	стр
<b>3 тема Кариез зубов. Классификация. (начальный кариез) клиника, дифференциальная диагностика.</b>	
1.2. Технологическая карта практического занятия .....	стр
<b>4 тема Методы лечения острых и хронических форм начального кариеза. Рецептатура. Профилактика.</b>	
1.2. Технологическая карта практического занятия .....	стр
<b>5 тема Поверхностный кариез. Клиническое течение острого и хронического форм поверхностного кариеза, диф. диагностика</b>	
1.2. Технологическая карта практического занятия .....	стр
<b>6 тема Лечение поверхностного кариеза в зависимости от клинического течения.</b>	
1.2. Технологическая карта практического занятия .....	стр
<b>7 тема Средний кариез. Клиническое течение острого и хронического форм среднего кариеза. Диф. диагностика</b>	
1.2. Технологическая карта практического занятия .....	стр
<b>8 тема Глубокий кариез. Клиническое течение острого и хронического форм глубокого кариеза. Диф. диагностика. Физические методы обследования (термо и электроодонто - диагностика)</b>	
1.2. Технологическая карта практического занятия .....	стр
<b>9 тема Общее лечение заболеваний кариеза. Физические методы лечения.</b>	
1.2. Технологическая карта практического занятия .....	стр
<b>10 тема Ошибки и осложнения при диагностики и лечении кариеза</b>	
1.2. Технологическая карта практического занятия .....	стр
<b>11 тема Профилактика заболеваний кариеза</b>	
1.2. Технологическая карта практического занятия .....	стр
<b>12 тема Некариозные поражения твёрдых тканей зубов до прорезывания. Гипоплазия, гиперплазия, флюороз Этиология, клиника, диф.диагностика</b>	
1.2. Технологическая карта практического занятия .....	стр
<b>13 тема Наследственные поражения твёрдых тканей зубов.</b>	
1.2. Технологическая карта практического занятия .....	стр
<b>14 тема Некариозные поражения твёрдых тканей зубов после прорезывания. Гиперестезия. Патологическая стираемость.</b>	
1.2. Технологическая карта практического занятия .....	стр
<b>15 тема Клиновидный дефект,некроз, эрозия,травма. Этиология клиника, диф. диагностика</b>	
1.2. Технологическая карта практического занятия .....	стр
<b>16 тема Химические и механические травмы зубов. Клиника, дифференциальная диагностика. Лечение и профилактика.</b>	
1.2. Технологическая карта практического занятия .....	стр
<b>17 тема Местное и общее лечение некариозных заболеваний зубов</b>	
1.2. Технологическая карта практического занятия .....	стр
<b>18 тема Воспаление пульпы. Классификация пульпитов. Клиника острого частичного пульпита</b>	
1.2. Технологическая карта практического занятия .....	стр
<b>19 тема Острый общий пульпит, Клиника, дифференциальная диагностика</b>	
1.2. Технологическая карта практического занятия .....	стр
<b>20 тема Хронический фиброзный пульпит, клиника, дифференциальная диагностика.</b>	
1.2. Технологическая карта практического занятия .....	стр

<b>21 тема Хронический гипертрофический пульпит, клиника, дифференциальная диагностика.</b>	
1.2. Технологическая карта практического занятия .....	стр
<b>22 тема Хронический гангренозный пульпит, клиника, дифференциальная диагностика</b>	
1.2. Технологическая карта практического занятия .....	стр
<b>23 тема Клиника, дифференциальная диагностика конкрементозного пульпита</b>	
1.2. Технологическая карта практического занятия .....	стр
<b>24 тема Обезболивание в терапевтической стоматологии. Апликационные и инфильтрационные методы обезболивания</b>	
1.2. Технологическая карта практического занятия .....	стр
<b>25 тема Лекарственные средства применяемые при анестезии. Механизм их действия. Показания и противопоказания.</b>	
1.2. Технологическая карта практического занятия .....	стр
<b>26 тема Лечение пульпитов. Биологический метод лечения пульпитов. Показания и противопоказания. Техника применения. Рецептатура. Ошибки и осложнения встречающиеся при биологическом методе лечения.</b>	
1.2. Технологическая карта практического занятия .....	стр
<b>27 тема Витальная ампутация. Показания. Техника применения. Ошибки и осложнения при лечении витальным методом ампутации.</b>	
1.2. Технологическая карта практического занятия .....	стр
<b>28 тема Метод витальной экстирпации. Показания и техника применения</b>	
1.2. Технологическая карта практического занятия .....	стр
<b>29 тема Ошибки и осложнения при лечении витальным методом экстирпации .</b>	
1.2. Технологическая карта практического занятия .....	стр
<b>30 тема Девитальный метод ампутации Показания и техника применения. Преимущества и недостатки.</b>	
1.2. Технологическая карта практического занятия .....	стр
<b>31 тема Девитальный метод экстирпации. Показания и техника применения</b>	
1.2. Технологическая карта практического занятия .....	стр
<b>32 тема Комбинированный метод лечения пульпита Показания и техника применения</b>	
1.2. Технологическая карта практического занятия .....	стр
<b>33 тема Ошибки и осложнения при лечении и диагностики пульпитов. Профилактика пульпита</b>	
1.2. Технологическая карта практического занятия .....	стр

#### Критерии оценки текущего контроля

№	Успеваемость в % и баллах	Оценка	Уровень знания студента
1.	96-100	Отлично «5»	Полный правильный ответ на вопросы по клинике, диагностике и лечению ЧМТ. Подводит итоги и принимает решение. Творчески мыслит. Проявляет высокую активность, творческий подход при проведении интерактивных игр. Правильно решает ситуационные задачи и тестовые вопросы. Самостоятельно анализирует. Понимает суть вопроса. Знает, рассказывает уверенно. Имеет точное представление.
2.	91-95	Отлично «5»	Полный правильный ответ на вопросы по клинике, диагностике и лечению ЧМТ. Подводит итоги и принимает решение. Творчески мыслит. Ситуационные задачи решает правильно. Самостоятельно анализирует результаты исследований. Понимает суть вопроса. Знает,

			рассказывает уверенно. Имеет точное представление.
3.	86-90	Отлично «5»	Полный правильный ответ на вопросы по клинике, диагностике и лечению ЧМТ. Подводит итоги и принимает решение. Творчески мыслит. Правильно решает ситуационные задачи. Понимает суть вопроса. Знает, рассказывает уверенно. Имеет точное представление.
4.	81-85	Хорошо «4»	Правильный ответ на вопросы по клинике, диагностике и лечению ЧМТ, но есть 2-3 неточности, ошибки. Творчески мыслит. Правильно решает ситуационные задачи. Понимает суть вопроса. Знает, рассказывает уверенно. Имеет точное представление.
5.	76-80	Хорошо «4»	Правильное, но неполное освещение вопроса. Студент знает вопросы по клинике и диагностике ЧМТ, но не полностью разбирается в определении тактики лечения. Правильно решает ситуационные задачи, но обоснование ответа не полное. Понимает суть вопроса. Знает, рассказывает уверенно
6.	71-75	Хорошо «4»	Правильное, но неполное освещение вопроса. Правильно решает ситуационные задачи, но обоснование ответа неполное. Имеет 2-3 ошибки. Знает, рассказывает уверенно. Имеет точные представления.
7.	66-70	Удовлетворительно «3»	Понимает суть вопроса. Правильно решает ситуационные задачи, но не может обосновать ответ. Имеет точные представления по отдельным вопросам.
8.	61-65	Удовлетворительно «3»	Имеет не полное представление по теме. Допускает ошибки при решении ситуационных задач. Рассказывает не уверенно.
9.	55-60	Удовлетворительно «3»	Знает, рассказывает не уверенно. Имеет частичное представление.
10.	54 и ниже	Неудовлетворительно «2»	Не имеет точного представления. Не знает.

#### Часы по предмету «Факультет терапевтическая стоматология» 3 курс

Общие рабочие часы	Часы				Самостоятельные занятия
	Всего	Лекция	Практические занятия	Учебная практика	
242	150	18	132	-	92

#### Критерии оценки практических навыков

№	Критерии оценок	Максимальный балл (%)	Проходной балл (%)	Коэффициент
1	Общий балл	45	24,75	0,45
2	Самостоятельные занятия	5	2,75	0,05
3	Промежуточный опрос	20	11,0	0,2
4	Заключительный опрос	30	16,5	0,3
	Итого:	100 балл	55,0	1

## Лекция № 1

**Тема: Обследование стоматологических больных в клинике терапевтической стоматологии. Строение эмали и твёрдых тканей зубов и их функции. Этиопатогенез и патанатомия кариеса, классификация.**

### 1.1. Технологические модели по образованию

Время занятия 2 соат	Количество студентов
Вид занятия	Введение новостей по лекции
<p><b>План лекции:</b></p> <p><b>1.Методы обследования больных с заболеваниями зубов.</b></p> <p><b>2.Этиология и патогенез кариеса зубов.</b></p> <p><b>3.Патологическая анатомия кариеса зубов.</b></p> <p><b>4.Современные классификации кариеса зубов.</b></p>	<p>ОСМОТР - объективный метод исследования больного имеет также немало-важное значение для диагностики. Внешний осмотр необходим для установки изменений и признаков, возникающих при заболеваниях зубов, слизистой оболочки, инфекционных поражениях кожи лица, изменениях слюнных желез, лимфатических узлов, изменениях прикуса, дефектов челюстно-лицевой области при ранениях и т.д.</p> <p><u>Перкуссия</u> - постукивания по зубу - применяется для определения состояния периодонта. Производится она пинцетом или ручкой от зонда по режущему краю или жевательной поверхности зуба. В норме перкуссия безболезненна. При наличии воспаления от легких ударов возникает болезненность. Различают вертикальную и горизонтальную перкуссию.</p> <p><u>Пальпация</u> - ощупывание - применяется для определения припухлости, опухли, подвижности зубов и пр. Ощупывание участков поражения производят надавливанием пальца на слизистую оболочку либо захватом двумя пальцами всей толщи или складки слизистой щеки, губы, языка.</p> <p><b>Патологическая анатомия.</b> В стадии белого пятна в эмали при поляризационной микроскопии выявляется очаг поражения в виде треугольника, основание которого обращено к наружной поверхности эмали. Характер изменений в участке поражения зависит от размеров пятна. При кариозных поражениях, площадь которых не превышает 1 мм , на шлифах зубов выявляются прозрачная и темная зоны.</p>
<b>Задача учебного занятия</b>	Информировать студентов, дать полное объяснение методов обследования полости рта, классификации и патологической анатомии кариеса.
<b>Методы обучения</b>	Беседа, наглядные пособия по лекции
<b>Вид занятия</b>	общий-коллективный
<b>Наглядные пособия по теме</b>	Учебное пособие, лекционный материал, проектор, компьютер
<b>Обстановка для проведения занятия</b>	Методическая оборудованная аудитория
<b>Мониторинг и критерии оценок</b>	Устный опрос

### 1.2. Технологическая карта лекционных занятий

Этапы работы	Преподаватель	Студент
<b>1.Этапы подготовки (10 минут)</b>	<p>1.Цель занятия</p> <p>2.Подготовка слайдов по лекционному материалу</p> <p>3.Литература по теме</p> <p>1. Боровский Е.В. "Терапевтическая стоматология" М.,2006 г..</p> <p>2.Боровский Е.В. ва бошкалар " Терапевтическая стоматология".- М.,2004</p> <p>3.Камилов Х.П., Мамедова Ф.М. "Даволаш стоматологиядан" рецептура справочниги.- 1995.</p> <p>4.Боровский Е.В., Баришева Ю.Д., Максимовский Ю.М. "Терапевтическая стоматология".- М.: Медицина, 1998.</p>	Слушает и записывает
<b>2.Введение (15 минут)</b>	<p><b>1.Цель и задачи лекционного материала:</b></p> <p><b>Цель:</b></p>	Слушают Отвечает на вопросы

	<p>Осветить методы обследования больных применяемые в терапевтической стоматологии.</p> <p>Осветить этиопатогенез кариеса зубов. Ознакомить с имеющимися классификациями кариеса.</p> <p><b>Задача:</b></p> <p>Информировать студентов, дать полное объяснение методов обследования полости рта, классификации и патологической анатомии кариеса.</p> <p><b>2.Вопросы по теме:</b></p> <ol style="list-style-type: none"> <li>1.Методы обследования больных с заболеваниями зубов.</li> <li>2.Этиология и патогенез кариеса зубов.</li> <li>3.Патологическая анатомия кариеса зубов.</li> <li>4.Современные классификации кариеса зубов.</li> </ol>	студентов
<b>3. основной этап (55 минут)</b>	1. Ознакомление темы с показанием слайдов	Слушают и записывают Слушают
<b>4.Заключительный этап (10 минут)</b>	<ol style="list-style-type: none"> <li>1. Заключение.</li> <li>2. Самостоятельная работа.</li> <li>3. Домашнее задание.</li> </ol>	Слушает и записывает Записывает

### Текст лекции

Цель клинического исследования - определить диагноз болезни (болезней). Это необходимо для успешного лечения больного и профилактики заболеваний. Исследование полости рта - одно из звеньев обследования больного.

Первым этапом работы стоматолога является сбор фактических данных, т. е. выявление симптомов болезненного состояния.

Применяемые в стоматологии методы исследования могут быть распределены на следующие группы: расспрос больного (его близких), осмотр (пальпация, перкуссия зубов), термо-диагностика, инструментальные (электрометрическое, рентгенологическое) и лабораторные (биохимическое, бактериологическое, иммунологическое, анализ крови, гистологическое, цитологическое) исследования, пробы (вол-дырная, гистаминовая, Кавецкого, кожная аллергическая).

Принято считать, что расспрос больного и физические приемы объективного исследования, основанные на восприятии наших органов без применения сложного инструментария и аппаратуры, являются главными. Методы, основанные на достижениях современной физики, химии гистологии и пр. (рентгенологическое, электрометрическое, цитологическое и др.), считаются дополнительными, или вспомогательными, на том основании, что иногда диагноз может быть поставлен и без их использования.

РАССПРОС больного - сбор анамнеза—является первым этапом исследования. Кроме выявления жалоб и причин возникновения заболевания, расспрос позволяет дать оценку течения болезни и проводимого лечения. Создателем научного метода расспроса больного является Г. А. Захарьин.

Расспрос начинают с выяснения жалоб. Методика их сбора может быть различной. Обычно врач спрашивает больного, на что он жалуется. Наводящими вопросами врач направляет рассказ больного и выясняет интересующие его моменты. Прежде всего необходимо расспросить больного о самых ранних болезненных проявлениях, когда, по его мнению, началось заболевание, о течении болезни, менялись ли болезненные ощущения (усиление, уменьшение болей). При выяснении анамнеза следует узнать также, проводилось ли лечение в начале заболевания, так как иногда о болезни можно судить по эффекту терапии; кроме того, проводимое лечение может изменить клиническую картину заболевания и затруднить его диагностику.

Расспрос больного, как и всякое обследование, должен быть объективным. При этом необходимо учитывать состояние психики больного. Одни фиксируют внимание на незначительных болезненных ощущениях, в то время как другие не придают им значения. Только при установлении правильного контакта между врачом и больным можно выявить моменты, способствующие определению заболевания. Единой формы расспроса больного быть не может.

В беседе с больным важно установить не только анамнез заболевания, но и условия жизни и труда. Особенно важно последнее, так как профессиональные вредности могут способствовать повышенной стираемости тканей зуба (пары кислот), увеличению кариозного поражения (например, при работе на кондитерских производствах), возникновению воспаления десен (гингивит) и др.

Фактически метод расспроса используется врачами при наблюдении больных изо дня в день. Те, кто считают, что расспрос можно заменить различными анализами и лабораторными исследованиями, ошибаются. Точный диагноз, особенно в сложных случаях, невозможен без анамнеза.

Важную роль в выяснении диагноза играет болевой симптом, который чаще всего заставляет больного обратиться к врачу. Однако установление наличия болей еще не определяет диагноза, так как боль имеет место как при поражении твердых тканей зуба (кариес и его осложнения), так и при болезнях пародонта и при заболе-

ваниях слизистой оболочки рта. Для того чтобы болевой симптом способствовал постановке диагноза, следует выявить причину возникновения болей, их характер, продолжительность, время появления, локализацию.

Основоположники отечественной медицины Г.А.Захарьин, С.П.Боткин, И.Я.Мудров, выдающийся врач Востока Абу Али Ибн Сино и многие другие придавали большое значение именно опросу больного.

Матвей Яковлевич Мудров писал " ...после подробного опроса исследовать настоящее положение больного ", для чего врачу нужно " пробрехать все части тела больного, начиная с головы до ног, взглядеться в лицо его, глаза, лоб, щеки, рот, нос, на коих часто, как на картине, печатлеется и живописуется образ болезни,... внимать звуку голоса и сим ответов, ... видеть и слышать дыхание груди его и вычислять соразмерность биения сердца и жил с дыханием, ... смотреть и осязать язык как вывеску желудка, ... уметь осязать живот, ... видеть и исследовать все извержения, кровь, мокроту, желчь и пр. ..."

Вспомните как исследовал больного Абу Али Ибн Сино (книга Быкова по норм, физиологии).

Таким образом, опрос, умело собранные субъективные данные больного играют решающую роль в деле правильной диагностики.

Однако, надо иметь в виду, что врач-стоматолог имеет ограниченное время для опроса больного, но это ни в коей мере не снижает качества исследования.

Опрос больного начинается с выяснения паспортной части (не спеша опросить больного), жалоб больного. При помощи дополнительных, наводящих вопросов врач выясняет необходимые детали для постановки диагноза.

Больные обычно приходят к врачу с жалобами на боли. Но часто бывают и другие жалобы (неприятное ощущение в полости рта, неприятный запах изо рта, нарушения вкуса).

Это зависит естественно от того, с каким заболеванием больной пришел к врачу (болезни зубов имеют одни симптомы, болезни слизистой оболочки полости рта - другие и т.п.).

Если больной жалуется на боли, то необходимо выяснить причину, давность, характер, интенсивность, локализацию и т.д.

При опросе больных с заболеваниями полости рта, часто врач сразу обнаруживает ряд характерных субъективных симптомов. В первую очередь это те симптомы, которые связаны с нарушением акта речи, что связано либо с наличием воспалительного процесса в полости рта, либо с врожденными дефектами полости рта. Эти расстройства проявляются в изменении звучности речи или характера произношения оптимальных звуков и букв.

При воспалении губ уменьшается их подвижность, припухание губ часто искажает произношение большей частью губных звуков: М, Ф, Б, П, В. Воспаление на языке, особенно язвенные поражения его, затрудняют произношение согласных звуков: Л, Н, С, Р, Д, Г, Ц, П, К что приводит к шепелявости.

Если имеется даже незначительный дефект на твердом небе (сифилис, врожденные расщелины, травма), а также при поражении мягкого неба речь приобретает гнусавый оттенок. Все согласные произносятся в нос. При этом особенно нарушается произношение так называемых закрытых согласных: П, Б, Т, Д, С.

Таким образом, врач, беседуя с больным, у которого поражены отдельные участки полости рта одновременно определяет отдельные элементы функционального исследования рта.

Среди других жалоб больного, страдающего поражением рта, важным является затруднение и болезненность акта приема пищи, что наблюдается особенно при поражении мягкого неба. При коррекции небного свода жидкая пища затекает в нос. Незначительные воспаления твердого неба вызывают резкую боль при приеме твердой пищи.

При этом необходимо уделить особое внимание на связь болезней полости рта с другими заболеваниями внутренних органов, профессиональными вредностями, условием жизни и др.

ОСМОТР - объективный метод исследования больного имеет также немаловажное значение для диагностики. Внешний осмотр необходим для установки изменений и признаков, возникающих при заболеваниях зубов, слизистой оболочки, инфекционных поражениях кожи лица, изменениях слюнных желез, лимфатических узлов, изменениях прикуса, дефектов челюстно-лицевой области при ранениях и т.д.

Внешний осмотр лица и прилегающих областей важен для определения общего состояния больного. Форма лица, положение головы, цвет кожи, состояние склер, манера разговора, - все это имеет большое значение.

Осмотр является первым приемом объективного исследования. Он должен производиться при хорошем освещении, лучше всего при дневном свете. Особенно это важно при осмотре кожи и слизистой оболочки рта.

Цель осмотра - выявить изменения, возникшие при заболевании челюсти лицевой области. Осмотр схематически складывается из внешнего осмотра и обследования полости рта. При внешнем осмотре обращают внимание на общий вид больного, его положение наличие асимметрии, припухлости, свищевых ходов.

При жалобах на болезненные ощущения в слизистой оболочке носа и глаз обязателен тщательный осмотр их. При некоторых заболеваниях, например пузырьчатке, отмечается поражение слизистых оболочек рта, носа и глаз. Важное значение в диагностике ряда заболеваний челюстно-лицевой области имеет определение состояния лимфатических узлов. В первую очередь определяют подчелюстные, подбородочные и шейные лимфатические узлы, при этом следует обращать внимание на размер, подвижность и болезненность, а также спаянность их с окружающими тканями.

Осмотр полости рта начинают с преддверия рта при сомкнутых челюстях, подняв верхнюю и опустив нижнюю губу или оттянув щеку стоматологическим зеркалом. В первую очередь тщательно осматривают красную кайму губ и углы рта. На внутренней поверхности губы иногда обнаруживаются небольшие возвышения за счет мелких слюнных желез. Определяют тонус жевательных и состояние мимических мышц. Определение прикуса является важным моментом, так как неправильное соотношение зубных рядов может быть причиной патологического процесса.

Затем производят осмотр слизистой оболочки десны. В норме она бледно-розовая, плотно охватывает шейку зуба, образуя зубодесневой карман глубиной 1—2 мм. Десневые сосочки бледно-розовые, занимают межзубные промежутки. При некоторых заболеваниях образуются патологические зубодесневые карманы, глубину которых определяют угловым зондом с насечками, нанесенными через каждые 2 мм. Осмотр десны позволяет определить вид воспаления (катаральный, язвенно-некротический, гиперпластический), характер течения (острое, хроническое, в стадии обострения), протяженность, тяжесть воспаления (легкий, средней тяжести, тяжелый гингивит). Может происходить увеличение размеров десневых сосочков, которые становятся отечными, синюшными, легко кровоточат от прикосновения.

При осмотре преддверия полости рта обращают внимание на цвет слизистой оболочки щек. По линии смыкания зубов могут располагаться дериваты слюнных желез, которые не следует принимать за патологию. Это бледновато-желтого цвета узелки диаметром 1—2 мм, не возвышающиеся над слизистой оболочкой. Нужно помнить, что на щеках на уровне 7/7 имеются сосочки, на которых открываются выводные протоки околоушных желез. Их иногда также принимают за патологию. При отечном состоянии на щеках могут быть отпечатки зубов. Исследование самой полости рта (*cavum oris propria*) начинается с общего осмотра слизистой оболочки рта, которая вместо обычного цвета (бледно-розового в норме) при патологических процессах может быть изменена. При воспалении отмечаются участки гиперемии, иногда с синеватым оттенком, что указывает на длительность течения данного процесса следует обратить внимание на выраженность сосочков языка, особенно при наличии жалоб на изменение чувствительности или болезненности его. Иногда происходит усиленная десквамация сосочков языка в каком-либо участке (чаще на кончике и боковой поверхности языка), однако это может и не беспокоить больного. Иногда наблюдается атрофия сосочков языка. В таких случаях его слизистая оболочка становится гладкой (полированный язык). Иногда участки атрофии приобретают ярко-красную окраску, язык слабо увлажнен, болезнен. Такое состояние языка бывает, например, при злокачественной анемии; оно получило название «гунторовский глоссит» по имени автора, описавшего его. Атрофия сосочков языка может возникать на его задней и средней третях, в центре в виде ромба (ромбовидный глоссит). Может наблюдаться и гипертрофия сосочков. Следует помнить, что на боковой поверхности у корня языка имеется лимфоидная ткань (розовая, иногда с синюшным оттенком), которую ошибочно принимают за патологию.

При осмотре языка обращают внимание на его размер. Язык может быть складчатым. Нередко сами больные принимают это за патологию: складки рассматривают как трещины. Однако при складчатом языке в отличие от трещин целостность эпителия на нарушается.

Затем тщательно осматривают дно полости рта, щеки, небо, обращая внимание на характер изменений. Необходимо помнить, что успех диагностики во многом зависит от распознавания элементов поражения слизистой оболочки полости рта.

При наличии участков ороговения определяют их плотность, размеры, спаянность с подлежащими тканями, уровень возвышения элементов над слизистой оболочкой. При этом нужно помнить, что очаги ороговения могут стать источником новообразований.

Если имеется эрозия или язва, следует исключить или подтвердить возможность травмирования этого участка, что является важным фактором при постановке диагноза. Следует помнить, что при открывании рта и высовывании языка происходит смещение тканей, и в таком положении травмируемый участок может не соответствовать острому краю зуба или протеза. В таких случаях просят больного несколько раз открыть и закрыть рот, чтобы уточнить расположение тканей в спокойном состоянии.

В возникновении патологического процесса в полости рта важное значение имеет функция слюноотделения. Поэтому не обходимо обращать внимание на степень увлажненности слизистой оболочки рта. Функция околоушных слюнных желез определяется по выделению капли прозрачного секрета при легком массаже железы. Если секрет не выделяется или после длительного массажа появляется мутный секрет, это указывает на изменение функции железы и требует специального обследования.

В тех случаях, когда на слизистой оболочке рта обнаруживаются какие-либо элементы, следует тщательно осмотреть кожу. Элементы поражения слизистой оболочки рта и красной каймы губ сходны с таковыми при поражении кожи. Некоторое отличие их определяется анатомо-гистологическими и функциональными особенностями полости рта. Различают первичные элементы поражения и вторичные, развивающиеся из первичных. К первичным инфильтративным элементам поражения относят пятно, узелок, бугорок, узел, пузырек, гнойничок, пузырь, волдырь, кисту. Вторичными морфологическими элементами являются эрозия, язва, трещина, коржа, чешуйка, рубец, пигментация.

Нарушение конфигурации лица при воспалительных процессах, опухолях, травмах, нарушениях прикуса. Такие заболевания эндокринного происхождения как акромегалия, микседема, болезнь Иценко-Кушинга и отеки Мейжа, Квинка и др. также изменяют конфигурацию лица.

Состояние склер может меняться при некоторых заболеваниях челюстей и лица (периоститы, острые периодонтиты и др.).

Цвет кожи также изменяется вследствие различных высыпаний: розеол, эритем, крапивницы и др. Кровоизлияния (гематомы) на коже могут быть вследствие травмы.

Манера разговора имеет важное значение при стоматитах, лимфаденитах, сифилисе и т.д., больных принято разговаривать и осматривать все кожные покровы, лимфатические узлы.

Осмотр зубов: выяснить соотношение прикуса, количество зубов, их состояние, цвет, форму, величину.

Осмотр слизистой оболочки полости рта.

Многие заболевания желудочно-кишечного тракта, сердечно-сосудистой системы, крови и др. проявляются и в полости рта. Поэтому исследование слизистой оболочки полости рта имеет важное значение.



Осмотр слизистой полости рта производят только при естественном освещении ибо любое освещение меняет оттенки.

При патологии изменяется цвет слизистой оболочки полости рта. В норме она имеет бледно-розовую окраску в области десен, красную по переходной складке, в области щек, небных дужек.

Бывает ограниченное поражение и разлитое. При сердечно-сосудистых заболеваниях слизистая полости рта приобретает синюшную окраску, а также на слизистой губ, щек, подъязычной области наблюдается синюшность. Кроме сказанного, при осмотре слизистой полости рта необходимо обратить внимание на подвижность языка на его окраску. Увеличение или отсутствие сосочков языка свидетельствуют о патологии в желудочно-кишечном тракте. Особое внимание уделяют наличию кровоточивости слизистой оболочки полости рта, которая отмечается при гингивитах, пародонтозе, болезнях крови, авитаминозах, геморрагических диатезах.

Перкуссия - постукивания по зубу - применяется для определения состояния периодонта. Производится она пинцетом или ручкой от зонда по режущему краю или жевательной поверхности зуба. В норме перкуссия безболезненна. При наличии воспаления от легких ударов возникает болезненность.

Различают вертикальную и горизонтальную перкуссию.

Пальпация - ощупывание - применяется для определения припухлости, опухоли, подвижности зубов и пр. Ощупывание участков поражения производят надавливанием пальца на слизистую оболочку либо захватом двумя пальцами всей толщи или складки слизистой щеки, губы, языка.

Пальпацию рекомендуют начинать с непораженного участка, постепенно приближаясь к очагу поражения. При исследовании щеки, дна полости пальпацию можно производить двумя руками: пальцы одной находятся снаружи, а второй палец другой руки вводят в рот.

При ощупывании язва слизистой оболочки рта важное диагностическое значение имеет определение плотности краев и их болезненность.

Подвижность зубов выявляется при раскачивании их пинцетом. Зуб имеет физиологическую подвижность, однако, видимое смещение в норме отсутствует. При некоторых патологических процессах, сопровождающихся разрушением костной ткани и периодонта, зуб становится подвижным. Различают три степени подвижности: I степень - когда происходит смещение в вестибулярно-оральном направлении, II - в вестибулярно-оральном и боковом, III - когда имеется смещение по оси зуба (в вертикальном направлении).

Термодиагностика - реакция зуба на температурные раздражения один из старых физических методов исследования. В качестве раздражителей используют эфир, но чаще холодную и горячую воду, холодный и горячий воздух, которые позволяют дозировать интенсивность раздражения. Для определения чувствительности зубов на холодное или горячее производят орошение струей воды из шприца. Однако, при этом иногда трудно установить какой зуб реагирует на орошение.

Лучше, когда в кариозную полость или к шейке зуба прикладывают на продолжительный срок ватный тампон, предварительно погруженный в холодную или горячую воду.

Для определения реакции пульпы на холодное часто применяют эфир. Индифферентная зона для резцов равна 30 (50 -52 С на тепло, 17 -22 С на охлаждение). Адекватная реакция свидетельствует о нормальном состоянии пульпы. Раньше для определения состояния пульпы широко применяли гуттаперчу. Применением гуттаперчи, так же как и раскаленного металла, следует считать нецелесообразным, так как их использование может вызвать перегрев пульпы и дегенеративные изменения в ней.

Также при исследовании больного используются инструментальные исследования, такие как электрометрия, рентгенологические исследования, рентгеноскопия, рентгенография, люминесцентная диагностика, функциональные пробы, аллергические методы исследования и др.

История болезни — документ, в котором регистрируются результаты проводимого исследования и лечения больного. Правильное заполнение и ведение истории болезни очень важно. По записям можно судить об эффективности и правильности лечения. История болезни может служить материалом для научных исследований и является юридическим документом.

Первый раздел - паспортная часть, Четкое заполнение этого раздела в регистратуре важно потому, что часто приходится вызывать больного для обследования после проводимого лечения. В дальнейшем все записи ведет врач. Вначале в историю болезни вносят все жалобы больного в данное время. Затем записывают перенесенные болезни и кратко - развитие настоящего заболевания.

Следующим разделом являются данные объективного исследования.

В связи с тем, что массовый прием больных в стоматологических поликлиниках затрудняет ведение подробной истории болезни (по типу клинической) для удобства записи результата осмотра зубов применяется специальная схема (зубная формула).

Постоянные зубы принято обозначать арабскими цифрами:

8 7 6 5 4 3 2 1 | 1 2 3 4 5 6 7 8

8 7 6 5 4 3 2 1 | 1 2 3 4 5 6 7 8

правая                      левая  
Сторона                      сторона

а временные (молочные) римскими

V IV III II I | I II III IV V

V IV III II I | I II III IV V

Правая            левая  
Сторона            сторона

Приняты следующие обозначения: С - кариес, Р - пульпит, Рт - периодонтит, П - пломба, К - зуб, который покрыт корочкой, И - искусственный зуб, Историю болезни нужно заполнять сразу же после приема больного, а записи вести без сокращений.

#### ТЕОРИИ ПРОИСХОЖДЕНИЯ КАРИЕСА ЗУБОВ.

- ✓ Химико-паразитарная (Миллер, 1884 г.)  
/Деминерализация, микробное разрушение/
- ✓ Физико-химическая (Д.А.Энтин, 1928 г.)  
/Пульпа-зуб-слюна/
- ✓ Теория А.Э.Шарпенака (1949 г.)  
/Местное обеднение эмали белками. Отрицание роли микроорганизмов/
- ✓ Рабочая концепция А.И.Рыбакова (1973 г.)  
/Кариес-патологический процесс полиэтиологического происхождения/
- ✓ Современное представление возникновения кариеса  
/Кариес-многофакторный процесс./  
/Микроорганизмы (Str. mutans, Str. sanguis)/

**Патологическая анатомия.** В стадии белого пятна в эмали при поляризационной микроскопии выявляется очаг поражения в виде треугольника, основание которого обращено к наружной поверхности эмали. Характер изменений в участке поражения зависит от размеров пятна. При кариозных поражениях, площадь которых не превышает 1 мм, на шлифах зубов выявляются прозрачная и темная зоны. При увеличении размеров кариозного пятна четко выявляются уже три зоны - тело поражения, темная и прозрачная зоны. С.П.Онищенко (1968) и В.П.Зеновский (1970) различают в белом и пигментированном кариозных пятнах пять зон: поверхностную, подповерхностную, центральную, промежуточную и внутреннюю - периферическую.

Светло-коричневые кариозные пятна отличаются от белого пятна большими размерами и выраженной глубинной поражением, однако, эта глубина в большинстве случаев не превышает половины толщины эмали. На шлифах зубов с темно-коричневыми пятнами даже при морфологически неизменном поверхностном слое поляризационная микроскопия выявляет значительные по площади и глубине поражения вплоть до образования в дентине своеобразного склерозированного конуса. Наличие при подобном исследовании кариозных пятен нескольких зон различной степени минерализации обусловлено размером образующихся микропространств. В интактной эмали размер этих пространств составляет 0,5-1% объема эмали. При кариесе объем микропространств увеличивается и в центральной зоне коричневого пятна достигает 20-25% общего объема ткани. Следует отметить, что размер этих пространств в пигментированном пятне превосходит их в белом.

Микрорентгенографическое исследование шлифов зубов в различных стадиях кариозного поражения подтвердило деминерализацию эмали в очаге поражения, начиная с самой ранней стадии кариозного процесса. Я.Костлан (1965), А.В.Гранин (1966), Darling (1956) и др. установили, что в стадии белого и пигментированного пятна наряду с деминерализацией постоянно имеет место и явление реминерализации. В зависимости от интенсивности последней кариозный процесс может прогрессировать или стабилизироваться.

Электронно-микроскопическое исследование эмали и дентина кариозных зубов обнаруживает в них ряд изменений. Р.Г.Синицин (1970) в ранней стадии кариеса выявил в эмали ослабление межкристаллических связей, в результате чего кристаллы теряют свою строгую ориентацию, меняются их форма и размеры. Во внутренних слоях кариозного пятна изменения возникают как в области аркадообразных границ, так и внутри самих призм эмали. В отдельных участках эмали происходят фрагментация кристаллов эмалевых призм, образование однородной мелкозернистой субстанции и исчезновение границ призм. При замедленном течении кариозного процесса, дентинные трубочки заполняются кристаллической массой, что приводит к их облитерации.

Изучение состояния органической основы (матрикс) эмали в очаге белого пятна показало, что характер изменений в ней зависит от стадии процесса. Исследуя органическое вещество эмали под электронным микроскопом при подповерхностной локализации белого пятна, Г.Н.Пахомов не выявил нарушений его количества. При более поверхностной локализации белого кариозного пятна изменения в органическом матриксе оказались налицо, но наиболее выражены они были в стадии пигментированного пятна. Следует отметить, что при кариесе в стадии белого и пигментированного пятна эмаль на участке поражения становится более проницаемой для красителей и радиоактивных веществ. Наряду с этим в участке белого и пигментированного пятна имеет

место снижения микротвердости эмали. Наибольшую выраженность указанных изменений обнаруживают в центральной зоне очага поражения.

Представляют интерес данные Р.Г.Синицина (1970), объясняющие причину пигментации кариозной эмали. Им установлены возможность накопления в эмали и дентине тирозина и последующее превращение его в пигмент меланин. Этот процесс может происходить при видимо неповрежденном наружном слое эмали.

Таким образом, кариес зубов начинается с деминерализации эмали, что приводит к значительным деструктивным ее изменениям, заканчивающимся возникновением в эмали дефекта. При наличии неглубокого участка деструкции эмали, что в клинике определяют под диагнозом "поверхностный кариес", под микроскопом обнаруживают беспорядочное расположение неравномерно окрашенных призм. В дальнейшем поверхностный слой поврежденной эмали вследствие деминерализации становится бесструктурным, в нем скапливаются микроорганизмы. В дентине соответственно очагу поражения наблюдаются изменения, проявляющиеся в его гомогенизации, ином преломлении света, в связи с чем эти участки и получили название прозрачного дентина. Считают, что это явление следует объяснить усиленной минерализацией дентина солями кальция и фосфора, что способствует сужению просвета дентинных трубочек. В слое околопульпарного дентина определяют (интактный) дентин.

Если кариозная полость углубляется и достигает эмалево-дентинного соединения (диагноз - средний кариес), то при исследовании тканей в световом микроскопе выявляется ряд зон: а) распада и деминерализации; б) прозрачного и интактного дентина; в) заместительного дентина и изменений в пульпе. В первой зоне видны остатки разрушенной эмали и дентина с большим количеством микроорганизмов. Глубже различается структура размягченного дентина, дентинные трубочки расширены и местами сливаются с образованием микрополостей (каверн), которые заполнены бактериями. В глубоких слоях дентина количество микроорганизмов уменьшается. Дентинные отростки одонтобластов подвергаются жировой дистрофии. Следует отметить, что размягчение и разрушение дентина происходит более интенсивно вдоль эмалево-дентинного соединения, в связи с чем кариозная полость нередко имеет нависающие эмалевые края. Во второй зоне есть слой прозрачного и интактного дентина. По мере прогрессирования (улубления) кариозного процесса слой неизменного (интактного) дентина над пульпой зуба истончается. В третьей зоне (зона изменений пульпы) соответственно очагу кариозного поражения образуется слой заместительного (третичного) дентина, который отличается от вторичного менее ориентированным (более извитым) расположением дентинных канальцев. На основании этого некоторые авторы называют его иррегулярным дентином. В пульпе зуба при кариесе также обнаруживается ряд изменений. Однако они впервые выявляются лишь в стадии поверхностного кариеса и отсутствуют в более ранних стадиях. Л.А.Иванчикова (1973) при электронно-микроскопическом исследовании пульпы кариозных зубов не выявила изменений в строении компонентов пульпы в стадии пятна. При световой микроскопии при поверхностном кариесе зубов обнаруживаются отложение заместительного дентина, а также дезорганизация и уменьшение количества одонтобластов в участке соответственно очагу поражения.

Обнаруживаются выраженные морфологические нарушения также в нервных волокнах и сосудах пульпы. При глубоком кариесе в сосудах пульпы обнаруживаются изменения, внешне сходные с острым ее воспалением. Возрастают и дегенеративные изменения в нервных волокнах пульпы вплоть до полного распада их осевого цилиндра.

Таким образом, патогистологическое изучение тканей зуба в различных стадиях кариозного процесса позволило выявить ряд важных данных. В ранних стадиях кариозного процесса (белое и пигментированное пятна) четко выявляется очаговая деминерализация эмали, которая начинается в подповерхностном ее слое и постепенно "продвигается" в сторону эмалево-дентинного соединения. Наряду с деминерализацией эмали происходит процесс ее реминерализации. При поверхностном, среднем и особенно глубоком кариесе зубов возрастают деструктивные изменения твердых тканей. Одновременно выявляются значительные изменения в пульпе, что следует учитывать при лечении каждой из четырех клинических форм поражения зуба.

## **КЛАССИФИКАЦИЯ КАРИЕСА ЗУБОВ.**

В классификации ВОЗ (9-й пересмотр) кариес выделен в отдельную рубрику.

### **КЛАССИФИКАЦИЯ КАРИЕСА**

(ВОЗ, 9-Й ПЕРЕСМОТР)

- ✓ Кариес эмали, включая «меловидное» пятно;
- ✓ Кариес дентина;
- ✓ Кариес цемента;
- ✓ Приостановившийся кариес;
- ✓ Одонтоклазия;
- ✓ Другой;
- ✓ Неуточнённый.

В нашей стране наиболее широкое распространение получила топографическая классификация кариеса, в соответствии с которой различают 4 стадии:

- ✓ Стадия пятна (кариозное пятно);
- ✓ Поверхностный кариес;
- ✓ Средний кариес;
- ✓ Глубокий кариес.

## Лекция № 2

**Тема: Клиника, дифференциальная диагностика различных форм кариеса.**

### 1.1. Технологические модели по образованию

Время занятия 2 соат	Количество студентов
Вид занятия	Введение новостей по лекции
<p><b>План лекции:</b>  <b>1.Клиническое течение всех форм кариеса.</b>   <b>2.Дифференциальная диагностика всех форм кариеса.</b></p>	<p><b>Кариозное пятно (macula cariosa).</b> Кариес в стадии пятна протекает бессимптомно, но может обнаруживаться при внимательном осмотре. При этом участок эмали теряет естественный блеск и становится матовым. Различают белое (меловидное) и пигментированное кариозные пятна.</p> <p><b>Поверхностный кариес (caries superficialis).</b> Возникает на месте белого или пигментированного пятна в результате деструктивных изменений эмали зуба. Для поверхностного кариеса характерно возникновение кратковременной боли в основном от химических раздражителей - сладкого, соленого и кислого. Возможно также появление кратковременной боли от воздействия температурных раздражителей. Это чаще всего наблюдается при локализации полости у шейки зуба - участке зуба с наиболее тонким слоем эмали.</p> <p><b>Глубокий кариес</b> дифференцирует со средним, острым очаговым, а также хроническим фиброзным пульпитом.</p> <p>От <b>среднего кариеса</b> глубокий отличается более выраженными жалобами (кратковременные боли от всех видов раздражителей) и глубиной кариозной полости (в пределах околопульпарного дентина).</p> <p>От острого очагового и хронического фиброзного пульпита глубокий кариес дифференцируют на основании выраженных при пульпите приступообразных и более продолжительных болей от внешних раздражителей, а также по наличию болей без воздействия раздражителя. Решающим в дифференциальной диагностике является определение реакции пульпы на электрический ток. При кариесе зуб реагирует на ток силой 2-6 мкА, при пульпите отмечается снижение возбудимости пульпы до 15-20 мкА и более. При отсутствии возможности определить электровозбудимость пульпы с целью уточнения диагноза, используют методику наложения контрольной временной пломбы из дентина с индифферентной прокладкой на 7-14 дней. Отсутствие боли в этот период подтверждает диагноз глубокого кариеса, а появление ноющих приступообразных болей при изоляции зуба от внешних воздействий указывает на воспаление пульпы.</p>
<b>Задача учебного занятия</b>	Информировать студентов о клиническом течении всех форм кариеса;  Дать полное объяснение методам проведения дифференциальной диагностики.
<b>Методы обучения</b>	Беседа, наглядные пособия по лекции
<b>Вид занятия</b>	общий-коллективный
<b>Наглядные пособия по теме</b>	Учебное пособие, лекционный материал,проектор, компьютер
<b>Обстановка для проведения занятия</b>	Методическая оборудованная аудитория
<b>Мониторинг и критерии оценок</b>	Устный опрос

### 1.2. Технологическая карта лекционных занятий

Этапы работы	Преподаватель	Студент
<b>1.Этапы</b>	1.Цель занятия	Слушает и

<b>подготовки (10 минут)</b>	2.Подготовка слайдов по лекционному материалу 3.Литература по теме 1. Боровский Е.В. и др. Терапевтическая стоматология. М.-2001.-736 с. 2. Бажанов Н.Н. Стоматология. М.-2001.-304 с. 3. Максимовский Ю.М. и др. Терапевтическая стоматология. М.-2002.-640 с. 4. Хельвиг Э. и др. Терапевтическая стоматология.-Львов.-1999.-409 с.	записывает
<b>2.Введение (15 минут)</b>	<b>1.Цель и задачи лекционного материала:</b> <b>Цель:</b> Осветить клинику различных форм кариеса и проведение дифференциальной диагностики. <b>Задача:</b> Осветить клинику различных форм кариеса и проведение дифференциальной диагностики.  <b>2.Вопросы по теме:</b> 1.Патологическая анатомия поверхностного кариеса. 2. Дифференциальная диагностика поверхностного кариеса. 3.Объективное положение поверхностного кариеса. 4. Жалобы на боль начального кариеса. 5. Патологическая анатомия начального кариеса. 6. Дифференциальная диагностика начального кариеса.	Слушают Отвечает на вопросы студентов
<b>3. основной этап (55 минут)</b>	1. Ознакомление темы с показанием слайдов	Слушают и записывают Слушают
<b>4.Заключительный этап (10 минут)</b>	1. Заключение. 2. Самостоятельная работа. 3. Домашнее задание.	Слушает и записывает Записывает

### Текст лекции

**Кариозное пятно (macula cariosa).** Кариес в стадии пятна протекает бессимптомно, но может обнаруживаться при внимательном осмотре. При этом участок эмали теряет естественный блеск и становится матовым. Различают белое (меловидное) и пигментированное кариозные пятна.

Кариес в **стадии белого пятна** протекает бессимптомно и обнаруживается только при внимательном осмотре. Хорошо различимым пятно становится после высушивания поверхности зуба струёй воздуха. На температурные раздражители зуб отвечает обычной реакцией – появлением чувствительности, которая быстро проходит. Пульпа зуба реагирует на ток силой 2-6 мкА. В связи с тем, что при белом пятне имеет место деминерализация, оно окрашивается 2% раствором метиленового синего при нанесении его на предварительно очищенную и высушенную поверхность эмали зуба.

Кариес в **стадии пигментированного пятна** также протекает бессимптомно.

Поверхность тех и других гладкая, без шероховатости. На температурные раздражители зуб не реагирует. В целях диагностики применяется метод витальной окраски зубов метиленовым синим. Для этого 2% водный раствор краски ватным тампоном наносят на предварительно очищенную от мягкого зубного налета поверхность зуба. При начальном проявлении кариеса вследствие повышения проницаемости эмали обработанный красителем участок ее окрашивается в синий цвет. В стадии пятна зуб нормально реагирует на температурные раздражители (возникают кратковременные ощущения от холодного и термического раздражителя).

Кариозное пятно следует дифференцировать от пятна при гипоплазии и флюорозе. Для гипоплазии характерны системность поражения, симметричность в расположении пятен на поверхности зубов. При кариесе, как правило, пятна одиночные с характерной для него локализацией.

При флюорозе имеются множественные как белые, так и коричневые, не имеющие четких границ пятна, располагающиеся на всех поверхностях зубов. При высоком содержании фтора в питьевой воде размер пятен значительный, часто вся вестибулярная поверхность коронки как бы окрашена в коричневый цвет. Для флюороза характерна эндемичность поражения – проявление у всех или большинства жителей, проживающих в данном регионе.

**Поверхностный кариес (caries superficialis).** Возникает на месте белого или пигментированного пятна в результате деструктивных изменений эмали зуба. Для поверхностного кариеса характерно возникновение кратковременной боли в основном от химических раздражителей - сладкого, соленого и кислого. Возможно также появление кратковременной боли от воздействия температурных раздражителей. Это чаще всего наблюдается при локализации полости у шейки зуба - участке зуба с наиболее тонким слоем эмали.

При осмотре зуба в участке поражения обнаруживается неглубокий дефект (полость). Иногда на фоне белого пятна определяется шероховатая поверхность, выявляемая при зондировании поверхности зуба. Нередко шероховатость выявляется в центре обширного белого или пигментированного пятна. Значительные затруднения возникают при диагностике поверхностного повреждения в области естественных фиссур. В таких случаях допускается динамическое наблюдение – повторные осмотры через 3-6 месяцев. Пульпа зуба при поверхностном кариесе реагирует на ток силой 2-6 мкА.

Поверхностный кариес необходимо дифференцировать с гипоплазией эмали, эрозией твердых тканей и клиновидным дефектом.

При гипоплазии поверхность эмали гладкая, без размягчения, дефекты локализуются на различных уровнях симметричных зубов.

Эрозия твердых тканей имеет чашеобразную форму, дно ее гладкое, блестящее. Как правило, поражаются шейки 11, 12, 13, 14, 15, 21, 22, 23, 24, 25, 33, 34, 35, 43, 44, 45 зубов. Эрозия часто сопровождается гиперестезией – повышенной чувствительностью к механическим, химическим и температурным раздражителям. В анамнезе нередко выявляется частое употребление соков, фруктов и кислой пищи.

Клиновидный дефект локализуется исключительно у шейки зубов, имеет плотные стенки и характерную форму дефекта. Обычно протекает бессимптомно.

#### **Средний кариес (caries media).**

При этой форме кариозного процесса целостность эмалево-дентинного соединения нарушается, однако над полостью зуба сохраняется достаточно толстый слой неизмененного дентина. При среднем кариесе жалоб может не быть, но иногда отмечаются возникающие от воздействия механических, химических и температурных раздражителей кратковременные боли, которые после устранения раздражителя быстро исчезают.

При осмотре зуба обнаруживается средней глубины кариозная полость, заполненная пигментированным и размягченным дентином, что определяется при зондировании. В фиссурах жевательной поверхности полость определяют путём зондирования. В неповреждённой фиссуре зонд обычно не задерживается, так как отсутствует размягчённый дентин, а при наличии размягчённого дентина зонд задерживается, что и является решающим диагностическим признаком.

Препарирование кариозной полости обычно безболезненно или слабо чувствительно, но в некоторых случаях, особенно при манипуляции в области её стенок, может сопровождаться болезненностью. Пульпа зуба реагирует на ток в пределах 2-6 мкА.

Средний кариес дифференцируют с клиновидным дефектом, эрозией, глубоким кариесом и хроническим периодонтитом.

От клиновидного дефекта и эрозии средний кариес отличают на основании тех же признаков, что и при дифференциальной диагностике поверхностного кариеса.

С глубоким кариесом эту форму поражения дифференцируют на основании жалоб больных и данных объективного осмотра.

Сходство среднего кариеса с хроническим периодонтитом состоит в отсутствии болевых ощущений при наличии кариозной полости. Существенное различие этих двух заболеваний в том, что при препарировании кариозной полости при среднем кариесе возникает чувствительность, а при периодонтите реакция на препарирование отсутствует вследствие некроза пульпы. В соответствии с этим различна и реакция на внешние раздражители: при среднем кариесе зуб реагирует на температурный и химический факторы, а при периодонтите реакция на эти раздражители отсутствует.

Пульпа зуба при среднем кариесе реагирует на ток силой 2-6 мкА, при периодонтите реакция возникает на ток свыше 100 мкА. На рентгенограмме при кариесе ткани периодонта не изменены, а при хроническом периодонтите изменения в этих тканях обнаруживаются.

### **Глубокий кариес (*caries profunda*).**

При этой форме кариозного процесса имеются значительные изменения дентина, что обуславливает и жалобы. Больные жалуются на кратковременные боли от механических, химических и температурных раздражителей, проходящие после устранения раздражителя.

При осмотре зуба обнаруживается глубокая кариозная полость, нередко с нависающими краями эмали, заполненная размягченным и пигментированным дентином. Зондирование дна кариозной полости болезненно. В некоторых случаях могут наблюдаться признаки раздражения пульпы: ноющая боль в зубе после устранения раздражителя, ощущение неловкости в зубе. Пульпа зуба обычно реагирует на нормальную силу тока в 2-6 мкА, но может иметь место и понижение возбудимости (в пределах 10-12 мкА). Как правило, процесс имеет хроническое течение (длительный).

Глубокий кариес дифференцирует со средним, острым очаговым, а также хроническим фиброзным пульпитом.

От среднего кариеса глубокий отличается более выраженными жалобами (кратковременные боли от всех видов раздражителей) и глубиной кариозной полости (в пределах околопульпарного дентина).

От острого очагового и хронического фиброзного пульпита глубокий кариес дифференцируют на основании выраженных при пульпите приступообразных и более продолжительных болей от внешних раздражителей, а также по наличию болей без воздействия раздражителя. Решающим в дифференциальной диагностике является определение реакции пульпы на электрический ток. При кариесе зуб реагирует на ток силой 2-6 мкА, при пульпите отмечается снижение возбудимости пульпы до 15-20 мкА и более. При отсутствии возможности определить электровозбудимость пульпы с целью уточнения диагноза, используют методику наложения контрольной временной пломбы из дентина с индифферентной прокладкой на 7-14 дней. Отсутствие боли в этот период подтверждает диагноз глубокого кариеса, а появление ноющих приступообразных болей при изоляции зуба от внешних воздействий указывает на воспаление пульпы.

### **Кариес зубов у беременных.**

В литературе имеются многочисленные данные о влиянии беременности на возникновение кариеса зубов. Большинство авторов указывают на значительный прирост кариеса во время беременности. Однако некоторые авторы считают, что такая связь отсутствует.

Кариес зубов выявлен у 23% практически здоровых женщин на 7-9 неделе беременности. К концу беременности у 63% женщин обнаружен множественный пришеечный кариес с поражением 4-5 зубов. Установлена выраженная линейная зависимость между пришеечным кариесом, зубным налётом и гингивитом. Появляются множественные меловидные пятна в пришеечной части зуба, на месте которых в дальнейшем могут возникать дефекты эмали. Такие резко болезненные дефекты имеют тенденцию к распространению по плоскости на вестибулярной поверхности зубов. Указанные кариозные поражения сопровождаются образованием большого

количества зубного налета и развитием гингивита. Установлено, что во время беременности значительно ухудшается кариесогенная ситуация полости рта.

### **Стадия пятна (*macula cariosa*)**

Очаговая деминерализация эмали в зависимости от характера течения подразделяется на медленно- и быстротекущую. Дифференциальный диагноз между этими формами может быть выставлен на основании анамнеза, клинической картины (цвет, размер, форма поражения), данных окрашивания зубов раствором метиленового синего.

Клиническая картина свидетельствует, что деминерализация эмали зубов проходит по меньшей мере три стадии. Ранняя стадия - белое пятно размером 1-3 мм. Во 2-й, развившейся стадии, появляются отличительные признаки медленно- и быстротекущей деминерализации эмали.

Для медленнотекущей деминерализации характерна однородность изменений поверхности эмали: на нескольких зубах преобладает одна из стадий развития очаговой деминерализации эмали, что наводит на мысль о возможности одновременного возникновения очагов деминерализации.

Быстротекущая деминерализация эмали во 2-й стадии отличается активностью процесса. Очаги деминерализации теряют четкие границы, их края становятся расплывчатыми. Поверхность эмали шероховатая, матовая. Зонд легко застревает в участке деминерализации. Эмаль теряет плотность, легко соскабливается экскаватором. Интенсивность окрашивания в среднем 60 баллов. Усиление окрашивания связано с увеличением пористости эмали.

Быстротекущая деминерализация переходит в 3-ю стадию - стадию дефекта. На этой стадии также отмечаются характерные признаки для обеих форм поражения. Суммируя изложенное выше, Г. Н. Пахомов и соавт. предлагают следующую классификацию поражений зубов с очаговой деминерализацией.

### **Очаговая деминерализация эмали зубов:**

#### **1. Медленнотекущая:**

- начальная стадия;
- развившаяся стадия;
- стадия дефекта.

#### **2. Быстротекущая:**

- начальная стадия;
- развившаяся стадия;
- стадия дефекта.

У детей, часто потреблявших сладости, медленнотекущая форма деминерализации эмали встречалась в 1,7 раза чаще и быстротекущая форма - в 3,5 раза чаще, чем у детей, употреблявших сладости в меру. После снятия налета со всей поверхности зуба обнаруживают участок тусклой эмали белого или пигментированного (от серого до черного) цвета; поверхность гладкая, иногда шероховатая, но безболезненная и плотная. Поражение в стадии пятна на вестибулярной и пришеечной поверхностях зуба чаще появляется у детей с III степенью активности кариеса на большой группе зубов, вплоть до поражения всех зубов. Оно может наблюдаться у детей любого возраста.

Медленнотекущей формой деминерализации эмали поражались чаще резцы верхней челюсти (54,9 %). На 2-м месте по частоте обнаружения пришеечного медленнотекущего процесса стояла группа нижних резцов (17,9 %), затем следовала группа малых коренных зубов нижней (8,7 %) и верхней (6,7 %) челюстей.

Очаги быстротекущей деминерализации эмали чаще встречались на резцах верхней (45,8 %), чем нижней челюсти (21,5 %). Клыки верхней (7,2 %) и нижней (7,4 %) челюстей, а также малые коренные зубы верхней (9,1 %) и нижней (9 %) челюстей поражались в равной степени.



**Поверхностный кариес (caries superficialis)** . Характеризуется размягчением пораженной эмали, которая при небольшом усилии удаляется экскаватором. Большинство детей при этой стадии жалоб не предъявляют. Некоторые из них указывают на боль от сладкого, кислого, а малыши 1-3 лет отказываются от кислых фруктов. При осмотре обнаруживается дефект эмали, обычно округлой формы. При хроническом течении процесса его края пологие, а при остром - отвесные. Воздействие холодого и, химических раздражителей нередко болезненно.

**Средний кариес (caries media)** . В зависимости от активности процесса и возраста средний кариес имеет некоторые клинические различия. У детей 1-3 лет : большинстве случаев он протекает очень активно, однако они еще не могут локализовать свои ощущения и выражать их, поэтому средний кариес выявляется при профилактических осмотрах детей стоматологом, реже - родителями.

Особенностью клинического течения кариеса у малышей является так называемая плоскостная форма кариеса, когда процесс деминерализации тканей быстрее распространяется по поверхности зуба, чем в глубину. Изредка плоскостной, медленнотекущий кариес без лечения не прогрессирует, а «стабилизируется». Пораженная эмаль стирается при жевании, обнаженный дентин имеет цвет от светло-желтого до темно-коричневого, плотный, блестящий, безболезнен при зондировании. Такую форму называют остановившимся кариесом. Наиболее часто он встречается на жевательных поверхностях первых временных моляров у детей 4-7 лет. Медленное течение кариеса у детей наблюдается сравнительно редко: кариозный дентин при этом коричневого цвета, сухой, удаляется экскаватором с трудом в виде чешуек, на дне полости дентин плотный, нередко пигментирован. У дошкольников и школьников бывает и промежуточный характер течения, когда умеренно выражена и декальцинация, и пигментация кариозных тканей.

#### **Глубокий кариес (caries profunda)**

Во временных и постоянных с незаконченным формированием корней зубов эта форма патологии практически не встречается. Глубокое разрушение дентина в силу морфофункциональных особенностей дентина и пульпы всегда сопровождается выраженными реактивными и дистрофическими изменениями пульпы. Эти изменения под влиянием раздражений, обусловленных обработкой кариозной полости бормашиной и медикаментами, легко переходят в воспаление и некроз.

Каждый случай глубокого разрушения дентина зуба следует подвергнуть тщательному исследованию с использованием клинических (реакция на температурные раздражители, зондирование, перкуссия и др.), электродиагностических и рентгенологических методов исследования.

При активном течении кариеса у детей в возрасте 1,5-3 лет заместительный дентин практически не образуется, дентин дна кариозной полости глубоко инфицирован, имеются изменения в пульпе, характерные для развивающихся форм хронического пульпита или некроза пульпы, даже при отсутствии жалоб ребенка в день посещения врача. При дифференциальной диагностике глубокого кариеса и осложненного необходимо учитывать анатомические особенности зубов.

Наиболее активно течение процесса у детей в возрасте 1-3 лет, когда активность пульпы снижена, имеется незначительная функциональная способность к выработке заместительного дентина, защитные свойства пульпы выполняются минимально. Процесс быстро прогрессирует, вызывая в большинстве случаев осложненные формы кариеса.

В отношении постоянных зубов диагноз глубокого кариеса оправдан при любой активности процесса. В отношении временных зубов этот диагноз ставится с большой осторожностью, главным образом, у старших дошкольников и при компенсированной форме кариеса.

Временные зубы имеют меньший размер, чем постоянные, слой эмали у них тоньше. При определении кариозной полости, т.е. близости пульпы, необходимо учитывать групповую принадлежность зубов, их величину, возраст

ребенка, локализацию полости. Например, на контактной поверхности нижних резцов у детей 2-3 лет полость глубиной 1 мм считается глубокой, а у школьников 12-15 лет на жевательной поверхности моляров полость глубиной 3-3,5 мм может считаться средней.

При активном течении кариеса не только нет или почти нет заместительного дентина, но и слабо выражено защитное склерозирование в дентине дна полости. Дентинные каналы остаются широкими, цитоплазматические отростки одонтобластов разрушаются, каналы заполняются смешанной бактериальной флорой, поэтому необратимые изменения в пульпе временных зубов нередко наступают и при неглубоких кариозных полостях.

Несмотря на то что кариес во временных зубах развивается в соответствии с теми же закономерностями, что и в постоянных зубах, в клинике определяется ряд особенностей в манифестации основных симптомов патологии. Эти особенности, в свою очередь, обусловлены степенью зрелости зуба, в котором развивается кариес, а также факторами риска, предрасполагающими к определенной локализации кариозной полости, интенсивностью разрушения тканей зуба, реакцией пульпы и т.д.

Как уже отмечалось, главная особенность кариозного процесса у детей - это быстрое течение патологического процесса. У детей чаще, чем у взрослых, наблюдается острейший, или «цветущий», кариес (ЦК), который в короткий срок (от нескольких недель до 3 мес.) может полностью разрушить коронку зуба.

**«Цветущий» кариес** - это острый кариозный процесс, поражающий многие или все прорезавшиеся зубы, быстро разрушающий коронковые ткани, часто локализующийся на поверхностях, обычно не восприимчивых к кариесу, при раннем во влечении в процесс пульпы зуба. В одном из последних исследований лица с активным ЦК определялись как имеющие 5 или более новых кариозных поражений в год.

«Цветущий» кариес обычно поражает временные зубы в порядке их прорезывания, за исключением временных резцов на нижней челюсти. Эти зубы, вероятно, отличаются стойкостью к кариесу, потому что они находятся в непосредственной близости от подчелюстных слюнных желез, выделяющих секрет, а также благодаря очищающему действию языка в процессе сосания пустышки.

Первые кариозные поражения обычно обнаруживаются на губной поверхности верхнечелюстных резцов вблизи края десны в виде участка декальцинации беловатого цвета или размягчения на поверхности эмали вскоре после их прорезывания. Эти очаги быстро пигментируются и приобретают светло-желтый цвет; в течение короткого времени они достигают апроксимальных поверхностей и режущего края резцов. Реже участки декальцинации могут первоначально локализоваться на небных поверхностях, а в некоторых экстремальных случаях даже около режущего края резцов. По мере развития процесс часто распространяется по окружности зуба, приводя к патологическому отлому коронки при минимальной травме.

Постепенно в него вовлекаются другие зубы, а именно первые и вторые временные моляры и, в конечном счете, клыки.

«Цветущий» кариес может также поражать постоянные зубы из-за склонности детей к частому употреблению кариесогенных завтраков и сладких напитков в промежутках между приемами пищи. Типичный «цветущий» кариес у подростков характеризуется кариозным поражением щечной и язычной поверхностей моляров (щечный и язычный кариес), проксимальных и губных поверхностей нижнечелюстных резцов (проксимальный и губной кариес).

Специфическая форма «цветущего» кариеса может развиваться у детей и подростков, у которых значительно уменьшилось отделение слюны под действием рентгенотерапии, предпринятой для лечения рака в области головы и шеи, или вследствие хирургического иссечения новообразований в полости рта.

У таких больных пломбы выпадают вскоре после проведения лечения, зубы часто покрыты налетом, слюна вязкая, скудная. В анамнезе детей, страдающих острейшим кариесом зубов, перенесенные острые инфекционные

заболевания, хронические сопутствующие - ревматизм, хронический тонзиллит и др., склонность к простудным заболеваниям.

При стоматологическом обследовании выявляется поражение кариесом большого числа зубов, нередко превышающее 12-14. Поражаются все группы зубов, в том числе клыки и нижние резцы, обычно устойчивые к кариесу. Как и при остром течении кариеса, весьма часто поражаются симметричные зубы.

Для острейшего («цветущего») кариеса характерна множественность кариозных дефектов (до 3-4 дефектов на коронке каждого пораженного зуба).

Так называемый **«бутылочный» кариес** быстро развивается у группы детей при их подкормке из бутылочки ночью. Обычно встречается у 2,5- 15 % детей. Для него характерно быстрое поражение передних зубов верхней челюсти, позднее оно распространяется и на жевательные зубы обеих челюстей. Из-за позднего прорезывания клыки поражаются меньше, чем первые моляры. «Бутылочный» кариес зубов характерен для всех социально-экономических групп населения и часто является показателем социального уровня семьи. Такая же система возникновения кариеса при беспорядочном и длительном грудном вскармливании.

Причиной возникновения данной патологии является длительное воздействие кариесогенного субстрата, который соприкасается с вестибулярной поверхностью верхних передних зубов в течение 8 ч. Кроме того, ночью отмечаются низкий уровень слюноотечения и сниженная буферная емкость слюны.

Своеобразие течения острейшего кариеса проявляется при различной глубине дефекта.

Так, для начального кариеса при острейшем течении характерно образование грязно-серого пятна (пятен) или участка (участков) помутнения эмали с нечеткими контурами. Такие очаги обычно обнаруживают по болезненной реакции при воздействии механических, температурных или химических раздражителей.

При поверхностном кариесе, когда дефект локализован в эмали либо достигает эмалево-дентинного соединения, эмаль представляется неоднородной, хрупкой, ломкой; такие дефекты обычно обширны, с неровными краями, так как процесс быстро распространяется вширь, по плоскости. Такая картина особенно часто наблюдается во временных зубах, с характерной пришеечной локализацией, опоясывая шейку зуба.

В таких случаях говорят о **«циркулярном» кариесе**. При острейшем течении поверхностного кариеса могут быть жалобы на болевые ощущения, связанные с приемом сладкой, кислой, соленой пищи. При локализации такого дефекта на апроксимальной поверхности, как и при других формах кариеса, на первый план выступают жалобы на застревание пищи.

При острейшем течении среднего кариеса обнаруживается полость (полости) с неровными контурами, подрытыми краями, образованными ломкой эмалью белесоватого цвета. Обычно предъявляются жалобы на боль от химических, температурных раздражителей, а при локализации на апроксимальной поверхности - на застревание пищи. При острейшем течении среднего кариеса могут быть жалобы не только на действие холода. Иногда возникает боль и от горячего, что может быть связано с вовлечением в хронический воспалительный процесс пульпы.

Глубокое поражение временных зубов при острейшем течении кариеса приходится диагностировать крайне редко, так как прогрессирующее процесса относительно рано осложняется воспалением пульпы.

Развернутый диагноз, отражающий как глубину поражения, так и характер течения кариеса, является основанием для проведения комплексного лечения и имеет огромное значение для практического использования средств профилактики.

Диагностика при глубоких формах кариеса обычно не представляет трудностей. Использование стоматологического зеркала и зонда позволяет легко найти и диагностировать кариозные полости. Определённую сложность составляют полости, локализованные на «проксимальных» (соприкасающихся) полостях зубов (II класс по Блеку). В таких случаях помогает термодиагностика (холод) и рентгенограмма зубов.

Рентгенограмма также помогает при диагностике «кариеса в стадии пятна», при котором целостность эмали не нарушена и зонд не задерживается. Диагностику кариеса в стадии пятна можно проводить также окрашиванием поверхности зуба раствором метиленового синего или кариес детектора (в состав входит фуксин, имеет розовую окраску) (окрашиваются изменённые участки) - с помощью этого метода можно дифференцировать кариес в стадии пятна от гипоплазии и флюороза. Можно также осушить поверхность зуба - при этом кариозная поверхность теряет блеск, но такой признак сложнее отличить, поэтому он менее надёжен, чем проба с метиленовым синим.

Для нахождения и диагностики «скрытого» и начального кариеса можно использовать «транслюминесценцию» - просвечивая зуб с противоположной стороны сильным источником света, например стоматологическим фотополимеризатором.

***Дифференциальная диагностика поверхностного кариеса.*** Поверхностный кариес дифференцируется с начальным кариесом. В отличие от начального, при котором видно пятно, а целостность поверхности эмали не нарушена, для поверхностного кариеса типично образование дефекта эмали. Также необходимо *проводить дифференциальную диагностику с эрозией эмали*. В отличие от поверхностного кариеса, эрозия эмали имеет форму овала, длинник которой расположен поперечно на наиболее выпуклой части вестибулярной поверхности коронки. Дно эрозии гладкое, блестящее, плотное. Границы дефекта белесоватые, имеют тенденцию к распространению вширь, а не вглубь, как при кариесе. Эрозия чаще наблюдается у людей среднего возраста, одновременно поражая несколько зубов, обычно иммунных к кариесу. Нередко процесс захватывает и симметричные зубы. Из анамнеза выявляется чрезмерное употребление citrusовых соков и фруктов, кислой пищи.

*Поверхностный кариес дифференцируют с гипоплазией эмали*, при которой поверхность зуба гладкая, плотная, дефекты локализуются на разных уровнях симметричных зубов, а не на характерных для кариеса поверхностях коронок зубов.

*Эрозивная форма эндемического флюороза, как и поверхностный кариес*, характеризуется дефектом в пределах эмали. Различия дефектов очевидны. При флюорозе дефекты эмали локализуются как правило на вестибулярных поверхностях передних зубов, иммунных к кариесу. Эрозии, расположенные хаотично на фоне измененной (пятнистой) эмали, отличаются строгой симметричностью поражения, которое не сочетается с кариесом. Таким зубам несвойственна гиперестезия. Поскольку эрозивная форма эндемического флюороза формируется лишь при употреблении воды с очень высоким содержанием фтора (более 3 мг/л), то и признаки флюороза наблюдаются у большинства жителей региона.

***Дифференциальная диагностика среднего кариеса.*** Средний кариес дифференцируют с клиновидным дефектом, который локализуется у шейки зуба, имеет плотные стенки и характерную форму клина, протекает бессимптомно; с *хроническим верхушечным периодонтитом*, который может протекать так же бессимптомно, как и средний кариес: отсутствие болевых ощущений при зондировании по эмалево-дентинной границе, отсутствие реакции на температурные и химические раздражители. Препарирование кариозной полости при среднем кариесе болезненно, а при периодонтите нет, так как пульпа некротизирована. Пульпа зуба при среднем кариесе реагирует на ток силой 2—6 мкА, а при периодонтите — на ток силой более 100 мкА. На рентгенограмме при хроническом верхушечном периодонтите обнаруживается равномерное расширение периодонтальной щели, деструктивные изменения костной ткани в области проекции верхушки корня.

### Лекция № 3

Тема: Лечение кариеса зубов по стадиям. Методы профилактики кариеса зубов.

#### 1.1. Технологические модели по образованию

Время занятия 2 соат	Количество студентов
Вид занятия	Введение новостей по лекции
<p><b>План лекции:</b></p> <p>1. Лечение кариеса в стадии пятна</p> <p>2. Лечение поверхностного кариеса</p> <p>3. Лечение среднего кариеса</p> <p>4. Лечение глубокого кариеса</p> <p>5. Профилактика кариеса</p>	<p><b>Лечение кариеса в стадии пятна.</b> Белое или светло-коричневое пятно является проявлением прогрессирующей деминерализации эмали. Как показали экспериментальные и клинические наблюдения, подобные изменения могут исчезать за счет поступления минеральных компонентов из ротовой жидкости в очаг деминерализации. Указанный процесс получил название <u>«реминерализация эмали»</u>.</p> <p><b>Лечение поверхностного кариеса.</b> Поверхностный кариес является относительным показанием к пломбированию. У детей и подростков поверхностный кариес в большинстве случаев не требует оперативного лечения. Нередко поверхностные дефекты при кариесе, располагающиеся в пределах эмали, не требуют пломбирования. В таких случаях достаточно шлифовать шероховатую поверхность и провести ее обработку средствами, усиливающими реминерализацию .</p> <p><b>Лечение среднего кариеса.</b> При среднем кариесе <u>препарирование кариозной полости</u> является обязательным. Лечение складывается из инструментальной обработки эмали и дентина, образующих стенки и дно кариозной полости, и ее последующего заполнения пломбой или вкладкой. Оперативное иссечение некротизированных и разрушенных в результате кариозного процесса тканей зуба состоит в удалении функционально неполноценных и инфицированных тканей зуба, неспособных к регенерации.</p> <p><b>Лечение глубокого кариеса</b> проводится после обезболивания, путем очищения кариозной полости зуба от размягченного дентина и последующим ее пломбированием. В особо тяжелых случаях, когда болезнь поразила ткани пульпы (нерва зуба), стоматолог может провести депульпирование (удаление мягких тканей пульпы, включая нерв зуба) зуба.</p> <p>Профилактика кариеса заключается в нескольких несложных вещах:</p> <ul style="list-style-type: none"> <li>• сбалансированное питание</li> <li>• соблюдение правил личной гигиены - чистка зубов после каждого приема пищи, использование ирригатора.</li> <li>• профилактические осмотры у своего стоматолога один раз в пол года.</li> <li>• немаловажным фактом сопротивляемости кариесу является общий иммунный фон организма человека. Если организм человека здоров, а режим труда, отдыха и питания соблюден, то шанс получить заболевание кариеса снижается во много раз.</li> </ul>
<b>Задача учебного занятия</b>	Основание профилактики заболеваний кариеса
<b>Методы обучения</b>	Беседа, наглядные пособия по лекции
<b>Вид занятия</b>	общий-коллективный
<b>Наглядные пособия по теме</b>	Учебное пособие, лекционный материал, проектор, компьютер
<b>Обстановка для проведения занятия</b>	Методическая оборудованная аудитория
<b>Мониторинг и критерии оценок</b>	Устный опрос

#### 1.2. Технологическая карта лекционных занятий

Этапы работы	Преподаватель	Студент
--------------	---------------	---------

<b>1.Этапы подготовки (10 минут)</b>	1.Цель занятия 2.Подготовка слайдов по лекционному материалу 3.Литература по теме 1. Боровский Е.В. "Терапевтическая стоматология" М.,2006 г.. 2.Боровский Е.В. ва бошкалар " Терапевтическая стоматология".- М.,2004 3.Камилов Х.П., Мамедова Ф.М. "Даволаш стоматологиядан" рецептура справочниги.- 1995. 4.Боровский Е.В., Баришева Ю.Д., Максимовский Ю.М. "Терапевтическая стоматология".- М.: Медицина, 1998.	Слушает и записывает
<b>2.Введение (15 минут)</b>	<b>1.Цель и задачи лекционного материала:</b> <b>Цель:</b> Осветить этиопатогенез кариеса зубов. Ознакомить с имеющимися классификациями кариеса. <b>Задача:</b> • Обследование больного и разработать план лечения; • Разработать основные синдромы стоматологических заболеваний Составить план лечения и профилактика стом. заболеваний <b>2.Вопросы по теме:</b> <b>1.Методы лечения по течению</b> поверхностного кариеса. <b>2.Применение различных методов</b> в ремтерапии. <b>3.Значение фторированной</b> воды при профилактике кариеса?	Слушают Отвечает на вопросы студентов
<b>3. основной этап (55 минут)</b>	1. Ознакомление темы с показанием слайдов	Слушают и записывают Слушают
<b>4.Заключительный этап 10 минут</b>	1. Заключение. 2. Самостоятельная работа. 3. Домашнее задание.	Слушает и записывает Записывает

### Текст лекции

Деминерализация кариеса в стадии пятна обратима при проведении реминерализующей терапии. Реминерализующую терапию можно проводить в течение 10 дней аппликациями 10 % раствора глюконата кальция, 1-3 % раствора «Ремодента» (средство, которое получают из природного сырья) и фторсодержащими препаратами (фторид натрия 2-4 %). Наиболее эффективно данную процедуру проводить в кресле врача: сначала проводится очистка зуба от налета и пелликулы, затем меловидное пятно обрабатывают слабым раствором кислот (например 40 % лимонная кислота) в течение 1 минуты, после чего промывают водой и наносят раствор 10 % глюконата кальция или гидрохлорида кальция с помощью аппликации или электрофореза в течение 15 минут с добавлением свежего раствора каждые пять минут. Для белых непигментированных пятен прогноз благоприятен, при условии оптимизации гигиены полости рта. Лечение поверхностного, среднего и глубокого кариеса проводится препарированием (удалением поражённых тканей) с последующим замещением, пломбированием кариозной полости.

### Этапы обработки кариозной полости

1. Определение окклюзионных точек.
2. Анестезия зуба (апликационная, инфильтрационная, проводниковая, наркоз).
3. Очистка зуба от пищевого налёта с помощью щётки и пасты или стоматологических пескоструев (Air flow и др.)
4. Наложение изолирующей системы по ситуации (коффердам, OptiDam и др.)
5. Препарирование кариозной полости бормашиной. Удаление нависающих краёв эмали, некрэктомия (полное удаление размягчённого инфицированного дентина), формирование полости для лучшей фиксации пломбы. В зависимости от применяемого пломбировочного материала, метода адгезии и пр. существуют разные методы формирования полости. При глубоком кариесе область дна препарировуют вручную стоматологическими «экскаваторами», чтобы исключить перфорацию (вскрытие) пульпы или на малых оборотах.
6. Антисептическая (медикаментозная) обработка кариозной полости проводится с помощью 2 % водного раствора хлорексидина или гелем на его основе, так же в некоторые кондиционирующие гели входят уже антисептики.
7. В случае глубокой кариозной полости на её дно помещают лечебные прокладки или прокладки из стеклоиономерных цементов.
8. В зависимости от вида, вносимого материала, проводят обработку кариозной полости с помощью праймера,

адгезива. При использовании адгезива 4, 5 поколения сначала проводят кондиционирование эмали и дентина 20 % или 37 % фосфорной кислотой, 6,7,8 поколения адгезивных систем относятся к самопротравливающим.

9. Нанесение дентального адгезива.

10. Пломбирование кариозной полости пломбой или вкладкой из композитных материалов, металлокомпозиций (амальгамы) или керамики. В случае композитных и керамических материалов удаётся восстановить цвет зуба.

11. Пришлифовка окклюзионных контактов, полировка пломбы.

В редких случаях приходится выполнять депульпацию (удаление нерва) зуба.

Раннее лечение кариеса пломбированием позволяет сохранить зуб здоровым дольше, поскольку при этом приходится препарировать (разрушать) меньшую его часть. При сильно разрушенных зубах приходится устанавливать коронку.

### **Лечение кариеса зубов в домашних условиях**

Если Вы находитесь дома, у Вас болит зуб и наблюдается припухлость лица или челюсти:

- прикладывайте лед на внешнюю часть щеки (ни в коем случае нельзя прикладывать горячую грелку);

примите безрецептурное болеутоляющее средство, например:

- ацетаминофен (Тайленол или Панадол);

- ибупрофен - Advil или Motrin, и напроксен - Aleve или Naprosyn).

- аспирин, который также снимает припухлость, но имеет некоторые противопоказания. Его нельзя принимать беременным, людям у которых кровоточат десны и лицам, которым еще не исполнилось 20 лет.

Внимательно прочитайте инструкцию по применению безрецептурных препаратов.

Немедленно обратитесь за помощью к специалисту, если острая боль не проходит на протяжении нескольких часов, и Вам не удалось устранить ее в домашних условиях.

**Лечение кариеса в стадии пятна.** Белое или светло-коричневое пятно является проявлением прогрессирующей деминерализации эмали. Как показали экспериментальные и клинические наблюдения, подобные изменения могут исчезать за счет поступления минеральных компонентов из ротовой жидкости в очаг деминерализации. Указанный процесс получил название *«реминерализация эмали»*. Доказана способность зубных тканей к восстановлению в начальных стадиях кариеса, что обеспечивается главным минеральным веществом зуба — кристаллом гидроксиапатита, изменяющего свою химическую структуру. При потере части ионов кальция и фосфора в благоприятных условиях гидроксиапатит может путем диффузии и адсорбции этих элементов из слюны восстанавливаться до исходного состояния. При этом может происходить также новообразование кристаллов гидроксиапатитов из адсорбированных зубными тканями ионами кальция и фосфата. *Реминерализация* возможна только при определенной степени поражения зубных тканей. Предел поражения определяется сохранностью белковой матрицы. Если белковая матрица сохранена, то в силу присущих ей свойств она способна соединяться с ионами кальция и фосфата. В дальнейшем на ней образуются кристаллы гидроксиапатита. При начальном кариесе (стадия белого пятна), при частичной потере минеральных веществ эмалью (деминерализация) образуются свободные микропространства, но сохраняется белковая матрица, способная к реминерализации. Повышенная проницаемость эмали в стадии белого пятна обуславливает проникновение в участок деминерализации ионов кальция, фосфатов, фторидов из слюны или искусственных реминерализирующих растворов с образованием в ней кристаллов гидроксиапатита и заполнением микропространств кариозного очага в эмали.

Однако следует заметить, что проницаемость различных участков эмали зуба неодинакова из-за ее неоднородной структуры. Наибольшей проницаемостью обладает пришеечная область, фиссуры, ямки и, конечно, дефекты эмали зуба. Наименее проницаем поверхностный слой эмали, средние слои значительно больше. На проницаемость огромное влияние оказывают концентрация и температура реминерализирующего раствора, а также способность кристалла гидроксиапатита к ионному обмену и адсорбции других веществ.

Проникновение веществ в эмаль происходит в 3 этапа:

1) перемещение ионов из раствора в гидратный слой кристалла;

2) из гидратного слоя на поверхность кристалла;

3) с поверхности кристалла гидроксиапатита в различные слои кристаллической решетки — внутрикристаллический обмен. Если первый этап длится минуты, то третий—десять дней.

Пелликула, мягкий зубной налет и зубная бляшка препятствуют поступлению в эмаль необходимых макро- и микроэлементов, затрудняют процессы реминерализации эмали зуба. Всем пациентам, не взирая на возраст, необходимо перед аппликационной реминерализирующей терапией провести тщательную профессиональную гигиену полости рта: удалить зубной налет, провести шлифование и полирование всех поверхностей зубов, пломб, ортопедических конструкций щетками с абразивными пастами, резинками, штрипсами до ощущения

гладкости зубов пациентом (языковый тест). Качество проведения профессиональной гигиены врач-стоматолог определяет с помощью стоматологического углового зонда, ватного хлопкового валика или жгутика, которые должны скользить по поверхности зубов. Только профессиональная гигиена полости рта позволит добиться динамического равновесия процессов де- и реминерализации, активизировать процесс реминерализации и минерализации. Динамическое равновесие процессов ре- и деминерализации в полости рта обеспечивает гомеостаз зубных тканей. Нарушение этого равновесия в сторону превалирования процесса деминерализации и снижения интенсивности процессов реминерализации рассматриваются как важное звено в цепи патогенетических механизмов развития кариеса. Известно, что фтор при непосредственном воздействии на эмаль зуба способствует восстановлению ее структуры. Доказано, что не только в период энамелогенеза, но и после прорезывания зуба в поверхностных слоях эмали образуется устойчивый к действию агрессивных факторов полости рта фторapatит. Установлено, что фтор способствует ускорению осаждения в эмали кальция в виде фторapatита, характеризующегося весьма высокой стабильностью. Реминерализующую терапию кариеса зубов осуществляют различными методами, в результате чего происходит восстановление поверхностного слоя пораженной эмали. В настоящее время создан ряд препаратов, в состав которых входят ионы кальция, фосфора, фтора, обуславливающих реминерализацию эмали зуба. Наиболее широкое распространение получили 10% раствор глюконата кальция, 2% раствор фтористого натрия, 3% ремодент, фторсодержащие лаки и гели.

*До сегодняшнего дня остается популярной методика восстановления эмали Леуса-Боровского:* Поверхности зубов тщательно очищают механически от зубного налета щеткой с зубной пастой. Затем обрабатывают 0,5-1 % раствором перекиси водорода и высушивают струей воздуха. Далее на участок измененной эмали накладывают ватные тампоны, увлажненные 10% раствором глюконата кальция на 20 минут; тампоны меняют через каждые 5 минут. Затем следует аппликация 2—4% раствором фторида натрия на 5 минут. После завершения процедуры не рекомендуется принимать пищу в течение 2 часов. Курс **реминерализующей терапии** состоит из 15—20 аппликаций, которые проводят ежедневно или через день. Эффективность лечения определяется по исчезновению или уменьшению размера очага деминерализации. Для более объективной оценки лечения может быть использован метод окрашивания участка 2% раствором метиленового синего. При этом по мере реминерализации поверхностного слоя пораженной эмали интенсивность ее прокрашивания будет уменьшаться. В конце курса лечения рекомендуется использовать фтористый лак, который наносят на тщательно высушенные поверхности зубов кисточкой, разовая доза не более 1 мл, обязательно в подогретом виде. В результате проведенного лечения белое пятно полностью может исчезнуть, восстанавливается естественный блеск эмали. Характер восстановления очага полностью зависит от глубины изменений в участке патологического процесса. При начальных изменениях эффект от лечения заметен сразу. При более выраженных изменениях, что клинически характеризуется значительной площадью поражения, а морфологически — разрушением органической матрицы, полной реминерализации добиться не удается.

*В.К. Леонтьев предложил использовать для аппликаций 1—2% гель фторида натрия на 3% агаре.* После профессиональной очистки зубов разогретый на спиртовке гель кисточкой наносят на высушенные зубы. Через 1—2 минуты он застывает в виде тонкой пленки. Курс лечения — 5—7 аппликаций. Эффективность этого способа значительна. После одного курса лечения пятна уменьшаются в 2—4 раза. Через год они вновь могут несколько увеличиться, однако после повторного курса лечения уменьшаются в 4—5 раз по сравнению с исходным состоянием.

В последние годы для реминерализующей терапии предложен ремодент. В состав сухого препарата ремодента входит кальций 4,35%; магний 0,15%; калий 0,2%; натрий 16%; хлор 30%; органические вещества 44,5% и др.; выпускается в виде белого порошка, из которого готовят 1-2-3% растворы. Особенностью ремодента, используемого при лечении начального кариеса, является то, что в его составе практически отсутствует фтор, а противокариозное действие в первую очередь связано с замещением вакантных мест кальция и фосфата в кристаллах гидроксиapatита и образованием новых кристаллов. Р.П. Растина с успехом применяла 3% раствор ремодента для аппликаций. При острых формах кариеса полное исчезновение пятен отмечено в 63%, стабилизация процесса — в 24% случаев. Лечение ремодентом проводится следующим образом: поверхности зубов тщательно механически очищают от зубного налета щеткой, затем обрабатывают 0,5% раствором перекиси водорода, высушивают струей воздуха. Далее на участки измененной эмали накладываются ватные тампоны, увлажненные реминерализующим раствором на 20—25 минут, тампоны меняются каждые 4—5 минут. Курс лечения 15—20 аппликаций.

*В.К.Леонтьев и В.Г.Сунцов разработали способ лечения начального кариеса кальцийфосфатсодержащим гелем с pH=6,5—7,5 и 5,5.* Готовят гели на основе хлорида кальция и гидрофосфата натрия. Нейтральный гель предназначен для лечения начального кариеса. Исключения составляют пятна больших размеров с резконарушенной проницаемостью и участком размягчения в центре. Такие пятна лечат кислым (pH=5,5) гелем. Кислая среда геля приводит к устранению пораженных тканей в центре пятна, которые уже неспособны к реминерализации, тогда как другая часть пятна, которая еще может минерализоваться, подвергаясь достаточному воздействию минеральных компонентов геля, восстанавливается. Указанный гель содержит ионы кальция и фосфата в таком же соотношении, в каком эти элементы находятся в слюне (1:4). При этом количество кальция и фосфата в геле в 100 раз превышает таковое в слюне. Состояние геля препятствует взаимодействию



кальция с фосфатом и выпадению осадка. Лечение проводится следующим образом: поверхности зубов механически очищают от зубного налета щеткой или проводят профессиональную гигиену полости рта, затем обрабатывают зубы 0,5% раствором перекиси водорода, высушивают струей воздуха. Гель кисточкой наносят на все поверхности зубов, высушивают в течение 1-2 минут. Курс лечения 10 процедур.

Гели могут использоваться как зубные пасты для вечерней третьей чистки зубов в течение 20—30 дней (флюодент, эльмекс, флюо-каль) или в виде аппликаций, курс лечения 15—20 процедур. Лечение проводится следующим образом: поверхности зубов механически очищают от зубного налета щеткой с зубной пастой или проводится профессиональная гигиена полости рта, затем все поверхности зубов просушиваются теплой воздушной струей или ватными тампонами. Зубы изолируются от ротовой жидкости сухими хлопковыми валиками, затем на все поверхности кисточкой наносится гель, который удерживается 15—20 минут. Курс лечения 15—20 процедур. Удобно аппликацию геля проводить с помощью одноразового полиуретанового или воскового шаблона, когда гель тонким слоем наносится на дно шаблона, который аккуратно устанавливается на зубы и удерживается 15—20 минут. Данный метод лечения даже при гиперсаливации позволяет пациенту чувствовать себя комфортно. Для оптимизации и интенсификации реминерализующей терапии целесообразно проводить обучение пациента рациональной гигиене полости рта с последующим контролем, чтобы закрепить навыки правильной чистки зубов. Для самоконтроля может служить чувство гладкости зубов, которую пациент получает после профессиональной гигиены полости рта. Именно чувство гладкости зубов в домашних условиях определяет пациенту время, технику и качество чистки зубов, а главное является действенной мотивацией к выполнению гигиенического ритуала.

В домашних условиях, как правило, детям и беременным женщинам с декомпенсированной и субкомпенсированной формами кариеса целесообразно пользоваться магнитной зубной щеткой, 2 раза в день, утром после завтрака и вечером перед сном, в течении 3—4 минут. Магнитная зубная щетка ускоряет процесс очищения зубов, дает высокое качество гигиены и длительное чувство гладкости зубов за счет открепления микроорганизмов с поверхности эмали, способствует уменьшению отека, гиперемии и кровоточивости десен. Магнитная зубная щетка может быть использована с лечебной и профилактической целями пациентами с воспалительными заболеваниями пародонта, кариесом зубов (на этапах санации полости рта), при хронических и острых заболеваниях слизистой оболочки полости рта.

Высокий реминерализующий эффект дает 12-дневный курс последовательно используемых в виде аппликаций средств:

- кашицы глюконата кальция — 7 дней,
- фторсодержащего геля — 5 дней (зльгифлуор, элюгель, сенсигель, эльгидиум, эльмекс, флюодент, флюокаль).

Последнее посещение врача-стоматолога завершается покрытием всех поверхностей зубов фторсодержащим лаком (фторлак, бифлюорид-12). Ю.М.Максимовский предложил десятидневный курс реминерализующей терапии, последовательно используя различные реминерализующие средства в виде аппликаций:

- 3% раствора ремодента — 2 дня,
- кашицы глицерофосфата кальция — 4 дня,
- 1 % раствора фторида натрия — 3 дня,
- фтористого лака — 1 раз, в конце курса лечения.

Важной составной частью лечения очага деминерализации является строгое соблюдение правил ухода за полостью рта, цель которого — не допустить образования и длительного существования зубного налета на месте бывшего участка деминерализации. Кроме того, необходимо убедить пациента следить за характером питания: уменьшить употребление углеводов и исключить их в промежутках между приемами пищи. Коричневые и черные пятна характеризуют стадию стабилизации кариозного процесса. Пигментированные пятна протекают бессимптомно. Кроме косметического дефекта и подозрения пациента на наличие кариозной полости жалоб нет. Представляют интерес данные Р.Г.Синицина, объясняющие причину пигментации кариозной полости. Им установлена возможность накопления в эмали и дентине тирозина и его превращение в пигмент - меланин. Этот процесс происходит при, видимо, неповрежденном наружном слое эмали, хотя замечено, что в центре пятна имеет место понижение микротвердости и увеличение проницаемости, в частности, для радиоактивного кальция.

Клинические и экспериментальные исследования показали, что реминерализующая терапия при таких изменениях малоэффективна. Как правило, такие поражения протекают длительно и могут превращаться в кариозные полости с нарушением дентиноэмалевого соединения через несколько лет. При незначительных очагах пигментации эмали зуба проводится динамическое наблюдение. При наличии обширного участка

пигментации можно проводить препарирование твердых тканей зуба и пломбирование, не дожидаясь образования полости. В большинстве случаев показано шлифование пигментированного участка с последующим проведением реминерализующей терапии. Общая этиопатогенетическая терапия кариеса зубов назначается индивидуально, исходя из интенсивности поражения и характера течения патологического процесса.

**Лечение поверхностного кариеса.** Поверхностный кариес является относительным показанием к пломбированию. У детей и подростков поверхностный кариес в большинстве случаев не требует оперативного лечения. Нередко поверхностные дефекты при кариесе, располагающиеся в пределах эмали, не требуют пломбирования. В таких случаях достаточно шлифовать шероховатую поверхность и провести ее обработку средствами, усиливающими реминерализацию. Однако при локализации кариозного очага в естественных углублениях (фиссурах) или на контактных поверхностях препарирование полости и ее последующее пломбирование обязательны. Для этой цели показаны современные композитные материалы химического или светового отверждения. Особенностью пломбирования полостей при поверхностном кариесе является то, что пломбу можно накладывать без изолирующей прокладки.

**Лечение среднего кариеса.** При среднем кариесе препарирование кариозной полости является обязательным. Лечение складывается из инструментальной обработки эмали и дентина, образующих стенки и дно кариозной полости, и ее последующего заполнения пломбой или вкладкой. Оперативное иссечение некротизированных и разрушенных в результате кариозного процесса тканей зуба состоит в удалении функционально неполноценных и инфицированных тканей зуба, неспособных к регенерации. Как и всякое вмешательство, оперативная обработка твердых тканей зубов должна проводиться безболезненно. Лечение среднего кариеса сводится к соблюдению общих принципов и этапов препарирования и пломбирования зубов.

### **Лечение глубокого кариеса**

**Лечение глубокого кариеса** проводится после обезболивания, путем очищения кариозной полости зуба от размягченного дентина и последующим ее пломбированием. В особо тяжелых случаях, когда болезнь поразила ткани пульпы (нерва зуба), стоматолог может провести депульпирование (удаление мягких тканей пульпы, включая нерв зуба) зуба.

При лечении глубокого кариеса используют, помимо самого пломбировочного материала, различные антисептики, лечебные кальцийсодержащие прокладки, изолирующие фторсодержащие герметики.

Если лечение провести вовремя и квалифицированно, то даже при сильных разрушениях дентина возможно сохранение живого зуба и дальнейшая его реставрация с возвращением основных функций.

Исходя из современных представлений о возникновении кариеса зубов, его профилактика может осуществляться по двум направлениям:

- устранение кариесогенной ситуации в полости рта
- повышение кариесрезистентности тканей зуба

#### **Основными мерами профилактики кариеса зубов являются:**

- регулярный уход за полостью рта;
- снижение потребления сахара;
- использование фторсодержащих зубных паст;
- соблюдение правильной технологии чистки зубов;
- использование растворов 0,1-0,2 % хлоргексидина для ежедневного полоскания полости рта или зубных паст с хлоргексидином;
- употребление ксилита не менее 3 раз в день после еды в виде содержащих ксилит жевательных резинок;
- профилактический осмотр у стоматолога не менее 1 раза в полгода.

Однако следует заметить, что в живой природе ни одно животное, кроме человека, не чистит целенаправленно зубы и обычно не страдает от кариеса.

Важную роль для устранения кариесогенной ситуации имеет оздоровление организма, соблюдение хорошей гигиены полости рта, устранение зубочелюстных деформаций (скученность зубов), а также проведение специальных мероприятий:

#### **Запечатывание фиссур и слепых ямок**

Запечатывание (герметизация) фиссур и слепых ямок специальными текучими полимерами (композиты на основе метакрилата, полиуретана) защищает наиболее вероятные места образования кариеса (фиссуры) и снижает простот кариеса до 90 %.

#### **Коррекция диеты**

Одним из основных факторов риска развития кариеса считается наличие сахаров в диете. Перспективным направлением профилактики является ограничение углеводов в рационе детей и замена сахара некариесогенными продуктами (сорбит, ксилит) в детских пищевых смесях и кондитерских изделиях. Молоко и некоторые сорта сыра также способствуют реминерализации эмали. Использование «жевательных резинок» (особенно с ксилитом) также имеет свою положительную роль. Во-первых, жевательная резинка удаляет остатки пищи и, частично, зубной налёт с фиссур зубов; во-вторых, акт жевания приводит к выделению большого количества слюны.

Для профилактики кариеса В. К. Леонтьевым была предложена «культура потребления углеводов»:

- не есть сладкого на ночь;
- не употреблять сладкое как последнее блюдо;
- не есть сладкое между приёмами пищи.

При нарушении этих правил необходимо прополоскать рот или почистить зубы.

### **Гигиена полости рта**

Гигиена полости рта играет важную роль в профилактике таких заболеваний, как кариес, гингивит, пародонтит. Своевременное удаление зубного налета не только останавливает кариозный процесс, но и приводит к излечению гингивитов.

### **Фторирование**

Фтор имеет очень сильно выраженный противокариозный эффект, который объясняется замещением гидроксильной группы (ОН-) гидроксиапатита эмали на фтор (F-). Некоторые авторы приводят данные о том, что фтор также подавляет кислотообразующие бактерии. Наиболее выраженный эффект наблюдается при оптимальном его поступлении в организм в период развития, минерализации и последующего созревания зубов, то есть в детском возрасте. Самым радикальным и эффективным методом считается фторирование воды (до концентрации 1 мг/л), что приводит к снижению кариеса на 30-50 %. ВОЗ рекомендовала провести фторирование воды во всех странах. Хотя надо учитывать, что высокое количество фтора (больше чем 1 мг/л) может привести к флюорозу.

Наряду с введением фтора внутрь применяют также местные аппликации фтора 1-2 % фторидом натрия или фторидом олова, нанесением фторсодержащих лаков (фторлак).

Исследование на животных, проведенное в 1991 году организацией National Toxicology Program, утверждало, что фтор повышает риск возникновения остеосаркомы у крыс-самцов. В том же году ученые National Cancer Institute обнаружили рост случаев заболевания у мужчин моложе 20 лет, проживающих в районах, где производится фторирование воды. В 2001 году Elise Bassin (Harvard School of Dental Medicine) провела исследование заболеваемости остеосаркомой среди детей в возрасте до 20 лет. Среди мальчиков, употреблявших воду с содержанием фтора от 30 до 90 % от нормативов Center for Disease Control and Prevention риск возникновения остеосаркомы в 5 раз превышал аналогичный показатель у контрольной группы, употреблявшей нефторированную воду. При уровне фторирования 100 % и выше этот показатель увеличивался до 7 раз. Наибольшая взаимосвязь этих факторов наблюдалась у мальчиков в возрасте от 6 до 8 лет. Это исследование под давлением её научного руководителя Chester Douglass (издателя журнала по вопросам фторирования, спонсируемого компанией Colgate, производящей фторсодержащие зубные пасты) не было опубликовано до 2005 года.

### **Перспективные методы профилактики кариеса**

В последнее время ведутся работы над использованием **гелий-неоновых лазеров** для профилактики кариеса. Исследования показали, что низкоинтенсивный монохроматический красный свет гелий-неонового лазера повышает плотность и стойкость эмали, оказывает антибактериальный эффект, активизирует защитные механизмы организма. К примеру, при декомпенсированной форме кариеса показана экспозиция каждого зуба в области шейки на 3 секунды по 10-15 процедур 3 раза в год.

Также ведутся работы над созданием **вакцин против Str. mutans**, который является основным виновником кариозного процесса.

### **Лекарственные средства**

По АТС выделяют следующие лекарственные средства для лечения и профилактики кариеса

- A01AA Препараты для профилактики кариеса
- A01AB Противомикробные препараты для местного применения при заболеваниях полости рта
- A01AD Прочие препараты для местного применения при заболеваниях полости рта.

Говоря о лечении кариеса, следует не забывать и о его профилактике. Ведь, как известно, болезнь всегда легче предупредить, чем лечить.

Профилактика кариеса заключается в нескольких несложных вещах:

- сбалансированное питание
  - соблюдение правил личной гигиены - чистка зубов после каждого приема пищи, использование ирригатора.
  - профилактические осмотры у своего стоматолога один раз в пол года.
  - немаловажным фактом сопротивляемости кариесу является общий иммунный фон организма человека.
- Если организм человека здоров, а режим труда, отдыха и питания соблюден, то шанс получить заболевание кариеса снижается во много раз.

Одной из важных и распространенных мер по профилактике кариеса (особенно в детском возрасте) является такая процедура, как [герметизация фиссур](#), с помощью которой на жевательной поверхности зубов специальным материалом запечатываются глубокие бороздки (фиссуры), что предотвращает развитие так называемого [фиссурного кариеса](#).

Учитывая индивидуальные особенности полости рта, целесообразно чистить зубы так называемым «стандартный метод», который сочетает горизонтальные, вертикальные и круговые движения. Точность и тщательность выполнения процедуры чистки зубов являются определяющими факторами эффективности гигиены полости рта. И следовательно вы должны следовать ниже следующим правилам чистки зубов.

Чистку зубов обеих челюстей целесообразно проводить по определенной схеме: визуально каждая челюсть делится на шесть сегментов : по 2 фронтальных (резцы, клыки), премоляры, моляры, справа и слева. Чистку зубов можно начать с вестибулярной стороны моляров справа или слева на верхней челюсти и продолжать до противоположной стороны, затем очистить жевательную поверхность зубов и завершить чистку на небной поверхности зубов. В той же последовательности чистят зубы нижней челюсти. Все поверхности зубов каждого сегмента челюсти необходимо чистить не менее чем 10 –ю парными движениями щетки. Время чистки зубов должно составлять не менее 3-4 минут.

Расположите головку зубной щетки под углом 45° к линии десны.

Делайте короткие круговые движения, почти не передвигая концы щетинок. При этом длинные внешние щетинки будут удалять налет из-под десневой линии и между зубами.

Для чистки внутренних поверхностей передних зубов поверните зубную щетку как показано на рисунке, производя аналогичные круговые движения.

Снова делая круговые движения, удалите налет со всех внешних поверхностей зубов. При этом длинные щетинки будут очищать межзубные промежутки.

Для удаления налета с задних поверхностей дальних зубов используйте зубную щетку как показано на рисунке.

Движениями вперед-назад очистите жевательные поверхности верхних и нижних моляров (самых дальних зубов).

### **Предметы гигиены полости рта.**

Зубные щетки.

Без зубной щетки не проводится эффективно гигиенические мероприятия. В настоящее время существует множества моделей зубных щеток. Лучше всего использовать зубные щетки с искусственной щетиной, для этого сравним зубные щетки из искусственного волокна и натуральной щетиной.

Натуральная щетина	Искусственное волокно
Имеет срединный канал	Канал отсутствует
Щетина с заусенцами, поверхность пористая	Гладкая поверхность
Конец щетины при обработке расслаивается	Конец волоска закруглен

Эффективность их использования, а следовательно и правильный их выбор зависят от так называемой жесткости щетинок: очень жесткие, жесткие, средней жесткости, мягкие, очень мягкие. Важное значение в конструкции щетки имеет частота кустопасадки. Оптимальное расстояние между кустами считают 2,2-2,5. параллельная

форма кустопасадки – наиболее простая и эффективная. щетки с густой кустопасадкой затрудняет их гигиеническое содержание, а также снижает очищающий эффект. Главная функциональная часть зубной щетки – головка.

Поэтому необходимо учитывать размер головки. Для детей длина рабочей части щетки-18-25 мм, ширина-7-9мм, а для взрослых длина 23-30, ширина-7.5-11мм.

Зубная щетка легко загрязняется , поэтому ее нужно содержать в абсолютной чистоте.

После чистки зубов щетку промыть тщательно в проточной воде с мылом.

Поставить в стакан щетиной вверх.

Щетку необходимо менять раз в месяц, так как сама щетка изнашивается, что уменьшает чистящий эффект и ведет к накоплению микроорганизмов- рассадник инфекций. Однако даже тщательное соблюдение гигиены полости рта с использованием лишь зубной щетки не позволяет добиться хорошего очищения от налета боковых поверхностей зубов и межзубных промежутков. Поэтому необходимо использовать и другие средства: зубные нити (флоссы), зубочистки, специальные стоматологические зубные щетки, межзубные стимуляторы, ирригаторы полости рта, ершики.

Зубные пасты.

Зубные пасты обычно состоят из абразивного наполнителя (химически осажденный мел, дикальций фосфат, пирофосфат), связующего компонента (глицероль, натриевая соль); поверхностно активных веществ (ализариновое масло, обладающих высокой пенообразующей активностью); антисептика и отдушки. Кроме того в их составе могут входить лечебно профилактические добавки: соли, экстракты лекарственных растений, микроэлементы, ферменты.

Зубные пасты подразделяются на гигиенические и лечебно профилактические.

Гигиенические зубные пасты.

Оказывают только очищающее и освежающее действие и не содержат специальных лечебных и профилактических компонентов. Наиболее распространенная зубная паста «Апельсиновая», «Мятная», «Семейная». Также выпускаются пасты с более выраженным антисептическим действием это такие как : «Олимп», «Московская», «БАМ».

Детские гигиенические зубные пасты : «Ну, погоди», «Карлсон», «Буратино», обладают хорошими вкусовыми качествами за счет приятных отдушек, что является их главной особенностью, так как помогает приучить детей к чистке зубов.

Лечебно-профилактические зубные пасты.

В их состав кроме выше сказанных компонентов также входят, содержат биологически активные добавки: витамины, экстракты, настои лекарственных растений, соли микроэлементы , ферменты. Эти пасты предназначены для повседневного ухода за полостью рта с профилактической и гигиенической целями, так и для профилактики кариеса, заболеваний пародонта, не кариозных поражений, заболеваний слизистой оболочки полости рта.

Все лечебно- профилактические зубные пасты делятся, в зависимости от входящих в их рецептуру биологически активных веществ, на 5 групп:

Пасты, содержащие растительные препараты

Солевые зубные пасты

Зубные пасты, содержащие ферменты

Зубные пасты, содержащие различные биологически активные добавки

Противокариозные зубные пасты

Пасты, содержащие растительные препараты.

Пасты из этой группы улучшают обменные процессы, регенерацию тканей, способствуют уменьшению кровоточивости десен, обладают прекрасными дезодорирующими свойствами.

Зубная паста «Лесная» содержит 5% хвойно – каротиновой массы. В ней содержится хлорофилл, каротин, аскорбиновая кислота, токоферол, бальзамические смолы. Благодаря этому комплексу паста оказывает весьма благоприятное влияние на ткани десны, способствует прекращению кровоточивости десен, активизирует процессы регенерации слизистой полости рта.

Зубная паста «Новинка» - одна из лучших отечественных паст как по гигиеническим (очищающим) и вкусовым свойствам, так и по лечебному воздействию на ткань полости рта. Она содержит: каротин, витамины С и К, токоферол, хлорофилл. Паста оказывает хорошее очищающее действие, способствует уменьшению воспалительных процессов в пародонте, устраняет кровоточивость и повышает регенераторную активность слизистой оболочки полости рта.

Зубная паста «Ромашка» содержит водно – спиртовые настои зверобоя и ромашки, оказывает противовоспалительное, антисептическое и вяжущее действие, имеет хорошие очищающие и вкусовые свойства.

Зубная паста «Спутник» содержит экстракт шпината и водно – спиртовой настой эвкалипта. В экстракте шпината в значительном количестве витамины С и Р, хлорофилл. В состав настоя эвкалипта входят эфирные масла и дубильные вещества. Паста оказывает хорошее лечебно – профилактическое действие на слизистую оболочку полости рта и пародонта.

Детская зубная паста «Буратино» содержит экстракты ромашки, тысячелистника и гвоздики, обладает выраженным противовоспалительным действием, рекомендуется при гингивитах.

Детская зубная паста «Щелкунчик» готовится на основе экстракта календулы, главным компонентом является каротин, ликонин, эфирные масла, органические кислоты. Паста оказывает выраженное противовоспалительно действие, обладает фитинцидными свойствами.

Зубная паста «Paradontax» - зубная паста, изготовленная на основе природных веществ, предупреждает развитие кровоточивости и воспаления десен, тормозит развитие бактерий, не нарушая нормальной микрофлоры полости рта, нейтрализует кислотные продукты расщепления сахаров, способствует укреплению десен и зубов, дает длительное ощущение чистоты и свежести. В состав пасты входят: мята перечная, мирт, шалфей, ромашка, ратания, бикарбонат натрия, что позволяет использовать данную пасту для профилактики и лечения воспалительных заболеваний пародонта.

Из всего выше сказанного можно сделать вывод о том, что лечебно – профилактические пасты рекомендуются для широкого использования в комплексном лечении заболеваний пародонта и слизистой оболочки полости рта.

Зубные пасты, содержащие ферменты.

Эти пасты относятся к средствам гигиены с высоким очищающим действием, они растворяют мягкий зубной налет, остатки пищи, никотиновый налет, улучшая тем самым гигиеническое состояние полости рта.

Зубная паста «Бело – розовая» содержит комплекс протеолитических ферментов, хорошо растворяющих мягкий зубной налет., также уменьшает воспалительные явления в пародонте и слизистой оболочке полости рта.

Зубная паста «Особая», помимо ферментов, содержит вещества, способствующих удалению не только пищевых остатков, мягкого зубного налета, но и никотинового налета у курильщиков. Повышенное очищающее действие пасты связано со способностью ферментов растворять белково – липидные основы мягких зубных отложений, не влияя отрицательно на эмаль зуба.

Зубная паста «Улыбка» содержит уродан, сернокислый магний и перекись магния, все эти компоненты способны растворять мягкие зубные отложения, оказывая хорошее очищающее и противовоспалительное действие.

Зубная паста «Чародейка» содержит в своем составе помимо ферментов водно – спиртовой настой крапивы и поливинилпирролидон, хорошо снимающий мягкий и пигментированный налет. паста способствует уменьшению воспалительных явлений в пародонте.

Из этого следует зубные пасты, содержащие ферменты рекомендуется применять для гигиены полости рта при лечении заболеваний пародонта и слизистой оболочки полости рта в фазу обострения.

Зубные пасты, содержащие биологически активные добавки.

Эти пасты обладают противовоспалительным и регенераторным действием, что позволяет применять их при лечении гингивита, пародонтита и других заболеваний слизистой полости рта.

Зубная паста «Прима» в ее состав включен витамин B5, она обладает противовоспалительным и регенераторным действием.

Зубная паста «Бороглицериновая» содержит 10 % бороглицерина, что обеспечивает ей активное антисептическое, бактериостатическое, бактерицидное, фунгистатическое и фунгицидное действия. Пасту целесообразно применять при острых и хронических кандидозах, стоматитах, глосситах и хейлитах, а также при воспалительных заболеваниях пародонта (гингивитах, пародонтитах и идиопатических заболеваниях пародонта)

Зубная паста «Ягодка» содержит 7% бороглицерина, что также обеспечивает антисептическое действие по отношению золотистому стафилококку.

Ее рекомендуется применять 3-4 раза в день при лечении кандидоза.

Противокариозные зубные пасты.

Эти пасты укрепляют минеральные ткани зуба и предупреждают образование зубного налета. Это достигается введением в состав зубных паст соединений Фтора, Фосфора и Кальция. В зубных пастах для насыщения твердых тканей зуба ионами фтора необходимо использовать слабые концентрации фтора, не превышающие 2% в тубе. Эффективно действуют зубные пасты, содержащие 1-3 мг фтора в 1г пасты.

Исследования кариеспрофилактического действия фторсодержащих зубных паст показали, что их применение снижает прирост кариеса у детей на 15–35%.

Противокариозное действие зубных паст объясняется прежде всего тем, что фториды, применяемые местно, увеличивают резистентность эмали к неблагоприятным воздействиям.

Проникновение фтора в структуру эмали создает более прочную систему фтороapatита, способствует фиксации фосфор-но-кальциевых соединений в твердых тканях зуба, кроме того, препараты фтора подавляют рост микрофлоры мягкого зубного налета.

Наиболее активно Противокариозное действие фтора и паст, содержащих его, проявляется в период созревания эмали зубов, т.е. в детском возрасте. Позднее противокариозная эффективность фторсодержащих паст значительно снижается. Таким образом, целесообразно использовать их для предупреждения кариеса зубов, преимущественно в детском возрасте.

## Лекция № 4

**Тема: Некариозные поражения твёрдых тканей зубов в период их формирования. Этиология. Классификация. Клиника и методы профилактики.**

### 1.1. Технологические модели по образованию

Время занятия 2 соат	Количество студентов
Вид занятия	Введение новостей по лекции
<p><b>План лекции:</b></p> <p><b>1. Некариозные поражения твёрдых тканей зубов в период их формирования. (Гипоплазия, флюороз, гиперплазия). Этиология. Классификация.</b></p> <p><b>2. Клиника.</b></p> <p><b>3. Гипоплазия эмали зубов.</b></p> <p><b>4. Лечение и профилактика некариозных поражений зубов, в период их формирования.</b></p>	<p><b>Классификация некариозных поражений зубов (Фёдоров Ю.А., 1998)</b></p> <p><u>1. Патология твёрдых тканей зубов, возникшая в период их развития.</u></p> <p>1.1. Гипоплазия эмали зубов. 1.2. Гиперплазия эмали зубов. 1.3. Флюороз зубов. 1.4. Наследственные нарушения развития тканей зубов. 1.5. Медикаментозные и токсические нарушения развития тканей зубов.</p> <p><u>2. Патология твёрдых тканей зубов, возникшая после их прорезывания.</u></p> <p>2.1. Патологическая стираемость зубов. 2.2. Клиновидные дефекты зубов. 2.3. Эрозия зубов. 2.4. Медикаментозные и токсические нарушения развития тканей зубов. 2.5. Травма зубов. 2.6. Некроз твёрдых тканей зубов.</p> <p><b>Гипоплазия эмали</b> — порок её развития, наступающий в результате нарушения обменных процессов в развивающемся зубе и проявляющийся в количественном и качественном нарушении строения зуба, как нарушение минерализации при её формировании.</p> <p>Гиперплазия зубов проявляется в избыточном образовании ткани зуба, которое называют эмалевыми каплями или эмалевыми жемчужинами. Происхождение их связывают с процессом дифференциации клеток гертвиговского влагиалища в энамелобласты. Эмалевые капли чаще встречаются в области шеек зубов, иногда в области бифуркации корней. Размер их достигает 2-4 мм в диаметре.</p> <p>Эндемический флюороз связан с избыточным поступлением фтора в организм человека с питьевой водой, продуктами питания. Чаще встречается в зонах с повышенной концентрацией фтора в питьевой воде. Многочисленными исследованиями доказано, что концентрация фтора в питьевой воде до 0,5 мг/л не вызывает изменений в тканях зубов. При концентрации фтора 0,8-1,0 мг/л легкие формы флюороза возникают у 10-12% населения; при концентрации 1,0-1,5 мг/л — у 20-30%; при 1,5-2,5 мг/л — у 30-45%; свыше 2,5 мг/л — более чем у 50% населения. Чем выше концентрация фтора в питьевой воде, тем выше распространенность и интенсивность флюороза. Вместе с тем известно, что наличие значительных количеств кальция в воде уменьшает развитие флюороза (Кошовская В.А., 1975).</p> <p><b>Профилактика флюороза</b> может проводиться коллективно и индивидуально. Коллективные мероприятия сводятся обычно к замене питьевого источника или путём смешивания воды двух источников с целью снижения</p>



	концентрации фтора. Индивидуальные мероприятия заключаются в исключении искусственного вскармливания и прикорма детей. С началом прикорма следует заменить воду молоком, фруктовыми соками, завезёнными из других регионов. Пища должна быть богата белками, витаминами группы В, а также С и D. Дополнительно вводят соли кальция и фосфора в виде глицерофосфата кальция, глюконата кальция, лактата кальция путём приёма этих препаратов двухнедельными курсами. Желательны детей школьного и дошкольного возрастов периодически, на период летних и зимних каникул, вывозить на отдых в места, где источники не имеют повышенного содержания фтора. Имеются способы очистки воды от фтора: замораживание, кипячение, фильтрование воды через слой окиси магния, обработка её сернистым глинозёмом.
<b>Задача учебного занятия</b>	Информировать студентов, дать полное объяснение о некариозном поражении зубов, возникающем после прорезывания зубов.
<b>Методы обучения</b>	Беседа, наглядные пособия по лекции
<b>Вид занятия</b>	общий-коллективный
<b>Наглядные пособия по теме</b>	Учебное пособие, лекционный материал, проектор, компьютер
<b>Обстановка для проведения занятия</b>	Методическая оборудованная аудитория
<b>Мониторинг и критерии оценок</b>	Устный опрос

## 1.2. Технологическая карта лекционных занятий

Этапы работы	Преподаватель	Студент
<b>1. Этапы подготовки (10 минут)</b>	1. Цель занятия 2. Подготовка слайдов по лекционному материалу 3. Литература по теме 1. Боровский Е.В. и др. Терапевтическая стоматология. М.-2001.-736 с. 2. Бажанов Н.Н. Стоматология. М.-2001.-304 с. 3. Максимовский Ю.М. и др. Терапевтическая стоматология. М.-2002.-640 с. 4. Хельвиг Э. и др. Терапевтическая стоматология.-Львов.-1999.-409 с.	Слушает и записывает
<b>2. Введение (15 минут)</b>	<b>1. Цель и задачи лекционного материала:</b> <b>Цель:</b> Осветить поражения зубов некариозного происхождения, возникающие после прорезывания зубов. Охарактеризовать пигментацию, стирание, клиновидный дефект, эрозию, некроз, травму, гиперестезию. <b>Задача:</b> Информировать студентов, дать полное объяснение о некариозном поражении зубов, возникающем после прорезывания зубов.  <b>2. Вопросы по теме:</b> <u>1. Причина появления болезни нокариеса.</u> <u>2. Патогенез болезни нокариеса.</u> <u>3. Расскажите о причинах появления гипоплазии ;</u> <u>4. Клиническое выявление гиперплазия ;</u> <u>5. Методы лечения флюороза;</u>	Слушают Отвечает на вопросы студентов
<b>3. основной этап (55 минут)</b>	1. Ознакомление темы с показанием слайдов	Слушают и записывают Слушают
<b>4. Заключительный этап (10 минут)</b>	1. Заключение. 2. Самостоятельная работа. 3. Домашнее задание.	Слушает и записывает Записывает

### Текст лекции

Некариозные поражения твердых тканей зубов представляют собой не очень многочисленную, однако разнообразную по клиническому проявлению и происхождению группу заболеваний. Большинство из них

изучены недостаточно, что затрудняет проведение лечения и особенно профилактики. В последнее время наметился определенный успех в изучении этиологии и патогенеза некариозных поражений. Разнообразие этиологических факторов, клинических проявлений препятствуют созданию всеобъемлющей клинической классификации некариозных поражений зубов.

### **Классификация некариозных поражений зубов (Фёдоров Ю.А., 1998)**

#### 1. Патология твёрдых тканей зубов, возникшая в период их развития.

- 1.1. Гипоплазия эмали зубов.
- 1.2. Гиперплазия эмали зубов.
- 1.3. Флюороз зубов.
- 1.4. Наследственные нарушения развития тканей зубов.
- 1.5. Медикаментозные и токсические нарушения развития тканей зубов.

#### 2. Патология твёрдых тканей зубов, возникшая после их прорезывания.

- 2.1. Патологическая стираемость зубов.
- 2.2. Клиновидные дефекты зубов.
- 2.3. Эрозия зубов.
- 2.4. Медикаментозные и токсические нарушения развития тканей зубов.
- 2.5. Травма зубов.
- 2.6. Некроз твёрдых тканей зубов.

### **Поражения зубов, развившиеся в период формирования и минерализации зубов (до прорезывания)**

1. Гипоплазия эмали зубов
2. Системная гипоплазия

**Гипоплазия эмали** — порок её развития, наступающий в результате нарушения обменных процессов в развивающемся зубе и проявляющийся в количественном и качественном нарушении строения зуба, как нарушение минерализации при её формировании. Этиологическим фактором гипоплазии эмали считают недостаточную или замедленную функцию одонтобластов, что возникает в связи с нарушением обмена во всём организме под влиянием различных заболеваний или в результате нарушения обмена в отдельных фолликулах под влиянием механической травмы, инфекции, проникающей радиации и др. В зависимости от действующей причины нарушение возникает в группе зубов, формирующихся в один и тот же период (системная гипоплазия); на нескольких рядом стоящих зубах одного или разного периода развития (очаговая гипоплазия); на одном или нескольких зубах (местная гипоплазия). Системная гипоплазия составляет 90,6% поражений такого рода.

**Системная гипоплазия** эмали встречается в 2-14% случаев, характеризуется нарушением развития эмали во всех или группе зубов одновременно. Гипоплазия эмали встречается у 12-19% детей. Дефекты гипоплазии локализуются на симметрично расположенных зубах, в одном и том же участке коронок, с очагом поражения одинаковой ширины, то есть клиническое её проявление одинаково на всех зубах. На молочных зубах она встречается редко, в основном как результат нарушения обмена в организме беременной женщины и крайне редко вследствие нарушения обмена у ребёнка в первые месяцы жизни. Нередко гипоплазия сочетается с врождённой аллергией, характеризующейся нарушением водно-минерального обмена. Гипоплазия возникает также у детей, перенёсших поражение ЦНС, переболевших гемолитической желтухой на фоне резус-конфликта, рахитом, тетанией, желудочно-кишечными заболеваниями, имеющих поражение эндокринной системы, у искусственно вскармливаемых, при врождённом сифилисе. Клинически гипоплазия проявляется в виде пятен, углублений разной величины и формы, бороздок и даже полного отсутствия эмали на каком либо участке зуба. По локализации участка гипоплазии можно судить о возрасте, в котором происходит нарушение минерального обмена, а по ширине участка поражения определяют длительность нарушения. По количеству участков гипоплазии, располагающихся параллельно режущему краю, уточняют, сколько раз возникало нарушение обмена в организме ребёнка. Следует отметить, что более 60% дефектов гипоплазии развиваются в первые 9 месяцев жизни ребёнка, когда ещё слабо выражены компенсаторные и адаптационные механизмы, и любые неблагоприятные факторы (болезнь, неправильное питание) могут вызывать нарушение обмена в организме (Дьякова С.В., 1965). Поэтому гипоплазия чаще встречается в области режущего края резцов, клыков и бугров первых моляров. При заболеваниях детей на протяжении 3-4 года жизни гипоплазия проявляется в остальных зубах. При этом поражаются коронки зубов вплоть до пришеечной области, а у премоляров и вторых моляров пятна могут быть на жевательной поверхности.

Различают следующие клинические формы гипоплазии:

**Пятнистая форма** гипоплазии проявляется в виде пятен белого цвета с чёткими границами, гладкой блестящей поверхностью, располагающихся на одном уровне, симметрично расположенных коронок зубов. Симметричность характеризуется не только расположением пятен, но и их формой и размером.

**Эрозивная форма** гипоплазии характеризуется истонченностью слоя эмали в различных местах коронки зуба на ограниченном участке. Дефекты имеют разную, но чаще округлую, форму, располагаются симметрично на одноимённых зубах. Дефекты, как правило, одного размера и формы.

**Бороздчатая форма** гипоплазии проявляется в виде бороздчатых углублений эмали различной ширины и глубины, расположенных параллельно режущему краю. На дне бороздок слой эмали истончён, а иногда совсем отсутствует.

**Смешанная форма** гипоплазии характеризуется чередованием белых пятен и эрозий на отдельных зубах и даже в пределах одного зуба или сочетанием бороздок, эрозий и пятен. В последние годы она встречается чаще, что затрудняет диагностику поражений эмали.

Пятнистая форма гипоплазии встречается у 46,8% больных, эрозивная — 27,3%, бороздчатая — у 5,2%, смешанная — у 20,7% обследованных. Одной из разновидностей системной гипоплазии являются зубы Гетчинсона, Пфлюгера и Фурнье, имеющие своеобразную форму коронок. По общему внешнему виду коронки резцов Гетчинсона и Фурнье сходны (те и другие бочкообразные). Помимо этого признака (общего), на зубах Гетчинсона имеются полулунные вырезки на режущем крае центральных резцов верхней и нижней челюстей. Авторы, чьи имена названы данные разновидности системной гипоплазии, считали причиной развития таких зубов наследственный сифилис. Действием сифилитической инфекции объясняют и развитие зубов Пфлюгера. Своеобразие строения этих зубов заключается в том, что жевательная поверхность коронок первых постоянных моляров имеет недоразвитые конвергирующие бугры, в результате чего коронка такого моляра приобретает конусовидную форму.

#### **Местная гипоплазия**

Местная гипоплазия характеризуется нарушением развития тканей одного и редко двух зубов. Причиной её возникновения является либо, механическая травма развивающегося фолликула постоянного зуба, либо воспалительный процесс в нём под влиянием биогенных аминов и инфекции, поступающих в фолликул при хроническом периодонтите молочного зуба. На временных зубах местная гипоплазия не наблюдается. Более часто причиной местной гипоплазии является воспалительный процесс, распространяющийся из области верхушки корня временного зуба или из остеомиелитического очага челюсти. Зачаток любого постоянного зуба может оказаться вовлеченным в воспалительный процесс, но чаще страдают именно зачатки премоляров, располагающихся между корнями временных моляров. Как известно, временные моляры наиболее часто поражаются кариесом, а следовательно, и верхушечным периодонтитом. Что касается лечения местной гипоплазии, то при значительной деформации коронки зуба показано изготовление искусственной коронки. При клиническом дефекте эмали, не распространяющемся на всю вестибулярную поверхность зуба, следует отдавать предпочтение эстетическим пломбировочным материалам с минимальным препарированием твёрдых тканей зуба. Своевременная лечебная помощь при гипоплазии имеет не только большое эстетическое, но и психологическое значение, так как способствует устранению нежелательных эмоциональных наслоений. Кроме всего указанного, лечение гипоплазии способствует профилактике кариеса зубов. Дети старшего возраста, особенно девочки, тяжело переживают такой порок развития зубов. Это формирует замкнутость характера, нежелание контактировать. Эстетическая неудовлетворенность заставляет обращаться к стоматологу. Вначале следует зафиксировать в амбулаторной карте очаги гипоплазии, зарисовав их схематично и измерив размеры по вертикали и горизонтально в мм. Это необходимо для того, чтобы контролировать результаты проводимой ремотерапии, которую при наличии белых пятен размером 4-5 мм необходимо будет проводить в течение 8-16 месяцев по определённой схеме. Практические наблюдения свидетельствуют о том, что объем (площадь) пятна под действием ремотерапии уменьшается в течение 2-3 мес. в среднем до 1-1,5 мм. С учетом психологии больных, ожидающих результата немедленного или хотя бы после нескольких дней лечебных мероприятий, они должны быть предупреждены и мотивированы на длительный курс лечения, но без каких-либо оперативных вмешательств, связанных с препарированием зубов. Особенность этого лечения состоит в том, что его проводит сам больной, а врач лишь контролирует его этапы и корректирует проведение мероприятий. У 92,5% больных были получены хорошие и стойкие результаты, и лишь у отдельных пациентов, не соблюдавших основных правил лечения, не удалось полностью устранить пятна гипоплазии. Комплексная ремотерапия основана на местном применении фосфорно-кальциевых препаратов, витаминных составов и природных БАВ, назначаемых курсами, по схемам. При гипоплазии лечение назначают на весь год, контролируя его результаты и добросовестность проведения лечебных мероприятий больным в среднем каждые 1,5-2 мес. Больной должен пройти 3 месячных курса приема глицерофосфата кальция, поливитаминов, антиоксидантов с перерывами 3 мес. Больного обучают гигиене полости рта и назначают фосфатсодержащие зубные пасты типа «Жемчуг», «Жемчуг новый», «Жемчуг детский», «Арбат», «Чебурашка» для двукратной чистки зубов и аппликаций на участки гипоплазии (по 15 мин. ежедневно в течение всего времени лечения). Устранение гипоплазированного участка эмали возможно путем наложения пломбы в углубления или бороздки из соответствующего по цвету и обладающего оптимальной прилипаемостью пломбировочного материала. При сильном истончении режущего края и аплазии эмали на буграх премоляров и моляров показано покрытие таких зубов искусственными коронками. На резцы и клыки у взрослых изготавливают фарфоровые, пластмассовые или металлические коронки с облицовкой. Ортопедическое лечение у детей лучше проводить после окончания формирования зубочелюстной системы во избежание развития осложнений со стороны пульпы и пародонта. На зубы сформированными корнями и обширными дефектами тканей можно изготавливать ортодонтические коронки, которые предохраняют зуб от разрушения, и только в возрасте старше 16 лет заменить их по показаниям постоянными протезами из указанных выше материалов. Дети с гипоплазией эмали должны быть взяты на диспансерное наблюдение стоматологом для определения показаний к лечению различными методами (реминерализующая терапия, ликвидация дефектов эмали с помощью пломбировочных материалов) и его осуществлению. Для предотвращения развития гипоплазии важны следующие профилактические мероприятия:

- 1) забота о здоровье беременной женщины, а затем новорожденного;
- 2) профилактика инфекционных и неинфекционных заболеваний у детей;
- 3) своевременное и эффективное комплексное лечение возникшего соматического заболевания (острые инфекционные заболевания, алиментарные дистрофии, токсические диспепсии, гипо- и авитаминозы и т.д.);
- 4) усиление стоматологической санитарно-просветительной работы в женских и детских консультациях.

#### **Гиперплазия эмали зубов**

Гиперплазия зубов проявляется в избыточном образовании ткани зуба, которое называют эмалевыми каплями или эмалевыми жемчужинами. Происхождение их связывают с процессом дифференциации клеток гертвиговского влагиалища в энамелобласты. Эмалевые капли чаще встречаются в области шеек зубов, иногда в области бифуркации корней. Размер их достигает 2-4 мм в диаметре. Чаще всего они связаны с избыточным образованием дентина, который снаружи покрыт эмалью. Иногда в центре капли находят полость, выполненную тканью, схожей с пульпой. В клинике они ничем себя не проявляют и обнаруживаются при обследовании. Более подробно изучил эту форму некариозных поражений зубов А.О.Саванха). Он разделил эмалевые капли на 3 типа: корневые, пришеечные, коронковые. На основании микроскопических исследований автор выделил 5 групп:

- а) истинно-эмалевые капли;
- б) эмалево-дентинные капли;
- в) эмалево-дентинные капли с пульпой, нередко связанные с полостью зуба;
- г) капли Родригес-Понти — маленькие эмалевые капли (узелки) в периодонте;
- д) внутризубные эмалевые капли, включённые в дентин коронки или корни зуба.

Пришеечные эмалевые капли обычно обнаруживаются при ретракции десны и обнажении шейки зуба. Корневые — могут быть видны при рентгенологическом исследовании или после удаления зуба. Между тем внутризубные (внутридентинные) эмалевые капли встречаются более часто, когда врач при препаровании кариозной полости в пределах дентина «наталкивается» бором на более жёсткий его участок. Именно в этом месте и находится эмалевая капля, лечению подлежат лишь пришеечные эмалевые капли. Их необходимо сошлифовать алмазным бором, зашлифовать и заполировать этот участок зуба, а затем после обучения дать больному рекомендации по проведению ежедневных аппликаций фосфатсодержащих зубных паст в течение 7-10 дней.

#### **Эндемический флюороз зубов**

Эндемический флюороз связан с избыточным поступлением фтора в организм человека с питьевой водой, продуктами питания. Чаще встречается в зонах с повышенной концентрацией фтора в питьевой воде. Многочисленными исследованиями доказано, что концентрация фтора в питьевой воде до 0,5 мг/л не вызывает изменений в тканях зубов. При концентрации фтора 0,8-1,0 мг/л легкие формы флюороза возникают у 10-12% населения; при концентрации 1,0-1,5 мг/л — у 20-30%; при 1,5-2,5 мг/л — у 30-45%; свыше 2,5 мг/л — более чем у 50% населения. Чем выше концентрация фтора в питьевой воде, тем выше распространенность и интенсивность флюороза. Вместе с тем известно, что наличие значительных количеств кальция в воде уменьшает развитие флюороза (Кошовская В.А., 1975).

**Флюороз в известной степени** — общее заболевание скелета человека и животных, но мы касаемся лишь флюороза зубов. Считают, что фтор, поступая в организм, действует на энамелобласты, что ведёт к неправильному формированию эмали. Местное действие его вряд ли имеет место, так как изменения наступают и при парентеральном введении препаратов фтора. В зависимости от тяжести изменений зубов при эндемическом флюорозе различали следующие клинические формы флюороза зубов (Патрикеев В.К.). Штриховая форма характеризуется слабозаметными меловидными полосками на эмали фронтальных зубов (наиболее легкая форма). Белый цвет полосок от центра к периферии становится менее ярким и незаметно переходит в нормальный цвет зуба. Пятнистая форма проявляется в виде меловидных пятен, расположенных в различных участках коронки зуба. Интенсивность белой окраски исчезает от центра к периферии. Поверхность эмали в области пятна обычно гладкая, блестящая. Иногда имеется слабовыраженная светло-жёлтая пигментация. **Меловидно-крапчатая форма** проявляется в области всех, а не только передних зубов, клинически весьма разнообразна: белые блестящие и матовые пятна, участки пигментации пятен от светло- до тёмно-коричневого цветов. Пятна располагаются обычно на вестибулярной поверхности фронтальных зубов. Иногда встречаются небольшие округлые дефекты эмали — крапинки. Эрозивная форма — более тяжёлое поражение зубов, характеризующееся образованием дефектов — эрозий в области меловидно изменённой эмали. Наличие хотя бы одной эрозии уже свидетельствует о качественно новом, более тяжёлом, этапе развития флюороза.

**Деструктивная форма** встречается в эндемических районах с содержанием фтора 10-12 мг/л и характеризуется постепенным разрушением эмали зубов, их стиранием. В организме детей фтор задерживается значительно больше, чем у взрослых. Значительную роль в этом играет фтор, поступающий с пищевыми продуктами. С возрастом содержание фтора в организме человека увеличивается. Поступая в организм, фтор откладывается в костях, зубах, паренхиматозных органах. Из организма фтор выделяется в основном с мочой (6-79%), фекалиями (А6-19%) и потом (G-10%). Обычные профилактические концентрации фтора не вызывают изменений в тканях организма. Лишь в случаях больших концентраций (более 6-10 мг/л) наблюдаются склеротические явления в скелете, а также изменения в стенках кровеносных сосудов.

**Профилактика флюороза** может проводиться коллективно и индивидуально. Коллективные мероприятия сводятся обычно к замене питьевого источника или путём смешивания воды двух источников с целью снижения концентрации фтора. Индивидуальные мероприятия заключаются в исключении искусственного вскармливания и прикорма детей. С началом прикорма следует заменить воду молоком, фруктовыми соками, завезёнными из других регионов. Пища должна быть богата белками, витаминами группы В, а также С и D. Дополнительно вводят соли кальция и фосфора в виде глицерофосфата кальция, глюконата кальция, лактата кальция путём приёма этих препаратов двухнедельными курсами. Желательно детей школьного и дошкольного возрастов периодически, на период летних и зимних каникул, вывозить на отдых в места, где источники не имеют повышенного содержания фтора. Имеются способы очистки воды от фтора: замораживание, кипячение, фильтрование воды через слой окиси магния, обработка её сернокислым глинозёмом.

#### **Лечение флюороза зубов.**

Лечение флюороза зависит от стадии поражения зубов и его распространённости в полости рта. Так, согласно рекомендациям И.О.Новика А951) и Г.Д.Овруцкого А962), первая стадия, характеризующаяся появлением малозаметных белых пятен, полосок, волнистости, не нуждается в специальном лечении и считается обратимой. Вторая и третья стадии характеризуются необратимыми поражениями эмали и дентина, которые требуют врачебного вмешательства. Электронно-микроскопические исследования поражённых флюорозом зубов показали, что в области пятен в эмали расширены межпризмные пространства, снижена связь между структурными образованиями эмали, что свидетельствует об уменьшении её прочности. При более тяжёлых формах поражения зубов отмечено снижение контуров структурных единиц эмали, смазанность границ эмалевых призм и даже очаги их распада, чередующиеся с аморфными образованиями, в которые вкраплены отдельные кристаллы гидроксиапатита. Всё это является свидетельством нарушения прочности и резистентности эмали зубов. Вышеизложенное предопределяет пути лечения флюороза зубов. Во-первых, оно должно быть направлено на реминерализацию тканей зуба и носить общий и местный характер. Во-вторых, оно должно быть реставрационным — восстанавливать форму и цвет зубов. В этом плане с учётом имеющихся морфологических данных не следует начинать лечение зубов, поражённых флюорозом, с использованием даже современных композитов. Покрытие ими зубов чревато большими разрушениями структуры эмали и дентина и последующим выпадением пломбировочного материала. Что касается непосредственно лечения флюороза зубов, то большинство авторов рекомендовало проведение общего лечения: назначение фосфорно-кальциевых препаратов и витаминов, устранение избыточных количеств фтора из питьевой воды и пищи.

Некариозные поражения твердых тканей зубов представляют собой не очень многочисленную, однако разнообразную по клиническому проявлению и происхождению группу заболеваний. Большинство из них изучены недостаточно, что затрудняет проведение лечения и особенно профилактики. В последнее время наметился определенный успех в изучении этиологии и патогенеза некариозных поражений. Разнообразие этиологических факторов, клинических проявлений препятствуют созданию всеобъемлющей клинической классификации некариозных поражений зубов.

### **Классификация некариозных поражений зубов (Фёдоров Ю.А., 1998)**

#### 1. Патология твёрдых тканей зубов, возникшая в период их развития.

- 1.1. Гипоплазия эмали зубов.
- 1.2. Гиперплазия эмали зубов.
- 1.3. Флюороз зубов.
- 1.4. Наследственные нарушения развития тканей зубов.
- 1.5. Медикаментозные и токсические нарушения развития тканей зубов.

#### 2. Патология твёрдых тканей зубов, возникшая после их прорезывания.

- 2.1. Патологическая стираемость зубов.
- 2.2. Клиновидные дефекты зубов.
- 2.3. Эрозия зубов.
- 2.4. Медикаментозные и токсические нарушения развития тканей зубов.
- 2.5. Травма зубов.
- 2.6. Некроз твёрдых тканей зубов.

### **Поражения зубов, развившиеся в период формирования и минерализации зубов (до прорезывания)**

1. Гипоплазия эмали зубов
2. Системная гипоплазия

**Гипоплазия эмали** — порок её развития, наступающий в результате нарушения обменных процессов в развивающемся зубе и проявляющийся в количественном и качественном нарушении строения зуба, как нарушение минерализации при её формировании. Этиологическим фактором гипоплазии эмали считают недостаточную или замедленную функцию одонтобластов, что возникает в связи с нарушением обмена во всём организме под влиянием различных заболеваний или в результате нарушения обмена в отдельных фолликулах под влиянием механической травмы, инфекции, проникающей радиации и др. В зависимости от действующей причины нарушение возникает в группе зубов, формирующихся в один и тот же период (системная гипоплазия); на нескольких рядом стоящих зубах одного или разного периода развития (очаговая гипоплазия); на одном или нескольких зубах (местная гипоплазия). Системная гипоплазия составляет 90,6% поражений такого рода.

**Системная гипоплазия** эмали встречается в 2-14% случаев, характеризуется нарушением развития эмали во всех или группе зубов одновременно. Гипоплазия эмали встречается у 12-19% детей. Дефекты гипоплазии локализуются на симметрично расположенных зубах, в одном и том же участке коронок, с очагом поражения одинаковой ширины, то есть клиническое её проявление одинаково на всех зубах. На молочных зубах она встречается редко, в основном как результат нарушения обмена в организме беременной женщины и крайне редко вследствие нарушения обмена у ребёнка в первые месяцы жизни. Нередко гипоплазия сочетается с врождённой аллергией, характеризующейся нарушением водно-минерального обмена. Гипоплазия возникает также у детей, перенёсших поражение ЦНС, переболевших гемолитической желтухой на фоне резус-конфликта, рахитом, тетанией, желудочно-кишечными заболеваниями, имеющих поражение эндокринной системы, у искусственно вскармливаемых, при врождённом сифилисе. Клинически гипоплазия проявляется в виде пятен, углублений разной величины и формы, бороздок и даже полного отсутствия эмали на каком либо участке зуба. По локализации участка гипоплазии можно судить о возрасте, в котором происходит нарушение минерального обмена, а по ширине участка поражения определяют длительность нарушения. По количеству участков гипоплазии, располагающихся параллельно режущему краю, уточняют, сколько раз возникало нарушение

обмена в организме ребёнка. Следует отметить, что более 60% дефектов гипоплазии развиваются в первые 9 месяцев жизни ребёнка, когда ещё слабо выражены компенсаторные и адаптационные механизмы, и любые неблагоприятные факторы (болезнь, неправильное питание) могут вызывать нарушение обмена в организме (Дьякова С.В., 1965). Поэтому гипоплазия чаще встречается в области режущего края резцов, клыков и бугров первых моляров. При заболеваниях детей на протяжении 3-4 года жизни гипоплазия проявляется в остальных зубах. При этом поражаются коронки зубов вплоть до пришеечной области, а у премоляров и вторых моляров пятна могут быть на жевательной поверхности.

Различают следующие клинические формы гипоплазии:

**Пятнистая форма** гипоплазии проявляется в виде пятен белого цвета с чёткими границами, гладкой блестящей поверхностью, располагающихся на одном уровне, симметрично расположенных коронок зубов. Симметричность характеризуется не только расположением пятен, но и их формой и размером.

**Эрозивная форма** гипоплазии характеризуется истонченностью слоя эмали в различных местах коронки зуба на ограниченном участке. Дефекты имеют разную, но чаще округлую, форму, располагаются симметрично на одноимённых зубах. Дефекты, как правило, одного размера и формы.

**Бороздчатая форма** гипоплазии проявляется в виде бороздчатых углублений эмали различной ширины и глубины, расположенных параллельно режущему краю. На дне бороздок слой эмали истончён, а иногда совсем отсутствует.

**Смешанная форма** гипоплазии характеризуется чередованием белых пятен и эрозий на отдельных зубах и даже в пределах одного зуба или сочетанием бороздок, эрозий и пятен. В последние годы она встречается чаще, что затрудняет диагностику поражений эмали.

Пятнистая форма гипоплазии встречается у 46,8% больных, эрозивная — 27,3%, бороздчатая — у 5,2%, смешанная — у 20,7% обследованных. Одной из разновидностей системной гипоплазии являются зубы Гетчинсона, Пфлюгера и Фурнье, имеющие своеобразную форму коронок. По общему внешнему виду коронки резцов Гетчинсона и Фурнье сходны (те и другие бочкообразные). Помимо этого признака (общего), на зубах Гетчинсона имеются полулунные вырезки на режущем крае центральных резцов верхней и нижней челюстей.

Авторы, чьи имена названы данные разновидности системной гипоплазии, считали причиной развития таких зубов наследственный сифилис. Действием сифилитической инфекции объясняют и развитие зубов Пфлюгера. Своеобразие строения этих зубов заключается в том, что жевательная поверхность коронок первых постоянных моляров имеет недоразвитые конвергирующие бугры, в результате чего коронка такого моляра приобретает конусовидную формулу.

#### **Местная гипоплазия**

Местная гипоплазия характеризуется нарушением развития тканей одного и редко двух зубов. Причиной её возникновения является либо, механическая травма развивающегося фолликула постоянного зуба, либо воспалительный процесс в нём под влиянием биогенных аминов и инфекции, поступающих в фолликул при хроническом периодонтите молочного зуба. На временных зубах местная гипоплазия не наблюдается. Более часто причиной местной гипоплазии является воспалительный процесс, распространяющийся из области верхушки корня временного зуба или из остеомиелитического очага челюсти. Зачаток любого постоянного зуба может оказаться вовлечённым в воспалительный процесс, но чаще страдают именно зачатки премоляров, располагающихся между корнями временных моляров. Как известно, временные моляры наиболее часто поражаются кариесом, а следовательно, и верхушечным периодонтитом. Что касается лечения местной гипоплазии, то при значительной деформации коронки зуба показано изготовление искусственной коронки. При клиническом дефекте эмали, не распространяющемся на всю вестибулярную поверхность зуба, следует отдавать предпочтение эстетическим пломбировочным материалам с минимальным препарированием твёрдых тканей зуба. Своевременная лечебная помощь при гипоплазии имеет не только большое эстетическое, но и психологическое значение, так как способствует устранению нежелательных эмоциональных наслоений. Кроме всего указанного, лечение гипоплазии способствует профилактике кариеса зубов. Дети старшего возраста, особенно девочки, тяжело переживают такой порок развития зубов. Это формирует замкнутость характера, нежелание контактировать. Эстетическая неудовлетворенность заставляет обращаться к стоматологу. Вначале следует зафиксировать в амбулаторной карте очаги гипоплазии, зарисовав их схематично и измерив размеры по вертикали и горизонтали в мм. Это необходимо для того, чтобы контролировать результаты проводимой ремотерапии, которую при наличии белых пятен размером 4-5 мм необходимо будет проводить в течение 8-16 месяцев по определённой схеме. Практические наблюдения свидетельствуют о том, что объём (площадь) пятна под действием ремотерапии уменьшается в течение 2-3 мес. в среднем до 1-1,5 мм. С учётом психологии больных, ожидающих результата немедленного или хотя бы после нескольких дней лечебных мероприятий, они должны быть предупреждены и мотивированы на длительный курс лечения, но без каких-либо оперативных вмешательств, связанных с препарированием зубов. Особенность этого лечения состоит в том, что его проводит сам больной, а врач лишь контролирует его этапы и корректирует проведение мероприятий. У 92,5% больных были получены хорошие и стойкие результаты, и лишь у отдельных пациентов, не соблюдавших основных правил лечения, не удалось полностью устранить пятна гипоплазии. Комплексная ремотерапия основана на местном применении фосфорно-кальциевых препаратов, витаминных составов и природных БАВ, назначаемых курсами, по схемам. При гипоплазии лечение назначают на весь год, контролируя его результаты и добросовестность проведения лечебных мероприятий больным в среднем каждые 1,5-2 мес. Больной должен пройти 3 месячных курса приема глицерофосфата кальция, поливитаминов, антиоксидантов с перерывами 3 мес. Больного обучают гигиене полости рта и назначают фосфатсодержащие зубные пасты типа «Жемчуг», «Жемчуг новый», «Жемчуг детский», «Арбат», «Чебурашка» для двукратной чистки зубов и аппликаций на участки

гипоплазии (по 15 мин. ежедневно в течение всего времени лечения). Устранение гипоплазированного участка эмали возможно путем наложения пломбы в углубления или бороздки из соответствующего по цвету и обладающего оптимальной прилипаемостью пломбировочного материала. При сильном истончении режущего края и аплазии эмали на буграх премоляров и моляров показано покрытие таких зубов искусственными коронками. На резцы и клыки у взрослых изготавливают фарфоровые, пластмассовые или металлические коронки с облицовкой. Ортопедическое лечение у детей лучше проводить после окончания формирования зубочелюстной системы во избежание развития осложнений со стороны пульпы и пародонта. На зубы сформированными корнями и обширными дефектами тканей можно изготавливать ортодонтические коронки, которые предохраняют зуб от разрушения, и только в возрасте старше 16 лет заменить их по показаниям постоянными протезами из указанных выше материалов. Дети с гипоплазией эмали должны быть взяты на диспансерное наблюдение стоматологом для определения показаний к лечению различными методами (реминерализующая терапия, ликвидация дефектов эмали с помощью пломбировочных материалов) и его осуществлению. Для предотвращения развития гипоплазии важны следующие профилактические мероприятия:

- 1) забота о здоровье беременной женщины, а затем новорожденного;
- 2) профилактика инфекционных и неинфекционных заболеваний у детей;
- 3) своевременное и эффективное комплексное лечение возникшего соматического заболевания (острые инфекционные заболевания, алиментарные дистрофии, токсические диспепсии, гипо- и авитаминозы и т.д.);
- 4) усиление стоматологической санитарно-просветительной работы в женских и детских консультациях.

#### **Гиперплазия эмали зубов**

Гиперплазия зубов проявляется в избыточном образовании ткани зуба, которое называют эмалевыми каплями или эмалевыми жемчужинами. Происхождение их связывают с процессом дифференциации клеток гертвиговского влагалища в энамелобласты. Эмалевые капли чаще встречаются в области шеек зубов, иногда в области бифуркации корней. Размер их достигает 2-4 мм в диаметре. Чаще всего они связаны с избыточным образованием дентина, который снаружи покрыт эмалью. Иногда в центре капли находят полость, выполненную тканью, схожей с пульпой. В клинике они ничем себя не проявляют и обнаруживаются при обследовании. Более подробно изучил эту форму некариозных поражений зубов А.О.Саванха). Он разделил эмалевые капли на 3 типа: корневые, пришеечные, коронковые. На основании микроскопических исследований автор выделил 5 групп:

- а) истинно-эмалевые капли;
- б) эмалево-дентинные капли;
- в) эмалево-дентинные капли с пульпой, нередко связанные с полостью зуба;
- г) капли Родригес-Понти — маленькие эмалевые капли (узелки) в периодонте;
- д) внутризубные эмалевые капли, включённые в дентин коронки или корни зуба.

Пришеечные эмалевые капли обычно обнаруживаются при ретракции десны и обнажении шейки зуба. Корневые — могут быть видны при рентгенологическом исследовании или после удаления зуба. Между тем внутризубные (внутридентинные) эмалевые капли встречаются более часто, когда врач при препаровании кариозной полости в пределах дентина «наталкивается» бором на более жёсткий его участок. Именно в этом месте и находится эмалевая капля, лечению подлежат лишь пришеечные эмалевые капли. Их необходимо сошлифовать алмазным бором, зашлифовать и заполировать этот участок зуба, а затем после обучения дать больному рекомендации по проведению ежедневных аппликаций фосфатсодержащих зубных паст в течение 7-10 дней.

#### **Эндемический флюороз зубов**

Эндемический флюороз связан с избыточным поступлением фтора в организм человека с питьевой водой, продуктами питания. Чаще встречается в зонах с повышенной концентрацией фтора в питьевой воде. Многочисленными исследованиями доказано, что концентрация фтора в питьевой воде до 0,5 мг/л не вызывает изменений в тканях зубов. При концентрации фтора 0,8-1,0 мг/л легкие формы флюороза возникают у 10-12% населения; при концентрации 1,0-1,5 мг/л — у 20-30%; при 1,5-2,5 мг/л — у 30-45%; свыше 2,5 мг/л — более чем у 50% населения. Чем выше концентрация фтора в питьевой воде, тем выше распространенность и интенсивность флюороза. Вместе с тем известно, что наличие значительных количеств кальция в воде уменьшает развитие флюороза (Кошовская В.А., 1975).

**Флюороз в известной степени** — общее заболевание скелета человека и животных, но мы касаемся лишь флюороза зубов. Считают, что фтор, поступая в организм, действует на энамелобласты, что ведёт к неправильному формированию эмали. Местное действие его вряд ли имеет место, так как изменения наступают и при парентеральном введении препаратов фтора. В зависимости от тяжести изменений зубов при эндемическом флюорозе различали следующие клинические формы флюороза зубов (Патрикеев В.К.). Штриховая форма характеризуется слабозаметными меловидными полосками на эмали фронтальных зубов (наиболее легкая форма). Белый цвет полосок от центра к периферии становится менее ярким и незаметно переходит в нормальный цвет зуба. Пятнистая форма проявляется в виде меловидных пятен, расположенных в различных участках коронки зуба. Интенсивность белой окраски исчезает от центра к периферии. Поверхность эмали в области пятна обычно гладкая, блестящая. Иногда имеется слабовыраженная светло-жёлтая пигментация. **Меловидно-крапчатая форма** проявляется в области всех, а не только передних зубов, клинически весьма разнообразна: белые блестящие и матовые пятна, участки пигментации пятен от светло- до тёмно-коричневого цветов. Пятна располагаются обычно на вестибулярной поверхности фронтальных зубов. Иногда встречаются небольшие округлые дефекты эмали — крапинки. Эрозивная форма — более тяжёлое поражение зубов, характеризующееся образованием дефектов — эрозий в области меловидно изменённой эмали. Наличие хотя бы одной эрозии уже свидетельствует о качественно новом, более тяжёлом, этапе развития флюороза.

**Деструктивная форма** встречается в эпидемических районах с содержанием фтора 10-12 мг/л и характеризуется постепенным разрушением эмали зубов, их стиранием. В организме детей фтор задерживается значительно больше, чем у взрослых. Значительную роль в этом играет фтор, поступающий с пищевыми продуктами. С возрастом содержание фтора в организме человека увеличивается. Поступая в организм, фтор откладывается в костях, зубах, паренхиматозных органах. Из организма фтор выделяется в основном с мочой (6-79%), фекалиями (А6-19%) и потом (G-10%). Обычные профилактические концентрации фтора не вызывают изменений в тканях организма. Лишь в случаях больших концентраций (более 6-10 мг/л) наблюдаются склеротические явления в скелете, а также изменения в стенках кровеносных сосудов.

**Профилактика флюороза** может проводиться коллективно и индивидуально. Коллективные мероприятия сводятся обычно к замене питьевого источника или путём смешивания воды двух источников с целью снижения концентрации фтора. Индивидуальные мероприятия заключаются в исключении искусственного вскармливания и прикорма детей. С началом прикорма следует заменить воду молоком, фруктовыми соками, завезёнными из других регионов. Пища должна быть богата белками, витаминами группы В, а также С и D. Дополнительно вводят соли кальция и фосфора в виде глицерофосфата кальция, глюконата кальция, лактата кальция путём приёма этих препаратов двухнедельными курсами. Желательно детей школьного и дошкольного возрастов периодически, на период летних и зимних каникул, вывозить на отдых в места, где источники не имеют повышенного содержания фтора. Имеются способы очистки воды от фтора: замораживание, кипячение, фильтрование воды через слой окиси магния, обработка её сернистым глинозёмом.

#### **Лечение флюороза зубов.**

Лечение флюороза зависит от стадии поражения зубов и его распространённости в полости рта. Так, согласно рекомендациям И.О.Новика (А951) и Г.Д.Овруцкого (А962), первая стадия, характеризующаяся появлением малозаметных белых пятен, полосок, волнистости, не нуждается в специальном лечении и считается обратимой. Вторая и третья стадии характеризуются необратимыми поражениями эмали и дентина, которые требуют врачебного вмешательства. Электронно-микроскопические исследования поражённых флюорозом зубов показали, что в области пятен в эмали расширены межпризменные пространства, снижена связь между структурными образованиями эмали, что свидетельствует об уменьшении её прочности. При более тяжёлых формах поражения зубов отмечено снижение контуров структурных единиц эмали, смазанность границ эмалевых призм и даже очаги их распада, чередующиеся с аморфными образованиями, в которые вкраплены отдельные кристаллы гидроксиапатита. Всё это является свидетельством нарушения прочности и резистентности эмали зубов. Вышеизложенное предопределяет пути лечения флюороза зубов. Во-первых, оно должно быть направлено на реминерализацию тканей зуба и носить общий и местный характер. Во-вторых, оно должно быть реставрационным — восстанавливать форму и цвет зубов. В этом плане с учётом имеющихся морфологических данных не следует начинать лечение зубов, поражённых флюорозом, с использованием даже современных композитов. Покрытие ими зубов чревато большими разрушениями структуры эмали и дентина и последующим выпадением пломбирочного материала. Что касается непосредственно лечения флюороза зубов, то большинство авторов рекомендовало проведение общего лечения: назначение фосфорно-кальциевых препаратов и витаминов, устранение избыточных количеств фтора из питьевой воды и пищи.



## Лекция № 5

**Тема: Некариозные поражения твёрдых тканей зубов, возникновение после их прорезывания, этиология, патогенез. Классификация, клиника, диф. диагностика.**

### 1.1. Технологические модели по образованию

Время занятия 2 соат	Количество студентов
Вид занятия	Введение новостей по лекции
<p><b>План лекции:</b>  <b>1. Поражения зубов некариозного происхождения возникающие после прорезывания зубов (пигментация зубов, стирание, клиновидный дефект, эрозия, некроз). Этиология. Классификация.</b>  <b>2. Клиника.</b>  <b>3. Травматические повреждения зубов, гиперестезия .</b>  <b>4. Лечение и профилактика некариозных поражений зубов, возникающих после прорезывания.</b></p>	<p><u>Стирание зубов.</u> Стирание твердых тканей зубов выражено в той или иной степени у каждого человека и является результатом физиологической функции зубов. Смыкание зубов, пережевывание пищи приводят к стиранию их жевательных поверхностей и режущих краев. Физиологическая подвижность зубов со временем вызывает образование на контактных поверхностях зубов плоскостного контакта вместо первоначального точечного. С возрастом степень стертости зубов увеличивается. Примерно к 40—60 годам эмаль бугров стирается до дентина, который становится блестящим и пигментированным. Помимо возраста и физиологических факторов, существуют многие причины, влияющие на степень стирания зубов. <u>Клиновидный дефект.</u> Эта патология встречается у лиц среднего и пожилого возраста. По имеющимся данным, клиновидный дефект служит одним из клинических проявлений пародонтоза. Причина возникновения клиновидного дефекта недостаточно изучена. Наиболее широко распространены механическая и химическая теории. Согласно первой теории, клиновидный дефект возникает в результате стирания ткани зуба при чистке их щеткой с порошком. Эта теория подтверждается тем, что клиновидный дефект возникает чаще на зубах, выступающих из зубного ряда, в первую очередь на клыках, резцах, премолярах. <u>Клиновидный дефект.</u> Эта патология встречается у лиц среднего и пожилого возраста. По имеющимся данным, клиновидный дефект служит одним из клинических проявлений пародонтоза. Причина возникновения клиновидного дефекта недостаточно изучена. Наиболее широко распространены механическая и химическая теории. Согласно первой теории, клиновидный дефект возникает в результате стирания ткани зуба при чистке их щеткой с порошком.</p>
<b>Задача учебного занятия</b>	Информировать студентов, дать полное объяснение о некариозном поражении зубов, возникающем после прорезывания зубов.
<b>Методы обучения</b>	Беседа, наглядные пособия по лекции
<b>Вид занятия</b>	общий-коллективный
<b>Наглядные пособия по теме</b>	Учебное пособие, лекционный материал, проектор, компьютер
<b>Обстановка для проведения занятия</b>	Методическая оборудованная аудитория
<b>Мониторинг и критерии оценок</b>	Устный опрос

### 1.2. Технологическая карта лекционных занятий

Этапы работы	Преподаватель	Студент
<b>1. Этапы</b>	1. Цель занятия	Слушает и

<b>подготовки (10 минут)</b>	2.Подготовка слайдов по лекционному материалу 3.Литература по теме 1.Боровский Е.В. и др. Терапевтическая стоматология. М.-2001.-736 с. 2.Бажанов Н.Н. Стоматология. М.-2001.-304 с. 3.Максимовский Ю.М. и др. Терапевтическая стоматология. М.-2002.-640 с. 4.Хельвиг Э. и др. Терапевтическая стоматология.-Львов.-1999.-409 с.	записывает
<b>2.Введение (15 минут)</b>	<b>1.Цель и задачи лекционного материала:</b> <b>Цель:</b> Осветить поражения зубов некариозного происхождения, возникающие после прорезывания зубов.Охарактеризовать пигментацию, стирание, клиновидный дефект, эрозию, некроз, травму, гиперестезию. <b>Задача:</b> Информировать студентов, дать полное объяснение о некариозном поражении зубов, возникающем после прорезывания зубов. <b>2.Вопросы по теме:</b> 1.Расскажите о причинах клиновидный дефекта; 2.Почему считают клиновидный дефектом; 3. Расскажите о причинах некроза; 4. Расскажите о причинах эрозия ; 5.Что такое эрозия зубов и его клиника;	Слушают Отвечает на вопросы студентов
<b>3. основной этап (55 минут)</b>	1. Ознакомление темы с показанием слайдов	Слушают и записывают Слушают
<b>4.Заключительный этап (10 минут)</b>	1. Заключение. 2. Самостоятельная работа. 3. Домашнее задание.	Слушает и записывает Записывает

### Текст лекции

#### **Патология твердых тканей зубов, возникающая после их прорезывания**

Гиперестезия зубов. Термин "гиперестезия" (от греч. hyper - сверх и aesthesis - ощущение, чувство) в медицине применяется для обозначения повышенной болевой чувствительности. Гиперестезия является симптомом, который сопровождает многие стоматологические заболевания и особенно часто наблюдается при некариозных поражениях зубов, а также при кариесе и болезнях пародонта. Поэтому повышенная болевая чувствительность ко многим раздражителям, является наиболее частой жалобой, с которой больные обращаются к стоматологу. Причиной повышенной чувствительности твердых тканей зуба служит, по-видимому, обнажение рецепторных приборов дентина и цемента, в результате чего даже слабые раздражители могут вызвать резкоболезненные ощущения в зубах.

Лечение. Для лечения гиперестезии зубов было предложено много различных методов и лекарственных препаратов для воздействия как местного, так и на макро-органισμό. Широко распространены физические методы лечения; нередко используют и комбинированные методы.

К лекарственным препаратам, действующим на органическую матрицу твердых тканей зубов, относятся нитрат серебра и хлорид цинка.

Нитрат серебра применяют лишь для устранения гиперестезии моляров, так как он окрашивает ткани зуба; хлорид цинка можно использовать для всех групп зубов, так как он не изменяет их цвета.

Зубы обкладывают ватными валиками, просушивают и обрабатывают взятым на ватный тампон препаратом. Предварительно зуб также можно обработать содовой пастой. Необходимо следить, чтобы препарат не попал на слизистую оболочку тканей.

Обезболивающим свойством обладает и хлорид серебра. Небольшое количество этого препарата размешивают в 15 - 20 мл дистиллированной воды. Препарат применяют в виде аппликаций для устранения гиперестезии любых зубов.

Для лечения гиперестезии используют также различные щелочные пасты, содержащие несколько лекарственных веществ.

Зубы обкладывают ватными валиками, тщательно просушивают и наносят на них пасту, которую с помощью гладилки или ватного тампона втирают в участки повышенной чувствительности.

По данным И. Г.Лукомского (1955), при воздействии на ткани зуба фтористой пастой фтор вступает в соединение с гидроксилалатитом, где замещает гидро-кисильную группу. В результате образуется фторapatит, уплотняется кристаллическая решетка и ткани зуба становятся менее восприимчивыми к внешним раздражителям.

Применение стронциевой пасты можно сочетать с одновременной обработкой содовой пастой. Применяют любую пасту многократно (до получения эффекта).

Ю.А.Федоров и В.В.Володкина (1967) для устранения гиперестезии предложили пасту из глицерофосфата кальция.

Одновременно с местной обработкой тканей зуба этой пастой они рекомендуют в течение месяца принимать глицерофосфат кальция по 0,5 г 3 раза в день поливитамины (А, В<sub>1</sub>, В<sub>2</sub>, С) по 3—4 драже на прием натощак, витамин D<sub>2</sub> по 500— 1500 МЕ в сутки. По данным указанных авторов, глицерофосфат кальция способствует поверхностной реминерализации дентина и образованию в пульпе заместительного дентина.

В.К.Патрикеев (1967) для лечения гиперестезии зубов предложил применять коамид (комплексный препарат кобальта и никотиновой кислоты). Препарат инъецируют в переходную складку (на курс 10—15 инъекций).

Раствор коамида можно использовать и в виде аппликаций на участки зубов с повышенной чувствительностью.

Данный препарат можно назначать также внутрь в порошке по 0,1 г 2 раза в день в течение 20 дней.

В последние годы для лечения гиперестезии стали применять электрофорез лекарственных веществ - 1% раствора тиамин (витамин В<sub>1</sub>), 1—2% раствора новокаина, 2,5% водного раствора глицерофосфата кальция, 1% раствора фторида натрия. Хороший эффект получен от электрофореза 10% раствора глюконата кальция с последующей аппликацией на зубы 4% раствора фторида натрия.

Помимо гиперестезии зубов, связанной с нарушением эмалевого покрова или обнажения шеек, болевые ощущения возникают при препарировании кариозных полостей. Для уменьшения болезненности, связанной с препарированием твердых тканей зуба, используют различные методики, а именно вложение в кариозную полость на 2 - 3 мин каких-либо анестезирующих средств: 3 - 5% растворов дикаина, раствора тримекаина (лидокаина) и др.

Разработана методика электрообезболивания твердых тканей зуба, которая осуществляется с помощью аппарата ЭЛОЗ-1.

Наибольший эффект дает инъекционный метод обезболивания, особенно при сочетании инфильтрационной и проводниковой анестезии с предварительной пре-медикацией. Премедикация применяется с целью снижения возбудимости больных, снятия чувства страха перед предстоящей операцией. Сочетание препаратов, при-

меняемых для премедикации, с анестетиками усиливает действие последних. Для премедикации в амбулаторной практике применяют седуксен, элениум, триоксазин и другие средства в общепринятых дозировках. Чрезмерно возбудимым больным назначают также седативные средства - бромиды, препараты корня валерианы и др.

Стирание зубов. Стирание твердых тканей зубов выражено в той или иной степени у каждого человека и является результатом физиологической функции зубов. Смыкание зубов, пережевывание пищи приводят к стиранию их жевательных поверхностей и режущих краев. Физиологическая подвижность зубов со временем вызывает образование на контактных поверхностях зубов плоскостного контакта вместо первоначального точечного. С возрастом степень стертости зубов увеличивается. Примерно к 40—60 годам эмаль бугров стирается до дентина, который становится блестящим и пигментированным. Помимо возраста и физиологических факторов, существуют многие причины, влияющие на степень стирания зубов.

Среди местных причин первостепенное значение имеет состояние прикуса. Так, при прямом прикусе быстрее стираются жевательные поверхности моляров и премоляров и режущие края резцов и клыков, при глубоком - язычная поверхность фронтальных зубов верхней челюсти и вестибулярная зубов нижней. Быстрому старению подвергаются отдельные зубы или группа их при косом или смешанном прикусе. При утере какой-либо группы зубов интенсивно стираются сохранившиеся зубы в результате их перегрузки.

Стирание зубов может развиваться в связи с неправильно, сконструированными съемными или несъемными протезами. Особенно часто стираются зубы, являющиеся опорными для кламмеров, но не защищенные искусственными коронками.

Стирание зубов возникает также как результат бытовых и профессиональных привычек. Повышенное стирание зубов наблюдается в производственных цехах с большим содержанием в воздухе минеральной пыли или различных газов. Резко выражено стирание зубов при кислотном некрозе.

Повышенное стирание зубов отмечается и при нарушении эндокринных желез (щитовидная, паращитовидные, гипофиз). Описаны также случаи стирания при некоторых заболеваниях нервной системы, желудочно-кишечного тракта, хроническом холецистите, мочекаменной болезни, флюорозе, наследственных поражениях зубов.

Клиническим проявлением стирания зубов вначале служит повышенная чувствительность к температурным раздражителям. По мере усиления процесса могут присоединяться боли от воздействия химических и механических раздражителей.

Выраженная стертость всех зубов ведет к снижению прикуса, в результате чего могут появиться боли в височно-нижнечелюстном суставе.

При микроскопическом исследовании определяется облитерация дентинных трубочек. При изучении под электронным микроскопом в них видны ромбоэдрические кристаллы (витлокит) или значительно реже аморфное вещество. Отложения ромбоэдрических кристаллов можно обнаружить иногда в дентине и в области эмалево-дентинного соединения. Нередко облитерированы каналы также и заместительного (третичного) дентина. При стирании зубов возникают изменения и в пульпе зубов. Наиболее выражено отложение заместительного третичного (иррегулярного) дентина, который образуется вначале только в области рогов пульпы, а затем по своду и по всей коронковой полости. В пульпе наблюдаются вакуолизация одонтобластов, ретикулярная атрофия, процессы разрастания соединительной ткани, ее гиалинизация. При выраженной степени стирания отмечаются фиброзное перерождение и петрификация пульпы. Однако, несмотря на столь значительные изменения в пульпе, обычно сохраняется ее нормальная возбудимость или она лишь незначительно снижается по причине обширной облитерации полости зуба.

Лечение. В первую очередь необходимо устранить причины, вызвавшие патологическое стирание, а также снять гиперестезию зубов. В тех случаях, когда не удастся этого достигнуть, применяют депульпирование отдельных зубов. При значительном стирании твердых тканей зубов, когда невозможно восстановить дефекты наложением

пломб или вкладок, прибегают к ортопедическим методам лечения с восстановлением высоты прикуса. Острые края зубов сошлифовывают во избежание травмы слизистой оболочки рта.

Клиновидный дефект. Эта патология встречается у лиц среднего и пожилого возраста. По имеющимся данным, клиновидный дефект служит одним из клинических проявлений пародонтоза. Причина возникновения клиновидного дефекта недостаточно изучена. Наиболее широко распространены механическая и химическая теории. Согласно первой теории, клиновидный дефект возникает в результате стирания ткани зуба при чистке их щеткой с порошком. Эта теория подтверждается тем, что клиновидный дефект возникает чаще на зубах, выступающих из зубного ряда, в первую очередь на клыках, резцах, премолярах. Кроме того, установлено, что более глубокие дефекты образуются на зубах левой стороны (так как их чистят правой рукой) У левшей, наоборот, более глубокие дефекты возникают на зубах правой стороны. Для подтверждения этой теории некоторые исследователи подвергали длительной обработке зубной щеткой и порошком удаленные зубы. При этом они получали дефекты, сходные с клиновидными. Против механической теории говорят те факты, что клиновидный дефект возникает далеко не у всех людей, пользующихся зубной щеткой, и наоборот, встречается у больных, которые ее не применяют. Клиновидные дефекты встречаются также у некоторых животных - лошадей, коров и др.

Химическая теория объясняет возникновение клиновидного дефекта растворением ткани зуба органическими кислотами, которые образуются вследствие брожения остатков пищи у шеек зубов. Однако сравнительно небольшой процент поражения людей клиновидным дефектом свидетельствует против этой теории. Более обоснованной теорией возникновения клиновидного дефекта зубов является теория И.Н.Знаменского (1905). По его мнению, клиновидный дефект является результатом изменений, возникающих в органической субстанции зубов. Для доказательства своей теории И.Н.Знаменский подвергал зубы воздействию высокой температуры (125 °С). Органическая субстанция зуба при этом претерпевала глубокие изменения. Затем зубы обрабатывали зубной щеткой с порошком, в результате чего возникали клиновидные дефекты, которые по форме были совершенно сходны с естественными клиновидными дефектами.

Надо полагать, что атрофия краевого пародонта и оголение шеек зубов при пародонтозе способствуют нарушению трофики с последующим изменением структуры твердых тканей зуба в этом участке. Это подтверждается тем, что при гистологическом исследовании зубов с клиновидными дефектами отмечаются облитерация дентинных трубочек в области дефекта, отложение третичного (заместительного) дентина, атрофия пульпы. В результате наступивших изменений дистрофического характера оголенная часть цемента, а затем дентина легко поддается механическому воздействию, которое и приводит к образованию клиновидного дефекта. Однако подобные дефекты образуются не во всех случаях атрофии краевого пародонта.

По нашим наблюдениям, у больных, зубы которых поражены клиновидными дефектами, одновременно происходит и усиленное стирание зубных тканей.

Процесс развития клиновидного дефекта протекает очень медленно и иногда длится десятилетиями. В начальных стадиях развития процесса чаще всего у больного отсутствуют какие-либо жалобы и лишь в редких случаях появляется болезненность от механических, или химических раздражителей. При более глубоких поражениях могут присоединяться боли от воздействия температурных раздражителей. Сформировавшийся клиновидный дефект имеет две гладкие, как бы отполированные поверхности, сходящиеся под углом. Одна из них (призмалевая) расположена горизонтально, другая (придесневая) - наклонно. Обе поверхности не изменены в цвете. В случае углубления клиновидного дефекта до полости зуба может произойти отлом его коронки.

Дифференциальную диагностику клиновидного дефекта проводят с прише-ечным некрозом эмали, эрозией ее, поверхностным средним кариесом.

Лечение. При возникновении клиновидного дефекта больным необходимо рекомендовать чистить зубы мягкой щеткой с зубной пастой, а не порошком; движения щетки следует производить не в горизонтальном, а в вертикальном направлении. Лечебно-профилактические зубные пасты ("Жемчуг", "Чебурашка" и др.) способствуют укреплению зубных тканей и снимают повышенную чувствительность шеек зубов за счет содержащихся в них глицерофосфата и фторида натрия.

Повышенную чувствительность зубов; с клиновидными дефектами устраняют с помощью обезболивающих средств, путем их втирания, аппликацией, электрофореза или покрытия защитным лаком. Глубокие клиновидные дефекты пломбируют композиционными пломбировочными материалами. В случае применения силицина необходимо формировать полость, в которой могла бы лучше фиксироваться пломба. При необходимости создают несколько опорных пунктов. При глубоких клиновидных дефектах во избежание отлома естественной коронки зуб после пломбирования покрывают искусственной коронкой.

Эрозия зубов. Эрозия характеризуется прогрессирующей убылью эмали на вестибулярной поверхности резцов, клыков, реже премоляров. Заболевание наблюдается преимущественно у лиц среднего и пожилого возраста. Этиология эрозий изучена недостаточно. Полагают, что они возникают либо в результате механического воздействия зубной щетки и порошка, либо при употреблении в пищу большого количества фруктов (особенно цитрусовых и их соков). У больных, зубы которых поражены эрозией, одновременно наблюдается и стирание их. Такое сочетание указывает на пониженную устойчивость зубов к механическим факторам. На основании этого надо полагать, что в возникновении эрозии зубов местные причины играют второстепенную роль на фоне общих нарушений в организме (в том числе эндокринной недостаточности).

Эрозия развивается на выпуклой части вестибулярной поверхности зуба в поперечном направлении коронки. Дно эрозии гладкое, блестящее, твердое. Постепенное углубление и расширение границ эрозии приводит к утере всей эмали и частично дентина на вестибулярной поверхности зуба. Дентин в центральной части коронки стирается быстрее, чем в боковых участках, поэтому со временем поверхность зуба приобретает желобоватую форму. Нередко у больных на одних зубах можно наблюдать эрозии в начальной стадии развития, на других - эрозии со значительной утратой твердых тканей. Помимо эстетического ущерба, больные нередко жалуются на повышенную чувствительность зубов с эрозиями. Иногда боль выражена слабо или совсем отсутствует, что можно объяснить отложением значительного слоя заместительного дентина.

При микроскопическом исследовании поражений эмали в начальных стадиях отмечается увеличение межпризменных пространств. В дентине в области эрозии определяется облитерация дентинных трубочек. Полость зуба частично или полностью облитерирована.

Лечение. Больному проводят реминерализующую терапию, а именно мест-но насыщают твердые ткани зубов глицерофосфатом кальция, лактатом кальция и др. Одновременно внутрь назначают витамин D и другие витамины. В пищевом рационе необходимо ограничить количество потребляемых фруктов (особенно цитрусовых). Проводится лечение гиперестезии зубов. Периодически обрабатывают пораженные поверхности зубов фтористой пастой. Помимо снижения повышенной чувствительности, она укрепляет ткани зуба, образуя фторапатит. Вместо втирания фтористой пасты можно проводить электрофорез 1—2% раствора глюконата кальция (10—12 сеансов) с последующей аппликацией 4% раствора фторида натрия. Так же как и при поражениях зубов клиновидным дефектом, следует рекомендовать больным специальный режим ухода за зубами. Необходимо также провести обследование общего состояния здоровья больного. Эрозии зубов пломбируют композитными материалами (силантами). Целесообразно изготовление вкладок или (как крайняя мера) искусственных коронок.

Некроз твердых тканей зуба. Это заболевание нередко ведет к полной потере зубов. Оно может быть вызвано местными причинами, но чаще развивается на фоне заболеваний центральной нервной системы, нарушения

деятельности эндокринной системы, хронической интоксикации организма (например, при эндемическом или производственном флюорозе).

Пришеечный некроз зубов может возникнуть у больных с гиперфункцией щитовидной железы, при патологически протекающей беременности, а иногда при сочетании этих факторов. Полагают, что одной из причин пришеечного некроза при тиреотоксикозе является нарушение белкового и минерального обмена.

Для заболевания характерно образование очагов некроза эмали в области вестибулярной поверхности шеек резцов, клыков, премоляров и, реже, моляров. Вначале на шейках зубов появляются небольшие меловидные полоски с гладкой блестящей поверхностью. Постепенно размеры меловидных участков эмали увеличиваются, поверхность их теряет блеск и становится шероховатой, рыхлой, измененная эмаль начинает стираться. Обнаженный дентин приобретает гладкую блестящую поверхность светло-желтого цвета. Размеры дефекта постепенно увеличиваются. Иногда в том же участке развивается кариозный процесс.

Дифференциальный диагноз проводят с пришеечным кариесом, клиновидным дефектом.

Больного с пришеечным некрозом; зубов необходимо всесторонне обследовать. Особое внимание уделяют эндокринной системе и прежде всего состоянию щитовидной железы. При выявлении гиперфункции ее больной должен пройти курс лечения у эндокринолога. Стоматолог проводит реминерализующую терапию. При выраженной гиперестезии пораженных поверхностей зуба необходимо применить средства, снимающие повышенную чувствительность зубов. Глубокие дефекты ткани пломбируют.

Кислотный (химический) некроз зубов является результатом воздействия на ткани зуба химических веществ, попадающих в полость рта. Этот патологический процесс в зубах связан с получением неорганических и органических кислот на производстве, где техника безопасности и профилактические мероприятия оказываются на недостаточно высоком уровне. В воздухе производственных помещений скапливаются газообразный хлористый водород и пары кислот, которые попадая в рот, растворяются в слюне, образуя кислоты. Поэтому наиболее сильные поражения зубов наблюдаются на производствах азотной, хлористоводородной, серной кислот и в меньшей степени органических. Уже в начальных стадиях поражения зубов появляются онемение и оскомина, возникают боли от температурных и химических раздражителей, а также без видимой причины. Иногда возникает чувство прилипания зубов при их смыкании. Эти ощущения притупляются или исчезают со временем в связи с изменениями в пульпе (вплоть до некроза). Процесс начинается с изменения цвета эмали, которая становится матовой, шероховатой. Постепенно эмалевый слой истончается, главным образом на вестибулярной поверхности. В результате повышенного стирания тканей происходит укорочение коронки зуба. При длительном течении процесса коронки: средних зубов разрушаются до десневого края, значительному стиранию подвергается жевательная группа зубов.

При гистологическом исследовании отмечают обильное отложение заместительного дентина, атрофия и некроз пульпы.

Более легкие формы химического некроза зубов, которые выражаются в основном повышенным стиранием эмали режущего края и жевательных поверхностей зубов, возникают у больных с хроническим гастритом, принимающих с целью лечения хлористоводородную кислоту и ее препараты.

Основным методом ликвидации химического некроза зубов являются профилактические мероприятия. Они складываются из автоматизации и герметизации производственных процессов, организации приточно-вытяжной вентиляции. В цехах устанавливаются колонки со щелочной водой для полоскания рта (не реже 1 раза в течение 1—2 ч). Все рабочие химических производств должны находиться на диспансерном учете и при первых признаках появления кислотного некроза их переводят на другую работу, где исключается действие кислот.

Лечение возникших поражений заключается в мерах, способствующих устранению гиперестезии, укреплению структуры тканей зуба. Применяют ортопедические методы лечения.

## **Механические повреждения твердых тканей зуба**

По своему происхождению эти травмы могут быть острыми и хроническими.

Острая травма зубов. Встречается в любом возрасте в результате ушиба, нередко в процессе спортивных занятий, при накусывании на твердые предметы и т.д. Наиболее часто возникает травма зубов фронтальной группы.

Различают следующие виды острой травмы зубов а) ушиб; б) вывих; в) перелом коронки или корня.

При ушибе зуба возникают жалобы на постоянную ноющую боль в области травмированного зуба, отмечается резкая боль при накусывании на зуб и небольшая его подвижность. При обследовании больного, чтобы исключить перелом корня, необходима рентгенограмма. Нужно также проверить электровозбудимость пульпы.

Если возбудимость ее сохранена, то зуб выключают из акта жевания, а при необходимости фиксируют с помощью аппаратов различной конструкции (чаще каппами из пластмассы). При некрозе пульпы коронку зуба трепанируют и после удаления распада пульпы канал пломбируют.

При вывихе зуба, после его репозиции и фиксации, коронку трепанируют, удаляют пульпу, а затем пломбируют канал и трепанационное отверстие.

При переломах в области коронки зуба необходимо установить, осталась ли пульпа неповрежденной или линия перелома прошла через коронковую полость зуба. В первом случае утраченную часть коронки можно восстановить с помощью вкладки или искусственной коронки, во втором случае зуб необходимо депульпировать и запломбировать. Пломбу или вкладку можно укреплять штифтом, введенным в канал корня. Линию перелома корня устанавливают с помощью рентгенограммы. Если она находится в области средней или верхушечной части корня, то обломки скрепляют с помощью штифта, введенного в корневой канал.

Хроническая травма. Примерами хронических повреждения эмали и дентина могут служить узур, возникающие вследствие шелкания семечек, держания в зубах гвоздей, сигары, мундштуков, духовых инструментов и пр.

Хроническая травма твердых тканей зуба обычно протекает без боли. При хронической травме как бы значительно ни было разрушение, оно никогда не влечет за собой обнажения пульпы. В случаях стирания зубов пульпа отступает от дефекта твердых тканей зуба, оставляя за собой заместительный дентин. При хронических механических повреждениях врачебное вмешательство направлено на восстановление формы и функции зуба путем пломбирования или покрытия его искусственной коронкой.

## **Наследственные нарушения развития тканей зубов**

Наследственные нарушения развития тканей зубов могут касаться эмали, дентина или эмали и дентина в целом. Наследственные нарушения развития эмали возникают обычно вследствие влияния наследственных факторов, которые проявляются в результате патологических изменений эктодермальных образований. По сути дела, это — несовершенный амелогенез (amelogenesis imperfecta). На основании данных наследственные заболевания делятся на 3 группы:

1. Наследственная гипоплазия эмали, вызванная нарушением матрикса эмали.
2. Наследственная гипоплазия эмали, обусловленная нарушением созревания эмали.
3. Наследственная гипоплазия эмали, связанная с гипокальцификацией.

Каждая из трех групп имеет свои разновидности поражения эмали.

**Формирование неполноценной эмали (несовершенный амелогенез)** не представляет единой картины и проявляется в нескольких вариантах. Клиническая картина зависит от количественных и качественных нарушений в эмали, которые очень относительны и в практической работе неопределенны.

**1 вариант.** При незначительном нарушении строения эмали зубы прорезываются в средние сроки, но имеют меньшие размеры, между зубами образуются большие промежутки (тремы). Эмаль гладкая, блестящая, но окрашена в желтый или коричневый цвет. Оттенки на разных зубах могут быть различными. Корень, полость зуба обычного строения.

**2 вариант.** При более значительных количественных и деструктивных изменениях эмали зубы прорезываются в срок, однако имеют форму конуса или цилиндра. Поверхность зубов шероховатая, так как эмаль сохранена лишь в виде отдельных островков, цвет зубов — от желтого до темно-коричневого. Губная поверхность поражена больше. Такие зубы характеризуются в литературе как «коричневая гипоплазия эмали». В основе этой патологии — нарушение структуры эмали, она недостаточно кальцинирована, выражена гиперестезия. Корни и полость зуба обычные.



**3 вариант.** Зубы сохраняют обычную величину, форму, цвет, однако на твердой поверхности эмали в беспорядке расположены бороздки, придающие ей рифленый вид. В отличие от системной гипоплазии бороздки расположены не горизонтально, а вертикально или хаотично. Поражены все зубы. Полость зуба и корни без видимых изменений.

**4 вариант.** Зубы имеют нормальную величину и форму, однако эмаль меловидная, лишена блеска из-за отсутствия кутикулы. Эмаль легко поддается механическим воздействиям, отделяясь от дентина при малейшей травме. Обнаженный дентин имеет желтый, а позднее коричневый цвет из-за проникания пигмента извне. Имеет место гиперестезия. Корни и полость зуба — без видимых изменений. Наиболее часто встречаются 1 и 4 варианты несовершенного амелогенеза. В целом они составляют 66% от всех наследственных нарушений развития тканей зуба и выявляются у детей мужского и женского пола практически в равной степени.

#### **Нарушение развития дентина.**

Несовершенный дентиногенез (*dentinogenesis imperfecta*) встречается весьма редко, является следствием патологии мезодермальных клеточных образований и клинически себя почти не проявляет. Имеет место лишь гиперестезия дентина. Наличие ее у детей при отсутствии кариозных поражений должно свидетельствовать о наследственном нарушении развития дентина. Более часто встречается одновременное поражение эмали и дентина зубов. Наследственное нарушение строения эмали и дентина (синдром Стентона-Капдепона) впервые было описано в 1892 г. Стентоном, а позднее, но более подробно Капдепоном в 1905 г. Эта форма нарушения развития зубов характеризуется изменением цвета коронок, рано начинающимся и быстро прогрессирующим стиранием тканей зуба. Указанная нозологическая форма имеет много названий:

- бескоронковые зубы; зубы без эмали; коричневые или прозрачные зубы; гипоплазия эмали; неполноценный дентиногенез; гипоплазия дентина; опалесцирующий дентин;
- наследственное потемнение зубов; болезнь Капдепона, синдром Стентона;
- одонтопатия мезоэктодермальная и др.

Частота достигает 33% от всех наследственных нарушений развития зубов. В основе этой структурной аномалии лежит, по мнению одних исследователей, наследственная неправильная функция мезодермальной зародышевой ткани, а по мнению других авторов — эктодермальной зародышевой ткани. Характерно, что эта доминанта передается только половине потомства. При этом мужчины и женщины поражаются одинаково часто. Проявляется на молочных и постоянных зубах. Клинические признаки синдрома Стентона-Капдепона весьма характерны. Зубы нормальной величины и формы, прорезываются в средние сроки. Интенсивность окраски различна — чаще водянисто-серая с перламутровым блеском или коричневым оттенком. При подсветке световодом зубы как бы просвечиваются. Вскоре после прорезывания зуба эмаль скалывается, у ее остатков — острые края. Возможно прогрессивное стирание эмали и уменьшение высоты зубов и их объема. Обнаженный дентин быстро стирается, он в 1,5 раза мягче, чем в норме, его поверхность гладкая, блестящая, различной окраски — от светло- до темно-коричневой. Через дентин просвечивают контуры полости зуба. Жалобы на боль обычно не от гиперестезии, а от травмы десны, из-за стертости коронок зубов или травмы языка и губ острыми краями зубов. Электровозбудимость пульпы зуба обычно понижена, иногда значительно, чувствительность к химическим и физическим раздражителям также понижена. В дентине больше воды, чем в норме, а неорганических солей существенно меньше. При вышеописанном нарушении строения эмали и дентина зубов на первое место следует поставить своевременную диагностику, а следовательно, и последующее лечение, успех которого зависит от того, насколько рано оно начато. Лечение некариозных поражений зубов этой группы проводят последовательно, начиная с поражения эмали. Раньше все виды патологии эмали даже не пытались лечить, дожидаясь протезирования в соответствующем возрасте. До недавнего времени основным видом лечения при развившемся синдроме Стентона-Капдепона было также протезирование. При поражении фронтальных зубов — косметические пластмассовые или металлокерамические коронки, в остальных случаях — по показаниям.

#### **Несовершенный остеогенез (*osteogenesis imperfecta*)**

Это редкое заболевание, имеющее в своей основе избирательное поражение дериватов мезенхимы в эмбриональном периоде. Передается по аутосомно-доминантному типу. Более чем у половины детей родители данной патологии не имеют, но она могла быть у их родственников. Рождение больных детей в здоровых семьях следует рассматривать как появление новых мутаций под влиянием эндогенных или экзогенных факторов. Заболевание встречается у детей обоего пола, чаще у мальчиков. Это заболевание имеет много названий: несовершенное костеобразование, внутриутробный рахит, периостальная дистрофия, наследственная гипоплазия мезенхимы, периостальная дисплазия, врожденная ломкость костей, болезнь «стеклянных мужчин», опалесцирующий дентиногенез (Максимовский Ю.М.) В настоящее время различают: 1) врожденное несовершенство костеобразования, или болезнь Фролика; 2) позднее несовершенство костеобразования, когда болезнь проявляется в различные сроки после рождения ребёнка (болезнь Лобштейна). **Первая** встречается реже второй, чаще у мальчиков. Обнаруживается у плодов или у новорожденных. Характеризуется переломами длинных трубчатых костей, рёбер, ключиц. Кисти и стопы не страдают. Дети имеют малый рост, широкий уплощенный череп. Наблюдается крайне медленное окостенение родничков, задержка роста и увеличения массы тела. Психическое развитие соответствует возрасту. **Вторая форма** выявляется на 1-м году жизни или позднее. Иногда протекает скрыто до юношеского возраста. При этой форме перечисленные симптомы выражены слабее. Чаще возникают малоболезненные надломы костей, чем их переломы. Срастание происходит в нормальные сроки. Множественные переломы костей приводят к тяжёлой инвалидности. Переломы чаще наблюдаются в диафизарной области нижних конечностей. Кроме множественных переломов костей, для болезни Фролика-Лобштейна

характерны голубые склеры, глухота и изменение строения зубов. В основе заболевания лежит недостаточное отложение минеральных солей в формирующихся костях и зубных тканях. На рентгеновском снимке челюстей отмечается истончение кортикального слоя, крупноячеистое строение губчатого вещества. В период формирования зубов особенностей в их развитии не выявлено. Зубы, как временные, так и постоянные, имеют нормальную величину, правильную форму. Окраска коронок зубов неодинакова. Она колеблется от серой до сине-серой или желтовато-коричневой с высокой степенью просвечиваемости. У одного и того же больного различные группы зубов, а также одни и те же зубы имеют различную степень окрашенности. Вторые временные и первые постоянные моляры имеют более светлую окраску по сравнению с другими. Отмечается патологическое стирание как временных, так и постоянных зубов. У разных детей степень стирания неодинакова: временные зубы стираются в большей степени, чем постоянные. Стирание твёрдых тканей больше выражено у резцов и первых моляров. Облитерация полости зуба и каналов проявляется позднее, чем при дисплазии Капдепона, только после прорезывания зубов, прогрессирует медленно и в различных зубах в неодинаковой степени. Больше выражена у резцов и первых моляров. Стирание твёрдых тканей зуба не всегда ускоряло процесс облитерации. Строение альвеолярного отростка не имеет отклонений от нормы. Некоторые отождествляют состояние зубов с дисплазией Капдепона, поскольку это заболевание наследуется так же, как доминантный признак, наблюдается сходная клинико-рентгенологическая картина зубов, в основе обеих болезней лежат мезенхимальные нарушения, которые влияют на обмен в твёрдых тканях зуба. Чтобы отличить состояние зубов при несовершенном остеогенезе и при дисплазии Капдепона, надо прежде всего обратить внимание на общий вид и состояние ребёнка. Для несовершенного остеогенеза характерны: 1) малый рост, не соответствующий возрасту, выпуклый лоб, нависающий затылок, а иногда голубые склеры; 2) неоднократные переломы костей скелета, чаще трубчатых; 3) изменение структуры костной ткани, которая рентгенологически проявляется тонким диафизом с расширенным концом, тонким кортикальным слоем, порозностью губчатого вещества из-за тонких и редких трабекул губчатой кости; 4) окраска эмали чаще более интенсивная (серовато-синего или коричневого цвета); 5) более позднее проявление облитерации полости зуба и каналов, которая начинается после прорезывания зубов и протекает медленнее; 6) собственное генетическое происхождение аномалий. Изменения зубов при болезни Фролика-Лобштейна наследуется как непостоянный доминантный признак, а при болезни Капдепона как постоянный.

#### **Мраморная болезнь.**

Мраморная болезнь известна также под названием остеопетроза, болезни Альберте-Шенберга. Встречается у лиц обоего пола. Различают две формы заболевания: проявляющуюся в раннем детстве с резко выраженными симптомами, и протекающую без видимых клинических проявлений и диагностируемую лишь при рентгенологическом исследовании. Заболевание характеризуется частичным или сплошным склерозированием губчатого вещества кости, чаще во всём скелете. В ранней фазе развития болезни кости склеротизированы лишь в области метафизов трубчатых костей и в периферических участках плоских костей; на остальном протяжении этих костей губчатая структура сохранена. Выявляется неравномерное уплотнение костей черепа. Придаточные полости обычно склерозированы (в большей степени основная и лобная). Поражение челюстных костей сопровождается нарушением развития и прорезывания зубов. Влияние болезни на зубы выражается в замедлении развития, позднем прорезывании и изменении их строения. Зубы имеют недоразвитые корни, облитерированные полости зуба и каналы. Характерна высокая поражаемость зубов кариозным процессом.

### **Лекция № 6**

**Тема: Пульпа зуба. Изменение в пульпе при заболеваниях зубочелюстной системы и общих заболеваниях организма. Пульпиты. Этиология, патогенез, классификация.**

#### **1.1. Технологические модели по образованию**

<b>Время занятия 2 соат</b>	<b>Количество студентов</b>
<b>Вид занятия</b>	<b>Введение новостей по лекции</b>
<b>План лекции:</b> <b>1.Строение и функции пульпы</b>  <b>2.Этиология и патогенез пульпитов</b>  <b>3.Классификация пульпитов</b>	Пульпа зуба - это рыхлое соединительно-тканное образование, состоящее из клеток основного межклеточного вещества и клеточных волокнистых элементов, с включенными в нее сосудами и нервами. Клетки пульпы вырабатывают межклеточное вещество, которое является основной для комплекса волокон. А волокны составляют основной и сравнительно устойчивый конечный продукт системы «пульпа». В пульпе различают: 1.периферический слой ( клетки одонтобласты) 2.субодонтобластический слой. Клетки пульпоциты звездчатой формы, имеют многочисленные отростки, соединяются между собой и <b>одонтобластами</b> с помощью десмасом. Ядро имеет вытянутую форму,хроматик уплотнен по периферии ядра. 3. В центральном слое фибробласты гистиоциты, плазматические

	<p>клетки, лимфоциты и моноциты.  Гистологически Ясвоин выделяет в поперечном направлении три слоя в пульпе.  1.Периферически.  2.Промежуточный.  3.Центральный.  И.Г. Лукомский в отношении васкулиризации разделяет пульпу на три зоны.  1. Околоверхушечная зона - преобладают артерии.  2. Центральная зона (артериалы и прекапилляры).  3. Периферическая зона (капилляры).</p> <p>Наиболее популярная классификация Е. М. Гофунга (1927) опирается на представление о том, что в основе различных клинических проявлений пульпита лежит единый патологический процесс: воспаление пульпы с переходом при остром течении от серозной стадии к гнойной, при хроническом течении — к пролиферации и затем к некрозу (гангрена пульпы).  I. Острый пульпит: 1) частичный; 2) общий; 3) общий гнойный.  II. Хронический пульпит: 1) простой; 2) гипертрофический; 3) гангренозный.  V Создавая классификацию пульпита, Е. Е. Платонов (1968) учел погрешности предыдущей, выделив следующие формы пульпита:  I. Острый пульпит: 1) очаговый; 2) диффузный.  II. Хронический пульпит: 1) фиброзный; 2) гангренозный; 3) гипертрофический.  III. Обострение хронического пульпита.</p>
<b>Задача учебного занятия</b>	Разъяснить студентам строение и функции пульпы, этиологию, патогенез и классификацию пульпитов
<b>Методы обучения</b>	Беседа, наглядные пособия по лекции
<b>Вид занятия</b>	общий-коллективный
<b>Наглядные пособия по теме</b>	Учебное пособие, лекционный материал, проектор, компьютер
<b>Обстановка для проведения занятия</b>	Методическая оборудованная аудитория
<b>Мониторинг и критерии оценок</b>	Устный опрос

## 1.2. Технологическая карта лекционных занятий

Этапы работы	Преподаватель	Студент
<b>1.Этапы подготовки (10 минут)</b>	<p>1.Цель занятия  2.Подготовка слайдов по лекционному материалу  3.Литература по теме  1. Винниченко Ю. А., Винниченко А. В., Баулин М. В. Адгезивная техника в эндодонтии. Основные принципы и перспективы развития // Клин. Стоматология. — 1999. — 1. — 28-32.  2.Боровский Е.В. “Клиническая Эндодонтия” 1999 г.  3.Боровский Е.В “Терапевтические стоматология” москва 2004 г.  4.Цветкова Л. А. Опыт пломбирования зубов разогретой гуттаперчей по технике латеральной и вертикальной конденсации // Клин. Стоматология. — 1999. — 2. — 32-33.</p>	Слушает и записывает
<b>2.Введение (15 минут)</b>	<p><b>1.Цель и задачи лекционного материала:</b>  <b>Цель:</b>  Осветить строение и функции пульпы при различных заболеваниях зубов, этиологии, патогенез и классификация пульпитов  <b>Задача:</b>  Разъяснить студентам строение и функции пульпы, этиологию, патогенез и классификацию пульпитов  <b>2.Вопросы по теме:</b>  1.Анатомия пульпы зуба.  2.Гистологическое строение пульпы зуба.  3.Функции пульпы зуба</p>	Слушают Отвечает на вопросы студентов

	4.Патофизиологические процессы в пульпе 5.Дистрофические процессы в пульпе 6.Этиогенез пульпитов 7.Классификация пульпитов	
<b>3. основной этап (55 минут)</b>	1. Ознакомление темы с показанием слайдов	Слушают и записывают Слушают
<b>4.Заключительный этап (10 минут)</b>	1. Заключение. 2. Самостоятельная работа. 3. Домашнее задание.	Слушает и записывает Записывает

### Текст лекции

Краткие сведения о пульпе зуба.

Пульпа зуба - это рыхлое соединительно-тканное образование, состоящее из клеток основного межклеточного вещества и клеточных волокнистых элементов, с включенными в нее сосудами и нервами.

Клетки пульпы вырабатывают межклеточное вещество, которое является основной для комплекса волокон. А волокны составляют основной и сравнительно устойчивый конечный продукт системы «пульпа».

Основное вещество пульпы состоит из мукопротеина, гликопротеина и мукополисахаридов. Все обменные процессы протекают именно в ней. Метаболиты вначале растворяясь в основном веществе из кровеносных сосудов проникают в клетки. Таким же образом вещества, выделенные клеткой, проходят через основное вещество, что затем попасть в сосуды концевой типа. Основное вещество постоянно находится в динамическом состоянии полимеризация-деполимеризация. Степень полимеризации зависит от возраста, функциональной активности, патологического состояния. При воспалении, основное вещество дено-лимеризуются под действием образовавшихся протелитических ферментов. Таким образом, жизнеспособность пульпы зависит от обмена веществ основного вещества.

В пульпе различают:

1. периферический слой ( клетки одонтобласты)
  2. субодонтобластический слой. Клетки пульпоциты звездчатой формы, имеют многочисленные отростки, соединяются между собой и **одонтобластами** с помощью десмосом. Ядро имеет вытянутую форму, хроматик уплотнен по периферии ядра.
  3. В центральном слое фибробласты гистиоциты, плазматические клетки, лимфоциты и моноциты.
- Клеточный состав пульпы.  
Периферический слой (одонтобласты).

1. Субодонтобластический слой ( клетки пульпоциты звездчатой формы).

В пульпе зуба имеется фибробласты, одонтобласты и гистиоциты, ретикулоэндотелиальных клетки и др.

#### 1.Одонтобласты.

Одонтобласты - это высоко дифференцированные клетки пульпы, Основная функция одонтобластов - это клетки полярного строения -имеют тело и отростки от длинных колонкообразных клеток в коронко-вой пульпе до коротких клеток такой же формы в середине корня. Можно сравнить их форму с грушами.

#### 2.Фибробласты.

Фибробласты являются основными клетками пульпы. Их размеры от 9 до 15 мкм. По форме фибробласты напоминают синцитий с веритино-образными клетками. В молодой пульпе имеется большое количество **фибробластов**, чем в пульпе старых людей, т. е. по мере старения пульпы количество клеточных элементов начинает уменьшаться. Поэтому у клиницистов есть предположение о том, что фиброзная пульпа ( у старых людей ) менее способна защитить себя от воздействия раздражителей, чем молодая, насыщенная клетками пульпа.

Кроме того, установлено, что дентинное вещество, наслаивающееся на дентиклы, возникает из фибробластов пульпы, а не из **одонтобла-стов**. Это также имеет важное значение в клинике при конкрементозе пульпы и связанные с этим развитием конкрементозного пульпита. Основная функция фибробластов - это образование основного вещества коллагеновых фибрилл. Клетка по периферии ограничена **цитолеммой** и содержит ядро овальной и вытянутой формы, занимает основную площадь цитоплазмы. В цитоплазме много митохондрий, рибосом и фибрилл.

#### 3.Гистиоциты (особые макрофагоциты).

Гистиоциты или блуждающие клетки в покое расположены в пульпе в близи кровеносных сосудов. При нарушении обмена в пульпе, они активизируются, приобретают функцию макрофагоцитов. Функции гистиоцитов

заключаются в их защитную роль при повреждениях пульпы, форма округлая или овальная, размер 10-25 мкм. Кроме того, в пульпе есть недифференцированные мезенхимные клетки, способные при определенных условиях превращаться в макрофаги и остеокласты.

Имеются такие амебоидные, а также лимфоидные блуждающие клетки, в единичных случаях тучные клетки, лимфоциты, плазматические клетки, а при повреждении пульпы эти клетки встречаются часто, чем в здоровой клетке. Пульпа имеет богатую кровеносную сеть и нервы. Нейтральные и **барофильные**

#### Волокна пульпы.

Вокруг кровеносных сосудов и одонтобластов расположены ретикулиновые волокна. Ретикулиновые волокна заполняют и межклеточные пространства. Ретикулиновые волокна могут превращаться в коллаген. Также аргирофильные волокна, которые начинаются с пульпы и проходят между одонтобластиками и выходят всеобразно в дентин, носят название волокна Корфа и образуют фибрилльную основу дентина. В пульпе зуба имеется два четко выделяющихся рисунка коллагеновых отложений; диффузный, в котором коллагеновые волокна расположены хаотично, без какой-либо ориентации. Пучковый в котором коллагеновые волокна расположены в виде грубых пучков параллельно нервам или самостоятельно. В коронковой пульпе больше пучков коллагена, чем в диффузного. В молодом возрасте в пульпе очень мало коллагеновых волокон. В пожилом возрасте удельный вес коллагеновых волокон в пульпе заметно возрастает. Благодаря обилию коллагеновых волокон верхушечная часть пульповой ткани клинически выглядит беловатой.

Однако в отличие от обычной соединительной ткани пульпа зуба лишена эластических волокон, но богата коллагеновыми и преколлагеновыми (**аргирофильными**) волокнами.

Анатомия пульпы зуба.

Пульпа или мякоть зуба расположена в полости зуба (Cavum pulpac dentis) в области коронки и корня (корней). Полость зуба по форме напоминает внешние очертания зуба. В коронковой части в **соответствии** с буграми жевательной поверхности образуются выступы, которые носят название рогов пульпы. Корневая пульпа (во многокорневых зубах количество корневой пульпы соответствует количеству корней), также повторяет форму корня (корней) зуба (зубов). Однако, следует указать, что в апикальной части корня зуба имеются дельтовидные разветвления, где и соответственно имеется пульпа. Такие дельтовидные разветвления по данным Фишера встречаются у резцов в 53,5% , у премоляров 35% и у моляров в 80% случаев.

Также необходимо иметь в виду, что с возрастом благодаря отношению вторичного дентина (о котором будет идти речь ниже) объем полости зуба как в коронковой, так и в корневой части может уменьшаться (сужиться).

Гистологически Ясвоин выделяет в поперечном направлении три слоя в пульпе.

1. Периферический.
2. Промежуточный.
3. Центральный.

1. Периферический слой пульпы состоит из одонтобластов, которые имеют грушевидные формы. Каждая клетка одонтобластов имеет по два отростка ( длинные отростки идут внутри дентинных канальцев до эма-лево-дентинной границы и образуют кольцевидные выпячивания. Эти отростки носят название томсовы волокна. Короткие отростки соединяют клетку с клеткой, т.е. соединяя между собой. Клетки расположены 2-3 ряда иногда 1-2 ряда.

2, Промежуточный слой соединений малодифференцированные клетки преодонтобластов из которых в дальнейшем дифференцируются **одонтобласты**. Преодонтобласт - одонтобласт - одонтоцит.

3. центральный слой соединений фибробластов звездчатый или ве-ретеннообразной формы, соединенные между собой отростками и клет-ками гистиоцитов. Гистиоциты - это макрофаги, т.е. обычные адвенти-циальные клетки (от адвентиции кровеносных сосудов, т.е. гистиоциты расположены около адвентиции кровеносных сосудов).

В центральном слое имеются аргирофильные и коллагеновые волокна, а на периферии только аргирофильные, которые оплетают капилляры или располагаются между одонтобластиками, в аморфной массе. Эта масса на уровне наружных концов одонтобластов, уплотняется и образует Келликер-Фелейш мановскую оболочку.

Агрофильные волокна периферического слоя извиваясь между одонтобластиками в радиальном направлении ( это и есть радиальные волокна Корфа) входят в дентин, где превращаются в коллагеновые волокна или же остаются преколлагеновыми.

#### Физиология пульпы зуба.

Кровеносная система - эта система транспорта, посредством которой различные клетки организма снабжаются питательными веществами и освобождаются от продуктов распада.

Кровеносные сосуды и соединительная ткань образуют единое функциональное целое. Снабжение пульпы артериальной кровью происходит от задней верхней альвеолярной, инфраорбитальной и нижней альвеолярной ветвей внутренней верхнечелюстной артерии, и один или несколько небольших артерий входят в пульпу через верхушечное отверстие. Кроме того, большое количество мелких сосудов проникают в пульпу через цемент и дентин по боковым ( на 2-3 мм отступая от апикального отверстия) и дополнительным отверстиям.

И.Г. Лукомский в отношении васкуляризации разделяет пульпу на три зоны.

4. Околорезушечная зона - преобладают артерии.
5. Центральная зона (артериалы и прекапилляры).

## 6. Периферическая зона (капилляры).

Раньше авторы предполагали, что в пульпе нет коллатеральных анастомозов в сосудах, т.е. имеются кожные сосуды. Это значит, если сосуд закупорен - наступает некроз. Гаврилов установил, наличие анастомозов между артериями, а также венами в пульпе. Лимфатические сосуды пульпы по расположению соответствуют кровеносным сосудам.

### Нервы пульпы.

Миелиновые ветви верхне и нижне челюстных нервов подходят к зубу с медиальной, дистальной, небной, щечной и язычной стороны. Они проникают в периодонтальную связку, затем несколько волокон входят в пульпу параллельно кровеносным сосудам. Более толстые нервные волокна можно обнаружить в корневой пульпе и в центральной части коронковой пульпы. Нервы часто переплетаются в виде спиралей вокруг кровеносных сосудов или расстилаются свободно рядом с ними. В коронковой части пульпы группы более мелких волокон делятся еще меньше, образуя сеть. От этой сети отходят малые волокна.

которые идут затем через слои, богатой клетками, и зону, свободную от клеток. Затем волокна теряют свою миелиновую оболочку и обматываются вокруг одонтобластов в виде шарообразных бусинок окончаний. Некоторые фибриллы проходят между одонтобластами до пульподен-тинной границе. Некоторые даже проникают в предентин. Кроме того, некоторые волокна в виде петли возвращаются из предентина и оканчиваются ближе к центру в пульповой ткани. Нервные волокна контактируют только с метартериолами («мышечные капилляры»), являющимися артериовенозными анастомозами. Истинные же капилляры не иннервируются. В каждом зубе имеются симпатические и чувствительные нервы.

Симпатические нервные волокна обуславливают выделение но-радреналина, вызывающие сокращение сосудов. Парасимпатические нервы выделяют ацетилхолин, который расширяет сосуды.

Чувствительные нервы способствуют ощущению со стороны больного при любом раздражении пульпы: горячим, сладким, давлением, препаровкой ткани зуба и т.д. Причем пациент при любом из этих раздражителей ощущает как боль, т.е. при интактной пульпе всегда раздражение ее означает боль. По возникновению боли в зубе имеются различные теории. При раздражении одонтобластов через протоплазматических отростков выделяется гистамин, который раздражает чувствительные нервы в слое одонтобластов. Боль ощущается вследствие импульсов посылаемых в центральные анализаторы. И так, одонтобласты являются рецепторами боли.

Установлено, что при воздействии на обнаженный дентин таких химических препаратов как хлористый натрий, ацетилхолин, хлористый калий, гистомин не вызывают боль, а при наложении их на пульпу всегда возникает боль (исключение составляет хлористый натрий). Такие имеются гипотезы о том, что изменение давления внутри зуба (положительное или отрицательное) вызывает боль, что связано с «вакуумом» в дентиновых канальцах и скоплением ионов калия за пределами клеток, которые создают импульс для близлежащей нервной клетки пульпы, причем достаточно сильный, чтобы вызвать боль. Летчики на высоте 5000 м ощущают боль при хроническом пульпите, а на 2000 м при остром пульпите. Возможно есть связь между осмотическим давлением и болью.

Вибрация, которая возникает при препаровки и вскрытии дентин-ных канальцев, посылает импульс к самому концу нервного окончания, расположенного вблизи ядра одонтобласта, в силу чего возникает боль. Однако, окончательного установленного механизма развития (возникновения) болей нет. Таким образом, пульпа выполняет следующие функции:

1. Защитную (гистиоциты - макрофаги, ретикуло - эндотелиальные клетки)
2. Плазматическую (образуется одонтобластами вторичный дентин).
3. Питательную (питает себя и твердых тканей зуба).
4. Чувствительная (любое раздражение на зуб ощущается пульпой).

### Дистрофические изменения в пульпе.

#### А) Атрофия пульпы зуба

При атрофии пульпы уменьшается её объем. Атрофия пульпы может наступить в результате возрастных (физиологических) или патологических изменений. По мере старения организма в пульпе увеличивается количество коллагеновых волокон и уменьшается число клеток. Однако, атрофия пульпы может наступать и при относительно молодом возрасте вследствие увеличения коллагена, высокой степени **кальцифи-кации** и

выраженной тенденции к убыли клеток, или наоборот. Немаловажную роль при атрофии пульпы играют факторы нарушения питания ткани пульпы, обусловленные изменениями в кровеносных сосудах и уменьшением подвода питательных веществ.

Таким образом, старую пульпу можно встретить в зубах молодых людей, обильно насыщенная клетками пульпа встречается у пожилых людей. Атрофия пульпы может явиться также следствием кариеса, оперативных вмешательств на дентин, а также поражения пародонтита.

#### Б) Дистрофическая кальцификация (патрификация)

Дистрофическая кальцификация характеризуется скоплением фосфорнокислых и углекислых солей кальция. Это явление наблюдается в совершенно интактных со здоровой пульпой зуба, так и при кариесе, пульпита. Особенно количество случаев с дистрофической кальцификацией возрастает при хронических пульпитах и пародонтите, а также при препарировании зуба для коронок и пломб. Она наблюдается как в коронковой, так и корневой пульпе, особенно в участках обильным содержанием коллагеновых волокон. В такой пульпе ослаблена жизнедеятельность, она не может в полной мере принимать участие в обмене веществ, сопротивляется, защищается. Так общих причин дистрофической кальцификации следует назвать артерио-склероз, боль, нарушения обмена веществ, гиаминоз. Диет. Кальцификация - это регрессивный процесс.

#### В) Некроз пульпы.

Пульпа зуба, в которой погибли клетки в результате коагуляции называют некротичной. Это наступает в результате перегрева при обработке твердых тканей зуба, при неправильном применении пломбирочных материалов, при применении сильнодействующих препаратов во время лечения кариеса и т.д.

#### Г) Гангрена пульпы

Это исход пульпита. Гангрена пульпы сложный процесс. Гангрена - омертвление пульпы наступает в результате нарушения с последующим прекращением кровоснабжения пульпы и разрушительным действием микроорганизмов.

#### Конкрементоз.

В корневом канале, в пульпе в различных ситуациях в разной интенсивности откладываются различные конкременты - соли кальция, вторичный дентин, дентиклы. О дистрофической кальцификации (петрификации) было сказано выше.

Образование вторичного (иррегулярного, заместительного регенеративного дентина влечет за собой сокращение объема пульпы, сужение просвета полости зуба, ухудшение питания ткани пульпы и т.д. Следует указать, что отложение новых слоев дентина происходит непрерывно в течение всей жизни. Отложение вторичного дентина возможно только при отсутствии воспаления в пульпе.

Особенно усиливается процесс отложения вторичного дентина как со стороны «крыши», так со стороны основания полости зуба при стирании и, когда обнажается дентин. Это раздражение может быть незначительной по силе, но достаточной для раздражения одонтобластов, которые предупреждают вторичный дентин.

И так, в результате отложения вторичного дентина полость зуба «сокращается» в вертикальном направлении больше, чем в горизонтальном. При этом рога пульпы также сокращаются в размере, они часто выполняются коллагеном. Микроскопически вторичный дентин представляет собой как дентин менее регулярный. Вторичный дентин создает возможность пульпе защититься от болезненных процессов. Он более аморфен, менее канализован и менее исправлен по форме, чем первичный дентин.

#### Дентиклы.

Дентиклы различаются по структуре, размеру и локализации. По структуре дентиклы делятся на истинные и ложные. Истинные дентиклы состоят из дентина с прослойкой одонтобластов. Они часто локализируются в верхушечной части зуба. Ложные дентиклы формируются из дегенерирующих клеток пульпы, которые постепенно кальцифицируются.

Размер. Различают тонкую диффузную кальцификацию, называемую ещё фибриллярной, и дентиклы. Размеры дентиклов могут быть значительной - иногда достаточной для облитерации сей полости зуба как в коронковой так и в корневой части.

По локализации дентиклы могут быть:

1. Внутрстеночные (интерстициальные)
2. Пристеночные
3. Свободные.

формируются первоначально в пульпе. Позже откладывается дентинная матрица и кальцификация продолжается. Они могут затруднять эндо-донтические манипуляции довольно редко.

Пристеночные дентиклы соединяются с дентином, но внедрены в толщу его только частично. Свободно дентиклы располагаются в ткань пульпы. Дентиклы могут вызвать атрофию, сдавление (конкрементозный пульпит) и воспаление пульпы. Дентиклы также делятся:

1. на высокоорганизованные
2. и низкоорганизованные.

Высокоорганизованные дентиклы отличаются наличием в них хотя бы малого числа дентинных канальцев.

Низкоорганизованные дентиклы почти никогда не имеют дентинных канальцев, имеется только значительное количество волокнистых образований. Указанные дистрофические и строфические процессы в пульпе интактных зубов могут наблюдаться при заболеваниях сердечно-сосудистой, эндокринной систем

#### Этиология

Воспалительный процесс в пульпе возникает в ответ на раздражители, поступающие из кариозной полости, из которых на первом месте находятся микроорганизмы и их токсины.

Этиологическими факторами, вызывающими пульпит, могут быть химические вещества, а также температурный и другие раздражители.

В качестве осложнения кариеса пульпит всегда развивается как гиперергическое воспаление на фоне предварительной сенсibilизации пульпы продуктами распада органического вещества дентина и эндотоксинами микроорганизмов кариозного очага; он протекает быстро и с превалированием альтеративного компонента. В связи с этим биологические методы лечения острого пульпита не нашли широкого применения в клинике (кроме травмы пульпы, гиперемии ее и ограниченного серозно-гнойного пульпита).

Инфекция может проникнуть в пульпу по артериолам, входящим в корневой канал. Гематогенное инфицирование пульпы может возникнуть при гриппе, осложненном капилляротоксикозом, остеомиелите и др. Воспаление пульпы может развиваться в интактных зубах в связи с проникновением микроорганизмов из ближайших инфекционных очагов, ретроградно — через одно из верхушечных отверстий.

**Т р а в м а т и ч е с к и е** факторы. Возникновению пульпита способствуют разнообразные травматические ситуации. Одни из них возникают по вине пациента, например ушибы при падении (у детей часты повреждения верхних центральных резцов). Возможны бытовая, огнестрельная, транспортная и другие травмы. Наиболее типичны частичный или полный отлом коронки, перелом корня.

Иногда травма происходит по вине врача (случайное обнажение пульпы во время препарирования кариозной полости при кариесе и перфорации свода полости зуба).

Обработка интактного зуба под коронку — сильный раздражитель для пульпы. Даже при щадящей обработке зуба под анестезией и с охлаждением тканей зуба возможно воспаление пульпы. Снижение функциональных свойств пульпы у людей старше 35 лет создает условия для ускоренного развития пульпита в связи с суммарным действием местных факторов (высокая температура, вибрация зуба, частичное или

#### Патогенез

Изучение механизма возникновения и течения воспаления в пульпе с учетом биологических защитных свойств, нервно-рефлекторной деятельности и резистентности показывает, что пульпа представляет собой мощный противомикробный барьер. При благоприятных условиях в ней мобилизуются тканевые защитные элементы, которые локализируют и ликвидируют патологический процесс. Активность этих изменений зависит от характера нанесенного раздражения и защитных свойств организма. При истощении защитных сил пульпы и воздействии вирулентной микрофлоры развивается воспалительная реакция. Исход воспаления пульпы связывают в основном с вирулентностью микроорганизмов, длительностью действия раздражителя, первичной локализацией патологического процесса, сопротивляемостью пульпы.

При остром воспалении на первый план выступают изменения в сосудах и клетках (Паникаровский В. В. и др., 1989). Происходит кратковременное сужение артериол, затем расширение их, а также капилляров и венул. Усиливается ток крови. Повышается внутрикапиллярное давление. Наблюдаются сгущение крови, набухание форменных элементов и стенок сосудов в кислой среде, пристеночное стояние лейкоцитов, повышение



свертываемости крови. Высвобождаются факторы свертывающей системы крови. Происходит тромбообразование.

При воспалении отек появляется в результате повышения капиллярного давления, сопровождающего местное расширение сосудов, а также усиления проницаемости капилляров. Затем альтеративные изменения в пульпе приводят к глубоким нарушениям ее жизнедеятельности. Затрудняется удаление продуктов метаболизма, нарастают кислородное голодание и тяжелые нарушения в системе микроциркуляции. Быстро нарушается и трансапиллярный обмен.

### КЛАССИФИКАЦИЯ ПУЛЬПИТОВ

В эндодонтии насчитывается несколько десятков систематизации заболеваний пульпы. Многочисленность их можно объяснить многообразием видов поражений пульпы, различием принципов их создания: по этиологии, клинике, патоморфологическим признакам и т.д.

Обзор показывает, что наиболее полный перечень поражений пульпы содержит классификация, предложенная Б. М. Могильницким и А. И. Евдокимовым (1925), где указаны четыре категории заболеваний пульпы с указанием характера патологического процесса.

I. Сосудистые расстройства: 1) кровоизлияния; 2) гиперемия.

II. Воспаления.

Экссудативное воспаление: 1) поверхностный пульпит; 2) частичный пульпит простой (серозный); 3) общий пульпит гнойный (абсцесс, флегмона пульпы).

Пролиферативное воспаление: 1) фиброзный пульпит; 2) гранулематозный пульпит.

III'. Регрессивные процессы: 1) атрофия пульпы; 2) некроз пульпы;

3) гангрена пульпы (частичная, общая); сухая и влажная.

IV. Прогрессивные процессы: 1) дентикли.

Наиболее популярная классификация Е. М. Гофунга (1927) опирается на представление о том, что в основе различных клинических проявлений пульпита лежит единый патологический процесс: воспаление пульпы с переходом при остром течении от серозной стадии к гнойной, при хроническом течении — к пролиферации и затем к некрозу (гангрена пульпы).

I. Острый пульпит: 1) частичный; 2) общий; 3) общий гнойный.

II. Хронический пульпит: 1) простой; 2) гипертрофический;

3) гангренозный.

V Создавая классификацию пульпита, Е. Е. Платонов (1968) учел погрешности предыдущей, выделив следующие формы пульпита:

III. Острый пульпит: 1) очаговый; 2) диффузный.

IV. Хронический пульпит: 1) фиброзный; 2) гангренозный; 3) гипертрофический.

III. Обострение хронического пульпита.

### Лекция № 7

**Тема: Клиническое течение различных форм пульпитов, клиника, пат. анатомия, диагностика.**

#### 1.1. Технологические модели по образованию

Время занятия 2 соат	Количество студентов
Вид занятия	Введение новостей по лекции
<b>План лекции:</b>	Острые формы пульпита.
<b>1.Клиника острых, хронических пульпитов</b>	Для острой формы пульпита характерны четыре следующих симптома: 1) "самопроизвольное" боль, возникающая без воздействия внешних раздражителей. Интенсивность болевого приступа, ее периодичность зависят от остроты клинического течения воспалительного процесса:
<b>2.Патологическая анатомия острых и хронических пульпитов</b>	2) действие раздражителей - механических, химических и температурных - приводит к продолжительному болевому приступу. Известно, что и при кариесе перечисленные раздражители вызывают кратковременную боль, которая проходит немедленно после прекращения действия раздражителя.
<b>3.Дифференциальная</b>	

<b>диагностика пульпитов</b>	<p>3) усиление болей ночью характерно для острого пульпита и обострения хронического пульпита. Известно, что симптом боли, сопровождающий любое заболевание, ночью воспринимается сильнее, чем днем.</p> <p>4) приступообразный характер болей с безболевыми промежутками характерен для острого пульпита и обострения хронического пульпита. Такое чередование связано, вероятно, с адаптационной способностью организма к восприятию длительной боли, лереутомдямостью нервной системы, периодическим сдавлением нервных рецепторов в результате отека, пульпы.</p> <p><b>Острый диффузный пульпит</b> (pulpitis acula cdiffusa). Острый очаговый пульпит с характерными для него симптомами продолжается 1-2 дня, после чего воспалительный процесс распространяется на коронковую и корневую пульпу и расценивается как острый диффузный пульпит.</p> <p><b>Острый очаговый пульпит</b> (pulpitis acula focalis). Острый очаговый пульпит является начальной стадией воспаления пульпы, и его очаг локализуется обычно в участке, наиболее близком прилежащим к кариозной полости. Продолжительность этой стадии не превышает 2 сут.</p> <p><b>Хронический фиброзный пульпит</b> (pulpitis chronica fibrosa) Больного беспокоят приступообразные боли в зубе от различных раздражителей: температурных, механических и химических. Из анамнеза выясняется, что зуб ранее болел.</p> <p><b>Хронический гангренозный пульпит</b> (pulpitis chronica gangraenosa). Больной жалуется на ноющие боли от различного рода раздражителей, главным образом от горячего, не прекращающиеся после устранения действия этих раздражителей. Иногда боли могут возникать от перемены температуры воздуха - при выходе на улицу или обратно. Иногда беспокоит неприятный запах изо рта. Больной указывает на сильные боли в прошлом, которые затем уменьшились или полностью исчезли.</p> <p><b>Хронический гипертрофический пульпит</b> (pulpitis chronica hypertrophica). Больной жалуется на боль ноющего характера, которая возникает от различных раздражителей. Больной часто жалуется на разрастание "дикого мяса" которое легко кровоточит. В отдельных случаях может быть только одна кровоточивость при полном отсутствии боли. Может наблюдаться боль лишь при жевании.</p>
<b>Задача учебного занятия</b>	Разъяснить студентам строение и функции пульпы, этиологию, патогенез и классификацию пульпитов
<b>Методы обучения</b>	Беседа, наглядные пособия по лекции
<b>Вид занятия</b>	общий-коллективный
<b>Наглядные пособия по теме</b>	Учебное пособие, лекционный материал, проектор, компьютер
<b>Обстановка для проведения занятия</b>	Методическая оборудованная аудитория
<b>Мониторинг и критерии оценок</b>	Устный опрос

## 1.2. Технологическая карта лекционных занятий

Этапы работы	Преподаватель	Студент
<b>1.Этапы подготовки (10 минут)</b>	<p>1.Цель занятия</p> <p>2.Подготовка слайдов по лекционному материалу</p> <p>3.Литература по теме</p> <p>1. Боровский Е.В. "Терапевтическая стоматология" М.,2006 г..</p> <p>2.Боровский Е.В. ва бошкалар " Терапевтическая стоматология".- М.,2004</p> <p>3.Камилов Х.П., Мамедова Ф.М. "Даволаш стоматологиядан" рецептура справочниги.- 1995.</p> <p>4.Боровский Е.В., Баришева Ю.Д., Максимовский Ю.М. "Терапевтическая стоматология".- М.: Медицина, 1998.</p>	Слушает и записывает
<b>2.Введение (15 минут)</b>	<p><b>1.Цель и задачи лекционного материала:</b></p> <p><b>Цель:</b> Осветить клинику, патологическую анатомию различных форм пульпита, дифференциальную диагностику.</p> <p><b>Задача:</b> Разъяснить студентам строение и функции пульпы, этиологию, патогенез и классификацию пульпитов</p> <p><b>2.Вопросы по теме:</b></p> <p>1.Общие клинические проявления пульпита,</p> <p>2.Клиника "Острых форм пульпита.</p>	Слушают Отвечает на вопросы студентов

	3. Клиника хронических форм пульпита, 4. Патологическая анатомия острых форм пульпита. 5. Патологическая анатомия хронических форм пульпита. 6. Дифференциальная диагностика острых пульпитов, 7. Дифференциальная диагностика хронических форм пульпита.	
<b>3. основной этап (55 минут)</b>	1. Ознакомление темы с показанием слайдов	Слушают и записывают Слушают
<b>4. Заключительный этап (10 минут)</b>	1. Заключение. 2. Самостоятельная работа. 3. Домашнее задание.	Слушает и записывает Записывает

### Текст лекции

Клинические проявления воспаления пульпы отличаются многообразием, что обусловлено как общим состоянием организма, так и местными условиями в полости рта.

Анализ обращаемости больных в поликлинику по поводу пульпита показал, что 38% случаев приходится на острые формы пульпита, а 62% на хронические формы. Уточнение диагноза заболевания пульпы имеет большое значение в клинике» так как это определяет выбор метода и эффективность проводимого лечения.

Постановка правильного диагноза во многом зависит от тщательности и соблюдения последовательности обследования больного, при расспросе можно выяснить, нет ли у больного сопутствующих заболеваний, которые могут сопровождаться иррадиацией боли в зубы и челюсти: расстройств нервной системы (невралгия, неврит второй и третьей ветви тройничного нерва, ганглиолит, дентальная плексагия, стенокардия, гипотиреоз, гипертиреоз).

Обострению хронического пульпита могут предшествовать повышение функциональной нагрузки, травма зуба, заполнение кариозной полости зуба спрессованными пищевыми продуктами, переохлаждение организма, переутомление, эмоциональное и нервное напряжение, оперативное вмешательство, заболевания вирусной и бактериальной природы.

Острые формы пульпита.

Для острой формы пульпита характерны четыре следующих симптома:

1) "самопроизвольное" боль, возникающая без воздействия внешних раздражителей. Интенсивность болевого приступа, ее периодичность зависят от остроты клинического течения воспалительного процесса:

5) действие раздражителей - механических, химических и температурных - приводит к продолжительному болевому приступу. Известно, что и при кариесе перечисленные раздражители вызывают кратковременную боль, которая проходит немедленно после прекращения действия раздражителя. При пульпите, наоборот, болевой приступ продолжается некоторое время и после устранения раздражителя. Болевая реакция при пульпите возникает обычно и от воздействия весьма слабых раздражителей. Так, если здоровая пульпа воспринимает тепло при температуре 50-60°C и ощущает холод при 15-20°C, то диапазон

температурных колебаний, на который отвечает воспаленная пульпа, значительно сужается и орошение зуба водой температуры 28-30°C уже вызывает боль;

6) усиление боли ночью характерно для острого пульпита и обострения хронического пульпита. Известно, что симптом боли, сопровождающий любое заболевание, ночью воспринимается сильнее, чем днем. Это объясняется преобладанием в ночное время деятельности парасимпатической нервной системы над симпатической,

7) приступообразный характер боли с безболевыми промежутками характерен для острого пульпита и обострения хронического пульпита. Такое чередование связано, вероятно, с адаптационной способностью организма к восприятию длительной боли, переутомляемостью нервной системы, периодическим сдавлением нервных рецепторов в результате отека пульпы.

Острый очаговый пульпит (pulpitis acuta focalis). Острый очаговый пульпит является начальной стадией воспаления пульпы, и его очаг локализуется обычно в участке, наиболее близком прилежащим к кариозной полости. Продолжительность этой стадии не превышает 2 сут.

Больной жалуется на возникновение интенсивных болей от всех видов раздражителей, В отличие от кариеса зубов, для которого также характерно появление болей от внешних раздражителей меньшей силы и не проходят после устранения раздражителя. Боль может возникать самопроизвольно - без воздействия видимой причины. Частота и продолжительность приступов болей непостоянны: они могут длиться 10-30 мин, но в большинстве случаев не более часа. Приступ болей сменяется безболевым периодом продолжающимся несколько часов. Больной обычно правильно указывает на беспокоящий его зуб, что свидетельствует об отсутствии иррадиации боли, В ночное время боли носят» как правило» более интенсивный характер.

При осмотре внешних изменений на лице обычно нет. Перкуссия, как правило, безболезненна.

Дифференциальный диагноз. Острый очаговый пульпит необходимо дифференцировать от глубокого кариеса, острого диффузного и хронического фиброзного пульпитов, а также папилита.

**Острый диффузный пульпит (pulpitis acuta diffusa).** Острый очаговый пульпит с характерными для него симптомами продолжается 1-2 дня, после чего воспалительный процесс распространяется на коронковую и корневую пульпу и расценивается как острый диффузный пульпит.

Больной жалуется на длительные болевые приступы с небольшими безболезненными промежутками - интермиссиями, длящимися не более 30-40 мин. Иногда боль не исчезает, а только затихает. Характерная упорная ночная боль, а также длительная боль от раздражителей, иногда холод успокаивает боль. Продолжительность боли от 2 до 14 сут. Боль не локализована, а иррадирует по ветвям тройничного нерва: при пульпите зубов верхней челюсти - в висок, надбровную, скуловую области» в зубы нижней челюсти.

Все виды раздражителей вызывают усиление боли. При формировании абсцесса холод успокаивает боль. Такой же эффект в этом случае дает перфорация свода, полости зуба, сопровождающаяся выделением экссудата.

По данным рентгенографии часто определяется кариозная полость, изменения в периодонте отсутствуют.

Электровозбудимость пульпы снижена по всему дну кариозной полости и со всех бугров до 30-40 мкА и даже 50-60 мкА.

Дифференциальная диагностика. Острый диффузный пульпит необходимо дифференцировать от острого очагового и обострившегося хронического пульпита, острого верхушечного и обострившегося хронического периодонтита, невралгии тройничного нерва, гайморита и луночковых болей.

Хронические формы пульпита.

Для хронических форм пульпита характерны определенные клинические признаки,

Общим для всех форм является значительная продолжительность - от нескольких недель до нескольких месяцев и даже лет. Характерно сочетание и несоответствие слабой выраженности субъективных признаков (например болевых) и значительной степени разрушения твердых тканей зуба. При наличии труднодоступной для действия раздражителей полости болевой симптом может быть практически незаметен.

**Хронический фиброзный пульпит** (pulpitis chronica fibrosa) Больного беспокоят приступообразные боли в зубе от различных раздражителей: температурных, механических и химических. Из анамнеза выясняется, что зуб ранее болел.

В некоторых случаях хронический фиброзный пульпит может протекать без сообщения кариозной полости с полостью зуба. Дифференциальная диагностика. Хронический фиброзный пульпит необходимо дифференцировать от глубокого кариеса, хронического гангренозного пульпита.

**Хронический гангренозный пульпит** (pulpitis chronica gangraenosa). Больной жалуется на ноющие боли от различного рода раздражителей, главным образом от горячего, не прекращающиеся после устранения действия этих раздражителей. Иногда боли могут возникать от перемены температуры воздуха - при выходе на улицу или обратно. Иногда беспокоит неприятный запах изо рта. Больной указывает на сильные боли в прошлом, которые затем уменьшились или полностью исчезли.

В начальных стадиях гангренозного поражения путем зондирования обнаруживает болезненность пульпы и ее кровоточивость. При длительно протекающем гангренозном пульпите коронковая пульпа может полностью распадаться, имеет серый цвет, сохраняется только часть или вся корневая пульпа. В таких случаях зондирование пульпы оказывается безболезненным и только в устье канала определяется кровоточивость и болезненность.

Электровозбудимость зуба значительно понижена (50-80 мкА).

Дифференциальный диагноз. Хронический гангренозный пульпит необходимо дифференцировать от хронического фиброзного пульпита, хронического верхушечного периодонтита.

**Хронический гипертрофический пульпит** (pulpitis chronica hypertrophica). Больной жалуется на боль ноющего характера, которая возникает от различных раздражителей. Больной часто жалуется на разрастание "дикого мяса" которое легко кровоточит. В отдельных случаях может быть только одна кровоточивость при полном отсутствии боли, может наблюдаться боль лишь при жевании.

При осмотре обнаруживается кариозная полость, выполненная разросшейся тканью. Последняя может быть более плотной или типа грануляционной, легко кровоточащей даже при самом легком дотрагивании. Иногда при этом возникает незначительная боль.

Дифференцированная диагностика. Ее проводят с разрастанием десневого сосочка или грануляционной ткани из периодонтита, бифуркации (трифуркации) корней. Разрастание десневого сосочка происходит в результате травмы его острыми краями кариозной полости. Для уточнения диагноза используют зонд которым оттесняют разросшийся десневой сосочек, проводя по внешнему краю кариозной полости. Если источником разрастания грануляционной ткани явился периолонт, то глубокое введение зонда безболезненно. Может появиться сильная кровоточивость и образоваться перфорация дна коронковой полости зуба. На рентгенограмме определяется разрежение костной ткани в области бифуркации.

**Обострение хронического пульпита** (pulpitis chronica exacerbata). Для обострения хронического пульпита характерна приступообразная боль в зубе "самопроизвольного" характера. Возможна продолжительная сильная боль от внешних раздражителей с иррадиацией по ветвям тройничного нерва или ноющая продолжительная боль, усиливающаяся при накусывании на зуб.

Электровозбудимость пульпы снижена и соответствует либо хроническому фиброзному, либо хроническому гангренозному пульпиту. На рентгенограмме определяется либо расширение периодонтальной щели, либо разрежение костной ткани в области верхушки зуба.

дифференциальная диагностика. Обострение хронического пульпита дифференцируют от острых форм пульпита, острого и обострившегося верхушечного периодонтита. Для острого и хронического обострившегося периодонтита характерна постоянная боль без светлых промежутков, отсутствие жалоб на боль от температурных и химических раздражителей.

### **Патологическая анатомия пульпита.**

При гистологическом обследовании острое воспаление пульпы вначале (при остром очаговом пульпите) характеризуется отеком, гиперемией пульпы, сдавливанием нервных элементов, что является одной из причин появления сильных болей. Отмечается краевое стояние лейкоцитов, замедление кровотока, стае, тромбоз сосудов, очаги кровоизлияний, фрагментация нервных волокон, очаги гнойного воспаления.

При электронно-микроскопическом изучении обнаруживаются зоны клеточного детрита, скопления микроорганизмов, большое количество остаточных телец в основном веществе. Клеточные элементы трудно идентифицировать ввиду их сильного разрушения. По периферии от фокуса, воспаления удается наблюдать изменения: всех компонентов пульпы. Коллагеновые фибриллы выглядят отечными.

Лишь в корневой части пульпы встречаются отдельные участки, содержащие коллагеновые фибриллы типичного строения. Отмечается увеличение форменных элементов крови, в первую очередь, нейтрофильных гранулоцитов которые образуют скопления в коронковой части пульпы. В слое однобластов выявляются признаки меж/клеточного и внутриклеточного отека. Клетки располагаются на значительном расстоянии друг от друга, в их цитоплазме определяется набухание митохондрий, нередко отмечается рывки крист. Структуру нормальных однобластов удается наблюдать лишь в корневой части пульпы,

В коронковой части пульпы при остром диффузном пульпите наблюдаются значительные, по-видимому, необратимые морфологические изменения. В основном веществе пульпы обнаруживается большое количество микроорганизмов. Кроме микроорганизмов, в основном веществе пульпы располагается большое количество свободно лежащих клеточных органоидов, миелиновых фигур. 3 слое однобластов резко выражен межклеточный слой,

В субоднобластическом слое также обнаруживаются явления межклеточного отека, отмечаются нарушения межклеточных контактов как между звездчатыми пульпоцитами, так и между последними и однобластами.

Фибробласты коронковой части пульпы также претерпевают значительные морфологические изменения. В цитоплазме определяется большое количество вакуолей, пикцитозных пузырьков, липидных гранул, отмечается вакуолизация митохондрий.

При хронических формах пульпита продуктивные изменения в пульпе являются доминирующими. При фиброзном пульпите исчезает воспалительный отек и начинается усиленное разрастание волокнистых элементов с одновременным уменьшением количества клеток, в том числе и однобластов. Наблюдается облитерация сосудов и петрификация пульпы. Вокруг микроабсцессов разрастается грануляционная ткань, а затем и фиброзная капсула. При гангренозном пульпите обнаруживаются участки распада с микроорганизмами, бесструктурными массами, кристаллами жирных кислот, пигментом крови. На границе с сохранившейся пульпой обнаруживается демаркационный вал с признаками серозного воспаления и разрастанием молодой грануляционной ткани.

**Пульпит** - ответная реакция пульпы на действие каких-либо этиологических факторов, которые характеризуются разрушением тканей пульпы (альтерация), сосудистой реакцией (экссудация и иммиграция), разрастание новых клеточных элементов (пролиферация).

#### **Этиология и патогенез:**

Существует 4 основных этиологических факторов возникновения пульпитов:

I. **Биологический -действие** микробов, токсинов. Микрофлора в различных ассоциациях: стрептостафилакокковая. Пути проникновения инфекции:

1. Прямой путь, т.е. непосредственно из кариозной полости по дентинным канальцам инфекция проникает в полость зуба, вызывая инфекционное воспаление.

2. Ретроградный путь, т.е. при местных воспалительных процессах (пародонтитах, абсцессах, флегмонах, остеомиелитах, фурункулезах и т.д.) в° интактных зубах возникает инфекционное воспаление.

II. Химический- действие кислот, щелочей, наложение токсических пломб без прокладок.

III. Физический- действие температуры, радиации, электрического тока, неправильная препаровка зуба.

IV. Механический-травмы, ушибы, вскрытие рога пульпызуба.

Последние 3 фактора вызывают асептическое воспаление.

#### **Клиника пульпитов в постоянных зубах.**

##### **Острый очаговый пульпит.**

Фокус воспаления располагается ближе к рогу пульпы, остальная часть пульпы в состоянии перифокального воспаления, корневая пульпа - интактна.

Жалобы: наличие болей выразительного характера, от воздействия любых раздражителей, самопроизвольные, ночные боли. Больной четко указывает виновный зуб. Длительность заболевания 1-2 суток.

Объективный осмотр (St. localis) : глубокая кариозная полость, с большим количеством размягченного дентина. Зондирование в области рога пульпы резко

болезненно, иногда происходит вскрытие рога пульпы. При тщательной обработке экскаватором - прозрачный дентин. Термометрия - боли от холодного и горячего. Порог температурной чувствительности снижается до 45-50°C. Перкуссия - отрицательная. ЭОД-20 до 35 мкА.

**Дифференциальная диагностика:** глубокий кариес, острый диффузный пульпит, хронический фиброзный пульпит. Для острого очагового пульпита характерны локализованные боли продолжительности 10-20 мин., максимум 30 мин., с продолжительными интермиссиями, при зондировании полость зуба закрыта, возможно вскрытия рога пульпы, резкая болезненность в 1 точке, чувствительность по всему дну, перкуссия - отрицательная, ЭОД -20 - 35 мкА.

Для острого диффузного пульпита характерны иррадирующие ночные длительные боли, с короткими интермиссиями, при зондировании появляется резкая болезненность по всему дну, перкуссия слаба, положительная, ЭОД - 60 - 80 мкА.

При хроническом фиброзном пульпите в прошлом были боли, при осмотре - полость зуба вскрыта, может сопровождаться хроническим фиброзным периодонтитом.

Для глубокого кариеса характерны кратковременные, причинные боли, при зондировании появляется чувствительность по всему дну, т.к. остается тонкий слой дентина, ЭОД- норма, но может быть слегка понижена до 20 мкА.

### **Острый диффузный пульпит**

Фокус воспаления - коронковая пульпа, в стадии перифокального воспаления - корневая пульпа, иногда ткани периодонта. Возникает максимум через 3 суток после очагового пульпита.

**Жалобы:** психоэмоциональный статус отличается от здорового человека. Возникают ночные боли, нестерпимые боли при приеме пищи, больной теряет работоспособность, болит вся сторона, отдает в различные участки по ходу тройничного нерва. Если пульпит на верхней челюсти - иррадиация в глаз, веко, бровь, ухо, лоб. Если пульпит на нижней челюсти - иррадиация в губы, ухо, затылок.

**Объективный осмотр (St. localis):** кариозная полость глубокая, заполненная пищевыми остатками, большие слои пигментированного, размягченного дентина. При зондировании - наблюдается резкая болезненность по всему дну. При легком надавливании на зонд - перфорация дна, через которую выходит капля гнойно-кровяного секрета, резкая боль. Перкуссия - может быть положительная. При проведении термометрии - резкая болезненность от холодного и горячего. ЭОД-60-90 -ЮмкА.

**Дифференциальная диагностика:** с острым очаговым пульпитом, с острым периодонтитом, обострение хронического периодонтита, невралгия тройничного нерва, конкрементозный пульпит.

Для острого диффузного пульпита характерны приступообразные, иррадирующие боли с короткими интермиссиями в течение 3-4 дней, при зондировании появляется резкая болезненность по всему дну, перкуссия может быть слабо положительная, ЭОД - 60 - 80 до 90 мкА.

Для острого периодонтита и обострения хронического периодонтита характерна постоянная боль, чувство выросшего зуба, подвижность зуба, изменение зуба в цвете, потеря живого блеска, зондирование- безболезненно, перкуссия - резко положительная, из анамнеза можно выяснить, что в прошлом были боли, ЭОД - больше 100 мкА, на К-грамме имеются соответствующие изменения периодонта и костной ткани.

Для невралгии характерна молниеностная, резкая, внезапная, интенсивная боль сопровождающаяся покраснением кожи лица по ходу тройничного нерва, слезотечением, имеются курковые зоны - т. Валя.

### **Хронический фиброзный пульпит.**

Является последствием острого пульпита, когда надпульпарный слой дентина распадается. Вследствие постоянного раздражения пульпы происходит ее замещение волокнистой соединительной тканью, клеточные элементы исчезают или принимают удлиненную форму. В некоторых участках пульпы - инфильтрация клеток, увеличивается число адвентиций, фибробластов, неправильное расположение одонтобластов. Воспаление со стороны пульпы малозаметно.

**Жалобы:** на боли при приеме пищи, от всех видов раздражителей, ноющего характера, длительные, больные точно указывают причинный зуб.

**Объективный осмотр (St. localis):** глубокая кариозная полость. При зондировании - имеется сообщение с полостью зуба, через которую ( если она достаточно большая ) можно увидеть дряблую, серовато - бурую, отечную пульпу, которая кровоточит и резко болезненна. Термометрия - боли от холодного и горячего, медленно проходят. Перкуссия - отрицательная. ЭОД-60-90мкА. К-грамма: возможен фиброзный периодонтит.

**Дифференциальная диагностика:** глубокий кариес, хронический гангренозный пульпит.

Для обострения хронического фиброзного *пульпита* характерны интенсивные, ночные боли, потеря сна, могут быть причинные, но продолжительные боли, при зондировании имеется сообщение с полостью зуба, резкая боль и кровоточивость, состояние пульпы дряблое, возможен фиброзный периодонтит, ЭОД - 60 мкА. Для глубокого кариеса характерны кратковременные, причинные боли, при зондировании сохранение целостности дна кариозной полости на всем протяжении, ЭОД - 20 мкА.

Для хронического гангренозного пульпита характерно изменение зуба в цвете, имеется специфический, зловонный запах, при зондировании - глубокое зондирование каналов болезненно, пульпа распавшаяся, серовато-черного цвета, некротизированная, перкуссия слабо положительная, может сопровождаться гранулирующим периодонтитом, ЭОД - 90 мкА.

### **Хронический гипертрофический пульпит.**

Является осложнением хронического фиброзного пульпита, стенки коронки зуба сильно истончаются, защитные реакции на механические и другие раздражители.

**Жалобы:** Разрастание "дикого мяса", которое легко кровоточит при малейшем раздражении, боли при жевании.

**Объективный осмотр (St. localis):** обширная кариозная полость, истонченные стенки, полость заполнена мясистым опухолеподобным образованием красного цвета.

Зондирование - легко кровоточит.

При сформированном полипе пульпы - в кариозной полости опухолевидное плотное образование бледного цвета, при зондировании который не кровоточит, слабо болезненно.

**Дифференциальная диагностика:** разрастание десневого сосочка, разрастание грануляции из периодонта зуба или же при перфорации бифуркации корней зуба.

При разрастании десневого сосочка - при зондировании обводят зондом вокруг образования и натываются на ножку разросшегося сосочка. При разрастании грануляции из периодонта дифференциальным признаком являются данные К-граммы, на которой можно увидеть либо хронический гранулированный периодонтит, либо перфорацию бифуркации, из которой и произошло разрастание грануляции.

### **Хронический гангренозный пульпит.**

Является результатом развития хронических форм пульпита, но может быть осложнением острого диффузного гнойного пульпита. Микрофлора характерная для этой формы пульпита: анаэробная инфекция, в частности *Bacilli perfringens*. Некрозу подвергается вся коронковая и частично корневая пульпа (сухому или влажному-гнилоственному). В глубине корневого канала всегда можно обнаружить живую пульпу, чаще всего в области нижней трети. Степень

сохранения пульпы зависит от многих факторов: местной и общей реакции организма, микроанатомии корневых каналов, чем уже каналы, выражены искривления корневых каналов, наличие зарастаний по ходу канала в виде дентинных мостиков, дентиклей, тем более благоприятные условия возникновения для жизнедеятельности микрофлоры. Воспаленная остаточная корневая пульпа ограничена от некроза демаркационной линией.

**Жалобы:** на косметические дефекты, специфический гангренозный запах, чувство распирания, неловкости в зубе, при приеме горячей пищи возникает длительные ноющие, постепенно утихающие боли.

**Объективный осмотр (St. localis):** глубокая кариозная полость, чаще имеется узкое сообщение с полостью зуба, полость выполнена некротической массой, имеются темные оттенки. При работе экскаватором из полости выходит распавшаяся пульпа и появляется зловонный запах. При зондировании глубоко в каналах появляется болезненность и кровоточивость. Термометрия - боли от горячего. Перкуссия - может быть положительная. К-грамма - может быть изменены характеристики для гранулирующего и грануляционного периодонтита. ЭОД-до90мкА.

**Дифференциальная диагностика:** с другими формами хронического пульпита, хронический периодонтит. Для -хронического гангренозного пульпита характерны

причинные, продолжительные боли от горячего, зондирование глубокое болезненно, перкуссия слабо положительная, ЭОД - 90 мкА.

Для хронического периодонтита характерны боли при накусывании, зондирование - безболезненное, перкуссия резко положительная, ЭОД - больше 100 мкА, а также имеются соответствующие изменения периодонта и костной ткани.

### Лекция № 8

#### Тема: Методы лечения пульпитов, обезболевание. Показания. Витальное лечение

##### 1.1. Технологические модели по образованию

Время занятия 2 соат	Количество студентов
Вид занятия	Введение новостей по лекции
<p><b>План лекции:</b>  <b>1.Метод лечения пульпитов .</b>  <b>2.Витальный метод лечения пульпита.</b></p>	<p>Существует несколько методов лечения пульпита:  <b>1.Биологический метод</b>, предусматривающий сохранение жизнеспособности пульпы.  <b>2.Метод витальной ампутации</b>, предусматривающий сохранение жизнеспособности корневой пульпы.  <b>3.Метод витальной экстирпации:</b>            а)под анестезией без диатермокоагуляции.            б)под анестезией с применением диатермокоагуляции.  <b>4.Метод девитализации:</b>            а) девитальная ампутация с последующей мумификацией пульпы.            Теоретическим обоснованием лечения пульпита биологическими методами являются работы советских ученых, <b>ВЫДВИНУВШИХ</b> положение о щадящем отношении к пульпе зуба. <b>Существовавшие</b> ранее представления о пульпе как о <b>неполноценной</b> ткани, <b>неспособной</b> к реактивным изменениям, оказались несостоятельными. Убедительно доказано, что начальный воспалительным реакциям в пульпе свойственна обратимость, Реактивная гиперемия обратима как в сосудах системной циркуляции, так и <b>микроциркуляции</b> (КгеБап Р. Е1 а1., 1984). Характерное течение воспалительного процесса в пульпе и его прекращение прослежены рядом авторов (Иванов В.С. и др., 1984), Выявлены поглотительные свойства пульпы (Мухин Н.А., 1964) и прослежены основные фазы поглощения <b>фагоцитами</b> патогенной микрофлоры, поступающей в .пульпу (Ковалев Е.В.1978). Витальная ампутация пульпы относится к <b>биологическим</b> методам, позволяющим сохранить жизнеспособной корневую пульпу (ампутированную культю ПУЛЬПЫ). Витальная ампутация пульпы обоснована исследованиями, доказавшими возможность сохранения жизнеспособности ткани, оставшейся в канале (каналах) после отсечения части пульпы. Процесс 'заживления прослежен рядом авторов (Гаврилов Е.И., 1957 и др.). Заживление пульпы после введения инородного тела (бет дополнительного инфицирования пульпы) представляет собой типичную картину воспаления. Наблюдаются расширение кровеносных сосудов, лейкоцитарная инфильтрация, мобилизация местных гистиоцитов и образование новых из моноцитов и адвентициальных клеток, на 5-7 день в окружности инородного тела появляется соединительная ткань, соединительнотканная капсула). Очаг воспаления ограничивается от остальной пульпы, которая к тому времени приобретает свойственную ей в норме структуру.</p>
<b>Задача учебного занятия</b>	Разъяснить студентам методы лечения пульпитов.Витальный метод течения.Показания к применению.
<b>Методы обучения</b>	Беседа, наглядные пособия по лекции
<b>Вид занятия</b>	общий-коллективный
<b>Наглядные пособия по теме</b>	Учебное пособие, лекционный материал,проектор, компьютер
<b>Обстановка для проведения занятия</b>	Методическая оборудованная аудитория
<b>Мониторинг и критерии оценок</b>	Устный опрос

##### 1.2. Технологическая карта лекционных занятий



Этапы работы	Преподаватель	Студент
<b>1.Этапы подготовки (10 минут)</b>	1.Цель занятия 2.Подготовка слайдов по лекционному материалу 3.Литература по теме 1. Боровский Е.В. “Клиническая Эндодонтия” 1999 г. 2.Боровский Е.В “Терапевтические стоматология” москва 2004 г. 3.Цветкова Л. А. Опыт пломбирования зубов разогретой гуттаперчей по технике латеральной и вертикальной конденсации // Клин. Стоматология. — 1999. — 2. — 32-33. 4.Ю.М. Максимовский, Л.Н. Максимовская, Л. Ю. Орехова “Терапевтическая Стоматология” 2002 г.	Слушает и записывает
<b>2.Введение (15 минут)</b>	<b>1.Цель и задачи лекционного материала:</b> <b>Цель:</b> Осветить различные методы лечения пульпита. Показания к лечению, Ознакомить студентов с витальным методом лечения пульпита. <b>Задача:</b> Разъяснить студентам методы лечения пульпитов.Витальный метод лечения.Показания к применению. <b>2.Вопросы по теме:</b> 1.Какие существуют методы лечения пульпитов. 2.Показания к лечению пульпита биологическим методом, 3.Техника проведения биологического метода. 4.Показания к проведению витальной ампутации пульпы. 5.Техника проведения витальной ампутации пульпы. 6.Показания к проведению витальной экстирпации 7.Техника проведения витальной экстирпации 8.Что такое ампутация пульпы? 9.Что такое экстирпация пульпы? 10. Виды обезболивания, применяемые при проведении витальной ампутации и экстирпации.	Слушают Отвечает на вопросы студентов
<b>3. основной этап (55 минут)</b>	1. Ознакомление темы с показанием слайдов	Слушают и записывают Слушают
<b>4.Заключительный этап (10 минут)</b>	1. Заключение. 2. Самостоятельная работа. 3. Домашнее задание.	Слушает и записывает Записывает

### Текст лекции

#### Метод витальной ампутации

Жизнеспособная корневая пульпа служит надежным барьером для проникновения микроорганизмов в периапикальные ткани и предотвращает развитие одонтогенных очагов воспаления. Поэтому метод витальной ампутации направлен на сохранение жизнедеятельности корневой пульпы. Верхушечная часть корневой пульпы, периодонт и зона роста представляют единое биологическое целое. Корневая пульпа хорошо кровоснабжена, ткань ростковой зоны содержит большое количество клеточных элементов, обладающих высокой защитной и формообразующей способностью. Корневая пульпа построена по типу грубоволокнистой соединительной ткани с небольшим количеством клеточных элементов и способна к метаплазии и построению дентино-, цементно- и остеоподобной ткани. Эти особенности корневой пульпы способствуют ее устойчивости, особенно в верхушечной части, к неблагоприятным воздействиям. Показания к применению метода витальной ампутации те же, что и биологического метода: острый частичный и хронический фиброзный пульпит. Незаконченное формирование корней и только что начавшаяся резорбция корней молочных зубов служат прямыми показаниями к использованию метода витальной ампутации. При отломе коронки постоянного несформированного зуба с обнажением пульпы на значительном протяжении витальная ампутация пульпы показана, если после травмы прошло не более 2-3 дней. При значительной резорбции корней временных зубов реактивность пульпы снижена, и метод витальной ампутации противопоказан; во временных зубах его проводят крайне редко.

В постоянных зубах с сформированными корнями витальная ампутация имеет несомненные преимущества перед девитальной, что способствует формированию корней, но не показана в случаях, когда нельзя рассчитывать на реактивность пульповой ткани у детей, страдающих тяжелыми соматическими заболеваниями, после

антибиотико- и гормонотерапии. После витальной ампутации в зубах с сформированными корнями продолжается рост корня в длину, формируется апикальная часть корня и периодонт. В области раневой поверхности образуется барьер из твердой ткани — дентинный мостик. Витальная ампутация дает лучшие результаты в многокорневых зубах, где более четко выражены анатомическая граница и различие в строении коронковой и корневого пульпы. Образование дентинного мостика наблюдается после лечения временных и постоянных зубов в любой стадии их существования, за исключением временных зубов, в которых уже резорбировалась значительная часть корня.

Дентинный мостик определяется после удаления пломбы визуально, при зондировании и на рентгенограмме этого зуба. Он представляет собой со стороны полости зуба твердую ткань с гладкой поверхностью, по цвету сходной с окраской дентина, при зондировании безболезненной. Возможность сохранения жизнеспособной корневого пульпы связана с особенностями ее строения и течением воспалительной реакции. В отличие от коронковой корневая пульпа построена по типу грубоволокнистой соединительной ткани с меньшим содержанием клеточных элементов, нервных волокон, хорошим кровоснабжением, так как получает кровь не только по сосудам, входящим через апикальное отверстие, но и из периодонта через стенки канала по дельтовидным разветвлениям, особенно обильным кровоснабжение бывает в период формирования корня, что определяется жизнеспособностью одонтобластов и возможностью их развития из малодифференцированной ткани пульпы<sup>^</sup> высокой фагоцитарной способностью клеток РЭС пульпы, способностью к рассасыванию асептических и инфекционных очагов, инкапсуляции патологических участков, образованию демаркационных линий, способностью корневого пульпы к метаплазии и построению дентино- или костеподобной ткани. Особенно метаплазии подвергается верхушечный отдел пульпы, представляющий собой единое биологическое целое с периодонтом. Воспалительная реакция в корневого пульпе характеризуется выраженными пролиферативными явлениями, которые приводят к образованию мощной фиброзной капсулы вокруг инородного тела. Через 15-30 дней наряду с соединительно-тканной капсулой образуется предентин.

Через 3 месяца в

области корневого пульпы откладывается вторичный дентин. Такое течение воспаления возможно только без инфицирования пульпы. Витальная ампутация во временных зубах Данный метод не имеет широкого распространения, так как его проведение связано с необходимостью производить инъекционное регионарное обезболивание и внутрипульпарную анестезию. Дети плохо переносят эти методы. Данный вид лечения можно применять при неэффективности биологического метода, когда ребенок жалуется на боли в зубе на следующий день после лечения. Остальные показания те же, что и для биологического метода лечения. Рекомендовано после ампутации пульпы экскаватором или большим шаровидным бором провести гемостаз, наложив тампон с формокрезолом на 4 минуты на кровоточащую культю пульпы, затем, убрав тампон, полость зуба заполнить

цинк-эвгеноловым цементом и покрыть зуб коронкой из нержавеющей стали, что предпочтительнее, чем пломба из амальгамы, СИЦ, композитов (Dr. Monty Dygga t., 1996). В последнее время отмечено токсическое действие формокрезола, поэтому предложено на оставшуюся пульпу наносить порошок гидроокиси кальция с последующей изоляцией СИЦ-прокладкой Vitrebond (фирмы 3М). Севастьянова И.К. А996) рекомендует использовать местный лечебно-реабилитационный комплекс: паста на основе мефенидацетата с ингибиторами протеолиза. Данный комплекс оказывает противовоспалительное и стимулирующее действие. Сочетают с

инъекциями по переходной складке 1,0 мл 1% бензофуорокаина, который обладает выраженным противовоспалительным, анальгетическим, спазмолитическим действием. При местном использовании препарат предупреждает развитие локального отека, улучшает регионарную гемодинамику, стимулирует регенеративно-репаративные процессы, вызывает длительный анальгетический эффект. Так же, как и при биологическом методе лечения, обязательно назначают внутрь биостимулирующие, гипосенсибилизирующие, анестезирующие, противовоспалительные, витаминные препараты, о которых говорилось в

соответствующем разделе. Пульпотомия. Условием проведения пульпотомии молочных зубов является наличие здоровой корневого пульпы после удаления воспаленной коронковой. Клиническая оценка состояния коронковой пульпы может быть проведена, исходя из размера и локализации точки вскрытия пульпы, а также вида и характера кровотечения. Сложности, связанные с диагностикой состояния пульпы, приводили к тому, что некоторые авторы осуществляли девитализацию пульпы в два посещения. Авторы, предпочитающие лечение за одно посещение, считают, что после удаления воспаленной коронковой пульпы может наступить «заживление» корневого. Однако когда еще было очень распространено применение гидроксида кальция при проведении витальной пульпотомии молочных зубов в надежде достичь скорейшего излечения, часто отмечалась патологическая резорбция корней. Поэтому

применение формокрезола при односеансном лечении считается многими авторами очень полезным методом лечения с хорошим прогнозом. Характер резорбции корней, а также оставшийся срок службы зуба являются главными критериями для проведения пульпотомии как терапевтического мероприятия. Противопоказаниями к пульпотомии являются наличие отека и/или фистулы, положительная перкуссия, отрицательная витальная проба, пери- или

межкорневые рентгенологические изменения, а также повышенная подвижность зуба. Лечение проводится под анестезией с использованием коффердама. Полное препарирование полости проводится перед вскрытием пульпы. Крыша полости зуба удаляется полностью, чтобы нависающий дентин не мешал удалению пульпы. Коронковая часть пульпы удаляется с помощью острого экскаватора или длинного, медленно вращающегося шаровидного бора. При этом необходимо избегать ослабления стенок полости зуба или перфорации. Опилки дентина и остатки ткани пульпы удаляются прополаскиванием дистиллированной водой или раствором

поваренной соли. Полость высушивается ватным тампоном для уменьшения кровотечения и осмотра культи корневой пульпы. Уменьшение кровоточивости можно считать индикатором здоровой корневой пульпы. Входы в каналы с корневой пульпой закрываются ватным тампоном, смоченным гидроксидом кальция или раствором формокрезоло C5% Kresol, 19% Formalin в водном глицерине). Через 5 минут ткань пульпы должна быть «зафиксирована» и иметь темно-коричневую окраску. Кремообразная цинк-оксид-эвгеноловая паста наносится на основание полости зуба и на культуру пульпы, затем без усилия накладывается второй слой. Оптимальной, окончательной реставрацией зуба являются никель-хромовые коронки. Раствор формокрезоло Buckley's применяется в концентрации 1:5. Были сообщения, что эта концентрация способствует лучшим результатам, чем более сильные концентрации. Однако в результате применения формокрезоло могут отмечаться повреждения мягких или периапикальных тканей. Ведутся споры о возможных местных и системных воздействиях формокрезоло, а также о мутагенных и канцерогенных эффектах. Исходя из этого, было рекомендовано использование крезацина вместо формокрезоло. Вызываемые крезацином побочные действия менее интенсивны в сравнении с таковыми, обусловленными применением формокрезоло. Незначительное количество крезацина необходимо для фиксации ткани. Есть сообщения, что крезацин меньше проникает за Foramen apikale и что может быть оставлено большее количество витальной ткани пульпы. Однако степень успешно проведенных пульпотомий с использованием крезацина не столь высока, как при применении формокрезоло. Для окончательного выяснения этого вопроса требуются дальнейшие продолжительные исследования. Витальная ампутация в постоянных зубах с ^сформированными зубами (частичная пульпотомия)

Проводится обязательно в сочетании с общим лечением. Метод предусматривает сохранение жизнеспособной корневой культи пульпы с целью апексогенеза, с диспансерным наблюдением через 5-7 дней после лечения, затем 1 раз в 3-6-12 месяцев до окончаний формирования корня зуба. Анатомическим обоснованием глубины ампутации пульпы являются данные Г.Фишера, 1955, о том, что сосудистый ствол лишь в пришеечной трети канала зуба дает возвратные ветви, которые обеспечивают кровоснабжение всей корневой пульпы. Поэтому глубокая ампутация приведет к гибели оставшейся пульпы. **Методика проведения.**

Под ванночкой из антисептика удаляют 1/2 корневой пульпы (в очень молодых зубах) или 2/3 с сохранением 1/3 корневой пульпы в апикальной части корня. Пульпу отсекают алмазным бором, что не вызывает скручивания волокон пульпы и вколачивания органических кусочков в нижележащую ткань пульпы. В многокорневых зубах удаляют только коронковую пульпу острым стерильным экскаватором. Пульпа должна кровоточить нормально. Если она кровоточит очень сильно (вследствие воспаления) или очень слабо (вследствие некроза), то следует провести пульпэктомию.

Гемостаз проводят стерильными турундами, смоченными биологическими сыворотками, а также гемостатической губкой, фибриновой пленкой, оксиглюкозой, 4% р-ром прополиса, 40% раствором нитрата серебра с редукцией его настойкой йода. Некоторые рекомендуют дождаться спонтанного гемостаза и удалить сгустки с помощью маленьких ватных шариков, смоченных физиологическим раствором. В области устьев формируют дополнительные площадки в целях снятия излишнего давления с корневой пульпы. Медикаментозная обработка полости (стерильные теплые растворы ферментов, антибиотики, фитопрепараты). Высушивание стерильными турундами. Покрытие корневой пульпы проводят лечебной пастой, которую наносят осторожно, без давления под герметическую повязку. Повторное посещение — через 5-7 дней с заменой временной пломбы на постоянную.

Следует также назначить общее лечение (медикаментозное) и физиолечение (воздействие гелий-неонового лазера на пульпу — А.А.Прохончуков, 1983). Покрывать раневую поверхность следует лечебной пастой, оказывающей прежде всего одонтотропное действие, т.е. способствующей образованию дентинного мостика со стороны культи пульпы, а со стороны корня зуба — способствующей апексогенезу. Апексогенез — это выявляемое рентгенологически развитие и физиологическое образование верхушки корня после обнажения пульпы не полностью сформировавшегося зуба, в котором пульпа остается явно жизнеспособной. Покрывать культуру пульпы следует препаратами на основе гидроксида кальция (стерильные пасты и порошки) толщиной слоя не более 2 мм, уплотняя бумажными штифтами, которые адсорбируют избыток известковой воды, или стерильным штопфером Шилдера. Дпломбировать корневой канал следует цинк-эвгеноловой пастой под временную пломбу, через две недели заменив ее на постоянную. Гидроксид кальция можно также закрыть СИЦ или септокальцином-ультра (квиксетом), затем постоянной пломбой, с обязательным диспансерным наблюдением за пациентом до окончания формирования корня зуба. Кальцифицированный мостик должен просматриваться на рентгенограмме уже через 4 недели. Систематически с интервалом в 3 месяца в течение от 1 года до 2 лет проводится клиническое и рентгенологическое наблюдение, т.е. проводятся тесты на жизнеспособность пульпы. Препараты на основе гидроксида кальция: порошок гидроксида кальция, Hydrex, Dycal, Septocal, Endocal, Calcipulpa, Septocaleine, Ultra, Calasept, Life, Sterimix, Caleimol, Биоклекс, Кальцикур, Кальцесил, «Vitarex», «Арехит», Контрасил и др.

В настоящее время уже общеизвестно, что кальций гидроксид незаменим в стоматологической практике. Он был рекомендован для лечения «fistula dentalist» Юлиусом Нигреном еще в 1838 году и стал более широко известен в 1930 г. благодаря работам доктора Хермана (Германия). Херман в своей практике использовал препарат «Calcyll» («Кальцилл»), в состав которого входил гидроксид кальция и раствор Рингера, для биологического лечения пульпы в корневых каналах зубов. Это была новая концепция в стоматологии, т.к. в то время традиционно использовался метод девитальной экстирпации пульпы, тогда как лечение гидроксидом кальция имело цель ее сохранения. С этих пор гидроксид кальция был предметом множества клинических и экспериментальных исследований, начиная с классической работы Зандера «О реакции живой пульпы на гидроксид кальция с образованием твердо-тканевого барьера». Гидроксид кальция — это белый порошок без

вкуса и запаха, с сильнощелочной рН средой, равной 12,5, относящийся к группе аstringентов. Многочисленные попытки улучшить терапевтические свойства гидроокиси кальция посредством смешивания его с другими веществами потерпели неудачу. И только в 1990 году специалистами шведской компании «Scania Dental» было доказано на биохимическом уровне, что гидроксид кальция должен производиться в стерильном виде и храниться в герметичном состоянии, т.к. при контакте с воздухом он превращается в карбонат кальция и теряет свои терапевтические свойства, что ранее никак не учитывалось ни производителями веществ на основе гидроокиси кальция, ни самими исследователями. С учетом всех этих требований и был создан препарат «Calasept» («Каласепт»). Памятуя о том, что некоторые спорообразующие бактерии могут выживать и в сильнощелочных растворах и средах, препарат в довершение ко всему выпускается только в стерильной упаковке, полностью герметизированный. Была выбрана оригинальная упаковка в виде герметичной карпулы, в которой используются анестетики, и при помощи обычного карпульного шприца европейского стандарта без аспирации и специально изготовленных широких и тупых игл препарат извлекается из карпулы для его терапевтического использования. Биологическое действие гидроокиси кальция определяется прежде всего его щелочными свойствами, в результате чего препарат оказывает:

- поверхностное каустическое действие в отношении живых тканей;
- разрушает омертвевшие органические структуры;
- антимикробное действие;
- противовоспалительное;
- стимулирует одонтогенез;
- уплотняет мембраны клеток, снижая чувствительность нервных рецепторов;
- ощелачивает среду, уменьшая порозность капилляров, способствует антиэкссудативному эффекту.

Бактерии не выживают, если показатель рН составляет свыше 9,5, а для отдельных видов — свыше 11, практически все они погибают. Поэтому гидроксид кальция сам по себе антисептичен. Когда гидроксид кальция вводится в корневой канал, в дентине достигается очень высокое рН — от 8 до 10, особенно это относится к пациентам молодого возраста: ионы (ОН) диффундируют по всему дентину до самого цемента корня зуба, но не проходят через него и таким образом не изменяют рН цемента корня зуба. При аппликации на вскрытый рог пульпы гидроксид кальция вызывает поверхностный некроз в инфицированных участках пульпы, включая и слой коагулятивного некроза поверхностных участков и самой живой пульпы непосредственно. Этот участок коагулированной ткани, в которой возникает дистрофическая кальцификация, оказывает в свою очередь слабое раздражающее действие на нижележащие слои ткани пульпы, на которые сама пульпа в целом отвечает быстрым продуцированием коллагена. Минерализация же коллагеновых волокон свободными ионами  $Ca^{2+}$  приводит, в свою очередь, к образованию защитного барьера из твердых тканей, полное и полноценное формирование которого завершается к исходу третьего месяца. Реакция клеток пульпы на аппликацию гидроокиси кальция зависит от степени воспаления пульпы. Однако в последние годы увеличилось количество отдаленных наблюдений о возможности полной кальцификации ткани пульпы. Отмечено, что гидроксид кальция уничтожает не все микроорганизмы в размягченном дентине. Комбинации гидроокиси кальция с бактерициднодействующими веществами, глюкокортикоидами и другими лечебными средствами способствуют инактивации его терапевтических свойств. Поэтому спектр лечебных средств, применяемых для покрытия пульпы при методе витальной ампутации, не следует ограничивать препаратами гидроокиси кальция.

В.С.Иванов и И.М.Крашенинников А973) после остановки кровотечения на культю пульпы накладывают коллагеновую губку, пропитанную олететрином и тетрациклином или другими дезинфицирующими средствами, например, растительного происхождения. Можно применять мазь на основе коллагена с добавлением пиромекаина и витамина U. Следует помнить, что применение лечебных паст на жировой основе препятствует выработке заместительного дентина и щелочной фосфатазы. А.С.Анохин А986) использовал лизоцим-витаминную (витамин А) пасту. С успехом в последние годы применяют «эндометазоновую» пасту для покрытия культи пульпы. За рубежом используют прокладки, в состав которых входят дентинные опилки, формальдегид, фенол, йодоформ. Не рекомендуют использовать после ампутации креозотсодержащие пасты, после применения которых выявляются признаки активации хронического воспаления. Многие клиницисты рекомендуют оставлять цинк-эвгеноловую пасту под постоянную пломбу (ее нежелательные свойства рассмотрены выше).

Л.И.Урбанова и Е.И.Курочка А987) применяли пасту на основе лечебной грязи, обладающей выраженным противовоспалительным действием, т.к. в ее состав входит природный гипертонический фактор, насыщенный микроэлементами, а также вещества типа гормонов и антибиотиков. Эффективно применять пасты на основе гликозаминогликанов и мукополисахаридов.

При лечении пульпитов постоянных зубов методом витальной ампутации широко используются в последнее время фито- и апипродукты. В частности для гемостаза: препарат Тысячелистника обыкновенного Rp: Jnf. Herbae Millefolii 15,0:200 ml Лапчатки гусиной

Rp: F-re Formentiilae 20 ml Калины обыкновенной Rp: Jnf. cort. Viburni 10:200 ml Крапивы двудомной Rp: Jnf. fol. Urticae 15,0:200 ml Настой и настойка календулы оказывает выраженное бактерицидное, ранозаживляющее, регенеративное действие. Препараты из листьев эвкалипта способствуют быстрому заживлению, оказывают вяжущее, кровоостанавливающее, противовоспалительное, болеутоляющее действие. Орошение пульповой полости производят антисептиками для подавления кокковой флоры, после ампутации пульпы в образовавшуюся полость помещают 0,05-0,1% масляный раствор (эвгенола, шиповника, ромашки, календулы, эвкалипта), настойки из зеленой кожуры грецкого ореха на 2-3 дня с целью достижения антимикробного и

ранозаживляющего действия. Отвар ромашки, раствор ромазулана используют для орошения пульповой полости и ирригации культи пульпы как антисептический препарат, болеутоляющий, ослабляющий аллергические реакции пульпы, сенсibiliзированной инфекцией кариозной полости.

Rp: Romasulani 100 ml

DS. Разводить в 1 л воды.

Rp: Jnf. blox. Chamomiltae 10,0:200 ml

Настой зверобоя продырявленного, обладающего противовоспалительным, антисептическим, кровоостанавливающим, вяжущим, стимулирующим регенеративные процессы, оставляют на тампоне после ампутации пульпы под герметическую повязку, жидкий экстракт крапивы двудомной можно назначать внутрь при упорной кровоточивости культи. Отвар горца змеиного оказывает вяжущее, гемостатическое, противовоспалительное действие. Его вносят под герметическую повязку на несколько дней. Настой и настойка лапчатки прямостоячей в виде ирригаций или для агшликаций на культю пульпы оказывает вяжущее, гемостатическое, противовоспалительное действие благодаря содержанию дубильных веществ. Для гемостатического эффекта применяют подогретые до 30°-35°С отвары трав и вносят в полость зуба на турунде под давлением или закрывают герметической повязкой. Масляные растворы трав замешивают с окисью цинка и оставляют в качестве лечебных прокладок, пломбируют корневые каналы. Продукты пчеловодства применяют в качестве обезболивающих, антибактериальных, одонтостимулирующих, иммуномодулирующих средств, для обработки полости D% настойка прополиса, бальзам прополиса с порошками гидроокиси Ca и глицерофосфата Ca), для покрытия пульпы пастой (в состав которой входит 4% настойка прополиса, маточное молочко, окись цинка). 10.8.33. Метод глубокой ампутации — цервикальная пульпотомия (с сохранением жизнеспособной верхушечной культи пульпы) Одним из важных условий успешного проведения эндодонтических манипуляций при данном методе лечения является правильное определение глубины ампутации (не доходя до верхушки зуба на 1,5-2 мм). Для этого проводится внутривитальная рентгенография, определяется длина вводимого пульпоэкстрактора. Успех лечения зависит от минимального травмирования оставшейся культи, соблюдения условий асептики и антисептики, применения одонтотропных, противовоспалительных, антимикробных лекарственных препаратов после остановки кровотечения и промывания корневого канала. Предпочтительнее использовать в качестве герметика канала гидроокись кальция (слой не более 2 мм) с допломбированием цинк-эвгеноловой пастой, а также пастой эмульсии череды трехраздельной (Н.В. Курякина, 1973) и пастой апикомимса (Н.В. Курякина, В.В.Курякин, 1997).

#### **Методика проведения**

Наиболее часто применяется техника, дающая более всего шансов на успех. Она показана в случае большого обнажения пульпы, происходящего в результате травматизма. Вход в полость освобождается бором с обработкой рабочего поля струей анестезирующего раствора. Пульпу ампутируют с помощью шаровидного алмазного бора. Пульпа должна кровоточить нормально. Если она кровоточит очень сильно (вследствие воспаления) или очень слабо (вследствие некроза), то воздерживаются от вмешательства и прибегают к частичной пульпэктомии. Как и в предыдущем случае, гидроокись кальция вносится с помощью амальгамтрегера и уплотняется крупными бумажными штифтами, которые держатся обратной стороной, с тем, чтобы удалить избыток известковой воды. Гидроокись кальция покрывается квиксетом, затем амальгамой или композитом, по усмотрению, и проводится наблюдение, как и в предыдущем случае.

Важность длительного наблюдения Хрупкость механизмов, которые мы только что затронули, указывает на важность рентгенологического наблюдения при развитии апексогенеза. Полное время для того, чтобы корень сформировался после пульпотомии, составляет от 1 до 2 лет. Пациент должен наблюдаться с регулярными интервалами через 3 месяца для определения жизнеспособности пульпы, степени развитости верхушки корня зуба.

Тесты интерпретировать сложно. Появление произвольной боли в результате свища, абсцесса или вследствие простой чувствительности на перкуссии является лучшим способом определения, в каком реальном состоянии находится пульпа. При значительном инфицировании пульпы в однокорневых постоянных зубах показан метод сохранения верхушечной части корневой пульпы и ростковой зоны. Для этого проводят под анестезией максимально возможное удаление пульпы бором, а на культю, с целью мумификации и дезинфекции, накладывают смесь фенола с формалином (в соотношении 2:1). Завершают лечение нанесением на культю формалиновой пасты. Пасту готовят extempore: 1 капля формалина, 1 капля глицерина, кристаллик тимола и окись цинка. При этом создается слой мумифицированной пульпы, которая отделена от жизнеспособной верхушечной части и ее ростковой зоны. Эффективность лечения контролируют через 3-12 мес. и до окончания формирования корня. Если выявлено, что формирование корня прекратилось, проводят лечение, как при хроническом периодонтите, т.е. производят полное удаление пульпы.

#### **Метод витальной экстирпации**

Метод можно проводить во временных и постоянных зубах с законченным формированием корней, если корневые каналы проходимы. При соблюдении этих условий метод применим при всех формах пульпита и проводится так же, как у взрослых. При осуществлении этого метода необходимо обеспечить хорошую анестезию. Однако в детской стоматологии метод витальной экстирпации не получил широкого применения, так как он является длительным и трудоемким, а дети не всегда способны выдержать длительное многоэтапное лечение.

Лечение пульпита направлено на устранение боли, ликвидацию воспалительного процесса в пульпе зуба, предупреждение распространения воспалительного процесса на периодонт и восстановление формы и функции зуба. В настоящее время доказано, что благодаря **функциональному** приспособлению кровеносных и **лимфатических** сосудов, а также мобилизации всех реактивных элементов пульпы, при высокой сопротивляемости организма возможны приостановление и ликвидация воспалительного процесса. При выборе метода лечения пульпита необходимо учитывать анатомо-физиологические особенности пульпы, а также ряд факторов, которые влияют на ликвидацию воспалительного процесса (возраст больного, состояние организма, давность воспалительного процесса в пульпе) причины этого воспаления, состояние твердых тканей зуба, электровозбудимость пульпы, состояние тканей периодонта и т.д.).

Существует несколько методов лечения пульпита:

1. Биологический метод, предусматривающий сохранение жизнеспособности пульпы.
2. Метод витальной ампутации, предусматривающий сохранение жизнеспособности корневой пульпы.
3. Метод витальной экстирпации:
  - а) под анестезией без диатермокоагуляции.
  - б) под анестезией с применением диатермокоагуляции.
4. Метод девитализации:
  - а) девитальная ампутация с последующей мумификацией пульпы.

### **Биологические методы лечения**

Теоретическим обоснованием лечения пульпита биологическими методами являются работы советских ученых, **введших** положение о щадящем отношении к пульпе зуба. **Существование** ранее представления о пульпе как о **неполноценной** ткани, **неспособной** к реактивным изменениям, оказались несостоятельными. Убедительно доказано, что начальным воспалительным реакциям в пульпе свойственная обратимость, Реактивная гиперемия обратима как в сосудах системной циркуляции, так и **микроциркуляции** (КгеБап Р. Е1 а1., 1984). Характерное течение воспалительного процесса в пульпе и его прекращение прослежены рядом авторов (Иванов В.С. и др., 1984), Выявлены поглотительные свойства пульпы (Мухин Н.А., 1964) и прослежены основные фазы поглощения **фагоцитами** патогенной микрофлоры, поступающей в пульпу (Ковалев Е.В. 1978).

При комплексном воздействии различных лекарственных средств в пульпе проявляется не только свойство ограничивать воспалительный очаг, но и способность ликвидировать воспалительный процесс.

Усилия стоматолога направлены при выполнении биологического метода лечения на создание оптимальных условий для острейшего выздоровления пульпы.

Показания. Сохранение жизнеспособности всей пульпы биологическими методами показано при гиперемии пульпы, серозном ограниченном, ограниченном острозно-гнойном, травматическом пульпитах (случайное обнажение свода полости зуба).

Помимо возраста, при выборе биологического (консервативного) метода лечения учитывают реактивность организма: у больных с **ослабленной** естественной сопротивляемостью организма консервативное лечение проводить нецелесообразно.

### **Витальная ампутация пульпы**

Витальная ампутация пульпы относится к **биологическим** методам, позволяющим сохранить жизнеспособной корневую пульпу (ампутационную культуру ПУЛЬПЫ). Витальная ампутация пульпы обоснована исследованиями, доказавшими возможность сохранения жизнеспособности ткани, оставшейся в канале (каналах) после отсечения части пульпы. Процесс 'заживления' прослежен рядом авторов (Гаврилов Е.И., 1957 и др.). Заживление пульпы после введения инородного тела (бет дополнительного инфицирования пульпы) представляет собой типичную картину воспаления. Наблюдаются расширение кровеносных сосудов, лейкоцитарная инфильтрация, мобилизация местных гистиоцитов и образование новых из моноцитов и адвентициальных клеток, на 5-7 день в окружности инородного тела появляется соединительная ткань, соединительнотканная капсула). Очаг воспаления ограничивается от остальной пульпы, которая к тому времени приобретает свойственную ей в норме структуру.

Показаниями к витальной ампутации при остром пульпите являются острый серозный очаговый пульпит, серозно-гнойный очаговый пульпит, случайное обнажение пульпы, неэффективность биологического метода, т.е. если на другой день после вмешательства больной обращается к врачу с жалобами на боль в зубе.

Частичное удаление пульпы производят в зубах с несформированными корнями у детей. Некоторые клиницисты не прибегают к биологическому методу, а фазу осуществляют витальную ампутацию при случайно вскрытой полости зуба, остром серозно-гнойном очаговом пульпите (Крашенинникова М.М., 1973).

Вмешательство осуществляется так же, как при всех формах пульпита, кроме хронического гангренозного, и в отсутствие сопряженных заболеваний (ревматизм, нефрит и др.), в том числе и при пульпите в молочных зубах с рассасывающимися или формирующимися корнями. Пульпотомия состоит в удалении воспаленной пульпы в коронковой части полости зуба, причем остающаяся часть должна сохранять функции ткани, участвующей в формировании и рассасывании корня зуба.

С целью прижизненного сохранения культи корневой пульпы необходимо проводить щадящее препарирование твердых тканей зубов.

За редким исключением пульпотомию следует проводить на уровне цементно-эмалевой границы. Ее выполняют с помощью острого экскаватора (или бора с головкой соответствующего размера); Накладывая экскаватор под коронковую часть пульпы, стараются захватить возможно большую часть пульпы, упиравшись тупой стороной экскаватора в стенку полости зуба. Отрезают часть пульпы у устья корневого канала. Свободная (удаленная) часть пульпы остается на острой ложке экскаватора,

На дно полости накладывают до устья канала нераздражающую лечебную пасту (кальмецин. окись цинка с эвгенолом или импортные пасты «Эндометазон», «Диакет», «Биокалеко» и др.) и заполняют устье фосфат - цементом. Подчеркивая необходимость щадящего препарирования пульпы, К. Verhau и П Schroeder (1983) исключают применение дегидратационных и прижигающих средств и рекомендуют калькою! с цементом и на цинк - эвгеноловой основе,

#### **Витальная экстирпация пульпы**

Сущность витальной экстирпации пульпы состоит в удалении как коронковой, так и корневой части **измененной** пульпы зуба,

Пульпэктомия является наиболее распространенным методом лечения не только в Узбекистане, но и в других странах. Пульпэктомия представляет собой значительно более серьезную операцию, чем предшествующие. После нее чаще наблюдаются затрудненное жевание из-за болезненности при надкусывании, положительная вертикальная перкуссия, кровотечение при удалении корневой пульпы, иногда выраженная общая реакция обморок (преимущественно у подростков).

Показания. При решении вопроса о показаниях к **ПУЛЬПЭКТОМИИ** при острых формах пульпита учитывают степень поражения пульпы, влияние, оказываемое ею на органы и системы организма, и другие заболевания, которыми страдает больной.

Показаниями к экстирпации пульпы являются:

- 1) гнойный острый пульпит, острый серозно-гнойный пульпит, протекающий на токсико-аллергическом фоне, и пульпит, развившийся в интактном зубе в связи с отломом коронки зуба;
- 2) лимфаденит, возникший в связи с инфицированием пульпы. Считают, что только экстирпация пульпы приводит к обратному развитию процесса в поднижнечелюстных, подбородочных, шейных и других лимфатических узлах в начальных стадиях лимфаденита. Нами установлено прекращение развития персистирующего отека верхней губы (макрохейлит на почве нарушений оттока лимфы) после удаления пульпы в передней группе интактных зубов верхней челюсти (Урбанович ЛИ. 1974). В более поздней стадии лимфаденита процесс в лимфатических узлах становится автономным или ликвидация очага в пульпе оказывает на него лишь небольшое влияние.
- 3) Интактные зубы, где необходимо депульпирование - экстирпация пульпы по ортопедическим показаниям;
- 4) Генерализованный пародонтит средней тяжести и тяжелый;
- 5) Пульпит любой формы при наличии тех или иных соматических заболеваний. Экстирпацию пульпы проводят после тщательного выяснения характера взаимосвязи и констатации неблагоприятного влияния одонтогенного очага (пульпит) на течение другого, общего заболевания. Удалением пульпы преследуют цель снизить частоту рецидивов и заменить прогрессирование общего заболевания.

**Техника экстирпации пульпы.** Надежное обезболивание, осуществляемое с помощью проводниковой и дополнительной аппликационной или внутривульпарной анестезии, позволяет завершить лечение за одно посещение врача пациентом. Вначале больному предлагают прополоскать рот. Больной зуб обрабатывают спиртовым раствором йода. Проводят анестезию. Затем препарируют кариозную полость. Обязательным условием препарирования является создание удобного входа в корневые каналы.

Произведя раскрытие кариозной полости, некротомию, снимают свод полости зуба, ампутируют коронковую пульпу. Приступают к удалению корневой пульпы. Эту манипуляцию производят по-разному: после ампутации сразу вводят пульпэкстрактор в корневой канал, совершают 1-2 оборота инструмента и извлекают корневую пульпу; 2) после ампутации коагулируют корневую пульпу (активным электродом аппарата ДКС при экспозиции 3 с и напряжении 50-60 В). Затем в канал вводят пульпоэкстрактор и извлекают коагулированную пульпу. Последний вариант одновременно обеспечивает гемостаз операционной раны.

Канал промывают слабыми антисептическими растворами (1 % раствор хлорамина, раствор этакридина лактата 1:1000; 0,4 % раствор декамина, раствор фуразолидона 1:50 000; 0,5% раствор фурацилина и др.).

Пломбировать корневые каналы следует нераздражающими пастами. I, Comeo (1984) в качестве материала для пломбирования корневого канала предлагает специальный цемент, быстро застывающий во влажной среде (кровь) и не **раздражающий** ткани периодонта.

## Лекция № 9

Тема: Деvитальный метод лечения пульпитов. Показания и осложнения при диагностике пульпитов

### 1.1. Технологические модели по образованию

Время занятия 2 соат	Количество студентов
Вид занятия	Введение новостей по лекции
<p><b>План лекции:</b></p> <p><b>1. Деvитальный метод лечения пульпитов</b></p> <p><b>2. Ошибки и осложнения при диагностике и лечении пульпитов</b></p>	<p>Деvитализация и обезболивание при воспалении пульпы имеют двоякое значение. Во-первых, избавляют больного от мучительной боли, лишаящей его работоспособности, покоя и сна. Во-вторых, подготавливаются условия для лечения пульпита, без чего немислимы никакие манипуляции над воспаленной пульпой.</p> <p>Для деvитализации пульпы широко применяется мышьяковистая кислота, предложенная Спунером в 2836 г. Это открытие положило начало современной рациональной терапии пульпитов.</p> <p>Мышьяковистая кислота (АсМшп агзешсозшп, мышьяковистый ангидрид - Аз<sub>2</sub>О<sub>3</sub>) представляет собой белые, фосфороподобные, стекловидные куски, из которых готовится белый порошок. Плохо растворяется в воде, особенно в холодной. Растворяется в 65 частях холодной и 15 частях кипящей воды. Растворы мышьяковистой кислоты дают слабокислую реакцию на лакмус. Легко растворяется в соляной кислоте, а также в растворах едких щелочей. С металлами образует соли, относительно легко восстанавливается и окисляется. Мышьяковистая кислота является весьма ядовитым веществом.</p> <p>Высшие дозы - 0,003 г на прием и 0,01 г в день. Токсическая доза 0,01 г, смертельная доза 0,05-0,1 г.</p> <p>Острое отравление мышьяковистой кислотой проявляется главным образом в тяжелых желудочно-кишечных расстройствах. Симптомы: металлический вкус во рту, жжение в пищеводе, глотание затруднено, боли в животе, рвота, понос с кровью, "рисовый" кал.</p> <p><b>Ошибки при диагностике пульпита.</b> Ошибки при постановке диагноза связаны с неправильной оценкой признаков и степени распространенности воспаления пульпы. Необходимо тщательно собирать анамнез и проводить клинико-рентгенологическое исследование состояния пульпы в каждом канале механическим, термическим, перкуторным, электрическим и рентгенологическим методами.</p> <p><b>Ошибки при лечении пульпита.</b> Длительное пребывание деvитализирующей пасты в полости зуба, так же как многократное применение ее или передозировка, вызывают интоксикацию верхушечного периодонтита. Периодонтиты подобного происхождения протекают довольно длительно, трудно поддаются лечению. Для лечения и предотвращения мышьяковистого периодонтита Р.И. Петрусенко (1967) предлагает использовать антидот унитол. Можно использовать раствор йодиола или йодида калия.</p>
<b>Задача учебного занятия</b>	Разъяснить студентам метод лечения пульпитов, ошибки возникающие при диагностике, лечении пульпитов и их устранение.
<b>Методы обучения</b>	Беседа, наглядные пособия по лекции
<b>Вид занятия</b>	общий-коллективный
<b>Наглядные пособия по теме</b>	Учебное пособие, лекционный материал, проектор, компьютер
<b>Обстановка для проведения занятия</b>	Методическая оборудованная аудитория
<b>Мониторинг и критерии оценок</b>	Устный опрос

### 1.2. Технологическая карта лекционных занятий

Этапы работы	Преподаватель	Студент
--------------	---------------	---------



<b>1.Этапы подготовки (10 минут)</b>	1.Цель занятия 2.Подготовка слайдов по лекционному материалу 3.Литература по теме 1.Боровский Е. В. Проблемы эндодонтии по данным анкетирования //Клин. Стоматология. — 1998. — 1. — 6-9. 2.Новиков В. С. Заполнители //Вестн. стоматологии. — 1998. — 4. — 4-6. 3.В. Г. Клинико-рентгенологическая оценка эффективности лечения многокорневых зубов с применением различных видов корневых заполнителей //Клин. Стоматология. — 1998. — 4. - 62-67. 4.Винниченко Ю. А., Винниченко А. В., Баулин М. В. Адгезивная техника в эндодонтии. Основные принципы и перспективы развития // Клин. Стоматология. — 1999. — 1. — 28-32.	Слушает и записывает
<b>2.Введение (15 минут)</b>	<b>1.Цель и задачи лекционного материала:</b> <b>Цель:</b> Осветить девитальный метод лечения пульпитов, во: мощные ошибки и осложнения в диагностике и лечении пульпитов. <b>Задача:</b> Разъяснить студентам метод лечения пульпитов, ошибки возникающие при диагностике, лечении пульпитов и их устранение. <b>2.Вопросы по теме:</b> <b>1.</b> Что такое девитализация пульпы. <b>2.</b> Девитализирующие пасты применяемые при проведении девитализирующего метода лечения. <b>3.</b> Действие мышьяковистой пасты. <b>4.</b> Показания и противопоказания к применению девитализирующего метода лечения. <b>5.</b> Механика наложения девитализирующих паст. <b>6.</b> Этапы лечения девитализирующим методом. <b>7.</b> Ошибки и осложнения возникающие при проведении девитальной экстерпации.	Слушают Отвечает на вопросы студентов
<b>3. основной этап (55 минут)</b>	1. Ознакомление темы с показанием слайдов	Слушают и записывают Слушают
<b>4.Заключительный этап (10 минут)</b>	1. Заключение. 2. Самостоятельная работа. 3. Домашнее задание.	Слушает и записывает Записывает

### Текст лекции

Девитализация и обезболивание при воспалении пульпы имеют двойное значение. Во-первых, избавляют больного от мучительной боли, лишаящей его работоспособности, покоя и сна. Во-вторых, подготавливаются условия для лечения пульпита, без чего немислимы никакие манипуляции над воспаленной пульпой.

Для девитализации пульпы широко применяется мышьяковистая кислота, предложенная Спунером в 1836 г. Это открытие положило начало современной рациональной терапии пульпитов.

Мышьяковистая кислота (AsMшп агзешсозшп, мышьяковистый ангидрид -  $As_2O_3$ ) представляет собой белые, фосфороподобные, стекловидные куски, из которых готовится белый порошок. Плохо растворяется в воде, особенно в холодной. Растворяется в 65 частях холодной и 15 частях кипящей воды. Растворы мышьяковистой кислоты дают слабокислую реакцию на лакмус. Легко растворяется в соляной кислоте, а также в растворах едких щелочей. С металлами образует соли, относительно легко восстанавливается и окисляется. Мышьяковистая кислота является весьма ядовитым веществом.

Высшие дозы - 0,003 г на прием и 0,01 г в день. Токсическая доза 0,01 г, смертельная доза 0,05-0,1 г.

Острое отравление мышьяковистой кислотой проявляется главным образом в тяжелых желудочно-кишечных расстройствах. Симптомы: металлический вкус во рту, жжение в пищеводе, глотание затруднено, боли в животе, рвота, понос с кровью, "рисовый" кал.

Лечение острого отравления мышьяком заключается в промывании желудка и применении противоядия - окиси магния и раствора сульфата окиси железа. При этом образуется нерастворимое соединение  $FeAsO_3$ .

Действие мышьяковистой кислоты на пульпу представляется следующим образом. В месте непосредственного соприкосновения ее с пульпой выступает прижигающее действие: пульпа лишена своей обычной морфологической структуры, элементы ее при окраске не дифференцируются, что говорит о некрозе. В более

глубоких слоях пульпы препарат оказывает токсическое действие преимущественно на стенки сосудов, в частности на капилляры, расширение которых ведет к нарушению целостности их стенок и кровоизлияниям. Изменения в нервах выражаются в зернистом распаде миелиновой оболочки и варикозном перерождении осевого цилиндра.

По мнению ряда авторов, минимальные дозы мышьяка парализуют действие оксидазы как фермента окисления. Точно так же действует мышьяк на тиоловые соединения, которые рассматриваются как коферменты дыхания.

Таким образом, объектом непосредственного воздействия препарата являются не те или иные структурные элементы ткани, а оксидирующие ферменты, к снижению действия которых весьма чувствительны нервные элементы. Отсюда и обезболивающее действие мышьяка на пульпу. Морфологические изменения пульпы являются вторичными.

**Методика применения мышьяковистой пасты.** После очистки экскаватором кариозной полости от размягченного дентина и препаровки ее бором в направлении рогов пульпы вводят частицу пасты величиной несколько меньше булавочной головки на зонде или на ватном тампончике, а затем изолируют полужидким искусственным дентином. Тампон с мышьяком и пломбирочную массу следует внести в полость без всякого давления. Если его прижать плотно и туго к стенкам, то это повышает давление в полости, которое и является отчасти причиной последующих продолжительных болей.

Действие мышьяка зависит не только от дозы, но и от продолжительности его соприкосновения с пульпой. Это время определяется между 24 и 48 часами и зависит от ряда моментов. В однокорневом зубе, при глубокой кариозной полости, в молодом возрасте девитализация пульпы наступает в течение 24 часов; в многокорневых зубах, при средней кариозной полости, у пожилых людей - в течение 48 часов.

Наложение мышьяковистой пасты на пульпу нужно производить крайне осторожно и тщательно. Зуб должен огражден от слюны ватными валиками. Мышьяк необходимо фиксировать в полости прочной герметической повязкой из искусственного дентина. Коллоидные повязки недопустимы, так как просачивание мышьяковистой пасты и тем более выпадение ее может вызвать ожог слизистой оболочки щеки, языка, десневого сосочка с последующим некрозом и секвестрацией альвеолы зуба. Дентиклы в пульпе препятствуют всасыванию мышьяковистой пасты и тем самым замедляют ее действие. Поэтому при подозрении дентикла в воспаленной пульпе мышьяк накладывают на 3 дня или применяют проводниковую или инфильтрационную анестезию.

Имеются наблюдения, что иногда мышьяк за 48 часов и больше не оказывает девитализирующего действия на пульпу у лиц, подвергавшихся продолжительное время лечению мышьяковистыми препаратами. Полагают, что при этом имеется привыкание организма к мышьяку.

Обезболивание пульпы при лечении пульпитов можно проводить с помощью проводниковой или инфильтрационной анестезии. Одни авторы считают, что она может и должна вполне заменить девитализацию пульпы мышьяком. Другие рассматривают анестезию с помощью инъекции только как вспомогательный метод обезболивания. Преимущество анестезии заключается в том, что при ее помощи все лечение пульпита может быть проведено в один сеанс.

На основании наших многолетних наблюдений мы пришли к выводу, что проводниковая или инфильтрационная анестезия при пульпитах имеет свои особенности. Так, при туберальной анестезии для обезболивания пульпы зубов верхних моляров нет необходимости сопровождать ее инъекцией у большого небного отверстия. Точно так же при проведении мандибулярной анестезии для обезболивания пульпы нижних моляров нет надобности прекращать проводимость язычного нерва.

При проводниковой анестезии обезболивание пульпы наступает сравнительно позже, чем периодонта, альвеолы и десны. При туберальной анестезии обезболивание достигается через 15-20 минут, при инфраорбитальной - спустя 10-15 минут, при мандибулярной - через 20-30 минут.

Для анестезии пульпы требуется большее количество анестезирующего вещества. В то время для экстракции зуба достаточно вводить 2 мл 2% раствора новокаина, для анестезии пульпы необходимо 3-4 мл. В противном случае обезболивание может оказаться недостаточно эффективным. Ввиду того что инъекцией раствора новокаина не всегда достигают полного обезболивания пульпы, предложено прибавлять к анестезирующей жидкости раствор гиалуронидазы - лидазы. Од г лидазы прибавляют к 2 мл 1% раствора новокаина. Гиалуронидаза не только ускоряет наступление анестезии, но и усиливает ее до полной потери чувствительности пульпы (И.О. Новик и Л.И. Урбанович).

При этом односеансное (одномоментное) лечение с анестезией следует применять в тех случаях, когда показана ампутация пульпы. При тех же формах пульпита, при которых показана экстирпация пульпы, лечение под новокаиновой анестезией должно проводиться в 2-3 сеанса, так как экстирпационная рана и инфицированные корневые каналы нуждаются в длительном лечении и воздействии антисептиков. Вместе с тем каждый врач должен владеть методом проводниковой и инфильтрационной анестезии для обезболивания пульпы, чтобы быть готовым в особых условиях, когда длительное лечение исключается (условия сельской местности, войскового района и др.), осуществить лечение в один сеанс.

**Ошибки при диагностике пульпита.** Ошибки при постановке диагноза связаны с неправильной оценкой заполнения истории болезни, грубое обследование (вскрытие зондом рога пульпы без обезболивания) могут привести к обмороку.

**Ошибки при диагностике пульпита.** Ошибки при постановке диагноза связаны с неправильной оценкой признаков и степени распространенности воспаления пульпы. Необходимо тщательно собирать анамнез и проводить клинко-рентгенологическое исследование состояния пульпы в каждом канале механическим, термическим, перкуторным, электрическим и рентгенологическим методами.

**Ошибки при лечении пульпита.** Длительное пребывание девитализирующей пасты в полости зуба, так же как многократное применение ее или передозировка, вызывают интоксикацию верхушечного периодонтита.

Периодонтиты подобного происхождения протекают довольно длительно, трудно поддаются лечению. Для лечения и предотвращения мышьяковистого периодонтита Р.И. Петрусенко (1967) предлагает использовать антидот унитол. Можно использовать раствор йодиола или йодида калия.

Перфорация стенок и дна коронковой полости отмечается чаще всего при плохом знании топографических особенностей ее строения и неумеренном расширении устьев корневых каналов. Предпосылкой к перфорации дна полости зуба является уменьшение высоты коронки зуба за счет значительного стирания жевательной поверхности, а также отложение большого количества заместительного дентина. Перфорация стенки корня может произойти при попытках механического расширения изогнутых, плохо проходимых корневых каналов в случае несоответствия оси эндодонтического расширяющего инструмента направлению канала. Перфорационное отверстие закрывают серебряной амальгамой.

Серьезной ошибкой является отлом эндодонтического инструментария в корневом канале. Причиной поломки стержневых инструментов может быть недостаточная обработка кариозной полости при отсутствии прямого доступа к корневым каналам. Вращающийся инструмент не выдерживает многократных изгибов, и малейшее его заклинивание в труднопроходимых участках ведет к поломке. Часто ломаются инструменты, подвергавшиеся неоднократной стерилизации, а также многократно бывшие в употреблении.

Лечение путем полного удаления пульпы может сопровождаться следующими ошибками: несоблюдением асептики, неполным удалением пульпы (чаще связано с применением пульпоэкстрактора несоответствующего размера или искривлением канала), травмой периодонта, неполной обработкой канала. Сохранившаяся культи пульпы в области верхушечного отверстия в результате хронического воспаления может некротизироваться и вызывать воспаление периодонта. Отдельную группу составляют осложнения, связанные с несчастными случаями: попадание инструмента (чаще пульпоэкстрактора) в дыхательные пути, заглатывание мелких инструментов. Тактика врача сводится к немедленной помощи пострадавшим с привлечением бригады скорой помощи. Сломанные в зубах инструменты стараются извлечь с помощью специальных инструментов. Иногда их оставляют в каналах зубов, вводя дополнительно лечебную пасту.

Кровотечение является наиболее часто встречающимся (1-6%) и опасным осложнением. Обычно после экстирпации пульпы и кровотечения чаще наблюдается в первые сутки, особенно в первые 6 ч. Реже оно возникает в последующие дни. Интенсивность кровотечений различна. Во многом кровотечению после экстирпации способствует влияние адреналина в анестезирующей смеси. Во всех случаях перед пломбированием следует очистить корневой канал и внимательно осмотреть извлеченную турунду, обращая внимание на ее цвет. Заметив примесь крови, нужно снова провести тщательную остановку кровотечения диатермокоагуляцией.

Кровотечению способствуют анатомически богатая васкуляризация верхушечной области зуба, где часть сосудов при удалении пульпы с помощью пульпоэкстрактора неизбежно отрывается, а также застойные явления в сосудах околоверхушечного периодонта. Чаще причинами кровотечений служат дефекты операционной техники, неполное удаление пульпы, развитие эрозий стенок кровеносных сосудов, раннее отторжение струпа и сосудистого тромба.

При экстирпации пульпы возможны травма околоверхушечной ткани, активация находящейся в канале микрофлоры. При пульпите, осложненном периодонтитом, опасность активации микрофлоры периодонта возрастает. Активация микрофлоры и повышению ее роли в развитии осложнений способствует общее ослабление организма в результате лечения.

Одним из неблагоприятных результатов при неполной экстирпации пульпы является развитие хронического воспаления в оставшейся культе пульпы в связи с инфицированием пульповой ткани в верхушечной области корня зуба.

При лечении зуба под анестезией возможно выведение пломбировочного материала в нижнечелюстной канал или в верхнечелюстную полость.

Возможно окрашивание зуба вследствие неправильного выбора пломбировочного материала. Это наблюдается при пломбировании канала передних зубов йодоформной или резорцин-формалиновой пастой. После пломбирования корневого канала вследствие введения пломбировочного материала за верхушечное отверстие могут появиться боли, которые можно ликвидировать инъекцией гидрокортизона (0,5-1 мл), 1% раствора бензофуракаина (2 мл) в переходную складку, назначением флюктуирующих токов.

Ошибки и осложнения при местной анестезии. В случае применения местной анестезии могут наблюдаться различные осложнения:

1. Образование гематомы является результатом повреждения сосуда иглой.

2. Возможно повреждение нервного ствола инъекционной иглой. Возникающие при этом явления парестезии, снижение чувствительности, болевые ощущения различной интенсивности могут длиться от 2-3 дней до нескольких месяцев.

3. Попадание раствора антисептика в ток крови может наблюдаться в случае проникновения иглы в просвет сосуда. В результате этого в крови возникает высокая концентрация анесте

тика, которая способна вызвать явления отравления. Для ново-каинового отравления характерны возбуждение, а затем депрессия, нарушение сердечной деятельности, угнетение дыхания. Тримекаин в больших дозах может привести к снижению артериального давления и коллапсу.

4. Послеинъекционные боли и отек появляются в случаях, если анестезия осуществлялась грубо, в результате чего могла быть повреждена надкостница, и если вследствие быстрого введения раствора были повреждены мягкие ткани. Боль и отек могут быть связаны также с погрешностями изготовления раствора анестетика, с истечением срока его сохранения.

Эти осложнения могут иметь местный и общий характер. Причинами осложнений чаще всего являются технические погрешности при осуществлении анестезии и нарушении правил асептики. Однако ряд осложнений не зависит от врача и не всегда их можно предвидеть. Учитывая возможность опасных последствий этих осложнений для больных, врач обязан знать их и делать все для их предупреждения.

Отлом инъекционной иглы при проведении анестезии наблюдается редко. В плане профилактики этого осложнения автор рекомендует соблюдать правила ухода за иглами, проверять их крепление к канюле шприца.

Одним из самых опасных осложнений на введение анестетика является анафилактический шок. Среди факторов, определяющих патогенез шока, ведущая роль отводится гистамину и серотонину, которые, вызывая вазодилатацию артериол, констрикцию вен, спазм гладкой мускулатуры, обуславливают перемещение большей части крови на периферию. Клиническая картина характеризуется острым началом. Покраснение кожи и зуд (наблюдаемые при идиосинкразии) сменяются побледнением кожи с появлением цианоза. Больной ощущает стеснение в груди, боль, которая может распространяться и на область брюшной полости.

Артериальное давление падает до 70 мм.рт.ст., пульс становится слабым, урежаются сердечные сокращения, возможны потеря сознания и судороги, затрудненное дыхание. Острый анафилактический шок может в считанные минуты закончиться смертью.

#### **Ошибки и осложнения при диагностике и лечении**

Ошибки в лечении и постановке диагноза связаны с недостаточным сбором анамнеза, неправильной оценкой признаков и степени распространенности воспаления пульпы, недооценкой болевого симптома. Они могут возникать также при недостаточном обосновании показаний и противопоказаний к лечению зубов с пульпитом биологическим и методом витальной ампутации коронковой пульпы, недоучете своеобразия течения острого общего пульпита и реакции окружающих мягких тканей у маленьких детей. Много неприятностей связано с мышьяковистой пастой. Если временная повязка наложена неплотно, то просочившаяся в окружающие ткани мышьяковистая паста может вызвать некроз слизистой оболочки десны, щеки, языка. При длительном соприкосновении ее с тканями возможны некроз и секвестрация части альвеолы. Из-за передозировки или длительного пребывания мышьяковистой пасты в кариозной полости развивается острый мышьяковистый периодонтит. У детей диффузия ее происходит быстрее из-за анатомических особенностей временных зубов. Частой ошибкой при лечении временных зубов является перфорация дна полости зуба, когда не учитываются анатомические особенности строения твердых тканей и пульпы временных зубов. Часто из-за диагностической ошибки при хроническом гангренозном пульпите со значительным некрозом пульпы лечение временных моляров проводят методом девитальной ампутации. Нередко раскрытие полости временного моляра производят не полностью. С целью сокращения посещений лечение проводят не в 3, а в 2 посещения. В результате этих врачебных ошибок некротизированная пульпа в корневых каналах не успевает достаточно мумифицироваться под действием импрегнационных средств, и постепенно безболезненно развивается хронический периодонтит. Несвоевременное и неправильное лечение детей с острым и хроническим пульпитом может привести к быстрому переходу одонтогенного воспалительного процесса в следующую стадию: периодонтит, гнойный периостит, острый остеомиелит. В заключение следует отметить, что рост осложненных форм кариеса в настоящее время среди детского населения — одна из актуальных проблем современной детской стоматологии, что во многом связано с отсутствием или недостаточно

своевременным проведением профилактических осмотров и санации полости рта у детей всех возрастных групп, а также неполной диагностикой различных форм заболевания и недостаточно грамотным выбором методов лечения. Изыскание новых методов диагностики и лечения пульпита зубов у детей должно проводиться с учетом особенностей строения и функционирования пульпы зуба, этиологии, патогенеза и течения патологического процесса в детском возрасте. Применяемые методы лечения в основном заимствованы из терапии пульпита постоянных зубов. Однако имеющиеся различия в морфологии тканей временных и постоянных зубов, в течении патологического процесса в них не позволяют безоговорочно распространять одни и те же методы на все случаи и формы пульпита. В связи с этим важнейшей задачей детских стоматологов является поиск средств и методов лечения воспаления пульпы детских зубов, применение которых будет строго обоснованным и вытекающим из патофизиологической характеристики пульпита этих зубов, с учетом функционального состояния окружающих тканей.

#### **Контрольные наблюдения**

Каждый молочный зуб после лечения корня подлежит регулярному клиническому и рентгенологическому контролю для распознавания возможных патологических процессов челюстей, способных к тому же повредить постоянные зубы. Хроническое воспаление пульпы и периодонта молочных моляров с лечением или без лечения корней нередко приводит к порокам развития постоянных зубов. Серьезными последствиями периапикальных процессов молочных зубов являются повреждение или прекращение развития зачатка постоянного зуба.

Возникновение фолликулярных кист вокруг постоянного зуба также ассоциируется с хроническими воспалительными процессами молочных зубов (с лечением или без лечения корня).

### 1- Практическое занятие

**Тема: Оборудование и оснащение стоматологического отделения и кабинета, (терапевтический, хирургический, пародонтологический, функции младшего мед персонала) стерилизация.**

#### Технологическая карта практического занятия

Этапы работы	Преподаватель	Студент
<b>1. Этапы подготовки (10 минут)</b>	1.Контролирует чистоту аудитории; 2.Проверяет готовность студентов к занятиям; 3. Контролирует посещаемость;	Слушают
<b>2.Вступительный этап к занятиям (10 минут)</b>	1.Подготовка по теме содержания; 2. Подготовка слайдов к вступительному докладу; 3.Разработать используемую литературу для изучения предмета;	Записывают тему и слушают
<b>3. Основной этап (135 минут)</b>	1. Разделение студентов на 2 маленькие подгруппы, задает вопросы по теме; 2. Использование слайдов и мультимедий; 3. Проводит лечебные работы; 4. Объединяет все сведения по заданной теме, активно участвующих студентов поощряет и обще оценивает;	Разделяют на маленькие группы, смотрят, участвуют, слушают. Студент высказывает свое мнение дополняет и задает вопросы
<b>4.Заключительный этап (25минут)</b>	1. Заключение. 2. Самостоятельная работа. 3. Домашнее задание.	Слушают Записывают Записывают

#### **Вопросы по теме:**

- 1.Дайте понятие о стоматологических разделах
- 2.Расскажите об оборудовании терапевтических кабинетов
- 3.Какие обязанности есть у старшей и младшей медсестры.

#### **Тесты:**

**Определите состав «тройного раствора» который используется для стерилизации стоматологических инструментов:**

- 10 г натрий бикарбонат, 20 г формалин, 3 г фенол, 1000 мл дист. Вода
- 15 г натрий бикарбонат, 15 г формалин, 2 г фенол, 1000 мл дист. Вода
- 15 г натрий бикарбонат, 12 г формалин, 12 г фенол, 1000 мл дист. Вода
- 10 г натрий бикарбонат, 0,5 г формалин, 3 г фенол, 1000 мл дист. Вода

#### **Применение стерилизации:**

Все ответы правильны

Для обезвреживания режущих инструментов  
Для обезвреживания стоматологических зеркал  
Для обезвреживания металлических инструментов

**Условия работы с амальгамой в комнате:**

Вентиляционный шкаф

Стол

Стул

Стоматологические инструменты

**Какие условия должны быть в комнате и правила нужно соблюдать для приготовления амальгам?**

Если есть вентиляционный шкаф\*

На свежем воздухе

В лечебном кабинете

Все ответы правильны

**Использование физических параметров для обезвреживания инструментов.**

Все ответы правильны

Ультрафиолетовый луч

Высокий  $t^{\circ}$ , ультрафиолетовый луч

Ультразвуковая стерилизация

**К физическим методам стерилизаций входят:**

Все ответы правильны

Парная

Сухой воздух

Инфракрасное излучение

**Правильно определите размер высоты стоматологической комнаты:**

3,3 м

4 м

2м

2,5м

**Норма УТЕ у врачей стоматологов работающих 6 дней в неделе:**

21,0

18,0

24,5

27,0

**Интенсивное заболевание кариесом постоянных зубов определяется как?**

КПУ

ПМА

КПУ+КП

КПУ и распространение в % ах

**Сколько  $m^2$  выделяется для одного кресла?**

14  $m^2$

12  $m^2$

13  $m^2$

26  $m^2$

**Для дополнительного кресла сколько  $m^2$  выделяется?**

7  $m^2$

5  $m^2$

9  $m^2$

6  $m^2$

**На какой высоте можно покрасить стены масляной краской:**

2,5 м

3,5 м

3 м

2 м

**На тройном растворе стерилизуется стоматологическое зеркало:**

40-45 мин

30-35 мин

20-25 мин

10-15 мин

**В автоклаве стерилизуется:**

Вата, марли

Зонд

Пинцет

Гладилка

**Состав тройного раствора:**

Натрий бикарбонат, формалин, фенол

Йод, хлорамин, перикс водорода

Спирт, йод, дист. Вода

Глицерин, йод, 3 % водород пероксид

**В тройном растворе стерилизуется стоматологическое зеркало:**

40-45 мин

20-25 мин

30-35 мин

10-15 мин

**В сухом паре стерилизуется:**

Все ответы правильны

Штопфер, гладилка и зонд

Пинцет, металлический шпатель

Экскаватор, двухсторонняя гладилка

**Определите физический фактор:**

Все ответы правильны

Ультрафиолетовый луч

Высокая температура

Ультразвук

**определите химические обезвреживающие средства**

Все ответы правильны

Йод

Хлорамин

Спирт

**Врачебный кабинет на одну стоматологическую установку должен занимать площадь не менее**

1) 10 м<sup>2</sup>

2) 12 м<sup>2</sup>

3) 14 м<sup>2</sup>

**Высота кабинета должна быть не менее**

1) 2 м

2) 3 м

3) 4 м

**Световой коэффициент (отношение остекленной поверхности окон к площади пола)**

**должен составлять**

1) 1:1 – 1:2

2) 1:3 – 1:4

3) 1:4 – 1:5

**Уровень освещенности кабинета при использовании люминисцентных ламп должен составлять**

1) 200 лк

2) 300 лк

3) 500 лк

**Создаваемая местным источником освещенность не должна превышать уровень общего освещения более чем**

1) в 5 раз

2) в 10 раз

3) в 15 раз

**Современная стоматологическая установка включает**

1) сухожаровой шкаф

2) кресло автоматического управления

3) светильник «рефлектор»

4) письменный стол врача

5) компрессор и приспособления для проведения необходимых манипуляций в полости рта

**Диапазон скорости вращения бора микромотором**

1) от 2000 до 12000-15000 об./мин

2) от 5000 до 20000-25000 об./мин

3) от 10000 до 30000-35000 об./мин

**Рабочее место врача-стоматолога, работающего с помощником, располагается в положении по отношению к пациенту**

- 1) на 6 часов
- 2) на 9 часов
- 3) на 12 часов

**Рабочее место врача-стоматолога, работающего без помощника, располагается в положении по отношению к пациенту**

- 1) на 6 часов
- 2) на 9 часов
- 3) на 12 часов

**Стерилизация стоматологических инструментов осуществляется в последовательности**

- 1) сухожаровая стерилизация
- 2) очистка инструментов от механических, белковых, жировых загрязнений (ручная, ультразвуковая)
- 3) замачивание инструментов в дезинфицирующем растворе

**Какие методы исследования в клинической стоматологии следует отнести к основным?**

- A). Расспрос;
- B). Рентгенография;
- B). Электровозбудимость пульпы зуба.

**Какие методы обследования больных считаются дополнительными?**

- A). Зондирование;
- B). Осмотр;
- B). Температурная проба.

**Какую информацию можно получить при зондировании кариозной полости?**

- A). Определить подвижность зуба;
- B). Наличие изменений в периодонте;
- B). Определить глубину кариозной полости.

**Назовите средства, используемые для дезинфекции карпульных металлических инъекторов путём протирания стерильным ватным шариком:**

- A). 70% спиртом;
- B). 1% йодиолом;
- B). 2% лидокаином.

**Укажите клинические признаки обморочного состояния пациентов при стоматологическом вмешательстве:**

- A). Головокружение, шум в ушах, появление холодного пота, нехватка воздуха, ощущение «кома в горле».
- B). Покраснение кожных покровов, зуд;
- B). Отёк мягких тканей лица, век, губ.

**Перечислите стоматологические инструменты, используемые для осмотра полости рта:**

- A). Гладилка;
- B). Зеркало;
- B). Штопфер.

**Как стерилизуют перевязочный материал (ватные валики, марлевые тампоны, салфетки и другие)?**

- A). Автоклавированием;
- B). В сухожаровом шкафу;
- B). Кипячением.

**Указать оборудование терапевтического стоматологического кабинета?**

- A). Стоматологическая установка, кресло, специальный набор инструментов, стерилизатор и т.д.;
- B). Операционный стол, наркозный аппарат, фонендоскоп, кислородный баллон и т.д.;
- B). Рентгеновский аппарат, ортопантомограф.

**Какие стоматологические инструменты можно подвергать холодной стерилизации?**

- A). Боры, эндодонтические инструменты;
- B). Зонд, пинцет, гладилки;
- B). Зеркала, режущие инструменты.

**Ситуационные задачи:**

1. Больная Н. попала в клинику с ночной болью. Ей поставили диагноз острый диффуз пульпита и вылечили. При лечении врач стал подозревать что у больной есть инфекция СПИДа.

- A) Каким способом стерилизуются инструменты.
- B) Какие растворы используются при стерилизации.
- B) Сколько времени длится стерилизация.



## ИСПОЛЬЗОВАНИЕ МЕТОДА «РУЧКА НА СЕРЕДИНЕ СТОЛА»

Все студенты группы жеребьевкой делятся на 3 подгруппы по 3 студента в каждой. Каждая подгруппа садится за отдельный стол, готовит чистый лист бумаги и ручку. На листе пишется дата, номер группы, фамилия и имя студента. Предлагается задание, ответить на один вопрос всей подгруппе. Каждый студент записывает на листе свою фамилию и один вариант ответа и передает лист соседу, а свою ручку передвигает на середину стола. Педагог контролирует работу группы и участия в ней каждого. Общий правильный вариант записывается в тетради. Студенты, которые дали правильные варианты ответов, получают максимальный балл – 100% от рейтинга теоретической части – 0.86. Студенты занявшие второе место – 85.9% рейтинга. Занявшие третье место – 70.9% рейтинга. Не ответившие или ответившие неверно 30% рейтинга. Полученный балл учитывается при выставлении оценки за текущее занятие. Работы студентов сохраняются преподавателем

## ТЕКСТ

Стоматология – наука, которая изучает не только заболевания зубов, но и заболевания полости рта, челюстей и всей лицевой области в целом. Терапевтическая стоматология – часть этой науки, которая занимается изучением болезней зубов и околозубных тканей, в том числе и тканей полости рта.

Это быстро развивающаяся дисциплина, в рамках которой сейчас создаются наиболее передовые методы диагностики, профилактики и лечения данной группы заболеваний.

В терапевтической стоматологии различают кариесологию (то есть науку о повреждениях зубной эмали), эндодонтию (науку о болезнях пульпы зуба), парадонтологию (науку о заболеваниях околозубных тканей), болезни слизистой оболочки рта.

Следует понимать одну важную вещь: каждый стоматологический кабинет имеет 3 функциональных зоны: лечебную, общественную и частную.

Лечебная зона включает в себя операционные, участок стерилизации, рентген-кабинет, темную комнату и лабораторию.

Общественная зона состоит из входа, приемной комнаты, деловых площадей, консультационной комнаты и комнаты отдыха пациентов.

Частная зона - это кабинет доктора, комната персонала и комната отдыха, кладовые и комната стоматологического оборудования.

Ключевым для высокой производительности и снижения нагрузок является поддержание этих зон настолько разделенных друг от друга, насколько это возможно.

### 1. Организация работы, оснащение и инструментарий терапевтического стоматологического кабинета

Стоматологические кабинеты (терапевтические, хирургические, ортопедические, детские, ортодонтические) должны иметь на основное стоматологическое кресло 14 кв. м площади и по 7 кв. м на каждое дополнительное. При наличии у дополнительного кресла универсальной стоматологической установки площадь на дополнительное кресло увеличивается до 10 кв. м.

Высота кабинетов должна быть не менее 3 м, а глубина при естественном освещении не должна превышать 6 м.

Цвет поверхностей стен и пола в лечебных кабинетах должен быть светлых тонов с коэффициентом отражения не ниже 40% (салатный, охры). Желательно использовать нейтральный светло-серый цвет, не мешающий правильному цветоразличению оттенков окраски слизистых оболочек, кожных покровов, крови, зубов (естественных и искусственных), пломбировочных и зубопротезных материалов.

Отделка кабинетов терапевтической стоматологии в связи с возможностью применения амальгамовых пломб имеет ряд особенностей:

- стены и потолки кабинетов оштукатуриваются (кирпичные) или затираются (панельные) с добавлением в раствор 5% порошка серы для связывания сорбирующихся паров ртути в прочное соединение (сернистую ртуть), не подвергающееся десорбции, и окрашиваются водоэмульсионными или масляными красками;
- основание пола под линолеум должно защищаться от проникновения ртути в соответствии с требованиями "Санитарных правил проектирования, оборудования, эксплуатации и содержания производственных помещений, предназначенных для проведения работ со ртутью, ее соединениями и приборами с ртутным заполнением" №780-69. Плиты сухой штукатурки, оргалит, незащищенное дерево и другие пористые материалы не должны использоваться в качестве основания под покрытие;

*Требования к оборудованию стоматологических кабинетов.*

- Оснащение стоматологических поликлиник, отделений, кабинетов медицинским оборудованием осуществляется в соответствии с действующим табелем оснащения стоматологических учреждений.
- В терапевтических и ортопедических стоматологических кабинетах должно размещаться не более трех, а в хирургических не более двух кресел с обязательным разделением рабочих мест врачей непрозрачными перегородками высотой до 1,5 м.
- В кабинетах с односторонним естественным освещением стоматологические кресла устанавливаются в один ряд вдоль светонесущей стены.
- Для работы с амальгамой и полимерными материалами в кабинетах терапевтической и ортопедической стоматологии должен быть вытяжной шкаф, отвечающий следующим требованиям:
  - а) в открытом рабочем отверстии шкафа размером 30х60 см автономная механическая тяга должна обеспечивать скорость движения воздуха не менее 0,7 м/с;
  - б) удаление воздуха должно происходить из всех зон шкафа;
  - в) внутренние поверхности шкафа должны быть ртутнепроницаемыми;
  - г) пол шкафа должен иметь уклон 1-2 см на погонный метр в сторону желоба, соединенного с сосудом для сбора пролитых капель ртути;
  - д) в шкаф должна быть вмонтирована водопроводная раковина с ловушкой для ртути;
  - е) внутри шкафа должен устанавливаться шкафчик для хранения суточного запаса амальгамы, ртути и посуды для приготовления амальгамы, а также демеркуризационных средств.

Амальгамосмеситель, устраняющий ручные операции при приготовлении серебряной амальгамы, должен постоянно находиться в вытяжном шкафу.

- В помещениях, где производится работа с амальгамой, вся рабочая мебель должна иметь ножки высотой не менее 20 см от уровня пола для обеспечения качественной уборки и облегчения демеркуризации.
- Столики для работы с ртутью должны быть покрыты ртутнепроницаемым материалом (винилпластом, релином, линолеумом) и иметь бортики по краям, предупреждающие скатывание капель ртути на пол, под рабочей поверхностью столиков не должно быть ящиков.
- Стоматологические кабинеты должны быть оснащены в зависимости от мощности поликлиники централизованной системой подачи сжатого воздуха, вакуума, кислорода.
- В каждом стоматологическом кабинете должен быть стол для стерильных материалов и инструментария.
- Стоматологические поликлиники, отделения, кабинеты должны быть обеспечены аптечками с набором необходимых медикаментов для оказания экстренной и первой помощи, а также дезинфицирующих средств.

Все помещения стоматологических поликлиник, отделений должны иметь естественное освещение.

Световой коэффициент (отношение остекленной поверхности окон к площади пола) во всех стоматологических кабинетах должен составлять 1:4-1:5, а в остальных производственных помещениях - быть не ниже 1:8.

Коэффициент естественного освещения (процентное отношение уровня естественной освещенности на рабочем месте к одновременной освещенности под открытым небом) на постоянных рабочих местах во всех стоматологических кабинетах должен быть не менее полутора процентов.

Все помещения стоматологических поликлиник, отделений должны иметь общее искусственное освещение, выполненное люминесцентными лампами или лампами накаливания.

Для общего люминесцентного освещения во всех стоматологических кабинетах рекомендуются лампы со спектром излучения, не искажающим цветопередачу, например, типов: ЛДЦ (люминесцентные дневного света с исправленной цветопередачей) или ЛХЕ (люминесцентные холодного естественного света). Тип лампы указывается на ее цоколе.

Светильники общего освещения должны размещаться с таким расчетом, чтобы не попадать в поле зрения работающего врача.

Набор стоматологических инструментов (зеркало, пинцет, зонд), аппарат для электроодонтометрии (ОД-2м или ИВН-1), люминесцентный фотодиагностоскоп (или лампа Вуда), микроскоп, шприцы с изогнутой иглой для орошений, шприцы, иглы для инъекций, набор аллергенов, физиологический раствор, раствор ги-стамина (1:1000), раствор Люголя, 0,01% водный раствор метиленового синего, 0,25% раствор трипанового синего, набор рентгенограмм.

*Стоматологическое зеркало.* Выпускается двух видов: плоское (не увеличивающее объекта) и вогнутое (увеличивающее объект исследования). Зеркало состоит из рабочей части (округлое зеркало, заключенное в металлическую оправу и укрепленное на металлическом стержне под углом 110—120°) и металлической ручки, в которую ввинчивается стержень. Это сделано для того, чтобы при порче зеркала его можно было заменить. Кроме того, зеркало и ручка стерилизуются отдельно. Зеркало используется для освещения объекта исследования, осмотра зубов и слизистой оболочки, отодвигания мягких тканей; ручкой зеркала можно производить перкуссии зубов. При исследовании полости рта врач всегда держит зеркало в левой руке.

*Стоматологический пинцет.* В отличие от анатомического и хирургического имеет тонкие бранши, загнутые под прямым или тупым углом (120°). Внутренняя поверхность браншей может быть гладкая или с поперечными нарезками. Врач держит пинцет в правой руке и с его помощью вводит ватные валики (для изолирования зубов от слюны), ватные тампоны в кариозную полость или полость зуба, жидкие лекарственные вещества. Захватывая зуб в щечно-оральном направлении и смещая его, определяют степень подвижности зуба.

*Стоматологический зонд.* Состоит из рабочей части и ручки. Рабочая часть имеет форму тонкого заостренного конца, согнутого под углом 110—120° или штыкообразно. Ручка имеет шестигранную форму, длина ее 15 см. Зонд, как и все другие инструменты, врач держит в правой руке. Путем зондирования обнаруживаются кариозные полости, размягчение дентина, устья корневых каналов, наличие поддесневого зубного камня и остатки камня после его удаления, определяется качество имеющейся пломбы (плотность краевого прилегания, выступание или снижение пломбы), тактильная и болевая чувствительность слизистой оболочки. Ручка зонда используется для перкуссии зубов. Зондом определяют глубину зубо-десневого кармана. Для этого используются зонды с градуировкой на рабочей части.

## 2. Делопроизводство

Каждое посещение больного, независимо от его характера, должно быть зафиксировано в соответствующих медицинских документах.

- заполнение клинической документации (амбулаторной карты, истории болезни)

Учетная документация, в ней предусмотрена последовательная регистрация данных каждого пациента в листке ежедневного учета работы врача и в числовых показателях объем работы за день фиксируется в дневнике. Помимо медицинской карты, утверждены формы учета работы врачей-стоматологов по всем профилям: медицинская карта стоматологического больного — учетная форма № 043/У; листок ежедневного учета врача-стоматолога — учетная форма № 037/У, журнал учета профилактических осмотров полости рта — учетная форма № 049/У, дневник учета работы врача-стоматолога — учетная форма № 039/У, листок ежедневного учета работы врача-стоматолога-ортопеда — учетная форма № 037-1/У, дневник учета работы врача-стоматолога-ортопеда — учетная форма № 039-4/У, дневник учета работы врача – стоматолога - ортодонта — учетная форма № 039-3/У.

Медицинская карта стоматологического больного заполняется при первичном обращении больного в поликлинику врачом и медицинской сестрой в смотровом кабинете.

### 3. Обследование

При первичном посещении больного стоматолог должен выяснить имеются ли в анамнезе хронические стоматологические заболевания и инфекции в том числе вирусные гепатиты с парантеральным путем передачи, носительство HB - антигена, обширные хирургические вмешательства, гемофилия, переливания крови и гемокомпонентов, постоянный прием лекарственных препаратов, указывающих на возможность инфицирования пациентов.

*Осмотр зубов* производится всегда независимо от жалоб больного. Для этого вырабатывается определенная последовательность осмотра: вначале все зубы нижней челюсти, а потом верхней. Врач с помощью зеркала и пинцета последовательно смещает верхнюю и нижнюю губы, отодвигает щеки, язык, определяя количество зубов, их цвет, форму, величину, положение в зубной дуге, прикус. Начальные проявления кариеса характеризуются помутнением эмали и образованием мелоподобной или коричневой пигментации. Некроз пульпы или ее удаление при воспалении приводит к потускнению эмали, она приобретает сероватый оттенок. При острой травме в результате кровоизлияния сначала появляется порозовение, а затем зуб темнеет. Возможно желтое окрашивание зубов при приеме тетрациклина в период минерализации твердых тканей, у больных хронической желтухой.

Величину коронки зуба характеризуют размеры в ширину и высоту. Величина и форма коронки зуба видоизменяются при врожденном сифилисе (зубы Гетчинсона, Фурнье), переходе воспалительного процесса с периапикальных тканей молочного зуба на зачаток постоянного, нарушении минерального обмена в период минерализации твердых тканей.

*Осмотр десневого края.* Врач устанавливает окраску десневых сосочков, конфигурацию десны и десневого края, наличие свищей. Изменения окраски десны, образование глубоких зубо-десневых карманов указывают на развитие патологии. Свищевые ходы обнаруживаются при хронических воспалительных процессах в периапикальных тканях зубов, хронических остеомиелитах, специфических хронических воспалениях челюстей (актиномикоз, туберкулез).

При лечении больных используется индивидуальный набор стоматологических инструментов (зонд, пинцет, зубврачебное зеркало, экскаватор, гладилка, штуфер, разделяющая пластинка).

4. Отложения на зубах Мягкие отложения—субстанция белого цвета, которая откладывается на поверхности зуба ближе к шейке по десневому краю и в межзубных промежутках. Мягкие отложения можно всегда обнаружить на поверхности зуба утром. Состоят они из колоний микроорганизмов, окруженных гелеподобным веществом, в котором содержатся продукты жизнедеятельности микробов (кислоты, ферменты, токсины), а также компоненты слюны (белки, углеводы, соли), пищи, лейкоциты и эпителиальные клетки. Имеются сведения, что у лиц, потребляющих большое количество углеводов, происходит более интенсивное образование отложений. Кроме того, интенсивность образования мягкого налета зависит от вязкости слюны, скорости десквамации эпителия слизистой оболочки полости рта, местных воспалительных процессов, самоочищения и ухода за ртом. В мягких отложениях большинство бактерий обладают кислотообразующей способностью.

Считается, что для отложения зубного камня необходимо наличие:

- 1) твердой поверхности, на которую откладывается зубной камень (на мягкие ткани он не откладывается);
- 2) поверхностей, не подвергающихся механической обработке при жевании или чистке зубов;
- 3) пленки *органической природы, покрывающей твердую поверхность.*

В процессе образования зубного камня на поверхности зуба образуется органическая пленка, которой отводится роль связующей субстанции. Вначале в пленке накапливаются большое количество микроорганизмов, остатки пищи, слущивающегося эпителия. Затем в результате изменения содержания CO<sub>2</sub> в слюне выпадающие в осадок соли кальция фиксируются на поверхности зуба (протеза) вследствие наличия в органической пленке большого количества микроорганизмов. Особую роль в формировании зубного камня приписывают лептотрихиям и актиномицетам.

Наддесневой зубной камень различной плотности и цвета (от желтоватого до темного) может откладываться на любой поверхности зуба, но в значительном количестве наблюдается на щечных поверхностях 76/67 и язычных 211\12.

Наддесневой зубной камень оказывает неблагоприятное действие на десну в первую очередь как механический раздражитель. Микроорганизмы и продукты их жизнедеятельности способствуют возникновению воспаления вплоть до изъязвления.

Поддесневой зубной камень более плотный, чем наддесневой, образуется при наличии патологического кармана. Цвет его изменяется от светло-коричневого до черного, что зависит от пигмента из мигрировавших в зубо-десневой карман клеток крови. Располагается он в виде отдельных глыб, иногда покрывает значительную часть корня под десной. Определяется по наличию темной полосы по краю десны или шероховатости поверхности корня при введении зонда в патологический зубо-десневой карман. Наличие камня в этом кармане является источником постоянного раздражения и причиной воспаления. Воспаление и последующий отек увеличивают глубину кармана. Считается, что неорганические вещества (соли фосфора и кальция) поддесневого зубного камня выпадают в осадок из экссудата патологического зубо-десневого кармана. Однако нельзя исключать возможность их отложения из слюны, так как задержка и застой ее в зубо-десневом кармане благоприятствует отложению камня.

## 5. Удаление зубных отложений

Белый зубной налет легко удаляется при обработке полости рта 1—3% раствором перекиси водорода. Для этого ватным тампоном, смоченным указанным раствором, обрабатывают зубы верхней и нижней челюстей с вестибулярной и язычной поверхностей. Для удаления налета из межзубных промежутков туда вводят маленькие ватные тампоны, смоченные раствором перекиси водорода, или промывают их из шприца с иглой, изогнутой под углом. Можно использовать для этого распылитель универсальной установки. Окончательное удаление белого налета производят экскаватором, который состоит из рукоятки, на обоих концах ее под углом 15° расположены плоские поверхности, обращенные в противоположные стороны. В зависимости от размера рабочей части (площадки) различают четыре номера экскаватора (0, 1, 2, 3).

Для удаления желтого и коричневого налета, которые образуются от пищевых красителей, чая, кофе, табака, применяют воздушно-абразивную смесь и водный спрей. Такую воздушно-абразивную технологию называют термином "Эр-Фло" (Air Flo). Это так называемые порошковые скалеры. В них струя – смесь порошка (бикарбонат натрия с вкусовыми добавками), воздуха и воды под давлением вылетает через небольшое отверстие на конце наконечника. Кристаллы соды, ударяясь с большой скоростью о поверхность зуба, очищают ее от мягкого налета быстро и безболезненно. Вероятность повреждения поверхности зуба исключена. Кончик инструмента до нее не затрагивается.

*Основным инструментом для удаления зубного камня является экскаватор. Следует помнить, что он должен быть острым. Направить (заточить) экскаватор может и сам врач. Для этого плоскую поверхность карборундовой головки, имеющей форму цилиндра или обратного конуса, подносят к плоской поверхности экскаватора. При таком шлифовании головка экскаватора остается плоской и не изменяет формы. Во время заточки экскаватора нельзя его обрабатывать сферической поверхностью карборундовой головки, так как при этом рабочая часть экскаватора теряет форму, и инструмент приходит в негодность.*

Кроме экскаватора, для удаления зубного камня применяются специальные наборы инструментов, содержащие крючки, гладилки различной формы и размеров. Некоторые инструменты на рабочей части имеют неровности (насечки, выступы), при помощи которых производят сошлифовывание шероховатостей на поверхности зуба.

Удаление зубного камня начинают с антисептической обработки. При небольшом количестве зубных отложений над- и поддесневой камень удаляют одновременно. При значительном их количестве в первое посещение удаляют наддесневой камень. После удаления его со всех зубов приступают к последовательному снятию поддесневого зубного камня. Под основание зубного камня подводят экскаватор и рычагообразным (при неглубоком кармане) или срывающим движением удаляют его со всех поверхностей зуба (корня). Во избежание повреждения слизистой оболочки десны экскаватором правую руку врач фиксирует к подбородку или зубам больного. При удалении зубного камня с язычной поверхности в качестве опоры для экскаватора могут быть использованы рядом стоящие зубы. Если зуб, с которого удаляется зубной камень, подвижен, его поддерживают пальцами левой руки. Для удаления зубного камня из межзубного промежутка плоскую поверхность экскаватора прикладывают к боковой поверхности зуба и проталкивают в промежуток. Кроме того, используются крючки разных размеров. Таким образом обрабатывают все поверхности резцов и клыков.

Заключение

Образование зубного налета и зубного камня индивидуально. У многих людей с возрастом эти отложения формируются быстрее. Удаление зубного камня - это одна из процедур гигиены полости рта, которую необходимо проводить всю жизнь.

Кроме профилактической программы, необходима еще и профессиональная. Она заключается в удалении мягкого зубного налета и зубного камня с последующей полировкой зубов.

Самый действенный способ удаление зубного камня – это использование ультразвуковых инструментов. Они хороши для удаления именно наддесневого и поддесневого камня. Эта процедура проводится совместно с процедурой чистки зубов от налета.

Данную процедуру врачи советуют проводить раз в полгода. В противном случае налет разрушает зуб, причем серый цвет зубов - это только часть проблемы. Под налетом на зубах образуются кислотные бляшки, в которых кишат бактерии, разрушая эмаль.

Доказано, что регулярный профессиональный уход необходим для поддержания здоровья тканей пародонта. Частота проведения данных процедур является индивидуальной для каждого пациента и зависит от тяжести заболевания.

#### **Критерии оценки текущего контроля**

№	Успеваемость в % и баллах	Оценка	Уровень знания студента
1.	96-100	Отлично «5»	Полный правильный ответ на вопросы по клинике, диагностике и лечению ЧМТ. Подводит итоги и принимает решение. Творчески мыслит. Проявляет высокую активность, творческий подход при проведении интерактивных игр. Правильно решает ситуационные задачи и тестовые вопросы. Самостоятельно анализирует. Понимает суть вопроса. Знает, рассказывает уверенно. Имеет точное представление.
2.	91-95	Отлично «5»	Полный правильный ответ на вопросы по клинике, диагностике и лечению ЧМТ. Подводит итоги и принимает решение. Творчески мыслит. Ситуационные задачи решает правильно. Самостоятельно анализирует результаты исследований. Понимает суть вопроса. Знает, рассказывает уверенно. Имеет точное представление.
3.	86-90	Отлично «5»	Полный правильный ответ на вопросы по клинике, диагностике и лечению ЧМТ. Подводит итоги и принимает решение. Творчески мыслит. Правильно решает ситуационные задачи. Понимает суть вопроса. Знает, рассказывает уверенно. Имеет точное представление.
4.	81-85	Хорошо «4»	Правильный ответ на вопросы по клинике, диагностике и лечению ЧМТ, но есть 2-3 неточности, ошибки. Творчески мыслит. Правильно решает ситуационные задачи. Понимает суть вопроса. Знает, рассказывает уверенно. Имеет точное представление.
5.	76-80	Хорошо «4»	Правильное, но неполное освещение вопроса. Студент знает вопросы по клинике и диагностике ЧМТ, но не полностью разбирается в определении тактики лечения. Правильно решает ситуационные задачи, но обоснование ответа не полное. Понимает суть вопроса. Знает, рассказывает уверенно
6.	71-75	Хорошо «4»	Правильное, но неполное освещение вопроса. Правильно решает ситуационные задачи, но обоснование ответа неполное. Имеет 2-3 ошибки. Знает, рассказывает уверенно. Имеет точные представления.
7.	66-70	Удовлетворительно «3»	Понимает суть вопроса. Правильно решает ситуационные задачи, но не может обосновать ответ. Имеет точные представления по отдельным вопросам.

8.	61-65	Удовлетворительно «3»	Имеет не полное представление по теме. Допускает ошибки при решении ситуационных задач. Рассказывает не уверенно.
9.	55-60	Удовлетворительно «3»	Знает, рассказывает не уверенно. Имеет частичное представление.
10.	54 и ниже	Неудовлетворительно «2»	Не имеет точного представления. Не знает.

## 2- Практическое занятие

**Тема: Методы обследования больных в стоматологии.**

### Технологическая карта практического занятия

Этапы работы	Преподаватель	Студент
<b>1. Этапы подготовки (10 минут)</b>	1. Контролирует чистоту аудитории; 2. Проверяет готовность студентов к занятиям; 3. Контролирует посещаемость;	Слушают
<b>2. Вступительный этап к занятиям (10 минут)</b>	1. Подготовка по теме содержания; 2. Подготовка слайдов к вступительному докладу; 3. Разработать используемую литературу для изучения предмета;	Записывают тему и слушают
<b>3. Основной этап (135 минут)</b>	1. Разделение студентов на 2 маленькие подгруппы, задает вопросы по теме; 2. Использование слайдов и мультимедий; 3. Проводит лечебные работы; 4. Объединяет все сведения по заданной теме, активно участвующих студентов поощряет и обще оценивает;	Разделяют на маленькие группы, смотрят, участвуют, слушают. Студент высказывает свое мнение дополняет и задает вопросы
<b>4. Заключительный этап (25 минут)</b>	1. Заключение. 2. Самостоятельная работа. 3. Домашнее задание.	Слушают Записывают Записывают

#### Вопросы по теме:

1. Дайте понятие о методах проверки
2. Что входит в основной метод проверки
3. Что входит в дополнительный метод проверки.
4. Методы обследования больных с заболеваниями зубов.

#### Тесты:

**Какую форму документа выберите для записи больных пришедших в поликлинику?**

043/у

037/у

39а и 037/у

39а и 043/у

**Врач стоматолог оформляет свой ежедневный отчет:**

037/у форма

N39 стом. Форма

N38 форма

N049/у форма

**В методы клинической стоматологии входят:**

Опрос

Определить ПМА

Рентгенография зубов

ЭОД

**Сколько % органических веществ входят в химический состав эмали?**

5 %

75 %

90 %

15 %

**сколько % неорганических веществ входят в химический состав эмали?**

95 %

60 %

70 %

3 %

**Сколько % составляет белки и мукопротеиды состав эмали?**

1,5 %

3,5 %

7 %

Нет

**Сколько % составляет органические вещества химический состав дентина ?**

72 %

95 %

25 %

15 %

**Сколько % неорганических веществ входят в химический состав цемента ?**

68 %

95 %

70 %

80 %

**Сколько % составляет органические вещества химического состава цемента ?**

32 %

95 %

68 %

80 %

**Сколько % органических веществ входят в состав дентина ?**

28 %

95 %

45 %

80 %

**Моляры верхней челюсти бывают:**

3 корня, 3 канала

2 корня, 3 канала

2 корня, 2 хорошо проходимый канал

1 корня, 3 канала

**Определяется в перкуссии:**

Состояние периодонта

Состояние лимфотических узлов

Состояние десен

Состояние слюны

**Для термодиагностики проводится следующая проверка:**

Все ответы правильны

Холодной водой

С раствором слабой кислоты

С раствором слабой .....

**При зондировании определяется:**

Все ответы правильны

Кариес зубов

Ослабление эмали и дентины

Глубина кариеса

**Определяется в пальпации :**

Все ответы правильны

Связка мягких тканей

Состояние лимфоузлов

Состояние слюны

**Определяется в рентгене:**

Все ответы правильны

Скрытый кариозный полость

Состояние зуба

Состояние периодонта

**Проводится клиника - лабораторная исследования:**

Все ответы правильны

Жидкость рта

Моча и кровь



Кислотность железа

**К методам дополнительной проверки входят:**

Цитологический

Опрос

Пальпация

Перкуссия

**К методам основной проверки входят:**

Пальпация

Бактериологический

Функциональная

Иммунологический

**Определяется в пальпации:**

Все ответы правильны

Флюктуация

Лимфотические узлы, боли

Шатание зубов

**Для осмотра больного нужно:**

Все ответы правильны

Зеркало

Зонд

Пинцет

**В ортопантомографии определяют:**

Состояние клетчатки пародонт кость

Слизистая оболочка полости рта

Уровень шатания зубов

Гигиена полости рта

**Определите методы основной проверки:**

Все ответы правильны

Опрос

Пальпация

Перкуссия

**Определите методы дополнительной проверки**

Термодиагностика

Пальпация

Перкуссия

Опрос

**Определите методы дополнительной проверки**

Все ответы правильны

Инструментальная

Бактериологический

Биохимический

**Определите методы дополнительной проверки**

Все ответы правильны

Рентгенологический

Лабораторная

ЭОД

**Определите методы основной проверки:**

Пальпация

Рентген

ЭОД

Термодиагностика

**Какой медицинский дневник должен заполнить врач стоматолог?**

037/у

043/у

039/у

047/у

**Какой месячный отчет должен заполнить врач стоматолог?**

039/у

037/у

043/у

047/у

**Уровень шатание зубов каким инструментом определяется?**

Пинцет

Зонд

Зеркало

Шпатель

**Инструкция по выполнению метода термодиагностики:**

Все ответы правильны

Заболевание кариесом

Заболевание пульпы

Заболевание периодонта

**Инструкция по применению метода электроодонтодиагностики:**

Все ответы правильны

Заболевание кариесом

Заболевание кожи

Заболевание периодонта

**Инструкция к применению метода рентгена:**

Все ответы правильны

Заболевание периодонта

Аномалия в зубных рядах

Состояние каналов корня зубов

**Когда используется рентген?**

Все ответы правильны

Чтобы определить заболевания скрытые форма кариеса

Определить состояние корней зубов

Состояние прорезывания зубов

**Метод просмотра рентгеновым снимком зубов верхний и нижний челюсть:**

Ортопантомография

Топография

Панорам рентгенография

Все ответы правильны

**в одно время просмотра в рентгеновым снимке зубов верхней и нижней челюсти:**

Панорам рентгенография

Томография

Сиалогграфия

Электроодонтодиагностика

**Использование в стоматологии методов определения чужих тел:**

Рентгеноскопия

Рентгенография

Панорам рентген

Томография

**Раствор, который используется для термодиагностики:**

Все ответы правильны

Эфир

Холодная вода

Горячая вода

**Ситуационные задачи:**

1. Больной А. 27 лет, жаловался на кариес и на остатки пищи в дыре. При осмотри определили что зубе с правой стороны на верхнем пятом зубе есть дыра. Для того, чтобы поставить диагноз нужно знать:

А) Каким номером отмечается зуб по методу ВОЗ:

1.11

2.14

3.20

4.15\*

5.17

Б) Выберите метод дополнительной проверки при приблизительном диагнози.

В) Чтобы определить глубину кариеса нужно знать.

**Интерактивный метод  
ИСПОЛЬЗОВАНИЕ МЕТОДА «ПАУТИНА»**

Шаги:

1. Предварительно студентам дается время для подготовки вопросов по пройденному занятию.
2. Участники садятся по кругу.
3. Одному из участников дается моток ниток, и он задает свой подготовленный вопрос (на который сам должен знать полный ответ), удерживая конец нити и перебрасывая моток любому студенту.

4. Студент, получивший моток, отвечает на вопрос (при этом, задавший его, комментирует ответ) и передает эстафету вопроса дальше. Участники продолжают задавать вопросы и отвечать на них, пока все не окажутся в паутине.

Как только все студенты закончат задавать вопросы, студент держащий моток возвращает его участнику, от которого получил вопрос, при этом задавая свой вопрос и т.д., до полного «разматывания» клубка

#### Текст:

Цель клинического исследования - определить диагноз болезни (болезней). Это необходимо для успешного лечения больного и профилактики заболеваний. Исследование полости рта - одно из звеньев обследования больного.

Первым этапом работы стоматолога является собирание фактических данных, т. е. выявление симптомов болезненного состояния.

Применяемые в стоматологии методы исследования могут быть распределены на следующие группы: расспрос больного (его близких), осмотр (пальпация, перкуссия зубов), термо-диагностика, инструментальные (электрометрическое, рентгенологическое) и лабораторные (биохимическое, бактериологическое, иммунологическое, анализ крови, гистологическое, цитологическое) исследования, пробы (вол-дырная, гистаминовая, Кавецкого, кожная аллергическая).

Принято считать, что расспрос больного и физические приемы объективного исследования, основанные на восприятии наших органов без применения сложного инструментария и аппаратуры, являются главными. Методы, основанные на достижениях современной физики, химии гистологии и пр. (рентгенологическое, электрометрическое, цитологическое и др.), считаются дополнительными, или вспомогательными, на том основании, что иногда диагноз может быть поставлен и без их использования.

РАССПРОС больного - собирание анамнеза—является первым этапом исследования. Кроме выявления жалоб и причин возникновения заболевания, расспрос позволяет дать оценку течения болезни и проводимого лечения.

Создателем научного метода расспроса больного является Г. А. Захарьин.

Расспрос начинают с выяснения жалоб. Методика их собирания может быть различной. Обычно врач опрашивает больного, на что он жалуется. Наводящими вопросами врач направляет рассказ больного и выясняет интересующие его моменты. Прежде всего необходимо расспросить больного о самых ранних болезненных проявлениях, когда, по его мнению, началось заболевание, о течении болезни, менялись ли болезненные ощущения (усиление, уменьшение болей). При выяснении анамнеза следует узнать также, проводилось ли лечение в начале заболевания, так как иногда о болезни можно судить по эффекту терапии; кроме того, проводимое лечение может изменить клиническую картину заболевания и затруднить его диагностику.

Расспрос больного, как и всякое обследование, должен быть объективным. При этом необходимо учитывать состояние психики больного. Одни фиксируют внимание на незначительных болезненных ощущениях, в то время как другие не придают им значения. Только при установлении правильного контакта между врачом и больным можно выявить моменты, способствующие определению заболевания. Единой формы расспроса больного быть не может.

В беседе с больным важно установить не только анамнез заболевания, но и условия жизни и труда. Особенно важно последнее, так как профессиональные вредности могут способствовать повышенной стираемости тканей зуба (пары кислот), увеличению кариозного поражения (например, при работе на кондитерских производствах), возникновению воспаления десен (гингивит) и др.

Фактически метод расспроса используется врачами при наблюдении больных изо дня в день. Те, кто считают, что расспрос можно заменить различными анализами и лабораторными исследованиями, ошибаются. Точный диагноз, особенно в сложных случаях, невозможен без анамнеза.

Важную роль в выяснении диагноза играет болевой симптом, который чаще всего заставляет больного обратиться к врачу. Однако установление наличия болей еще не определяет диагноза, так как боль имеет место как при поражении твердых тканей зуба (кариес и его осложнения), так и при болезнях пародонта и при заболеваниях слизистой оболочки рта. Для того чтобы болевой симптом способствовал постановке диагноза, следует выявить причину возникновения болей, их характер, продолжительность, время появления, локализацию.

Основоположники отечественной медицины Г.А.Захарьин, С.П.Боткин, И.Я.Мудров, выдающийся врач Востока Абу Али Ибн Сино и многие другие придавали большое значение именно опросу больного.

Матвей Яковлевич Мудров писал " ...после подробного опроса исследовать настоящее положение больного ", для чего врачу нужно " пробежать все части тела больного, начиная с головы до ног, взглянуться в лицо его, глаза, лоб, щеки, рот, нос, на коих часто, как на картине, печатлеется и живописуется образ болезни,... внимать звуку голоса и сим ответов, ... видеть и слышать дыхание груди его и вычислять соразмерность биения сердца и жил с дыханием, ... смотреть и осязать язык как вывеску желудка, ... уметь осязать живот, ... видеть и исследовать все извержения, кровь, мокроту, желчь и пр. ..."

Вспомните как исследовал больного Абу Али Ибн Сино (книга Быкова по норм, физиологии).

Таким образом, опрос, умело собранные субъективные данные больного играют решающую роль в деле правильной диагностики.

Однако, надо иметь в виду, что врач-стоматолог имеет ограниченное время для опроса больного, но это ни в коей мере не снижает качества исследования.

Опрос больного начинается с выяснения паспортной части (не спеша опросить больного), жалоб больного. При помощи дополнительных, наводящих вопросов врач выясняет необходимые детали для постановки диагноза.

Больные обычно приходят к врачу с жалобами на боли. Но часто бывают и другие жалобы (неприятное ощущение в полости рта, неприятный запах изо рта, нарушения вкуса).

Это зависит естественно от того, с каким заболеванием больной пришел к врачу (болезни зубов имеют одни симптомы, болезни слизистой оболочки полости рта - другие и т.п.).

Если больной жалуется на боли, то необходимо выяснить причину, давность, характер, интенсивность, локализацию и т.д.

При опросе больных с заболеваниями полости рта, часто врач сразу обнаруживает ряд характерных субъективных симптомов. В первую очередь это те симптомы, которые связаны с нарушением акта речи, что связано либо с наличием воспалительного процесса в полости рта, либо с врожденными дефектами полости рта. Эти расстройства проявляются в изменении звучности речи или характера произношения оптимальных звуков и букв.

При воспалении губ уменьшается их подвижность, припухание губ часто искажает произношение большей частью губных звуков: М, Ф, Б, П, В. Воспаление на языке, особенно язвенные поражения его, затрудняют произношение согласных звуков: Л, Н, С, Р, Д, Г, Ц, П, К что приводит к шепелявости.

Если имеется даже незначительный дефект на твердом небе (сифилис, врожденные расщелины, травма), а также при поражении мягкого неба речь приобретает гнусавый оттенок. Все согласные произносятся в нос. При этом особенно нарушается произношение так называемых закрытых согласных: П, Б, Т, Д, С .

Таким образом, врач, беседуя с больным, у которого поражены отдельные участки полости рта одновременно определяет отдельные элементы функционального исследования рта.

Среди других жалоб больного, страдающего поражением рта, важным является затруднение и болезненность акта приема пищи, что наблюдается особенно при поражении мягкого нёба. При коррекции нёбного свода жидкая пища затекает в нос. Незначительные воспаления твердого нёба вызывают резкую боль при приеме твердой пищи.

При этом необходимо уделить особое внимание на связь болезней полости рта с другими заболеваниями внутренних органов, профессиональными вредностями, условием жизни и др.

ОСМОТР - объективный метод исследования больного имеет также немаловажное значение для диагностики. Внешний осмотр необходим для установки изменений и признаков, возникающих при заболеваниях зубов, слизистой оболочки, инфекционных поражениях кожи лица, изменениях слюнных желез, лимфатических узлов, изменениях прикуса, дефектов челюстно-лицевой области при ранениях и т.д.

Внешний осмотр лица и прилегающих областей важен для определения общего состояния больного. Форма лица, положение головы, цвет кожи, состояние склер, манера разговора, - все это имеет большое значение.

Осмотр является первым приемом объективного исследования. Он должен производиться при хорошем освещении, лучше всего при дневном свете. Особенно это важно при осмотре кожи и слизистой оболочки рта. Цель осмотра - выявить изменения, возникшие при заболевании челюсти лицевой области. Осмотр схематически складывается из внешнего осмотра и обследования полости рта. При внешнем осмотре обращают внимание на общий вид больного, его положение наличие асимметрии, припухлости, свищевых ходов.

При жалобах на болезненные ощущения в слизистой оболочке носа и глаз обязателен тщательный осмотр их. При некоторых заболеваниях, например пузырчатке, отмечается поражение слизистых оболочек рта, носа и глаз.

Важное значение в диагностике ряда заболеваний челюстно-лицевой области имеет определение состояния лимфатических узлов. В первую очередь определяют подчелюстные, подбородочные и шейные лимфатические узлы, при этом следует обращать внимание на размер, подвижность и болезненность, а также спаянность их с окружающими тканями.

Осмотр полости рта начинают с преддверия рта при сомкнутых челюстях, подняв верхнюю и опустив нижнюю губу или оттянув щеку стоматологическим зеркалом. В первую очередь тщательно осматривают красную кайму губ и углы рта. На внутренней поверхности губы иногда обнаруживаются небольшие возвышения за счет мелких слюнных желез. Определяют тонус жевательных и состояние мимических мышц. Определение прикуса является важным моментом, так как неправильное соотношение зубных рядов может быть причиной патологического процесса.

Затем производят осмотр слизистой оболочки десны. В норме она бледно-розовая, плотно охватывает шейку зуба, образуя зубодесневой карман глубиной 1—2 мм. Десневые сосочки бледно-розовые, занимают межзубные промежутки. При некоторых заболеваниях образуются патологические зубодесневые карманы, глубину которых определяют угловым зондом с насечками, нанесенными через каждые 2 мм. Осмотр десны позволяет определить вид воспаления (катаральный, язвенно-некротический, гиперпластический), характер течения (острое, хроническое, в стадии обострения), протяженность, тяжесть воспаления (легкий, средней тяжести, тяжелый гингивит). Может происходить увеличение размеров десневых сосочков, которые становятся отечными, синюшными, легко кровоточат от прикосновения.

При осмотре преддверия полости рта обращают внимание на цвет слизистой оболочки щек. По линии смыкания зубов могут располагаться дериваты слюнных желез, которые не следует принимать за патологию. Это бледновато-желтого цвета узелки диаметром 1—2 мм, не возвышающиеся над слизистой оболочкой. Нужно помнить, что на щеках на уровне 7/7 имеются сосочки, на которых открываются выводные протоки околоушных желез. Их иногда также принимают за патологию. При отечном состоянии на щеках могут быть отпечатки зубов.

Исследование самой полости рта (*cavum oris propria*) начинается с общего осмотра слизистой оболочки рта, которая вместо обычного цвета (бледно-розового в норме) при патологических процессах может быть изменена.

При воспалении отмечают участки гиперемии, иногда с синеватым оттенком, что указывает на длительность течения данного процесса следует обратить внимание на выраженность сосочков языка, особенно при наличии жалоб на изменение чувствительности или болезненности его. Иногда происходит усиленная десквамация сосочков языка в каком-либо участке (чаще на кончике и боковой поверхности языка), однако это может и не беспокоить больного. Иногда наблюдается атрофия сосочков языка. В таких случаях его слизистая оболочка становится гладкой (полированный язык). Иногда участки атрофии приобретают ярко-красную окраску, язык слабо увлажнен, болезнен. Такое состояние языка бывает, например, при злокачественной анемии; оно получило название «гунторовский глоссит» по имени автора, описавшего его. Атрофия сосочков языка может возникать на его задней и средней третях, в центре в виде ромба (ромбовидный глоссит). Может наблюдаться и гипертрофия сосочков. Следует помнить, что на боковой поверхности у корня языка имеется лимфоидная ткань (розовая, иногда с синюшным оттенком), которую ошибочно принимают за патологию.

При осмотре языка обращают внимание на его размер. Язык может быть складчатым. Нередко сами больные принимают это за патологию: складки рассматривают как трещины. Однако при складчатом языке в отличие от трещин целостность эпителия не нарушается.

Затем тщательно осматривают дно полости рта, щеки, небо, обращая внимание на характер изменений. Необходимо помнить, что успех диагностики во многом зависит от распознавания элементов поражения слизистой оболочки полости рта.

При наличии участков ороговения определяют их плотность, размеры, спаянность с подлежащими тканями, уровень возвышения элементов над слизистой оболочкой. При этом нужно помнить, что очаги ороговения могут стать источником новообразований.

Если имеется эрозия или язва, следует исключить или подтвердить возможность травмирования этого участка, что является важным фактором при постановке диагноза. Следует помнить, что при открывании рта и высовывании языка происходит смещение тканей, и в таком положении травмируемый участок может не соответствовать острому краю зуба или протеза. В таких случаях просят больного несколько раз открыть и закрыть рот, чтобы уточнить расположение тканей в спокойном состоянии.

В возникновении патологического процесса в полости рта важное значение имеет функция слюноотделения. Поэтому не обходимо обращать внимание на степень увлажненности слизистой оболочки рта. Функция околоушных слюнных желез определяется по выделению капли прозрачного секрета при легком массаже железы. Если секрет не выделяется или после длительного массажа появляется мутный секрет, это указывает на изменение функции железы и требует специального обследования.

В тех случаях, когда на слизистой оболочке рта обнаруживаются какие-либо элементы, следует тщательно осмотреть кожу. Элементы поражения слизистой оболочки рта и красной каймы губ сходны с таковыми при поражении кожи. Некоторое отличие их определяется анатомо-гистологическими и функциональными особенностями полости рта. Различают первичные элементы поражения и вторичные, развивающиеся из первичных. К первичным инфильтративным элементам поражения относят пятно, узелок, бугорок, узел, пузырек, гнойничок, пузырь, волдырь, кисту. Вторичными морфологическими элементами являются эрозия, язва, трещина, коржа, чешуйка, рубец, пигментация.

Нарушение конфигурации лица при воспалительных процессах, опухолях, травмах, нарушениях прикуса. Такие заболевания эндокринного происхождения как акромегалия, микседема, болезнь Иценко-Кушинга и отеки Мейжа, Квинка и др. также изменяют конфигурацию лица.

Состояние склер может меняться при некоторых заболеваниях челюстей и лица (периоститы, острые периодонтиты и др.).

Цвет кожи также изменяется вследствие различных высыпаний: розеол, эритем, крапивницы и др. Кровоизлияния (гематомы) на коже могут быть вследствие травмы.

Манера разговора имеет важное значение при стоматитах, лимфаденитах, сифилисе и т.д., больных принято раздевать и осматривать все кожные покровы, лимфатические узлы.

Осмотр зубов: выяснить соотношение прикуса, количество зубов, их состояние, цвет, форму, величину.

Осмотр слизистой оболочки полости рта.

Многие заболевания желудочно-кишечного тракта, сердечно-сосудистой системы, крови и др. проявляются и в полости рта. Поэтому исследование слизистой оболочки полости рта имеет важное значение.

Осмотр слизистой полости рта производят только при естественном освещении ибо любое освещение меняет оттенки.

При патологии изменяется цвет слизистой оболочки полости рта. В норме она имеет бледно-розовую окраску в области десен, красную по переходной складке, в области щек, небных дужек.

Бывает ограниченное поражение и разлитое. При сердечно-сосудистых заболеваниях слизистая полости рта приобретает синюшную окраску, а также на слизистой губ, щек, подъязычной области наблюдается синюшность.

Кроме сказанного, при осмотре слизистой полости рта необходимо обратить внимание на подвижность языка на его окраску. Увеличение или отсутствие сосочков языка свидетельствуют о патологии в желудочно-кишечном тракте. Особое внимание уделяют наличию кровоточивости слизистой оболочки полости рта, которая отмечается при гингивитах, пародонтозе, болезнях крови, авитаминозах, геморрагических диатезах.

Перкуссия - постукивания по зубу - применяется для определения состояния периодонта. Производится она пинцетом или ручкой от зонда по режущему краю или жевательной поверхности зуба. В норме перкуссия безболезненна. При наличии воспаления от легких ударов возникает болезненность.

Различают вертикальную и горизонтальную перкуссию.

Пальпация - ощупывание - применяется для определения припухлости, опухоли, подвижности зубов и пр. Ощупывание участков поражения производят надавливанием пальца на слизистую оболочку либо захватом двумя пальцами всей толщи или складки слизистой щеки, губы, языка.

Пальпацию рекомендуют начинать с непораженного участка, постепенно приближаясь к очагу поражения. При исследовании щеки, дна полости пальпацию можно производить двумя руками: пальцы одной находятся снаружи, а второй палец другой руки вводят в рот.

При ощупывании язва слизистой оболочки рта важное диагностическое значение имеет определение плотности краев и их болезненность.

Подвижность зубов выявляется при раскачивании их пинцетом. Зуб имеет физиологическую подвижность, однако, видимое смещение в норме отсутствует. При некоторых патологических процессах, сопровождающихся разрушением костной ткани и периодонта, зуб становится подвижным. Различают три степени подвижности: I степень - когда происходит смещение в вестибулярно-оральном направлении, II - в вестибулярно-оральном и боковом, III - когда имеется смещение по оси зуба (в вертикальном направлении).

Термодиагностика - реакция зуба на температурные раздражения один из старых физических методов исследования. В качестве раздражителей используют эфир, но чаще холодную и горячую воду, холодный и горячий воздух, которые позволяют дозировать интенсивность раздражения. Для определения чувствительности



зубов на холодное или горячее производят орошение струей воды из шприца. Однако, при этом иногда трудно установить какой зуб реагирует на орошение.

Лучше, когда в кариозную полость или к шейке зуба прикладывают на продолжительный срок ватный тампон, предварительно погруженный в холодную или горячую воду.

Для определения реакции пульпы на холодное часто применяют эфир. Индифферентная зона для резцов равна 30 (50 -52 С на тепло, 17 -22 С на охлаждение). Адекватная реакция свидетельствует о нормальном состоянии пульпы. Раньше для определения состояния пульпы широко применяли гуттаперчу. Применением гуттаперчи, так же как и раскаленного металла, следует считать нецелесообразным, так как их использование может вызвать перегрев пульпы и дегенеративные изменения в ней.

Также при исследовании больного используются инструментальные исследования, такие как электрометрия, рентгенологические исследования, рентгеноскопия, рентгенография, люминесцентная диагностика, функциональные пробы, аллергические методы исследования и др.

История болезни — документ, в котором регистрируются результаты проводимого исследования и лечения больного. Правильное заполнение и ведение истории болезни очень важно. По записям можно судить об эффективности и правильности лечения. История болезни может служить материалом для научных исследований и является юридическим документом.

Первый раздел - паспортная часть, Четкое заполнение этого раздела в регистратуре важно потому, что часто приходится вызывать больного для обследования после проводимого лечения. В дальнейшем все записи ведет врач. Вначале в историю болезни вносят все жалобы больного в данное время. Затем записывают перенесенные болезни и кратко - развитие настоящего заболевания.

Следующим разделом являются данные объективного исследования.

В связи с тем, что массовый прием больных в стоматологических поликлиниках затрудняет ведение подробной истории болезни (по типу клинической) для удобства записи результата осмотра зубов применяется специальная схема (зубная

формула). Постоянные зубы принято обозначать арабскими цифрами: 8 7 6 5 4 3 2 1 | 1 2 3 4 5 6 7 8

8 7 6 5 4 3 2 1 | 1 2 3 4 5 6 7 8

правая  
сторона

левая  
сторона

а временные (молочные) римскими

V IV III II I | I II III IV V

V IV III II I | I II III IV V

правая  
сторона

левая  
сторона

Приняты следующие обозначения: С - кариес, Р - пульпит, Рт - периодонтит, П - пломба, К - зуб , который покрыт корочкой, И - искусственный зуб, Историю болезни нужно заполнять сразу же после приема больного, а записи вести без сокращений.

При первичном посещении больного стоматолог должен выяснить имеются ли в анамнезе хронические стоматологические заболевания и инфекции в том числе вирусные гепатиты с парантеральным путем передачи, носительство НВ - антигена, обширные хирургические вмешательства, гемофилия, переливания крови и гемокомпонентов, постоянный прием лекарственных препаратов, указывающих на возможность инфицирования пациентов.

*Осмотр зубов* производится всегда независимо от жалоб больного. Для этого вырабатывается определенная последовательность осмотра: вначале все зубы нижней челюсти, а потом верхней. Врач с помощью зеркала и пинцета последовательно смещает верхнюю и нижнюю губы, отодвигает щеки, язык, определяя количество зубов, их цвет, форму, величину, положение в зубной дуге, прикус. Начальные проявления кариеса характеризуются помутнением эмали и образованием мелоподобной или коричневой пигментации. Некроз пульпы или ее удаление при воспалении приводит к потускнению эмали, она приобретает сероватый оттенок. При острой травме в результате кровоизлияния сначала появляется порозовение, а затем зуб темнеет. Возможно желтое окрашивание зубов при приеме тетрациклина в период минерализации твердых тканей, у больных хронической желтухой.

Величину коронки зуба характеризуют размеры в ширину и высоту. Величина и форма коронки зуба видоизменяются при врожденном сифилисе (зубы Гетчинсона, Фурнье), переходе воспалительного процесса с периапикальных тканей молочного зуба на зачаток постоянного, нарушении минерального обмена в период минерализации твердых тканей.

*Осмотр десневого края.* Врач устанавливает окраску десневых сосочков, конфигурацию десны и десневого края, наличие свищей. Изменения окраски десны, образование глубоких зубо-десневых карманов указывают на развитие патологии. Свищевые ходы обнаруживаются при хронических воспалительных процессах в периапикальных тканях зубов, хронических остеомиелитах, специфических хронических воспалениях челюстей (актиномикоз, туберкулез).

При лечении больных используется индивидуальный набор стоматологических инструментов (зонд, пинцет, зубоврачебное зеркало, экскаватор, гладилка, шуффер, разделяющая пластинка).

#### **Критерии оценки текущего контроля**

	Успеваемость в % и баллах	Оценка	Уровень знания студента
1.	96-100	Отлично «5»	Полный правильный ответ на вопросы по клинике, диагностике и лечению ЧМТ. Подводит итоги и принимает решение. Творчески мыслит. Проявляет высокую активность, творческий подход при проведении интерактивных игр. Правильно решает ситуационные задачи и тестовые вопросы. Самостоятельно анализирует. Понимает суть вопроса. Знает, рассказывает уверенно. Имеет точное представление.
2.	91-95	Отлично «5»	Полный правильный ответ на вопросы по клинике, диагностике и лечению ЧМТ. Подводит итоги и принимает решение. Творчески мыслит. Ситуационные задачи решает правильно. Самостоятельно анализирует результаты исследований. Понимает суть вопроса. Знает, рассказывает уверенно. Имеет точное представление.
3.	86-90	Отлично «5»	Полный правильный ответ на вопросы по клинике, диагностике и лечению ЧМТ. Подводит итоги и принимает решение. Творчески мыслит. Правильно решает ситуационные задачи. Понимает суть вопроса. Знает, рассказывает уверенно. Имеет точное представление.

4.	81-85	Хорошо «4»	Правильный ответ на вопросы по клинике, диагностике и лечению ЧМТ, но есть 2-3 неточности, ошибки. Творчески мыслит. Правильно решает ситуационные задачи. Понимает суть вопроса. Знает, рассказывает уверенно. Имеет точное представление.
5.	76-80	Хорошо «4»	Правильное, но неполное освещение вопроса. Студент знает вопросы по клинике и диагностике ЧМТ, но не полностью разбирается в определении тактики лечения. Правильно решает ситуационные задачи, но обоснование ответа не полное. Понимает суть вопроса. Знает, рассказывает уверенно
6.	71-75	Хорошо «4»	Правильное, но неполное освещение вопроса. Правильно решает ситуационные задачи, но обоснование ответа неполное. Имеет 2-3 ошибки. Знает, рассказывает уверенно. Имеет точные представления.
7.	66-70	Удовлетворительно «3»	Понимает суть вопроса. Правильно решает ситуационные задачи, но не может обосновать ответ. Имеет точные представления по отдельным вопросам.
8.	61-65	Удовлетворительно «3»	Имеет не полное представление по теме. Допускает ошибки при решении ситуационных задач. Рассказывает не уверенно.
9.	55-60	Удовлетворительно «3»	Знает, рассказывает не уверенно. Имеет частичное представление.
10.	54 и ниже	Неудовлетворительно «2»	Не имеет точного представления. Не знает.

### 3- Практическое занятие

**Тема: Кариез зубов. Классификация. (начальный кариез) клиника, дифференциальная диагностика.**

#### Технологическая карта практического занятия

Этапы работы	Преподаватель	Студент
<b>1. Этапы подготовки (10 минут)</b>	1. Контролирует чистоту аудитории; 2. Проверяет готовность студентов к занятиям; 3. Контролирует посещаемость;	Слушают
<b>2. Вступительный этап к занятиям (10 минут)</b>	1. Подготовка по теме содержания; 2. Подготовка слайдов к вступительному докладу; 3. Разработать используемую литературу для изучения предмета;	Записывают тему и слушают
<b>3. Основной этап (135 минут)</b>	1. Разделение студентов на 2 маленькие подгруппы, задает вопросы по теме; 2. Использование слайдов и мультимедий; 3. Проводит лечебные работы; 4. Объединяет все сведения по заданной теме, активно участвующих студентов поощряет и обще оценивает;	Разделяют на маленькие группы, смотрят, участвуют, слушают. Студент высказывает свое мнение дополняет и задает вопросы
<b>4. Заключительный этап (25 минут)</b>	1. Заключение. 2. Самостоятельная работа. 3. Домашнее задание.	Слушают Записывают Записывают

#### Вопросы по теме:

1. Что вы знаете о кариесе зубов.
2. Этиология и патогенез кариеса зубов
3. Патологическая анатомия кариеса зубов.
4. Современные классификации кариеса зубов.
5. Что называется циркулярным кариесом.

6. Расскажите о клиническом прохождении начального кариеса.

7. Жалобы на боль начального кариеса.
8. Патологическая анатомия начального кариеса.
9. Дифференциальная диагностика начального кариеса.
10. Объективное положение начального кариеса.

#### Тесты:

##### Ремодент выводится в следующей форме

Белый порошок аморфа

Кристалл

Таблетка

Паста

**Из порошка «Ремодент»а изготавливается жидкость аппликации**

2,5-3

5-10

30

40

**Кариес – это ...**

Деминерализация и смягчение состава зубов

Гиперстезия

Аномалия развития корня зубов

Некроз эмали

**Пятнистый кариес дифференцируется с ...**

Флюорозом

Средним кариесом

Гиперплазия

Клиновидным дефектом

**Виды кариеса по уровню заболевания тканей зубов**

Эмаль, дентин, цемент

Пятнистый, поверхностный, средний

Фиссурный, пришеечный

Нет правильного ответа

**95 % эмали состоит из ...**

Неорганическая масса

Органическая масса

Дентина

Кислоты

**На каком кариесе определяется разрушение границ дентин – эмаль ?**

Средний

Пятнистый

Поверхностный

Глубокий

**Характеристика кариеса зубов по локализации**

Фиссурная часть, шейная часть, апроксимальная часть

Фиссурная часть, дентин, цемент

Эмаль, шейка зуба, цемент

Поверхностная, острый, хронический

**Какой способ определяет интенсивность заболевания кариесом постоянных зубов?**

КПУ

ПМА

КПУ+КП

**Классификация кариеса клинически**

Острый, хронический

Пятнистый, острый, ремиссия

Поверхностный, средний, обостривший

Глубокий, острый, хронический

**Анатомическая классификация кариеса:**

Эмаль, дентин, цемент

Пятнистый, поверхностный, средний

Поверхностный, средний, глубокий

Острый, хронический

**В развитие кариеса способствует**

Все ответы правильны

Условия географического климата

Продукты питания

Микробы и их влияние

**Кариозную полость второго класса по Блеку не выводят на жевательную поверхность при (исключите лишнее):**

\* целостности зубного ряда

отсутствии рядом стоящего зуба

узком межзубном промежутке

Все ответы не верны

**Кариозную полость второго класса по Блеку не выводят на жевательную поверхность при (исключите лишнее):**

\* целостности зубного ряда

отсутствии рядом стоящего зуба

узком межзубном промежутке

при всем вышеперечисленном

**Кариозный процесс охватывая весь зуб вокруг его шейки называется?**

\* циркулярный кариес

поверхностный кариес

кариес в стадии пятка

Все ответы не верны

**Картина очага поражения при поверхностном кариесе**

\* дефект в пределах эмали грязно-серого цвета;

на эмали пятно белого цвета;

полость в пределах эмали и дентина с размягченным

дном и стенками;

Все ответы не верны;

**Картина очага поражения при поверхностном кариесе (исключите лишнее):**

\* полость в пределах эмали и дентина с

размягченным дном и стенками;

на эмали пятно белого цвета;

дефект в пределах эмали грязно-серого цвета;

на эмали пятно коричневого цвета;

**Классификации кариеса по этиологическому признаку:**

\* класс Миллера

класс Лукомского

класс Бехчета

класс Капдепона

**Интенсивность кариеса в период смены зубов оценивается с помощью индекса:**

\* КПУ (з) и КП (з);

кпу (з);

КПУ (з);

ИГР-У.

**Кариес у детей принято делить на.**

\* все ответы верны  
начальный, поверхностный  
средний  
глубокий

**О каком кариесе идет речь: когда разрушена большая часть дентина и над пульпой остается тонкий слой подчас размягченного дентина**

\*глубокий кариес  
поверхностный кариес  
в стадии пятна  
средний кариес

**О каком кариесе идет речь: когда разрушена большая часть дентина и над пульпой остается тонкий слой подчас размягченного дентина.**

\* глубокий кариес  
средний кариес  
поверхностный кариес  
в стадии пятна

**Определите назарию, отвечающий современным требованиям при возникновении кариеса зубов:**

\* назария Боровского  
назария Лимберга  
бактериальные  
химико-паразитарные

**По локализации поражения различают:**

\* кариес жевательной поверхности,  
пришеечный, контактный  
язычный, пришеечный, кариес жевательной  
поверхности  
пришеечный, контактный  
фиссурный, вестибулярный

**По характеру течения различают следующие формы кариеса**

\* острый, хронический  
стадия пятна, поверхностный, средний, глубокий  
фиссурный, пришеечный, циркулярный  
эмали, дентина, цемента

**Распространение кариеса в глубь тканей может привести к?**

\* все ответы верны  
раздражению пульпы  
к потере зуба  
отлому коронки зуба

**Распространенность кариеса зубов выражается в:**

\*процентах;

абсолютных единицах;  
относительных единицах.

все ответы не верны

**Теория этиологии кариеса:**

\* Энтин  
Шерген  
Миллер  
Бехит

**Что называется циркулярным кариесом.**

\*кариес процесс охватывающий зуб вокруг шейки  
кариес процесс охватывающий все зубы  
кариес процесс у контактного зуба  
кариес процесс на жевательной пов-ти

**Этиологические факторы, вызывающие острый средней кариес у детей:**

\* несовершенная иммунная система  
нарушение процесса минерализации зубов  
несоответствие органических и неорганических  
веществ

повышение процесса регенерации

**Автор создавший топ-анатомические области зубов поражаемые кариесом.**

\*Блек  
Боровский  
Евдокимов  
Лукомский

**Для кариеса молочных зубов не свойственна:**

\*поражение только фиссур зубов  
быстрое углубление кариозного процесса  
плотностное распространение по эмали зуба  
поражение только пришееки зубов

**Для дифференциальной диагностики начального кариеса не используются методы:**

\*рентгенологический;  
зондирование;  
витальное окрашивание эмали р-ром  
метиленового синего;  
ЭОД;

**Для выявления начального кариеса используется?**

\*2% раствор метиленовой сини  
1% раствор бриллиантовой зелени  
5% раствор йода  
2% раствор фторида натрия

**Ситуационные задачи:**

1.Больной 18 лет . Жалобы :6 на возникновении острых болей во приема пищи , усиливаются боли к вечеру, особенно в ночное время. Объективно:6 глубокая кариозная полость, зондирования дна полости болезненно. Во время исследования вскрыта полость зуба , обнаруживается кровоточащая пульпа. Остальные зубы здоровы, слизистая бледно розового цвета.

- 1)Поставьте диагноз.
- 2) Выберите метод лечения.
- 3) Проведите диф. диагностику.

2.Больной А. 26 лет пришёл в клинику с жалобой на белые пятна зуба верхней правой стороны.После сбора анамнеза и объективного осмотра был поставлен диагноз кариес периодического пятна.Для того чтобы проверить правильность диагноза нужно знать:

- 1) формула зубов по ВОЗу.
- 2) Проведите диф. диагностику.
- 3) Выберите правильный диагноз.

4) Выберите метод лечения.

### Интерактивный метод Использование метода «Горячей картошки»

Преподаватель должен составить несколько вопросов. Из картонной бумаги нужно сделать мяч. Преподаватель задает вопрос и бросает горячую картошку студенту в руки, в свою очередь студент отвечает на вопрос и бросает картошку обратно преподавателю в руки. Педагог контролирует работу группы и участия в ней каждого. Общий правильный вариант записывается в тетради. Студенты, которые дали правильные варианты ответов, получают максимальный балл – 100% от рейтинга теоретической части – 0.86. Студенты занявшие второе место – 85.9% рейтинга. Занявшие третье место – 70.9% рейтинга. Не ответившие или ответившие неверно 30% рейтинга. Полученный балл учитывается при выставлении оценки за текущее занятие.

### Текст

**Клиническая картина.** При начальном кариесе могут иметь место жалобы на чувство оскомины. На холодовой раздражитель, как и на действие химических агентов (кислое, сладкое), пораженный зуб не реагирует. Деминерализация эмали при осмотре проявляется изменением ее нормального цвета на ограниченном участке и появлением матового, белого, светло-коричневого, темно-коричневого пятен с черным оттенком. Процесс начинается с потери блеска эмали на ограниченном участке. Обычно это происходит у шейки зуба рядом с десной. Поверхность пятна гладкая, острие зонда по ней скользит. Пятно окрашивается раствором метиленового синего. Пульпа зуба реагирует на ток силой 2—6 мкА. При трансиллюминации оно выявляется независимо от локализации, размеров и пигментированности. Под влиянием ультрафиолетовых лучей в области кариозного пятна наблюдается гашение люминесценции, свойственное твердым тканям зуба.

**Дифференциальная диагностика начального кариеса.** Очевидные различия имеют пятна при кариесе и эндемическом флюорозе. Это касается как меловидного, так и пигментированного кариозного пятна. Кариозное пятно обычно единичное, флюорозные пятна — множественные. При флюорозе пятна жемчужно-белые, на фоне плотной эмали — молочного цвета, локализируются на так называемых «иммунных участках» — на губных, язычных поверхностях, ближе к буграм и режущим краям зубов, строго симметрично на одноименных зубах правой и левой стороны и имеют одинаковую форму и окраску. Кариозные пятна обычно располагаются на апроксимальных поверхностях коронки зуба, в области фиссур и шеек зубов. Даже если они образовались на симметричных зубах, отличаются как формой, так и местом расположения на зубе. Кариозные пятна обычно выявляются у людей, подверженных кариесу. Такие пятна сочетаются с другими стадиями кариеса зубов, а для флюороза типична выраженная устойчивость к кариесу. В отличие от кариеса, флюорозные пятна особенно часто обнаруживаются на резцах и клыках, зубах, устойчивых к кариесу. Диагностике помогает окрашивание зубов раствором метиленового синего: прокрашивается только кариозное пятно.

Необходимо проводить дифференциальную диагностику начального кариеса и гипоплазии эмали. При гипоплазии видны стекловидные пятна белого цвета на фоне истонченной эмали. Пятна расположены в виде «щепочек», опоясывающих коронку зуба. Такие щепочки бывают одиночными, но могут располагаться по несколько на разных уровнях коронки зуба. Идентичные по форме пятнистые поражения локализируются на симметричных зубах. В отличие от кариозных пятен, гипопластические не прокрашиваются метиленовым синим и другими красителями. Формируется гипоплазия еще до прорезывания зуба, ее размеры и окраска в процессе развития зуба не изменяются.

**Кариес** (лат. Caries dentiis) - патологический процесс, проявляющийся после прорезывания зубов, при котором происходит деминерализация и размягчение твёрдых тканей с последующим образованием полости.

**Термин «кариес»** в точном переводе означает гниение. Этим термином обозначалось воспалительное заболевание костномозгового вещества (остеомиелит). Без серьезного этиологического, морфологического и клинического сходства процессов этим термином стали называть заболевание твердых тканей зуба, внешнее проявление которого заключается в разрушении эмали и дентина зуба.

В настоящее время возникновение кариеса зубов связывают с локальным изменением pH на поверхности зуба под зубным налётом вследствие брожения (гликолиза) углеводов, осуществляемого микроорганизмами, и образования органических кислот.

При рассмотрении механизмов возникновения кариеса зуба обращает на себя внимание многообразие различных факторов, взаимодействие которых и обуславливает возникновение очага деминерализации: микроорганизмы полости рта, характер питания (количество углеводов), режим питания, количество и качество слюноотделения (реминерализующий потенциал слюны, буферные свойства, неспецифические и специфические факторы защиты слюны), сдвиги в функциональном состоянии организма, количество фтора, поступающего в организм, влияние окружающей среды и т. д. Однако основные факторы для возникновения кариеса следующие: кариесвосприимчивость зубной поверхности, кариесогенные бактерии, ферментируемые углеводы и время.

**Кариесвосприимчивость зубной поверхности**

Эмаль зуба - самая твёрдая ткань человеческого организма. По твёрдости она лишь немного уступает алмазу (250-800 ед. Виккерса). Она на 96 % состоит из минералов, в основном из гидроксиапатитов, которые очень восприимчивы к кислотам, поэтому разрушение эмали начинается уже при pH 4,5. Кариесвосприимчивость зубной поверхности зависит от множества факторов:

- Свойство анатомической поверхности зуба: в естественных фиссурах и в промежутках между зубами есть благоприятные условия для долговременной фиксации зубного налёта.
- Насыщенность эмали зуба фтором: образовавшиеся в результате этого фтороапатиты более устойчивы к действию кислот.
- Гигиена полости рта: своевременное удаление зубного налёта предотвращает дальнейшее развитие кариеса.
- Фактор диеты: мягкая, богатая углеводами пища способствует образованию зубного налёта. Количество витаминов и микроэлементов также влияет на общее состояние организма и особенно слюны.
- Качество и количество слюны: малое количество вязкой слюны способствует прикреплению бактерий к «пелликуле» и образованию зубного налёта. Очень важное влияние на кариесрезистентность эмали имеют буферные свойства слюны (которые нейтрализуют кислоты) и количество иммуноглобулинов и других факторов защиты в слюне.
- Генетический фактор.
- Общее состояние организма.

**Кариесогенные бактерии**

Колония бактерий Str. mutans, вызывающих кариес.

В полости рта обнаруживаются множество бактерий, но в процессе формирования зубного налёта и последующей деминерализации эмали участвуют в основном кислотообразующие стрептококки (*Streptococcus mutans*, *Str. sanguis*, *Str. mitis*, *Str. salivarius*), для которых характерно анаэробное брожение и лактобактерии (*Lactobacilli*).

Уже через несколько минут после приёма углеводов, особенно сахарозы, отмечается уменьшение pH с 6 до 4. В зубном налёте кроме молочной кислоты, которая непосредственно образуется при брожении углеводов, обнаруживаются муравьиная, масляная, пропионовая и другие органические кислоты.

**Ферментируемые углеводы**

Именно кислоты, образовавшиеся при брожении углеводов, приводят к разрушению поверхности эмали. Наличие и активность брожения в налёте зависит от количества и качества доступных углеводов. Наиболее интенсивно идёт брожение сахарозы, менее - глюкозы и фруктозы. Маннит, сорбит и ксилит также проникают в зубную бляшку, однако вследствие малой активности фермента, превращающего их в фруктозу, они неопасны. Крахмал также не является кариесогенным веществом, так как его молекулы не проникают в зубной налёт.

**Время**

Частота, с которой зуб подвергается кариесогенному воздействию кислот, влияет на вероятность возникновения кариеса. После каждого приёма пищи, которая содержит сахар, микроорганизмы начинают продуцировать кислоты, которые разрушают эмаль. Со временем эти кислоты нейтрализуются буферными свойствами слюны и частично деминерализованной эмали. После каждого периода воздействия кислот на эмаль зуба неорганические минеральные составляющие зубной эмали растворяются и могут оставаться растворёнными 2 часа. Если принимать углеводы периодически в течение дня, то pH в течение длительного времени будет низким, буферные свойства слюны не успевают восстановить pH и возникает вероятность необратимого разрушения поверхности эмали.

Как было показано ранее, скорость кариозного процесса зависит от многих факторов, начавшийся процесс может замедлиться в случае применения фтора, но в среднем кариес контактных поверхностей у постоянных зубов прогрессирует медленно и полость может формироваться в течение 4 лет. Так как корень зуба покрыт более мягкой тканью - цементом, кариес корня развивается в 2.5 раза быстрее, чем в области эмали.

В случае, если гигиена ротовой полости крайне неудовлетворительная и диета богата сахаром, кариес может развиваться буквально через несколько месяцев после прорезывания зуба.

Патагенез: В настоящее время существует три теории развития кариеса. Приверженцами **протеолитической теории**, основанной на идентификации белка в эмали зуба, являются Готлиб и Фристи. Многие другие

исследователи также признают роль протеолиза в развитии кариозного процесса, особенно при кариесе корня.

Особое внимание сейчас привлекает **протеолизохелатная теория** развития кариеса. В ее основе лежит тот факт, что бактерии атакуют органические компоненты эмали зуба, а образующиеся в результате продукты создают с минеральными компонентами зуборастворимые хелатные соединения.

**Химико-паразитарная, или ацидогенная, теория** Miller в течение многих лет была наиболее популярной и остается таковой до сих пор. Доказательства деминерализации как основного механизма развития кариеса более убедительны, чем приведенные выше теории. Общеизвестно, что кариес развивается в результате действия кислоты, продуцируемой микроорганизмами при потреблении углеводов. Кислота вызывает как декальцификацию неорганической части эмали, так и дезинтеграцию органической матрицы.

Авторы делят все **кариесогенные факторы** на три группы.

1. Общие: неполноценное питание и питьевая вода; общие болезни и состав ротовой жидкости; углеводистые пищевые остатки.
2. Местные: зубной налет и бактерии; нарушение свойств и состава ротовой жидкости; углеводистые пищевые остатки.
3. Нарушение резистентности зубных тканей: неполноценная структура; отклонение в химическом составе; неблагоприятный генетический код.

Процесс может развиваться только тогда, когда в организме наступает взаимодействие общих и местных факторов.

Таким образом, **современная концепция возникновения кариеса включает:**

**Общие факторы:**

1. Неполноценность диеты и питьевой воды.
2. Соматические заболевания в период созревания тканей зуба.
3. Экстремальные воздействия на организм.
4. Наследственность, обеспечивающая полноценность эмали.

**Местные факторы:**

1. Зубная бляшка и зубной налет.
2. Нарушение состава и свойств ротовой жидкости.
3. Углеводные липкие пищевые остатки в полости рта.
4. Отклонение в биохимическом составе твердых тканей зуба и неполноценная структура тканей зуба.
5. Состояние зубочелюстной системы в период закладки, развития и прорезывания зубов.

В норме в полости рта процессы ре- и деминерализации находятся в состоянии динамического равновесия, однако при наличии кариесогенных факторов наблюдается смещение в сторону деминерализации.

Состояние пониженной резистентности зубных тканей к кариесогенным воздействиям в результате нарушения неспецифической резистентности организма по причине перенесенных и имеющихся соматических заболеваний, обусловлено кариесогенной ситуацией, которая в полости рта проявляется следующими симптомами:

- плохое состояние гигиены полости рта;
- обильный зубной налет и зубной камень;
- наличие множественных меловых кариозных пятен;
- кровоточивость десен.

Незначительное количество микроорганизмов, особенно кислотообразующих стрептококков, лактобацилл, дифтероидов, стафилококков, дрожжей, и некоторых штаммов сарцин способны произвести достаточное количество кислоты для деминерализации твердых тканей зуба.

В последние годы **Streptococcus mutans** считается наиболее вирулентным кариеспродуцирующим микроорганизмом. Интересно, что он появляется только после прорезывания временных зубов. Подтверждено также, что **Str. mutans** передается орально от матери к ребенку, существует определенная зависимость между количеством бактерий в полости рта матери и ребенка. Среди детей, имевших в полости рта **Str. mutans**, к возрасту 3 лет 52 % страдали кариесом, в то время как среди детей, лишенных этого возбудителя, только у 3 % это заболевание обнаруживалось в том же возрасте.

**Факторы развития кариеса зубов**

1. **Streptococcus** производит дополнительный внешнечеточный полисахарид - сахарозу из глюкозы. Бляшка приклеивается к поверхности зуба, а **Str. mutans** связан с каждым его слоем.
2. **Str. mutans** синтезирует добавочный клеточный фруктозный полисахарид из фруктозы, образующейся из сахарозы. Резерв между приемами пищи.
3. **Str. mutans** производит органические кислоты (особенно молочную) из сахарозы. Деминерализация



В нормальных условиях механическая очистка зубов ограничивает развитие бактерий. Во время разговора, жевания и чистки зубов бактерии существенно и постоянно удаляются из полости рта. Подтверждено, что нами проглатывается приблизительно 2 г бактерий. Разумеется, что бактерии сложнее удалить с труднодоступных поверхностей, например спинки языка, зубодесневых карманов и соприкасающихся поверхностей. Кариес может быть истолкован и как инфекционное заболевание. *Str. mutans* родители могут передавать своим детям, а дети - другим детям. Согласно этому существует взаимозависимость между количеством *Str. mutans* у маленьких детей и их матерей. Матери, имеющие большое количество бактерий, могут передавать их своим детям во время совместного сосания леденцов на палочке, при пользовании одной ложкой или при поцелуе в губы. Инфицирование *Str. mutans* может вызвать раннее и множественное поражение временных зубов, которые становятся источником инфицирования постоянных зубов, и, как следствие, кариозная инфекция может сохраняться до полного формирования зубов у взрослых.

Кислоты, изначально деминерализующие эмаль, имеют pH 5,5-5,2 и ниже и образуются в зубном налете. В настоящее время подчеркивается роль зубного налета в развитии всех стоматологических заболеваний.

Кислоты, способствующие развитию кариозного процесса, образуются при ферментации углеводов микроорганизмами. Поскольку наружная поверхность эмали гораздо более устойчива к деминерализации, чем ее внутренние слои, основная деминерализация происходит на глубине 10-15 мкм.

Развитие данного процесса приводит к формированию начального подповерхностного повреждения эмали в виде белого пятна. Если процесс деминерализации не будет остановлен или не подвергнется обратному развитию (реминерализации), подповерхностное повреждение будет увеличиваться, что приведет к разрушению тонкого поверхностного слоя и формированию открытой полости.

Реминерализация начального подповерхностного повреждения эмали может происходить до тех пор, пока поверхностный слой остается интактным. Слюна, перенасыщенная кальцием и фосфатами, а также содержащая кислотные буферные системы (бикарбонатную, фосфатную), проникает в зубной налет, нейтрализует микробные кислоты и восстанавливает поврежденную эмаль. Этот процесс называется реминерализацией. Время, необходимое для реминерализации зависит от «возраста» зубного налета (при застарелом налете - дольше), вида потребляемых углеводов, а также наличия или отсутствия фторидов.

Таким образом, кариес представляется как длительный динамический процесс, включающий повторяющиеся периоды деминерализации эмали слабыми органическими кислотами микробного происхождения с последующей реминерализацией эмали слюной. На развитие кариеса влияют различные факторы.

#### **Критерии оценки текущего контроля**

№	Успеваемость в % и баллах	Оценка	Уровень знания студента
1.	96-100	Отлично «5»	Полный правильный ответ на вопросы по клинике, диагностике и лечению ЧМТ. Подводит итоги и принимает решение. Творчески мыслит. Проявляет высокую активность, творческий подход при проведении интерактивных игр. Правильно решает ситуационные задачи и тестовые вопросы. Самостоятельно анализирует. Понимает суть вопроса. Знает, рассказывает уверенно. Имеет точное представление.
2.	91-95	Отлично «5»	Полный правильный ответ на вопросы по клинике, диагностике и лечению ЧМТ. Подводит итоги и принимает решение. Творчески мыслит. Ситуационные задачи решает правильно. Самостоятельно анализирует результаты исследований. Понимает суть вопроса. Знает, рассказывает уверенно. Имеет точное представление.
3.	86-90	Отлично «5»	Полный правильный ответ на вопросы по клинике, диагностике и лечению ЧМТ. Подводит итоги и принимает решение. Творчески мыслит. Правильно решает ситуационные задачи. Понимает суть вопроса. Знает, рассказывает уверенно. Имеет точное представление.
4.	81-85	Хорошо	Правильный ответ на вопросы по клинике,

		«4»	диагностике и лечению ЧМТ, но есть 2-3 неточности, ошибки. Творчески мыслит. Правильно решает ситуационные задачи. Понимает суть вопроса. Знает, рассказывает уверенно. Имеет точное представление.
5.	76-80	Хорошо «4»	Правильное, но неполное освещение вопроса. Студент знает вопросы по клинике и диагностике ЧМТ, но не полностью разбирается в определении тактики лечения. Правильно решает ситуационные задачи, но обоснование ответа не полное. Понимает суть вопроса. Знает, рассказывает уверенно
6.	71-75	Хорошо «4»	Правильное, но неполное освещение вопроса. Правильно решает ситуационные задачи, но обоснование ответа неполное. Имеет 2-3 ошибки. Знает, рассказывает уверенно. Имеет точные представления.
.	66-70	Удовлетворительно «3»	Понимает суть вопроса. Правильно решает ситуационные задачи, но не может обосновать ответ. Имеет точные представления по отдельным вопросам.
8.	61-65	Удовлетворительно «3»	Имеет не полное представление по теме. Допускает ошибки при решении ситуационных задач. Рассказывает не уверенно.
9.	55-60	Удовлетворительно «3»	Знает, рассказывает не уверенно. Имеет частичное представление.
10.	54 и ниже	Неудовлетворительно «2»	Не имеет точного представления. Не знает.

#### 4- Практическое занятие

**Тема: Методы лечения острых и хронических форм начального кариеса. Рецептура. Профилактика.**

#### Технологическая карта практического занятия

Этапы работы	Преподаватель	Студент
<b>1. Этапы подготовки (10 минут)</b>	1.Контролирует чистоту аудитории; 2.Проверяет готовность студентов к занятиям; 3. Контролирует посещаемость;	Слушают
<b>2.Вступительный этап к занятиям (10 минут)</b>	1.Подготовка по теме содержания; 2. Подготовка слайдов к вступительному докладу; 3.Разработать используемую литературу для изучения предмета;	Записывают тему и слушают
<b>3. Основной этап (135 минут)</b>	1. Разделение студентов на 2 маленькие подгруппы, задает вопросы по теме; 2. Использование слайдов и мультимедий; 3. Проводит лечебные работы; 4. Объединяет все сведения по заданной теме, активно участвующих студентов поощряет и обще оценивает;	Разделяют на маленькие группы, смотрят, участвуют, слушают. Студент высказывает свое мнение дополняет и задает вопросы
<b>4.Заключительный этап (25минут)</b>	1. Заключение. 2. Самостоятельная работа. 3. Домашнее задание.	Слушают Записывают Записывают

#### Вопросы по теме:

1. Из чего состоят особенности лечения начального кариеса.
- 2.Что такое реминерализация.
- 3.Какие лекарства применяются при реминерализации.
- 4.Местное и общее лечение начального кариеса.
2. Методы диагностики кариеса в стадии пятна

Тесты:

$\text{Ca}_{10}(\text{PO}_4)_6(\text{OH})_2$  – это

- 1) карбопатит
- 2) хлорпатит
- 3) брушит
- 4) витлокит
- 5) гидроксиапатит

Для твердых тканей зуба характерно кальцийфосфорное соотношение

- 1) 1,67
- 2) 1,3
- 3) 2,1

Растворимость гидроксиапатита эмали зубов

при снижении pH ротовой жидкости

- 1) увеличивается
- 2) уменьшается
- 3) не изменяется

Микротвердость эмали при кариесе в стадии пятна

- 1) снижается
- 2) повышается
- 3) не изменяется

Проницаемость эмали повышена

- 1) в стадии белого пятна
- 2) при флюорозе
- 3) при гипоплазии
- 4) при истирании

Процессы ионного обмена, минерализацию и деминерализацию обеспечивает

- 1) микротвердость
- 2) проницаемость
- 3) растворимость

При кариесе зуба в стадии белого пятна содержание протеина в теле поражения

- 1) увеличивается
- 2) уменьшается
- 3) не изменяется

При кариесе зуба в стадии белого пятна содержание кальция в теле поражения

- 1) увеличивается
- 2) уменьшается
- 3) не изменяется

При кариесе зуба в стадии белого пятна содержание фосфора в теле поражения

- 1) увеличивается
- 2) уменьшается
- 3) не изменяется

При кариесе зуба в стадии белого пятна содержание фтора в теле поражения

- 1) увеличивается
- 2) уменьшается
- 3) не изменяется

Формула гидроксиапатита эмали

- 1)  $\text{CaHPO}_4$
- 2)  $\text{Ca}_{10}(\text{PO}_4)_6(\text{OH})_2$
- 3)  $\text{Ca}_{10}(\text{PO}_4)_8(\text{OH})_2$

При среднем кариесе зондирование полости болезненно

- 1) по краю эмали
- 2) по эмалево-дентинному соединению
- 3) по дну кариозной полости

Ортофосфорная кислота проницаемость эмали

- 1) повышает
- 2) понижает
- 3) не изменяет

Фтористый натрий проницаемость эмали

- 1) повышает
- 2) понижает
- 3) не изменяет

Физиологический раствор проницаемость эмали

- 1) повышает
- 2) понижает
- 3) не изменяет

Молочная кислота проницаемость эмали

- 1) повышает
- 2) понижает
- 3) не изменяет

Раствор глюконата кальция проницаемость эмали

- 1) повышает
- 2) понижает
- 3) не изменяет

Раствор «Ремодента» проницаемость эмали

- 1) повышает
- 2) понижает
- 3) не изменяет

Реминерализация эмали зуба определяется ее

- 1) микротвердостью
- 2) проницаемостью
- 3) растворимостью

Наиболее характерный клинический симптом

при кариесе разных стадий – боль

- 1) самопроизвольная
- 2) сохраняющаяся после устранения раздражителя
- 3) только в присутствии раздражителя

Полость при поверхностном кариесе локализуется в пределах

- 1) эмали
- 2) эмали и дентина
- 3) эмали, дентина и прединтина

Полость при среднем кариесе локализуется в пределах

- 1) эмали
- 2) эмали и дентина
- 3) эмали, дентина и прединтина

**Полость при глубоком кариесе локализуется в пределах**

- 1) эмали
- 2) эмали и дентина
- 3) эмали, дентина и предрентина

**Методы диагностики кариеса в стадии пятна**

- 1) окрашивание и ЭОД
- 2) рентгенография и ЭОД
- 3) рентгенография и термодиагностика
- 4) термодиагностика и люминесцентная стоматоскопия
- 5) люминесцентная стоматоскопия и окрашивание

**Метод витального окрашивания выявляет очаги**

**демнерализации эмали**

- 1) при эрозии эмали
- 2) при кариесе в стадии белого пятна
- 3) при клиновидном дефекте
- 4) при гипоплазии
- 5) при кариесе в стадии пигментированного пятна

**Ситуационные задачи:**

1. Больной А. 17 лет пришёл на приём к стоматологу. При осмотре полости рта обнаружено пятно в премолярии верхней челюсти с правой стороны. Начальный диагност-кариес первичного пятна. Для того, чтобы определить точность диагноза нужно знать:

- 1) Каким номером отмечается зуб с классификацией ВОЗ
- 2) Проведите диф. диагностику.
- 3) Выберите правильный диагноз.
- 4) Выберите метод лечения.

2. Больной А. 15 лет. Жалобы: нет. Объективно:

$\frac{V \quad II \quad II \quad V}{V \quad | \quad V}$

имеются меловидные пятна, с четкими границами, гладкой блестящей поверхностью, располагаются на одном уровне, симметричны. Со слов родителей зубы прорезались. Остальные зубы здоровы, слизистая бледно розового цвета.

- 1) Поставьте диагноз.
- 2) Проведите диф. диагностику.
- 3) Выберите метод лечения.

**Интерактивный метод**

### **ИСПОЛЬЗОВАНИЕ МЕТОДА «РУЧКА НА СЕРЕДИНЕ СТОЛА»**

Все студенты группы жеребьевкой делятся на 3 подгруппы по 3 студента в каждой. Каждая подгруппа садится за отдельный стол, готовит чистый лист бумаги и ручку. На листе пишется дата, номер группы, фамилия и имя студента. Предлагается задание, ответить на один вопрос всей подгруппе. Каждый студент записывает на листе свою фамилию и один вариант ответа и передает лист соседу, а свою ручку передвигает на середину стола. Педагог контролирует работу группы и участия в ней каждого. Общий правильный вариант записывается в тетради. Студенты, которые дали правильные варианты ответов, получают максимальный балл – 100% от рейтинга теоретической части – 0.86. Студенты занявшие второе место – 85.9% рейтинга. Занявшие третье место – 70.9% рейтинга. Не ответившие или ответившие неверно 30% рейтинга. Полученный балл учитывается при выставлении оценки за текущее занятие. Работы студентов сохраняются преподавателем.

**Текст:**

**Лечение кариеса в стадии пятна.** Белое или светло-коричневое пятно является проявлением прогрессирующей деминерализации эмали. Как показали экспериментальные и клинические наблюдения, подобные изменения могут исчезать за счет поступления минеральных компонентов из ротовой жидкости в очаг деминерализации.

Указанный процесс получил название *«ремнерализация эмали»*. Доказана способность зубных тканей к восстановлению в начальных стадиях кариеса, что обеспечивается главным минеральным веществом зуба — кристаллом гидроксиапатита, изменяющего свою химическую структуру. При потере части ионов кальция и фосфора в благоприятных условиях гидроксиапатит может путем диффузии и адсорбции этих элементов из

слюны восстанавливаться до исходного состояния. При этом может происходить также новообразование кристаллов гидроксиапатитов из адсорбированных зубными тканями ионов кальция и фосфата. *Реминерализация* возможна только при определенной степени поражения зубных тканей. Предел поражения определяется сохранностью белковой матрицы. Если белковая матрица сохранена, то в силу присущих ей свойств она способна соединяться с ионами кальция и фосфата. В дальнейшем на ней образуются кристаллы гидроксиапатита. При начальном кариесе (стадия белого пятна), при частичной потере минеральных веществ эмалью (деминерализация) образуются свободные микропространства, но сохраняется белковая матрица, способная к реминерализации. Повышенная проницаемость эмали в стадии белого пятна обуславливает проникновение в участок деминерализации ионов кальция, фосфатов, фторидов из слюны или искусственных реминерализирующих растворов с образованием в ней кристаллов гидроксиапатита и заполнением микропространств кариозного очага в эмали.

Однако следует заметить, что проницаемость различных участков эмали зуба неодинакова из-за ее неоднородной структуры. Наибольшей проницаемостью обладает пришеечная область, фиссуры, ямки и, конечно, дефекты эмали зуба. Наименее проницаем поверхностный слой эмали, средние слои значительно больше. На проницаемость огромное влияние оказывают концентрация и температура реминерализирующего раствора, а также способность кристалла гидроксиапатита к ионному обмену и адсорбции других веществ.

Проникновение веществ в эмаль происходит в 3 этапа:

- 1) перемещение ионов из раствора в гидратный слой кристалла;
- 2) из гидратного слоя на поверхность кристалла;
- 3) с поверхности кристалла гидроксиапатита в различные слои кристаллической решетки — внутрикристаллический обмен. Если первый этап длится минуты, то третий—десятки дней.

Пелликула, мягкий зубной налет и зубная бляшка препятствуют поступлению в эмаль необходимых макро- и микроэлементов, затрудняют процессы реминерализации эмали зуба. Всем пациентам, не взирая на возраст, необходимо перед аппликационной реминерализирующей терапией провести тщательную профессиональную гигиену полости рта: удалить зубной налет, провести шлифование и полирование всех поверхностей зубов, пломб, ортопедических конструкций щетками с абразивными пастами, резинками, штрипсами до ощущения гладкости зубов пациентом (языковый тест). Качество проведения профессиональной гигиены врач-стоматолог определяет с помощью стоматологического углового зонда, ватного хлопкового валика или жгутика, которые должны скользить по поверхности зубов. Только профессиональная гигиена полости рта позволит добиться динамического равновесия процессов де- и реминерализации, активизировать процесс реминерализации и минерализации. Динамическое равновесие процессов ре- и деминерализации в полости рта обеспечивает гомеостаз зубных тканей. Нарушение этого равновесия в сторону превалирования процесса деминерализации и снижения интенсивности процессов реминерализации рассматриваются как важное звено в цепи патогенетических механизмов развития кариеса. Известно, что фтор при непосредственном воздействии на эмаль зуба способствует восстановлению ее структуры. Доказано, что не только в период энамелогенеза, но и после прорезывания зуба в поверхностных слоях эмали образуется устойчивый к действию агрессивных факторов полости рта фтороапатит. Установлено, что фтор способствует ускорению осаждения в эмали кальция в виде фтороапатита, характеризующегося весьма высокой стабильностью. Реминерализующую терапию кариеса зубов осуществляют различными методами, в результате чего происходит восстановление поверхностного слоя пораженной эмали. В настоящее время создан ряд препаратов, в состав которых входят ионы кальция, фосфора, фтора, обуславливающих реминерализацию эмали зуба. Наиболее широкое распространение получили 10% раствор глюконата кальция, 2% раствор фтористого натрия, 3% ремодент, фторсодержащие лаки и гели.

*До сегодняшнего дня остается популярной методика восстановления эмали Леуса-Боровского:* Поверхности зубов тщательно очищают механически от зубного налета щеткой с зубной пастой. Затем обрабатывают 0,5-1 % раствором перекиси водорода и высушивают струей воздуха. Далее на участок измененной эмали накладывают ватные тампоны, увлажненные 10% раствором глюконата кальция на 20 минут; тампоны меняют через каждые 5 минут. Затем следует аппликация 2—4% раствором фторида натрия на 5 минут. После завершения процедуры не рекомендуется принимать пищу в течение 2 часов. Курс *реминерализирующей терапии* состоит из 15—20 аппликаций, которые проводят ежедневно или через день. Эффективность лечения определяется по исчезновению или уменьшению размера очага деминерализации. Для более объективной оценки лечения может быть использован метод окрашивания участка 2% раствором метиленового синего. При этом по мере реминерализации поверхностного слоя пораженной эмали интенсивность ее прокрашивания будет уменьшаться. В конце курса лечения рекомендуется использовать фтористый лак, который наносят на тщательно высушенные поверхности зубов кисточкой, разовая доза не более 1 мл, обязательно в подогретом виде. В результате проведенного лечения белое пятно полностью может исчезнуть, восстанавливается естественный блеск эмали. Характер восстановления очага полностью зависит от глубины изменений в участке

патологического процесса. При начальных изменениях эффект от лечения заметен сразу. При более выраженных изменениях, что клинически характеризуется значительной площадью поражения, а морфологически — разрушением органической матрицы, полной реминерализации добиться не удается.

*В.К. Леонтьев предложил использовать для аппликаций 1—2% гель фторида натрия на 3% агаре.* После профессиональной очистки зубов разогретый на спиртовке гель кисточкой наносят на высушенные зубы. Через 1—2 минуты он застывает в виде тонкой пленки. Курс лечения — 5—7 аппликаций. Эффективность этого способа значительна. После одного курса лечения пятна уменьшаются в 2—4 раза. Через год они вновь могут несколько увеличиться, однако после повторного курса лечения уменьшаются в 4—5 раз по сравнению с исходным состоянием.

В последние годы для реминерализующей терапии предложен ремодент. В состав сухого препарата ремодента входит кальций 4,35%; магний 0,15%; калий 0,2%; натрий 16%; хлор 30%; органические вещества 44,5% и др.; выпускается в виде белого порошка, из которого готовят 1-2-3% растворы. Особенностью ремодента, используемого при лечении начального кариеса, является то, что в его составе практически отсутствует фтор, а противокариозное действие в первую очередь связано с замещением вакантных мест кальция и фосфата в кристаллах гидроксиапатита и образованием новых кристаллов. Р.П. Растина с успехом применяла 3% раствор ремодента для аппликаций. При острых формах кариеса полное исчезновение пятен отмечено в 63%, стабилизация процесса — в 24% случаев. Лечение ремодентом проводится следующим образом: поверхности зубов тщательно механически очищают от зубного налета щеткой, затем обрабатывают 0,5% раствором перекиси водорода, высушивают струей воздуха. Далее на участки измененной эмали накладываются ватные тампоны, увлажненные реминерализующим раствором на 20—25 минут, тампоны меняются каждые 4—5 минут. Курс лечения 15—20 аппликаций.

*В.К. Леонтьев и В.Г. Сунцов разработали способ лечения начального кариеса кальцийфосфатсодержащим гелем с рН=6,5—7,5 и 5,5.* Готовят гели на основе хлорида кальция и гидрофосфата натрия. Нейтральный гель предназначен для лечения начального кариеса. Исключения составляют пятна больших размеров с резконарушенной проницаемостью и участком размягчения в центре. Такие пятна лечат кислым (рН=5,5) гелем. Кислая среда геля приводит к устранению пораженных тканей в центре пятна, которые уже неспособны к реминерализации, тогда как другая часть пятна, которая еще может минерализоваться, подвергаясь достаточному воздействию минеральных компонентов геля, восстанавливается. Указанный гель содержит ионы кальция и фосфата в таком же соотношении, в каком эти элементы находятся в слюне (1:4). При этом количество кальция и фосфата в геле в 100 раз превышает таковое в слюне. Состояние геля препятствует взаимодействию кальция с фосфатом и выпадению осадка. Лечение проводится следующим образом: поверхности зубов механически очищают от зубного налета щеткой или проводят профессиональную гигиену полости рта, затем обрабатывают зубы 0,5% раствором перекиси водорода, высушивают струей воздуха. Гель кисточкой наносят на все поверхности зубов, высушивают в течение 1-2 минут. Курс лечения 10 процедур.

Гели могут использоваться как зубные пасты для вечерней третьей чистки зубов в течение 20—30 дней (флюодент, эльмекс, флюо-каль) или в виде аппликаций, курс лечения 15—20 процедур. Лечение проводится следующим образом: поверхности зубов механически очищают от зубного налета щеткой с зубной пастой или проводится профессиональная гигиена полости рта, затем все поверхности зубов просушиваются теплой воздушной струей или ватными тампонами. Зубы изолируются от ротовой жидкости сухими хлопковыми валиками, затем на все поверхности кисточкой наносится гель, который удерживается 15—20 минут. Курс лечения 15—20 процедур. Удобно аппликацию геля проводить с помощью одноразового полиуретанового или воскового шаблона, когда гель тонким слоем наносится на дно шаблона, который аккуратно устанавливается на зубы и удерживается 15—20 минут. Данный метод лечения даже при гиперсаливации позволяет пациенту чувствовать себя комфортно. Для оптимизации и интенсификации реминерализующей терапии целесообразно проводить обучение пациента рациональной гигиене полости рта с последующим контролем, чтобы закрепить навыки правильной чистки зубов. Для самоконтроля может служить чувство гладкости зубов, которую пациент получает после профессиональной гигиены полости рта. Именно чувство гладкости зубов в домашних условиях определяет пациенту время, технику и качество чистки зубов, а главное является действенной мотивацией к выполнению гигиенического ритуала.

В домашних условиях, как правило, детям и беременным женщинам с декомпенсированной и субкомпенсированной формами кариеса целесообразно пользоваться магнитной зубной щеткой, 2 раза в день, утром после завтрака и вечером перед сном, в течении 3—4 минут. Магнитная зубная щетка ускоряет процесс очищения зубов, дает высокое качество гигиены и длительное чувство гладкости зубов за счет открепления микроорганизмов с поверхности эмали, способствует уменьшению отека, гиперемии и кровоточивости десен. Магнитная зубная щетка может быть использована с лечебной и профилактической целями пациентами с воспалительными заболеваниями пародонта, кариесом зубов (на этапах санации полости рта), при хронических и острых заболеваниях слизистой оболочки полости рта.

Высокий реминерализующий эффект дает 12-дневный курс последовательно используемых в виде аппликаций средств:

- кашицы глюконата кальция — 7 дней,
- фторсодержащего геля — 5 дней (зльгифлуор, элюгель, сенсигель, эльгидиум, эльмекс, флюодент, флюокаль).

Последнее посещение врача-стоматолога завершается покрытием всех поверхностей зубов фторсодержащим лаком (фторлак, бифлюорид-12). Ю.М.Максимовский предложил десятидневный курс реминерализирующей терапии, последовательно используя различные реминерализирующие средства в виде аппликаций:

- 3% раствора ремодента — 2 дня,
- кашицы глицерофосфата кальция — 4 дня,
- 1 % раствора фторида натрия — 3 дня,
- фтористого лака — 1 раз, в конце курса лечения.

Важной составной частью лечения очага деминерализации является строгое соблюдение правил ухода за полостью рта, цель которого — не допустить образования и длительного существования зубного налета на месте бывшего участка деминерализации. Кроме того, необходимо убедить пациента следить за характером питания: уменьшить употребление углеводов и исключить их в промежутках между приемами пищи. Коричневые и черные пятна характеризуют стадию стабилизации кариозного процесса. Пигментированные пятна протекают бессимптомно. Кроме косметического дефекта и подозрения пациента на наличие кариозной полости жалоб нет. Представляют интерес данные Р.Г.Синицина, объясняющие причину пигментации кариозной полости. Им установлена возможность накопления в эмали и дентине тирозина и его превращение в пигмент - меланин. Этот процесс происходит при, видимо, неповрежденном наружном слое эмали, хотя замечено, что в центре пятна имеет место понижение микротвердости и увеличение проницаемости, в частности, для радиоактивного кальция.

Клинические и экспериментальные исследования показали, что реминерализирующая терапия при таких изменениях малоэффективна. Как правило, такие поражения протекают длительно и могут превращаться в кариозные полости с нарушением дентиноэмалевого соединения через несколько лет. При незначительных очагах пигментации эмали зуба проводится динамическое наблюдение. При наличии обширного участка пигментации можно проводить препарирование твердых тканей зуба и пломбирование, не дожидаясь образования полости. В большинстве случаев показано шлифование пигментированного участка с последующим проведением реминерализирующей терапии. Общая этиопатогенетическая терапия кариеса зубов назначается индивидуально, исходя из интенсивности поражения и характера течения патологического процесса.

Профилактика и лечение начальной стадии кариеса осуществляются с помощью соединений фтора. Соединения фтора нормализуют минеральный и белковый обмен, что создает благоприятные условия для минерализации твердых тканей зуба и костей скелета. Назначение препаратов фтора в период минерализации твердых тканей способствует повышению их кариесрезистентности, что используется при проведении профилактических мероприятий в детском возрасте.

Соединения фтора поступают в организм с водой и пищей. Оптимальное количество фтора, вводимого в организм взрослого человека, находится в пределах 1,2—2,6 мг в сутки, а вводимого в организм ребенка — 1,2—1,6 мг.

Для профилактики кариеса зубов применяют органические и неорганические соединения фтора. Чаще всего употребляют натрия фторид, калия фторид, олова фторид, аминофторид, титана фторид. Фториды назначают местно и внутрь.

*Местно* используют 0,05—0,2 % водный раствор натрия фторида (для полосканий, аппликаций, электро- и фонофореза), а также фторлак, фторсодержащие гели и зубные пасты.

**Натрия фторид** (Natrium fluoratum) при местном применении вступает в химическое соединение с одним из основных минеральных компонентов эмали — гидроксиапатитом, превращая его в гидроксифторапатит и фторапатит, более устойчивый к воздействию кислот. Образование фторапатита в эмали понижает также ее проницаемость.

Растворы натрия фторида (0,05 % и 0,2 %) назначают как местные средства детям с 6 лет и взрослым в виде полосканий. Полоскания полости рта растворами натрия фторида проводят после еды и чистки зубов в виде пассажа (3 полоскания по 1 мин): 0,05 % раствором ежедневно по одному пассажу, 0,2 % раствором — один пассаж в 1—2 нед. Дети 6—9-летнего возраста берут для полоскания по 7,5 мл раствора (десертная ложка), в возрасте 10 лет и старше — по 15 мл раствора (столовая ложка). Полоскания растворами натрия фторида проводят в течение 9 мес, повторяя курс лечения ежегодно. Возможно одновременное применение таблеток, растворов натрия фторида и фторлака.

Рр.: Sol. Natrii fluorati 0,05 % 50 ml D.S. Для полосканий полости рта

Для аппликаций используют 0,2 % раствор или 1 — 2 % гель натрия фторида. Перед процедурой поверхность зубов тщательно очищают от зубного налета, изолируют от слюны и высушивают. Затем на поверхность зубов на 4—5 мин накладывают рыхлые ватные тампоны, смоченные раствором натрия фторида. На курс лечения 4—7 аппликаций (2 раза в год).

Rp.: Sol. Natrii fluorati 0,2 % 50 mf

D.S. Для аппликаций на поверхность эмали зуба или для электрофореза (вводить с катода в течение 2—3 мин); курс 4—7 процедур

**Фторлак (Phthorlacum)** — композиция природных смол вязкой консистенции, темно-желтого цвета, содержащая 2,9 % фтора. В состав фторлака входят (из расчета на 100 г): натрия фторид (5 г), бальзам пихтовый (40 г), шеллак (19 г), хлороформ (12 г) и спирт этиловый (24 г). В воде не растворяется, pH 5,25.

Пленка фторлака длительно удерживается на поверхности зуба, насыщая поверхностный слой эмали ионами фтора, что способствует образованию более прочного и менее растворимого в кислотах фторapatита.

Для профилактики кариеса фторлак применяют у детей в возрасте от 7 до 14 лет. Препаратом обрабатывают все зубы 3 раза с интервалом 6 мес.

В качестве лечебного средства при кариесе в стадии пятна и гиперестезии твердых тканей зубов фторлак наносят на отдельные пораженные зубы 1—2 раза в неделю. Курс лечения — до 4 аппликаций. При необходимости через 6—12 мес проводят повторный курс лечения препаратом.

Rp.: Phthorlacum 25 ml

D.S. Нанести на поверхность зуба на 3—5 мин

Для профилактики кариеса фторлак применяют следующим образом. Поверхность зуба тщательно очищают от зубного налета, протирают ватным тампоном (тщательного высушивания не требуется). С помощью кисточки или пластмассовой (деревянной) лопаткообразной палочки препарат тонким слоем наносят на поверхность зубов, начиная с зубов нижней челюсти (во избежание накопления слюны). В течение 4—5 мин после нанесения фторлака (пока лак не подсохнет) больной не должен закрывать рот. В течение 12—22 ч следует употреблять только жидкую пищу и не чистить зубы. Рекомендуют трехкратное покрытие зубов фтор-лаком с интервалом 1—2 дня. Через 6 мес процедуру повторяют.

Для аппликаций применяют 0,2 % раствор натрия фторида или 1—2 % фторсодержащий гель. Перед аппликацией поверхность зубов тщательно очищают от зубного налета, изолируют от слюны и высушивают тампонами или воздухом. Затем на поверхность зубов на 4—5 мин накладывают рыхлые ватные тампоны, пропитанные лекарственным средством. На курс лечения — по 3—7 аппликаций 2 раза в год.

Для аппликаций рекомендуется 1—2 % гель натрия фторида на 3 % агаре. В разогретом виде гель наносят на тщательно очищенную и высушенную поверхность зубов с помощью кисточки. При соприкосновении с поверхностью зуба гель застывает в виде тонкой пленки. Не разрешается принимать пищу в течение 3 ч. На курс — 3—5 аппликаций.

Фторсодержащие гели и лаки постепенно вытесняют местное использование растворов фторидов, поскольку они имеют перед растворами ряд преимуществ. Во-первых, благодаря своей вязкой консистенции они лучше удерживают фториды на поверхности зуба. Кроме того, гели можно наносить, используя оттисковые ложки, одновременно на все зубы за одну процедуру, что экономит время врача-стоматолога и пациента.

При работе фторсодержащими гелями следует соблюдать меры, позволяющие минимизировать проглатывание пациентами геля:

- во время аппликации использовать слюноотсос;
- ограничивать количество геля, помещаемого в каждую изготовленную по индивидуальному заказу оттисковую ложку, 5—10 каплями;
- во время процедуры больной должен сидеть прямо, наклонив голову вперед.

Фторсодержащие гели лучше всего накладывать с помощью оттисковых ложек, покрытых пористой резиной. Продолжительность аппликации не должна превышать 4 мин. После процедуры пациентам рекомендуется воздерживаться от еды, полоскания и питья в течение 30 мин. Аппликации фторсодержащих гелей рекомендуется проводить один раз в 6 мес или при необходимости чаще.

При работе с кислыми фторфосфатными гелями следует принять защитные меры в случае наличия в полости рта у пациентов фарфоровых протезов, которые могут разрушаться кислотными растворами и гелями (перед аппликацией их рекомендуют смазывать вазелином).

В настоящее время многие фирмы выпускают различные по наименованию и составу кариеспрофилактические фторсодержащие растворы: Pro Fluoride M («VOCO»), Fluocal Solute («Septodont»), гели: Fluocal Gel («Septodont»), Fluoridin Gel N 5 («VOCO»), Pro Fluorid Gelex («VOCO»), Fluor-Gel («Blend-a-med»), Oral B Fluor-gel («Cooper»), Elmex-gele («Wypert») и др.; фторсодержащие лаки: Fluoridine («VOCO»), Bifluorid 12 («VOCO»), Controcar («Hammacher»), Duraphat («Woelm»), Белгель Ca, P, Белгель F и др.

Электрофорез проводят ежедневно в течение 10—20 дней.

Rp.: Sol. Calcii gluconatis 10 % 10 ml

D.t.d. N. 20inampull.



S. Для аппликаций или электрофореза на твердые ткани зуба (вводить с анода в течение 20 мин)

Rp.: Sol. Natrii fluoridi 0,2 % 20 ml

D.S. Для аппликаций или электрофореза на твердые ткани зуба (вводить с катода в течение 2—3 мин)

Проти во кариозный препарат ремодент входит в состав лечебно-профилактических лаков, гелей и зубной пасты «Ремодент».

Rp.: Remodenti 3,0

D.t.d. N. 10 in pulv.

S. 1 порошок растворить в 100 мл кипяченой воды. Для полосканий полости рта в течение 3—5 мин

### **Критерии оценки текущего контроля**

№	Успеваемость в % и баллах	Оценка	Уровень знания студента
1.	96-100	Отлично «5»	Полный правильный ответ на вопросы по клинике, диагностике и лечению ЧМТ. Подводит итоги и принимает решение. Творчески мыслит. Проявляет высокую активность, творческий подход при проведении интерактивных игр. Правильно решает ситуационные задачи и тестовые вопросы. Самостоятельно анализирует. Понимает суть вопроса. Знает, рассказывает уверенно. Имеет точное представление.
2.	91-95	Отлично «5»	Полный правильный ответ на вопросы по клинике, диагностике и лечению ЧМТ. Подводит итоги и принимает решение. Творчески мыслит. Ситуационные задачи решает правильно. Самостоятельно анализирует результаты исследований. Понимает суть вопроса. Знает, рассказывает уверенно. Имеет точное представление.
3.	86-90	Отлично «5»	Полный правильный ответ на вопросы по клинике, диагностике и лечению ЧМТ. Подводит итоги и принимает решение. Творчески мыслит. Правильно решает ситуационные задачи. Понимает суть вопроса. Знает, рассказывает уверенно. Имеет точное представление.
4.	81-85	Хорошо «4»	Правильный ответ на вопросы по клинике, диагностике и лечению ЧМТ, но есть 2-3 неточности, ошибки. Творчески мыслит. Правильно решает ситуационные задачи. Понимает суть вопроса. Знает, рассказывает уверенно. Имеет точное представление.
5.	76-80	Хорошо «4»	Правильное, но неполное освещение вопроса. Студент знает вопросы по клинике и диагностике ЧМТ, но не полностью разбирается в определении тактики лечения. Правильно решает ситуационные задачи, но обоснование ответа не полное. Понимает суть вопроса. Знает, рассказывает уверенно
6.	71-75	Хорошо «4»	Правильное, но неполное освещение вопроса. Правильно решает ситуационные задачи, но обоснование ответа неполное. Имеет 2-3 ошибки. Знает, рассказывает уверенно. Имеет точные представления.
7.	66-70	Удовлетворительно «3»	Понимает суть вопроса. Правильно решает ситуационные задачи, но не может обосновать ответ. Имеет точные представления по отдельным вопросам.
8.	61-65	Удовлетворительно «3»	Имеет не полное представление по теме. Допускает ошибки при решении ситуационных задач. Рассказывает не уверенно.
9.	55-60	Удовлетворительно «3»	Знает, рассказывает не уверенно. Имеет частичное представление.
10.	54 и ниже	Неудовлетворительно «2»	Не имеет точного представления. Не знает.

### **5- Практическое занятие**

**Тема: Поверхностный кариес. Клиническое течение острого и хронического форм поверхностного кариеса, диф. диагностика**

**Технологическая карта практического занятия**

<b>Этапы работы</b>	<b>Преподаватель</b>	<b>Студент</b>
<b>1. Этапы подготовки (10 минут)</b>	1. Контролирует чистоту аудитории; 2. Проверяет готовность студентов к занятиям; 3. Контролирует посещаемость;	Слушают
<b>2. Вступительный этап к занятиям (10 минут)</b>	1. Подготовка по теме содержания; 2. Подготовка слайдов к вступительному докладу; 3. Разработать используемую литературу для изучения предмета;	Записывают тему и слушают
<b>3. Основной этап (135 минут)</b>	1. Разделение студентов на 2 маленькие подгруппы, задает вопросы по теме; 2. Использование слайдов и мультимедий; 3. Проводит лечебные работы; 4. Объединяет все сведения по заданной теме, активно участвующих студентов поощряет и обще оценивает;	Разделяют на маленькие группы, смотрят, участвуют, слушают. Студент высказывает свое мнение дополняет и задает вопросы
<b>4. Заключительный этап (25 минут)</b>	1. Заключение. 2. Самостоятельная работа. 3. Домашнее задание.	Слушают Записывают Записывают

**Вопросы по теме:**

1. Жалобы на боль поверхностного кариеса.
2. Клиническое течение острого и хронического форм поверхностного кариеса
3. Патологическая анатомия поверхностного кариеса.
4. Дифференциальная диагностика поверхностного кариеса.
5. Объективное положение поверхностного кариеса.

**Тесты:**

**Для витального окрашивания эмали зубов при диагностике кариеса используют**

- 1) эритрозин
- 2) фуксин
- 3) метиленовый синий
- 4) йодистый калий
- 5) раствор Шиллера–Писарева

**Реминерализующая терапия предполагает поступление в очаг деминерализации веществ**

- 1) минеральных
- 2) органических

**Глубокий кариес дифференцируют**

- 1) со средним кариесом
- 2) с хроническим пульпитом
- 3) с хроническим периодонтитом
- 4) с флюорозом

**Протравливание эмали обеспечивает контакт эмали зуба с композиционным материалом по принципу**

- 1) микросцепления
- 2) химического взаимодействия
- 3) адгезии

**Герметики используют для профилактики**

- 1) кариеса
- 2) флюороза
- 3) гипоплазии

**Для лучшей ретенции композиционного материала**

**эмаль подготавливают путем**

- 1) фторирования
- 2) создания фальца
- 3) кислотного протравливания

**К реставрационным пломбировочным материалам относятся**

- 1) цинк-эвгеноловая паста
- 2) стеклоиономерный цемент
- 3) гидроокись калия
- 4) композиционные материалы
- 5) компомеры

**Перечислите методы пломбирования полостей**

- 1) сэндвич-методика
- 2) степ-бэк
- 3) туннельный метод

**В состав композиционного материала входят**

- 1) ортофосфорная кислота
- 2) наполнитель
- 3) силаны
- 4) смола

Для протравливания эмали перед пломбированием

композиционным материалом используется кислота

- 1) соляная
- 2) плавиковая
- 3) ортофосфорная

**Стеклоиономерный цемент используется**

- 1) для эстетического пломбирования
- 2) для пломбирования временных зубов
- 3) для фиксации штифтовых конструкций
- 4) для создания культи зуба под коронку

**К группам композиционных материалов относятся**

- 1) микрофиллы
- 2) макрофиллы
- 3) гибридные
- 4) нейтрофилы

**К бондинговым системам относятся**

- 1) праймер
- 2) кислота
- 3) адгезив
- 4) полировочная паста

Цвет пломбировочного материала для эстетической реставрации

следует выбирать при следующих условиях

- 1) в темноте на высушенной поверхности зуба
- 2) при искусственном освещении после протравливания поверхности зуба

кислотой

3) при естественном освещении на влажной поверхности зуба

**Для реставрации фронтальной группы зубов используется**

- 1) амальгама
- 2) микронаполненные композиты
- 3) фосфат цемента
- 4) дентин паста

**Для сэндвич-техники пломбирования используется**

**сочетание материалов**

- 1) фосфат цемент + амальгама
- 2) стеклоиономерный цемент + композит
- 3) апексит + дентин паста

Для полирования поверхности пломбы из композиционного материала

используют

1) мелкодисперсные алмазные турбинные боры

- 2) боры Гейтса
- 3) силиконовые полиры
- 4) диски SoftLex
- 5) твердосплавные финиры

**Для пломбирования полостей 1 и 2 класса по Блэку используют**

- 1) микронаполненные композиты
- 2) гибридные композиты
- 3) пакуемые композиты

**По виду полимеризации композиционные материалы**

**подразделяются на**

- 1) светоотвердеющие
- 2) химического отверждения
- 3) двойного отверждения
- 4) инфракрасного отверждения

**В жевательной группе зубов при пломбировании по 2 классу по Блэку**

контактный пункт создается

- 1) плоскостной
- 2) точечный
- 3) ступенчатый

**При нанесении однокомпонентной бондинговой системы**

поверхность дентина должна быть

- 1) пересушена
- 2) слегка влажная
- 3) обильно увлажненная

**Причинами постпломбировочных болей после использования светоотверждающих композитов могут быть**

- 1) нанесение бондинга на пересушенный дентин
- 2) нарушение техники полимеризации
- 3) использование абразивной пасты при полировке пломбы

**Тип пломбировочного материала Класс**

- |                                       |            |
|---------------------------------------|------------|
| по Блэку                              |            |
| 1) текучий композит (большая полость) | а) 1       |
| 2) пакуемый композит                  | б) 2       |
| 3) микронаполненный композит          | в) 3, г) 5 |

**Этапы пломбирования полости композиционными материалами**

- 1) нанесение бондинга
- 2) нанесение прокладочного материала
- 3) протравливание эмали
- 4) полировка пломбы
- 5) внесение пломбировочного материала

**Распределить пломбировочные материалы по мере увеличения их**

**эстетических свойств**

- 1) композиты
- 2) компомеры
- 3) стеклоиомеры

### Ситуационные задачи:

Больной А. 25 лет верхняя челюсть правой стороны кариес меж двух зубов (острое течение) поставлен диагноз. Для того чтобы определить правильность диагноза надо знать:

- 1) формула зубов по ВОЗу.
- 2) Проведите диф. диагностику.
- 3) Выберите правильный диагноз.

### Интерактивный метод ИСПОЛЬЗОВАНИЕ МЕТОДА «ПАУТИНА»

Шаги:

5. Предварительно студентам дается время для подготовки вопросов по пройденному занятию.
6. Участники садятся по кругу.
7. Одному из участников дается моток ниток, и он задает свой подготовленный вопрос (на который сам должен знать полный ответ), удерживая конец нити и перебрасывая моток любому студенту.
8. Студент, получивший моток, отвечает на вопрос (при этом, задавший его, комментирует ответ) и передает эстафету вопроса дальше. Участники продолжают задавать вопросы и отвечать на них, пока все не окажется в паутине.

Как только все студенты закончат задавать вопросы, студент держащий моток возвращает его участнику, от которого получил вопрос, при этом задавая свой вопрос и т.д., до полного «разматывания» клубка

### Текст:

**Клиническая картина.** Для поверхностного кариеса возникновение кратковременной боли от химических раздражителей (сладкого, соленого, кислого) является основной жалобой. Возможно также появление кратковременной боли от воздействия температурных раздражителей, чаще при локализации дефекта у шейки зуба, в участке с наиболее тонким слоем эмали, а также при чистке зубов жесткой щеткой. При осмотре зуба на участке поражения обнаруживается неглубокий дефект в пределах эмали. Он определяется при зондировании поверхности зуба по наличию шероховатости эмали. Нередко шероховатость выявляется в центре обширного белого или пигментированного пятна. При локализации кариозной полости на контактной поверхности зуба имеет место застревание пищи и воспаление зубо-десневой сосочка — отек, гиперемия, кровоточивость при прикосновении. Значительные затруднения возникают при диагностике **поверхностного кариеса** в области естественных фиссур. В таких случаях допускается динамическое наблюдение — повторные осмотры через 3—6 месяцев. При трансиллюминации всегда выявляется дефект эмали, даже «скрытый». На фоне яркого свечения интактных тканей зуба отчетливо видна тень, соответствующая дефекту эмали. При электроодонтометрии отклонений от нормы не обнаруживается ( $N=2—6$  мкА). Дефект, локализованный на контактной поверхности зуба, определяется рентгенографически.

**Дифференциальная диагностика поверхностного кариеса.** Поверхностный кариес дифференцируется с начальным кариесом. В отличие от начального, при котором видно пятно, а целостность поверхности эмали не нарушена, для поверхностного кариеса типично образование дефекта эмали.

Также необходимо *проводить дифференциальную диагностику с эрозией эмали*. В отличие от поверхностного кариеса, эрозия эмали имеет форму овала, длинник которой расположен поперечно на наиболее выпуклой части вестибулярной поверхности коронки. Дно эрозии гладкое, блестящее, плотное. Границы дефекта белесоватые, имеют тенденцию к распространению вширь, а не вглубь, как при кариесе. Эрозия чаще наблюдается у людей среднего возраста, одновременно поражая несколько зубов, обычно иммунных к кариесу. Нередко процесс захватывает и симметричные зубы. Из анамнеза выявляется чрезмерное употребление цитрусовых, соков и фруктов, кислой пищи.

*Поверхностный кариес дифференцируют с гипоплазией эмали*, при которой поверхность зуба гладкая, плотная, дефекты локализуются на разных уровнях симметричных зубов, а не на характерных для кариеса поверхностях коронок зубов.

*Эрозивная форма эндемического флюороза, как и поверхностный кариес*, характеризуется дефектом в пределах эмали. Различия дефектов очевидны. При флюорозе дефекты эмали локализуются как правило на вестибулярных поверхностях передних зубов, иммунных к кариесу. Эрозии, расположенные хаотично на фоне измененной (пятнистой) эмали, отличаются строгой симметричностью поражения, которое не сочетается с кариесом. Таким зубам несвойственна гиперестезия. Поскольку эрозивная форма эндемического флюороза формируется лишь при употреблении воды с очень высоким содержанием фтора (более 3 мг/л), то и признаки флюороза наблюдаются у большинства жителей региона.

Характеризуется размягчением кариозной эмали, которая при небольшом усилии удаляется экскаватором. Большинство детей в этой стадии патологического процесса никаких жалоб не предъявляют. Некоторые из них указывают на боли от сладкого, кислого.

Если при экскавации эмали обнажился дентин, т.е. разрушена эмалеводентинная граница, то такой кариес следует считать средним, даже если обнаженный дентин плотный при зондировании и не изменен в цвете.

Начальные стадии кариеса необходимо дифференцировать от гипоплазии эмали и флюороза. Гипоплазия эмали молочных зубов встречается редко, в анамнезе выявляются тяжелые токсикозы или другие заболевания матери во второй половине беременности. Чаще гипоплазия эмали этих зубов выявляется у недоношенных детей на клыках, у шеек резцов, на жевательных поверхностях моляров, т.е. на тех участках твердых тканей, которые формируются в один период. При флюорозе меловидные, светло-желтые, коричневые пятна расположены на любых поверхностях разных групп зубов, в том числе и формирующихся в различные возрастные периоды жизни ребенка. Пятна разнообразны по величине и форме, иногда причудливых очертаний, эмаль без признаков декальцинации, болевых ощущений нет, зубы относительно резистентны к кариесу.

**Лечение поверхностного кариеса.** Поверхностный кариес является относительным показанием к пломбированию. У детей и подростков поверхностный кариес в большинстве случаев не требует оперативного лечения. Нередко поверхностные дефекты при кариесе, располагающиеся в пределах эмали, не требуют пломбирования. В таких случаях достаточно сошлифовать шероховатую поверхность и провести ее обработку средствами, усиливающими реминерализацию. Однако при локализации кариозного очага в естественных углублениях (фиссурах) или на контактных поверхностях препарирование полости и ее последующее пломбирование обязательны. Для этой цели показаны современные композитные материалы химического или светового отверждения. Особенностью пломбирования полостей при поверхностном кариесе является то, что пломбу можно накладывать без изолирующей прокладки.

#### Критерии оценки текущего контроля

№	Успеваемость в % и баллах	Оценка	Уровень знания студента
1.	96-100	Отлично «5»	Полный правильный ответ на вопросы по клинике, диагностике и лечению ЧМТ. Подводит итоги и принимает решение. Творчески мыслит. Проявляет высокую активность, творческий подход при проведении интерактивных игр. Правильно решает ситуационные задачи и тестовые вопросы. Самостоятельно анализирует. Понимает суть вопроса. Знает, рассказывает уверенно. Имеет точное представление.
2.	91-95	Отлично «5»	Полный правильный ответ на вопросы по клинике, диагностике и лечению ЧМТ. Подводит итоги и принимает решение. Творчески мыслит. Ситуационные задачи решает правильно. Самостоятельно анализирует результаты исследований. Понимает суть вопроса. Знает, рассказывает уверенно. Имеет точное представление.
3.	86-90	Отлично «5»	Полный правильный ответ на вопросы по клинике, диагностике и лечению ЧМТ. Подводит итоги и принимает решение. Творчески мыслит. Правильно решает ситуационные задачи. Понимает суть вопроса. Знает, рассказывает уверенно. Имеет точное представление.
4.	81-85	Хорошо «4»	Правильный ответ на вопросы по клинике, диагностике и лечению ЧМТ, но есть 2-3 неточности, ошибки. Творчески мыслит. Правильно решает ситуационные задачи. Понимает суть вопроса. Знает, рассказывает уверенно. Имеет точное представление.
5.	76-80	Хорошо «4»	Правильное, но неполное освещение вопроса. Студент знает вопросы по клинике и диагностике ЧМТ, но не полностью разбирается в определении тактики лечения. Правильно решает ситуационные задачи, но обоснование ответа не полное. Понимает суть вопроса. Знает, рассказывает уверенно
6.	71-75	Хорошо	Правильное, но неполное освещение вопроса.

		«4»	Правильно решает ситуационные задачи, но обоснование ответа неполное. Имеет 2-3 ошибки. Знает, рассказывает уверенно. Имеет точные представления.
7.	66-70	Удовлетворительно «3»	Понимает суть вопроса. Правильно решает ситуационные задачи, но не может обосновать ответ. Имеет точные представления по отдельным вопросам.
8.	61-65	Удовлетворительно «3»	Имеет не полное представление по теме. Допускает ошибки при решении ситуационных задач. Рассказывает не уверенно.
9.	55-60	Удовлетворительно «3»	Знает, рассказывает не уверенно. Имеет частичное представление.
10.	54 и ниже	Неудовлетворительно «2»	Не имеет точного представления. Не знает.

## 6- Практическое занятие

**Тема: Лечение поверхностного кариеса в зависимости от клинического течения.**

### Технологическая карта практического занятия

Этапы работы	Преподаватель	Студент
<b>1. Этапы подготовки (10 минут)</b>	1. Контролирует чистоту аудитории; 2. Проверяет готовность студентов к занятиям; 3. Контролирует посещаемость;	Слушают
<b>2. Вступительный этап к занятиям (10 минут)</b>	1. Подготовка по теме содержания; 2. Подготовка слайдов к вступительному докладу; 3. Разработать используемую литературу для изучения предмета;	Записывают тему и слушают
<b>3. Основной этап (135 минут)</b>	1. Разделение студентов на 2 маленькие подгруппы, задает вопросы по теме; 2. Использование слайдов и мультимедий; 3. Проводит лечебные работы; 4. Объединяет все сведения по заданной теме, активно участвующих студентов поощряет и обще оценивает;	Разделяют на маленькие группы, смотрят, участвуют, слушают. Студент высказывает свое мнение дополняет и задает вопросы
<b>4. Заключительный этап (25 минут)</b>	1. Заключение. 2. Самостоятельная работа. 3. Домашнее задание.	Слушают Записывают Записывают

#### **Вопросы по теме:**

1. Методы лечения по течению поверхностного кариеса.
2. Применение различных методов в ремтерапии.
3. Материалы пломб для лечения.

#### **Тесты:**

**При лечении кариеса временных моляров можно без прокладки применять**

- 1) амальгаму
- 2) силидонт
- 3) стеклоиономерные цементы
- 4) эвикрол

**При лечении кариеса временных резцов и клыков можно без прокладки применять**

- 1) эвикрол
- 2) силицин
- 3) стеклоиономерные цементы
- 4) силидонт

**Методика лечения кариеса в стадии меловидного пятна**

- 1) препарирование измененной ткани и наложение пломбы
- 2) покрытие фторлаком
- 3) аппликация раствора фторида натрия
- 4) аппликация раствора глюконата кальция
- 5) аппликация раствора глюконата кальция и затем фторида натрия

**Методика лечения кариеса временных клыков и резцов при поверхностном кариесе**

- 1) препарирование измененной ткани и наложение пломбы
- 2) аппликация раствора глюконата кальция и фторида натрия
- 3) сошлифовывание измененной ткани (карборундовой головкой) и проведение реминерализирующей терапии

**Для запечатывания фиссур постоянных зубов следует применять**

- 1) герметик и силанты
- 2) силидонт
- 3) эвикрол
- 4) силицин

**Для лечения глубокого кариеса применяют лечебные прокладки**

- 1) формальдегидсодержащие пасты без резорцина
- 2) пасту формалин-резорциновую
- 3) препараты на основе гидроокиси кальция

**Пломбировочные материалы, применяемые с прокладкой в постоянных молярах у детей 6-8 лет**

- 1) композиционные материалы
- 2) силидонт
- 3) силицин

**Пломбировочные материалы, применяемые без прокладки для лечения постоянных несформированных резцов**

- 1) фосфатные цементы
- 2) силидонт
- 3) силицин
- 4) композиционные материалы

**Пломбировочные материалы, применяемые с прокладкой для лечения постоянных несформированных резцов у детей**

- 1) эвикрол
- 2) стомадент
- 3) акриловые пластмассы
- 4) силицин
- 5) силидонт

**При начальных формах кариеса временных зубов применяют**

- 1) иодиол
- 2) масло шиповника
- 3) нитрат серебра 20-30%
- 4) нитрат серебра 0,5%
- 5) протеолитические ферменты

**Для диагностики, какого заболевания применяют метод витальной окраски зубов раствором метиленового синего?**

- А). Гипоплазия эмали;
- Б). Флюороз;
- В). Кариес в стадии пятна.

**С какими заболеваниями дифференцируют кариес в стадии пятна:**

- А). Гипоплазия эмали;
- Б). Клиновидный дефект;
- В). Эрозия эмали.

**При каком поражении твёрдых тканей зубов имеется дефект, локализующийся в пришеечной области, плотный, образованный двумя сходящимися под углом поверхностями?**

- А). Поверхностный кариес;
- Б). Гипоплазия эмали;
- В). Клиновидный дефект.

**При какой форме кариеса применяется лечебная прокладка?**

- А). Поверхностный кариес;
- Б). Кариес в стадии пятна;
- В). Глубокий кариес.

**Укажите, какие пломбировочные материалы можно использовать в качестве лечебных прокладок при лечении глубокого кариеса?**

- А). Искусственный дентин;
- Б). Кальцимол;
- В). Висфат – цемент.

**Назовите пломбировочные материалы, используемые для заполнения кариозных полостей по I классу (по Блэку).**

- А). Фосфат-цемент;
- Б). Дайрект;
- В). Филтек Р-60.

**Ситуационные задачи:**

1. Больной А. 27 лет обратился к врачу стоматологу. При проверке поставлен диагноз поверхностный кариес зуба верхней левой стороны. Нужно знать при лечении поставленного диагноза:

- 1) формула зубов по ВОЗу.
- 2) Поверхностный кариес какими болезнями диф-диагностируется.
- 3) Выберите правильное лечение.

2. Больной А. 27 лет обратился к врачу стоматологу. При проверке поставлен диагноз поверхностный кариес зуба верхней левой стороны. Нужно знать при лечении поставленного диагноза:

- 1) формула зубов по ВОЗу.
- 2) для лечения кариеса по Блэку на какой классификации образовать дополнительную площадку.
- 3) выберите материал пломбирования 3-4 класса по Блэку наружного кариеса.

### **Интерактивный метод ИСПОЛЬЗОВАНИЕ МЕТОДА «ТУР ПО ГАЛЕРЕЕ»**

Для работы необходимо:

- 1. набор вопросов и ситуационных задач, распечатанных на отдельных листах.
- 2. чистые листы бумаги.
- 3. ручки с цветными стержнями (синяя, красная, черная).
- 4. номерки для жеребьевки, по числу студентов в группе.

Ход работы:

- 1. группа делится на 3 подгруппы жеребьевкой, по 2-3 человека в каждой.
- 2. каждая подгруппа садится за отдельный стол, приготавливает чистый лист бумаги и берет одну из цветных ручек.
- 3. на листе пишется дата, номер группы, название деловой игры, Ф.И. студентов-участников данной подгруппы.
- 4. один из участников игры берет из конверта вопрос или задачу в зависимости от выбора преподавателя: что в этой группе будет использовано.
- 5. для каждой подгруппы свой отдельный вопрос либо задача, но сложность их для всех подгрупп примерно одинакова.
- 6. засекается время - 10 минут.
- 7. малые группы (подгруппы) каждая в течении 10 минут обсуждают задание, записывают свое суждение и по окончании времени обмениваются листами с другой подгруппой по кругу.
- 8. следующая подгруппа оценивает ответ предыдущей и если ответ не полный дополняет его или предлагает свой вариант, если ответ оценивается как ответ неправильный. На этот этап дается время также 10 минут.
- 9. по окончании работы (30 минут) на листе оказывается 3 записи разными по цвету ручками.
- 10. работы сдаются преподавателю.
- 11. все участники обсуждают результаты и выбирают наиболее правильные ответы, которые заслуживают высшего балла.
- 12. на обсуждение отводится время 15 минут.
- 13. подгруппа, которая дала наиболее правильные ответы, получает максимальный балл – 100% от рейтинга теоретической части занятия. Подгруппа, занявшая 2 место 85,9% рейтинга, 3 подгруппа 70,9% рейтинга.



14. полученный студентами балл учитывается при выставлении текущей оценки занятия работы студентов сохраняются преподавателем

#### Текст:

Деминерализация кариеса в стадии пятна обратима при проведении реминерализующей терапии.

Реминерализующую терапию можно проводить в течение 10 дней аппликациями 10 % раствора глюконата кальция, 1-3 % раствора «Ремодента» (средство, которое получают из природного сырья) и фторсодержащими препаратами (фторид натрия 2-4 %). Наиболее эффективно данную процедуру проводить в кресле врача: сначала проводится очистка зуба от налета и пелликулы, затем меловидное пятно обрабатывают слабым раствором кислот (например 40 % лимонная кислота) в течение 1 минуты, после чего промывают водой и наносят раствор 10 % глюконата кальция или гидрохлорида кальция с помощью аппликации или электрофореза в течение 15 минут с добавлением свежего раствора каждые пять минут. Для белых непигментированных пятен прогноз благоприятен, при условии оптимизации гигиены полости рта.

Лечение поверхностного, среднего и глубокого кариеса проводится препарированием (удалением поражённых тканей) с последующим замещением, пломбированием кариозной полости.

#### Этапы обработки кариозной полости

1. Определение окклюзионных точек.
2. Анестезия зуба (апликационная, инфильтрационная, проводниковая, наркоз).
3. Очистка зуба от пищевого налёта с помощью щётки и пасты или стоматологических пескоструев (Air flow и др.)
4. Наложение изолирующей системы по ситуации (коффердам, OptiDam и др.)
5. Препарирование кариозной полости бормашиной. Удаление нависающих краёв эмали, некрэктомия (полное удаление размягчённого инфицированного дентина), формирование полости для лучшей фиксации пломбы. В зависимости от применяемого пломбировочного материала, метода адгезии и пр. существуют разные методы формирования полости. При глубоком кариесе область дна препарируют вручную стоматологическими «экскаваторами», чтобы исключить перфорацию (вскрытие) пульпы или на малых оборотах.
6. Антисептическая (медикаментозная) обработка кариозной полости проводится с помощью 2 % водного раствора хлоргексидина или гелем на его основе, так же в некоторые кондиционирующие гели входят уже антисептики.
7. В случае глубокой кариозной полости на её дно помещают лечебные прокладки или прокладки из стеклоиономерных цементов.
8. В зависимости от вида, вносимого материала, проводят обработку кариозной полости с помощью праймера, адгезива. При использовании адгезива 4, 5 поколения сначала проводят кондиционирование эмали и дентина 20 % или 37 % фосфорной кислотой, 6,7,8 поколения адгезивных систем относятся к самопротравливающим.
9. Нанесение дентального адгезива.
10. Пломбирование кариозной полости пломбой или вкладкой из композитных материалов, металлокомпозиций (амальгамы) или керамики. В случае композитных и керамических материалов удаётся восстановить цвет зуба.
11. Пришлифовка окклюзионных контактов, полировка пломбы.

В редких случаях приходится выполнять депульпацию (удаление нерва) зуба.

Раннее лечение кариеса пломбированием позволяет сохранить зуб здоровым дольше, поскольку при этом приходится препарировать (разрушать) меньшую его часть. При сильно разрушенных зубах приходится устанавливать коронку.

#### Лечение кариеса зубов в домашних условиях

Если Вы находитесь дома, у Вас болит зуб и наблюдается припухлость лица или челюсти:

- прикладывайте лед на внешнюю часть щеки (ни в коем случае нельзя прикладывать горячую грелку); примите безрецептурное болеутоляющее средство, например:
  - ацетаминофен (Тайленол или Панадол);
  - ибупрофен - Advil или Motrin, и напроксен - Aleve или Naprosyn).
- аспирин, который также снимает припухлость, но имеет некоторые противопоказания. Его нельзя принимать беременным, людям у которых кровоточат десны и лицам, которым еще не исполнилось 20 лет.

Внимательно прочитайте инструкцию по применению безрецептурных препаратов.

Немедленно обратитесь за помощью к специалисту, если острая боль не проходит на протяжении нескольких часов, и Вам не удалось устранить ее в домашних условиях.

#### Критерии оценки текущего контроля

№	Успеваемость в % и баллах	Оценка	Уровень знания студента
1.	96-100	Отлично	Полный правильный ответ на вопросы по клинике,

		«5»	диагностике и лечению ЧМТ. Подводит итоги и принимает решение. Творчески мыслит. Проявляет высокую активность, творческий подход при проведении интерактивных игр. Правильно решает ситуационные задачи и тестовые вопросы. Самостоятельно анализирует. Понимает суть вопроса. Знает, рассказывает уверенно. Имеет точное представление.
2.	91-95	Отлично «5»	Полный правильный ответ на вопросы по клинике, диагностике и лечению ЧМТ. Подводит итоги и принимает решение. Творчески мыслит. Ситуационные задачи решает правильно. Самостоятельно анализирует результаты исследований. Понимает суть вопроса. Знает, рассказывает уверенно. Имеет точное представление.
3.	86-90	Отлично «5»	Полный правильный ответ на вопросы по клинике, диагностике и лечению ЧМТ. Подводит итоги и принимает решение. Творчески мыслит. Правильно решает ситуационные задачи. Понимает суть вопроса. Знает, рассказывает уверенно. Имеет точное представление.
4.	81-85	Хорошо «4»	Правильный ответ на вопросы по клинике, диагностике и лечению ЧМТ, но есть 2-3 неточности, ошибки. Творчески мыслит. Правильно решает ситуационные задачи. Понимает суть вопроса. Знает, рассказывает уверенно. Имеет точное представление.
5.	76-80	Хорошо «4»	Правильное, но неполное освещение вопроса. Студент знает вопросы по клинике и диагностике ЧМТ, но не полностью разбирается в определении тактики лечения. Правильно решает ситуационные задачи, но обоснование ответа не полное. Понимает суть вопроса. Знает, рассказывает уверенно
6.	71-75	Хорошо «4»	Правильное, но неполное освещение вопроса. Правильно решает ситуационные задачи, но обоснование ответа неполное. Имеет 2-3 ошибки. Знает, рассказывает уверенно. Имеет точные представления.
7.	66-70	Удовлетворительно «3»	Понимает суть вопроса. Правильно решает ситуационные задачи, но не может обосновать ответ. Имеет точные представления по отдельным вопросам.
8.	61-65	Удовлетворительно «3»	Имеет не полное представление по теме. Допускает ошибки при решении ситуационных задач. Рассказывает не уверенно.
9.	55-60	Удовлетворительно «3»	Знает, рассказывает не уверенно. Имеет частичное представление.
10.	54 и ниже	Неудовлетворительно «2»	Не имеет точного представления. Не знает.

## 7- Практическое занятие

**Тема: Средний кариес. Клиническое течение острого и хронического форм среднего кариеса. Диф. диагностика**

### Технологическая карта практического занятия

Этапы работы	Преподаватель	Студент
<b>1. Этапы подготовки (10 минут)</b>	1.Контролирует чистоту аудитории; 2.Проверяет готовность студентов к занятиям; 3. Контролирует посещаемость;	Слушают

<b>2.Вступительный этап к занятиям (10 минут)</b>	1.Подготовка по теме содержания; 2. Подготовка слайдов к вступительному докладу; 3.Разработать используемую литературу для изучения предмета;	Записывают тему и слушают
<b>3. Основной этап (135 минут)</b>	1. Разделение студентов на 2 маленькие подгруппы, задает вопросы по теме; 2. Использование слайдов и мультимедий; 3. Проводит лечебные работы; 4. Объединяет все сведения по заданной теме, активно участвующих студентов поощряет и обще оценивает;	Разделяют на маленькие группы, смотрят, участвуют, слушают. Студент высказывает свое мнение дополняет и задает вопросы
<b>4.Заклучительный этап (25минут)</b>	1. Заключение. 2. Самостоятельная работа. 3. Домашнее задание.	Слушают Записывают Записывают

### **Вопросы по теме:**

1.Какие знаете виды прохождения среднего кариеса.

2.Жалобы больного со средним кариесом.

3.Объясните объективнее состояние при заболевании среднего кариеса зубов.

4. Клиническое течение острого и хронического форм среднего кариеса

5.Патологическая анатомия среднего кариеса

6. Средний кариес какими болезнями диф-диагностируется.

### **Тесты**

**Классификация кариозных полостей по Black включает**

- 1) 4 класса
- 2) 5 классов
- 3) 6 классов

**Кариозные полости на жевательной поверхности моляров, премоляров,**

**слепых ямках относятся к классу по Black**

- 1) I
- 2) II
- 3) III
- 4) IV
- 5) V
- 6) VI

**Пришеечные полости относятся к классу по Black**

- 1) I
- 2) II
- 3) III
- 4) IV
- 5) V
- 6) VI

**Кариозные полости на контактных поверхностях резцов и клыков**

**с повреждением режущего края относятся к классу по Black**

- 1) I
- 2) II
- 3) III
- 4) IV
- 5) V
- 6) VI

**Кариозные полости на контактных поверхностях моляров и премоляров относятся к классу по Black**

- 1) I
- 2) II
- 3) III
- 4) IV
- 5) V
- 6) VI

### **Кариозные полости на контактных поверхностях резцов и клыков**

без повреждения режущего края относятся к классу по Black

- 1) I
- 2) II
- 3) III
- 4) IV
- 5) V
- 6) VI

### **Кариозные полости на режущем крае фронтальных и вершинах бугров**

**боковых зубов**

- 1) I
- 2) II
- 3) III
- 4) IV
- 5) V
- 6) VI

### **Иммунные зоны зуба располагаются**

- 1) на вестибулярных поверхностях и фиссурах
- 2) на фиссурах и буграх
- 3) на буграх и вестибулярных поверхностях

### **Препарирование кариозной полости включает**

- 1) обезболивание, некрэктомию, финирирование, расширение кариозной полости
- 2) расширение кариозной полости, некрэктомию, финирирование, медикаментозную обработку
- 3) раскрытие кариозной полости, некрэктомию, формирование кариозной полости, финирирование краев эмали

### **Элементы кариозной полости**

- 1) дно
- 2) стенка
- 3) угол
- 4) край
- 5) дентин
- 6) эмаль
- 7) цемент
- 8) пульпа

### **Критерием окончательного препарирования кариозной полости является**

- 1) наличие размягченного и пигментированного дентина на дне и стенках кариозной полости
- 2) наличие светлого и плотного дентина на дне и стенках кариозной полости, окрашивающегося детектором кариеса
- 3) наличие светлого и плотного дентина на дне и стенках кариозной полости без окрашивания детектором кариеса

### **Дном кариозной полости принято считать поверхность**

- 1) вертикальную
- 2) обращенную к пульпе
- 3) горизонтальную

### **Удаление смазанного слоя проводят**

- 1) кислотами
- 2) щелочами
- 3) водой
- 4) высушиванием

### **Детекторы кариеса окрашивают**

- 1) внутренний слой кариозного дентина
- 2) наружный слой кариозного дентина

### **Протравливание эмали и дентина проводится**

- 1) для усиления бактерицидных свойств композитов
- 2) для усиления краевого прилегания
- 3) для удаления смазанного слоя

### **Временные пломбировочные материалы должны**

- 1) обеспечивать герметичное закрытие полости зуба
- 2) быть устойчивыми к истиранию
- 3) соответствовать по внешнему виду естественным зубам
- 4) легко вводиться и выводиться из полости

### **Материалы для изолирующих прокладок должны**

- 1) противостоять силе давления
- 2) повышать проницаемость дентина
- 3) предотвращать движение жидкости в дентинных канальцах и герметично их закрывать
- 4) быть температурным и химическим изолятором
- 5) разрушаться под действием десневой и дентинной жидкости

### **Материалы для лечебных прокладок должны**

- 1) оказывать противовоспалительное, противомикробное, одонтотропное действие
- 2) обеспечивать прочную герметизацию подлежащего дентина, связь с тканями зуба, прокладочным и постоянным пломбировочным материалами
- 3) раздражать пульпу зуба
- 4) разрушаться под действием десневой и дентинной жидкости

### **Классификация постоянных пломбировочных материалов**

<b>Группа</b>	<b>Представители</b>
А) цементы	1) амальгама серебряная
Б) пластмассы	2) амальгама медная
В) металлические	3) цинк-фосфатный цемент
	4) силико-фосфатный цемент
	5) силикатный цемент
	6) поликарбоксилатный цемент
	7) наполненные пластмассы
	8) ненаполненные пластмассы
	9) стеклоиономерный цемент

### **Композитный пломбировочный материал      Размер частиц**

- |                     |                |
|---------------------|----------------|
| 1) макронаполненный | а) 0,4-0,8 мкм |
| 2) микронаполненный | б) 10-45 мкм   |
| 3) мининаполненный  | в) 0,05-50 мкм |
| 4) гибридный        | г) 1-10 мкм    |

### **Основной современных композитных материалов является**

- 1) метиловый эфир метакриловой кислоты
- 2) низкомолекулярная жидкая эпоксидная смола
- 3) бисфенолглицидилметакрилат (Bis-GMA)

### **Ситуационные задачи:**

1. Больной А. 18 лет . Жалобы :6 на возникновении острых болей во приема пищи , усиливаются боли к вечеру, особенно в ночное время. Объективно:6 глубокая кариозная полость, зондирования дна полости болезненно. Во время исследования вскрыта полость зуба обнаруживается кровотокающая пульпа. Остальные зубы здоровы, слизистая бледно розового цвета.

1)Поставьте диагноз.

2) Выберите метод лечение.

2.27 летний больной А. обратился к врачу с жалобой на боли зубов верхнего левого 6-го зуба.Врачи поставили диагноз средний кариес.Для уточнения диагноза и печения нужно знать.

1) формула зубов по ВОЗу.

2) средний кариес какими болезнями диф-диагностируется.

3)Выберите правильное лечение.

### **Интерактивный метод ИСПОЛЬЗОВАНИЕ МЕТОДА «СЛАБОЕ ЗВЕНО»**

Для работы необходимо:

1. Набор вопросов по теме
2. Лист бумаги со списком группы для ведения протокола игры.
3. Секундомер.

Ход работы:

1. Игру проводит педагог и помощник из числа студентов - счетчик.
2. Счетчик на листе пишет дату, номер группы, факультет, название деловой игры и список студентов группы.
3. Преподаватель задает вопросы студентам последовательно из набора вопросов.
4. Студент должен за 5 сек. дать ответ.
5. Преподаватель словом «правильно» или «неверно» оценивает ответ, если «неверно» сам дает правильный ответ.
6. Счетчик ставит напротив фамилии студента «+» или «-», в зависимости от правильности ответа.
7. Студенты проходят таким образом 2 тура вопросов.
8. После 2-х туров вопросов игра приостанавливается и студенты, которые получили 2 минуса выбывают из игры как «слабое звено».
9. Игра продолжается по новому кругу с оставшимися студентами. Снова им предлагается один новый тур вопросов и вновь отсеиваются студенты, у которых в сумме с первыми турами получилось 2 минуса.
10. Тур за туром отбирается самый сильный участник игры, который ответил на большее число вопросов.
11. На листе против каждой фамилии преподаватель регистрирует – кто в каком туре выбыл и стал «слабым звеном».
12. Игра оценивается максимально в 0,8 баллов.  
студенты, выбывшие после первых 2-х туров ответов, получают за игру - «0» баллов,  
после 3 тура ответов - «0,2» балла,  
после 4 тура ответов - «0,4» балла,  
после 5 тура ответов - «0,6» балла  
самый сильный участник получает 0,8 балла.
13. Выставленные баллы на листе протокола учитываются при подсчете текущего итога занятия в качестве оценки за теоретическую часть.
14. В нижней свободной части журнала преподаватель делает запись о проведении деловой игры, староста ставит подпись.
15. Протокол игры сохраняется.

#### Текст

**Клиническая картина.** При среднем кариесе больные могут не предъявлять жалоб, но иногда боль возникает от воздействия механических, химических, температурных раздражителей, которые быстро проходят после устранения раздражителя. При этой форме кариозного процесса целостность эмалево-дентинного соединения нарушается, однако над полостью зуба сохраняется достаточно толстый слой не измененного дентина. При осмотре зуба обнаруживают неглубокую кариозную полость, заполненную пигментированным размягченным дентином, что определяется при зондировании. При наличии размягченного дентина в фиссуре зонд задерживается, застревает в ней. При хроническом течении кариеса зондирование выявляет плотное дно и стенки полости, широкое входное отверстие. При остротекучей форме среднего кариеса — обилие размягченного дентина на стенках и дне полости, подрытые, острые и хрупкие края. Зондирование болезненно по эмалево-дентинному соединению. Пульпа зуба реагирует на силу тока 2—6 мкА.

**Дифференциальная диагностика среднего кариеса.** Средний кариес дифференцируют с клиновидным дефектом, который локализуется у шейки зуба, имеет плотные стенки и характерную форму клина, протекает бессимптомно; с хроническим верхушечным периодонтитом, который может протекать так же бессимптомно, как и средний кариес: отсутствие болевых ощущений при зондировании по эмалево-дентинной границе, отсутствие реакции на температурные и химические раздражители. Препарирование кариозной полости при среднем кариесе болезненно, а при периодонтите нет, так как пульпа некротизирована. Пульпа зуба при среднем кариесе реагирует на ток силой 2—6 мкА, а при периодонтите — на ток силой более 100 мкА. На рентгенограмме при хроническом верхушечном периодонтите обнаруживается равномерное расширение периодонтальной щели, деструктивные изменения костной ткани в области проекции верхушки корня.

**Лечение среднего кариеса.** При среднем кариесе препарирование кариозной полости является обязательным. Лечение складывается из инструментальной обработки эмали и дентина, образующих стенки и дно кариозной полости, и ее последующего заполнения пломбой или вкладкой. Оперативное иссечение некротизированных и разрушенных в результате кариозного процесса тканей зуба состоит в удалении функционально неполноценных и инфицированных тканей зуба, неспособных к регенерации. Как и всякое вмешательство, оперативная обработка твердых тканей зубов должна проводиться безболезненно. Лечение среднего кариеса сводится к соблюдению общих принципов и этапов препарирования и пломбирования зубов.

### Критерии оценки текущего контроля

№	Успеваемость в % и баллах	Оценка	Уровень знания студента
1.	96-100	Отлично «5»	Полный правильный ответ на вопросы по клинике, диагностике и лечению ЧМТ. Подводит итоги и принимает решение. Творчески мыслит. Проявляет высокую активность, творческий подход при проведении интерактивных игр. Правильно решает ситуационные задачи и тестовые вопросы. Самостоятельно анализирует. Понимает суть вопроса. Знает, рассказывает уверенно. Имеет точное представление.
2.	91-95	Отлично «5»	Полный правильный ответ на вопросы по клинике, диагностике и лечению ЧМТ. Подводит итоги и принимает решение. Творчески мыслит. Ситуационные задачи решает правильно. Самостоятельно анализирует результаты исследований. Понимает суть вопроса. Знает, рассказывает уверенно. Имеет точное представление.
3.	86-90	Отлично «5»	Полный правильный ответ на вопросы по клинике, диагностике и лечению ЧМТ. Подводит итоги и принимает решение. Творчески мыслит. Правильно решает ситуационные задачи. Понимает суть вопроса. Знает, рассказывает уверенно. Имеет точное представление.
4.	81-85	Хорошо «4»	Правильный ответ на вопросы по клинике, диагностике и лечению ЧМТ, но есть 2-3 неточности, ошибки. Творчески мыслит. Правильно решает ситуационные задачи. Понимает суть вопроса. Знает, рассказывает уверенно. Имеет точное представление.
5.	76-80	Хорошо «4»	Правильное, но неполное освещение вопроса. Студент знает вопросы по клинике и диагностике ЧМТ, но не полностью разбирается в определении тактики лечения. Правильно решает ситуационные задачи, но обоснование ответа не полное. Понимает суть вопроса. Знает, рассказывает уверенно
6.	71-75	Хорошо «4»	Правильное, но неполное освещение вопроса. Правильно решает ситуационные задачи, но обоснование ответа неполное. Имеет 2-3 ошибки. Знает, рассказывает уверенно. Имеет точные представления.
7.	66-70	Удовлетворительно «3»	Понимает суть вопроса. Правильно решает ситуационные задачи, но не может обосновать ответ. Имеет точные представления по отдельным вопросам.
8.	61-65	Удовлетворительно «3»	Имеет не полное представление по теме. Допускает ошибки при решении ситуационных задач. Рассказывает не уверенно.
9.	55-60	Удовлетворительно «3»	Знает, рассказывает не уверенно. Имеет частичное представление.
10.	54 и ниже	Неудовлетворительно «2»	Не имеет точного представления. Не знает.

### 8- Практическое занятие

**Тема: Глубокий кариес. Клиническое течение острого и хронического форм глубокого кариеса. Диф. диагностика. Физические методы обследования (термо и электроодонто - диагностика)**

#### Технологическая карта практического занятия

Этапы работы	Преподаватель	Студент
--------------	---------------	---------

<b>1. Этапы подготовки (10 минут)</b>	1. Контролирует чистоту аудитории; 2. Проверяет готовность студентов к занятиям; 3. Контролирует посещаемость;	Слушают
<b>2. Вступительный этап к занятиям (10 минут)</b>	1. Подготовка по теме содержания; 2. Подготовка слайдов к вступительному докладу; 3. Разработать используемую литературу для изучения предмета;	Записывают тему и слушают
<b>3. Основной этап (135 минут)</b>	1. Разделение студентов на 2 маленькие подгруппы, задает вопросы по теме; 2. Использование слайдов и мультимедий; 3. Проводит лечебные работы; 4. Объединяет все сведения по заданной теме, активно участвующих студентов поощряет и обще оценивает;	Разделяют на маленькие группы, смотрят, участвуют, слушают. Студент высказывает свое мнение дополняет и задает вопросы
<b>4. Заключительный этап (25 минут)</b>	1. Заключение. 2. Самостоятельная работа. 3. Домашнее задание.	Слушают Записывают Записывают

**Вопросы по теме.:**

1. Скажите какие виды существуют по течению глубокий кариес.
2. Жалобы больного во время глубокого кариеса.
3. Напишите рецепт лекарства.
4. Расскажите о физическом осмотри.
5. Глубокий кариес какими болезнями диф-диагностируется.

**Тесты:**

**При какой форме кариеса применяется лечебная прокладка?**

- А). Поверхностный кариес;
- Б). Кариес в стадии пятна;
- В). Глубокий кариес.

**Укажите, какие пломбирочные материалы можно использовать в качестве лечебных прокладок при лечении глубокого кариеса?**

- А). Искусственный дентин;
- Б). Кальцимол;
- В). Висфат – цемент.

**Назовите пломбирочные материалы, используемые для заполнения кариозных полостей по I классу (по Блэку).**

- А). Фосфат-цемент;
- Б). Дайрект;
- В). Филтек Р-60.

**Патологический процесс твердых тканей зубов, развивающийся после их прорезывания, при котором происходят деминерализация и протеолиз с последующим образованием дефекта под воздействием внешних и внутренних факторов**

- 1) гипоплазия
- 2) эрозия
- 3) истирание
- 4) кариес
- 5) некроз
- 6) флюороз



### **Классификация кариеса, распространенная на территории РФ**

- 1) кариес эмали
- 2) кариес дентина
- 3) кариес в стадии пятна
- 4) кариес цемента
- 5) поверхностный кариес
- 6) средний кариес
- 7) приостановившийся кариес
- 8) глубокий кариес

### **Кариес резистентность – это**

- 1) устойчивость к действию кислот
- 2) устойчивость к действию щелочей
- 3) устойчивость к действию кариесогенных факторов

### **Для определения распространенности и интенсивности кариеса**

#### **нужно знать**

- 1) СРІТN
- 2) ИДЖ
- 3) РМА
- 4) КПУ
- 5) УИГ

### **Изменение химического состава эмали при кариесе в стадии пятна**

#### **сопровождается**

- 1) снижением микротвердости наружного слоя эмали больше, чем подповерхностного
- 2) снижением микротвердости наружного слоя эмали меньше, чем подповерхностного
- 3) одинаковым снижением микротвердости наружного и подповерхностного слоев

### **Наибольшим кариесогенным действием обладают**

- 1) лактобациллы
- 2) фузобактерии
- 3) Str. mutans
- 4) Str. sungvis
- 5) Str. salivaris

### **Зоны кариозного пятна**

- 1) распад и деминерализация
- 2) прозрачный и интактный дентин
- 3) тело поражения
- 4) заместительный дентин и изменения в пульпе
- 5) темная зона
- 6) прозрачная зона

### **Сохранение наружного слоя эмали обусловлено**

- 1) уменьшением содержания кальция
- 2) уменьшением содержания фтора
- 3) структурной особенностью наружного слоя эмали
- 4) процессом реминерализации

### **Методы диагностики кариеса в стадии пятна**

- 1) окрашивание и ЭОД
- 2) ЭОД и рентгенография
- 3) рентгенография и термодиагностика
- 4) термодиагностика и трансиллюминационный метод
- 5) трансиллюминационный метод и окрашивание

### **Высушенная поверхность кариозного белого пятна**

- 1) теряет блеск
- 2) меняет цвет
- 3) остается без изменений

### **Методы диагностики кариеса в стадии пятна основаны**

- 1) на стабильности эмали
- 2) на уменьшении проницаемости эмали
- 3) на увеличении проницаемости эмали
- 4) на изменении оптических свойств эмали

### **Дифференциальный диагноз кариеса в стадии пятна проводят**

- 1) с гипоплазией
- 2) с поверхностным кариесом
- 3) с эрозией
- 4) с флюорозом

### **Дифференциальный диагноз поверхностного кариеса проводят**

- 1) с гипоплазией
- 2) с эрозией твердых тканей
- 3) со средним кариесом
- 4) с клиновидным дефектом
- 5) с флюорозом

### **Дифференциальный диагноз среднего кариеса проводится**

- 1) с кариесом в стадии пятна
- 2) с клиновидным дефектом
- 3) с хроническим фиброзным периодонтитом
- 4) с хроническим фиброзным пульпитом
- 5) с глубоким кариесом

**При среднем кариесе в световом микроскопе различают зоны**

- 1)распада и деминерализации
- 2)деструкции эмали
- 3)подповерхностной деминерализации
- 4)прозрачного и интактного дентина
- 5)заместительного дентина и изменений в пульпе.

**Бессимптомное течение среднего кариеса объясняется**

- 1)некрозом пульпы
- 2)разрушением эмалево-дентинного соединения
- 3)образованием заместительного дентина

**Дифференциальный диагноз глубокого кариеса проводится**

- 1)с истиранием
- 2)с хроническим фиброзным пульпитом
- 3)со средним кариесом
- 4)с острым очаговым пульпитом
- 5)с хроническим фиброзным периодонтитом

**При кариесе пациенты жалуются на боль**

- 1)самопроизвольную
- 2)сохраняющуюся после устранения раздражителя
- 3)только при наличии раздражителя

**Лечебные прокладки, обладающие длительным одонотропным и антисептическим действием, содержат**

- 1)кортикостероиды
- 2)антибиотики
- 3)нестероидные противовоспалительные препараты
- 4)гидроокись кальция

**Пломбировочный материал, защищающий дентин, должен**

- 1)предотвращать движение жидкости в дентинных канальцах и герметично их закрывать
- 2)свободно пропускать дентинную жидкость
- 3)быть температурным и химическим изолятором
- 4)повышать проницаемость дентина

**Протравливание эмали и дентина проводится**

- 1)для усиления бактерицидных свойств композитов
- 2)для усиления краевого прилегания
- 3)для устранения смазанного слоя

**Ситуационные задачи:**

1.27 летний А. обратился к стоматологу. При проверке поставлен диагноз глубокий кариес левого нижнего третьего зуба. Нужно знать следующее для определения точности диагноза.

- 1) Глубокий кариес какими болезнями диф-диагностируется.
- 2) Жалобы больного при постоянной боли глубокого кариеса.
- 3) Каким номером отмечается зуб с классификацией ВОЗ .

**Интерактивный метод**

### Использование метода «Горячей картошки»

Преподаватель должен составить несколько вопросов. Из картонной бумаги нужно сделать мяч. Преподаватель задает вопрос и бросает горячую картошку студенту в руки, в свою очередь студент отвечает на вопрос и бросает картошку обратно преподавателю в руки. Педагог контролирует работу группы и участия в ней каждого. Общий правильный вариант записывается в тетради. Студенты, которые дали правильные варианты ответов, получают максимальный балл – 100% от рейтинга теоретической части – 0.86. Студенты занявшие второе место – 85.9% рейтинга. Занявшие третье место – 70.9% рейтинга. Не ответившие или ответившие неверно 30% рейтинга. Полученный балл учитывается при выставлении оценки за текущее занятие.

### Текст

**Глубокий кариес** – это последняя стадия и самая сложная форма [кариеса](#), при которой болезнь поражает самые глубокие слои дентина, в результате чего происходит серьезное разрушение поверхности зуба. Глубокий кариес возникает как первично (развиваясь из поверхностного и среднего кариеса), так и вторично - под пломбами, при их сколе, дефектах, при ошибках лечения, проводимого ранее.

#### Симптомы

В случае глубокого кариеса по всей поверхности дна кариозной полости при зондировании отмечается болезненность.

При попадании инородных тел, пищевых остатков на дне полости возникает острая боль, которая вскоре стихает, но не исчезает до удаления инородных тел из нее.

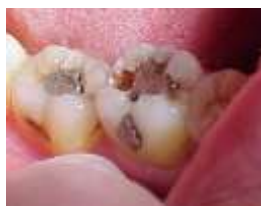Кроме того нередки болевые ощущения от температурных, химических и прочих внешних раздражителей.

Глубокий кариес ведет к большим разрушениям тканей зуба. Дефект могут скрывать оставшиеся ткани, нависающие над краями эмали. При осмотре зуба определяется небольшой дефект ткани, но после того как снимается поверхностный слой, под ним обнаруживается большая кариозная полость.

Глубокий кариес отделяет зуб от пульпы тонким слоем дентина, который часто бывает мягким и с измененным цветом.

#### Разновидности глубокого кариеса

Выделяют две формы течения глубокого кариеса:

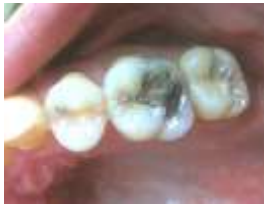

**Острый глубокий кариес**, для которого характерны кратковременные боли от холодного, горячего, от механических раздражителей, реже от химических. Эти боли могут сохраняться и после устранения раздражителя.

Для данной формы течения кариеса характерна глубокая кариозная полость с узким входом и широким основанием. На ее стенках большое количество размягченного светлого дентина, снимающегося пластинами.

**Хронический глубокий кариес**, для которого характерна кратковременная боль, возникающая от механических (при попадании пищи в полость) и температурных раздражителей.

Данная форма течения кариеса отличается наличием глубокой кариозной полости с широко раскрытыми пигментированными плотными стенками. Лишь в области дна имеется размягченный дентин.



Глубокий кариес ведет к большим разрушениям тканей зуба. Дефект могут скрывать оставшиеся ткани, нависающие над краями эмали. При осмотре зуба определяется небольшой дефект ткани, но после того как снимается поверхностный слой, под ним обнаруживается большая кариозная полость. Глубокий кариес отделяет зуб от пульпы тонким слоем дентина, который часто бывает мягким и другим цветом.

**Лечение глубокого кариеса** проводится после обезболивания, путем очищения кариозной полости зуба от размягченного дентина и последующим ее пломбированием. В особо тяжелых случаях, когда болезнь поразила ткани пульпы (нерва зуба), стоматолог может провести депульпирование (удаление мягких тканей пульпы, включая нерв зуба) зуба.

При лечении глубокого кариеса используют, помимо самого пломбировочного материала, различные антисептики, лечебные кальцийсодержащие прокладки, изолирующие фторсодержащие герметики.

Если лечение провести вовремя и квалифицированно, то даже при сильных разрушениях дентина возможно сохранение живого зуба и дальнейшая его реставрация с возвращением основных функций.

### **Глубокий кариес, особенности клинического течения, диагностики и лечения.**

А. К. Иорданишвили (Россия, Санкт-Петербург)

Кариес зуба - это патологический процесс твердых тканей зуба, сопровождаемый их деминерализацией с последующим размягчением и образованием дефекта, протекающий при участии микроорганизмов.

Говоря о классификации кариеса зубов как патологического процесса, следует различать следующие его стадии и формы:

I. По глубине поражения различают следующие формы кариозного процесса:

А) неосложненный (простой) кариес

- 1) кариозное пятно
- 2) поверхностный кариес
- 3) средний кариес
- 4) глубокий кариес

Б) осложненный кариес (пульпиты, периодонтиты)

II. По возникновению процесса различают следующие виды кариеса зубов:

- 1) первичный кариес
- 2) вторичный (рецидивный) кариес

III. По характеру клинического течения кариозного процесса выделяют:

- 1) острый кариес
- 2) хронический кариес
- 3) острейший (цветущий) кариес
- 4) остановившийся (стационарный) кариес

IV. По интенсивности течения патологического процесса:

- 1) компенсированная форма
- 2) субкомпенсированная форма
- 3) декомпенсированная форма

V. По локализации кариозной полости (по Блэку):

- 1 класс - кариес в области фиссур и естественных углублений;
- 2 класс - кариес контактных поверхностей премоляров и моляров;
- 3 класс - кариес контактных поверхностей резцов и клыков при сохранении режущих краев;
- 4 класс - кариес контактных поверхностей резцов и клыков с нарушением угла или режущего края коронки;
- 5 класс - кариес в области шеек зубов. В этнической практике наибольшие сложности связаны с диагностикой и лечением глубокого кариеса.

Это обусловлено наибольшим числом сложных задач, реализация которых необходима для достижения успешного результата лечения глубокого кариеса.

А именно, при лечении глубокого кариеса необходимо:

- обеспечить сохранение жизнеспособности пульпы зуба;
- предотвратить дальнейшее развитие и рецидивирование кариозного процесса;
- оптимизировать реминерализацию размягченного дентина и преддентина;
- активизировать одонтотропную функцию пульпы зуба с целью ускорения образования заместительного дентина.

При глубоком кариесе в большинстве случаев больные жалуются на кратковременную острую боль, возникающую в результате попадания в кариозную полость пищи. При этом боль возникает не только от химических (сладкое, кислое, соленое и др.) и температурных пищевых раздражителей, но и от механического действия пищи на истонченное дно кариозной полости. С устранением раздражителя боль сразу же исчезает и иррадиации ее не отмечается.

При объективном обследовании выявляют глубоко кариозную полость с большим количеством размягченного дентина. Зондирование дна кариозной полости болезненно, но после извлечения зонда боль быстро проходит.

Внесение в кариозную полость ватного шарика с горячей или холодной водой или смоченного эфиром сопровождается быстропроходящим болевым синдромом. Электровозбудимость пульпы не изменена или незначительно снижена до 10-15 мкА. Дифференциальная диагностика глубокого кариеса хорошо представлена в учебной литературе (М.И. Грошиков, 1980 и др.). Вместе с тем хотим отметить, что для дифференциальной диагностики глубокого кариеса и гиперемии пульпы зуба целесообразно пользоваться следующей пробой. После удаления некротизированных тканей в кариозной полости оставляют ватный шарик, смоченный 3% р-ром перекиси водорода комнатной температуры. При отсутствии гиперемии пульпы болевого синдрома обычно не возникает (А.М. Ковалевский, А.К. Иорданишвили, 1995)- Продолжительность болевого синдрома после раздражения (термического, химического, механического) пульпы зуба через дно кариозной полости при глубоком кариесе 5-10 мин, но не более 20 мин.

Необходимо подчеркнуть, что диагноз глубокого кариеса выставляется на основании данных анамнеза с учетом основных и дополнительных методов исследования: термодиагностика, электроодонтодиагностика, рентгенография и др. Отметим, что диагноз "глубокий кариес" обуславливается не столько абсолютной глубиной кариозной полости (расстоянием от поверхности зуба до дна кариозной полости), сколько расстоянием от дна кариозной полости до пульпы, что клинически определяется по интенсивности болевых ощущений. Поэтому наличие глубокой кариозной полости при незначительной болевой реакции пульпы может расцениваться как средний кариес, но только при условии, что пульпа реагирует на раздражение током силой в 2-10 мкА. Однако отсутствие болевых ощущений может быть следствием некроза пульпы, возникшего в результате проникновения инфекции через дно кариозной полости. В этом случае ответная реакция возникает на ток свыше 100 мкА [Т.Ф. Стрелюхина, В.Л. Губаревская, 1979].

Говоря о топографическом определении и патологоанатомической характеристике дентина, образующего дно кариозной полости, следует сказать, что характер изменений и последовательность зон кариозного дентина при глубоком кариесе могут быть идентичны среднему кариесу, при котором различают следующие зоны:

- 1) деструкции и распада дентина;
- 2) декальцинации и микробной инвазии;
- 3) склерозированного (прозрачного) дентина;
- 4) заместительного дентина.

Вместе с тем, при хроническом течении при глубоком кариесе дно полости может состоять только из заместительного дентина: размягченная его поверхность - зона деминерализации и микробной инвазии, глубже слой склерозированного дентина [Т.Ф. Стрелюхина, В.Л. Губаревская, 1979]. Не случайно И.Г. Лукомский (1948) рассматривал глубокий кариес в своей зональной классификации как кариес надпульпарного дентина. Именно вышеприведенными изменениями дентина обусловлена различная тактика лечебных мероприятий.

При глубоком хроническом кариесе лечение предусматривает иссечение пораженных кариозным процессом твердых тканей, формирование полости и ее пломбирование. Как и при среднем кариесе, изолирующую прокладку используют в зависимости от свойств пломбирочного материала. Лечение же глубокого острого кариеса также предусматривает удаление нависающих краев, иссечение пораженного дентина, формирование полости и ее пломбирование. Кроме того, при этом требуется медикаментозное воздействие на пульпу зуба, повышение устойчивости твердых тканей зубов, а при острейшей форме кариеса и общая патогенетическая терапия [Г.Д. Овруцкий, 1986].

Подчеркнем, что при лечении глубокого кариеса требуется максимальная осторожность при обработке дна полости, для чего рекомендуется использовать исключительно шаровидный бор и не выравнивать дно полости.

Кроме того, при препарировании кариозной полости необходимо учитывать перераспределение сил жевательного давления на ткани зуба после пломбирования. Жевательное давление, действующее на пломбу строго по оси полости, деформирует ее. Эта деформация через лечебную прокладку передается на дно полости, пульпа зуба механически раздражается, что сопровождается болью различной интенсивности [Н.А. Калинина, М.З. Штейнгарт, 1998].

Следовательно, после удаления размягченного дентина и создания параллельности стенок проводят дополнительное иссечение здоровой эмали и дентина на уровне 1,5-2 мм ниже эмалево-дентинной границы по всему периметру полости. Этот уступ позволяет снять давление со дна полости и тем самым - уменьшить побочное действие пломбы [Г.В. Большаков, 1983].

Применение раздражающих лекарственных средств для медикаментозной обработки кариозной полости (спирт, эфир) противопоказано. Выбор подкладочного материала зависит от состояния дентина на дне сформированной полости.

При плотном, умеренно болезненном дентине возможно применение традиционно только изолирующей прокладки из фосфатцемента, висфатцемента, цемента "Унифас" или водного дентина.

При резко болезненном, недостаточно плотном дентине необходима лечебная прокладка.

Говоря об историческом аспекте проблемы медикаментозного лечения глубокого кариеса, отметим, что за рубежом для лечения глубокого кариеса использовали камфорированный валидол с гуттаперчей [Bodecber, 1929],

серебряный нитрат в пасте [J.P. Losansky, 1946], пасту из окиси цинка, эвгенола и цинк-сульфата [J. Biedowa, L. Laspowska, 1959], пасту из кальций-оксида [A.O. Velsoaa, 1958], гидроокись кальция [I.J. Levin, 1959; H. Berk, 1957]; препараты серебра [H. Stones, 1948; M.W. Bride et al, 1947; K.H. Thoma, 1944]; антибиотики с фибриновой пленкой [Z. Hogakowa, 1959].

Ассортимент антисептических паст для медикаментозного лечения глубокого кариеса в нашей стране был также велик: паста из тимолола и окиси цинка на гвоздичном масле; эвгенол-тимоловая Т.Н. Альбанская (1948), Е.Я. Коссаковская (1931); Я.Л. Фридман (1936), Е.Ф. Евстифеевым (1928) рекомендовалась к использованию паста из йодоформа на спирту, причем пломбирование рекомендовалось проводить после испарения спирта.

Е.М. Гофунг (1946), И.А. Мейсахович (1943), С.Ю. Квитко (1937) и др. использовали тимол в различных сочетаниях с гвоздичным маслом, препаратами серебра, сульфаниламидами, танином и *рег се* в виде паст на основе из окиси цинка или белой глины и жиров при содержании тимолола 5-10%.

На возможность серебрения полости при глубоком кариесе указывали Л.А. Говсеев, И.Г. Лукомский (1949)- А. С. Пермут (1935) успешно применял посеребренные препараты (вата, пудра) на заведомо размягченный дентин.

Использовали также пасты: 1-2% риваноловую [Р.Б. Берензон, 1938], 5-10% стрептоцидовую [И.А. Мейсахович, 1943], 75% сульфидиновую [И.М. Старобинский, А.И. Рыбина, 1948], 75% норсульфазоловую [И.М. Старобинский, Я.И. Гутнер, 1943]. А.И. Евдокимов (1945) на несколько дней вводил в полость ватные шарики с 10% настойкой йода, Я.И. гутнер (1960) - с 20-30% раствором альбумида. Для этих же целей применяли и жидкость Хлумского: камфора кристаллическая 6,0; карболовая кислота - 3,0; спирт - 1,0 [Н.А. Козола, Е.В.Удовицкая, 1962].

Н.Л. Лукомский предложил в качестве лечебного средства при глубоком кариесе 0,7% фтористую пасту, эффективность которой впоследствии подтвердили Ф.Б. Берензон, Д.А. Миндлин, Е.В. Удовицкая. Некоторые специалисты [Н.Н. Енкин, 1954] рекомендовали применять для этих же целей ак-риловую пластмассу АКР-7, но в последующем эти рекомендации получили научное опровержение [Б.Д. Карпов, 1958; Е.Е. Яворская, А.И. Марченко, О.В. Петрова, 1960].

Однако сравнительная оценка применяемых при глубоком кариесе различных лекарственных средств была изучена недостаточно. Так, по данным И.А. Мейсаховича (1943) в отношении реми-нерализующего влияния 10% стрептоцидовой, 5% тимоловой и комбинированной (обе эти пасты поровну) паст наиболее эффективной являлась последняя - 100% эффекта, тогда как стрептоцид-доявая - 96,2%, а тимоловая - лишь 14,3%. В полостях, запломбированных без паст, И.А. Мейсахович не обнаружил уплотнения дентина.

З.М. Друц (1940) подтвердил эти данные и подчеркнул, что 1% риваноловая паста в этом смысле совершенно бездейственна. Д.А. Миндлин установил наибольшую эффективность 0,7% фтористой пасты по сравнению с микроцидовой и эвгенол-тимоловой, но указал, что в единичных наблюдениях при применении фтористой пасты кариозный процесс осложнился развитием острого пульпита.

В последние годы для лечения глубокого кариеса успешно применяют иммобилизованные ферменты (В.П. Загороднова, 1993), ионообменные смолы (Л.В. Звонникова, 1987), диметилсульфоксид (Н.И. Ершова, 1993), сорбенты (С.В. Юниченко, 1992). Исследованиями Л.П. Шмидта (1997) доказана эффективность композиции с индометацином, в том числе и при лечении обратимых форм пульпита. Г.К. Бурда (1988) обосновала методики лечения глубокого кариеса в зависимости от состояния дентина дна кариозной полости, а Р.А. Садиков (2000) разработал и внедрил в практику морфологически обоснованные дифференцированные подходы к лечению твердых тканей зубов у больных кариесом и другими основными стоматологическими заболеваниями.

Предложенный нами материал для временной фиксации несъемных зубных протезов: диклофенак 1-1,5%, трикальцийфосфат 17-20%, окись цинка 30-62%, окись кальция 20-49%, который приготавливается *ex tempore* путем замешивания на гвоздичном масле (А. Иорданишвили, А. Ковалевский, Е. Теплов, 1999), может с успехом применяться как для лечения обратимых форм пульпитов зубов, так и для медикаментозной терапии глубокого кариеса.

Для медикаментозного лечения глубокого кариеса в современной отечественной стоматологии с хорошим клиническим результатом широко применяют препараты, содержащие гидроокись кальция: кальмецин, кальцин-паста и др. [Т.А. Белова, 1970; Т.Ф. Стрелюхина, 1972, 1973 и др.]. Наиболее широкое применение нашел и используется с хорошим эффектом до сих пор кальмецин [Т.Ф. Стрелюхина, 1973].

Этот препарат, содержащий гидрат окиси кальция, обладает щелочной реакцией (рН 11-12), что обеспечивает как антимикробное действие, так и одонтотропное действие (за счет активизации щелочной фосфатазы, регулирующей процессы кальцификации и дентиногенную функцию пульпы). Применение кальмецина способствует реминерализации размягченного дентина дна кариозной полости и активизации образования заместительного дентина.

Применение кальцин-пасты или антисептических паст на жировой основе требует обязательного их покрытия слоем водного дентина с последующим использованием постоянного пломбировочного материала. Вместе с тем, некоторые специалисты считают, что вышеуказанные материалы, приготовленные на водной или жировой основе, медленно затвердевают, недостаточно прилипают к тканям зуба и пломбировочному материалу, а одновременное применение лечебной и изолирующей подкладки часто вызывает нарушение герметичности пломбирования [В.И. Яковлева и соавт., 1983; Н.А. Калинина, 2000]. Именно эти недостатки препаратов на основе гидрата окиси кальция привели к исследованию по разработке нового поколения лечебных или лечебно-изолирующих материалов.

А.В. Салова (1997) впервые провела сравнительное изучение лекарственных композиций при лечении глубокого кариеса зубов с применением метода реодентографии. Для лечения глубокого кариеса она использовала широко применяемые в стоматологической практике импортные материалы "Calcicur" (Voco),

"Dycal" (Dentsply), "Septocalcine ultra" (Septodont), а также обосновала целесообразность широкого применения отечественного материала "Изоидент" (Медполимер).

А.В. Салова установила, что при использовании "Calcicur" благоприятные результаты лечения достигнуты в 90,5% случаях, и связывает эти результаты с антимикробными и регенераторными свойствами этого лечебного подкладочного материала. При использовании "Dycal" успешным лечение оказалось лишь в 82,3% случаев, что связывалось с низкой антимикробной активностью и возможным стрессогенным воздействием этого материала на пульпу зуба. Хороший клинический результат лечения глубокого кариеса при использовании "Septocalcine ultra" был получен в 97,0% случаев.

Кроме того, А.В. Салова также установила, что в процессе лечения, при сравнительном изучении реодентограмм, при наличии кариозного процесса, характеризуемого плотным пигментированным дном, применение исследуемых ею подкладочных материалов в 99,1 % случаев приводило к нормализации функционального состояния пульпы зуба. Более выраженный лечебный эффект при этом был у "Septocalcine ultra". При наличии кариозного процесса, характеризуемого светлым неплотным дном, применение "Septocalcine ultra", "Calcicur" в 98,9% случаев приводило к нормализации микроциркуляции пульпы. Использование же "Dycal" вызывало в 15,8% случаев изменения реодентограмм, аналогичные тем, которые наблюдаются при хроническом фиброзном пульпите,

Интересно также заметить, что микробиологические исследования (метод дисков), выполненные А.В. Саловой (1997) на микрофлоре, полученной со дна глубокой кариозной полости, выявили более высокий антимикробный эффект "Septocalcine ultra", "Изоидент" и "Calcicur" по сравнению с "Dycal". Зона гемолиза, обнаруженная вокруг препарата "Dycal" на среде АГВ с 5% кровью, инфицированной взвесью стрептококка Viridans, по мнению исследователей подтвердила возможность стрессогенного воздействия этого материала на пульпу зуба.

Таким образом, А.В. Салова рекомендовала указанные материалы для широкого использования при лечении глубокого кариеса зубов при ограниченном применении "Dycal" в полостях с неплотным светлым дном, а также показала высокие антимикробные и физико-механические свойства "Изоидент" и возможность его использования в качестве лечебного и (или) изолирующего материала.

В настоящее время как в России, так и за рубежом разработаны индифферентные твердеющие материалы, способные выполнять роль лечебной и (или) изолирующей прокладки: "Изоидент" (Медполимер), "Life" (Kerr), "Стомафил" (Стомахим). Сравнительная клинико-экспериментальная оценка этих материалов при лечении глубокого кариеса впервые проведена Н.А. Калининой (2000).

В первое посещение автор проводила механическую обработку глубокой кариозной полости осторожно с использованием прибора "Diagnodent" (Kavo), который позволял установить мельчайшие трудноразличимые изменения в тканях зуба на дне глубокой кариозной полости.

Перед диагностикой требовалось очистить и высушить исследуемый зуб. Затем зонд прибора устанавливался на поверхность зуба путем прямого слегка чувствительного контакта, а сам прибор регистрировал отклонения между здоровыми и деминерализованными тканями исследуемого зуба. Эти ткани отражали флуоресцентное излучение, второе воспринималось и оценивалось прибором.

В своем исследовании Н.А. Калинина (2000) проводила диагностику очагов деминерализации на дне глубокой кариозной полости во время и после механической обработки, при угрозе вскрытия полости зуба - через 30 дней после снятия временной пломбы и лечебно-изолирующего подкладочного материала "Изоидент" Медикаментозная обработка заключалась в промывании сформированной полости 20% раствором диметилсульфоксида (ДМСО) и ее высушивании стерильными ватными шариками. Далее на дно подготовленной глубокой кариозной полости одновременно накладывали без давления штопфером подкладочный материал "Изоидент", который, однослойно и равномерно распределялся стерильным ватным шариком при толщине 1 мм. Пломбирование полости выполнялось "Charisma PPF" и "Charisma F" (Kulzer).

При угрозе вскрытия полости зуба, при болезненной или недостаточной механической обработке кариозной полости, снижении показателей ЭОМ зуба лечение глубокого кариеса осуществлялось Н.А. Калининой в два посещения. В первое - накладывали лечебно-изолирующий подкладочный материал "Изоидент" и герметично закрывали полость дентин-пастой на 30 дней. Для повязки можно также использовать временные пломбировочные материалы Provident или Cavit, которые надежны и обеспечивают герметичное краевое прилегание временной пломбы. Во время второго посещения, после удаления временной пломбы, завершали некрэктомию, оценивали состояние преддентина и пульпы зуба и завершали лечение.

По аналогичной методике использовались в исследовании лечебно-подкладочный материал "Life" и изолирующий подкладочный материал "Стомафил".

В ходе длительного клинического наблюдения (1-2 года) Н.А. Калинина установила, что терапевтический эффект при использовании "Изоидент" (в одно или в два посещения) составил 100% и достоверно отличался от такового при применении подкладочных материалов "Life" и "Стомахим", эффективность которых при лечении глубокого кариеса в одно посещение составил 90%, а в два - 87,5%, а среди осложнений отмечено в сроки от 1 до 6 мес. развитие пульпита и нарушение герметичности пломбирования.

Нам представляется, что методики А.В. Саловой (1997) и Н.А. Калининой (2000) по лечению глубокого кариеса современны и эффективны.

Подчеркнем, что при необходимости лечения глубокого кариеса в два посещения возможно в 1-е посещение использовать, как превентивный метод лечения пульпита, композицию анальгина и димедрола, которую М.Д. Жаворонкова (1996) с успехом применяла для лечения обратимых форм пульпитов. Для этого после некрэктомии размягченных тканей проводила обработку кариозной полости смесью 25% р-ра анальгина и 1 % р-ра димедрола, которую готовят ex tempore в стерильном шприце в соотношении 1:1. Затем на дно кариозной полости помещают



ватный шарик, пропитанный этой же смесью, после чего полость герметично закрывают временной пломбой (повязкой), на 2-4 суток [М.Д. Жаворонкова, 1996]. Во второе посещение на дно кариозной полости накладывают одну из лечебных прокладок, а затем, традиционно, изолирующую прокладку и постоянную пломбу.

При изучении антибактериальной активности анальгина в концентрации от 6,5 до 50% и димедрола - от 0,5 до 5% М.Д. Жаворонкова (1996) установила, что анальгин обладает антибактериальной активностью, более выраженной в отношении стрептококков и стафилококков, а димедрол - в отношении грамотрицательной микрофлоры. Сочетанное применение 25% анальгина и 1% димедрола приводило к повышению антибактериальной активности по сравнению с их изолированным использованием. К предложенной М.Д. Жаворонковой композиции оказались чувствительными 92,9% штаммов стафилококков, 83,3% - стрептококков, 70,8% - грамотрицательных микроорганизмов.

Таким образом, осуществлять лечение глубокого кариеса необходимо с применением кальмецина, лечебно-изолирующего подкладочного материала "Изоидент" (Медполимер), лечебного подкладочного материала "Life" (Кег), изолирующего подкладочного материала "Стомафил" (Стомахим) или лечебных подкладочных материалов "Calcicur" (Voco), "Septocalcine ultra" (Septodont), "Dycal" (Dentsply).

Кроме них, можно использовать готовую пасту с антимикробным и одонтотропным действием "Кальцидонт", лечебные прокладки химического отверждения на основе кальция гидроксида "Нурол", "Calcimol", "Calcicur", "Reogan", "Calcipiure", "Caixyl", "Hydrex", "Reosap" и др., а также светоотверждаемые лечебные прокладки "Calcimol LC" - содержащие гидроксид кальция и "Септокал Л.Ц." (Septocal L.C.) - с гидроксилпатитом и фтором. Применение светоотверждаемых подкладочных материалов требует исключения применения материалов, содержащих эвгенол.

В заключение отметим, что больные, получившие стоматологическую помощь по поводу глубокого кариеса, должны находиться под динамическим наблюдением врача-стоматолога для профилактики развития осложненных форм кариеса и хронических периапикальных очагов одонтогенной инфекции. При динамическом наблюдении следует выявлять наличие жалоб на боли, чувствительность зуба на температурные раздражители, а также регистрировать показатели электровозбудимости пульпы леченого зуба и состояние периапикальных тканей по данным рентгенографии.

Эффективность лечения глубокого кариеса определяется точностью диагностики, тщательным удалением размягченных твердых тканей зуба (некротомией), рациональным подбором средств медикаментозной обработки кариозной полости, лечебных и изолирующих подкладочных материалов. Существенное значение оказывает также формирование декомпрессионных дополнительных полостей, необходимых для исключения давления на пульпу зуба через тонкий слой дедентина на дне кариозной полости при жевании

#### **Критерии оценки текущего контроля**

№	Успеваемость в % и баллах	Оценка	Уровень знания студента
1.	96-100	Отлично «5»	Полный правильный ответ на вопросы по клинике, диагностике и лечению ЧМТ. Подводит итоги и принимает решение. Творчески мыслит. Проявляет высокую активность, творческий подход при проведении интерактивных игр. Правильно решает ситуационные задачи и тестовые вопросы. Самостоятельно анализирует. Понимает суть вопроса. Знает, рассказывает уверенно. Имеет точное представление.
2.	91-95	Отлично «5»	Полный правильный ответ на вопросы по клинике, диагностике и лечению ЧМТ. Подводит итоги и принимает решение. Творчески мыслит. Ситуационные задачи решает правильно. Самостоятельно анализирует результаты исследований. Понимает суть вопроса. Знает, рассказывает уверенно. Имеет точное представление.
3.	86-90	Отлично «5»	Полный правильный ответ на вопросы по клинике, диагностике и лечению ЧМТ. Подводит итоги и принимает решение. Творчески мыслит. Правильно решает ситуационные задачи. Понимает суть вопроса. Знает, рассказывает уверенно. Имеет точное представление.
4.	81-85	Хорошо «4»	Правильный ответ на вопросы по клинике, диагностике и лечению ЧМТ, но есть 2-3 неточности, ошибки. Творчески мыслит. Правильно решает ситуационные задачи. Понимает суть вопроса. Знает, рассказывает уверенно. Имеет точное представление.
5.	76-80	Хорошо «4»	Правильное, но неполное освещение вопроса. Студент знает вопросы по клинике и диагностике ЧМТ, но не

			полностью разбирается в определении тактики лечения. Правильно решает ситуационные задачи, но обоснование ответа не полное. Понимает суть вопроса. Знает, рассказывает уверенно
6.	71-75	Хорошо «4»	Правильное, но неполное освещение вопроса. Правильно решает ситуационные задачи, но обоснование ответа неполное. Имеет 2-3 ошибки. Знает, рассказывает уверенно. Имеет точные представления.
7.	66-70	Удовлетворительно «3»	Понимает суть вопроса. Правильно решает ситуационные задачи, но не может обосновать ответ. Имеет точные представления по отдельным вопросам.
8.	61-65	Удовлетворительно «3»	Имеет не полное представление по теме. Допускает ошибки при решении ситуационных задач. Рассказывает не уверенно.
9.	55-60	Удовлетворительно «3»	Знает, рассказывает не уверенно. Имеет частичное представление.
10.	54 и ниже	Неудовлетворительно «2»	Не имеет точного представления. Не знает.

### 9- Практическое занятие

Тема: **Общее лечение заболеваний кариеса. Физические методы лечения.**

#### Технологическая карта практического занятия

Этапы работы	Преподаватель	Студент
<b>1. Этапы подготовки (10 минут)</b>	1. Контролирует чистоту аудитории; 2. Проверяет готовность студентов к занятиям; 3. Контролирует посещаемость;	Слушают
<b>2. Вступительный этап к занятиям (10 минут)</b>	1. Подготовка по теме содержания; 2. Подготовка слайдов к вступительному докладу; 3. Разработать используемую литературу для изучения предмета;	Записывают тему и слушают
<b>3. Основной этап (135 минут)</b>	1. Разделение студентов на 2 маленькие подгруппы, задает вопросы по теме; 2. Использование слайдов и мультимедий; 3. Проводит лечебные работы; 4. Объединяет все сведения по заданной теме, активно участвующих студентов поощряет и обще оценивает;	Разделяют на маленькие группы, смотрят, участвуют, слушают. Студент высказывает свое мнение дополняет и задает вопросы
<b>4. Заключительный этап (25 минут)</b>	1. Заключение. 2. Самостоятельная работа. 3. Домашнее задание.	Слушают Записывают Записывают

#### Вопросы по теме:

1. Из чего состоит общее патогенетическое лечение.
2. Какие препараты применяют при общем лечении.

#### Тесты:

**Применение таблеток фторида натрия для профилактики кариеса постоянных зубов наиболее эффективно с возраста**

- 1) 2 года
- 2) 5 лет
- 3) 6 лет
- 4) 10 лет

**Таблетки фторида натрия детям рекомендуют давать**

- 1) 1 раз в неделю
- 2) каждый день
- 3) через день
- 4) 2 раза в неделю

**Содержание фторида натрия в 1 л фторированного молока составляет**

- 1) 0,5 мг
- 2) 1,0 мг
- 3) 1,5 мг
- 4) 2,5 мг

**Фторированное молоко в целях профилактики кариеса наиболее целесообразно употреблять детям в возрасте**

- 1) с 3 до 9 лет
- 2) с 3 до 12 лет
- 3) с 6 до 15 лет
- 4) с 7 до 16 лет

**Количество фторида натрия для получения 1 кг фторированной соли составляет**

- 1) 100 мг
- 2) 200 мг
- 3) 250 мг
- 4) 500 мг

**Системный характер поражения зубов наблюдается**

- 1) при местной гипоплазии эмали
- 2) при флюорозе
- 3) при кариесе в стадии пятна
- 4) при среднем кариесе

**Причиной эндемического флюороза является**

- 1) недостаток кальция в организме ребенка
- 2) инфекционное заболевание ребенка
- 3) повышенное содержание фторида в питьевой воде
- 4) недостаток фтора в организме ребенка

**Применять экзогенные методы фторидпрофилактики в очаге эндемического флюороза**

- 1) можно
- 2) периодически можно
- 3) нельзя

**Профилактикой флюороза в эндемическом очаге является**

- 1) предупреждение заболеваний матери в период беременности
- 2) замена водоисточника
- 3) гигиена полости рта
- 4) герметизация фиссур
- 5) прием фторидсодержащих таблеток

**Период активной минерализации фиссур постоянных моляров заканчивается после прорезывания зуба**

- 1) сразу
- 2) через 2-3 года
- 3) через 5-6 лет
- 4) через 10-12 лет

**Герметизацию фиссур показано проводить после прорезывания зуба**

- 1) сразу
- 2) через 2-3 года
- 3) через 4-6 лет
- 4) в течение всей жизни

**Силанты – это материалы**

- 1) для пломбирования кариозных полостей
- 2) для пломбирования корневых каналов
- 3) для герметизации фиссур
- 4) для изолирующих прокладок

**Герметизацию фиссур первых постоянных моляров рекомендуется проводить в возрасте**

- 1) 6-8 лет
- 2) 10-11 лет
- 3) 12-13 лет

**Герметизацию фиссур вторых постоянных моляров рекомендуется проводить в возрасте**

- 1) 6-8 лет
- 2) 9-10 лет
- 3) 12-13 лет

**Абсолютным противопоказанием к проведению метода герметизации фиссур является**

- 1) плохая гигиена полости рта
- 2) неполное прорезывание коронки зуба
- 3) средний или глубокий кариес
- 4) повышенное содержание фторида в питьевой воде

**При невозможности надежной изоляции зуба от слюны при проведении метода герметизации фиссур материалом выбора служит**

- 1) химиоотверждаемый герметик
- 2) светоотверждаемый герметик
- 3) стеклоиономерный цемент
- 4) компомер

**Проведение метода герметизации фиссур при поверхностном кариесе**

- 1) невозможно
- 2) возможно при применении инвазивной методики
- 3) возможно при применении неинвазивной методики

**Эффективность профилактики при использовании метода герметизации фиссур составляет**

- 1) 40%
- 2) 60%
- 3) 80%
- 4) 95-100%

**Назовите, что закрывает изолирующая прокладка при пломбировании кариозных полостей?**

- А). Стенки полости;
- Б). Всю полость;
- В). Дно и стенки полости до дентиноэмалевого соединения.

**При каком заболевании повышена проницаемость эмали?**

- А). Флюороз;
- Б). Истирание эмали;
- В). Кариес в стадии белого пятна.

**Где определяется болезненное зондирование при среднем кариесе?**

- А). По дну кариозной полости;
- Б). Дентиноэмалевому соединению;
- В). Краю эмали.

**Какое свойство эмали определяет её реминерализацию?**

- А). Микротвёрдость;
- Б). Проницаемость;
- В). Растворимость.

**В пределах каких тканей зуба локализуется кариозная полость при поверхностном кариесе?**

- А). Эмали;
- Б). Эмали и дентина.
- В). Эмали, дентина и предентина.

**С какими заболеваниями дифференцируют глубокий кариес?**

- А). Средним кариесом;
- Б). Хроническим пульпитом;

В). Флюорозом.

**Ситуационные задачи:**

1. Больной А. обратился к врачу. При осмотре определили, что у него глубокий кариес (постоянная боль) левого верхнего 6-го зуба. Что нужно знать для его лечения.

1) Каким номером отмечается зуб с классификацией ЖССТ.

2) Выберите метод лечения.

3) Укажите дополнительные методы исследования

**Интерактивный метод  
Использование метода «Ромашка»**

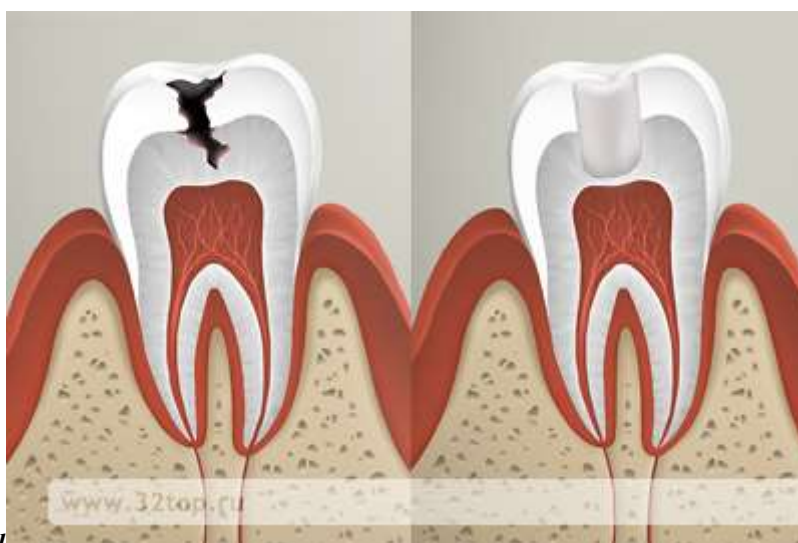Преподаватель из цветной бумаги вырезает несколько листов в виде лепестков ромашки и составляет вопросы по данной теме. Затем после опроса студента преподаватель дает возможность для дополнительной оценки выбрать листок и ответить на вопрос.

**Текст**

Лечение кариеса зубов зависит прежде всего от формы и стадии заболевания.

**Лечение кариеса зубов на начальной стадии** заключается в устранении воспалительного процесса, что дает возможность предотвратить процесс разрушения его тканей. Если своевременно обратиться к врачу, то лечение кариеса поможет избежать дальнейшего серьезного разрушения зуба.

**Лечение кариеса зубов на стадии среднего и глубокого кариеса** проводится после обезболивания и заключается в очистке канала зубов, кариозной полости («дупла») и последующим пломбированием пораженного участка зуба.



**Пломбировочные материалы**

Важнейшую роль в традиционном лечении кариеса играют зубные пломбы. По сравнению с относительно недавними временами, сегодня стоматология в области пломбирования зубов шагнула далеко вперед.

Современные композитные материалы, применяющиеся при установке пломбы, не только позволяют вернуть зубу его основные функции, но и возвращают ему внешне привлекательный вид, делая пломбу практически незаметной внешнему взгляду.

Особой популярностью в последнее время пользуются пломбы из светоотверждаемых материалов, которые твердеют практически моментально, значительно ускоряют процесс пломбирования зуба при лечении кариеса зубов.

Помимо традиционных методов лечения кариеса зубов стоматологи сегодня используют и новейшие методики и разработки.

Из последних достижений в области стоматологии стоит отметить такие методы, как лечение кариеса озоном и лечение кариеса лазером.

### *Лечение кариеса озоном*

Самый передовой на сегодняшний день способ – бесконтактное и совершенно безболезненное лечение кариеса озоном. Эта принципиально новая методика, разработанная в Германии, позволяет провести лечение абсолютно нетравматично, не используя анестезию, не прибегая к сверлению бормашиной и иногда даже не ставя пломбу.

Озоновый лечебный аппарат возобновляет структуру зуба в местах, где начинает образовываться кариес. Аппарат преобразует кислород воздуха O<sub>2</sub> в озон O<sub>3</sub>. Озон специальным одноразовым колпачком герметически фиксируется на зубе и происходит обработка.

В ткани зуба проникает озон, который в течение нескольких секунд уничтожает бактерии, грибки и вирусы, которые вызывают повреждения и в фактуре зуба, и на гладкой поверхности эмали и у самой десны. После чего озон выделяется из зуба и превращается в кислород. Затем полость обрабатывается специальным составом, укрепляющим зубные ткани. После этого о кариесе можно забыть. Даже пломба в этом случае ставится по желанию пациента.

### *Лечение кариеса лазером*

Лечение кариеса лазером - это современный способ лечения распространенной зубной болезни. В процессе работы лазером выборочно облучают зубы и мягкие ткани (пародонта).

После этой процедуры через некоторое время происходит изменение состояния пациента в лучшую сторону, исчезают такие явные признаки кариеса, как деминерализация твердой ткани зубов и повышенная чувствительность в районе шеек зубов (переход зуба в десну) и просто эмали зубов.

Явными преимуществами способа лечения кариеса лазером являются безболезненность и выборочное направленное действие лазера на поврежденные участки ткани зубов. Плюс к этому, поклонники лечения кариеса лазером отмечают, что подобная процедура не вызывает микротрещин на эмали зубов.

В настоящее время лазер применяется в стоматологии не только для лечения кариеса, но и для его диагностики. У него есть два главных преимущества перед рентгенодиагностикой. Это отсутствие излучения и оперативность использования. Лазерная диагностика кариеса - это ещё один шаг вперед в диагностике кариеса.

Что касается недостатков метода, то к ним, безусловно, относится еще пока неполная изученность влияния лазерных лучей на человеческий организм и на зубы в частности.

### **КОНСЕРВАТИВНЫЕ МЕТОДЫ ЛЕЧЕНИЯ**

В связи с успехами ранней диагностики кариеса, возникла необходимость неоперативного лечения кариеса на стадии пятна, так называемыми консервативными методами или методом реминерализации. Экспериментальные и клинические наблюдения, которые имеют сорокалетнюю историю показывают, что в определенном проценте случаев кариозные пятна при аппликации на них реминерализованных растворов бесследно исчезают. При этом происходит не восстановление структуры эмали, а реминерализация кариозного очага.

В исследованиях П.А.Леуса эффективность реминерализации в излечении кариеса зубов составила 5-6%. Значительно больший процент (до 50%) составляет приостановление кариеса, когда пятно не исчезает, но приостанавливает свое развитие. Это тоже можно считать успешным консервативным методом лечения кариеса.

Первыми разработчиками метода были американцы Wasserman и Coulourides и в 1945-48 гг. Классические опыты на добровольцах, студентах-медиках, подтверждающие возможность консервативного лечения кариеса, были проведены немецким ученым Fehr в 1968 г. Кариозные пятна, которые возникали на зубах добровольцев, удалось полностью ликвидировать полосканием полости рта раствором NaF, который, как показывают многочисленные исследования, является лучшим ремраствором. Лучшим реминерализующим раствором для лечения начальных стадий кариеса является 1-2 % раствор NaF.

Метод реминерализующей терапии предложен проф. П.А. Леусом в соавторстве с проф. Боровским в 1972 году.

### **МЕТОДИКА ПРИМЕНЕНИЯ**

Поверхности зубов, имеющие кариозные пятна, тщательно очищаются от зубного налета и высушиваются теплым воздухом. Затем на поверхность поражения накладывают ватные тампоны, смоченные в свежеприготовленном растворе NaF. Нельзя применять раствор, который был приготовлен несколько часов назад и хранился в стеклянной посуде. Не следует изолировать зубы ватными тампонами от слюны, так как при

последующем наложении тампонов, пропитанных раствором, жидкость уйдет в изолирующие тампоны. Через 1-2 мин. Пациенту удаляют тампоны и меняют на свежие. Процедуру можно повторить 2-3 раза. Общая продолжительность 5-10 мин. Не следует думать, что чем дольше проводится эта процедура, тем она эффективнее. Фтор очень быстро проникает в эмаль, однако в самые поверхностные слои, и в дальнейшем «блокирует» проникновение ионов фтора из раствора при любой длительности процедуры. Более того, фтор, проникший в кариозную эмаль, вымывается из нее в течение 12-24 часов. Поэтому такие процедуры желательно проводить ежедневно, всего до 5 сеансов. Повторять лечение можно через 3-6 мес. Признаками излечения являются: исчезновение пятна, отсутствие изменений, пигментация пятна.

Механизм действия фтора на начальном кариесе до конца не изучен. Предполагается, что фтор способствует образованию нерастворимых соединений с кальцием. Сама процедура аппликаций ремраствора является как бы пусковым механизмом процесса реминерализации, который происходит медленно вслед за лечебной процедурой вхождения компонентов слюны в частично деминерализованную эмаль. Фторлак в виде покрытий поверхности зуба можно применять для лечения начальных кариозных поражений. Рекомендуется несколько сеансов (2 – 5). Данных о преимуществе этого препарата перед растворами фторидов нет.

Герметизация фиссур: среди эффективных мер профилактики фиссурного кариеса важное место занимает герметизация фиссур. Фиссуры и углубления более подвержены кариесу, чем другие участки зуба.

При некоторых видах глубоких фиссур, во время чистки зубов, волоски зубной щетки не достигают их дна, что приводит к накоплению на этом участке микроорганизмов, остатков пищи и продуктов клеточного распада.

Целью герметизации фиссур является запечатывание фиссур (особенно боковых зубов) для исключения проникновения во внутрь фиссуры кариесогенных микроорганизмов и субстратов. При этом находящиеся внутри фиссур микроорганизмы гибнут.

Герметизация фиссур противопоказана в зубах с выраженным кариесом. Если в результате обследования обнаружены фиссуры коричневой, черной или меловато-белой окраски (застывание зонда), то этот участок шлифуют тонким или шаровидным алмазным бором малого диаметра. При отсутствии кариозного размягчения на дне фиссуры, герметизацию проводят обычным способом.

Если после шлифования фиссур диагностируют кариозные поражения, то показана расширенная герметизация. Различают профилактическую герметизацию фиссур, герметизацию с предварительным профилактическим шлифованием окрашенных участков и расширенную герметизацию. Герметики в настоящее время делят на герметики химического и светового отверждения. Герметики могут быть прозрачными, полупрозрачными или opakовыми (содержать пигменты). Современные композиционные материалы для герметизации фиссур содержат соединения фтора.

В качестве герметиков применяют также стеклоиономерные цементы. Из-за низкой прочности герметики непригодны для использования в качестве пломбировочного материала.

Техника герметизации.

- .. проводят механическую очистку зубов профилактическими пастами без содержания фтора
- .. затем зубы тщательно ополаскивают водой
- .. накладывают коффердам
- .. фиссуры промывают 5% раствором гипохлорида натрия и 2% раствором хлоргексидина
- .. после высушивания поверхность эмали обрабатывают 37% раствором фосфорной кислоты, смывают, высушивают
- .. тонкой канюлей наносят герметик и полимеризуют
- .. контроль окклюзии

Восстановительное атравматическое лечение.

Восстановительное атравматическое лечение (ВАЛ) – Atravmatic restorative treatment (АРТ) предусматривает пломбирование полостей преимущественно первого класса без использования бормашины, хотя при ее наличии препарирование не противопоказано. Методика разработана профессором Тасо Pilot (Нидерланды, 1994): кариозную полость очищают экскаватором и эмалевым ножом (при его наличии), высушивают и пломбируют

СИЦ «Фуджи VX».

АРТ-методика рекомендована ВОЗ в 1994 году для оказания стоматологической помощи жителям бедных регионов, беженцам; лицам, испытывающим страх перед бормашиной, умственно отсталым людям, с тяжелой общесоматической патологией.

Метод глубокого фторирования. Этот метод разработан профессором А. Кнаппвост и позволяет получить кристаллы особо высокой дисперсности, которые соразмерны порам, образующимся в эмали. Фирма «Humanchemie» производит «эмаль-герметирующий ликвид» (тифенфлюорид) и «дентин-герметирующий ликвид». Дентин-герметирующий ликвид обладает более выраженными бактерицидными свойствами благодаря повышенному содержанию в нем ионов меди, его рекомендуют использовать при обработке глубоких фиссур, кариозных полостей, и культы зуба, при реставрациях с целью профилактики вторичного кариеса. Для профилактики кариеса и усиления реминерализации эмали следует применять эмаль-герметирующий ликвид, состоящий из двух жидкостей. В результате взаимодействия этих последовательно наносимых на эмаль жидкостей, воронки эмали заполняются кристалликами фтористого кальция, фтористого магния, фтористой меди и гелем кремниевой кислоты. Величина микрокристаллов составляет около 50 ангстрем, они остаются в порах в течении нескольких месяцев (от 6 месяцев до 2 лет) и постоянно выделяют ионы фтора, обеспечивающие сильную реминерализацию.

Растворимость кристаллов обратно пропорциональна их величине, кристаллы фторидов, образующиеся при глубоком фторировании, имеют в десятки раз меньшую величину, чем кристаллы фтористого кальция, возникающие при взаимодействии фтористого натрия с апатитом.

При глубоком фторировании, благодаря высокой растворимости микрокристаллов, на поверхности зуба создаются высокие локальные концентрации ионов фтора 100 мг/ л. Поскольку скорость реминерализации пропорциональна квадрату концентрации ионов фтора, то глубокое фторирование приводит к увеличению скорости реминерализации в сто раз большему, чем другие фтористые соли.

#### **СИСТЕМНОЕ НАЗНАЧЕНИЕ ПРЕПАРАТОВ**

Мы не рекомендуем системное назначение препаратов Са, F, витаминов и др. при лечении начальных стадий кариеса у взрослых. Это связано с тем, что кариес – локальный процесс, зависящий от конкретных локальных кариесогенных факторов, которые не устраняются при приеме каких-либо препаратов внутрь, за исключением антибиотиков и противокариозных вакцин (в эксперименте на животных). Концентрация кальция, фтора и др. в слюне не меняется. Поэтому трудно предположить, что кариес можно излечить путем системного назначения этих препаратов, хотя такие исследования публикуются.

Кариозная полость пломбируется после тщательного препарирования пломбирочными материалами.

Пломба – пластичный твердеющий материал, которым заполняют образовавшуюся в зубе полость с целью восстановления его анатомической формы и функции.

С внедрением в практику современных пломбирочных материалов термин пломба стал вытесняться термином реставрация.

Реставрация предусматривает не только устранение дефекта, но и восстановление формы зуба, формирование жевательной поверхности, режущего края, создание окклюзионных поверхностей, контактов, улучшение формы и цвета естественных зубов.

При многочисленных восстановительных мероприятиях рекомендуется применение коффердама (обеспечение абсолютной сухости). В 1864 году коффердам впервые применил в стоматологии С.К. Барнум. Инструментарий состоит из прокладки (коффердама), дырокола, набора зажимов, шаблона с отверстиями, зажимодержателями, натяжной рамки. (слайд)

Коффердам поставляется в виде готовых изделий или рулонами четырех цветов (бежевого, коричневого, зеленого, голубого) и пяти видов толщины (тонкий, средний, прочный, очень прочный и особо прочный). При подборе коффердама используют шаблоны с отверстиями, на которых обозначены зубные ряды верхних и нижних челюстей. Накладывая коффердам на шаблон, отмечают расположение зубов, для которых необходимо вырезать отверстие на прокладке. С этой целью используют готовые штампы, с помощью которых на прокладку наносят отпечатки зубов верхней и нижней челюстей. Затем дыроколом пробивают отверстие соответствующей величины. Дыроколы имеют барабан с пятью разными отверстиями. Наибольшее по величине отверстие соответствует молярам, премолярам, меньшее – клыкам, верхним и нижним резцам. Для закрепления коффердама предлагается несколько вариантов зажимов. Окончательное расположение выбранного зажима проверяют на зубе. При примерке зажим рекомендуется закрепить зубной нитью, предотвращая заглатывание его пациентом, в случае соскакивания с зажимодержателя. Используют несколько способов накладывания коффердама.



Препарирование полости должно быть максимально щадящим по отношению к здоровым тканям и одновременно пломба должна удерживаться в зубе длительное время, быть безвредной для маргинального периодонта, пульпы и организма в целом.

Блэк разделил кариозные полости на 5 классов и, препарируя полость, необходимо соблюдать правила препарирования установленные этим автором. (Слайд).

I класс – полости в области фиссур, естественных углублениях зубов (малых и больших коренных зубов, резцов).

II класс – полости на апроксимальных поверхностях моляров и премоляров.

III класс – полости на апроксимальных поверхностях резцов и клыков при сохранении режущего края.

IV класс - полости на апроксимальных поверхностях резцов и клыков с нарушением режущего края.

V класс – полости на щечных и язычных гладких поверхностях, расположенные в основном в придесневой части коронки зуба.

VI класс - полости на режущем крае передних и буграх боковых зубов.

Этот класс Блэк не описывал, и он был предложен позже. Однако большинство авторов вводят его в классификацию Блэка.

В зависимости от распространенности поражения, различают полости простые, сочетанные и сложные.

К простым полостям относятся те, которые затрагивают одну поверхность. При сочетанной полости поражено две поверхности, а сложные полости захватывают три и более поверхности зуба.

Этапы препарирования при кариозном поражении были детально разработаны Блэком и принципиально сохранились до настоящего времени: раскрытие кариозной полости - первый этап препарирования – состоит в удалении нависающих краев эмали.

Для иссечения нависающей эмали обычно пользуются шаровидным или фиссурным бором с алмазным покрытием, размер которого определяется величиной кариозной полости.

При препарировании кариозной полости II класса, расположенной на контактной поверхности коренных зубов, доступ создается с жевательной поверхности.

Перед пломбированием полости второго и четвертого класса необходимо установить матричную систему. К сожалению, не существует матричной системы, которая на 100% смогла бы решить проблему контактного пункта. Чем больше матричных систем имеется в вашем распоряжении, тем лучше. Обязательным условием качественного пломбирования полостей второго и пятого класса является пришеечная адаптация матрицы с помощью межзубного клина.

При работе с полостью III класса, расположенной на контактной поверхности резца или клыка, раскрытие полости производится с язычной поверхности.

Расширение кариозной полости фактически служит продолжением первого этапа. При этом предусматривается удаление размягченного и пигментированного дентина, что по терминологии Блэка получило название «некрэктомия».

Этап некрэктомии необходимо проводить твердосплавными борами из нержавеющей стали: при среднем кариесе – с помощью турбинного бора, при глубокой кариозной полости – с помощью микромотора.

Для контроля некрэктомии рекомендуется использовать специальные детекторы. Детекторами являются специальные растворы синего или красного цвета, содержащие 1% раствора пропиленгликоля, 0,5 % раствора фуксина, либо 0,5 % раствора метиленового синего.

Методика работы с детекторами следующая:

- “ кариозную полость промывают и высушивают
- “ наносят 1-2 капли кариес детектора и аккуратно распределяют по поверхности полости на 5 секунд
- “ промывают сильной струей воды

- .. розовое прокрашивание участков дентина свидетельствует о неполной некрэктомии
- .. после повторной обработки дна полости бором процедуру прокрашивания можно повторить
- .. в случае хронического кариеса прокрашенный дентин должен быть полностью удален
- .. в случае «острого» и «подострого» течения кариеса на дне полости можно оставить слегка прокрашенный слой дентина (с обязательным применением кальцийсодержащих препаратов).

Формирование полости – это завершающий этап препарирования, в ходе которого полости предается форма, обеспечивающая оптимальные условия для фиксации пломбы. После чего полость необходимо финирировать для того, чтобы получить край, к которому материал пломбы прилегает под углом  $90^{\circ}$ . По окончании препарирования водяной струей удаляют остатки крови, дентина и эмали. Полость дополнительно очищают с помощью ватного тампона, смоченного раствором хлоргексидина 0,2% или  $H_2O_2$  (3%). Затем полость высушивают.

После препарирования твердых тканей зуба на дентине образуется смазанный слой, состоящий из остатков клеток и твердых тканей, бактерий, дентинной жидкости. Толщина этого слоя составляет 1,5 микрометра и его нельзя удалить водяной струей. Однако опыт многочисленных методик пломбирования показывает, что слой нецелесообразно удалять, так как защищает от проникновения мономеров композитов или ртути амальгамных пломб. Применяя современные методы лечения смазанный слой частично или полностью удаляют, или видоизменяют. Наложение лечебной прокладки – не обязательный этап. В настоящее время отношение к лечебной прокладке из гидроксида кальция изменилось. При кариесе, в том числе и глубоком, если есть уверенность в диагнозе, лечебную прокладку не применяют. Е. Иоффе указывает, что любая прокладка, включая и прокладку из иономерного цемента, ослабляет реставрацию. Но, по его мнению, наиболее оптимальной техникой является использование адгезива с образованием гибридного слоя. Для этого протравливают всю поверхность и наносят только адгезив, даже при тонком слое дентина, с последующим послойным восстановлением зуба.

Другие авторы рекомендуют применение лечебных кальцийсодержащих прокладочных материалов с целью:

- .. лечебного противовоспалительного воздействия на микрофлору
- .. декальцинация деминерализованного дентина
- .. образование вторичного дентина

Показания к применению кальцийсодержащих препаратов следующие:

- .. острый и подострый кариозный процесс (при хроническом глубоком кариесе лечебный эффект не будет иметь действия через склерозированный дентин)
- .. хронический фиброзный пульпит
- .. случайно поверхностно вскрытый рог пульпы в процессе обработки кариозной полости

Существует две методики лечения глубокого кариеса:

- .. отсроченная, двухэтапная
- .. одноэтапная

Используют различные варианты лечебных прокладочных материалов, многие авторы предпочитают кальцийсодержащие:

- .. химического отверждения
- .. светового отверждения

Химически отверждаемые делятся на однокомпонентные (не твердеющие) и двухкомпонентные (твердеющие).

Светоотверждаемые бывают однокомпонентными.

Однокомпонентные материалы представляют собой гидроксид кальция на водной основе. Они не твердеют, могут растворяться под действием дентинной жидкости, не прочные, не обладают адгезией:

Calcicur – Voco

Calcipulp – Septodont

Calasept<sup>+</sup> - Nordiska dental

Кальрадент – Радуга Р

Кальцесил – Владмива

Двухкомпонентные материалы состоят из двух паст (базовой и каталитической). Одна содержит гидроокись кальция, оксид цинка и соли цинка в этилендиолсульфамиде. Другая паста содержит сульфат кальция, диоксид титана, вольфрамвокислый кальций в дисалицилатном эфире. Эти пасты легки в применении, быстро отверждаются, отрицательные свойства – могут растворяться в кислой среде, обладают слабой адгезией:

Calcimol- Voco

Dycal – Dentsply

Life – Kerr

Alcaliner – 3M Espe

Светоотверждаемые кальцийсодержащие препараты являются одновременно и изолирующими лечебными прокладками, удобны в использовании, обладают большой прочностью, эластичность:

Calcimol LC – Voco

Двухэтапное лечение

Лечебные прокладки наносят точно на участок с деминерализованным дентином, сверху закрывают ватным тампоном и временным пломбирочным материалом (не менее 1 месяца). Второе посещение используют на дне полости СИЦ, либо внесение адгезивной системы.

Одноэтапное лечение глубокого кариеса рекомендуется исключительно редко:

- .. когда при плотном склерозированном дне прокрашивается минимальная область дентина на дне полости
- .. отсутствие возможности у пациента повторного посещения.

Методика одноэтапного применения кальцийсодержащих препаратов следующая:

- .. препарирование
- .. некрэктомия
- .. медобработка (хлоргексидин)
- .. внесение минимального количества кальцийсодержащей прокладки в область проекции пульпы
- .. изолирующая прокладка
- .. восстановление полостей композитом

После удаления кариозных тканей и препарирования полости образуется раневая поверхность, которую необходимо покрыть соответствующей повязкой. Повязку, наложенную на дентинную поверхность, называют прокладкой.

Прокладка должна:

- ü защищать пульпу от химического, термического и бактериального воздействия;
- ü покрывать все стенки полости, направленные к пульпе;
- ü быть биосовместимой;

- ü быть прочной в зоне жевательной части;
- ü быть малорастворимой в среде полости рта;
- ü в случае применения материалов, повышающих адгезию, быть кислотостойкой и не содержать эвгенола.

Материалы для прокладок делятся на лаки, лайнеры и цементы.

Лаки – это смолы, растворенные в органическом растворителе. После нанесения лака растворитель улетучивается и снова образуется смола.

Лайнеры – содержат лечебные добавки, такие как гидроокись Са, оксид цинка.

Лаки и лайнеры временно ослабляют дентин, растворяются в слюне, поэтому их применяют только для плоских полостей и для небольших раневых поверхностей дентина.

Необходимо помнить, что растворители лаков и лайнеров не обладают биосовместимостью с пульпой (например, Cavity – Liner, Copalote).

Из цементов, используемых для прокладок, наиболее интересны СИЦ.

Положительные св-ва СИЦ:

- ü высокая адгезия к тканям зуба и композитам (за счет ионообменных процессов и небольшого увеличения объема СИЦ);
- ü биологическая совместимость с тканями зуба;
- ü низкий РН;
- ü выделение ионов F;
- ü коэффициент термического расширения соответствует тканям зуба;
- ü эластичность;
- ü стабильность.

Отрицательные св-ва СИЦ:

- ü низкая износостойкость;
- ü хрупкость;
- ü меньшая эстетичность в сравнении с композитами;
- ü СИЦ не любит абразивов во время чистки зубов;
- ü высокая чувствительность к влаге на начальной стадии отверждения.

Показания к применению СИЦ:

- ü в качестве прокладки;
- ü для временного пломбирования постоянных зубов;
- ü для восстановления эмали и дентина в полостях 3 и 5 кл. по Блэку;
- ü для лечения кариеса цемента;
- ü для лечения некариозных поражений;
- ü для герметизации фиссур, борозд, трещин;

- ü для замещения дентина в «Сэндвич – технике»;
- ü для реконструкции культи зуба перед протезированием;
- ü для фиксации зубных протезов;
- ü в «туннельной» технике при лечении кариеса;
- ü для пломбировки корневых каналов.

При работе с СИЦ необходимо строго следовать инструкции фирмы-изготовителя.

Для пломбирования кариозных полостей при кариесе эмали и дентина используются различные пломбировочные материалы, и выбор пломбировочного материала обусловлен локализацией полости:

1. Цементы.
2. Амальгамы.
3. Химико- и светоотверждающие композиционные материалы.
4. Компомеры.
5. Ормомеры (органическая модифицированная керамика).

Сейчас мы рассмотрим пломбирование с использованием композиционных материалов или этапы реставрации.

Пломбирование с использованием композита коренным образом отличается от общепринятых методик, применяемых при использовании амальгамы и цемента.

Последовательность этапов реставрации зависит от выбранного метода.

1. Изоляция операционного поля, т.е. будет врач накладывать коффердам или ограничиться ретракционными нитями и ватными валиками.

Если врач работает без коффердама, а в России и у нас - это скорее правило, нежели исключение, тогда первым этапом удаляют зубной налет. Эту процедуру проводят резиновыми чашечками с использованием специальных паст, не содержащих фтор и масло. Очистив зуб от налета, приступаем к процедуре определения цвета композита. Цвет композита легче определить в кабинете, где весь дизайн выполнен в пастельных тонах. Лучше считается время с 10.00-12.00 в ясную солнечную погоду. В подборе цвета материала должны принимать участие 3 человека: пациент, врач и ассистент стоматолога. Зубы пациента в процессе определения цвета должны все время увлажняться, т.к. при высушивании эмаль становится светлее.

При подборе цвета мы даем расцветку Vita и зеркало пациенту, и он в течении 5 минут выбирает себе цвет, а затем подключаемся мы с ассистентом. Следует помнить, что стандартная расцветка Vita отвечает только на 80% требованиям эстетической реставрации. Теперь можно приступать к обезболиванию. Используем, как правило, местную анестезию: препараты выбираем с учетом сопутствующей патологии и принадлежности зуба. Чаще используем Ultracain DS forte, Ultracain DS (Hoechst) или Septonest 1:100000, 1:200000 (Septodont). Если врач работает с коффердамом последовательность данных этапов будут следующие:

- .. обезболивание
- .. наложение коффердама
- .. удаление налета
- .. определение цвета композита

Следующий этап, как и в первом, так и во втором случае – препарирование твердых тканей зубов.

Препарирование кариозных полостей под композиционные материалы имеют свои особенности, которые за последние годы претерпели некоторые изменения. Экспериментально было доказано, что срезав призмы по краю эмали под углом 40-42° (создав скос, фальц), затем обработав эту поверхность кислотой, удалив тем самым органический матрикс из межпризменных пространств, мы создаем условия для затекания в межпризменные пространства адгезивной системы, образуя своеобразные микросцепления между зубом и композитом, опосредованно из через адгезивную систему удивительно, но факт затекая в межпризменные пространства,

адгезивная система, как бы охватывая каждую эмалевую призму, увеличивая площадь сцепления до 1000 – кратного размера.

(Слайд)

Более того, в настоящее время, постулат, относящийся к созданию скоса по краю эмали, сохранился только для фронтальных зубов, в области жевательных зубов при препарировании кариозных полостей скоса делать не нужно.

Заканчивать препарирование кариозных полостей следует финирными борами, об этом я говорила раньше.

Следующий этап – кислотное протравливание. В начале нам предлагалось протравливать только эмаль, не нанося кислоты на дентин. Наконец, появились материалы и технологии, когда кислоту (кондиционер) наносят одновременно на эмаль и дентин на 5 секунд, а затем смывают водой. Ниже мы рассмотрим подробнее методику тотального протравливания.

Критерием того, что эмаль действительно протравлена полноценно, служит появление белой (матовой) полосы после смывания кислоты и высушивания эмали.

Кислотное протравливание проводят 35-37% фосфорной кислоты.

После протравливания вследствие разной степени растворимости эмалевых призм и межпризменного вещества образуется микроудерживающий рельеф.

Рассмотрим методику нанесения кислоты на твердые ткани зубов.

Если в инструкции написано, что эмаль необходимо протравливать 30 сек., поступаем следующим образом:

1. Наносим кислоту на эмаль из шприца с игольчатой насадкой.
2. Через 15 сек. наносим кислоту на дентин и выжидаем еще 15 сек, а затем смываем кислоту сначала несильной струей воды при работающих пылесосом и слюноотсосах, убедившись, что вся кислота утилизирована, начинаем обработку кариозной полости аэрозолем, т.е. смесью воды и воздуха в течении 30 сек. В противном случае кислота может быть распылена по всей слизистой оболочке полости рта (при отсутствии коффердама), что чревато серьезными последствиями.

Совершенно недопустимо для удаления кислоты использовать метод полоскания полости рта из стакана. Уже с первой порцией воды белки слюны, смешавшись с водой, закроют протравленные ниши в межпризменном пространстве, и никакого микросцепления между композитом и эмалью не произойдет.

Смыв кислоту, начинаем сушить кариозную полость. Мы должны высушить эмаль и оставить увлажненным дентин – не пересушить дентин. Иначе может возникнуть послеоперационная боль. При пересушивании дентина мы берем чистый аппликатор, смачиваем в дистиллированной воде, слегка промокаем чистую бумажную салфетку для удаления избытка воды и осторожно губочкой на аппликаторе смачиваем дентин. Смоченный дентин как бы заблестит. Теперь можем приступить к следующему этапу, нанесению адгезивной системы.

Адгезивная система состоит из праймера и адгезива. Открывшиеся после протравливания коллагеновые волокна и дентинные трубочки взаимодействуют с праймером. Он является дентинным герметиком. Праймер просачивается через обнаженные коллагеновые волокна и образует после затвердевания гибридный слой между композитом и поверхностью дентина. Праймер герметизирует дентин, выполняя тем самым роль изолирующей прокладки и защищает пульпу зуба от температурных раздражителей и токсического воздействия остаточного мономера в композите. Праймер вносят аппликатором или кисточкой на протравленный дентин и в течении 30 сек. мягкими мазками в него втирают, затем слегка обдувают, но не высушивают. Следующий этап – внесение второго компонента адгезивной системы, который так и называется адгезив. Адгезив вносят новым аппликатором. Слегка раздувают несильной струей воздуха, засвечивают 10-30 сек.

На смену двухкомпонентным пришли однокомпонентные системы, когда в одном флаконе находятся и праймер и адгезив. Такие дентинные адгезивы стали вводить соединения фтора. Представителем такого адгезива является Optibond solo+ фирмы Kerr.

Методика нанесения одношаговой адгезивной системы:

- v на аппликатор наносят адгезивную систему
- v 30 сек. легкими мазками втирают адгезив в увлажненный дентин

- v воздухом слегка раздувают
- v полимеризуют в течении 20-30 сек.

Внесение композита в кариозную полость.

В целях максимального предотвращения неизбежной усадки композита при полимеризации, следует использовать только технологию с поэтапной полимеризацией материала слоями. Глубоких полостях их количество может доходить до 5 – 7 слоев.

Особое внимание уделяется внесению первого слоя, так называемого адаптационного слоя. Он не должен быть толще 1 мм. Очень важным моментом, особенно для первого слоя является его полимеризация через стенку эмали, то есть снаружи. Дело в том, что при полимеризации композит как бы тянется к источнику света, а при полимеризации через стенку зуба, мы притягиваем его к зубу. Слайд.

Чем больше слоев композита, тем меньше полимеризационная усадка.

Следующее правило. Последний слой композита вносят с небольшим избытком, который впоследствии шлифуют. Дело в том, что в момент полимеризации композит контактирует с воздухом, образует на своей поверхности дисперсионный слой, его еще называют слоем ингибированный кислородом. Толщина его равна 10-115 микронам, он позволяет последующим слоям композита соединяться между собой без использования адгезива, поэтому его нельзя повреждать во время реставрации. Если мы случайно нарушили целостность этого слоя или загрязнили (попала ротовая жидкость) его необходимо воссоздать.

Для этой цели следует:

1. Обработать в течении 15 сек. поверхность композита кондиционером.
  - v смыть протравку,
  - v посушить поверхность композита,
  - v нанести аппликатором адгезив,
  - v воздухом слегка раздуть адгезив
  - v полимеризовать адгезив в течении 20-30 сек.

В то же время слой композита, ингибированный кислородом, не является полноценным, и если его оставить после полимеризации последнего слоя, то он до того, как сотрется – во время приема пищи успеет впитать в себя пищевые красители, которые негативным образом скажутся на эстетике реставрации. Поэтому любую реставрацию надо заканчивать шлифованием и полированием.

Ошибки при лечении кариеса.

Ошибки и осложнения возникающие во время и после лечения кариеса довольно многочисленны и, к сожалению, встречаются часто.

1. В большинстве случаев лечение сводится к препарированию кариозной полости без учета гигиенического состояния полости рта, характера и режима питания. У всех пациентов должен быть определен ИГ и проведен контроль качества чистки зубов, даны рекомендации по режиму питания. Не соблюдение этого правила приводит к низкой эффективности лечения.
2. Диагностические ошибки происходят в следствие недостаточного выяснения жалоб и объективной оценки состояния пульпы.

1.1 При жалобах на боли от раздражителей ставится диагноз глубокого кариеса без учета их продолжительности и давности возникновения. Наложение пломбы даже с лечебной прокладкой приводит к появлению острой боли. Иногда появляются ноющие длительные боли от раздражителей, что характерно для хронического пульпита. Диагноз пульпит может быть подтвержден ЭОД.

2.2 При отсутствии жалоб на боли и наличие полости «средних» размеров с размягченным дентином, как правило, ставится диагноз среднего кариеса. Однако и при некрозе пульпы жалобы отсутствуют, а зондирование безболезненно. Решающими критериями должны быть ЭОД, рентгенография, препарирование без

обезболивания. После пломбирования зуба с некрозом пульпы появляются постоянные боли, боли при накусывании, болезненность при пальпации и перкуссии.

3. Случайное вскрытие полости зуба во время препарирования. Происходит это часто в результате недостаточного расширения кариозной полости и плохого знания толщины стенок зуба. Причиной может быть также использование турбины для препарирования дна глубокой кариозной полости. Удалении поврежденного дентина рекомендуется проводить экскаватором или шаровидным бором большого размера с использованием машинного наконечника. Лечение сводится к удалению пульпы (при наличии обильной кровоточивости) или ее сохранению.

4. Очаговое препарирование (неполное иссечение измененных тканей) при фиссурном кариесе, которая сопровождается поражением фиссуры или появлением вторичного кариеса. Лечение сводится к иссечению тканей фиссур и ранней наложенной пломбой с последующим пломбированием.

5. Неполное удаление измененного дентина во время препарирования кариозной полости. Размягченный дентин иногда остается на дне кариозной полости из-за боязни врача вскрыть полость зуба, но часто это происходит и при недостаточном раскрытии кариозной полости. Клинически это проявляется появлением рядом с пломбой при нормальном краевом ее прилегании, измененного в цвете участка, который увеличивается в размере. Лечение сводится к удалению пломбы, нависающего края эмали, измененного дентина с последующим пломбированием.

6. Повреждение эмали соседнего зуба (медиальной, дистальной поверхности при вскрытии полости II класса). Указанная ошибка – следствие того, что препарирование начато с межзубного промежутка, а не с жевательной поверхности. Рекомендуется провести пломбирование с восстановлением контактного пункта.

7. Скол эмали может происходить, если эмаль не имеет достаточно дентинной основы. При сколе в пределах эмали дефект может быть восстановлен текучим композитом. Если же скол достигает дентина, то производят препарирование с удалением ранее наложенной пломбы с последующим полным ее восстановлением.

8. Вторичный кариес – возникновение кариозного поражения рядом с ранее наложенной пломбой. Это может быть следствием недостаточного препарирования или некачественного пломбирования. В большинстве случаев необходимо полностью убирать ранее наложенную пломбу и восстанавливать реставрацию (пломбу).

9. Отсутствие контактного пункта. Обычно пациент жалуется на попадание и задерживание пищи между зубами, болезненность, кровоточивость. При осмотре выявляется щелевидный межзубной промежуток, скопление пищи между зубами. Кровоточивость и воспаление десневого сосочка. Лечение сводится к удалению ранее наложенной пломбы и пломбированию с использованием контурной матрицы, что обеспечивает создание контактного пункта на уровне экватора.

10. Нависающий край пломбы. Это ошибка часто встречается при неправильном наложении матрицы, если клин не плотно прижимает ее к поверхности зуба или вообще не используется для фиксации матрицы.

11. Выпадение пломбы сразу или через некоторое время после ее наложения. Это может быть следствием ряда факторов: нарушение принципов препарирования, неправильного выбора пломбировочного материала, нарушение технологии пломбирования. Одна из наиболее вероятных причин – недостаточное высушивание или неполная полимеризация материала.

12. Болевые ощущения после пломбирования могут возникать по ряду причин. В первую очередь, это может быть следствием препарирования без водяного охлаждения. Болевые ощущения возможны также в случае положения изолирующей прокладки из СИЦ и пломбирования в тот же день композитом. Это объясняется различным сроком полимеризации СИЦ (в течении 24 часов) и композита.

13. Некроз пульпы после пломбирования. В настоящее время практически не применяются пломбировочные материалы (эвикрол, консайз), которые оказывают раздражающее действие на пульпу. Кроме того некроз пульпы возможен вследствие препарирования полости без охлаждения.

14. Избыточное выведение композита в десневой желобок сопровождается возникновением воспаления – гиперемией и кровоточивостью. Кроме того, это служит одной из причин частичного или полного выпадения пломбы.

15. Стабильность цвета зуба после реставрации (пломбирования). Выпускаемые в настоящее время композиты практически не изменяют цвета. Поэтому изменение цвета реставрации свидетельствует об ошибках при пломбировании. Это связано в первую очередь:

1. С неправильным выбором цветовой гаммы пломбировочного материала или неиспользованием опака.



2. Может быть выделение контуров запломбированной полости. Это происходит при отсутствии скоса эмали, что не обеспечивает постепенного перехода цвета зуба в цвет реставрации.

16. Пломбирование премоляров и моляров без формирования бугров и фиссур жевательной поверхности. Следствием этого может быть изменение прикуса. В этом случае рекомендуется проводить новую реставрацию.

#### Критерии оценки текущего контроля

№	Успеваемость в % и баллах	Оценка	Уровень знания студента
1.	96-100	Отлично «5»	Полный правильный ответ на вопросы по клинике, диагностике и лечению ЧМТ. Подводит итоги и принимает решение. Творчески мыслит. Проявляет высокую активность, творческий подход при проведении интерактивных игр. Правильно решает ситуационные задачи и тестовые вопросы. Самостоятельно анализирует. Понимает суть вопроса. Знает, рассказывает уверенно. Имеет точное представление.
2.	91-95	Отлично «5»	Полный правильный ответ на вопросы по клинике, диагностике и лечению ЧМТ. Подводит итоги и принимает решение. Творчески мыслит. Ситуационные задачи решает правильно. Самостоятельно анализирует результаты исследований. Понимает суть вопроса. Знает, рассказывает уверенно. Имеет точное представление.
3.	86-90	Отлично «5»	Полный правильный ответ на вопросы по клинике, диагностике и лечению ЧМТ. Подводит итоги и принимает решение. Творчески мыслит. Правильно решает ситуационные задачи. Понимает суть вопроса. Знает, рассказывает уверенно. Имеет точное представление.
4.	81-85	Хорошо «4»	Правильный ответ на вопросы по клинике, диагностике и лечению ЧМТ, но есть 2-3 неточности, ошибки. Творчески мыслит. Правильно решает ситуационные задачи. Понимает суть вопроса. Знает, рассказывает уверенно. Имеет точное представление.
5.	76-80	Хорошо «4»	Правильное, но неполное освещение вопроса. Студент знает вопросы по клинике и диагностике ЧМТ, но не полностью разбирается в определении тактики лечения. Правильно решает ситуационные задачи, но обоснование ответа не полное. Понимает суть вопроса. Знает, рассказывает уверенно
6.	71-75	Хорошо «4»	Правильное, но неполное освещение вопроса. Правильно решает ситуационные задачи, но обоснование ответа неполное. Имеет 2-3 ошибки. Знает, рассказывает уверенно. Имеет точные представления.
7.	66-70	Удовлетворительно «3»	Понимает суть вопроса. Правильно решает ситуационные задачи, но не может обосновать ответ. Имеет точные представления по отдельным вопросам.
8.	61-65	Удовлетворительно «3»	Имеет не полное представление по теме. Допускает ошибки при решении ситуационных задач. Рассказывает не уверенно.
9.	55-60	Удовлетворительно «3»	Знает, рассказывает не уверенно. Имеет частичное представление.
10.	54 и ниже	Неудовлетворительно «2»	Не имеет точного представления. Не знает.

**Тема: Ошибки и осложнения при диагностики и лечении кариеса**

**Технологическая карта практического занятия**

<b>Этапы работы</b>	<b>Преподаватель</b>	<b>Студент</b>
<b>1. Этапы подготовки (10 минут)</b>	1. Контролирует чистоту аудитории; 2. Проверяет готовность студентов к занятиям; 3. Контролирует посещаемость;	Слушают
<b>2. Вступительный этап к занятиям (10 минут)</b>	1. Подготовка по теме содержания; 2. Подготовка слайдов к вступительному докладу; 3. Разработать используемую литературу для изучения предмета;	Записывают тему и слушают
<b>3. Основной этап (135 минут)</b>	1. Разделение студентов на 2 маленькие подгруппы, задает вопросы по теме; 2. Использование слайдов и мультимедий; 3. Проводит лечебные работы; 4. Объединяет все сведения по заданной теме, активно участвующих студентов поощряет и обще оценивает;	Разделяют на маленькие группы, смотрят, участвуют, слушают. Студент высказывает свое мнение дополняет и задает вопросы
<b>4. Заключительный этап (25 минут)</b>	1. Заключение. 2. Самостоятельная работа. 3. Домашнее задание.	Слушают Записывают Записывают

**Вопросы по теме:**

1. Объясните ошибки встречающиеся при диагнозе болезни кариеса.
2. При лечении кариеса какие могут быть допущены ошибки.
3. Расскажите об отрицательных сторонах при лечении кариеса.

**Тесты:**

**К эндодонтическим инструментам относятся**

- 1) хедстром
- 2) файл
- 3) элеватор
- 4) ример

**Для медикаментозной обработки корневого канала зуба используются**

- 1) гипохлорит натрия
- 2) хлоргексидин
- 3) цианид
- 4) лизетол

**При пломбировании каналов гуттаперчей используются корневые герметики**

- 1) силалапекс
- 2) фосфат цемент
- 3) апексит

**Для постоянного пломбирования корневых каналов используются штифты**

- 1) бумажные
- 2) гуттаперчивые
- 3) парапульпарные

**Для временного пломбирования корневых каналов используются**

- 1) гидроокись кальция
- 2) фосфат цемент
- 3) ледермикс
- 4) форфенан

**Для придания формы корневому каналу используются следующие инструменты**

- 1) протейперы
- 2) игла Миллера
- 3) профайлы
- 4) пульпоэкстракторы

**Для подготовки корневого канала перед пломбированием используется ручной инструмент**

- 1) каналонаполнитель
- 2) хедстром
- 3) плаггер

**Для пломбирования корневого канала используются методы**

- 1) латеральной конденсации гуттаперчи
- 2) разогретой гуттаперчи
- 3) резекции верхушки корня

**Для подготовки корневого канала к пломбированию используются методы**

- 1) степ-бек
- 2) степ-даун
- 3) краун-даун
- 4) гемисекция

**Для пломбирования корневого канала используют следующие виды гуттаперчи**

- 1) разогретую
- 2) размягченную
- 3) холодную
- 4) замороженную

**Для определения длины корня зуба используют**

- 1) апекс-локатор
- 2) рентгенологическое исследование
- 3) электроодонтодиагностику
- 4) депофорез

**Приблизительное расстояние от рентгенографического апекса до физиологического отверстия**

**составляет**

- 1) 2-4 см
- 2) 0,5-1 мм
- 3) 5-6 мм

**Критерием правильного пломбирования корневого канала является**

- 1) неоднородное заполнение пломбировочным материалом на  $\frac{2}{3}$  длины
- 2) однородное заполнение корневого канала на всем протяжении
- 3) значительное выведение пломбировочного материала за апикальное отверстие

**При пломбировании корневых каналов методом латеральной конденсации количество**

**гуттаперчивых штифтов составляет**

- 1) один
- 2) один-два
- 3) необходимое для полного заполнения корневого канала

**Боры Гейтса используются**

- 1) для расширения устья корневого канала
- 2) для резекции верхушки корня
- 3) для уплотнения пломбировочного материала

**Для расширения корневого канала используются**

- 1) пульпоэкстрактор
- 2) хедстром
- 3) спредер
- 4) бор Гейтса
- 5) каналонаполнитель

**Для медикаментозной обработки корневого канала используется гипохлорит натрия в**

**процентной концентрации**

- 1) 10-20%
- 2) 0,5-5,25%
- 3) 30-40%
- 4) 6,5-7,25%

**Для облегчения прохождения корневого канала используется**

- 1) ЭДТА
- 2) физиологический раствор
- 3) ортофосфорная кислота

**Устье корневого канала расширяется**

- 1) пульпоэкстрактором
- 2) бором Гейтса
- 3) алмазным турбинным бором
- 4) каналонаполнителем

**Для растворения продуктов некроза пульпы и интактной пульпы при депульпировании используют**

- 1) Rс – ррег
- 2) ортофосфорную кислоту
- 3) гипохлорит натрия
- 4) 1% раствор хлоргексидина

**Скорость вращения каналонаполнителя в корневом канале не должна превышать**

- 1) 3000 об./мин.
- 2) 1000 об./мин.
- 3) 200 об./мин.

**При инструментальной обработке корневых каналов только возвратно-поступательные движения используют**

- 1) каналонаполнителем
- 2) пульпоэкстрактором
- 3) К-ридером
- 4) хедстромом

**Систему Про Тейпер используют**

- 1) для вертикальной конденсации гуттаперчи
- 2) для введения разогретой гуттаперчи
- 3) для механического расширения корневых каналов

**Укажите размер инструмента в соответствии с цветовой маркировкой ручки**

- 1) красный
- 2) желтый
- 3) фиолетовый
- 4) белый
- 5) синий
- 6) черный
- 7) зеленый

**Пломбирование корневого канала произведено правильно**

- 1) корневая пломба должна немного выходить за апекс
- 2) корневая пломба не должна доходить до апекса на 3-4 мм
- 3) корневая пломба не должна доходить до апекса на 0,5-2 мм

### **Промывать корневой канал гипохлоритом натрия следует**

- 1) не менее 1-5 мин.
- 2) не менее 5-10 мин.
- 3) не менее 10-20 мин.

### **Интерактивный метод ИСПОЛЬЗОВАНИЕ МЕТОДА «ТЕМНАЯ ЛОЩАДКА»:**

Для проведения игры необходимо:

1. Напечатанные на листах варианты вопросов(10 вариантов).
2. Номерки по количеству вариантов вопросов(10).
3. Номерки для жеребьевки студентов.

Ход игры:

1. Группа делится жеребьевкой на 2 подгруппы по 5-6 студентов в каждой.
2. Из каждой подгруппы по одному студенту подходят к преподавателю, выбирают номер варианта вопросов и получают лист протокола.
3. В каждой подгруппе на листе протокола записывают дату, номер группы и ф.и. студентов подгруппы, название игры, тему занятия.
4. На обсуждение вопросов студентам дается 5 минут, затем они приступают к конкурсу.
5. Из 2-х подгрупп – 1 задает вопрос, вторая отвечает.
6. В подгруппе, задающей вопросы выбирают 3 консультанта: 1-задает вопросы, 2-отмечает на листе количество правильных ответов, 3-следит за временем.
7. Отвечающая подгруппа в течение 10 мин. должна как можно быстрее ответить на большее количество вопросов.
8. Преподаватель следит за правильностью ответов.
9. Каждый правильный ответ оценивается в 0,1 балл. По количеству правильных ответов вся подгруппа получает одинаковое количество баллов.
10. Затем студенты 2-й подгруппы начинают задавать вопросы своего варианта студентам 1-й подгруппы.
11. По окончании конкурса подводятся итоги и в течении 15 мин. обсуждаются вопросы.
12. Полученный студентами балл учитывается при выставлении текущего рейтинга занятия.
13. В журнале группы ставится запись о проведении данной деловой игры в нижней свободной части листа с подписью старосты группы.

Протоколы игры сохраняются у преподавателя группы

### **Текст**

#### **Ошибки при лечении кариеса.**

Ошибки и осложнения возникающие во время и после лечения кариеса довольно многочисленны и, к сожалению, встречаются часто.

1. В большинстве случаев лечение сводится к препарированию кариозной полости без учета гигиенического состояния полости рта, характера и режима питания. У всех пациентов должен быть определен ИГ и проведен контроль качества чистки зубов, даны рекомендации по режиму питания. Не соблюдение этого правила приводит к низкой эффективности лечения.

2. Диагностические ошибки происходят в следствие недостаточного выяснения жалоб и объективной оценки состояния пульпы.

1.1 При жалобах на боли от раздражителей ставится диагноз глубокого кариеса без учета их продолжительности и давности возникновения. Наложение пломбы даже с лечебной прокладкой приводит к появлению острой боли. Иногда появляются ноющие длительные боли от раздражителей, что характерно для хронического пульпита. Диагноз пульпит может быть подтвержден ЭОД.

2.2 При отсутствии жалоб на боли и наличие полости «средних» размеров с размягченным дентином, как правило, ставится диагноз среднего кариеса. Однако и при некрозе пульпы жалобы отсутствуют, а зондирование безболезненно. Решающими критериями должны быть ЭОД, рентгенография, препарирование без обезболивания. После пломбирования зуба с некрозом пульпы появляются постоянные боли, боли при накусывании, болезненность при пальпации и перкуссии.

3. Случайное вскрытие полости зуба во время препарирования. Происходит это часто в результате недостаточного расширения кариозной полости и плохого знания толщины стенок зуба. Причиной может быть также использование турбины для препарирования дна глубокой кариозной полости. Удалении поврежденного дентина рекомендуется проводить экскаватором или шаровидным бором большого размера с использованием машинного наконечника. Лечение сводится к удалению пульпы (при наличии обильной кровотоочивости) или ее сохранению.

4. Очаговое препарирование (неполное иссечение измененных тканей) при фиссурном кариесе, которая сопровождается поражением фиссуры или появлением вторичного кариеса. Лечение сводится к иссечению тканей фиссур и ранней наложенной пломбой с последующим пломбированием.
5. Неполное удаление измененного дентина во время препарирования кариозной полости. Размягченный дентин иногда остается на дне кариозной полости из-за боязни врача вскрыть полость зуба, но часто это происходит и при недостаточном раскрытии кариозной полости. Клинически это проявляется появлением рядом с пломбой при нормальном краевом ее прилегании, измененного в цвете участка, который увеличивается в размере. Лечение сводится к удалению пломбы, нависающего края эмали, измененного дентина с последующим пломбированием.
6. Повреждение эмали соседнего зуба (медиальной, дистальной поверхности при вскрытии полости II класса). Указанная ошибка – следствие того, что препарирование начато с межзубного промежутка, а не с жевательной поверхности. Рекомендуется провести пломбирование с восстановлением контактного пункта.
7. Скол эмали может происходить, если эмаль не имеет достаточно дентинной основы. При сколе в пределах эмали дефект может быть восстановлен текучим композитом. Если же скол достигает дентина, то производят препарирование с удалением ранее наложенной пломбы с последующим полным ее восстановлением.
8. Вторичный кариес – возникновение кариозного поражения рядом с ранее наложенной пломбой. Это может быть следствием недостаточного препарирования или некачественного пломбирования. В большинстве случаев необходимо полностью убирать ранее наложенную пломбу и восстанавливать реставрацию (пломбу).
9. Отсутствие контактного пункта. Обычно пациент жалуется на попадание и задерживание пищи между зубами, болезненность, кровоточивость. При осмотре выявляется щелевидный межзубной промежуток, скопление пищи между зубами. Кровоточивость и воспаление десневого сосочка. Лечение сводится к удалению ранее наложенной пломбы и пломбированию с использованием контурной матрицы, что обеспечивает создание контактного пункта на уровне экватора.
10. Нависающий край пломбы. Это ошибка часто встречается при неправильном наложении матрицы, если клин не плотно прижимает ее к поверхности зуба или вообще не используется для фиксации матрицы.
11. Выпадение пломбы сразу или через некоторое время после ее наложения. Это может быть следствием ряда факторов: нарушение принципов препарирования, неправильного выбора пломбировочного материала, нарушение технологии пломбирования. Одна из наиболее вероятных причин – недостаточное высушивание или неполная полимеризация материала.
12. Болевые ощущения после пломбирования могут возникать по ряду причин. В первую очередь, это может быть следствием препарирования без водяного охлаждения. Болевые ощущения возможны также в случае положения изолирующей прокладки из СИЦ и пломбирования в тот же день композитом. Это объясняется различным сроком полимеризации СИЦ (в течении 24 часов) и композита.
13. Некроз пульпы после пломбирования. В настоящее время практически не применяются пломбировочные материалы (эвикрол, консайз), которые оказывают раздражающее действие на пульпу. Кроме того некроз пульпы возможен вследствие препарирования полости без охлаждения.
14. Избыточное выведение композита в десневой желобок сопровождается возникновением воспаления – гиперемией и кровоточивостью. Кроме того, это служит одной из причин частичного или полного выпадения пломбы.
15. Стабильность цвета зуба после реставрации (пломбирования). Выпускаемые в настоящее время композиты практически не изменяют цвета. Поэтому изменение цвета реставрации свидетельствует об ошибках при пломбировании. Это связано в первую очередь:
  1. С неправильным выбором цветовой гаммы пломбировочного материала или неиспользованием опака.
  2. Может быть выделение контуров запломбированной полости. Это происходит при отсутствии скоса эмали, что не обеспечивает постепенного перехода цвета зуба в цвет реставрации.
16. Пломбирование премоляров и моляров без формирования бугров и фиссур жевательной поверхности. Следствием этого может быть изменение прикуса. В этом случае рекомендуется проводить новую реставрацию.

№	Успеваемость в % и баллах	Оценка	Уровень знания студента
1.	96-100	Отлично «5»	Полный правильный ответ на вопросы по клинике, диагностике и лечению ЧМТ. Подводит итоги и принимает решение. Творчески мыслит. Проявляет высокую активность, творческий подход при проведении интерактивных игр. Правильно решает ситуационные задачи и тестовые вопросы. Самостоятельно анализирует. Понимает суть вопроса. Знает, рассказывает уверенно. Имеет точное представление.
2.	91-95	Отлично «5»	Полный правильный ответ на вопросы по клинике, диагностике и лечению ЧМТ. Подводит итоги и принимает решение. Творчески мыслит. Ситуационные задачи решает правильно. Самостоятельно анализирует результаты исследований. Понимает суть вопроса. Знает, рассказывает уверенно. Имеет точное представление.
3.	86-90	Отлично «5»	Полный правильный ответ на вопросы по клинике, диагностике и лечению ЧМТ. Подводит итоги и принимает решение. Творчески мыслит. Правильно решает ситуационные задачи. Понимает суть вопроса. Знает, рассказывает уверенно. Имеет точное представление.
4.	81-85	Хорошо «4»	Правильный ответ на вопросы по клинике, диагностике и лечению ЧМТ, но есть 2-3 неточности, ошибки. Творчески мыслит. Правильно решает ситуационные задачи. Понимает суть вопроса. Знает, рассказывает уверенно. Имеет точное представление.
5.	76-80	Хорошо «4»	Правильное, но неполное освещение вопроса. Студент знает вопросы по клинике и диагностике ЧМТ, но не полностью разбирается в определении тактики лечения. Правильно решает ситуационные задачи, но обоснование ответа не полное. Понимает суть вопроса. Знает, рассказывает уверенно
6.	71-75	Хорошо «4»	Правильное, но неполное освещение вопроса. Правильно решает ситуационные задачи, но обоснование ответа неполное. Имеет 2-3 ошибки. Знает, рассказывает уверенно. Имеет точные представления.
7.	66-70	Удовлетворительно «3»	Понимает суть вопроса. Правильно решает ситуационные задачи, но не может обосновать ответ. Имеет точные представления по отдельным вопросам.
8.	61-65	Удовлетворительно «3»	Имеет не полное представление по теме. Допускает ошибки при решении ситуационных задач. Рассказывает не уверенно.
9.	55-60	Удовлетворительно «3»	Знает, рассказывает не уверенно. Имеет частичное представление.
10.	54 и ниже	Неудовлетворительно «2»	Не имеет точного представления. Не знает.

### 11- Практическое занятие

**Тема: Профилактика заболеваний кариеса**

**Технологическая карта практического занятия**

Этапы работы	Преподаватель	Студент
--------------	---------------	---------

1. Этапы подготовки (10 минут)	1. Контролирует чистоту аудитории; 2. Проверяет готовность студентов к занятиям; 3. Контролирует посещаемость;	Слушают
2. Вступительный этап к занятиям (10 минут)	1. Подготовка по теме содержания; 2. Подготовка слайдов к вступительному докладу; 3. Разработать используемую литературу для изучения предмета;	Записывают тему и слушают
3. Основной этап (135 минут)	1. Разделение студентов на 2 маленькие подгруппы, задает вопросы по теме; 2. Использование слайдов и мультимедий; 3. Проводит лечебные работы; 4. Объединяет все сведения по заданной теме, активно участвующих студентов поощряет и общо оценивает;	Разделяют на маленькие группы, смотрят, участвуют, слушают. Студент высказывает свое мнение дополняет и задает вопросы
4. Заключительный этап (25 минут)	1. Заключение. 2. Самостоятельная работа. 3. Домашнее задание.	Слушают Записывают Записывают

### Вопросы по теме:

1. Из чего состоит программа предотвращения болезни кариеса.

2. Когда нужно приступить к лечению кариеса.

3. На что нужно обратить для предотвращения кариеса.

### Тесты:

**Наиболее высокая минерализация эмали наблюдается в ее слое**

- 1) поверхностном
- 2) подповерхностном
- 3) глубококом

**Наиболее резистентны к кариесу участки эмали в области**

- 1) фиссур и естественных ямок
- 2) режущего края и бугров
- 3) контактных поверхностей
- 4) шейки

**Эмаль временных зубов содержит минеральных веществ по сравнению с эмалью постоянных зубов**

- 1) больше
- 2) меньше
- 3) то же количество

**Молярное соотношение Са/Р в эмали в среднем составляет**

- 1) 1,37
- 2) 1,47
- 3) 1,67
- 4) 1,87

**Процессы ионного обмена, минерализации, реминерализации обеспечивает свойство эмали**

- 1) микротвердость
- 2) растворимость
- 3) проницаемость

**Деминерализация эмали начинается в ее слое**

- 1) поверхностном
- 2) подповерхностном
- 3) глубококом



**Местным фактором риска возникновения кариеса является**

- 1) высокое содержание фторида в питьевой воде
- 2) низкое содержание фторида в питьевой воде
- 3) неудовлетворительная гигиена полости рта
- 4) наличие сопутствующих соматических заболеваний

**Среди стрептококков наибольшее значение в возникновении кариеса имеют**

- 1) Str. mutans
- 2) Str. mitis
- 3) Str. sanguis
- 4) Str. salivarius

**В возникновении кариеса важную роль играет свойство микроорганизмов**

- 1) устойчивость к антибиотикам
- 2) образование органических кислот
- 3) способность вызывать дисбактериоз

**Значение pH зубного налета, оцениваемое как критическое, составляет**

- 1) 7,0
- 2) 6,5
- 3) 5,5

**Наибольшим кариесогенным действием обладает углевод**

- 1) мальтоза
- 2) галактоза
- 3) сахароза
- 4) гликоген

**При употреблении углеводов наиболее значимым фактором, обуславливающим создание кариесогенной ситуации в полости рта, является**

- 1) тип принятого сахара
- 2) количество принятого сахара
- 3) форма приема сахара
- 4) частота приема сахара

**Наиболее часто очаги деминерализации эмали локализуются на коронке зуба в области**

- 1) бугров
- 2) пришеечной
- 3) режущего края
- 4) экватора зуба

**Очаговая деминерализация эмали встречается на зубах**

- 1) временных
- 2) постоянных
- 3) временных и постоянных

**Для диагностики очаговой деминерализации эмали используется раствор**

- 1) Шиллера–Писарева
- 2) эритрозина
- 3) 2% раствор метиленового синего
- 4) 5% спиртовой раствор йода

**Окрашивание очага деминерализации эмали раствором метиленового синего происходит вследствие**

- 1) снижения pH зубного налета
- 2) повышения проницаемости эмали в зоне поражения
- 3) нарушения Ca/P соотношения в эмали

**Реминерализующую терапию рекомендуется проводить**

- 1) при среднем кариесе
- 2) при кариесе в стадии пятна
- 3) при осложненном кариесе

**Для реминерализующей терапии используются комбинации растворов**

- 1) глюконата кальция и фторида натрия
- 2) «Ремодента» и глюконата кальция
- 3) фторида натрия и фторида олова

**При проведении реминерализующей терапии 10% раствор глюконата кальция используют в комбинации с раствором**

- 1) 3% «Ремодента»
- 2) 2% фторида натрия
- 3) 1% хлоргексидина
- 4) 10% нитрата кальция

**Для реминерализации эмали зубов препарат «Ремодент» не используется**

- 1) для аппликаций
- 2) для полосканий
- 3) для приема внутрь
- 4) для электрофореза

**Для реминерализующей терапии используют раствор «Ремодента» в концентрации**

- 1) 1%
- 2) 3%
- 3) 5%
- 4) 10%

**Экзогенным методом фторидпрофилактики кариеса является**

- 1) покрытие зубов фторлаком
- 2) фторирование питьевой воды
- 3) фторирование молока
- 4) прием таблеток фторида натрия

**Эндогенным методом фторидпрофилактики кариеса является**

- 1) покрытие зубов фторлаком
- 2) прием таблеток фторида натрия
- 3) полоскания фторидсодержащими растворами
- 4) использование фторидсодержащих зубных паст

**В районе, где содержание фторида в питьевой воде составляет менее половины оптимальной дозы, наиболее эффективным методом фторидпрофилактики кариеса зубов у детей будет применение**

- 1) таблеток фторида натрия
- 2) фторидсодержащих растворов для полосканий
- 3) фторидсодержащих зубных паст
- 4) покрытие зубов фторлаком

**В районе, где содержание фторида в питьевой воде субоптимальное, для профилактики кариеса наиболее приемлемым будет**

- 1) прием таблеток фторида натрия
- 2) прием фторированного молока
- 3) чистка зубов фторидсодержащими зубными пастами
- 4) фторирование питьевой воды в школах

**Основной источник поступления фторида в организм человека – это**

- 1) пищевые продукты
- 2) питьевая вода
- 3) воздух
- 4) лекарства

**Оптимальное содержание фторида в питьевой воде в районах с умеренным климатом составляет**

- 1) 0,5 мг/л
- 2) 0,8 мг/л
- 3) 1,0 мг/л
- 4) 1,2 мг/л

**Полоскание растворами фторида натрия с целью профилактики кариеса рекомендуется проводить с возраста**

- 1) 3 года
- 2) 6 лет
- 3) 10 лет
- 4) 12 лет

**С целью профилактики кариеса используются полоскания растворами фторида натрия в концентрациях**

- 1) 0,01; 0,02%
- 2) 0,02; 0,05; 0,1%
- 3) 0,05; 0,1; 0,2%
- 4) 0,5; 1,0; 1,5%

**Для профилактики кариеса зубов среди детей организованных коллективов наиболее часто используются растворы фторида натрия для полоскания в концентрации**

- 1) 0,1%
- 2) 0,2%
- 3) 0,5%
- 4) 1%

**Для профилактики кариеса полоскания 0,05% раствором фторида натрия проводят**

- 1) ежедневно
- 2) 1 раз в неделю
- 3) 1 раз в 2 недели
- 4) 1 раз в полгода

**Для профилактики кариеса полоскания 0,1% раствором фторида натрия проводят**

- 1) ежедневно
- 2) 1 раз в неделю
- 3) 1 раз в 2 недели
- 4) 1 раз в полгода

**Для профилактики кариеса полоскания 0,2% раствором фторида натрия проводят**

- 1) ежедневно
- 2) 1 раз в неделю
- 3) 1 раз в 2 недели
- 4) 1 раз в полгода

**Применение фторидсодержащего лака способствует профилактике кариеса зубов**

- 1) временных
- 2) постоянных
- 3) временных и постоянных

**Показанием к применению системных методов фторидпрофилактики кариеса является содержание фторида в питьевой воде**

- 1) оптимальное
- 2) менее половины оптимального
- 3) субоптимальное
- 4) больше оптимального

**Показанием к назначению системных методов фторидпрофилактики кариеса является уровень интенсивности кариеса у 12-летних детей**

- 1) очень низкий, низкий, средний
- 2) низкий, средний, высокий
- 3) средний, высокий, очень высокий

**Одновременное применение двух эндогенных методов фторидпрофилактики кариеса зубов**

- 1) показано
- 2) противопоказано
- 3) возможно, если содержание фторида в питьевой воде составляет менее половины оптимальной дозы

**Профилактическая эффективность эндогенных методов фторидпрофилактики по сравнению с экзогенными методами**

- 1) одинакова
- 2) меньше
- 3) больше

**Максимальный противокариозный эффект от применения таблеток фторида натрия наблюдается на зубах**

- 1) временных
- 2) постоянных
- 3) временных и постоянных

**Применение таблеток фторида натрия для профилактики кариеса постоянных зубов наиболее эффективно с возраста**

- 1) 2 года
- 2) 5 лет
- 3) 6 лет
- 4) 10 лет

**Таблетки фторида натрия детям рекомендуют давать**

- 1) 1 раз в неделю
- 2) каждый день
- 3) через день
- 4) 2 раза в неделю

**Содержание фторида натрия в 1 л фторированного молока составляет**

- 1) 0,5 мг
- 2) 1,0 мг
- 3) 1,5 мг
- 4) 2,5 мг

**Фторированное молоко в целях профилактики кариеса наиболее целесообразно употреблять детям в возрасте**

- 1) с 3 до 9 лет
- 2) с 3 до 12 лет
- 3) с 6 до 15 лет
- 4) с 7 до 16 лет

**Количество фторида натрия для получения 1 кг фторированной соли составляет**

- 1) 100 мг
- 2) 200 мг
- 3) 250 мг
- 4) 500 мг

**Системный характер поражения зубов наблюдается**

- 1) при местной гипоплазии эмали
- 2) при флюорозе
- 3) при кариесе в стадии пятна
- 4) при среднем кариесе

**Причиной эндемического флюороза является**

- 1) недостаток кальция в организме ребенка
- 2) инфекционное заболевание ребенка
- 3) повышенное содержание фторида в питьевой воде
- 4) недостаток фтора в организме ребенка

**Применять экзогенные методы фторидпрофилактики в очаге эндемического флюороза**

- 1) можно
- 2) периодически можно
- 3) нельзя

**Профилактикой флюороза в эндемическом очаге является**

- 1) предупреждение заболеваний матери в период беременности
- 2) замена водосточника
- 3) гигиена полости рта
- 4) герметизация фиссур
- 5) прием фторидсодержащих таблеток

**Период активной минерализации фиссур постоянных моляров заканчивается после прорезывания зуба**

- 1) сразу
- 2) через 2-3 года
- 3) через 5-6 лет
- 4) через 10-12 лет

**Герметизацию фиссур показано проводить после прорезывания зуба**

- 1) сразу
- 2) через 2-3 года
- 3) через 4-6 лет
- 4) в течение всей жизни

**Силанты – это материалы**

- 1) для пломбирования кариозных полостей
- 2) для пломбирования корневых каналов
- 3) для герметизации фиссур
- 4) для изолирующих прокладок

**Герметизацию фиссур первых постоянных моляров рекомендуется проводить в возрасте**

- 1) 6-8 лет
- 2) 10-11 лет
- 3) 12-13 лет

**Герметизацию фиссур вторых постоянных моляров рекомендуется проводить в возрасте**

- 1) 6-8 лет
- 2) 9-10 лет
- 3) 12-13 лет

**Абсолютным противопоказанием к проведению метода герметизации фиссур является**

- 1) плохая гигиена полости рта
- 2) неполное прорезывание коронки зуба
- 3) средний или глубокий кариес
- 4) повышенное содержание фторида в питьевой воде

**При невозможности надежной изоляции зуба от слюны при проведении метода герметизации фиссур материалом выбора служит**

- 1) химиотверждаемый герметик
- 2) светоотверждаемый герметик
- 3) стеклоиономерный цемент
- 4) компомер

**Проведение метода герметизации фиссур при поверхностном кариесе**

- 1) невозможно
- 2) возможно при применении инвазивной методики
- 3) возможно при применении неинвазивной методики

**Эффективность профилактики при использовании метода герметизации фиссур составляет**

- 1) 40%
- 2) 60%
- 3) 80%
- 4) 95-100%

**Ситуационные задачи:**

1. Действие продуктов во время развития зубных клеток (эмали, дентин, цемент)  
1) какую роль играют при формировании зубных клеток.

- 2) механизм известного налёта зубов.
- 3) объясните механизм обеспечения зубного кариеса.

### **Интерактивный метод ИСПОЛЬЗОВАНИЕ МЕТОДА «РУЧКА НА СЕРЕДИНЕ СТОЛА»**

Все студенты группы жеребьевкой делятся на 3 подгруппы по 3 студента в каждой. Каждая подгруппа садится за отдельный стол, готовит чистый лист бумаги и ручку. На листе пишется дата, номер группы, фамилия и имя студента. Предлагается задание, ответить на один вопрос всей подгруппе. Каждый студент записывает на листе свою фамилию и один вариант ответа и передает лист соседу, а свою ручку передвигает на середину стола. Педагог контролирует работу группы и участия в ней каждого. Общий правильный вариант записывается в тетради. Студенты, которые дали правильные варианты ответов, получают максимальный балл – 100% от рейтинга теоретической части – 0.8б. Студенты занявшие второе место – 85.9% рейтинга. Занявшие третье место – 70.9% рейтинга. Не ответившие или ответившие неверно 30% рейтинга. Полученный балл учитывается при выставлении оценки за текущее занятие. Работы студентов сохраняются преподавателем.

### **Текст**

Говоря о лечении кариеса, следует не забывать и о его профилактике. Ведь, как известно, болезнь всегда легче предупредить, чем лечить.

Профилактика кариеса заключается в нескольких несложных вещах:

- сбалансированное питание
  - соблюдение правил личной гигиены - чистка зубов после каждого приема пищи, использование ирригатора.
  - профилактические осмотры у своего стоматолога один раз в пол года.
  - немаловажным фактом сопротивляемости кариесу является общий иммунный фон организма человека.
- Если организм человека здоров, а режим труда, отдыха и питания соблюден, то шанс получить заболевание кариеса снижается во много раз.

Исходя из современных представлений о возникновении кариеса зубов, его профилактика может осуществляться по двум направлениям:

- устранение кариесогенной ситуации в полости рта
- повышение кариесрезистентности тканей зуба

#### **Основными мерами профилактики кариеса зубов являются:**

- регулярный уход за полостью рта;
- снижение потребления сахара;
- использование фторсодержащих зубных паст;
- соблюдение правильной технологии чистки зубов;
- использование растворов 0,1-0,2 % хлоргексидина для ежедневного полоскания полости рта или зубных паст с хлоргексидином;
- употребление ксилита не менее 3 раз в день после еды в виде содержащих ксилит жевательных резинок;
- профилактический осмотр у стоматолога не менее 1 раза в полгода.

Однако следует заметить, что в живой природе ни одно животное, кроме человека, не чистит целенаправленно зубы и обычно не страдает от кариеса.

Важную роль для устранения кариесогенной ситуации имеет оздоровление организма, соблюдение хорошей гигиены полости рта, устранение зубочелюстных деформаций (скученность зубов), а также проведение специальных мероприятий:

#### **Запечатывание фиссур и слепых ямок**

Запечатывание (герметизация) фиссур и слепых ямок специальными текучими полимерами (композиты на основе метакрилата, полиуретана) защищает наиболее вероятные места образования кариеса (фиссуры) и снижает прирост кариеса до 90 %.

#### **Коррекция диеты**

Одним из основных факторов риска развития кариеса считается наличие сахаров в диете. Перспективным направлением профилактики является ограничение углеводов в рационе детей и замена сахара некариесогенными продуктами (сорбит, ксилит) в детских пищевых смесях и кондитерских изделиях. Молоко и некоторые сорта сыра также способствуют реминерализации эмали. Использование «жевательных резинок» (особенно с ксилитом) также имеет свою положительную роль. Во-первых, жевательная резинка удаляет остатки пищи и, частично, зубной налёт с фиссур зубов; во-вторых, акт жевания приводит к выделению большого

количества слюны.

Для профилактики кариеса В. К. Леонтьевым была предложена «культура потребления углеводов»:

- не есть сладкого на ночь;
- не употреблять сладкое как последнее блюдо;
- не есть сладкое между приёмами пищи.

При нарушении этих правил необходимо прополоскать рот или почистить зубы.

### **Гигиена полости рта**

Гигиена полости рта играет важную роль в профилактике таких заболеваний, как кариес, гингивит, пародонтит. Своевременное удаление зубного налета не только останавливает кариозный процесс, но и приводит к излечению гингивитов.

### **Фторирование**

Фтор имеет очень сильно выраженный противокариозный эффект, который объясняется замещением гидроксильной группы (ОН-) гидроксиапатита эмали на фтор (F-). Некоторые авторы приводят данные о том, что фтор также подавляет кислотообразующие бактерии. Наиболее выраженный эффект наблюдается при оптимальном его поступлении в организм в период развития, минерализации и последующего созревания зубов, то есть в детском возрасте. Самым радикальным и эффективным методом считается фторирование воды (до концентрации 1 мг/л), что приводит к снижению кариеса на 30-50 %. ВОЗ рекомендовала провести фторирование воды во всех странах. Хотя надо учитывать, что высокое количество фтора (больше чем 1 мг/л) может привести к флюорозу.

Наряду с введением фтора внутрь применяют также местные аппликации фтора 1-2 % фторидом натрия или фторидом олова, нанесением фторсодержащих лаков (фторлак).

Исследование на животных, проведенное в 1991 году организацией National Toxicology Program, утверждало, что фтор повышает риск возникновения остеосаркомы у крыс-самцов. В том же году ученые National Cancer Institute обнаружили рост случаев заболевания у мужчин моложе 20 лет, проживающих в районах, где производится фторирование воды. В 2001 году Elise Bassin (Harvard School of Dental Medicine) провела исследование заболеваемости остеосаркомой среди детей в возрасте до 20 лет. Среди мальчиков, употреблявших воду с содержанием фтора от 30 до 90 % от нормативов Center for Disease Control and Prevention риск возникновения остеосаркомы в 5 раз превышал аналогичный показатель у контрольной группы, употреблявшей нефторированную воду. При уровне фторирования 100 % и выше этот показатель увеличивался до 7 раз. Наибольшая взаимосвязь этих факторов наблюдалась у мальчиков в возрасте от 6 до 8 лет. Это исследование под давлением её научного руководителя Chester Douglass (издателя журнала по вопросам фторирования, спонсируемого компанией Colgate, производящей фторсодержащие зубные пасты) не было опубликовано до 2005 года.

### **Перспективные методы профилактики кариеса**

В последнее время ведутся работы над использованием **гелий-неоновых лазеров** для профилактики кариеса. Исследования показали, что низкоинтенсивный монохроматический красный свет гелий-неонового лазера повышает плотность и стойкость эмали, оказывает антибактериальный эффект, активизирует защитные механизмы организма. К примеру, при декомпенсированной форме кариеса показана экспозиция каждого зуба в области шейки на 3 секунды по 10-15 процедур 3 раза в год.

Также ведутся работы над созданием **вакцин против Str. mutans**, который является основным виновником кариозного процесса.

### **Лекарственные средства**

По АТС выделяют следующие лекарственные средства для лечения и профилактики кариеса

- A01AA Препараты для профилактики кариеса
- A01AB Противомикробные препараты для местного применения при заболеваниях полости рта
- A01AD Прочие препараты для местного применения при заболеваниях полости рта

Учитывая индивидуальные особенности полости рта, целесообразно чистить зубы так называемым «стандартный метод», который сочетает горизонтальные, вертикальные и круговые движения. Точность и тщательность выполнения процедуры чистки зубов являются определяющими факторами эффективности гигиены полости рта. И следовательно вы должны следовать ниже следующим правилам чистки зубов.

Чистку зубов обеих челюстей целесообразно проводить по определенной схеме: визуально каждая челюсть делится на шесть сегментов : по 2 фронтальных (резцы, клыки), премоляры, моляры, справа и слева. Чистку зубов можно начать с вестибулярной стороны моляров справа или слева на верхней челюсти и продолжать до противоположной стороны, затем очистить жевательную поверхность зубов и завершить чистку на небной

поверхности зубов. В той же последовательности чистят зубы нижней челюсти. Все поверхности зубов каждого сегмента челюсти необходимо чистить не менее чем 10 –ю парными движениями щетки. Время чистки зубов должно составлять не менее 3-4 минут.

Расположите головку зубной щетки под углом 45° к линии десны.

Делайте короткие круговые движения, почти не передвигая концы щетинок. При этом длинные внешние щетинки будут удалять налет из-под десневой линии и между зубами.

Для чистки внутренних поверхностей передних зубов поверните зубную щетку как показано на рисунке, производя аналогичные круговые движения.

Снова делая круговые движения, удалите налет со всех внешних поверхностей зубов. При этом длинные щетинки будут очищать межзубные промежутки.

Для удаления налета с задних поверхностей дальних зубов используйте зубную щетку как показано на рисунке.

Движениями вперед-назад очистите жевательные поверхности верхних и нижних моляров (самых дальних зубов).

### **Предметы гигиены полости рта.**

Зубные щетки.

Без зубной щетки не проводится эффективно гигиенические мероприятия. В настоящее время существует множество моделей зубных щеток. Лучше всего использовать зубные щетки с искусственной щетиной, для этого сравним зубные щетки из искусственного волокна и натуральной щетиной.

Натуральная щетина	Искусственное волокно
Имеет срединный канал	Канал отсутствует
Щетина с заусенцами, поверхность пористая	Гладкая поверхность
Конец щетины при обработке расслаивается	Конец волоска закруглен

Эффективность их использования, а следовательно и правильный их выбор зависят от так называемой жесткости щетинок: очень жесткие, жесткие, средней жесткости, мягкие, очень мягкие. Важное значение в конструкции щетки имеет частота кустопасадки. Оптимальное расстояние между кустами считают 2,2-2,5. параллельная форма кустопасадки – наиболее простая и эффективная. щетки с густой кустопасадкой затрудняет их гигиеническое содержание, а также снижает очищающий эффект. Главная функциональная часть зубной щетки – головка.

Поэтому необходимо учитывать размер головки. Для детей длина рабочей части щетки-18-25 мм, ширина-7-9мм, а для взрослых длина 23-30, ширина-7.5-11мм.

Зубная щетка легко загрязняется, поэтому ее нужно содержать в абсолютной чистоте.

После чистки зубов щетку промыть тщательно в проточной воде с мылом.

Поставить в стакан щетиной вверх.

Щетку необходимо менять раз в месяц, так как сама щетка изнашивается, что уменьшает чистящий эффект и ведет к накоплению микроорганизмов- рассадник инфекций. Однако даже тщательное соблюдение гигиены полости рта с использованием лишь зубной щетки не позволяет добиться хорошего очищения от налета боковых поверхностей зубов и межзубных промежутков. Поэтому необходимо использовать и другие средства: зубные нити (флоссы), зубочистки, специальные стоматологические зубные щетки, межзубные стимуляторы, ирригаторы полости рта, ершики.



## **Зубные нити (флоссы).**

Для более тщательного удаления остатков пищи применяют вошенные или не вошенные нити. Рекомендуется следующий способ ее применения. Нить длиной 35-40 см, накручивают вокруг 1 фаланги средних пальцев каждой руки. Медленно и осторожно вводят в межзубной промежуток, а затем натягивают у основания десневой борозды. С помощью нескольких движений нити (6-7 раз) назад - вперед, вверх-вниз удаляют все мягкие зубные отложения с дистальной поверхности зуба. Затем очищают медиальную поверхность зуба. Для этого осторожно нить двигают, плотно прижав к поверхности зуба, двигают назад – вперед через контактный пункт удаляют зубной налет. Не следует продвигать нить с большим усилием т.к. это связано с травматизацией десны. Можно использовать нить пропитанной 2% раствором фторида натрия для профилактики кариеса.

## **Средства гигиены.**

Зубные порошки.

Основным чистящим компонентом для любого зубного порошка является химически осажденный мел, к которому добавлена отдушка (комплекс освежающих пахучих веществ). В состав отдушки входят :мятное, анисовое, гвоздичное, эвкалиптовое масло, ментол и др., соотношение мела т отдушки 1:3.

Некоторые зубные порошки оказывают более выраженное абразивное действие «Особый», «Метро», «Мятный», они хорошо очищают все поверхности зубов от мягкого зубного налета и пищевых остатков,

снимают курительный налет

идеально полируют эмаль зубов.

Но не следует забывать , что зубные порошки имеют и ряд недостатков.

Быстро загрязняются микроорганизмами

Не имеют лечебного эффекта

Нельзя часто использовать

Невозможно ввести терапевтические добавки

Зубные пасты.

Зубные пасты обычно состоят из абразивного наполнителя (химически осажденный мел, дикальций фосфат, пирофосфат), связующего компонента (глицероль, натриевая соль); поверхностно активных веществ (ализариновое масло, обладающих высокой пенообразующей активностью); антисептика и отдушки. Кроме того в их составе могут входить лечебно профилактические добавки: соли, экстракты лекарственных растений, микроэлементы, ферменты.

Зубные пасты подразделяются на гигиенические и лечебно профилактические.

Гигиенические зубные пасты.

Оказывают только очищающее и освежающее действие и не содержат специальных лечебных и профилактических компонентов. Наиболее распространенная зубная паста «Апельсиновая», «Мятная», «Семейная». Также выпускаются пасты с более выраженным антисептическим действием это такие как : «Олимп», «Московская», «БАМ».

Детские гигиенические зубные пасты : «Ну, погоди», «Карлсон», «Буратино», обладают хорошими вкусовыми качествами за счет приятных отдушек, что является их главной особенностью, так как помогает приучить детей к чистке зубов.

Лечебно-профилактические зубные пасты.

В их состав кроме выше сказанных компонентов также входят, содержат биологически активные добавки: витамины, экстракты, настои лекарственных растений, соли микроэлементы, ферменты. Эти пасты предназначены для повседневного ухода за полостью рта с профилактической и гигиенической целями, так и для профилактики кариеса, заболеваний пародонта, не кариозных поражений, заболеваний слизистой оболочки полости рта.

Все лечебно- профилактические зубные пасты делятся, в зависимости от входящих в их рецептуру биологически активных веществ, на 5 групп:

Пасты, содержащие растительные препараты

Солевые зубные пасты

Зубные пасты, содержащие ферменты

Зубные пасты, содержащие различные биологически активные добавки

Противокариозные зубные пасты

Пасты, содержащие растительные препараты.

Пасты из этой группы улучшают обменные процессы, регенерацию тканей, способствуют уменьшению кровоточивости десен, обладают прекрасными дезодорирующими свойствами.

Зубная паста «Лесная» содержит 5% хвойно – каротиновой массы. В ней содержится хлорофилл, каротин, аскорбиновая кислота, токоферол, бальзамические смолы. Благодаря этому комплексу паста оказывает весьма благоприятное влияние на ткани десны, способствует прекращению кровоточивости десен, активизирует процессы регенерации слизистой полости рта.

Зубная паста «Новинка» - одна из лучших отечественных паст как по гигиеническим (очищающим) и вкусовым свойствам, так и по лечебному воздействию на ткань полости рта. Она содержит: каротин, витамины С и К, токоферол, хлорофилл. Паста оказывает хорошее очищающее действие, способствует уменьшению воспалительных процессов в пародонте, устраняет кровоточивость и повышает регенераторную активность слизистой оболочки полости рта.

Зубная паста «Ромашка» содержит водно – спиртовые настои зверобоя и ромашки, оказывает противовоспалительное, антисептическое и вяжущее действие, имеет хорошие очищающие и вкусовые свойства.

Зубная паста «Спутник» содержит экстракт шпината и водно – спиртовой настой эвкалипта. В экстракте шпината в значительном количестве витамины С и Р, хлорофилл. В состав настоя эвкалипта входят эфирные масла и дубильные вещества. Паста оказывает хорошее лечебно – профилактическое действие на слизистую оболочку полости рта и пародонта.

Детская зубная паста «Буратино» содержит экстракты ромашки, тысячелистника и гвоздики, обладает выраженным противовоспалительным действием, рекомендуется при гингивитах.

Детская зубная паста «Щелкунчик» готовится на основе экстракта календулы, главным компонентом является каротин, ликонин, эфирные масла, органические кислоты. Паста оказывает выраженное противовоспалительно действие, обладает фитинцидными свойствами.

Зубная паста «Paradontax» - зубная паста, изготовленная на основе природных веществ, предупреждает развитие кровоточивости и воспаления десен, тормозит развитие бактерий, не нарушая нормальной микрофлоры полости рта, нейтрализует кислотные продукты расщепления сахаров, способствует укреплению десен и зубов, дает длительное ощущение чистоты и свежести. В состав пасты входят: мята перечная, мирт, шалфей, ромашка, ратания, бикорбонат натрия, что позволяет использовать данную пасту для профилактики и лечения воспалительных заболеваний пародонта.

Из всего выше сказанного можно сделать вывод о том, что лечебно – профилактические пасты рекомендуются для широкого использования в комплексном лечении заболеваний пародонта и слизистой оболочки полости рта.

Солевые зубные пасты.

Пасты из этой группы содержат в своем составе различные соли и минеральные компоненты, которые улучшают кровообращение, стимулируют обменные процессы в пародонте и слизистой оболочке полости рта, вызывают усиленный отток тканевой жидкости из воспаленной десны, оказывают некоторое обезболивающее действие.

Соли способствуют растворению слизи, препятствуют образованию мягкого зубного налета, способствуют откреплению микроорганизмов с поверхности эмали зубов.

Зубная паста «Бальзам» в нее входит целебная рапа известного своими целебными свойствами Куяльницкого лимана. Паста содержит комплекс микроэлементов, которые оказывают положительное действие на ткани пародонта, способствуют лучшей очистке полости рта.

Зубная паста «Юбилейная» содержит рапу Моршинского минерального водоисточника, единственного в мире с высоким содержанием калия при оптимальном содержании сульфатно-магниевого компонента. Такое сочетание химических элементов благотворно влияет на кровообращение в слизистой оболочке полости рта и тканях пародонта, улучшает трофику и оказывает выраженное противовоспалительное и очищающее действие.

Зубные пасты, содержащие ферменты.

Эти пасты относятся к средствам гигиены с высоким очищающим действием, они растворяют мягкий зубной налет, остатки пищи, никотиновый налет, улучшая тем самым гигиеническое состояние полости рта.

Зубная паста «Бело – розовая» содержит комплекс протеолитических ферментов, хорошо растворяющих мягкий зубной налет, также уменьшает воспалительные явления в пародонте и слизистой оболочке полости рта.

Зубная паста «Особая», помимо ферментов, содержит вещества, способствующие удалению не только пищевых остатков, мягкого зубного налета, но и никотинового налета у курильщиков. Повышенное очищающее действие пасты связано со способностью ферментов растворять белково – липидные основы мягких зубных отложений, не влияя отрицательно на эмаль зуба.

Зубная паста «Улыбка» содержит уродан, сернокислый магний и перекись магния, все эти компоненты способны растворять мягкие зубные отложения, оказывая хорошее очищающее и противовоспалительное действие.

Зубная паста «Чародейка» содержит в своем составе помимо ферментов водно – спиртовой настой крапивы и поливинилпирролидон, хорошо снимающий мягкий и пигментированный налет. Паста способствует уменьшению воспалительных явлений в пародонте.

Из этого следует, что зубные пасты, содержащие ферменты, рекомендуется применять для гигиены полости рта при лечении заболеваний пародонта и слизистой оболочки полости рта в фазу обострения.

Зубные пасты, содержащие биологически активные добавки.

Эти пасты обладают противовоспалительным и регенераторным действием, что позволяет применять их при лечении гингивита, пародонтита и других заболеваний слизистой полости рта.

Зубная паста «Прима» в ее состав включен витамин В5, она обладает противовоспалительным и регенераторным действием.

Зубная паста «Бороглицериновая» содержит 10 % бороглицерина, что обеспечивает ей активное антисептическое, бактериостатическое, бактерицидное, фунгистатическое и фунгицидное действие. Пасту целесообразно применять при острых и хронических кандидозах, стоматитах, глосситах и хейлитах, а также при воспалительных заболеваниях пародонта (гингивитах, пародонтитах и идиопатических заболеваниях пародонта)

Зубная паста «Ягодка» содержит 7% бороглицерина, что также обеспечивает антисептическое действие по отношению золотистому стафилококку.

Ее рекомендуется применять 3-4 раза в день при лечении кандидоза.

Противокариозные зубные пасты.

Эти пасты укрепляют минеральные ткани зуба и предупреждают образование зубного налета. Это достигается введением в состав зубных паст соединений Фтора, Фосфора и Кальция. В зубных пастах для

насыщения твердых тканей зуба ионами фтора необходимо использовать слабые концентрации фтора, не превышающие 2% в тубе. Эффективно действуют зубные пасты, содержащие 1-3 мг фтора в 1г пасты.

Исследования кариеспрофилактического действия фторсодержащих зубных паст показали, что их применение снижает прирост кариеса у детей на 15–35%.

Противокариозное действие зубных паст объясняется прежде всего тем, что фториды, применяемые местно, увеличивают резистентность эмали к неблагоприятным воздействиям.

Проникновение фтора в структуру эмали создает более прочную систему фторапатита, способствует фиксации фосфор-но-кальциевых соединений в твердых тканях зуба, кроме того, препараты фтора подавляют рост микрофлоры мягкого зубного налета.

Наиболее активно Противокариозное действие фтора и паст, содержащих его, проявляется в период созревания эмали зубов, т.е. в детском возрасте. Позднее противокариозная эффективность фторсодержащих паст значительно снижается. Таким образом, целесообразно использовать их для предупреждения кариеса зубов, преимущественно в детском возрасте.

Использование фторсодержащих зубных паст в нашей стране связано с некоторыми особенностями. Огромное пространство с различными климатогеографическими условиями и неодинаковым содержанием фтора в питьевой воде и пищевых продуктах в тех или иных районах страны не позволяет широко и повсеместно применять фторсодержащие зубные пасты, так как они могут попасть в такие области и районы, где в организм человека и без того поступает достаточное или большое количество фтора. В этом случае фторсодержащие зубные пасты не только бесполезны, но применение их может принести вред. В связи с этим фторсодержащие зубные пасты должны назначаться врачом индивидуально в зависимости от указанных условий региона страны. Целесообразно, чтобы закупка зубных паст в различных регионах страны координировалась стоматологами.

Несмотря на все положительные качества, фторсодержащие зубные пасты в 30—35% случаев не оказывают противо-кариозного Действия. В связи с этим были разработаны другие лечебные пасты, способствующие укреплению эмали зубов.

Обычно такие пасты вводят одно- и двух замещенные фосфаты калия и натрия, глицерофосфат кальция и натрия, глюконат- кальция, соли фосфорной кислоты, макро- и микроэлементы, которые способны изменять (перестраивать) химический состав твердых тканей зуба.

В нашей стране выпускается зубная паста "Зодиак", в состав пасты введены фторид натрия и облепиховое масло, оказывающие Противокариозное, противовоспалительное и эпителизирующее действия. Посему данная зубная паста может быть рекомендована для профилактики и лечения кариеса в стадии белого пятна, а также при заболеваниях пародонта и слизистой полости рта.

Паста "Чебурашка" Содержит фторид натрия, фосфаты и микроэлементы, она обладает противокариозным действием и может быть рекомендована как детям, так и взрослым.'

К группе фторсодержащих зубных паст относится "Фтородент", в ее состав входит фторид натрия, что позволяет Применять данную пасту для профилактики и лечения кариеса зубов, а также для уменьшения гиперестезии твёрдых тканей зуба, паста способна уменьшать кариесвосприимчивость, укрепляя кристаллическую\* структуру эмали зуба.

Зубные пасты "Жемчуг" и Арбат" относятся К фосфато держащим лечебно-профилактическим средствам гигиены полости рта. В состав этих паст входят глицерофосфат кальция и антисептик, пасты отличаются только по вкусовым качествам. Обе пасты весьма эффективны при кариесе и гиперестезии твердых тканей зубов. известно, что глицерофосфат кальция, применяемый местно, способствует укреплению кристаллической решетки эмали, активизирует процессы минерализации,

Паста "Кристалл" также относится к фторсодержащим реминерализующим средствам гигиены. Помимо фторида натрия в состав введены ферменты: рибонуклеаза и лизоцим, они способствуют полному очищению поверхности зубов, гидролизуют остатки пищи и мягкий зубной налет до низкомолекулярных водорастворимых соединений. Паста эффективна при кариесе в стадии белого пятна и болезнях пародонта, она способна закреплять результаты лечения, нормализовать обменные и трофические процессы в тканях пародонта и слизистой оболочке полости рта.

Зубная паста "Ремодент" приготовлена на основе препарата, полученного из костей животных, содержит растворимые соединения кальция, фосфата, целый ряд макро- и микроэлементов. Исследования показали высокую эффективность пасты. Многократное применение данной зубной пасты ведет к улучшению структуры и состава эмали зубов, для ее более стойкой к кариесогенным влияниям, снижает проницаемость зубных тканей, их растворимость в кислотах. Паста эффективна для профилактики и лечения кариеса в стадии белого пятна, при повышенной чувствительности зубов к внешним

#### Критерии оценки текущего контроля

№	Успеваемость в % и баллах	Оценка	Уровень знания студента
1.	96-100	Отлично «5»	Полный правильный ответ на вопросы по клинике, диагностике и лечению ЧМТ. Подводит итоги и принимает решение. Творчески мыслит. Проявляет высокую активность, творческий подход при проведении интерактивных игр. Правильно решает ситуационные задачи и тестовые вопросы. Самостоятельно анализирует. Понимает суть вопроса. Знает, рассказывает уверенно. Имеет точное представление.
2.	91-95	Отлично «5»	Полный правильный ответ на вопросы по клинике, диагностике и лечению ЧМТ. Подводит итоги и принимает решение. Творчески мыслит. Ситуационные задачи решает правильно. Самостоятельно анализирует результаты исследований. Понимает суть вопроса. Знает, рассказывает уверенно. Имеет точное представление.
3.	86-90	Отлично «5»	Полный правильный ответ на вопросы по клинике, диагностике и лечению ЧМТ. Подводит итоги и принимает решение. Творчески мыслит. Правильно решает ситуационные задачи. Понимает суть вопроса. Знает, рассказывает уверенно. Имеет точное представление.
4.	81-85	Хорошо «4»	Правильный ответ на вопросы по клинике, диагностике и лечению ЧМТ, но есть 2-3 неточности, ошибки. Творчески мыслит. Правильно решает ситуационные задачи. Понимает суть вопроса. Знает, рассказывает уверенно. Имеет точное представление.
5.	76-80	Хорошо «4»	Правильное, но неполное освещение вопроса. Студент знает вопросы по клинике и диагностике ЧМТ, но не полностью разбирается в определении тактики лечения. Правильно решает ситуационные задачи, но обоснование ответа не полное. Понимает суть вопроса. Знает, рассказывает уверенно
6.	71-75	Хорошо «4»	Правильное, но неполное освещение вопроса. Правильно решает ситуационные задачи, но обоснование ответа неполное. Имеет 2-3 ошибки. Знает, рассказывает уверенно. Имеет точные представления.
7.	66-70	Удовлетворительно «3»	Понимает суть вопроса. Правильно решает ситуационные задачи, но не может обосновать ответ. Имеет точные представления по отдельным вопросам.
8.	61-65	Удовлетворительно «3»	Имеет не полное представление по теме. Допускает ошибки при решении ситуационных задач. Рассказывает не уверенно.
9.	55-60	Удовлетворительно «3»	Знает, рассказывает не уверенно. Имеет частичное представление.
10.	54 и ниже	Неудовлетворительно «2»	Не имеет точного представления. Не знает.

#### 12- Практическое занятие

**Тема: Некариозные поражения твёрдых тканей зубов до прорезывания. Гипоплазия, гиперплазия, флюороз Этиология, клиника, диф.диагностика**

**Технологическая карта практического занятия**

Этапы работы	Преподаватель	Студент
<b>1. Этапы подготовки (10 минут)</b>	1.Контролирует чистоту аудитории; 2.Проверяет готовность студентов к занятиям; 3. Контролирует посещаемость;	Слушают
<b>2.Вступительный этап к занятиям (10 минут)</b>	1.Подготовка по теме содержания; 2. Подготовка слайдов к вступительному докладу; 3.Разработать используемую литературу для изучения предмета;	Записывают тему и слушают
<b>3. Основной этап (135 минут)</b>	1. Разделение студентов на 2 маленькие подгруппы, задает вопросы по теме; 2. Использование слайдов и мультимедий; 3. Проводит лечебные работы; 4. Объединяет все сведения по заданной теме, активно участвующих студентов поощряет и обще оценивает;	Разделяют на маленькие группы, смотрят, участвуют, слушают. Студент высказывает свое мнение дополняет и задает вопросы
<b>4.Заключительный этап (25минут)</b>	1. Заключение. 2. Самостоятельная работа. 3. Домашнее задание.	Слушают Записывают Записывают

**Вопросы по теме:**

1. Какое лечение применяется при начальных формах флюороза?
2. Жалобы больного при местной гипоплазии эмали.
- 3.Какие болезни входят при развитии нокариеса во время первичного прорезывания зубов.
- 4.Причина появления болезни нокариеса.
- 5.Патогенез болезни нокариеса.
3. Расскажите о причинах появления гипоплазии ;
- 4.Клиническое выявление гиперплазия ;
- 5.Методы лечения флюороза;

**Тесты**

**Возможные патологические изменения при местной гипоплазии эмали:**

пигментированное пятно на эмали  
изменение формы и цвета коронки зуба  
гибель зоны роста, изменение формы и цвета коронки зуба  
поражение эмали всех моляров и фронтальных зубов

**Гиперплазия – это.....**

\*избыточное обработка эмали в виде эмалевых капель

изменения цвета эмали и структурой зуба  
отсутствие зуба, его части или всей эмали  
зубы без эмалевого покрова

**Гипоплазия – это.**

\*недостаток образования твердых тканей зуба  
избыточное образование мягких тканей зуба  
дефект твердых тканей зуба  
отсутствие твердого зуба

**Гипоплазия возникает.**

\* до прорезывания зубов  
следствие уменьшения минерального обмена материала  
в период фолликулярного развития  
характеризуется изменением цвета эмали

**Гипоплазия эмали бывает в виде?**

\* все ответы верны  
пятен  
ямок  
броздов

**Гипоплазия эмали характеризуется?**

\*меловидные полосы на эмали коронок фронтальных зубов  
изменением цвета зубов  
отсутствия резцов

наличием симметричных дефектов на группах зубов, развивающихся в одно и то же время

**Гипоплазия эмали, тетрациклиновые зубы, флюороз относятся?**

\* наследственному нарушению твердых тканей зуба  
синдрому Стентона-Кандепона  
патологии мягких тканей  
нет правильного ответа

**Группы зубов, которые наиболее часто поражаются системной гипоплазией эмали:**

\* фронтальные  
премоляры  
первые моляры  
все группы зубов

### **Жалобы больного при местной гипоплазии**

#### **эмали:**

- \* косметический недостаток
- боли при перкуссии
- боли от горячего раздражения
- боли при зондировании

#### **Для системной гипоплазии характерно:**

- \* симметричное поражение зубов
- одновременное поражение зубов
- изменение эмали после перенесенных инфекционных заболеваний
- ассиметричное поражение зубов

#### **Как отличаются четвертый и пятый молочные зубы от четвертого и пятого постоянных зубов?**

- \* по цвету
- по размеру
- по расположению
- по количеству бугров

#### **Какие болезни могут быть причиной развития гипоплазии.**

- \* все ответы верны
- наследственные заболевания
- авитаминозы
- острые инфекционные заболевания

#### **Какие болезни могут быть причиной развития гипоплазии.**

- \* все ответы верны
- острые инфекционные заболевания
- наследственные заболевания
- гипоплазия авитаминозы

#### **Лечение гипоплазии эмали?**

- \* все ответы верны
- пломбирование гипоплазированной участки путем материала
- при значительных дефектах показано искусственные коронки
- лечению подлежит

#### **На ограниченном участке эмали меловидные пятна потерявшие блеск свойственное не пораженной эмали – это**

- \* стадия гипоплазии
- стадия пятна
- стадия удаления

#### **На ограниченном участке эмали меловидные пятна потерявшие блеск свойственное не пораженной эмали – это.....**

- \* стадия пятна
- стадия поверхностного кариеса
- стадия гипоплазии
- стадия удаления

#### **Поражения, возникающие во внутриутробный период развития и обызвествления зубных тканей:**

- \* гипоплазия зубных тканей
- клиновидные дефекты
- гиперстезия зубных тканей
- некроз твердых тканей

#### **Причинами местной гипоплазии эмали не является:**

- \* болезни матери во время беременности
- болезни ребёнка после рождения
- травматическое повреждение зачатка зуба
- периодонтит молочного зуба

#### **Укажите виды гипоплазии твердых тканей зуба**

\* Все ответы верны

- Очаговая
- Местная
- Системная

#### **Что может быть причиной фактором развития местной гипоплазии:**

- \* Нарушение внутриутробном периоде
- вредные привычки
- перекрестные прикусы
- травмы фоллекулы в постоянных зубах

#### **В результате чего развивается флюороз**

- \* повышенное содержание фтора в питьевой воде
- пониженное содержание фтора в питьевой воде
- нарушение белкового обмена
- повышение приема углеводов

#### **Изменения при флюорозе наблюдается?**

- \* все ответы верны
- на коронках зубов в виде полосок и пятен
- на слизистой оболочке
- наблюдается

#### **Какие из приведенных ниже заболеваний не входят в группу наследственных некариозных заболеваний:**

- \* флюороз
- синдром Стейнтон-Капдепона
- несовершенный амелогенез
- несовершенный дентиногенез

#### **Клинические формы флюороза:**

- \* все ответы верны
- чашеобразная
- меловидно-крапчатая
- бороздчатая, пятнистая

#### **Количество и размеры элементов при флюорозе определяют?**

- \* все ответы верны
- тяжесть заболевания
- причина заболевания
- возраст больного

#### **Лечение при начальных формах флюороза?**

- \* симптоматическое лечение
- лечению не подлежат
- эстетическое пломбирование дефектов
- изготовление искусственных коронок

#### **Лечение при тяжелых формах флюороза?**

- \* эстетическое пломбирование или изготовление искусственных коронок
- симптоматическое лечение
- лечению не подлежат
- удаление

#### **Сколько существует степеней флюороза по классификации Мюллера?**

- \* 5
- 3
- 4
- 7

#### **Укажите формы флюороза**

- \* все ответы верны
- Штриховая, Пятнистая
- меловидно-крапчатая
- эрозивная, деструктивная

#### **Умеренная: полоски и пятна занимают менее 50% поверхности коронки -это?**

- \* II – степень флюороза
- IV – степень флюороза
- III – степень флюороза

V – степень флюороза

**Флюороз проявляется на зубах в виде?**

\*все ответы верны  
изменением цвета эмали  
эмаль теряет прозрачность становится матовой  
приобретает желтовато-коричневый цвет

**Флюороз проявляется на зубах?**

\*после прорезывания

после травмы

до прорезывания

нет правильного ответа

**Формы флюороза по классификации К.**

**Патрикеева?**

\*все ответы верны  
штриховой, пятнистый  
меловидно-кропчатый  
эрозивный-деструктивный

**Штриховая форма флюороза?**

\* слабоаметные меловидные полосы на эмали  
коронки фронтальных зубов  
в меловидно измененной эмали образуются  
обширные и глубокие дефекты-эрозии  
изменение эмали резцов, клыков, промоларов и  
реже моляров в различных участках коронки зуба  
нет правильного ответа

**Ситуационные задачи:**

1. Ребенка 3 года. Жалобы : II го зуба боли от кислых фруктов .Объективно: II кариозная полость в пределах эмали, которая удаляется экскаватором .Зондирование безболезненно. Перкуссия отрицательная. Термометрия отрицательная. Полость зуба закрыта. Остальные зубы здоровы, слизистая бледно розового цвета.

1) Поставьте диагноз.

2) Ваша тактика лечения.

2. Больному 25 лет. Жалуются на косметические недостатки на 12 зубе. При проверке полости рта обнаружены недостатки. При зондировании определилось что, глубь и стены дыры тверды и крепки. Показатели ЭОД на 2-6 мкА.

1) Поставьте диагноз:

2) Проведите диф. диагностику

3) найдите причину появления.

4) Ваши советь больному.

**Интерактивный метод  
ИСПОЛЬЗОВАНИЕ МЕТОДА «ПАУТИНА»**

Шаги:

9. Предварительно студентам дается время для подготовки вопросов по пройденному занятию.

10. Участники садятся по кругу.

11. Одному из участников дается моток ниток, и он задает свой подготовленный вопрос (на который сам должен знать полный ответ), удерживая конец нити и перебрасывая моток любому студенту.

12. Студент, получивший моток, отвечает на вопрос (при этом, задавший его, комментирует ответ) и передает эстафету вопроса дальше. Участники продолжают задавать вопросы и отвечать на них, пока все не окажутся в паутине.

13. Как только все студенты закончат задавать вопросы, студент держащий моток возвращает его участнику, от которого получил вопрос, приэтом задавая свой вопрос и т.д., до полного «разматывания» клубка.

**Текст**

Не кариозные поражения зубов в виде эрозий, повышенной стираемости, клиновидных дефектов и других проявлений нарушения эмали и дентина были описаны ещё в XIX веке. К изучению этой патологии зубов исследователи возвращались неоднократно. Однако, в сравнении с изучением патогенеза и этиологии кариеса зубов и заболеваний пародонта, работ, посвященных этим же вопросам в отношении некариозных поражений зубов, относительно немного. В известной степени этим объясняется недостаточная изученность, которая остается и до настоящего времени тайной для врачей.

**Классификация некариозных поражений зубов (Фёдоров Ю.А., 1998)**

1. Патология твёрдых тканей зубов, возникшая в период их развития.

1.1. Гипоплазия эмали зубов.

1.2. Гиперплазия эмали зубов.

1.3. Флюороз зубов.

1.4. Наследственные нарушения развития тканей зубов.

1.5. Медикаментозные и токсические нарушения развития тканей зубов.

2. Патология твёрдых тканей зубов, возникшая после их прорезывания.



- 2.1. Патологическая стираемость зубов.
- 2.2. Клиновидные дефекты зубов.
- 2.3. Эрозия зубов.
- 2.4. Медикаментозные и токсические нарушения развития тканей зубов.
- 2.5. Травма зубов.
- 2.6. Некроз твёрдых тканей зубов.

#### **КЛАССИФИКАЦИЯ НЕКАРИОЗНЫХ ПОРАЖЕНИЙ ЗУБОВ**

Разнообразие этиологических факторов, вариации клинических проявлений в некоторой степени препятствуют созданию всеобъемлющей клинической классификацией некариозных поражений зубов. Многообразные некариозные поражения зубов соответственно времени их возникновения следует подразделять на две основные группы:

1. Поражения зубов, возникающие в период фолликулярного развития их тканей, т. е. до прорезывания зубов:
  - а) гипоплазия эмали;
  - б) гиперплазия эмали;
  - в) эндемический флюороз зубов;
  - а) аномалии развития и прорезывания зубов, изменения их цвета;
  - д) наследственные нарушения развития зубов.
- 2 Поражения зубов, возникающие после их прорезывания:
  - а) пигментации зубов и налеты;
  - б) стирание твердых тканей;
  - в) клиновидный дефект;
  - г) эрозия зубов;
  - д) некроз твердых тканей зубов;
  - е) травма зубов;
  - ж) гиперестезия зубов.

#### **Часть 2**

#### **ПОРАЖЕНИЯ ЗУБОВ, ВОЗНИКАЮЩИЕ В ПЕРИОД Фолликулярного м развития их тканей**

##### **1. ГИПОПАЗИЯ ЭМАЛИ**

Гипоплазия эмали расценивается как порок ее развития, наступающий в результате нарушения метаболических процессов в развивающихся зубах и проявляющийся в количественном и качественном нарушении эмали зубов. Некоторые исследователи считают, что при гипоплазии нарушается формирование зубных тканей за счет изменения в образующих эмаль клетках – энамелобластах. Другие авторы рассматривают гипоплазию эмали как дефект ее минерализации при нормальном формировании зубных тканей.

Указывается на невозможность разделения этих двух взаимосвязанных процессов. По их мнению, гипоплазия твердых тканей зуба возникает в результате нарушения как формирования эмали энамелобластами, так и ослабления процесса минерализации эмалевых призм.

Считается, что при гипоплазии нарушены не только процессы минерализации, но в первую очередь построение белковой матрицы эмали зуба в результате недостаточной или замедленной функции энамелобластов.

Гипоплазия тканей зуба возникает при нарушении метаболических процессов в зачатках зубов под влиянием нарушения минерального и белкового обмена в организме плода или ребенка (системная гипоплазия) или местно-действующей на зачаток зуба причины (местная гипоплазия). При гибели энамелобластов эмаль не образуется. Недоразвитие эмали при гипоплазии необратимо, т. е. гипопластические дефекты не претерпевают обратного развития и остаются на эмали зубов на весь период жизни.

Классификацию гипоплазии эмали следует основывать на этиологическом признаке, так как гипоплазия зубных тканей различной этиологии имеет специфику, которая выявляется при клинико-рентгенологическом исследовании.

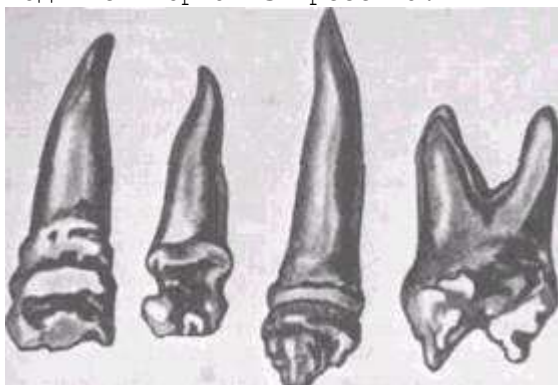
В зависимости от причины возникает гипоплазия твердых тканей группы зубов, формирующихся в один и тот же промежуток времени (системная гипоплазия), или нескольких одонто стоящих зубов одного, а чаще разного периода развития (очаговая одонтодисплазия). Наблюдается и гипоплазия одиночного зуба (местная гипоплазия).

**Очаговая одонтодисплазия** описана в специальной литературе под разными названиями: фантомные зубы, незавершенный одонтогенез, одонтодисплазия. Это редкая патология, встречающаяся у практически здоровых детей. Характеризуется запоздалым развитием и прорезыванием нескольких рядом расположенных зубов, как временных, так и сменяющих их постоянных, одного или разного периода развития. Чаще страдают резцы, клыки или постоянные моляры, реже – все зубы одной половины верхней челюсти. Коронки этих зубов уменьшены за счет недоразвития

эмали, имеют желтоватую окраску и шероховатую поверхность. На рентгеновских снимках твердые ткани представляются истонченными по сравнению с зубами противоположной стороны этой же челюсти, с укороченными корнями и более широкими каналами и неодинаковой плотностью тканей в различных участках коронок, что говорит о нарушенной минерализации. Этиология этой патологии не установлена.

Дифференцировать этот вид гипоплазии следует от системной и местной гипоплазии, а также наследственного нарушения развития эмали.

**Системная гипоплазия** тканей зуба характеризуется нарушением строения эмали всех или только той группы зубов, которая формируется в один и тот же промежуток времени. По данным разных авторов, эта форма встречается у 2–14% детей. Возникает она в результате глубокого расстройства процессов ассимиляции и диссимиляции в организме плода под влиянием нарушенного обмена у беременной женщины или в организме ребенка под влиянием перенесенных заболеваний или нарушения питания. К системной гипоплазии могут также приводить некоторые лекарственные вещества (тетрациклины), принимаемые будущей матерью во второй половине беременности или вводимые в организм ребенка.



По материалам обследования детей г. Казани в 1992 г., системная гипоплазия зубов в возрасте от 2 до 13 лет наблюдается при молочном прикусе у 13%, а при сменном—у 7,4% детей. Системная гипоплазия эмали постоянных зубов отмечается у 1,9% практически здоровых детей. У детей, страдавших хроническими соматическими заболеваниями, сопровождающимися расстройством обмена веществ (начавшимися до или вскоре после рождения), гипоплазия зубов наблюдается значительно чаще (50% случаев и более).

**Рис. 1.** Системная гипоплазия (выраженная стадия поражения постоянных резцов, клыков и первого моляра).

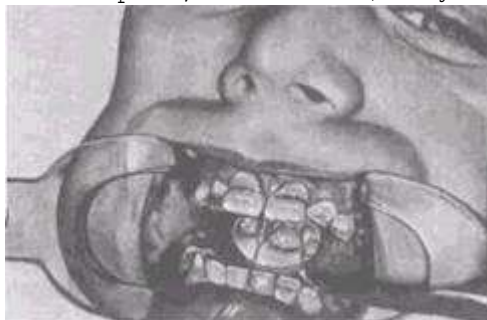Гипоплазия на временных резцах отмечена у детей, матери которых в период беременности перенесли такие заболевания, как краснуха, токсоплазмоз, токсокиоз, или получали недостаточное по количеству и некачественное по составу питание. Гипоплазия наблюдалась у недоношенных, у детей с врожденной аллергией, перенесших гемолитическую желтуху, возникшую в результате несовместимости крови матери и плода по резус-фактору, перенесших родовую травму, родившихся в асфиксии. При аллергических заболеваниях отмечаются неустойчивое содержание кальция в крови, ацидотический сдвиг и нарушение водно-минерального обмена, что и приводит к гипоплазии тканей зуба. При гемолитической болезни новорожденных гипоплазия эмали в большинстве случаев развивается внутриутробно (на V–VIII месяце беременности), а иногда в течение 1-го месяца жизни ребенка;

На постоянных зубах гипоплазия развивается под влиянием различных заболеваний, возникших у детей в период формирования и минерализации этих зубов. Гипоплазию находят у детей, перенесших рахит, тетанию, острые инфекционные заболевания, болезни желудочно-кишечного тракта, токсическую диспепсию, алиментарную дистрофию, гипоплазию постоянных зубов — у детей с заболеваниями эндокринной системы, врожденным сифилисом, мозговыми нарушениями. 60% гипопластических дефектов постоянных зубов развивается в первые 9 мес жизни ребенка, когда адаптационные и компенсаторные возможности выражены слабее и любые заболевания, как острые, так и хронические, способны нарушить обменные процессы в его организме. Элементы гипоплазий чаще определяются в области режущего края резцов, режущего бугра клыка и бугров первых постоянных моляров. При повторных или продолжающихся у детей до 3–4 лет соматических заболеваниях системной гипоплазией поражаются все остальные зубы, однако локализация элементов различна.

Гипоплазия постоянных зубов у 63,3% детей развивается на 1-м году жизни и лишь у 36,7%—на 1-м и 2-м годах.

Из сказанного выше следует, что гипоплазию эмали следует рассматривать как заболевание полиэтиологическое, по патогенезу строго специфичное.

Клинически гипоплазия эмали проявляется в виде пятен, чашеобразных углублений (единичных или множественных) различной величины и формы, или линейных бороздок той или иной глубины и ширины, опоясывающих зуб и расположенных параллельно



режущему краю или жевательной поверхности. С учетом количества гипопластических участков иногда удается уточнить, сколько раз возникало подобное нарушение обмена. Иногда наблюдается сочетание бороздок с углублениями округлой формы. В некоторых случаях на дне углублений или на буграх премоляров и моляров эмаль отсутствует. Рис 2. Гипоплазия центральных резцов верхней челюсти с поражением их вестибулярной и небной поверхностей.

Слабая степень недоразвития эмали может проявиться в виде пятен чаще белого, реже желтоватого цвета, с четкими границами и одинаковой величины на одноименных зубах. Поверхность пятна гладкая, блестящая или тусклая, что зависит от того, в каком периоде образования эмали была нарушена ее минерализация. Если поверхность пятна гладкая и блестящая, это свидетельствует о кратковременном и незначительном нарушении структуры эмали в виде очаговой деминерализации в подповерхностном слое. В данном случае создается впечатление, что пятно как бы просвечивает через неизмененный слой эмали. Если пятно тусклое, с измененной окраской и шероховатое, то поверхностный слой эмали изменен в результате нарушения процесса эмалеобразования в тот период, когда развитие эмали уже заканчивалось. Толщина эмали в области пятна такая же, как и на участке интактной эмали рядом с ним. На рентгеновском снимке эта форма гипоплазии обычно не выявляется.

**Лечение** гипоплазии эмали должно быть направлено на нормализацию процесса минерального обмена в общем обмене веществ. Местное лечение сводится к втиранию 75% пасты фторида натрия в поверхность зубов или покрытию специальным фторсодержащим лаком, что стимулирует реминерализацию эмали.

#### **Гиперплазия эмали зубов**

Гиперплазия эмали, или «эмалевые капли» (жемчужины), — это избыточное образование ткани зуба при его развитии. «Эмалевые капли» наблюдаются у 1,5% пациентов. Возможно, что это несколько уменьшенная цифра, так как небольшую гиперплазию не всегда легко обнаружить, особенно на контактной поверхности зуба. Диаметр «эмалевых капель» от 1 до 2–4 мм. Обычно они расположены в области шейки зуба на границе эмали и цемента, а иногда и в области бифуркации (трифуркации) корней. В отдельных случаях образование представлено в виде бугорка, но чаще «эмалевая капля» имеет округлую форму, отграничена от зуба шейкой и по форме действительно напоминает каплю.

Эмаль, покрывающая каплю, обычно отграничена от основной эмали зуба участком цемента. Некоторые «эмалевые капли» построены из дентина, покрытого эмалью, но чаще внутри них имеются небольшие полости, заполненные пульпой.

Клинически гиперплазия обычно ничем не проявляется и не вызывает каких-либо функциональных нарушений. По существу эти образования ближе к другой форме аномалии — срастанию коронок или корней хорошо сформированных зубов.

Предполагают, что это связано с близким расположением зачатков зубов в зубообразовательной пластинке. Чаще наблюдается срастание центральных резцов с боковыми, реже — слияние нормального и сверхкомплектного зубов.

Гиперплазия зубов проявляется в избыточном образовании ткани зуба, которое называют эмалевыми каплями или эмалевыми жемчужинами. Происхождение их связывают с процессом дифференциации клеток гертвиговского влагиалища в эмалобласты. Эмалевые капли чаще встречаются в области шеек зубов, иногда в области бифуркации корней. Размер их достигает 2-4 мм в диаметре. Чаще всего они связаны с избыточным образованием дентина, который снаружи покрыт эмалью. Иногда в центре капли находят полость, выполненную

тканью, схожей с пульпой. В клинике они ничем себя не проявляют и обнаруживаются при обследовании. Более подробно изучил эту форму некариозных поражений зубов А.О.Саванха А965). Он разделил эмалевые капли на 3 типа: корневые, пришеечные, коронковые. На основании микроскопических исследований автор выделил 5 групп:

- а) истинно-эмалевые капли;
- б) эмалево-дентинные капли;
- в) эмалево-дентинные капли с пульпой, нередко связанные с полостью зуба;
- г) капли Родригес-Понти — маленькие эмалевые капли (узелки) в периодонте;
- д) внутризубные эмалевые капли, включённые в дентин коронки или корни зуба.

Пришеечные эмалевые капли обычно обнаруживаются при ретракции десны и обнажении шейки зуба. Корневые — могут быть видны при рентгенологическом исследовании или после удаления зуба. Между тем внутризубные (внутридентинные) эмалевые капли встречаются более часто, когда врач при препаровании кариозной полости в пределах дентина «наталкивается» бором на более жёсткий его участок. Именно в этом месте и находится эмалевая капля. Лечение подлежат лишь пришеечные эмалевые капли. Их необходимо сошлифовать алмазным бором, зашлифовать и заполировать этот участок зуба, а затем после обучения дать больному рекомендации по проведению ежедневных аппликаций фосфатсодержащих зубных паст в течение 7-10 дней.

### Эндемический флюороз зубов

#### 3. ЭНДЕМИЧЕСКИЙ ФЛЮОРОЗ (ФЛЮОРОЗ ЗУБОВ)

В 1900 г. итальянский врач Чийя обнаружил у жителей окрестностей Неаполя неизвестные до этого изменения зубов, в связи с чем назвал такие зубы крашеными, или черными. Это явление Чийя связывал с воздействием на зубы питьевой воды, загрязненной вулканическими выбросами. Спустя год подобное поражение зубов у итальянских эмигрантов наблюдал в США Эггер.

Впоследствии изменение цвета зубов было обнаружено у отдельных людей во многих странах и подобные зубы стали называть «испещренными», «рябая эмаль», «пятнистая эмаль». Последнее название, данное Влеком в 1916 г., нашло наиболее широкое распространение в специальной литературе.

Почти три десятилетия причина подобного поражения зубов была неизвестна. Высказывались различные мнения. В частности, предполагалось, что этиологическим фактором является содержание в водоисточниках некоторых редких элементов. Лишь в 1931 г. было установлено, что в питьевой воде населенных пунктов, где наблюдается пятнистость эмали, было повышено содержание микроэлемента фтора. В 1931 г. Смит и сотр. экспериментально доказали связь подобных изменений в развивающихся зубах животных с наличием избытка фтора в питьевой воде. Учитывая латинское название фтора (fluor), данное заболевание зубов стали именовать флюорозом, точнее эндемическим флюорозом.

**Клиническая картина.** Фтористые соединения, действующие на зубы экзогенно, не способны вызвать флюороза.

У детей, потреблявших с раннего детства воду, содержащую повышенное количество фтора, наиболее часто на постоянных и очень редко на временных зубах имеются мелоподобные пятна. Эмаль зубов в пораженных участках теряет блеск и прозрачность, становится тусклой и приобретает как бы «неживой» белесоватый фон, что объясняют особенностями светопреломления эмали, структура которой нарушена из-за хронической фтористой интоксикации.

У больных с легкими формами флюороза одиночные мелкие пятна выявляются на ограниченных участках губной поверхности коронок зубов. Такие изменения нередко возникают при невысоких концентрациях фтора в воде (до 1 мг/л). При той же концентрации фтора у других детей пятна множественные, захватывают значительную часть эмали и видны при осмотре коронок невооруженным глазом. При концентрации фтора 1,5 мг/л могут наблюдаться пятна светло-желтого цвета. Если содержание фтора составляет 1,5–2 мг/л, то поражения могут иметь вид волнистости или множественных точечных эрозий (крапинки).

Пятна темно-коричневого цвета, расположенные вблизи режущего края резцов, создают картину «подгорелых» коронок. При более высоких концентрациях фтора точечные эрозии «сливаются» между собой и вместе с пигментными и мелоподобными пятнами придают эмали изъеденный, «рябой» вид.

Та или иная форма флюороза сохраняется на всю жизнь и одна форма пятнистости не переходит в другую, независимо от насыщенности фтором нового водоисточника.

**Классификация.** Клинические проявления эндемического флюороза зубов почти все авторы классифицируют по восходящим степеням.

**I степень.** Слабое поражение, при котором на 1/3 губной (язычной) поверхности резцов или бугров жевательной поверхности первых моляров образуются мелоподобные пятнышки небольшого размера, которые с трудом различаются

невооруженным глазом.

**II степень.** Аналогичные меловидные или слегка пигментированные до светло-желтого цвета пятна (одиночные или множественные) охватывают до половины коронки зуба, поражая большое количество зубов.

**III степень.** Умеренное поражение коронок многих зубов в виде более крупных пятен, захватывающих большую часть их коронок при более выраженной (темно-желтой или темно-коричневой) пигментации. Зубы становятся более хрупкими и легко подвергаются стиранию.

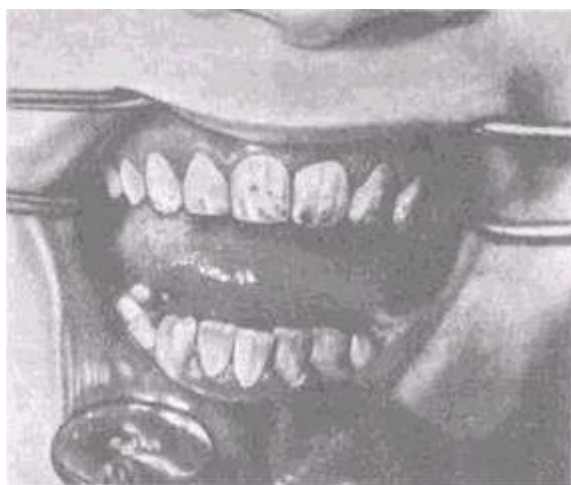**IV степень.** Сильное поражение. На фоне описанных выше изменений отмечается значительное количество мелких, точечных эрозий, иногда сливающихся между собой. Меловидно измененная эмаль создает «неживой» вид, а иногда шероховатую поверхность. Более резко выражены стертость и скалывание эмали зубов за счет повышенной хрупкости твердых тканей. Возможна потеря естественной формы отдельных зубов, что может нарушить нормальный прикус. Различается пять степеней флюороза зубов.

**Штриховая форма.** Характерно появление слабозаметных меловидных полосок, которые локализуются в области пережимат эмали. Этой формой флюороза поражаются чаще центральные и боковые резцы верхней челюсти, несколько реже – нижней. Процесс захватывает преимущественно вестибулярную поверхность зуба.

**Пятнистая форма** – изменение эмали резцов, клыков, реже премоляров и моляров более выражено и проявляется в виде меловидных пятен, расположенных в различных участках коронки зуба. Интенсивность окраски пятна обычно более выражена в Центральной его части; к периферии пятно постепенно, без резких границ переходит в нормальную эмаль. Поверхность эмали в области меловидного пятна гладкая, блестящая. Иногда нерезко выражена светло-желтая пигментация отдельных участков коронки зуба.

**Меловидно-крапчатая форма.** Как правило, поражаются зубы всех групп. Клиническая картина поражения разнообразна. Иногда вся поверхность коронок зубов депигментирована, имеет меловидный оттенок, но сохраняет блеск, однако чаще она приобретает матовый оттенок. И в том, и в другом случае нередко имеются отдельные участки пигментации эмали светло-коричневого или темно-коричневого цвета. Пятна располагаются на вестибулярной поверхности фронтальных зубов. В тех случаях, когда поверхность эмали утратила блеск и приобрела матовый оттенок, на ней могут наблюдаться небольшие, округлой формы дефекты эмали – крапинки диаметром до 1,5 мм и глубиной 0,1–0,3 мм. Дно их светло-желтого или темного цвета.

**Эрозивная форма** – более тяжелое поражение тканей зуба, при котором более резко выражена дистрофия (мелоподобное изменение эмалевого слоя) и пигментация эмали. Вместо небольших крапинок возникают более обширные и глубокие дефекты – эрозии. В отличие от крапинок эрозии могут иметь различную форму. Выявляется стирание эмали вплоть до обнажения



дентина.

Рис 3. Флюороз зубов (меловидно-крапчатая форма).

Деструктивная форма встречается в эндемических очагах флюороза с большим содержанием фтора в воде (10–20 мг/л). Помимо характерных, но более резко выраженных проявлений флюороза, наблюдается изменение формы коронок за счет

эрозий, стирания и отлома отдельных участков зуба. При этой форме возникает поражение не только эмали, но и дентина.

Эндемический флюороз связан с избыточным поступлением фтора в организм человека с питьевой водой, продуктами питания. Чаще встречается в зонах с повышенной концентрацией фтора в питьевой воде. Особенно тяжёлые проявления его отмечены в США, Северной и Южной Африке, Индии, Италии, Мексике. Нередко обнаруживается в зоне металлургических и химических предприятий, выбрасывающих в атмосферу фтор. Многочисленными исследованиями доказано, что концентрация фтора в питьевой воде до 0,5 мг/л не вызывает изменений в тканях зубов. При концентрации фтора 0,8-1,0 мг/л легкие формы флюороза возникают у 10-12% населения; при концентрации 1,0-1,5 мг/л — у 20-30%; при 1,5-2,5 мг/л — у 30-45%; свыше 2,5 мг/л — более чем у 50% населения (Патрикеев В.К., 1956; Габович Р.Д., 1957; Овруцкий Г.Д., 1962; Eriund S.A. et al., 1987; Larsen Metal., 1987). Чем выше концентрация фтора в питьевой воде, тем выше распространенность и интенсивность флюороза. Вместе с тем известно, что наличие значительных количеств кальция в воде уменьшает развитие флюороза (Кошовская В.А., 1975). Флюороз в известной степени — общее заболевание скелета человека и животных, но мы касаемся лишь флюороза зубов. Считают, что фтор, поступая в организм, действует на энамелобласты, что ведёт к неправильному формированию эмали. Местное действие его вряд ли имеет место, так как изменения наступают и при парентеральном введении препаратов фтора. А.В.Войнар (1953) считал, что фтор снижает активность фосфатазы, что отрицательно сказывается на минерализации эмали. Исследования показали, что фтор при пероральном и даже местном введении быстро проникает в кровь и блокирует щитовидную железу, влияя на её активность. Думается, что изменение функции щитовидной железы является наиболее вероятным объяснением неблагоприятного действия фтора на минерализацию эмали. В зависимости от тяжести изменений зубов при эндемическом флюорозе различали следующие клинические формы флюороза зубов (Патрикеев В.К.). Штриховая форма характеризуется слабо заметными меловидными полосками на эмали фронтальных зубов (наиболее легкая форма). Белый цвет полосок от центра к периферии становится менее ярким и незаметно переходит в нормальный цвет зуба. Пятнистая форма проявляется в виде меловидных пятен, расположенных в различных участках коронки зуба. Интенсивность белой окраски исчезает от центра к периферии. Поверхность эмали в области пятна обычно гладкая, блестящая. Иногда имеется слабо выраженная светло-жёлтая пигментация. Меловидно-крапчатая форма проявляется в области всех, а не только передних зубов, клинически весьма разнообразна: белые блестящие и матовые пятна, участки пигментации пятен от светло- до темно-коричневого цветов. Пятна

располагаются обычно на вестибулярной поверхности фронтальных зубов. Иногда встречаются небольшие округлые дефекты эмали — крапинки. Эрозивная форма — более тяжёлое поражение зубов, характеризующееся образованием дефектов — эрозий в области меловидно изменённой эмали. Наличие хотя бы одной эрозии уже свидетельствует о качественно новом, более тяжёлом, этапе развития флюороза.

Деструктивная форма встречается в эндемических районах с содержанием фтора 10-12 мг/л и характеризуется постепенным разрушением эмали зубов, их стиранием. Распространённость флюороза зубов в Северо-Западном регионе России, даже при низком содержании фтора в воде (3-0,7 мг/л), увеличилась за последние 16-18 лет с 1% до 8,3%. При этом чаще встречалась пятнистая форма (1,4%), несколько реже — меловидно-крапчатая (2,4%) и достаточно редко эрозивная форма флюороза. Для очагов эндемического флюороза характерно снижение распространённости и интенсивности кариеса зубов. Однако исследования В.А.Кошовской (1975), Л.И.Коваленко (1977) свидетельствует о том, что на поражаемость кариесом влияют не только фтор, но главным образом другие макро- и микроэлементы, содержащиеся в питьевой воде и пищевых продуктах. Вместе с тем установлено, что некоторые микроэлементы (марганец, железо, алюминий, магний и др.) способствуют появлению пигментации при флюорозе. В организме детей фтор задерживается значительно больше, чем у взрослых. Значительную роль в этом играет фтор, поступающий с пищевыми продуктами. С возрастом содержание фтора в организме человека увеличивается. Поступая в организм, фтор откладывается в костях, зубах, паренхиматозных органах. Из организма фтор выделяется в основном с мочой (66-79%), фекалиями (6-19%) и потом (6-10%). Обычные профилактические концентрации фтора не вызывают изменений в тканях организма. Лишь в случаях больших концентраций (более 6-10 мг/л) наблюдаются склеротические явления в скелете, а также изменения в стенках кровеносных сосудов. Некоторые исследователи предполагают, что фтор обладает канцерогенным действием. Изменения в зубах, как уже указывалось, могут проявиться даже при незначительной концентрации фтора (0,5-0,7 мг/л), если вода мягкая, без кальция, что характерно для климатических условий средней зоны. При этом некоторые авторы относят пятнистую форму флюороза к гипоплазии. Кроме того, флюороз зубов может появиться при потреблении фторсодержащих зубных паст в районах, где фтор в воде содержится в оптимальных концентрациях. Профилактика флюороза может проводиться коллективно и индивидуально. Коллективные мероприятия сводятся обычно к замене питьевого источника или путём смешивания воды двух источников с целью снижения концентрации фтора. Индивидуальные мероприятия заключаются в исключении искусственного вскармливания и прикорма детей. С началом прикорма следует заменить воду молоком, фруктовыми соками, завезёнными из других регионов. Пища должна быть богата белками, витаминами группы В, а также С и D. Дополнительно вводят соли кальция и фосфора в виде глицерофосфата кальция, глюконата кальция, лактата кальция путём приёма этих препаратов двухнедельными курсами. Желательно детей школьного и дошкольного возрастов периодически, на период летних и зимних каникул, вывозить на отдых в места, где источники не имеют повышенного содержания фтора. Имеются способы очистки воды от фтора: замораживание, кипячение, фильтрование воды через слой окиси магния, обработка её сернокислым глинозёмом.

**Профилактика.** С целью предотвращения поражения зубов флюорозом в населенных пунктах, где содержание фтора в воде превышает допустимые ГОСТом концентрации (от 0,8 до 1,5 мг/л), необходимо осуществлять комплекс профилактических мер как общественного, так и индивидуального характера. Общественные меры сводятся к: 1) замене водоисточников с большим содержанием фтора на другие с меньшей (оптимальной) концентрацией его; 2) смешиванию вод (путем закольцовывания) нескольких водоисточников, богатых и бедных фтором, с доведением концентрации до необходимого уровня; 3) постройке водоочистных станций, способных осуществлять дефторирование питьевой воды.

В местностях, где по каким-либо причинам не может быть организовано обезфторивание воды, следует организовать подвоз в детские учреждения воды с нормальным содержанием фтора. Благоприятно сказывается вывоз дошкольников и школьников из очагов эндемического флюороза в летний период на дачи и в пионерские лагеря в местности, где не отмечается повышенное содержание фтора в водоисточниках.

Индивидуальные меры профилактики флюороза разнообразны. Ее следует начинать с момента рождения ребенка и до окончания сроков минерализации постоянных моляров.

Нежелательны искусственное вскармливание новорожденных и ранний прикорм детей в очагах эндемии. При необходимости прикорма следует избегать введения в пищу ребенка большого количества фторсодержащей воды следует по возможности заменять ее молоком (до 0,5–1 л в день) и фруктовыми соками.; В молоке коз и коров, даже потребляющих воду с повышенным уровнем фтора, содержится значительно меньше этого микроэлемента, чем в потребляемой детьми воде. Кроме того, в молоке животных имеются соли кальция, являющиеся своеобразным буфером по отношению к фтору, а также витамины и другие питательные вещества. Полноценное питание способно ослабить отрицательное действие избытка фтора на организм детей. Важен умелый подбор продуктов (сбалансированный рацион питания). Пища детей должна быть богата белками, витаминами, особенно А, С и группы В (В1, В2, В6,). Установлено, что при флюорозе нарушается усвоение витамина С. Добавление к пищевому рациону витаминов группы В способствует снижению содержания фтора в твердых тканях (зубы, кости). В рацион детей должны быть включены овощи, фрукты, а в зимнее время и синтетические витамины в количествах, превышающих обычные нормы. Дополнительно вводят соли кальция и фосфора в виде кальция глюконата, кальция глицерофосфата, кальция лактата, фитина и др.

г Необходимо исключить из пищевого рациона детей или предельно ограничить потребление продуктов, содержащих много фтора (морская рыба, жирное мясо, топленое масло, крепкий чай и т. д.).

Необходим тщательный уход за полостью рта (систематическая чистка зубов с использованием паст, содержащих глицерофосфат кальция, но без фтористых добавок).

#### **Критерии оценки текущего контроля**

№	Успеваемость в % и баллах	Оценка	Уровень знания студента
1.	96-100	Отлично «5»	Полный правильный ответ на вопросы по клинике, диагностике и лечению ЧМТ. Подводит итоги и принимает решение. Творчески мыслит. Проявляет высокую активность, творческий подход при проведении интерактивных игр. Правильно решает ситуационные задачи и тестовые вопросы. Самостоятельно анализирует. Понимает суть вопроса. Знает, рассказывает уверенно. Имеет точное представление.
2.	91-95	Отлично «5»	Полный правильный ответ на вопросы по клинике, диагностике и лечению ЧМТ. Подводит итоги и принимает решение. Творчески мыслит. Ситуационные задачи решает правильно. Самостоятельно анализирует результаты исследований. Понимает суть вопроса. Знает, рассказывает уверенно. Имеет точное представление.
3.	86-90	Отлично «5»	Полный правильный ответ на вопросы по клинике, диагностике и лечению ЧМТ. Подводит итоги и

			принимает решение. Творчески мыслит. Правильно решает ситуационные задачи. Понимает суть вопроса. Знает, рассказывает уверенно. Имеет точное представление.
4.	81-85	Хорошо «4»	Правильный ответ на вопросы по клинике, диагностике и лечению ЧМТ, но есть 2-3 неточности, ошибки. Творчески мыслит. Правильно решает ситуационные задачи. Понимает суть вопроса. Знает, рассказывает уверенно. Имеет точное представление.
5.	76-80	Хорошо «4»	Правильное, но неполное освещение вопроса. Студент знает вопросы по клинике и диагностике ЧМТ, но не полностью разбирается в определении тактики лечения. Правильно решает ситуационные задачи, но обоснование ответа не полное. Понимает суть вопроса. Знает, рассказывает уверенно
6.	71-75	Хорошо «4»	Правильное, но неполное освещение вопроса. Правильно решает ситуационные задачи, но обоснование ответа неполное. Имеет 2-3 ошибки. Знает, рассказывает уверенно. Имеет точные представления.
7.	66-70	Удовлетворительно «3»	Понимает суть вопроса. Правильно решает ситуационные задачи, но не может обосновать ответ. Имеет точные представления по отдельным вопросам.
8.	61-65	Удовлетворительно «3»	Имеет не полное представление по теме. Допускает ошибки при решении ситуационных задач. Рассказывает не уверенно.
9.	55-60	Удовлетворительно «3»	Знает, рассказывает не уверенно. Имеет частичное представление.
10.	54 и ниже	Неудовлетворительно «2»	Не имеет точного представления. Не знает.

### 13- Практическое занятие

**Тема: Наследственные поражения твёрдых тканей зубов.**

#### Технологическая карта практического занятия

Этапы работы	Преподаватель	Студент
<b>1. Этапы подготовки (10 минут)</b>	1. Контролирует чистоту аудитории; 2. Проверяет готовность студентов к занятиям; 3. Контролирует посещаемость;	Слушают
<b>2. Вступительный этап к занятиям (10 минут)</b>	1. Подготовка по теме содержания; 2. Подготовка слайдов к вступительному докладу; 3. Разработать используемую литературу для изучения предмета;	Записывают тему и слушают
<b>3. Основной этап (135 минут)</b>	1. Разделение студентов на 2 маленькие подгруппы, задает вопросы по теме; 2. Использование слайдов и мультимедий; 3. Проводит лечебные работы; 4. Объединяет все сведения по заданной теме, активно участвующих студентов поощряет и обще оценивает;	Разделяют на маленькие группы, смотрят, участвуют, слушают. Студент высказывает свое мнение дополняет и задает вопросы
<b>4. Заключительный этап (25 минут)</b>	1. Заключение. 2. Самостоятельная работа. 3. Домашнее задание.	Слушают Записывают Записывают

#### **Вопросы по теме:**

1. Какие болезни входят в наследственную болезнь твёрдых клеток зубов;
2. Причины появления этой болезни твёрдых клеток зубов;
3. Объясните клинику несовершенную амелогенеза;
4. Клиника несовершенную дентиногенеза;



5. Объясните клинику несовершенную остеогенеза;

**Тесты:**

**Лекарственные вещества, которые вызывают окраску зубов**

- 1) анальгин
- 2) димедрол
- 3) тетрациклин
- 4) хлорид кальция
- 5) пенициллин

**Тетрациклин вызывает окрашивание молочных зубов при лечении**

- 1) беременной женщины
- 2) ребенка старше 3 лет
- 3) ребенка старше 10 лет

**Возраст детей, при котором можно проводить пломбирование постоянных зубов композиционными материалами при гипоплазии зубов**

- 1) до 8 лет
- 2) 8-9 лет
- 3) 9-10 лет
- 4) сразу после их прорезывания
- 5) старше 12 лет

**Заболевание, при котором прорезывается один зуб измененной формы**

- 1) флюороз
- 2) системная гипоплазия
- 3) местная гипоплазия
- 4) тетрациклиновые зубы
- 5) синдром Стентона–Капдепона

**Оптимальная доза фтора в питьевой воде**

- 1) 0,1-0,2 мг/л
- 2) до 0,5 мг/л
- 3) 6-7 мг/л
- 4) 1-1,5 мг/л
- 5) больше 10 мг/л

**Жалобы больных при флюорозе**

- 1) на ночные боли в зубах
- 2) на боли, иррадирующие по ходу ветвей тройничного нерва
- 3) на косметический дефект
- 4) на боли от холодного и горячего
- 5) на болезненность при накусывании

**При несовершенном амелогенезе поражены только**

- 1) молочные резцы
- 2) молочные моляры
- 3) постоянные резцы
- 4) постоянные моляры
- 5) все молочные и постоянные зубы

**«Гипсовые» зубы являются одним из проявлений**

- 1) гипоплазии эмали
- 2) флюороза
- 3) несовершенного амелогенеза
- 4) несовершенного дентиногенеза
- 5) несовершенного одонтогенеза

**При несовершенном одонтогенезе (дисплазия Капдепона) поражены**

- 1) все молочные зубы
- 2) молочные моляры
- 3) постоянные резцы
- 4) постоянные моляры
- 5) все молочные и постоянные зубы

**Заболевание, являющееся наследственным**

- 1) системная гипоплазия
- 2) флюороз
- 3) местная гипоплазия
- 4) дисплазия Капдепона

### **При несовершенном амелогенезе имеются нарушения в строении**

- 1) только дентина
- 2) только эмали
- 3) эмали и дентина
- 4) нарушение пульпы
- 5) нарушение периодонта

### **Клинические признаки, характерные для дисплазии Капдепона**

- 1) наличие ночных болей
- 2) стираемость эмали и дентина, изменение окраски зубов
- 3) кариозные полости
- 4) зубы интактны

### **Некариозные поражения, возникающие после прорезывания зуба**

- 1) гипоплазия эмали
- 2) отломы коронок зубов в результате травмы
- 3) флюороз

### **Ситуационные задачи:**

1. Больной пришёл к врачу с жалобой на появление щелей между зубами. При объективном осмотре зубов определили, что масса зубов уменьшилась по этому появилась трема и открытая диастема. Эмал зубов блестящая, гладкая желтоватого цвета. Эмал разрушилась и появился дентин. Появляется чувствительность на горячее и холодное. При рентгене определилось, что корни здоровы.

- 1) проведите приблизительный диагноз.
- 2) найдите причину появления.
- 3) Поставьте диагноз.

### **Интерактивный метод**

#### **Использование метода «Горячей картошки»**

Преподаватель должен составить несколько вопросов. Из картонной бумаги нужно сделать мяч. Преподаватель задает вопрос и бросает горячую картошку студенту в руки, в свою очередь студент отвечает на вопрос и бросает картошку обратно преподавателю в руки. Педагог контролирует работу группы и участия в ней каждого. Общий правильный вариант записывается в тетради. Студенты, которые дали правильные варианты ответов, получают максимальный балл – 100% от рейтинга теоретической части – 0.86. Студенты занявшие второе место – 85.9% рейтинга. Занявшие третье место – 70.9% рейтинга. Не ответившие или ответившие неверно 30% рейтинга. Полученный балл учитывается при выставлении оценки за текущее занятие.

### **Текст**

#### **Наследственные заболевания твердых тканей зубов**

1. Несовершенный амелогенез.

Наследственные нарушения развития эмали возникают часто в следствие влияния наследственных факторов, которые появляются в результате патологических изменений эктодермальных образований. По сути дела это несовершенный амелогенез (*amelogenesis imperfecta*)

Серьезный и глубокий анализ этой группы некариозных поражений провели Ю.А. Беляков с соавторами (1986), Ю.А. Беляков (1993), S/ Clergeau-Gerithault, I.R. Jasmen, P.J.M. Crawford et al (1989) и другие специалисты.

По их мнению, несовершенный амелогенез (дисплазия эмали – это наследственные факторы, которые проявляются нарушением обмена веществ в период формирования матрикса эмали или период ее минерализации, приводящего к гиперминерализации. Несовершенный амелогенез связан с нарушением формирования эмали амелобластами. При этом образуется очень тонкий слой эмали или она вовсе отсутствует. Поэтому зубы бывают меньших размеров, окрашены в серые или коричневые оттенки. По мере роста индивида вследствие отложения со стороны пульповой камеры новых слоев дентина цвет зуба меняется - увеличивается его желтизна. В связи с тем, что дентин откладывается за счет ткани пульпы, ее розовый цвет становится менее выраженным. В результате зубы с возрастом продолжают темнеть. Этот эффект усиливается внедрением красителей из ротовой среды в дентин благодаря его высокой проницаемости. Данное свойство обеспечивается значительной пористостью дентина. Именно эти неправильно текущие процессы являются основой частичного или полного нарушения структуры и минерализации эмали и приводят к целому ряду морфологических дефектов и изменений. Изменения эмали могут быть обусловлены двумя причинами: генной мутацией и факторами окружающей среды (фенокопии клинически идентичны генной патологии) или их сочетанием. Нарушение процессов формирования матрикса эмали ведет к полному, частичному или локальному изменению ее толщины, что выражается в ряде клинических форм наследственной гипоплазии эмали. Ю.А. Беляев с соавторами на основании данных литературы делит наследственные заболевания на 3 основные группы, каждая из которых имеет клинические разновидности:

- Наследственная гипоплазия эмали, вызванная нарушениями матрикса эмали:
  - а) аутосомно-доминантная точечная гипоплазия;
  - б) аутосомно-доминантная локальная гипоплазия;
  - в) аутосомно-доминантная гладкая гипоплазия;
  - г) аутосомно-доминантная шероховатая гипоплазия;
  - д) аутосомно-рецессивная шероховатая гипоплазия;
  - е) сцепленная с X-хромосомой доминантная гладкая гипоплазия.
- Наследственная гипоплазия эмали, обусловленная нарушением созревания эмали;
  - а) аутосомно-доминантное гипосозревание в сочетании с тавердонтизмом;
  - б) сцепленное с X-хромосомой рецессивное наследование, гипосозревание;
  - в) аутосомно-рецессивная пигментация, гипосозревание.
  - г) «снежная шапка» - аутосомно-доминантное гипосозревание.
- Наследственная гипоплазия эмали, связанная с гипокальцификацией.
  - а) аутосомно-доминантная гипокальцификация;
  - б) аутосомно-рецессивная гипокальцификация

Каждая из этих групп имеет свои разновидности поражения эмали, и далее дается достаточно подробная характеристика этих поражений:

Наследственная гипоплазия эмали, связанная с нарушением ее матрикса.

**А у т о с о м н о – д о м и н а н т н а я т о ч е ч н а я г и п о п л а з и я.** Временные и постоянные зубы имеют слой эмали нормальной толщины, но на его поверхности, чаще губной, определяются дефекты (точки). Окрашивание этих дефектов пищевыми пигментами придает коронкам зубов испещренный вид. Точечные ямки обычно расположены рядами или столбиками, возможно поражение всей коронки или ее части. Заболевание передается от мужчины к мужчине.

**А у т о с о м н о – д о м и н а н т н а я л о к а л ь н а я г и п о п л а з и я.** Дефекты эмали бывают чаще на вестибулярной поверхности премоляров и щечных поверхностях моляров. Горизонтальные линейные углубления или ямки обычно располагаются выше или ниже экватора зуба в нижней трети коронки, может быть захвачена и язычная поверхность. Режущий край и окклюзионная поверхность зубов обычно не поражена. Может быть один большой гипопластический участок эмали на щечной поверхности зуба. Возможна гипоплазия эмали и временных и постоянных зубов. У каждого больного количество пораженных зубов и тяжесть процесса варьируют. Гистологическое исследование выявляет недостаточную зрелость эмали, дезориентацию ее призм. Описана аутосомно-рецессивная локальная гипоплазия; горизонтальные точки и бороздки более выражены в средней трети коронки большинства зубов.

**А у т о с о м н о – д о м и н а н т н а я г л а д к а я г и п о п л а з и я.** Прорезавшиеся зубы могут иметь различный цвет: от непрозрачного белого до прозрачно-коричневого. Эмаль гладкая, истончена до  $\frac{1}{4}$  –  $\frac{1}{2}$  толщины нормального слоя. Часто она отсутствует на режущих и жевательных поверхностях, а на контактных бывает белого цвета. Эти зубы обычно не контактируют. Задерживается прорезывание постоянных зубов.

**А у т о с о м н о – д о м и н а н т н а я ш е р о х о в а т а я г и п о п л а з и я.** Цвет зубов изменен от белого до желтовато-белого. Эмаль твердая с шероховатой зернистой поверхностью. Она может откальваться от дентина. Толщина ее составляет  $\frac{1}{4}$  –  $\frac{1}{8}$  толщины нормального слоя. На отдельных зубах эмаль может быть сохранена только у шейки. Поражаются и временные и постоянные зубы.

**А у т о с о м н о – р е ц е с с и в н а я ш е р о х о в а т а я г и п о п л а з и я.** Эмаль почти полностью отсутствует. Прорезавшиеся зубы имеют желтый цвет или цвет непигментированного дентина. Поверхность коронки шероховатая гранулярная, похожа на матовое стекло. Зубы не контактируют. Задерживается прорезывание постоянных зубов. Рентгенологическое исследование выявляет реабсорбцию коронок непрорезавшихся зубов. Возможна гипертрофия десневого края у временных зубов. Согласно исследованию старения эмали с помощью сканирующей и трансмиссионной, а так же световой микроскопии, призматическая структура отсутствует, оставшаяся эмаль имеет шарообразные выступы.

**С ц е п л е н н а я с X – х р о м о с о м о й д о м и н а н т н а я г л а д к а я г и п о п л а з и я.** Клиническая картина поражения у гомозиготных мужчин отличается от изменений эмали у гетерозиготных женщин. У мужчин эмаль желтовато-коричневая, твердая, гладкая, блестящая, тонкая. Зубы не контактируют, выражена патологическая стираемость их тканей. Поражаются и временные и постоянные зубы. По данным электронно-микроскопического исследования нет эмалевых призм, имеются одиночные неравномерные кристаллы и слабая степень кристаллизации.

У женщин на коронке зубов вертикальные полосы эмали почти нормальной толщины чередуются с полосами гипоплазии, иногда в этих вертикальных бороздках можно видеть дентин. Поражение эмали соответствующих зубов верхней и нижней челюсти несимметрично.

Наследственная гипоплазия эмали связанная с нарушением ее созревания. Аутосомно – доминантно египосозревание в сочетании с тавродонтизмом. В литературе описано 2 варианта этого заболевания. Эмаль временных и постоянных зубов имеет разную окраску: от белой до желтой с белыми или коричневыми непрозрачными крапинками или без них. Наблюдается патологическая стираемость измененной эмали. Тавродонтизм обычно имеется во временных и постоянных зубах. Полости резцов в любом возрасте больших размеров. При этой форме несовершенного амелогенеза у больных изменены только зубы.

Сцепленное с X – хромосомой рецессивно наследование, гипосозревание. У мужчин и женщин клиника поражения зубов различна. У мужчин она более выражена. Постоянные зубы желто-белого цвета, испещренные, с возрастом темнеют из-за окрашивания эмали. Форма их не изменена. Слой более мягкой эмали по сравнению с нормальной может уменьшиться. У шейки зуба она обычно изменена меньше. На отдельных участках эмаль непрозрачна. Поверхность ее умеренно гладкая. Патологическая стираемость выражена слабо. Гистологически установлено изменение наружной половины эмали.

У женщин эмаль состоит из вертикальных полос, что характерно для клинической картины поражения зубов женщин, несущих X-сцепленный доминантный ген (сцепленная с X-хромосомой доминантная гладкая гипоплазия). Эмаль может быть тусклой с участками белого цвета. Не всегда поражение зубов симметрично.

Аутосомно – рецессивная пигментация, гипосозревание. Цвет эмали от молочного до светло-янтарного (как при наследственном опалесцирующем дентине. Измененная эмаль интенсивно окрашивается пищевыми пигментами. Она обычно бывает нормальной толщины, может слущиваться от дентина. Возможна, но наиболее редка резорбция эмали до прорезывания зубов, когда прорезавшиеся зубы уже имеют дефект коронки.

«Снежная шапка», аутосомно – доминантно египосозревание. Матово-белая эмаль покрывает 1/3 до 1/8 режущей или жевательной поверхности зубов. Измененная эмаль обычно плотная и пигментированная. Чаще поражаются постоянные зубы. Более выражены обычно изменения зубов верхней челюсти. Иногда поражаются все резцы и моляры или все резцы и премоляры, при легкой форме – только центральные и боковые резцы (возможно поражение губной поверхности резцов одной половины челюсти).

Сканирующая электронная микроскопия показала, что структурный дефект ограничен наружным беспризмленным слоем эмали, но остальные слои нормальные. Возможно так же исследование заболевания по сцепленному с X-хромосомой рецессивному типу.

Наследственная гипоплазия эмали, связанная с гипокальцификацией. Аутосомно – доминантная гипокальцификация. Эмаль прорезавшихся зубов белая или желтая, нормальной толщины. На губной поверхности она очень мягкая и постепенно отделяется от дентина, у шейки кальцифицирована лучше. Эмаль быстро теряется, оставляя обнаженный и чувствительный дентин, который окрашивается от пищевых пигментов в темно-коричневый цвет. Часто наблюдается ретенция прорезывания отдельных зубов, непрорезавшиеся зубы могут подвергаться резорбции.

При рентгенологическом исследовании эмаль совершенно не контрастна по сравнению с дентином. Содержание органических веществ эмали от 8,7 до 14, 2% при норме 4,88% Гистологически эмаль нормальной толщины, но матрицы ее имеют вид как после декальцификации. Из всех наследственных заболеваний эмали аутосомно-доминантная гипокальцификация эмали встречается наиболее часто 1:20000

Аутосомно – рецессивная гипокальцификация. Эмаль темная, слущивается. Клинические нарушения, а так же рентгенологические исследования выявляют более тяжелую форму заболевания по сравнению с аутосомно-доминантной гипокальцификацией эмали. В последнее время выделена новая клиническая форма: локальная гипокальцификация.

Сходная клиническая картина может наблюдаться при многих заболеваниях другой этиологии. Несовершенный амелогенез следует отличать прежде всего от изменений коронок зубов при идиопатической форме гипопаратериоза, псевдопаратериоза, спазмофилии, гипофосфатемии, тяжелой форме рахита, а так же опосредованного влияния на формирование коронок зубов инфекционных заболеваний, от тетрациклиновых зубов, тяжелой формы флюороза и др.

Интересно отметить, что несовершенный амелогенез был обнаружен в захоронениях древнего Египта. У женщин несовершенный амелогенез встречается чаще в 1,5 раза, чем у мужчин., поскольку мутантный ген у плода мужского пола вызывает не только нарушение амелогенеза, но и ряд изменений. Ведущих к его гибели в пренатальном периоде.

Таким образом, представленная классификация довольно полно отражает клиническую картину заболевания и может быть использована практическими врачами.

Лечение несовершенного амелогенеза. С целью сохранения имеющейся эмали рекомендуется систематическая

обработка реминерализующими растворами и 0,2-0,05% р-м фторида натрия. При значительном изменении эмали проводится ортопедическое лечение.

## 2. Наследственные нарушения развития дентина.

Несовершенный дентиногенез (наследственный опалесцирующий дентин) как результат нарушения формирования дентина чаще встречается у женщин. Цвет зуба бывает изменен за счет значительного объема пульпы с большим количеством кровеносных сосудов, чем обычно. Капилляры часто разрываются, вызывая небольшие кровотечения, результатом которых является пигментация твердых тканей продуктами распада клеток крови.

Прорезывание зубов при этом пороке развития задерживается, а когда подвергшиеся изменению зубы прорезываются, они имеют голубоватый оттенок, постепенно переходящий в пурпурно-опаловый или янтарный. Цвет может быть и серо-коричневым. Поскольку дентин изначально откладывается в небольшом количестве, у зуба отсутствуют желтые оттенки.

Строение эмали бывает нормальным, поэтому прорезавшийся зуб имеет голубоватый оттенок. В силу нарушения эмалево-дентинного соединения, эмаль вскоре скалывается. Дентин, не обладая высокой твердостью, легко стирается.

В настоящее время в стоматологической литературе наибольшее распространение получила следующая классификация наследственных нарушений дентина:

- 1) Несовершенный дентиногенез 1 типа;
- 2) Наследственный опалесцирующий дентин (несовершенный дентиногенез 2 типа, дисплазия Капдепона);
- 3) Корневая дисплазия дентина (дисплазия дентина 1 типа, бескорневые зубы);
- 4) Коронковая дисплазия дентина (дисплазия дентина 2 типа, дисплазия полости зуба);

Наследственные нарушения развития эмали и дентина:

- 5) Одонтодисплазия;
- 6) Очаговая одонтодисплазия

Термин «наследственный опалесцирующий дентин» введен для отграничения этого заболевания от несовершенного дентиногенеза 1 типа, который наблюдается при несовершенном остеогенезе, т.к. поражения зубов при обоих заболеваниях идентичны рентгенологически. Из этих двух выше указанных заболеваний чаще встречается наследственный опалесцирующий дентин.

Наследственный опалесцирующий дентин. Люди с этой формой заболевания практически здоровы. Характерный признак – это опалесценция или просвечивание зубов, окраска эмали водянисто-серая. Клинически отмечают повышенную стираемость окклюзионной поверхности зубов, окрашивание обнаженного дентина в коричневый цвет, прогрессирующую кальцификацию полости зуба и корневых каналов. Коронки зубов нормальных размеров, нередко шаровидной формы. Коронки зубов укорочены, у верхушек возможны очаги просветления. Изменены и временные и постоянные зубы. Характерно низкое содержание в дентине минеральных веществ (60%) и высокое – воды (25%), органических веществ (15%), уменьшенное – кальция и фосфора при нормальном их соотношении.

Гистологические исследования показали, что дентинный матрикс атипичен, линия преддентина расширена. Одонтобласты вакуолизированы, неправильной формы. Типично так же уменьшение их количества, рпи далеко зашедшем заболевании – их отсутствие. Слой цемента заужен в верхней корневой части, он может подвергаться дегенеративным изменениям. Электронно-микроскопические исследования показали интердегитацию эмали и дентина, что отрицательно влияет на скрепление этих твердых тканей между собой. Микроскопически определяется нормальный слой эмали, но нарушено расположение ее кристаллов.. Кариес зубов встречается редко. В структуре эмали при развитии кариеса таких зубов не обнаружено различий по сравнению с обычным кариесогенным процессом. Задерживается резорбция корней временных зубов. Популяционная частота – 1:8000. наследование аутосомно-доминантное со 100% пенетрантностью и постоянным выражением гена в отношении к сибсу. Заболевание обычно связано с локусом Gc на хромосоме 4d. В чистых монголоидных и негроидных расах это заболевание не встречается.

Несовершенный дентиногенез 1 типа. Наследственный опалесцирующий дентин может быть одним из компонентов несовершенного остеогенеза, редкого заболевания. Изменения в постоянных зубах наблюдаются у 35% больных. Характерна триада симптомов: голубые склеры, патологическая ломкость костей (61%) и развитие отосклероза (20%). Преимущественно поражаются длинные трубчатые кости, а их переломы и деформации – основные симптомы заболевания. Выраженность изменений в зубах не связана со степенью поражения и деформации костей скелета. При несовершенном остеогенезе возможно сочетание поражения зубов, вормиевых костей на черепе и явлений остеопороза.

Популяционная частота 1:50 000. Наследование аутосомно-доминантное, но возможны аутосомно-рецессивные

формы. По данным E. Piette (1987) выделена новая форма дисплазии дентина – несовершенный дентиногенез, тип 3 : увеличена полость зуба, а корни отсутствуют.

Корневая дисплазия дентина. Коронки временных и постоянных зубов не изменены, но иногда незначительно отличается их цвет. Полости и каналы временных зубов полностью облитерированы. Полости постоянных зубов могут быть в виде полумесяца, что является характерным признаком этого заболевания. Постоянные однокорневые зубы имеют короткие, конусообразные, резко сужающиеся у верхушки корни, корни жевательных зубов имеют форму W. У некоторых детей корни особенно временных зубов мало развиты, что зубы вскоре после прорезывания становятся подвижными и выпадают.

Гистологически коронки временных зубов имеют нормальную эмаль и сло пограничного с эмалью дентина (дентинные каналы единичны или полностью отсутствуют), между которыми располагаются остатки ткани зубного сосочка. Корневой дентин диспластичен на всем протяжении. Рентгенологически часто определяются участки просветления у верхушек корней интактных зубов. Микроскопическое исследование тканей, окружающих верхушки корней зубов, не выявляет элементов, характерных для радикулярной кисты.

Биопсия обнаруживает плотную коллагеновую ткань, скопления плазматических клеток, лимфоцитов и макрофагов.

В отличие от наследуемого опалесцирующего дентина количество одонтобластов не уменьшается. Изучая тонкие шлифы зубов при дисплазии дентина под световым и электронным микроскопом не отмечено отклонений от нормы в строении призм и межпризменных промежутков. В дентине изменены дентинные каналы и межканальная зона, полость зуба полностью выполнена дентиклами различного размера. Наряду с изменениями в зубах возможен отосклероз альвеолярной кости и скелетные аномалии.

При рентгенологическом исследовании остеосклеротически изменены все трубчатые кости, утолщен кортикальный слой, а так же облитерированы костномозговые каналы, сужены или облитерированы ростковые хрящевые зоны. Кариес встречается редко, постоянные зубы более устойчивы к нему, чем временные.

Популяционная частота 1:100 000. Наследуется по аутосомно-доминантному типу.

Коронковая дисплазия дентина. Сопровождается изменением цвета временных зубов, они становятся янтарными и опалесцируют. Полость зуба облитерирована. Постоянные зубы имеют нормальный цвет.

Рентгенологически во всех определяют полость зуба, но часто в ней попадают дентиклы. Участки просветления у верхушек корней интактных зубов встречаются значительно реже, чем при дисплазии дентина 1 типа. На основании клинического генеалогического, рентгенологического и гистологического исследований было установлено изменение морфологической структуры временных и постоянных зубов, а так же морфологическое изменение скелета. Цвет временных зубов изменен, отмечена патологическая стираемость эмали и дентина. Полости зубов и корневые каналы полностью облитерированы.

Нарушены процессы обезызвращения дентина и его структура. Постоянные зубы имеют обычную окраску. Однако у отдельных были искривлены корни и уменьшена их толщина, облитерированы корневые каналы и более выражены морфологические изменения пульпы.

Наследование аутосомно-доминантное. Дифференциальную диагностику этого синдрома следует проводить с наследственным опалесцирующим дентином, несовершенным дентиногенезом 1 типа и дисплазией дентина 1 типа.

### 3. Наследственные нарушения развития эмали и дентина

Одонтодисплазия. Аномалии развития зубов характеризуются нарушением развития эмали и дентина. Поражаются временные и постоянные зубы. Они менее рентгеноконтрастны: обычно хорошо видны большие полости зубов, эмаль и дентин тонкие. Зубы могут опалесцировать, иметь часто неправильную форму, меньшие размеры, возможно образование дентиклей в их полости. Зачатки некоторых зубов могут не развиваться. Наличие дентиклей – характерная черта заболевания, окружающая их пульпа имеет обычное строение.

При этом синдроме так же возможны : гипоплазия и гипосозревание эмали, тавродонтизм моляров, рентгенологически облитерация полости зуба, отсутствие контрастности между эмалью и дентином. Наряду со стоматологическими проявлениями обычно имеют редкие, тонкие кудрявые волосы и тонкие диспластические ногти.

Очаговая одонтодисплазия. Поражает группу зубов, чаще половину верхней челюсти, резцы и клыки бывают изменены у 2/3 (60%) больных. S. A. Williams и F.S. High (1988) описали сочетание очаговой одонтодисплазии с колобомой радужки и другими аномалиями. Известны сочетания односторонней одонтодисплазии (изменена

группа зубов с нарушением развития отдельных костей тела, при этом могут наблюдаться адентия и остеопороз альвеолярной кости в зоне дисплазийных зубов

Частота в среднем составляет 1:40000. Задерживается прорезывание временных и постоянных зубов разного периода формирования. Они меньших размеров, эмаль отсутствует, дентин пигментирован. Группа зубов одной половины верхней и нижней челюсти менее рентгеноконтрастна, в полости зубов дентиклей не обнаружено. Лицо больных с аномальными зубами на одной половине челюсти ассиметрично. Описана так же односторонняя одонтодисплазия зубов правой половины верхней челюсти в сочетании с гипоплазией скуловой кости и половины верхней челюсти. Сходную клиническую картину регионарной (очаговой) одонтодисплазии наблюдали М. Ishikawa и соавт. (1987) у ребенка 10 лет. Эмаль 7654 I зубов была тонкой ткани их менее рентгеноконтрастны, полость увеличена, корни короткие. Гистологически коронка первого верхнего моляра была покрыта неровной гипоплазированной эмалью их 2-х слоев: призматического и сферического, глобулярного. Дентинные каналы были расположены регулярно, их количество уменьшено, корневой дентин менее изменен.

Лечение наследственных нарушений развития дентина, а так же развития эмали и дентина связано с большими трудностями. Эффективны ортопедические методы.

#### 4. Наследственное нарушение развития цемента

Дисплазия цемента. В 1982 г. Н.О. Sedano и соавт. Описали новую форму дисплазии – аутомно-доминантную дисплазию цемента, которая была случайно выявлена у 10 членов одной семьи, не предъявлявших никаких жалоб. Деформации лица не было, клинических проявлений тоже. Рентгенологическое исследование выявило участки склероза в виде долек с преимущественной локализацией у корней премоляров и клыков обеих челюстей. Этот склероз распространялся до основания нижней челюсти.

Дифференцировать следует от остеоита деформирующего (Б-нь Педжета).

#### 5. Резюме

Врожденные пороки развития зубочелюстной системы – важная проблема практической стоматологии. Знать наследственные синдромы и их проявления в полости рта и челюстных костях стоматологу необходимо, чтобы правильно определить клинический диагноз и выбрать своевременное комплексное лечение: терапевтическое, ортодонтическое или хирургическое. В диагностике наследственных заболеваний определенное клиническое значение нередко приобретают микроаномалии зубочелюстной системы.

Большинство наследственных синдромов диагностируют на основании характерной клинической картины. Наряду с этим знание специфики стоматологических изменений будет способствовать постановке более точного диагноза специалистом в области медицинской генетики.

#### **Несовершенный остеогенез (osteogenesis imperfecta)**

Это редкое заболевание, имеющее в своей основе избирательное поражение дериватов мезенхимы в эмбриональном периоде. Передается по аутомно-доминантному типу. Более чем у половины детей родители данной патологии не имеют, но она могла быть у их родственников. Рождение больных детей в здоровых семьях следует рассматривать как появление новых мутаций под влиянием эндогенных или экзогенных факторов. Заболевание встречается у детей обоего пола, чаще у мальчиков. Это заболевание имеет много названий: несовершенное костеобразование, внутриутробный рахит, периостальная дистрофия, наследственная гипоплазия мезенхимы, периостальная дисплазия, врожденная ломкость костей, болезнь «стеклянных мужчин», опалесцирующий дентиногенез (Максимовский Ю.М)

В настоящее время различают: 1) врожденное несовершенство костеобразования, или болезнь Фролика; 2) позднее несовершенство костеобразования, когда болезнь проявляется в различные сроки после рождения ребёнка (болезнь Лобштейна). Первая встречается реже второй, чаще у мальчиков. Обнаруживается у плодов или у новорожденных. Характеризуется переломами длинных трубчатых костей, рёбер, ключиц. Кисти и стопы не страдают. Дети имеют малый рост, широкий уплощённый череп. Наблюдается крайне медленное окостенение родничков, задержка роста и увеличения массы тела. Психическое развитие соответствует возрасту. Вторая форма выявляется на 1-м году жизни или позднее. Иногда протекает скрыто до юношеского возраста. При этой форме перечисленные симптомы выражены слабее. Чаще возникают малобользенные надломы костей, чем их переломы. Срастание происходит в нормальные сроки. Множественные переломы костей приводят к тяжёлой инвалидности. Переломы чаще наблюдаются в диафизарной области нижних конечностей. Кроме множественных переломов костей, для болезни Фролика-Лобштейна характерны голубые склеры, глухота и изменение строения зубов. В основе заболевания лежит недостаточное отложение минеральных солей в формирующихся костях и зубных тканях. На рентгеновском снимке челюстей отмечается истончение кортикального слоя, крупноячеистое строение губчатого вещества. В период формирования зубов особенностей в их развитии не выявлено.

Зубы, как временные, так и постоянные, имеют нормальную величину, правильную форму. Окраска коронок зубов неодинакова. Она колеблется от серой до сине-серой или желтовато-коричневой с высокой степенью просвечиваемости. У одного и того же больного различные группы зубов, а также одни и те же зубы имеют

различную степень окрашенности. Вторые временные и первые постоянные моляры имеют более светлую окраску по сравнению с другими. Отмечается патологическое стирание как временных, так и постоянных зубов. У разных детей степень стирания неодинакова: временные зубы стираются в большей степени, чем постоянные. Стирание твёрдых тканей больше выражено у резцов и первых моляров. Облитерация полости зуба и каналов проявляется позднее, чем при дисплазии Капдепона, только после прорезывания зубов, прогрессирует медленно и в различных зубах в неодинаковой степени. Больше выражена у резцов и первых моляров. Стирание твёрдых тканей зуба не всегда ускоряет процесс облитерации. Строение альвеолярного отростка не имеет отклонений от нормы. Некоторые отождествляют состояние зубов с дисплазией Капдепона, поскольку это заболевание наследуется так же, как доминантный признак, наблюдается сходная клинко-рентгенологическая картина зубов, в основе обеих болезней лежат мезенхимальные нарушения, которые влияют на обмен в твёрдых тканях зуба. Чтобы отличить состояние зубов при несовершенном остеогенезе и при дисплазии Капдепона, надо прежде всего обратить внимание на общий вид и состояние ребёнка. Для несовершенного остеогенеза характерны: 1) малый рост, не соответствующий возрасту, выпуклый лоб, нависающий затылок, а иногда голубые склеры; 2) неоднократные переломы костей скелета, чаще трубчатых; 3) изменение структуры костной ткани, которая рентгенологически проявляется тонким диафизом с расширенным концом, тонким кортикальным слоем, порозностью губчатого вещества из-за тонких и редких трабекул губчатой кости; 4) окраска эмали чаще более интенсивная (серовато-синего или коричневого цвета); 5) более позднее проявление облитерации полости зуба и каналов, которая начинается после прорезывания зубов и протекает медленнее; 6) собственное генетическое происхождение аномалий. Изменения зубов при болезни Фролика-Лобштейна наследуется как непостоянный доминантный признак, а при болезни Капдепона как постоянный.

#### **Мраморная болезнь.**

Мраморная болезнь известна также под названием остеопетроза, болезни Альберте-Шенберга. Встречается у лиц обоего пола. Различают две формы заболевания: проявляющуюся в раннем детстве с резко выраженными симптомами, и протекающую без видимых клинических проявлений и диагностируемую лишь при рентгенологическом исследовании. Заболевание характеризуется частичным или сплошным склерозированием губчатого вещества кости, чаще во всём скелете. В ранней фазе развития болезни кости склеротизированы лишь в области метафизов трубчатых костей и в периферических участках плоских костей; на остальном протяжении этих костей губчатая структура сохранена. Выявляется неравномерное уплотнение костей черепа. Придаточные полости обычно склерозированы (в большей степени основная и лобная). Поражение челюстных костей сопровождается нарушением развития и прорезывания зубов. Влияние болезни на зубы выражается в замедлении развития, позднем прорезывании и изменении их строения. Зубы имеют недоразвитые корни, облитерированные полости зуба и каналы. Характерна высокая поражаемость зубов кариозным процессом.

#### **Критерии оценки текущего контроля**

№	Успеваемость в % и баллах	Оценка	Уровень знания студента
1.	96-100	Отлично «5»	Полный правильный ответ на вопросы по клинике, диагностике и лечению ЧМТ. Подводит итоги и принимает решение. Творчески мыслит. Проявляет высокую активность, творческий подход при проведении интерактивных игр. Правильно решает ситуационные задачи и тестовые вопросы. Самостоятельно анализирует. Понимает суть вопроса. Знает, рассказывает уверенно. Имеет точное представление.
2.	91-95	Отлично «5»	Полный правильный ответ на вопросы по клинике, диагностике и лечению ЧМТ. Подводит итоги и принимает решение. Творчески мыслит. Ситуационные задачи решает правильно. Самостоятельно анализирует результаты исследований. Понимает суть вопроса. Знает, рассказывает уверенно. Имеет точное представление.
3.	86-90	Отлично «5»	Полный правильный ответ на вопросы по клинике, диагностике и лечению ЧМТ. Подводит итоги и принимает решение. Творчески мыслит. Правильно решает ситуационные задачи. Понимает суть вопроса. Знает, рассказывает уверенно. Имеет точное представление.
4.	81-85	Хорошо «4»	Правильный ответ на вопросы по клинике, диагностике и лечению ЧМТ, но есть 2-3 неточности, ошибки. Творчески мыслит. Правильно решает ситуационные задачи. Понимает суть вопроса. Знает, рассказывает уверенно. Имеет точное представление.



5.	76-80	Хорошо «4»	Правильное, но неполное освещение вопроса. Студент знает вопросы по клинике и диагностике ЧМТ, но не полностью разбирается в определении тактики лечения. Правильно решает ситуационные задачи, но обоснование ответа не полное. Понимает суть вопроса. Знает, рассказывает уверенно
6.	71-75	Хорошо «4»	Правильное, но неполное освещение вопроса. Правильно решает ситуационные задачи, но обоснование ответа неполное. Имеет 2-3 ошибки. Знает, рассказывает уверенно. Имеет точные представления.
7.	66-70	Удовлетворительно «3»	Понимает суть вопроса. Правильно решает ситуационные задачи, но не может обосновать ответ. Имеет точные представления по отдельным вопросам.
8.	61-65	Удовлетворительно «3»	Имеет не полное представление по теме. Допускает ошибки при решении ситуационных задач. Рассказывает не уверенно.
9.	55-60	Удовлетворительно «3»	Знает, рассказывает не уверенно. Имеет частичное представление.
10.	54 и ниже	Неудовлетворительно «2»	Не имеет точного представления. Не знает.

#### 14- Практическое занятие

**Тема: Некариозные поражения твёрдых тканей зубов после прорезывания. Гиперестезия. Патологическая стираемость.**

#### Технологическая карта практического занятия

Этапы работы	Преподаватель	Студент
<b>1. Этапы подготовки (10 минут)</b>	1.Контролирует чистоту аудитории; 2.Проверяет готовность студентов к занятиям; 3. Контролирует посещаемость;	Слушают
<b>2.Вступительный этап к занятиям (10 минут)</b>	1.Подготовка по теме содержания; 2. Подготовка слайдов к вступительному докладу; 3.Разработать используемую литературу для изучения предмета;	Записывают тему и слушают
<b>3. Основной этап (135 минут)</b>	1. Разделение студентов на 2 маленькие подгруппы, задает вопросы по теме; 2. Использование слайдов и мультимедий; 3. Проводит лечебные работы; 4. Объединяет все сведения по заданной теме, активно участвующих студентов поощряет и обще оценивает;	Разделяют на маленькие группы, смотрят, участвуют, слушают. Студент высказывает свое мнение дополняет и задает вопросы
<b>4.Заключительный этап (25минут)</b>	1. Заключение. 2. Самостоятельная работа. 3. Домашнее задание.	Слушают Записывают Записывают

#### Вопросы по теме:

- 1.Какие болезни входят в нокариес во время прорезывания зубов;
- 2.Расскажите о причинах гиперстезии;
- 3.Клиническое явление гиперстезии;
4. Расскажите об этиологии патологического стираемость;
- 5.Клиника патологического стираемость;

Тесты:

**Поражение твердых тканей зубов, возникающее**

- 1) в период развития
- 2) после прорезывания
- а) несовершенный амелогенез и дентиногенез
- б) синдром Стентона–Капдепона
- в) гипоплазия
- г) флюороз
- д) клиновидный дефект
- е) эрозия твердых тканей
- ж) гиперестезия зубов

**Системная гипоплазия поражает зубы**

- 1) временные
- 2) постоянные
- 3) временные и постоянные

**Зубы Гетчинсона, Пфлюгера и Фурнье являются разновидностью**

- 1) местной гипоплазии
- 2) системной гипоплазии
- 3) эндемического флюороза

**У зубов Гетчинсона, Пфлюгера и Фурнье отмечается недоразвитие**

- 1) эмали
- 2) дентина
- 3) эмали и дентина

**Причиной системной гипоплазии постоянных зубов являются**

- 1) заболевания матери во время беременности
- 2) заболевания ребенка после рождения
- 3) генетические факторы
- 4) низкое содержание фтора в питьевой воде

**Причиной местной гипоплазии эмали являются**

- 1) болезни ребенка после рождения
- 2) периодонтит молочного зуба
- 3) низкое содержание фтора в питьевой воде
- 4) травматическое повреждение зачатка зуба

**Препараты тетрациклинового ряда стараются не назначать**

**детям в возрасте**

- 1) от 6 мес. до 1 года
- 2) от 1 года до 6 лет
- 3) от 6 мес. до 12 лет

**Поражение зубов при флюорозе относят**

- 1) к местным
- 2) к системным
- 3) к генетическим

**Патологические изменения при флюорозе возникают**

**в результате нарушения функций**

- 1) амелобластов
- 2) адонтобластов
- 3) остеобластов

**Для дифференциальной диагностики флюороза**

**дополнительно проводят**

- 1) ЭОД зуба
- 2) витальное окрашивание
- 3) рентгенологическое исследование

**Пятнистую форму флюороза дифференцируют**

- 1) с эрозией эмали
- 2) с гипоплазией эмали
- 3) с кариесом в стадии пятна
- 4) с несовершенным амелогенезом
- 5) с клиновидным дефектом

**Отбеливание при флюорозе целесообразно проводить при формах**

- 1) штриховой
- 2) пятнистой
- 3) эрозивной
- 4) деструктивной
- 5) меловидно-крапчатой

**Профилактика флюороза включает**

- 1) замену водоисточника
- 2) прием морепродуктов
- 3) выезд из эндемического района
- 4) контроль гигиены полости рта
- 5) покрытие зубов герметиками

**Профилактику флюороза проводят в возрасте**

- 1) до 5-6 лет
- 2) до 6-8 лет
- 3) до 8-10 лет

**Овальная форма поражения твердых тканей зубов характерна**

- 1) для эрозии эмали
- 2) для клиновидного дефекта
- 3) для мраморной болезни

**Дефекты при патологической стираемости зубов**

**локализуются на поверхности**

- 1) вестибулярной и режущей
- 2) режущей и жевательной
- 3) жевательной и язычной

**Профилактика эрозии эмали включает**

- 1) ограничение в рационе citrusовых
- 2) применение фторсодержащих таблеток
- 3) применение фторсодержащих зубных паст
- 4) ограничение приема углеводов
- 5) использование мягкой зубной щетки

**Эрозия твердых тканей зубов может поражать**

- 1) только эмаль
- 2) только дентин
- 3) эмаль и дентин

**Наиболее благоприятный прогноз имеет перелом корня зуба**

- 1) поперечный
- 2) продольный
- 3) оскольчатый

**При переломе корня постоянного зуба с несформированной верхушкой проводят**

- 1) девитальную ампутацию
- 2) витальную ампутацию
- 3) витальную экстирпацию
- 4) девитальную экстирпацию

**При вколоченном вывихе молочного зуба проводят**

- 1) реплантацию
- 2) шинирование
- 3) контроль ЭОД
- 4) удаление зуба

**При ушибе постоянного зуба проводят**

- 1) реплантацию
- 2) шинирование
- 3) контроль ЭОД
- 4) уменьшение окклюзионной нагрузки

**Интерактивный метод  
ИСПОЛЬЗОВАНИЕ МЕТОДА «ПАУТИНА»**

Шаги:

14. Предварительно студентам дается время для подготовки вопросов по пройденному занятию.
15. Участники садятся по кругу.
16. Одному из участников дается моток ниток, и он задает свой подготовленный вопрос (на который сам должен знать полный ответ), удерживая конец нити и перебрасывая моток любому студенту.

17. Студент, получивший моток, отвечает на вопрос (при этом, задавший его, комментирует ответ) и передает эстафету вопроса дальше. Участники продолжают задавать вопросы и отвечать на них, пока все не окажутся в паузине.

18. Как только все студенты закончат задавать вопросы, студент держащий моток возвращает его участнику, от которого получил вопрос, при этом задавая свой вопрос и т.д., до полного «разматывания» клубка.

### Текст

Гиперестезия зубов. Термин "гиперестезия" (от греч. hyper - сверх и aesthesis - ощущение, чувство) в медицине применяется для обозначения повышенной болевой чувствительности. Гиперестезия является симптомом, который сопровождает многие стоматологические заболевания и особенно часто наблюдается при некариозных поражениях зубов, а также при кариесе и болезнях пародонта. Поэтому повышенная болевая чувствительность ко многим раздражителям, является наиболее частой жалобой, с которой больные обращаются к стоматологу. Причиной повышенной чувствительности твердых тканей зуба служит, по-видимому, обнажение рецепторных приборов дентина и цемента, в результате чего даже слабые раздражители могут вызвать резкоболезненные ощущения в зубах.

Лечение. Для лечения гиперестезии зубов было предложено много различных методов и лекарственных препаратов для воздействия как местного, так и на макро-оргакизм. Широко распространены физические методы лечения; нередко используют и комбинированные методы.

К лекарственным препаратам, действующим на органическую матрицу твердых тканей зубов, относятся нитрат серебра и хлорид цинка.

Нитрат серебра применяют лишь для устранения гиперестезии моляров, так как он окрашивает ткани зуба; хлорид цинка можно использовать для всех групп зубов, так как он не изменяет их цвета.

Зубы обкладывают ватными валиками, просушивают и обрабатывают взятым на ватный тампон препаратом. Предварительно зуб также можно обработать содовой пастой. Необходимо следить, чтобы препарат не попал на слизистую оболочку тканей.

Обезболивающим свойством обладает и хлорид серебра. Небольшое количество этого препарата размешивают в 15 - 20 мл дистиллированной воды. Препарат применяют в виде аппликаций для устранения гиперестезии любых зубов.

Для лечения гиперестезии используют также различные щелочные пасты, содержащие несколько лекарственных веществ.

Зубы обкладывают ватными валиками, тщательно просушивают и наносят на них пасту, которую с помощью гладилки или ватного тампона втирают в участки повышенной чувствительности.

По данным И. Г.Лукомского (1955), при воздействии на ткани зуба фтористой пастой фтор вступает в соединение с гидроксилалатитом, где замещает гидро-кислую группу. В результате образуется фторapatит, уплотняется кристаллическая решетка и ткани зуба становятся менее восприимчивыми к внешним раздражителям.

Применение стронциевой пасты можно сочетать с одновременной обработкой содовой пастой. Применяют любую пасту многократно (до получения эффекта).

Ю.А.Федоров и В.В.Володкина (1967) для устранения гиперестезии предложили пасту из глицерофосфата кальция.

Одновременно с местной обработкой тканей зуба этой пастой они рекомендуют в течение месяца принимать глицерофосфат кальция по 0,5 г 3 раза в день поливитамины (А, В<sub>1</sub>, В<sub>2</sub>, С) по 3—4 драже на прием натощак, витамин D<sub>2</sub> по 500— 1500 МЕ в сутки. По данным указанных авторов, глицерофосфат кальция способствует поверхностной реминерализации дентина и образованию в пульпе заместительного дентина.

В.К.Патрикеев (1967) для лечения гиперестезии зубов предложил применять коамид (комплексный препарат кобальта и никотиновой кислоты). Препарат инъецируют в переходную складку (на курс 10—15 инъекций).

Раствор коамида можно использовать и в виде аппликаций на участки зубов с повышенной чувствительностью. Данный препарат можно назначать также внутрь в порошке по 0,1 г 2 раза в день в течение 20 дней.

В последние годы для лечения гиперестезии стали применять электрофорез лекарственных веществ - 1% раствора тиамин (витамин В<sub>1</sub>), 1—2% раствора новокаина, 2,5% водного раствора глицерофосфата кальция, 1% раствора фторида натрия. Хороший эффект получен от электрофореза 10% раствора глюконата кальция с последующей аппликацией на зубы 4% раствора фторида натрия.

Помимо гиперестезии зубов, связанной с нарушением эмалевого покрова или обнажения шеек, болевые ощущения возникают при препарировании кариозных полостей. Для уменьшения болезненности, связанной с препарированием твердых тканей зуба, используют различные методики, а именно вложение в кариозную полость на 2 - 3 мин каких-либо анестезирующих средств: 3 - 5% растворов дикаина, раствора тримекаина (лидокаина) и др.

Разработана методика электрообезболивания твердых тканей зуба, которая осуществляется с помощью аппарата ЭЛОЗ-1.

Наибольший эффект дает инъекционный метод обезболивания, особенно при сочетании инфильтрационной и проводниковой анестезии с предварительной пре-медикацией. Премедикация применяется с целью снижения возбудимости больных, снятия чувства страха перед предстоящей операцией. Сочетание препаратов, применяемых для премедикации, с анестетиками усиливает действие последних. Для премедикации в амбулаторной практике применяют седуксен, элениум, триоксазин и другие средства в общепринятых дозировках. Чрезмерно возбудимым больным назначают также седативные средства - бромиды, препараты корня валерианы и др.

Стирание зубов. Стирание твердых тканей зубов выражено в той или иной степени у каждого человека и является результатом физиологической функции зубов. Смыкание зубов, пережевывание пищи приводят к стиранию их жевательных поверхностей и режущих краев. Физиологическая подвижность зубов со временем вызывает образование на контактных поверхностях зубов плоскостного контакта вместо первоначального точечного. С возрастом степень стертости зубов увеличивается. Примерно к 40—60 годам эмаль бугров стирается до дентина, который становится блестящим и пигментированным. Помимо возраста и физиологических факторов, существуют многие причины, влияющие на степень стирания зубов.

Среди местных причин первостепенное значение имеет состояние прикуса. Так, при прямом прикусе быстрее стираются жевательные поверхности моляров и премоляров и режущие края резцов и клыков, при глубоком - язычная поверхность фронтальных зубов верхней челюсти и вестибулярная зубов нижней. Быстрому старению подвергаются отдельные зубы или группа их при косом или смешанном прикусе. При утере какой-либо группы зубов интенсивно стираются сохранившиеся зубы в результате их перегрузки.

Стирание зубов может развиваться в связи с неправильно, сконструированными съемными или несъемными протезами. Особенно часто стираются зубы, являющиеся опорными для кламмеров, но не защищенные искусственными коронками.

Стирание зубов возникает также как результат бытовых и профессиональных привычек. Повышенное стирание зубов наблюдается в производственных цехах с большим содержанием в воздухе минеральной пыли или различных газов. Резко выражено стирание зубов при кислотном некрозе.

Повышенное стирание зубов отмечается и при нарушении эндокринных желез (щитовидная, паращитовидные, гипофиз). Описаны также случаи стирания при некоторых заболеваниях нервной системы, желудочно-кишечного тракта, хроническом холецистите, мочекаменной болезни, флюорозе, наследственных поражениях зубов.

Клиническим проявлением стирания зубов вначале служит повышенная чувствительность к температурным раздражителям. По мере усиления процесса могут присоединяться боли от воздействия химических и механических раздражителей.

Выраженная стертость всех; зубов ведет к снижению прикуса, в результате чего могут появиться боли в височно-нижнечелюстном суставе.

При микроскопическом исследовании определяется облитерация дентинных трубочек. При изучении под электронным микроскопом в них видны ромбоэдрические кристаллы (витлокит) или значительно реже аморфное вещество. Отложения ромбоэдрических кристаллов можно обнаружить иногда в дентине и в области эмалево-дентинного соединения. Нередко облитерированы каналы также и заместительного (третичного) дентина. При стирании зубов возникают изменения и в пульпе зубов. Наиболее выражено отложение заместительного третичного (иррегулярного) дентина, который образуется вначале только в области рогов пульпы, а затем по своду и по всей коронковой полости. В пульпе наблюдаются вакуолизация одонтобластов, ретикулярная атрофия, процессы разрастания соединительной ткани, ее гиалинизация. При выраженной степени стирания отмечаются фиброзное перерождение и петрификация пульпы. Однако, несмотря на столь значительные изменения в пульпе, обычно сохраняется ее нормальная возбудимость или она лишь незначительно снижается по причине обширной облитерации полости зуба.

**Лечение.** В первую очередь необходимо устранить причины, вызвавшие патологическое стирание, а также снять гиперестезию зубов. В тех случаях, когда не удается этого достигнуть, применяют депульпирование отдельных зубов. При значительном стирании твердых тканей зубов, когда невозможно восстановить дефекты наложением пломб или вкладок, прибегают к ортопедическим методам лечения с восстановлением высоты прикуса. Острые края зубов шлифуют во избежание травмы слизистой оболочки рта.

#### **ГИПЕРЕСТЕЗИЯ ТВЕРДЫХ ТКАНЕЙ ЗУБА**

Термином «гиперестезия» принято обозначать повышенную болевую чувствительность твердых тканей зуба к действию температурного, химического и механического раздражителей. Так, больные с гипертензией зубов часто испытывают боль не только во время приема пищи, но и при употреблении холодной и горячей воды, чистке зубов и т.д., что является наиболее частой жалобой.

Длительное время считали, что эмаль и обызвестленная часть дентина не имеют нервных окончаний. Для объяснения болевой чувствительности дентина были предложены различные гипотезы. Были обнаружены в отростках одонтобластов большое количество холинэстеразы, которая, наряду с ацетилхолином играет важную роль в передаче нервного импульса. Вследствие этого отростки одонтобластов обладают способностью проводить болевые импульсы от эмалево-дентинного соединения к нервным окончаниям в пульпе.

Также считается, что протоплазматические отростки одонтобластов воспринимают болевое раздражение. При повреждении последних выделяется гистамин, который оказывает раздражающее действие на чувствительные нервы, находящиеся в слое одонтобластов. Таким образом, многие авторы полагали что одонтобласты являются как бы рецепторами боли.

Имеется два рода повышенной чувствительности дентина: одна имеет место при непосредственном обнажении дентинных канальцев с находящимися в них протоплазматическими отростками одонтобластов, а другая вторично наступает вследствие передачи воздействия температурного, хронического и механического раздражителей через цемент.

Из приведенных данных видно, что механизм возникновения боли в твердых тканях окончательно не выяснен.

Кроме того высокая чувствительность дентина ко всем видам раздражителей обусловлена проникновением из пульпы в дентин нервных окончаний.

**Лечение** сводится к проведению комплексных мероприятий, из которых основным является метод флюоризации (втирание 75% пасты фторида натрия в эмаль). В отдельных случаях показано изготовление коронок для большей изоляции зубов от воздействия внешних факторов.

#### **Заключение**

Таким образом, можно сделать вывод, что изучение данных заболеваний поможет

практическим врачам планировать и проводить лечение различных некариозных поражений твердых тканей зуба в зависимости от их этиологии, патогенеза и особенностей клинического лечения. Врачи смогут уделять больше внимания профилактике таких заболеваний.

Особое внимание следует уделять именно профилактическим мероприятиям, особенно в детских и дошкольных учреждениях, так как именно в этом возрасте зачастую закладываются предпосылки дальнейших некариозных заболеваний зубов. Вместе с тем, следует отметить недостаточную изученность отдельных вопросов в теме некариозных поражений зубов, отсутствие упорядоченной статистической картины заболеваемости, несогласованности в методах и средствах диагностики и лечения у разных авторов. Это дает широкий простор для научной и исследовательской деятельности в данной области.

Литература.

1. Грошков М.М., Некариозные поражения тканей зуба. М., Медицина, 1985.
2. Патрикеев В.К., Клинические и электронномикроскопические исследования твердых тканей зубов при некариозных поражениях. М., 1968.
3. Справочник по стоматологии. Под ред. Рыбакова А.И., 1993.
4. Федоров Ю.А., Дрожжина В.А., Клиника, диагностика и лечение некариозных поражений зубов. Новое в стоматологии, №10, 1997.

**Критерии оценки текущего контроля**

№	Успеваемость в % и баллах	Оценка	Уровень знания студента
1.	96-100	Отлично «5»	Полный правильный ответ на вопросы по клинике, диагностике и лечению ЧМТ. Подводит итоги и принимает решение. Творчески мыслит. Проявляет высокую активность, творческий подход при проведении интерактивных игр. Правильно решает ситуационные задачи и тестовые вопросы. Самостоятельно анализирует. Понимает суть вопроса. Знает, рассказывает уверенно. Имеет точное представление.
2.	91-95	Отлично «5»	Полный правильный ответ на вопросы по клинике, диагностике и лечению ЧМТ. Подводит итоги и принимает решение. Творчески мыслит. Ситуационные задачи решает правильно. Самостоятельно анализирует результаты исследований. Понимает суть вопроса. Знает, рассказывает уверенно. Имеет точное представление.
3.	86-90	Отлично «5»	Полный правильный ответ на вопросы по клинике, диагностике и лечению ЧМТ. Подводит итоги и принимает решение. Творчески мыслит. Правильно решает ситуационные задачи. Понимает суть вопроса. Знает, рассказывает уверенно. Имеет точное представление.
4.	81-85	Хорошо «4»	Правильный ответ на вопросы по клинике, диагностике и лечению ЧМТ, но есть 2-3 неточности, ошибки. Творчески мыслит. Правильно решает ситуационные задачи. Понимает суть вопроса. Знает, рассказывает уверенно. Имеет точное представление.
5.	76-80	Хорошо «4»	Правильное, но неполное освещение вопроса. Студент знает вопросы по клинике и диагностике ЧМТ, но не полностью разбирается в определении тактики лечения. Правильно решает ситуационные задачи, но обоснование ответа не полное. Понимает суть вопроса. Знает, рассказывает уверенно
6.	71-75	Хорошо «4»	Правильное, но неполное освещение вопроса. Правильно решает ситуационные задачи, но обоснование ответа неполное. Имеет 2-3 ошибки. Знает, рассказывает уверенно. Имеет точные представления.
7.	66-70	Удовлетворительно «3»	Понимает суть вопроса. Правильно решает ситуационные задачи, но не может обосновать ответ. Имеет точные представления по отдельным вопросам.

8.	61-65	Удовлетворительно «3»	Имеет не полное представление по теме. Допускает ошибки при решении ситуационных задач. Рассказывает не уверенно.
9.	55-60	Удовлетворительно «3»	Знает, рассказывает не уверенно. Имеет частичное представление.
10.	54 и ниже	Неудовлетворительно «2»	Не имеет точного представления. Не знает.

### 15- Практическое занятие

**Тема: Клиновидный дефект, некроз, эрозия, травма. Этиология клиника, диф. диагностика**

#### Технологическая карта практического занятия

Этапы работы	Преподаватель	Студент
<b>1. Этапы подготовки (10 минут)</b>	1. Контролирует чистоту аудитории; 2. Проверяет готовность студентов к занятиям; 3. Контролирует посещаемость;	Слушают
<b>2. Вступительный этап к занятиям (10 минут)</b>	1. Подготовка по теме содержания; 2. Подготовка слайдов к вступительному докладу; 3. Разработать используемую литературу для изучения предмета;	Записывают тему и слушают
<b>3. Основной этап (135 минут)</b>	1. Разделение студентов на 2 маленькие подгруппы, задает вопросы по теме; 2. Использование слайдов и мультимедий; 3. Проводит лечебные работы; 4. Объединяет все сведения по заданной теме, активно участвующих студентов поощряет и обще оценивает;	Разделяют на маленькие группы, смотрят, участвуют, слушают. Студент высказывает свое мнение дополняет и задает вопросы
<b>4. Заключительный этап (25 минут)</b>	1. Заключение. 2. Самостоятельная работа. 3. Домашнее задание.	Слушают Записывают Записывают

#### Вопросы по теме:

1. Расскажите о причинах клиновидный дефекта;
2. Почему считают клиновидный дефектом;
3. Расскажите о причинах некроза;
4. Расскажите о причинах эрозия ;
5. Что такое эрозия зубов и его клиника;
6. Жалобы больного при некрозе;
7. Расскажите клинику видов травмы зубов;
8. Расскажите клинику клиновидный дефект;

#### Тесты:

##### **Поражение твердых тканей зубов, возникающее**

- |                       |                               |
|-----------------------|-------------------------------|
| 1) в период развития  | а) несовершенный амелогенез   |
| 2) после прорезывания | и дентиногенез                |
|                       | б) синдром Стентона–Капдепона |
|                       | в) гипоплазия                 |
|                       | г) флюороз                    |
|                       | д) клиновидный дефект         |
|                       | е) эрозия твердых тканей      |
|                       | ж) гиперестезия зубов         |

##### **Системная гипоплазия поражает зубы**

- 1) временные
- 2) постоянные
- 3) временные и постоянные

##### **Зубы Гетчинсона, Пфлюгера и Фурнье являются разновидностью**

- 1) местной гипоплазии
- 2) системной гипоплазии
- 3) эндемического флюороза



**У зубов Гетчинсона, Пфлюгера и Фурнье отмечается недоразвитие**

- 1) эмали
- 2) дентина
- 3) эмали и дентина

**Причиной системной гипоплазии постоянных зубов являются**

- 1) заболевания матери во время беременности
- 2) заболевания ребенка после рождения
- 3) генетические факторы
- 4) низкое содержание фтора в питьевой воде

**Причиной местной гипоплазии эмали являются**

- 1) болезни ребенка после рождения
- 2) периодонтит молочного зуба
- 3) низкое содержание фтора в питьевой воде
- 4) травматическое повреждение зачатка зуба

Препараты тетрациклинового ряда стараются не назначать

детям в возрасте

- 1) от 6 мес. до 1 года
- 2) от 1 года до 6 лет
- 3) от 6 мес. до 12 лет

**Поражение зубов при флюорозе относят**

- 1) к местным
- 2) к системным
- 3) к генетическим

**Патологические изменения при флюорозе возникают в результате нарушения функций**

- 1) амелобластов
- 2) адонтобластов
- 3) остеобластов

Для дифференциальной диагностики флюороза

дополнительно проводят

- 1) ЭОД зуба
- 2) витальное окрашивание
- 3) рентгенологическое исследование

**Пятнистую форму флюороза дифференцируют**

- 1) с эрозией эмали
- 2) с гипоплазией эмали
- 3) с кариесом в стадии пятна
- 4) с несовершенным амелогенезом
- 5) с клиновидным дефектом

**Отбеливание при флюорозе целесообразно проводить при формах**

- 1) штриховой
- 2) пятнистой
- 3) эрозивной
- 4) деструктивной
- 5) меловидно-крапчатой

**Профилактика флюороза включает**

- 1) замену водопроводной воды
- 2) прием морепродуктов
- 3) выезд из эндемического района
- 4) контроль гигиены полости рта
- 5) покрытие зубов герметиками

**Профилактику флюороза проводят в возрасте**

- 1) до 5-6 лет
- 2) до 6-8 лет
- 3) до 8-10 лет

**Овальная форма поражения твердых тканей зубов характерна**

- 1) для эрозии эмали
- 2) для клиновидного дефекта
- 3) для мраморной болезни

**Дефекты при патологической стираемости зубов локализуются на поверхности**

- 1) вестибулярной и режущей
- 2) режущей и жевательной
- 3) жевательной и язычной

**Профилактика эрозии эмали включает**

- 1) ограничение в рационе цитрусовых
- 2) применение фторсодержащих таблеток
- 3) применение фторсодержащих зубных паст
- 4) ограничение приема углеводов
- 5) использование мягкой зубной щетки

**Эрозия твердых тканей зубов может поражать**

- 1) только эмаль
- 2) только дентин
- 3) эмаль и дентин

**Наиболее благоприятный прогноз имеет перелом корня зуба**

- 1) поперечный
- 2) продольный
- 3) оскольчатый

**При переломе корня постоянного зуба с несформированной верхушкой проводят**

- 1) девитальную ампутацию
- 2) витальную ампутацию
- 3) витальную экстирпацию
- 4) девитальную экстирпацию

**При вколоченном вывихе молочного зуба проводят**

- 1) реплантацию
- 2) шинирование
- 3) контроль ЭОД
- 4) удаление зуба

**При ушибе постоянного зуба проводят**

- 1) реплантацию
- 2) шинирование
- 3) контроль ЭОД
- 4) уменьшение окклюзионной нагрузки

**Ситуационные задачи :**

1. Больному 40 лет. Он пришёл в клинику с жалобой чувствительности зубов на нижней части. Посубъективным обследованием обнаружилось, что больной работает в условиях связанных с кислотой.

- 1) Поставьте диагноз.
- 2) Выберите метод лечения.
- 3) Проведите диф. диагностику.

**Интерактивный метод**

**ИСПОЛЬЗОВАНИЕ МЕТОДА «РУЧКА НА СЕРЕДИНЕ СТОЛА»**

Все студенты группы жеребьевкой делятся на 3 подгруппы по 3 студента в каждой. Каждая подгруппа садится за отдельный стол, готовит чистый лист бумаги и ручку. На листе пишется дата, номер группы, фамилия и имя студента. Предлагается задание, ответить на один вопрос всей подгруппе. Каждый студент записывает на листе свою фамилию и один вариант ответа и передает лист соседу, а свою ручку передвигает на середину стола. Педагог контролирует работу группы и участия в ней каждого. Общий правильный вариант записывается в тетради. Студенты, которые дали правильные варианты ответов, получают максимальный балл – 100% от рейтинга теоретической части – 0.86. Студенты занявшие второе место – 85.9% рейтинга. Занявшие третье место – 70.9% рейтинга. Не ответившие или ответившие неверно 30% рейтинга. Полученный балл учитывается при выставлении оценки за текущее занятие. Работы студентов сохраняются преподавателем.

**Текст**

Клиновидный дефект. Эта патология встречается у лиц среднего и пожилого возраста. По имеющимся данным, клиновидный дефект служит одним из клинических проявлений пародонтоза. Причина возникновения клиновидного дефекта недостаточно изучена. Наиболее широко распространены механическая и химическая теории. Согласно первой теории, клиновидный дефект возникает в результате стирания ткани зуба при чистке их

щеткой с порошком. Эта теория подтверждается тем, что клиновидный дефект возникает чаще на зубах, выступающих из зубного ряда, в первую очередь на клыках, резцах, премолярах. Кроме того, установлено, что более глубокие дефекты образуются на зубах левой стороны (так как их чистят правой рукой) У левшей, наоборот, более глубокие дефекты возникают на зубах правой стороны. Для подтверждения этой теории некоторые исследователи подвергали длительной обработке зубной щеткой и порошком удаленные зубы. При этом они получали дефекты, сходные с клиновидными. Против механической теории говорят те факты, что клиновидный дефект возникает далеко не у всех людей, пользующихся зубной щеткой, и наоборот, встречается у больных, которые ее не применяют. Клиновидные дефекты встречаются также у некоторых животных - лошадей, коров и др.

Химическая теория объясняет возникновение клиновидного дефекта растворением ткани зуба органическими кислотами, которые образуются вследствие брожения остатков пищи у шеек зубов. Однако сравнительно небольшой процент поражения людей клиновидным дефектом свидетельствует против этой теории. Более обоснованной теорией возникновения клиновидного дефекта зубов является теория И.Н.Знаменского (1905). По его мнению, клиновидный дефект является результатом изменений, возникающих в органической субстанции зубов. Для доказательства своей теории И.Н.Знаменский подвергал зубы воздействию высокой температуры (125 °С). Органическая субстанция зуба при этом претерпевала глубокие изменения. Затем зубы обрабатывали зубной щеткой с порошком, в результате чего возникали клиновидные дефекты, которые по форме были совершенно сходны с естественными клиновидными дефектами.

Надо полагать, что атрофия краевого пародонта и оголение шеек зубов при пародонтите способствуют нарушению трофики с последующим изменением структуры твердых тканей зуба в этом участке. Это подтверждается тем, что при гистологическом исследовании зубов с клиновидными дефектами отмечаются облитерация дентинных трубочек в области дефекта, отложение третичного (заместительного) дентина, атрофия пульпы. В результате наступивших изменений дистрофического характера оголенная часть цемента, а затем дентина легко поддается механическому воздействию, которое и приводит к образованию клиновидного дефекта. Однако подобные дефекты образуются не во всех случаях атрофии краевого пародонта.

По нашим наблюдениям, у больных, зубы которых поражены клиновидными дефектами, одновременно происходит и усиленное стирание зубных тканей.

Процесс развития клиновидного дефекта протекает очень медленно и иногда длится десятилетиями. В начальных стадиях развития процесса чаще всего у больного отсутствуют какие-либо жалобы и лишь в редких случаях появляется болезненность от механических, или химических раздражителей. При более глубоких поражениях могут присоединяться боли от воздействия температурных раздражителей. Сформировавшийся клиновидный дефект имеет две гладкие, как бы отполированные поверхности, сходящиеся под углом. Одна из них (призмалева) расположена горизонтально, другая (придесневая) - наклонно. Обе поверхности не изменены в цвете. В случае углубления клиновидного дефекта до полости зуба может произойти отлом его коронки.

Дифференциальную диагностику клиновидного дефекта проводят с пришеечным некрозом эмали, эрозией ее, поверхностным средним кариесом.

Лечение. При возникновении клиновидного дефекта больным необходимо рекомендовать чистить зубы мягкой щеткой с зубной пастой, а не порошком; движения щетки следует производить не в горизонтальном, а в вертикальном направлении. Лечебно-профилактические зубные пасты ("Жемчуг", "Чебурашка" и др.) способствуют укреплению зубных тканей и снимают повышенную чувствительность шеек зубов за счет содержащихся в них глицерофосфата и фторида натрия.

Повышенную чувствительность зубов; с клиновидными дефектами устраняют с помощью обезболивающих средств, путем их втирания, аппликацией, электрофореза или покрытия защитным лаком. Глубокие клиновидные

дефекты пломбируют композиционными пломбировочными материалами. В случае применения силицина необходимо формировать полость, в которой могла бы лучше фиксироваться пломба. При необходимости создают несколько опорных пунктов. При глубоких клиновидных дефектах во избежание отлома естественной коронки зуб после пломбирования покрывают искусственной коронкой.

Эрозия зубов. Эрозия характеризуется прогрессирующей убылью эмали на вестибулярной поверхности резцов, клыков, реже премоляров. Заболевание наблюдается преимущественно у лиц среднего и пожилого возраста. Этиология эрозий изучена недостаточно. Полагают, что они возникают либо в результате механического воздействия зубной щетки и порошка, либо при употреблении в пищу большого количества фруктов (особенно цитрусовых и их соков). У больных, зубы которых поражены эрозией, одновременно наблюдается и стирание их. Такое сочетание указывает на пониженную устойчивость зубов к механическим факторам. На основании этого надо полагать, что в возникновении эрозии зубов местные причины играют второстепенную роль на фоне общих нарушений в организме (в том числе эндокринной недостаточности).

Эрозия развивается на выпуклой части вестибулярной поверхности зуба в поперечном направлении коронки. Дно эрозии гладкое, блестящее, твердое. Постепенное углубление и расширение границ эрозии приводит к утере всей эмали и частично дентина на вестибулярной поверхности зуба. Дентин в центральной части коронки стирается быстрее, чем в боковых участках, поэтому со временем поверхность зуба приобретает желобоватую форму. Нередко у больных на одних зубах можно наблюдать эрозии в начальной стадии развития, на других - эрозии со значительной утратой твердых тканей. Помимо эстетического ущерба, больные нередко жалуются на повышенную чувствительность зубов с эрозиями. Иногда боль выражена слабо или совсем отсутствует, что можно объяснить отложением значительного слоя заместительного дентина.

При микроскопическом исследовании поражений эмали в начальных стадиях отмечается увеличение межпризменных пространств. В дентине в области эрозии определяется облитерация дентинных трубочек. Полость зуба частично или полностью облитерирована.

Лечение. Больному проводят реминерализующую терапию, а именно мест-но насыщают твердые ткани зубов глицерофосфатом кальция, лактатом кальция и др. Одновременно внутрь назначают витамин D и другие витамины. В пищевом рационе необходимо ограничить количество потребляемых фруктов (особенно цитрусовых). Проводится лечение гиперестезии зубов. Периодически обрабатывают пораженные поверхности зубов фтористой пастой. Помимо снижения повышенной чувствительности, она укрепляет ткани зуба, образуя фторapatит. Вместо втирания фтористой пасты можно проводить электрофорез 1—2% раствора глюконата кальция (10—12 сеансов) с последующей аппликацией 4% раствора фторида натрия. Так же как и при поражениях зубов клиновидным дефектом, следует рекомендовать больным специальный режим ухода за зубами. Необходимо также провести обследование общего состояния здоровья больного. Эрозии зубов пломбируют композитными материалами (силантами). Целесообразно изготовление вкладок или (как крайняя мера) искусственных коронок.

Некроз твердых тканей зуба. Это заболевание нередко ведет к полной потере зубов. Оно может быть вызвано местными причинами, но чаще развивается на фоне заболеваний центральной нервной системы, нарушения деятельности эндокринной системы, хронической интоксикации организма (например, при эндемическом или производственном флюорозе).

Пришеечный некроз зубов может возникнуть у больных с гиперфункцией щитовидной железы, при патологически протекающей беременности, а иногда при сочетании этих факторов. Полагают, что одной из причин пришеечного некроза при тиреотоксикозе является нарушение белкового и минерального обмена.

Для заболевания характерно образование очагов некроза эмали в области вестибулярной поверхности шеек резцов, клыков, премоляров и, реже, моляров. Вначале на шейках зубов появляются небольшие меловидные

полоски с гладкой блестящей поверхностью. Постепенно размеры мел ОБИДНО измененных участков эмали увеличиваются, поверхность их теряет блеск и становится шероховатой, рыхлой, измененная эмаль начинает стираться. Обнаженный дентин приобретает гладкую блестящую поверхность светло-желтого цвета. Размеры дефекта постепенно увеличиваются. Иногда в том же участке развивается кариозный процесс.

Дифференциальный диагноз проводят с пришеечным кариесом, клиновидным дефектом.

Больного с пришеечным некрозом; зубов необходимо всесторонне обследовать. Особое внимание уделяют эндокринной системе и прежде всего состоянию щитовидной железы. При выявлении гиперфункции ее больной должен пройти курс лечения у эндокринолога. Стоматолог проводит реминерализующую терапию. При выраженной гиперестезии пораженных поверхностей зуба необходимо применить средства, снимающие повышенную чувствительность зубов. Глубокие дефекты ткани пломбируют.

Кислотный (химический) некроз зубов является результатом воздействия на ткани зуба химических веществ, попадающих в полость рта. Этот патологический процесс в зубах связан с получением неорганических и органических кислот на производстве, где техника безопасности и профилактические мероприятия оказываются на недостаточно высоком уровне. В воздухе производственных помещений скапливаются газообразный хлористый водород и пары кислот, которые попадая в рот, растворяются в слюне, образуя кислоты. Поэтому наиболее сильные поражения зубов наблюдаются на производствах азотной, хлористоводородной, серной кислот и в меньшей степени органических. Уже в начальных стадиях поражения зубов появляются онемение и оскомина, возникают боли от температурных и химических раздражителей, а также без видимой причины. Иногда возникает чувство прилипания зубов при их смыкании. Эти ощущения притупляются или исчезают со временем в связи с изменениями в пульпе (вплоть до некроза). Процесс начинается с изменения цвета эмали, которая становится матовой, шероховатой. Постепенно эмалевый слой истончается, главным образом на вестибулярной поверхности. В результате повышенного стирания тканей происходит укорочение коронки зуба. При длительном течении процесса коронки: средних зубов разрушаются до десневого края, значительному стиранию подвергается жевательная группа зубов.

При гистологическом исследовании отмечают обильное отложение заместительного дентина, атрофия и некроз пульпы.

Более легкие формы химического некроза зубов, которые выражаются в основном повышенным стиранием эмали режущего края и жевательных поверхностей зубов, возникают у больных с ахилическим гастритом, принимающих с целью лечения хлористоводородную кислоту и ее препараты.

Основным методом ликвидации химического некроза зубов являются профилактические мероприятия. Они складываются из автоматизации и герметизации производственных процессов, организации приточно-вытяжной вентиляции. В цехах устанавливаются колонки со щелочной водой для полоскания рта (не реже 1 раза в течение 1 л—2 ч). Все рабочие химических производств должны находиться на диспансерном учете и при первых признаках появления кислотного некроза их переводят на другую работу, где исключается действие кислот.

Лечение возникших поражений заключается в мерах, способствующих устранению гиперестезии, укреплению структуры тканей зуба. Применяют ортопедические методы лечения.

#### **КЛИНОВИДНЫЙ ДЕФЕКТ**

Этот вид некариозного поражения твердых тканей зуба чаще встречается у людей среднего и пожилого возраста. Клиновидный дефект у 8–10% больных является симптомом некоторых болезней пародонта, когда происходит обнажение шеек зубов.

Причина возникновения клиновидного дефекта недостаточно изучена. Из имеющихся ранних теорий наиболее распространены механическая и химическая. Механическая теория предполагает травматическое воздействие на шейки зубов во время чистки зубов щеткой и порошком. Несостоятельность этой теории заключается в том, что далеко не у всех людей, пользующихся зубной щеткой,

развиваются клиновидные дефекты. В то же время иногда они возникают у лиц, вообще не чистящих зубы. Этот вид некариозной патологии зубов обнаружен также у некоторых животных (например, у лошадей и коров).

Химическая теория объясняет возникновение клиновидных дефектов деминерализирующим действием кислот, которые образуются в процессе брожения пищевых остатков в пришеечной области зубов.

Более современны представления о роли эндокринных нарушений, заболеваний центральной нервной системы и желудочно-кишечного тракта. При обследовании группы больных с патологией желудочно-кишечного тракта обнаружили клиновидный дефект у 23,6%. Чаще всего (до 32,5%) он выявлялся при хронических гастритах и колитах, несколько реже – при язвенной болезни желудка и двенадцатиперстной кишки (26,7%), значительно реже (12,5%) – при заболевании печени и желчных путей. У указанных групп больных диагностирован также пародонтоз (от 57 до 67,5%). Высокая частота клиновидных дефектов установлена также у людей, перенесших инфекционный энцефалит (23%). Сочетанное поражение зубов с образованием клиновидных дефектов и дистрофические поражения пародонта отмечены при заболеваниях почек (10%), органов дыхания (11,8%), при сердечно-сосудистой патологии (9,5%), при эндокринных заболеваниях (7,4%), при патологии центральной нервной системы (7,2%).

Следовательно, у значительной части обследованных с неблагоприятным состоянием внутренних органов была выявлена высокая частота образования клиновидных дефектов (15,6%), что значительно выше распространенности подобных поражений у лиц без перечисленных соматических болезней (3,3%), но страдающих пародонтозом. Полученные данные позволяют усматривать в патогенезе клиновидного дефекта несомненную роль сопутствующих соматических заболеваний и в первую очередь болезни желудочно-кишечного тракта, нервной и эндокринной систем. Дополнительным, хотя и косвенным, доказательством влияния общих неблагоприятных факторов являются наблюдения, подтверждающие возможность сочетания клиновидных дефектов с патологической стираемостью тех же зубов, что позволяет предполагать несовершенство их структуры.

На ранних стадиях развития клиновидные дефекты не имеют форму клина, а выглядят как поверхностные ссадины либо как тонкие трещины или щели, которые удастся рассмотреть лишь в лупу. Затем эти углубления начинают расширяться и, достигая определенной глубины все больше принимают форму клина. При этом дефект сохраняет ровные края, твердое дно и как бы полированные стенки. По мере прогрессирования патологического процесса возрастает ретракция десневого края и обнаженные шейки зубов все острее реагируют на различные раздражители. Предлагается делить все виды данной патологии на четыре группы:

1. Начальные проявления без видимой глазом убыли ткани. Выявляются с помощью лупы. Однако чувствительность к внешним раздражителям повышена.
2. Поверхностные клиновидные дефекты в виде щелевидных повреждений эмали с той же локализацией вблизи эма-лево-цементной границы. Глубина дефекта до 0,2 мм, длина от 3 до 3,5 мм. Убыль ткани определяется визуально. Характерно усиление гиперестезии шеек зубов.
3. Средние клиновидные дефекты, образованные двумя плоскостями, располагающимися под углом 40–45°. Средняя глубина дефекта 0,2–0,3 мм, длина 3,5–4 мм. Цвет дефекта сходен с желтоватым цветом нормальной дентина.
4. Глубокий клиновидный дефект, имеющий длину 5 мм и более, сопровождающийся поражением глубоких слоев дентина вплоть до коронковой полости зуба, что может завершиться отломом коронки. Дно и стенки гладкие, блестящие, края ровные.

По наблюдениям, два первых варианта поражения шеек зубов наблюдаются в более молодом возрасте (до 30 лет). Средние и глубокие клиновидные дефекты чаще развиваются у лиц среднего и пожилого возраста (40–60 лет).

Клиновидные дефекты могут быть единичными, но чаще они множественные, располагающиеся на симметричных зубах.

**Лечение** клиновидного дефекта может быть, общим и местным. Общее лечение предусматривает назначение внутрь макроэлементов и витаминов с целью укрепления структуры зубов и снятия повышенной чувствительности пораженных шеек (гиперестезии). Так, был предложен эндогенный метод лечения гиперестезии органическими фосфорнокальциевыми препаратами в сочетании с витаминами. С этой целью внутрь назначают глицерофосфат кальция (по 0,5 г 3 раза в сутки) или глюконат кальция (по 1,5–2 г 3 раза в сутки). Данные лекарственные средства можно сочетать с фитином (по 0,25 г 3 раза в сутки) и витаминами С (по 0,25–0,3 г) и В, (по 0,01–0,005 г) назначают 2–3 раза в сутки в течение месяца, как и микроэлементы.

Введение в организм названных легко усвояемых медикаментозных средств способствует укреплению минеральной структуры поверхностных слоев обнаженных шеек зубов. Еще больший эффект удается получить при сочетании эндогенного лечения гиперестезии с местным применением глицерофосфата или глюконата кальция. Детали методики местного лечения гиперестезии подробно изложены при описании гиперестезии тканей зуба.

При клиновидных дефектах, глубина которых превышает 2 мм, производят пломбирование. В отдельных случаях при опасности облома коронки зуба отдают предпочтение изготовлению искусственных коронок (металлических, желательно с облицовкой из пластмассы или фарфора).

С целью замедлить развитие патологического истирания шеек зубов рекомендуют чистить зубы через день мягкой щеткой, применяя пасты, содержащие фтор или глицерофосфаты («Арбат», «Фтородент», «Жемчуг» и др.), способные в определенной степени реминерализовать ткани зуба. На другой день следует пользоваться зубной щеткой, только увлажненной водой, для устранения мягкого зубного налета. Движения зубной щетки должны производиться вертикально и быть круговыми. В процессе чистки зубов следует менять руки, удерживающие щетку.

#### **4. ЭРОЗИЯ ТВЕРДЫХ ТКАНЕЙ ЗУБА**

Эрозия – прогрессирующая убыль твердых тканей зубов (эмали или эмали и дентина) недостаточно выясненной этиологии. Некоторые иностранные авторы полагают, что эрозия зубов, как и клиновидный дефект, возникает исключительно от механического воздействия зубной щетки и порошка. Другие считают, что возникновение эрозии связано с употреблением в пищу большого количества плодов цитрусовых и их соков. Подразумевали и неблагоприятное влияние различных заболеваний – подагры, нервно-психических расстройств и т. д. Важную роль в патогенезе эрозий твердых тканей зубов отводит эндокринным нарушениям и, в частности, гиперфункции щитовидной железы (тиреотоксикозу). Эрозии твердых тканей зубов возникают так же преимущественно у людей среднего и пожилого возраста на симметричных поверхностях центральных и боковых резцов верхней челюстей.

**Лечение.** Важным элементом комплексного лечения эрозий считается усиление гигиенического ухода за зубами и исключение из пищевого рациона или хотя бы ограничение употребления кислых продуктов (лимоны и другие цитрусовые). Исходя из предположения, что и механический фактор, возможно, играет определенную роль в патогенезе этого заболевания, следует рекомендовать при чистке зубов пользоваться более мягкой зубной щеткой, а вместо гигиенических зубных порошковой паст применять лечебно-профилактические, содержащие; глицерофосфат, фтор и другие микроэлементы и соли.

#### **5. НЕКРОЗ ТВЕРДЫХ ТКАНЕЙ ЗУБА**

Некроз тканей зуба является тяжелым заболеванием, которое нередко приводит к полной потере зубов. Это поражение может быть вызвано как экзогенными, так и эндогенными причинными факторами. К последним относят нарушение деятельности эндокринных желез, заболевания центральной нервной системы, хронические интоксикации организма или наследственные нарушения развития зубов. Одной из разновидностей подобной некариозной патологии твердых тканей зуба является **пришеечный некроз**.

Эта патология зубов наиболее часто возникает у больных с гипертиреозом и у женщин в период беременности, а иногда и после нее. Особенно интенсивно данное заболевание протекает при сочетании беременности с гипертиреозом. Тяжелыми симптомами тиреотоксикоза являются нарушения белкового и минерального обмена. Возможно, что это и есть одна из причин развития пришеечного некроза эмали.

Характерно образование очагов некроза ткани на вестибулярной поверхности в области шеек резцов, клыков, премоляров и значительно реже моляров. Вачале на вестибулярной поверхности шеек зубов появляются небольшие меловые полосы с гладкой блестящей поверхностью. Постепенно площадь таких измененных участков эмали увеличивается, поверхность их теряет блеск и становится шероховатой, а сама эмаль приобретает матовый оттенок. Со временем в области пораженного участка эмаль полностью исчезает и дентин обнажается. Границы дефекта не стабильны; отмечается тенденция к увеличению его. У некоторых больных при отсутствии надлежащего ухода за полостью рта в области дефекта образуется кариозная полость. При подобном активном течении, в особенности при сочетании гипертиреоза с патологически протекающей беременностью, некротический процесс может распространиться на всю вестибулярную поверхность коронок. Эмаль всего зуба становится настолько рыхлой, что легко

соскабливается экскаватором.

Возникновение пришеечного некроза, особенно в стадии утраты эмалевого покрова, обычно сопровождается повышенной чувствительностью зубов ко всем видам раздражителей (температурный, химический, механический).

**Лечение.** Больной с пришеечным некрозом эмали должен быть тщательно обследован эндокринологом. При подтверждении диагноза «гипертиреоз» показаны соответствующее лечение и диспансерное обслуживание. При выраженной гиперестезии шеек зубов применяют средства, способствующие ее устранению или хотя бы ослаблению интенсивности. В тех случаях, когда поражен дентин, т. е. в области некротического очага образовалась кариозная полость, прибегают к пломбированию зубов. Однако надо иметь в виду, что в дальнейшем эмаль вокруг пломбы может подвергаться некрозу, поэтому перед пломбированием желательно провести курс реминерализирующей терапии для укрепления тканей зуба.

#### **ТРАВМА ЗУБОВ**

Травма зубов возникает при воздействии на зуб травмирующих факторов, к которым относится удар по зубу твердым предметом или повышенная нагрузка на зуб во время функции жевания.

Травму различают по срокам возникновения, этиологическому фактору и клинко-рентгенологическим проявлениям. У детей чаще встречается одномоментная (острая) травма. Причиной острой травмы является удар по зубу при случайном падении, занятиях спортом, неумелом обращении с животными. Острая травма в 32% случаев служит причиной разрушения и утраты передних зубов у детей. Вид острой травмы зависит от силы удара, его направления, месте приложения травмирующей силы, а также от возрастных особенностей строения зуба и костной ткани. Во временных зубах наиболее часто встречается вывих зуба, затем перелом, реже отлом коронки. В постоянных зубах по частоте следуют отлом части коронки, затем вывих, ушиб зуба и перелом корня зуба. Травма зубов бывает у детей различного возраста, однако временные зубы чаще травмируются в возрасте от 1 года до 3 лет, а постоянные в 8–9 лет.

#### **КЛАССИФИКАЦИЯ ОСТРОЙ ТРАВМЫ ЗУБОВ**

I. Ушиб зуба (без повреждения или с повреждением сосудисто-нервного пучка).

II. Вывих зуба:

1) неполный (без повреждения или с повреждением сосудисто-нервного пучка):

а) со смещением коронки в сторону окклюзионной поверхности;

б) со смещением коронки в сторону преддверия полости рта;

в) со смещением коронки в сторону соседнего зуба;

г) со смещением коронки в небную сторону;

д) с поворотом вокруг оси;

е) комбинированный;

2) вколоченный;

3) полный.

III. Перелом:

1) коронки зуба:

а) в зоне эмали,

б) в зоне эмали и дентина без вскрытия или со вскрытием полости зуба;

2) шейки зуба:

а) выше дна зубодесневой бороздки;

б) ниже дна зубодесневой бороздки;

3) корня зуба с разрывом или без разрыва пульпы в месте перелома (без смещения или со смещением отломков): поперечный, косой, продольный, оскольчатый, в пришеечной, верхушечной и средней частях зуба.

IV. Комбинированная травма.

V. Травма зачатка зуба.

#### **Критерии оценки текущего контроля**

№	Успеваемость в % и баллах	Оценка	Уровень знания студента
1.	96-100	Отлично «5»	Полный правильный ответ на вопросы по клинике, диагностике и лечению ЧМТ. Подводит итоги и принимает решение. Творчески мыслит. Проявляет высокую активность, творческий подход при проведении интерактивных игр. Правильно решает ситуационные задачи и тестовые вопросы. Самостоятельно анализирует. Понимает суть вопроса. Знает, рассказывает уверенно. Имеет точное



			представление.
2.	91-95	Отлично «5»	Полный правильный ответ на вопросы по клинике, диагностике и лечению ЧМТ. Подводит итоги и принимает решение. Творчески мыслит. Ситуационные задачи решает правильно. Самостоятельно анализирует результаты исследований. Понимает суть вопроса. Знает, рассказывает уверенно. Имеет точное представление.
3.	86-90	Отлично «5»	Полный правильный ответ на вопросы по клинике, диагностике и лечению ЧМТ. Подводит итоги и принимает решение. Творчески мыслит. Правильно решает ситуационные задачи. Понимает суть вопроса. Знает, рассказывает уверенно. Имеет точное представление.
4.	81-85	Хорошо «4»	Правильный ответ на вопросы по клинике, диагностике и лечению ЧМТ, но есть 2-3 неточности, ошибки. Творчески мыслит. Правильно решает ситуационные задачи. Понимает суть вопроса. Знает, рассказывает уверенно. Имеет точное представление.
5.	76-80	Хорошо «4»	Правильное, но неполное освещение вопроса. Студент знает вопросы по клинике и диагностике ЧМТ, но не полностью разбирается в определении тактики лечения. Правильно решает ситуационные задачи, но обоснование ответа не полное. Понимает суть вопроса. Знает, рассказывает уверенно
6.	71-75	Хорошо «4»	Правильное, но неполное освещение вопроса. Правильно решает ситуационные задачи, но обоснование ответа неполное. Имеет 2-3 ошибки. Знает, рассказывает уверенно. Имеет точные представления.
7.	66-70	Удовлетворительно «3»	Понимает суть вопроса. Правильно решает ситуационные задачи, но не может обосновать ответ. Имеет точные представления по отдельным вопросам.
8.	61-65	Удовлетворительно «3»	Имеет не полное представление по теме. Допускает ошибки при решении ситуационных задач. Рассказывает не уверенно.
9.	55-60	Удовлетворительно «3»	Знает, рассказывает не уверенно. Имеет частичное представление.
10.	54 и ниже	Неудовлетворительно «2»	Не имеет точного представления. Не знает.

### 16- Практическое занятие

**Тема: Химические и механические травмы зубов. Клиника, дифференциальная диагностика. Лечение и профилактика.**

#### Технологическая карта практического занятия

Этапы работы	Преподаватель	Студент
<b>1. Этапы подготовки (10 минут)</b>	1.Контролирует чистоту аудитории; 2.Проверяет готовность студентов к занятиям; 3. Контролирует посещаемость;	Слушают
<b>2.Вступительный этап к занятиям (10 минут)</b>	1.Подготовка по теме содержания; 2. Подготовка слайдов к вступительному докладу; 3.Разработать используемую литературу для изучения предмета;	Записывают тему и слушают
<b>3. Основной этап (135 минут)</b>	1. Разделение студентов на 2 маленькие подгруппы, задает вопросы по теме; 2. Использование слайдов и мультимедий; 3. Проводит лечебные работы; 4. Объединяет все сведения по заданной теме, активно участвующих студентов поощряет и обще оценивает;	Разделяют на маленькие группы, смотрят, участвуют, слушают. Студент высказывает свое мнение дополняет и задает

		вопросы
<b>4.Заключительный этап (25минут)</b>	1. Заключение. 2. Самостоятельная работа. 3. Домашнее задание.	Слушают Записывают Записывают

**Вопросы по теме:**

- 1.Расскажите о причинах появления механических травмы зубов;
- 2.Клиническое выявление механических травмы зубов;
3. Расскажите о причинах появления химических травмы зубов;
- 4.Клиническое выявление химических травмы зубов;
- 5.Методы лечения механических травма;
6. Методы лечения химических травма;

**Тесты:**

**Некариозные поражения, возникающие до прорезывания зубов**

- 1) гипоплазия
- 2) гиперплазия
- 3) пигментации зубов и налеты
- 4) эндемический флюороз зубов
- 5) стирание твердых тканей
- 6) изменения цвета зубов
- 7) клиновидный дефект
- 8) эрозия зубов
- 9) некроз твердых тканей зубов
- 10)травма зуба
- 11)наследственные нарушения развития зубов
- 12)гиперестезия

**Некариозные поражения зубов, возникающие после их прорезывания**

- 1) гипоплазия
- 2) гиперплазия
- 3) пигментации зубов и налеты
- 4) эндемический флюороз зубов
- 5) стирание твердых тканей
- 6) изменения цвета зубов
- 7) клиновидный дефект
- 8) эрозия зубов
- 9) некроз твердых тканей зубов
- 10)травма зуба
- 11)наследственные нарушения развития зубов
- 12)гиперестезия

**Системность поражения зубов всегда характерна**

- 1) для флюороза
- 2) для гипоплазии
- 3) для кариеса

Предрасполагающие факторы развития системной гипоплазии молочных зубов

- 1) уменьшение содержания фтора в воде
- 2) употребление большого количества углеводов в первый год жизни
- 3) токсикозы, хронические и системные заболевания в период беременности

**Клинические формы системной гипоплазии**

- 1) изменение цвета
- 2) отсутствие групп зубов
- 3) отсутствие эмали
- 4) отсутствие дентина
- 5) недоразвитие зубов

**Дифференциальный диагноз системной гипоплазии проводят**

- 1) с кариесом в стадии пятна
- 2) с поверхностным кариесом
- 3) с флюорозом
- 4) с истиранием
- 5) с эрозией

**Предельно-допустимое содержание фтора в питьевой воде**

- 1) 0,5 мг/л
- 2) 1,0 мг/л
- 3) 1,5 мг/л

**Формы флюороза без потери тканей**

- 1) штриховая
- 2) пятнистая
- 3) меловидная
- 4) эрозивная
- 5) деструктивная

**Формы флюороза, протекающие с потерей ткани**

- 1) штриховая
- 2) пятнистая
- 3) меловидная
- 4) эрозивная
- 5) деструктивная

Пятна при флюорозе локализуются

- 1) по режущему краю
- 2) по всей поверхности коронки зуба
- 3) в области шейки зуба

**«Муаровая» эмаль характерна**

- 1) для эрозии
- 2) для кариеса в стадии пятна
- 3) для системной гипоплазии
- 4) для несовершенного амелогенеза
- 5) для флюороза

### **Муаровый рисунок эмали при флюорозе обусловлен**

- 1) уменьшением межпризмных пространств, зонами гипоминерализации
- 2) увеличением межпризмных пространств, зонами гиперминерализации
- 3) увеличением межпризмных пространств, зонами гипо- и гиперминерализации

### **По характеру наследования моногенные болезни можно разделить на следующие группы**

- 1) доминантные
- 2) аутосомно-доминантные
- 3) рецессивные
- 4) аутосомно-рецессивные
- 5) сцепленные с полом

### **Эрозии твердых тканей локализуются**

- 1) только на жевательных поверхностях зубов
- 2) только на вестибулярных поверхностях
- 3) на всех поверхностях

### **Клинические стадии эрозии (по Ю.М.Максимовскому)**

- 1) начальная
- 2) активная
- 3) глубокая
- 4) стабилизированная
- 5) средняя

### **Для эрозии характерна деминерализация**

- 1) поверхностная
- 2) подповерхностная
- 3) частичная подповерхностная

### **Интенсивная убыль твердых тканей в одном зубе, группе зубов или во всех зубах**

- 1) гипоплазия
- 2) гипопластический неполноценный амелогенез
- 3) патологическое стирание

### **Третьей степени стирания зубов (по Бракко) соответствует**

- 1) стирание коронки до шейки зуба
- 2) стирание эмали режущих краев и бугров
- 3) полное стирание бугров с обнажением дентина до 1/3 высоты коронки
- 4) уменьшение высоты коронки с исчезновением средней трети коронки

### **Наиболее характерный симптом при кислотном некрозе**

- 1) чувство «оскомины»
- 2) «слипание зубов»
- 3) отсутствие симптоматики

**Назначение антибиотиков тетрациклинового ряда  
может привести к развитию «тетрациклиновых» зубов  
детям в возрасте**

- 1) от 1 мес. до 6 лет
- 2) от 1 года до 6 лет
- 3) от 6 мес. до 6 лет
- 4) от 6 мес. до 12 лет

**Устранить дисколорит, развившийся в результате применения  
тетрациклина в детстве, можно методом**

- 1) микроабразии
- 2) внутреннего отбеливания
- 3) методом внешнего отбеливания

**Устранить дисколорит, развившийся в результате  
эндодонтического вмешательства, можно методом**

- 1) микроабразии
- 2) внутреннего отбеливания
- 3) внешнего отбеливания

**Ситуационные задачи:**

1. Пришёл больной на чувствительность выпавших зубов во время сильного падения на сладкое, кислое, теплое и холодное. По объективным наблюдениям выявилось, что головка 3/2 части 1-2 зуба верхней челюсти правой стороны и кончики 3-го зуба, с левой стороны кончик 1-го зуба разрушены.

- 1) Напишите формулу зубов по ВОЗу
- 2) Выберите метод лечения
- 3) Поставьте диагноз.

**Интерактивный метод  
ИСПОЛЬЗОВАНИЕ МЕТОДА «ТУР ПО ГАЛЕРЕЕ»**

Для работы необходимо:

5. набор вопросов и ситуационных задач, распечатанных на отдельных листах.
6. чистые листы бумаги.
7. ручки с цветными стержнями (синяя, красная, черная).
8. номерки для жеребьевки, по числу студентов в группе.

Ход работы:

15. группа делится на 3 подгруппы жеребьевкой, по 2-3 человека в каждой.
16. каждая подгруппа садится за отдельный стол, приготавливает чистый лист бумаги и берет одну из цветных ручек.
17. на листе пишется дата, номер группы, название деловой игры, Ф.И. студентов-участников данной подгруппы.
18. один из участников игры берет из конверта вопрос или задачу в зависимости от выбора преподавателя: что в этой группе будет использовано.
19. для каждой подгруппы свой отдельный вопрос либо задача, но сложность их для всех подгрупп примерно одинакова.
20. засекается время - 10 минут.
21. малые группы (подгруппы) каждая в течении 10 минут обсуждают задание, записывают свое суждение и по окончании времени обмениваются листами с другой подгруппой по кругу.
22. следующая подгруппа оценивает ответ предыдущей и если ответ не полный дополняет его или предлагает свой вариант, если ответ оценивается как ответ неправильный. На этот этап дается время также 10 минут.
23. по окончании работы (30 минут) на листе оказывается 3 записи разными по цвету ручками.
24. работы сдаются преподавателю.

25. все участники обсуждают результаты и выбирают наиболее правильные ответы, которые заслуживают высшего балла.
26. на обсуждение отводится время 15 минут.
27. подгруппа, которая дала наиболее правильные ответы, получает максимальный балл – 100% от рейтинга теоретической части занятия. Подгруппа, занявшая 2 место 85,9% рейтинга, 3 подгруппа 70,9% рейтинга.
28. полученный студентами балл учитывается при выставлении текущей оценки занятия работы студентов сохраняются преподавателем

### Текст

**Травмы зубов** – вывих, ушиб или перелом зубов в результате удара, повышенной нагрузки при жевании и т.п. Данные дефекты встречаются достаточно редко по сравнению с другими заболеваниями, однако требуют не меньшего внимания.

Травматические повреждения бывают двух видов: острые и хронические.

**Острая травма** возникает вследствие одномоментной нагрузки высокой интенсивности на зуб – случайное падение, удар и др.. Острые травмы подразделяются на:

- *Ушиб зуба*, с повреждением сосудистого пучка или без;
- *Вывих зуба* – характеризуется смещением зуба в лунке, вплоть до его полного выпадения, может сопровождаться повреждением дёсен;
- *Перелом* может проходить по различным линиям. Перелом коронки или шейки зуба виден сразу, однако перелом корня можно определить только с помощью рентгенограммы;
- *Комбинированная травма* – характеризуется сочетанием нескольких типов травм зубов;
- *Травма зачатка зуба*, возможна при повреждениях молочных зубов.

Лечение травмы зависит от типа повреждения. При ушибе необходимо создать зубу покой, исключив из рациона твёрдую пищу. Исправление вывиха производится путём установки зуба на прежнее место или реплантации зуба (при его выпадении). После следует создать зубу абсолютный покой. Лечение переломов осуществляется путём пломбирования каналов, при этом важно восстановить нормальное положение зуба и исключить условия его повторного травмирования.

**Хронические травмы** встречаются довольно часто и зачастую являются следствием длительного воздействия механических факторов. Характерны для некоторых профессий – например – портных, откусывающих нитки зубами, и др. Разрушение зуба, как правило, незначительно, болевыми ощущениями не сопровождается. Хронические травмы легко реставрируются путём шлифования или пломбирования повреждённой поверхности. После чего необходимо устранить травмирующие факторы.

### Механические повреждения твердых тканей зуба

По своему происхождению эти травмы могут быть острыми и хроническими.

Острая травма зубов. Встречается в любом возрасте в результате ушиба, нередко в процессе спортивных занятий, при накусывании на твердые предметы и т.д. Наиболее часто возникает травма зубов фронтальной группы.

Различают следующие виды острой травмы зубов а) ушиб; б) вывих; в) перелом коронки или корня.

При ушибе зуба возникают жалобы на постоянную ноющую боль в области травмированного зуба, отмечается резкая боль при накусывании на зуб и небольшая его подвижность. При обследовании больного, чтобы исключить перелом корня, необходима рентгенограмма. Нужно также проверить электровозбудимость пульпы.

Если возбудимость ее сохранена, то зуб выключают из акта жевания, а при необходимости фиксируют с помощью аппаратов различной конструкции (чаще каппами из пластмассы). При некрозе пульпы коронку зуба трепанируют и после удаления распада пульпы канал пломбируют.

При вывихе зуба, после его репозиции и фиксации, коронку трепанируют, удаляют пульпу, а затем пломбируют канал и трепанационное отверстие.

При переломах в области коронки зуба необходимо установить, осталась ли пульпа неповрежденной или линия перелома прошла через коронковую полость зуба. В первом случае утраченную часть коронки можно восстановить с помощью вкладки или искусственной коронки, во втором случае зуб необходимо депульпировать и запломбировать. Пломбу или вкладку можно укреплять штифтом, введенным в канал корня. Линию перелома корня устанавливают с помощью рентгенограммы. Если она находится в области средней или верхушечной части корня, то обломки скрепляют с помощью штифта, введенного в корневой канал.

Хроническая травма. Примерами хронических повреждения эмали и дентина могут служить узуры, возникающие вследствие шелкания семечек, держания в зубах гвоздей, сигары, мундштуков, духовых инструментов и пр.

Хроническая травма твердых тканей зуба обычно протекает без боли. При хронической травме как бы значительно ни было разрушение, оно никогда не влечет за собой обнажения пульпы. В случаях стирания зубов пульпа отступает от дефекта твердых тканей зуба, оставляя за собой заместительный дентин. При хронических механических повреждениях врачебное вмешательство направлено на восстановление формы и функции зуба путем пломбирования или покрытия его искусственной коронкой.

#### **Критерии оценки текущего контроля**

№	Успеваемость в % и баллах	Оценка	Уровень знания студента
1.	96-100	Отлично «5»	Полный правильный ответ на вопросы по клинике, диагностике и лечению ЧМТ. Подводит итоги и принимает решение. Творчески мыслит. Проявляет высокую активность, творческий подход при проведении интерактивных игр. Правильно решает ситуационные задачи и тестовые вопросы. Самостоятельно анализирует. Понимает суть вопроса. Знает, рассказывает уверенно. Имеет точное представление.
2.	91-95	Отлично «5»	Полный правильный ответ на вопросы по клинике, диагностике и лечению ЧМТ. Подводит итоги и принимает решение. Творчески мыслит. Ситуационные задачи решает правильно. Самостоятельно анализирует результаты исследований. Понимает суть вопроса. Знает, рассказывает уверенно. Имеет точное представление.
3.	86-90	Отлично «5»	Полный правильный ответ на вопросы по клинике, диагностике и лечению ЧМТ. Подводит итоги и принимает решение. Творчески мыслит. Правильно решает ситуационные задачи. Понимает суть вопроса. Знает, рассказывает уверенно. Имеет точное представление.
4.	81-85	Хорошо «4»	Правильный ответ на вопросы по клинике, диагностике и лечению ЧМТ, но есть 2-3 неточности, ошибки. Творчески мыслит. Правильно решает ситуационные задачи. Понимает суть вопроса. Знает, рассказывает уверенно. Имеет точное представление.
5.	76-80	Хорошо «4»	Правильное, но неполное освещение вопроса. Студент знает вопросы по клинике и диагностике ЧМТ, но не полностью разбирается в определении тактики лечения. Правильно решает ситуационные задачи, но обоснование ответа не полное. Понимает суть вопроса. Знает, рассказывает уверенно
6.	71-75	Хорошо «4»	Правильное, но неполное освещение вопроса. Правильно решает ситуационные задачи, но обоснование ответа неполное. Имеет 2-3 ошибки. Знает, рассказывает уверенно. Имеет точные

			представления.
7.	66-70	Удовлетворительно «3»	Понимает суть вопроса. Правильно решает ситуационные задачи, но не может обосновать ответ. Имеет точные представления по отдельным вопросам.
8.	61-65	Удовлетворительно «3»	Имеет не полное представление по теме. Допускает ошибки при решении ситуационных задач. Рассказывает не уверенно.
9.	55-60	Удовлетворительно «3»	Знает, рассказывает не уверенно. Имеет частичное представление.
10.	54 и ниже	Неудовлетв. «2»	Не имеет точного представления. Не знает.

## 17- Практическое занятие

**Тема: Местное и общее лечение некариозных заболеваний зубов**

### Технологическая карта практического занятия

Этапы работы	Преподаватель	Студент
<b>1. Этапы подготовки (10 минут)</b>	1. Контролирует чистоту аудитории; 2. Проверяет готовность студентов к занятиям; 3. Контролирует посещаемость;	Слушают
<b>2. Вступительный этап к занятиям (10 минут)</b>	1. Подготовка по теме содержания; 2. Подготовка слайдов к вступительному докладу; 3. Разработать используемую литературу для изучения предмета;	Записывают тему и слушают
<b>3. Основной этап (135 минут)</b>	1. Разделение студентов на 2 маленькие подгруппы, задает вопросы по теме; 2. Использование слайдов и мультимедий; 3. Проводит лечебные работы; 4. Объединяет все сведения по заданной теме, активно участвующих студентов поощряет и обще оценивает;	Разделяют на маленькие группы, смотрят, участвуют, слушают. Студент высказывает свое мнение дополняет и задает вопросы
<b>4. Заключительный этап (25 минут)</b>	1. Заключение. 2. Самостоятельная работа. 3. Домашнее задание.	Слушают Записывают Записывают

#### **Вопросы по теме:**

1. Причины появления болезней нокариеса.
2. Принципы местного лечения болезни нокариеса.
3. Общее лечение болезней нокариеса.
4. Профилактика болезней нокариеса.

#### **Тесты:**

#### **Системная гипоплазия эмали проявляется на зубах одного срока**

- 1) закладки
- 2) минерализации
- 3) прорезывания

#### **Причины системной гипоплазии молочных зубов**

- 1) заболевание ребенка на 2-3-м году жизни
- 2) болезни матери во второй половине беременности
- 3) травма молочных зубов
- 4) искусственное вскармливание ребенка
- 5) наследственность



**Причина системной гипоплазии постоянных резцов, клыков и первых моляров**

- 1) наследственность
- 2) заболевание матери в период беременности
- 3) травма плода
- 4) заболевание ребенка на первом году жизни
- 5) прием ребенком больших доз антибиотиков в 5-летнем возрасте

**Причина, приводящая к местной гипоплазии твердых тканей зубов**

- 1) наследственность
- 2) средний кариес
- 3) неполный вывих
- 4) острый частичный пульпит
- 5) периодонтит молочного зуба

**Зубы, которые наиболее часто поражаются системной гипоплазией**

- 1) молочные моляры
- 2) постоянные зубы мудрости
- 3) постоянные резцы, клыки и первые моляры
- 4) молочные резцы
- 5) постоянные премоляры

**Причина эндемического флюороза**

- 1) недостаток кальция в организме ребенка
- 2) инфекционное заболевание ребенка
- 3) повышенное содержание фтора в питьевой воде
- 4) недостаток фтора в организме матери
- 5) недостаток фтора в организме ребенка

**Лекарственные вещества, которые вызывают окраску зубов**

- 1) анальгин
- 2) димедрол
- 3) тетрациклин
- 4) хлорид кальция
- 5) пенициллин

**Тетрациклин вызывает окрашивание молочных зубов при лечении**

- 1) беременной женщины
- 2) ребенка старше 3 лет
- 3) ребенка старше 10 лет

**Возраст детей, при котором можно проводить пломбирование постоянных зубов композиционными материалами при гипоплазии зубов**

- 1) до 8 лет
- 2) 8-9 лет
- 3) 9-10 лет
- 4) сразу после их прорезывания
- 5) старше 12 лет

**Заболевание, при котором прорезывается один зуб измененной формы**

- 1) флюороз
- 2) системная гипоплазия
- 3) местная гипоплазия
- 4) тетрациклиновые зубы
- 5) синдром Стентона–Капдепона

**Оптимальная доза фтора в питьевой воде**

- 1) 0,1-0,2 мг/л
- 2) до 0,5 мг/л
- 3) 6-7 мг/л
- 4) 1-1,5 мг/л
- 5) больше 10 мг/л

**Жалобы больных при флюорозе**

- 1) на ночные боли в зубах
- 2) на боли, иррадиирующие по ходу ветвей тройничного нерва
- 3) на косметический дефект
- 4) на боли от холодного и горячего
- 5) на болезненность при накусывании

**При несовершенном амелогенезе поражены только**

- 1) молочные резцы
- 2) молочные моляры
- 3) постоянные резцы
- 4) постоянные моляры
- 5) все молочные и постоянные зубы

**«Гипсовые» зубы являются одним из проявлений**

- 1) гипоплазии эмали
- 2) флюороза
- 3) несовершенного амелогенеза
- 4) несовершенного дентиногенеза
- 5) несовершенного одонтогенеза

**При несовершенном одонтогенезе (дисплазия Капдепона) поражены**

- 1) все молочные зубы
- 2) молочные моляры
- 3) постоянные резцы
- 4) постоянные моляры
- 5) все молочные и постоянные зубы

**Заболевание, являющееся наследственным**

- 1) системная гипоплазия
- 2) флюороз
- 3) местная гипоплазия
- 4) дисплазия Капдепона

**При несовершенном амелогенезе имеются нарушения в строении**

- 1) только дентина
- 2) только эмали
- 3) эмали и дентина
- 4) нарушение пульпы
- 5) нарушение периодонта

**Клинические признаки, характерные для дисплазии Капдепона**

- 1) наличие ночных болей
- 2) стираемость эмали и дентина, изменение окраски зубов
- 3) кариозные полости
- 4) зубы интактны

**Некариозные поражения, возникающие после прорезывания зуба**

- 1) гипоплазия эмали
- 2) отломы коронок зубов в результате травмы
- 3) флюороз

**Ситуационные задачи:**

1. Больному 45 лет. Пришёл с жалобой на косметические недостатки передних зубов. При объективном наблюдении выявилось, что трёхугольная форма выросла вниз и вверх и в шейной области зубов вестибулярная поверхность распространилась.

- 1) Поставьте диагноз.
- 2) Выявите причину появления.
- 3) Ваши совет больному.
- 4) Местное и общее лечение.

2. Больной Н. 26 лет. Пришёл с жалобой на косметические недостатки передних зубов. При объективном наблюдении выявилось, что трёхугольная форма выросла вниз и вверх и в шейной области зубов вестибулярная поверхность распространилась.

- 1) Поставьте диагноз.
- 2) Выявите причину появления.
- 3) Ваши совет больному.
- 4) Местное и общее лечение.

**Интерактивный метод  
ИСПОЛЬЗОВАНИЕ МЕТОДА «СЛАБОЕ ЗВЕНО»**

Для работы необходимо:

1. Набор вопросов по теме
2. Лист бумаги со списком группы для ведения протокола игры.
3. Секундомер.

Ход работы:

1. Игру проводит педагог и помощник из числа студентов - счетчик.
2. Счетчик на листе пишет дату, номер группы, факультет, название деловой игры и список студентов группы.
3. Преподаватель задает вопросы студентам последовательно из набора вопросов.
4. Студент должен за 5 сек. дать ответ.
5. Преподаватель словом «правильно» или «неверно» оценивает ответ, если «неверно» сам дает правильный ответ.
6. Счетчик ставит напротив фамилии студента «+» или «-», в зависимости от правильности ответа.
7. Студенты проходят таким образом 2 тура вопросов.
8. После 2-х туров вопросов игра приостанавливается и студенты, которые получили 2 минуса выбывают из игры как «слабое звено».
9. Игра продолжается по новому кругу с оставшимися студентами. Снова им предлагается один новый тур вопросов и вновь отсеиваются студенты, у которых в сумме с первыми турами получилось 2 минуса.
10. Тур за туром отбирается самый сильный участник игры, который ответил на большее число вопросов.
11. На листе против каждой фамилии преподаватель регистрирует – кто в каком туре выбыл и стал «слабым звеном».
12. Игра оценивается максимально в 0,8 баллов.  
студенты, выбывшие после первых 2-х туров ответов, получают за игру - «0» баллов,  
после 3 тура ответов - «0,2» балла,  
после 4 тура ответов - «0,4» балла,  
после 5 тура ответов - «0,6» балла  
самый сильный участник получает 0,8 балла.
13. Выставленные баллы на листе протокола учитываются при подсчете текущего итога занятия в качестве оценки за теоретическую часть.
14. В нижней свободной части журнала преподаватель делает запись о проведении деловой игры, староста ставит подпись.
15. Протокол игры сохраняется.

### Текст

Некариозные поражения твердых тканей зубов возникают в период их формирования или после прорезывания. В период формирования твердых тканей зуба наиболее часто отмечаются гипоплазия и флюороз. К поражениям зубов, возникающим после их прорезывания, относятся клиновидный дефект, эрозия эмали, стирание твердых тканей зуба.

**ГИПОПАЗИЯ.** Системная гипоплазия тканей зубов возникает при патологии метаболических процессов в их зачатках под влиянием нарушения минерального и белкового обмена в организме плода или ребенка. Нарушения метаболизма в зачатках зубов в раннем детском возрасте могут быть обусловлены острыми и хроническими инфекционными заболеваниями, алиментарными диспепсиями, гиповита-минозами, эндокринными и другими общесоматическими расстройствами организма, а также заболеваниями, перенесенными матерью в период беременности. Местная гипоплазия (гипоплазия одиночного зуба) чаще развивается вследствие вовлечения в воспалительный процесс зачатка зуба или механической травмы развивающегося фолликула.

Профилактика с и с т е м н о й г и п о п л а з и и включает в себя следующий комплекс мероприятий:

- укрепление здоровья женщины в период беременности;
- предупреждение или своевременное лечение у новорожденных, а также в раннем детском возрасте инфекционных и неинфекционных заболеваний, приводящих к нарушениям обменных процессов (острые инфекционные заболевания, токсические диспепсии, гипо- и авитаминозы, алиментарные дистрофии и др.);
- проведение стоматологом санитарно-просветительной работы в женских консультациях и детских (дошкольных, школьных) учреждениях, направленной на обучение рациональной гигиене полости рта, принципам сбалансированного питания, содержащего достаточное количество витаминов, минеральных компонентов, необходимых для полноценной минерализации твердых тканей зубов.

Профилактика м е с т н о й г и п о п л а з и и заключается в устранении причин, приводящих к поражению развивающегося фолликула постоянного зуба. В первую очередь это профилактика и своевременное лечение кариеса временных и постоянных зубов, предупреждающие развитие воспалительного процесса в области периодонта, часто приводящего к поражению фолликула постоянного зуба.

Механическая травма зубного зачатка также может вызвать местную гипоплазию.

Лечение гипоплазии зависит от характера ее клинического проявления. При наличии пятен на поверхности твердых тканей зубов применяют отбеливающие средства. Дефекты твердых тканей (углубления, перетяжки, полости) устраняют с использованием современных пломбирочных материалов. При выраженных деструктивных процессах твердых тканей зубов применяют ортопедическое лечение.

Дополнительно назначают препараты, содержащие биологически активные вещества, необходимые для минерализации твердых тканей зубов (антиоксиданты, микроэлементы) витамины (кламин, компливит, кваде-вит и др.). Кламин назначают по 1 таблетке в день за 15 мин до еды 30 дней подряд; компливит или кваде-вит — с 7—9 лет по 1 драже в день, с 10 лет и старше — по 2 драже в день в течение месяца.

В зависимости от тяжести клинического течения и нозологической формы поражения твердых тканей зуба количество курсов может быть от 1 до 3 в год с равными перерывами между ними.

Rp.: Tab. Calcii gluconatis 0,5 N. 20  
D.S. По 1—2 таблетки 3—4 раза в день (перед едой)

Rp.: Tab. Calcii glycerophosphatis 0,5 N. 20  
D.S. По 1 таблетке 2—3 раза в день в течение 1 мес

Rp.: Tab. Calcii laclatis 0,5 N. 20  
D.S. По 1—2 таблетки 3—4 раза в день (перед едой)

Rp.: Tab. Phytini 0,25 N. 40  
D.S. По 1 таблетке 3 раза в день

Rp.: Calcii glycerophosphate Phytini aa 0,25 M.f. pulv. D.t.d. N. 30 S По 1 порошку 3 раза в день

Rp.: Riboflavini 0,005 Thiamini bromidi Acidi nicotinic Acidum ascorbinicum aa 0,05 Sacchari 0,3 M.f. pulv. D.t.d. N. 30 S.  
По 1 порошку 2—3 раза в день (после еды)

Rp.: Tab. Pyridoxini 0,005 N. 50  
D.S. По 1—2 таблетки 2—3 раза в день

Rp.: Thiamini bromidi Riboflavini аз 0,01  
Sacchari 0,3  
M.f. pulv. D.t.d. N. 30

S. По 1 порошку 3 раза в день

**Кальцинова** (Kalcinova). Комбинация фтора с кальцием, фосфором и витамином D<sub>3</sub>. Препарат используется в период активного роста и развития ребенка для ускорения процессов минерализации твердых тканей зубов и костей скелета. Одна таблетка кальциновы соответствует 10—15 % суточной потребности в кальции у детей и взрослых.

Кальцинова применяется в качестве лечебной добавки к пище в период формирования твердых тканей зубов, при остеопорозе, при недостаточном употреблении молока и молочных продуктов, для стимуляции ос-теогенеза в случае травм и др.

Препарат выпускается в виде гранулята и таблеток. 30 г (2 столовые ложки) гранулята содержат фтора 0,0005 г, кальция 0,3 г, фосфора 0,232 г, витамина А 1000 МЕ, витамина D<sub>3</sub> 100 МЕ, витамина B<sub>6</sub> 0,0005 г. Детям, начиная с грудного возраста и до 2 лет, назначают 1 столовую ложку в день; от 2 до 4 лет — по 2 столовые ложки в день; старше 4 лет — по 4 столовые ложки в день.

Таблетки кальциновы используются только в педиатрической практике. Таблетка (1,8 г) содержит кальция 1 г, фосфора 0,077 г, витамина D<sub>3</sub> 1000 МЕ, витамина B<sub>6</sub> 0,0004 г, витамина С 15 МЕ, витамина А 100 МЕ. Дети дошкольного и школьного возраста принимают в день 4—5 таблеток.

**Кал-С-вита** (Cal-C-Vita). «Шипучие» таблетки, содержащие витамина С 1000 мг, кальция 250 мг, витамина D 300 МЕ, витамина B<sub>6</sub> 15 мг, натрия 170 мг, углеводов 881 мг.

Препарат восполняет недостаточность в витаминах и минеральных солях\* и компенсирует повышенную потребность в них.

Назначают кал-С-вита в периоды повышенной потребности в витаминах и минеральных солях: в период роста детей; во время беременности и кормления грудью; при физических и психических нагрузках; при весенней усталости и др. Препарат применяют также для стимуляции процессов эпителизации кожи и слизистой оболочки рта, ускорения процессов минерализации твердых тканей зубов и костей; для профилактики ги-повитаминозов и недостаточности кальция.

Кал-С-вита назначают по 1 таблетке в день, растворяя ее в стакане воды.

**Берокка Са + Mg** (Bеросса Са + Mg) содержит семь витаминов комплекса В, витамин С, кальций и магний. Играет важную роль в минерализации твердых тканей зубов и костей, стимуляции процессов клеточного метаболизма, особенно нервной и мышечной ткани.

Препарат назначают при недостаточности витаминов группы В, витамина С, кальция и магния, а также в случае повышенной потребности в них при беременности, лактации, в период быстрого роста, при химио-и антибиотикотерапии.

В одной таблетке берокка Ca + Mg содержится 0,015 г тиамин гидрохлорида (В<sub>1</sub>), 0,015 г рибофлавина (В<sub>2</sub>), 0,01 г пиридоксина (В<sub>6</sub>), 0,01 г цианокобаламина (В<sub>12</sub>), 0,5 г аскорбиновой кислоты (С), 0,015 г биотина, 0,05 г никотинамида, 0,023 г пантотеновой кислоты, по 0,1 г кальция и магния.

Берокка Ca + Mg выпускается в «шипучих» растворимых таблетках и таблетках в оболочке. Принимают по 1 таблетке (растворяют в 1 стакане воды) 1 раз в день.

## ПРЕПАРАТЫ ДЛЯ ПРОФИЛАКТИКИ И ЛЕЧЕНИЯ ФЛЮОРОЗА

Rp.: Tab. Ascorutini 0,1 N. 20

D.S. По 1 таблетке 1—2 раза в день

Rp.: Dragee «Revili» N. 50

D.S. По 1 драже 1—3 раза в день

Rp.: Tab. «Panhexaviti» N. 50

D.S. По I или II таблетке 1—3 раза в день

Rp.: Dragee «Hexaviti» N. 50

D.S. По 1 драже 1—3 раза в день

Rp.: Dragee «Pikoviti» N. 30

D.S. По 1 драже 4—7 раз в день

Для профилактики флюороза детям, проживающим в эндемических очагах, назначают в зимне-весенний период препараты кальция.

**Кальция глицерофосфат** дают внутрь в течение месяца в дозе, соответствующей возрасту ребенка: от 3 до 6 лет — по 0,1 г 2 раза в день; от 6 до 8 лет — по 0,2 г 2 раза в день; от 9 до 12 лет — по 0,25 г 2 раза в день.

Rp.: Tab. Calcii glycerophosphatis 0,2 N. 10 D.S. По 1 таблетке 2 раза в день

Для чистки зубов рекомендуются зубные пасты, содержащие глицерофосфат кальция («Жемчуг», «Арбат»), или «Ремодент».

**Кальция глюконат** (Calcii gluconas). Назначают внутрь в течение месяца детям от 2 до 4 лет — по 1 г, от 5 до 6 лет — по 1—1,5 г, от 7 до 9 лет — по 1,5—2 г, от 10 до 14 лет — по 2—3 г 2—3 раза в день.

Rp.: Tab. Calcii gluconatis 0,5 N. 10

D.S. По 1 таблетке 2—3 раза в день перед едой

**Кальция лактат** (Calcii lactas). При пероральном применении более эффективен, чем глюконат кальция, так как содержит больший процент кальция. Препарат хорошо переносится, не раздражает слизистую оболочку. Назначают в течение 1 мес.

Rp.: Tab. Calcii lactatis 0,5 N. 10

D.S. По 1/2—1 таблетке 2 раза в день перед едой

Rp.: Calcii lactatis

Calcii glycerophosphatis aa 0,25

D.t.d. N. 20 in tab.

S. По 1 таблетке 2—3 раза в день

## ПРЕПАРАТЫ ДЛЯ ЛЕЧЕНИЯ ЭРОЗИИ ТВЕРДЫХ ТКАНЕЙ ЗУБА

Rp.: Sol. Calcii gluconate 10 % 10 ml

D.t.d. N. 20 in ampull.

S. Для аппликаций на область эрозий твердых тканей зуба продолжительностью 15—20 мин (15—20 процедур) или для электрофореза (вводить с анода ежедневно в течение 20 мин): курс — 10—15 процедур

Rp.: Sol. Natrii fluorati 1 % 20 ml

D.S. Для аппликаций на область эрозий твердых тканей зуба продолжительностью 2—3 мин (15—20 процедур) или для электрофореза (вводить с катода в течение 10 мин ежедневно); курс — 10—15 процедур. Предварительно провести электрофорез препарата кальция

Rp.: Sol Calcii glycerophosphatis 2,5 % 100 ml

D.S. Для электрофореза на область эрозий твердых тканей зубов. Вводить с анода ежедневно в течение 20 мин (курс — 10—15 процедур)

Rp.: Phthorlacum 25,0

D.S. Нанести на область эрозии на 3—5 мин (курс — 3 процедуры с интервалом 3 дня)

Rp.: Remodenti 3,0

D.t.d. N. 10 in pulv.

S. I порошок растворить в 100 мл кипяченой воды. Для аппликаций на область эрозий твердых тканей зуба продолжительностью 15—20 мин. В течение этого времени менять тампоны 2 раза (курс — 5—6 процедур)

## ПРЕПАРАТЫ ДЛЯ ЛЕЧЕНИЯ ГИПЕРЕСТЕЗИИ

Лекарственные вещества для местного лечения гиперестезии твердых тканей зуба подразделяются в зависимости от механизма их действия на две группы: препараты, разрушающие органическую субстанцию твердых тканей зуба, и препараты, влияющие на изменение их структуры. К первой группе относятся растворы серебра нитрата и цинка хлорида.

**Серебра нитрат** (Argentum nitricum). Синонимы: Ляпис, Argentum nitricum.

Применяют для лечения гиперестезии твердых тканей зуба в виде 30 % водного раствора серебра нитрата. При соединении с органическими веществами твердых тканей зуба образует альбуминаты. В связи с тем что органических веществ в эмали и дентине содержится немного, рекомендуется восстановление серебра нитрата с помощью 10 % раствора формалина, 4 % раствора танина или эвгенола. В водных растворах реакция восстановления серебра протекает медленно, поэтому применяют аммиачный раствор серебра нитрата. Раствор хранят в темном стеклянном пузырьке.

Серебра нитрат используют лишь для обработки моляров, так как он окрашивает ткани зубов в черный цвет.

Rp.: Argenti nitrat is 5,0

Sol. Ammonii caustici 25 % 11 ml

Aq. destill. 3 ml

M.D.S. Для устранения гиперестезии дентина

Rp.: Sol. Argenti nitratis 30 % 10 ml

D.S. Для обработки твердых тканей зуба (при гиперестезии)

Rp.: Sol- Formaldehydi 10 % 10 ml

D.S. Для восстановления серебра нитрата

**Цинка хлорид** (Zinci chloridum). Для снятия гиперестезии твердых тканей зуба применяют 30 % водный раствор цинка хлорида. В качестве осаждающего вещества используют 10 % раствор калия ферроцианида. После аппликации с 30 % раствором цинка хлорида проводят аппликацию с 10 % раствором калия ферроцианида (для восстановления цинка хлорида). Продолжительность аппликаций по 1 мин.

Rp.: Sol. Zinci chloridi 30 % 20 ml

D.S. Для аппликаций на твердые ткани зуба в течение 1 мин (курс 3—4 процедуры!)

Rp.: Sol. Kalii ferrocyanidi 10 % 20 ml

D.S. Для восстановления цинка хлорида

При лечении гиперестезии твердых тканей зуба применяют также *пасты, в состав которых входят щелочи*: натрия гидрокарбонат, карбонаты натрия, калия, магния. Существует мнение, что щелочи присоединяют воду, содержащуюся в кристаллах гидроксиапатита эмали, и, обезвоживая их, снижают болевую чувствительность.

Rp.: Kalii carbonatis 2,0

Natrii hydrocarbonatis 5,0 Glycerini q.s. M.f. pasta

D.S. Втирать в твердые ткани зуба ежедневно в течение 5 мин (курс 5—7 процедур)

Rp.: Natrii hydrocarbonatis 1,0

Kalii carbonatis 5,0

Magnesii carbonatis 4,0

Glycerini q.s.

M.f. pasta

D.S. Втирать в твердые ткани зуба при повышенной чувствительности эмали и дентина в течение 5 мин (курс 5—7 процедур)

Rp.: Natrii carbonatis 2,5 Calcii carbonatis 10,0 Glycerini q.s. M.f. pasta

D.S. Втирать в твердые ткани зуба ежедневно в течение 5 мин (курс 5—7 процедур)

## Лечение Клиновидного дефекта (истирания):

При начальных проявлениях дефекта принимают меры по стабилизации процесса. Для этого применяют препараты, повышающие резистентность твердых тканей зуба (аппликации 10 % раствора глюконата кальция, 2 % раствора фторида натрия, 75 % фтористой пасты). Кроме того, принимают меры предосторожности для уменьшения механического воздействия на зубы. Для чистки зубов применяют мягкие щетки, ис-пользуют

пасты, содержащие фтор или оказывающие реминерализующее действие. Движения зубной щетки должны быть вертикальными и круговыми.

При наличии выраженных дефектов твердых тканей рекомендуется пломбирование. Наиболее удобными являются композитные пломбировочные материалы, которыми можно закрывать клиновидные дефекты без препарирования. При глубоких дефектах

вать клиновидные дефекты без препарирования. При глубоких дефектах необходимо изготовление искусственных коронок.

**Лечение зубов с патологической стертостью представляет** определенные сложности и нередко требует ортопедического завершения. В первую очередь необходимо устранить местные причины, вызвавшие данное патологическое состояние зубов. Устранение повышенной чувствительности (гиперестезии) проводится с использованием тех же методик, которые приведены при описании лечения клиновидных дефектов.

Если стирание зубов сочетается с другими видами некариозной патологии зубов (флюороз, эрозии, клиновидные дефекты), то следует направлять усилия и на устранение этих заболеваний. Для исключения травмы слизистой оболочки губ, щек и языка необходимо сошлифовать острые края зубов. При значительной стертости коронковая часть зубов может быть частично восстановлена ортопедическими конструкциями.

При локализованной форме стирания на стертые зубы следует изготовить колпачки с напаянными на них литыми жевательными поверхностями или фасетками. При снижении окклюзионной высоты нижнего отдела лица при генерализованной форме стирания зубов прежнюю высоту прикуса восстанавливают несъемными или съемными протезами. К подбору конструкции протеза при патологической стертости твердых тканей следует подходить индивидуально, учитывая морфологические и функциональные особенности зубочелюстной системы данного больного.

**Лечение.** Важным элементом комплексного лечения эрозий считается усиление гигиенического ухода за зубами и исключение из пищевого рациона или хотя бы ограничение употребления кислых продуктов (лимоны и другие цитрусовые). Исходя из предположения, что и механический фактор, возможно, играет определенную роль в патогенезе этого заболевания, следует рекомендовать при чистке зубов пользоваться более мягкой зубной щеткой, а вместо гигиенических зубных порошковой паст применять лечебно-профилактические, содержащие; глицерофосфат, фтор и другие микроэлементы и соли.

#### Критерии оценки текущего контроля

№	Успеваемость в % и баллах	Оценка	Уровень знания студента
1.	96-100	Отлично «5»	Полный правильный ответ на вопросы по клинике, диагностике и лечению ЧМТ. Подводит итоги и принимает решение. Творчески мыслит. Проявляет высокую активность, творческий подход при проведении интерактивных игр. Правильно решает ситуационные задачи и тестовые вопросы. Самостоятельно анализирует. Понимает суть вопроса. Знает, рассказывает уверенно. Имеет точное представление.
2.	91-95	Отлично «5»	Полный правильный ответ на вопросы по клинике, диагностике и лечению ЧМТ. Подводит итоги и принимает решение. Творчески мыслит. Ситуационные задачи решает правильно. Самостоятельно анализирует результаты исследований. Понимает суть вопроса. Знает, рассказывает уверенно. Имеет точное представление.
3.	86-90	Отлично «5»	Полный правильный ответ на вопросы по клинике, диагностике и лечению ЧМТ. Подводит итоги и принимает решение. Творчески мыслит. Правильно решает ситуационные задачи. Понимает суть вопроса. Знает, рассказывает уверенно. Имеет точное представление.
4.	81-85	Хорошо	Правильный ответ на вопросы по клинике,

		«4»	диагностике и лечению ЧМТ, но есть 2-3 неточности, ошибки. Творчески мыслит. Правильно решает ситуационные задачи. Понимает суть вопроса. Знает, рассказывает уверенно. Имеет точное представление.
5.	76-80	Хорошо «4»	Правильное, но неполное освещение вопроса. Студент знает вопросы по клинике и диагностике ЧМТ, но не полностью разбирается в определении тактики лечения. Правильно решает ситуационные задачи, но обоснование ответа не полное. Понимает суть вопроса. Знает, рассказывает уверенно
6.	71-75	Хорошо «4»	Правильное, но неполное освещение вопроса. Правильно решает ситуационные задачи, но обоснование ответа неполное. Имеет 2-3 ошибки. Знает, рассказывает уверенно. Имеет точные представления.
7.	66-70	Удовлетворительно «3»	Понимает суть вопроса. Правильно решает ситуационные задачи, но не может обосновать ответ. Имеет точные представления по отдельным вопросам.
8.	61-65	Удовлетворительно «3»	Имеет не полное представление по теме. Допускает ошибки при решении ситуационных задач. Рассказывает не уверенно.
9.	55-60	Удовлетворительно «3»	Знает, рассказывает не уверенно. Имеет частичное представление.
10.	54 и ниже	Неудовлетворительно «2»	Не имеет точного представления. Не знает.



## ТЕСТОВЫЕ ВОПРОСЫ

### по предмету факультетской терапевтической стоматологии

**Определите состав «тройного раствора» который используется для стерилизации стоматологических инструментов:**

10 г натрий бикарбонат, 20 г формалин, 3 г фенол, 1000 мл дист. Вода

15 г натрий бикарбонат, 15 г формалин, 2 г фенол, 1000 мл дист. Вода

15 г натрий бикарбонат, 12 г формалин, 12 г фенол, 1000 мл дист. Вода

10 г натрий бикарбонат, 0,5 г формалин, 3 г фенол, 1000 мл дист. Вода

**Применение стерилизации:**

Все ответы правильны

Для обезвреживания режущих инструментов

Для обезвреживания стоматологических зеркал

Для обезвреживания металлических инструментов

**Условия работы с амальгамой в комнате:**

Вентиляционный шкаф

Стол

Стул

Стоматологические инструменты

**Какие условия должны быть в комнате и правила нужно соблюдать для приготовления амальгам?**

Если есть вентиляционный шкаф\*

На свежем воздухе

В лечебном кабинете

Все ответы правильны

**Использование физических параметров для обезвреживания инструментов.**

Все ответы правильны

Ультрафиолетовый луч

Высокий  $t^{\circ}$ , ультрафиолетовый луч

Ультразвуковая стерилизация

**К физическим методам стерилизаций входят:**

Все ответы правильны

Парная

Сухой воздух

Инфракрасное излучение

**Правильно определите размер высоты стоматологической комнаты:**

3,3 м

4 м

2м

2,5м

**Норма УТЕ у врачей стоматологов работающих 6 дней в неделе:**

21,0

18,0

24,5

27,0

**Интенсивное заболевание кариесом постоянных зубов определяется как?**

КПУ

ПМА

КПУ+КП

КПУ и распространение в % ах

**Сколько м<sup>2</sup> выделяется для одного кресло?**

14 м<sup>2</sup>

12 м<sup>2</sup>

13 м<sup>2</sup>

26 м<sup>2</sup>

**Для дополнительного кресла сколько м<sup>2</sup> выделяется?**

7 м<sup>2</sup>

5 м<sup>2</sup>

9 м<sup>2</sup>

6 м<sup>2</sup>

**На какой высоте можно покрасить стены масляной краской:**

2,5 м

3,5 м

3 м

2 м

**На тройном растворе стерилизуется стоматологическое зеркало:**

40-45 мин

30-35 мин

20-25 мин

10-15 мин

**В автоклаве стерилизуется:**

Вата, марли

Зонд

Пинцет

Гладилка

**Состав тройного раствора:**

Натрий бикарбонат, формалин, фенол

Йод, хлорамин, перикс водорода

Спирт, йод, дист. Вода

Глицерин, йод, 3 % водород пероксид

**В тройном растворе стерилизуется стоматологическое зеркало:**

40-45 мин

20-25 мин

30-35 мин

10-15 мин

**В сухом паре стерилизуется:**

Все ответы правильны

Штопфер, гладилка и зонд

Пинцет, металлический шпатель

Экскаватор, двухсторонняя гладилка

**Определите физический фактор:**

Все ответы правильны

Ультрафиолетовый луч

Высокая температура

Ультразвук

**определите химические обезвреживающие средства**

Все ответы правильны

Йод

Хлорамин

Спирт

**Врачебный кабинет на одну стоматологическую установку должен занимать площадь не менее**

1) 10 м<sup>2</sup>

2) 12 м<sup>2</sup>

3) 14 м<sup>2</sup>

**Высота кабинета должна быть не менее**

1) 2 м

2) 3 м

3) 4 м

**Световой коэффициент (отношение остекленной поверхности окон к площади пола) должен составлять**

- 1) 1:1 – 1:2
- 2) 1:3 – 1:4
- 3) 1:4 – 1:5

**Уровень освещенности кабинета при использовании люминисцентных ламп должен составлять**

- 1) 200 лк
- 2) 300 лк
- 3) 500 лк

**Создаваемая местным источником освещенность не должна превышать уровень общего освещения более чем**

- 1) в 5 раз
- 2) в 10 раз
- 3) в 15 раз

**Современная стоматологическая установка включает**

- 1) сухожаровой шкаф
- 2) кресло автоматического управления
- 3) светильник «рефлектор»
- 4) письменный стол врача
- 5) компрессор и приспособления для проведения необходимых манипуляций в полости рта

**Диапазон скорости вращения бора микромотором**

- 1) от 2000 до 12000-15000 об./мин
- 2) от 5000 до 20000-25000 об./мин
- 3) от 10000 до 30000-35000 об./мин

**Рабочее место врача-стоматолога, работающего с помощником, располагается в положении по отношению к пациенту**

- 1) на 6 часов
- 2) на 9 часов
- 3) на 12 часов

**Рабочее место врача-стоматолога, работающего без помощника, располагается в положении по отношению к пациенту**

- 1) на 6 часов
- 2) на 9 часов
- 3) на 12 часов

**Стерилизация стоматологических инструментов осуществляется в последовательности**

- 1) сухожаровая стерилизация
- 2) очистка инструментов от механических, белковых, жировых загрязнений (ручная, ультразвуковая)
- 4) замачивание инструментов в дезинфицирующем растворе

**Какие методы исследования в клинической стоматологии следует отнести к основным?**

- А). Расспрос;
- Б). Рентгенография;
- В). Электровозбудимость пульпы зуба.

**Какие методы обследования больных считаются дополнительными?**

- А). Зондирование;
- Б). Осмотр;
- В). Температурная проба.

**Какую информацию можно получить при зондировании кариозной полости?**

- А). Определить подвижность зуба;
- Б). Наличие изменений в периодонте;
- В). Определить глубину кариозной полости.

**Назовите средства, используемые для дезинфекции карпульных металлических инъекторов путём протирания стерильным ватным шариком:**

- А). 70% спиртом;
- Б). 1% йодиолом;
- В). 2% лидокаином.

**Укажите клинические признаки обморочного состояния пациентов при стоматологическом вмешательстве:**

- А). Головокружение, шум в ушах, появление холодного пота, нехватка воздуха, ощущение «кома в горле».
- Б). Покраснение кожных покровов, зуд;
- В). Отёк мягких тканей лица, век, губ.

**Перечислите стоматологические инструменты, используемые для осмотра полости рта:**

- А). Гладилка;
- Б). Зеркало;
- В). Штопфер.

**Как стерилизуют перевязочный материал (ватные валики, марлевые тампоны, салфетки и другие)?**

- А). Автоклавированием;
- Б). В сухожаровом шкафу;
- В). Кипячением.

**Указать оборудование терапевтического стоматологического кабинета?**

- А). Стоматологическая установка, кресло, специальный набор инструментов, стерилизатор и т.д.;
- Б). Операционный стол, наркозный аппарат, фонендоскоп, кислородный баллон и т.д.;
- В). Рентгеновский аппарат, ортопантомограф.

**Какие стоматологические инструменты можно подвергать холодной стерилизации?**

- А). Боры, эндодонтические инструменты;
- Б). Зонд, пинцет, гладилки;
- В). Зеркала, режущие инструменты.

2 тема.

**Какую форму документа выберите для записи больных пришедших в поликлинику?**

043/у

037/у

39а и 037/у

39а и 043/у

**Врач стоматолог оформляет свой ежедневный отчет:**

037/у форма

N39 стом. Форма

N38 форма

N049/у форма

**В методы клинической стоматологии входят:**

Опрос

Определить ПМА

Рентгенография зубов

ЭОД

**Сколько % органических веществ входят в химический состав эмали?**

5 %

75 %

90 %

15 %

**сколько % неорганических веществ входят в химический состав эмали?**

95 %

60 %

70 %

3 %

**Сколько % составляет белки и мукопротеиды состав эмали?**

1,5 %

3,5 %

7 %

Нет

**Сколько % составляет органические вещества химический состав дентина ?**

72 %

95 %

25 %

15 %

**Сколько % неорганических веществ входят в химический состав цемента ?**

68 %

95 %

70 %

80 %

**Сколько % составляет органические вещества химического состава цемента ?**

32 %

95 %

68 %

80 %

**Сколько % органических веществ входят в состав дентина ?**

28 %

95 %

45 %

80 %

**Моляры верхней челюсти бывают:**

3 корня, 3 канала

2 корня, 3 канала

2 корня, 2 хорошо проходимый канал

1 корня, 3 канала

**Определяется в перкуссии:**

Состояние периодонта

Состояние лимфотических узлов

Состояние десен

Состояние слюны

**Для термодиагностики проводится следующая проверка:**

Все ответы правильны

Холодной водой

С раствором слабой кислоты

С раствором слабой .....

**При зондировании определяется:**

Все ответы правильны

Кариес зубов

Ослабление эмали и дентины

Глубина кариеса

**Определяется в пальпации :**

Все ответы правильны

Связка мягких тканей

Состояние лимфоузлов

Состояние слюны

**Определяется в рентгене:**

Все ответы правильны

Скрытый кариозный полость

Состояние зуба

Состояние периодонта

**Проводится клиника - лабораторная исследования:**

Все ответы правильны

Жидкость рта

Моча и кровь

Кислотность железа

**К методам дополнительной проверки входят:**

Цитологический

Опрос

Пальпация

Перкуссия

**К методам основной проверки входят:**

Пальпация

Бактериологический

Функциональная

Иммунологический

**Определяется в пальпации:**

Все ответы правильны

Флюктуация

Лимфотические узлы, боли

Шатание зубов

**Для осмотра больного нужно:**

Все ответы правильны

Зеркало

Зонд

Пинцет

**В ортопантомографии определяют:**

Состояние клетчатки пародонт костя

Слизистая оболочка полости рта

Уровень шатания зубов

Гигиена полости рта

**Определите методы основной проверки:**

Все ответы правильны

Опрос

Пальпация

Перкуссия

**Определите методы дополнительной проверки**

Термодиагностика

Пальпация

Перкуссия

Опрос

**Определите методы дополнительной проверки**

Все ответы правильны

Инструментальная

Бактериологический

Биохимический

**Определите методы дополнительной проверки**

Все ответы правильны

Рентгенологический

Лабораторная

ЭОД

**Определите методы основной проверки:**

Пальпация

Рентген

ЭОД

Термодиагностика

**Какой медицинский дневник должен заполнить врач стоматолог?**

037/у

043/у

039/у

047/у

**Какой месячный отчет должен заполнить врач стоматолог?**

039/у

037/у

043/у

047/у

**Уровень шатание зубов каким инструментом определяется?**

Пинцет

Зонд

Зеркало

Шпатель

**Инструкция по выполнению метода термодиагностики:**

Все ответы правильны

Заболевание кариесом

Заболевание пульпы

Заболевание периодонта

**Инструкция по применению метода электроодонтодиагностики:**

Все ответы правильны

Заболевание кариесом

Заболевание кожи

Заболевание периодонта

**Инструкция к применению метода рентгена:**

Все ответы правильны

Заболевание периодонта

Аномалия в зубных рядах

Состояние каналов корня зубов

**Когда используется рентген?**

Все ответы правильны

Чтобы определить заболевания скрытые форма кариеса

Определить состояние корней зубов

Состояние прорезывания зубов

**Метод просмотра рентгеновым снимком зубов верхней и нижней челюсть:**

Ортопантомография

Топография

Панорам рентгенография

Все ответы правильны

**в одно время просмотра в рентгеновым снимке зубов верхней и нижней челюсти:**

Панорам рентгенография

Томография

Сиалогграфия

Электроодонтодиагностика

**Использование в стоматологии методов определения чужих тел:**

Рентгеноскопия

Рентгенография

Панорам рентген

Томография

**Раствор, который используется для термодиагностики:**

Все ответы правильны

Эфир

Холодная вода

Горячая вода

**Ремодент выводится в следующей форме**

Белый порошок аморфа

Кристалл

Таблетка

Паста

**Из порошка «Ремодент»а изготавливается жидкость аппликации**

2,5-3

5-10

30

40

**Кариес – это ...**

Деминерализация и смягчение состава зубов

Гиперстезия

Аномалия развития корня зубов

Некроз эмали

**Пятнистый кариес дифференцируется с ... .**

Флюорозом

Средним кариесом

Гиперплазия

Клиновидным дефектом

**Виды кариеса по уровню заболевания тканей зубов**

Эмаль, дентин, цемент

Пятнистый, поверхностный, средний

Фиссурный, пришеечный

Нет правильного ответа

**95 % эмали состоит из ...**

Неорганическая масса

Органическая масса

Дентина

Кислоты

**На каком кариесе определяется разрушение границ дентин – эмаль ?**

Средний

Пятнистый

Поверхностный

Глубокий

**Характеристика кариеса зубов по локализации**

Фиссурная часть, шейная часть, аппроксимальная часть

Фиссурная часть, дентин, цемент

Эмаль, шейка зуба, цемент

Поверхностная, острый, хронический

**Какой способ определяет интенсивность заболевания кариесом постоянных зубов?**

КПУ

ПМА

КПУ+КП

**Классификация кариеса клинически**

Острый, хронический

Пятнистый, острый, ремиссия

Поверхностный, средний, обостривший

Глубокий, острый, хронический

**Анатомическая классификация кариеса:**

Эмаль, дентин, цемент

Пятнистый, поверхностный, средний

Поверхностный, средний, глубокий

Острый, хронический

**В развитие кариеса способствует**

Все ответы правильны

Условия географического климата

Продукты питания

Микробы и их влияние

**Кариозную полость второго класса по Блеку не выводят на жевательную поверхность при (исключите лишнее):**

\* целостности зубного ряда

отсутствии рядом стоящего зуба

узком межзубном промежутке

Все ответы не верны

**Кариозную полость второго класса по Блеку не выводят на жевательную поверхность при (исключите лишнее):**

\* целостности зубного ряда

отсутствии рядом стоящего зуба

узком межзубном промежутке

при всем вышеперечисленном

**Кариозный процесс охватывая весь зуб вокруг его шейки называется?**

\* циркулярный кариес

поверхностный кариес

кариес в стадии пятка

Все ответы не верны

**Картина очага поражения при поверхностном кариесе**

\* дефект в пределах эмали грязно-серого цвета;

на эмали пятно белого цвета;

полость в пределах эмали и дентина с размягченным дном и стенками;

Все ответы не верны;

**Картина очага поражения при поверхностном кариесе (исключите лишнее):**

\* полость в пределах эмали и дентина с размягченным дном и стенками;

на эмали пятно белого цвета;

дефект в пределах эмали грязно-серого цвета;

на эмали пятно коричневого цвета;

**Классификации кариеса по этиологическому признаку:**

\* класс Миллера

класс Лукомского

класс Бехчета

класс Капдепона

**Интенсивность кариеса в период смены зубов оценивается с помощью индекса:**

\* КПУ (з) и кп (з);

кпу (з);

КПУ (з);

ИГР-У.

**Кариес у детей принято делить на.**

\* все ответы верны

начальный, поверхностный

средний

глубокий

**О каком кариесе идет речь: когда разрушена большая часть дентина и над пульпой остается тонкий слой подчас размягченного дентина**

\* глубокий кариес

поверхностный кариес

в стадии пятна

средний кариес

**О каком кариесе идет речь: когда разрушена большая часть дентина и над пульпой остается тонкий слой подчас размягченного дентина.**

\* глубокий кариес

средний кариес

поверхностный кариес

в стадии пятна

**Определите назарию, отвечающий современным требованиям при возникновению кариеса зубов:**

\* назария Боровского

назария Лимберга



бактериальные  
химико-паразитарные

**По локализации поражения различают:**

\* кариес жевательной поверхности, пришеечный, контактный  
язычный, пришеечный, кариес жевательной поверхности  
пришеечный, контактный  
фиссурный, вестибулярный

**По характеру течения различают следующие формы кариеса**

\* острый, хронический  
стадия пятна, поверхностный, средний, глубокий  
фиссурный, пришеечный, циркулярный  
эмали, дентина, цемента

**Распространение кариеса в глубь тканей может привести к?**

\* все ответы верны  
раздражению пульпы  
к потере зуба  
отлому коронки зуба

**Распространенность кариеса зубов выражается в:**

\* процентах;  
абсолютных единицах;  
относительных единицах.  
все ответы не верны

**Теория этиологии кариеса:**

\* Энтин  
Шерген  
Миллер  
Бехит

**Что называется циркулярным кариесом.**

\* кариес процесс охватывающий зуб вокруг шейки  
кариес процесс охватывающий все зубы  
кариес процесс у контактного зуба  
кариес процесс на жевательной пов-ти

**Этиологические факторы, вызывающие острый средней кариес у детей:**

\* несовершенная иммунная система  
нарушение процесса минерализации зубов  
несоответствие органических и неорганических веществ  
повышение процесса регенерации

**Автор создавший топ-анатомические области зубов поражаемые кариесом.**

\* Блек  
Боровский  
Евдокимов  
Лукомский

**Для кариеса молочных зубов не свойственна:**

\* поражение только фиссур зубов  
быстрое углубление кариозного процесса  
плотностное распространение по эмали зуба  
поражение только пришееки зубов

**Для дифференциальной диагностики начального кариеса не используются методы:**

\* рентгенологический;  
зондирование;  
витальное окрашивание эмали р-ром метиленового синего;  
ЭОД;

**Для выявления начального кариеса используется?**

\* 2% раствор метиленовой сини  
1% раствор бриллиантовой зелени  
5% раствор йода  
2% раствора фторида натрия

**Ca<sub>10</sub>(PO<sub>4</sub>)<sub>6</sub>(OH)<sub>2</sub> – это**

- 1) карбопатит
- 2) хлорпатит
- 3) брушит
- 4) витлокит
- 5) гидроксипатит

**Для твердых тканей зуба характерно кальцийфосфорное соотношение**

- 1) 1,67
- 2) 1,3
- 3) 2,1

**Растворимость гидроксиапатита эмали зубов при снижении pH ротовой жидкости**

- 1) увеличивается
- 2) уменьшается
- 3) не изменяется

**Микротвердость эмали при кариесе в стадии пятна**

- 1) снижается
- 2) повышается
- 3) не изменяется

**Проницаемость эмали повышена**

- 1) в стадии белого пятна
- 2) при флюорозе
- 3) при гипоплазии
- 4) при истирании

**Процессы ионного обмена, минерализацию и деминерализацию обеспечивает**

- 1) микротвердость
- 2) проницаемость
- 3) растворимость

**При кариесе зуба в стадии белого пятна содержание протеина в теле поражения**

- 1) увеличивается
- 2) уменьшается
- 3) не изменяется

**При кариесе зуба в стадии белого пятна содержание кальция в теле поражения**

- 1) увеличивается
- 2) уменьшается
- 3) не изменяется

**При кариесе зуба в стадии белого пятна содержание фосфора в теле поражения**

- 1) увеличивается
- 2) уменьшается
- 3) не изменяется

**При кариесе зуба в стадии белого пятна содержание фтора в теле поражения**

- 1) увеличивается
- 2) уменьшается
- 3) не изменяется

**Формула гидроксиапатита эмали**

- 1)  $\text{CaHPO}_4$
- 2)  $\text{Ca}_{10}(\text{PO}_4)_6(\text{OH})_2$
- 3)  $\text{Ca}_{10}(\text{PO}_4)_8(\text{OH})_2$

**При среднем кариесе зондирование полости болезненно**

- 1) по краю эмали
- 2) по эмалеводентинному соединению
- 3) по дну кариозной полости

**Ортофосфорная кислота проницаемость эмали**

- 1) повышает
- 2) понижает
- 3) не изменяет

**Фтористый натрий проницаемость эмали**

- 1) повышает
- 2) понижает
- 3) не изменяет

**Физиологический раствор проницаемость эмали**

- 1) повышает
- 2) понижает
- 3) не изменяет

**Молочная кислота проницаемость эмали**

- 1) повышает
- 2) понижает
- 3) не изменяет

**Раствор глюконата кальция проницаемость эмали**

- 1) повышает
- 2) понижает
- 3) не изменяет

**Раствор «Ремодента» проницаемость эмали**

- 1) повышает
- 2) понижает
- 3) не изменяет

**Реминерализация эмали зуба определяется ее**

- 1) микротвердостью
- 2) проницаемостью
- 3) растворимостью

**Наиболее характерный клинический симптом при кариесе разных стадий – боль**

- 1) самопроизвольная
- 2) сохраняющаяся после устранения раздражителя
- 3) только в присутствии раздражителя

**Полость при поверхностном кариесе локализуется в пределах**

- 1) эмали
- 2) эмали и дентина
- 3) эмали, дентина и предентина

**Полость при среднем кариесе локализуется в пределах**

- 1) эмали
- 2) эмали и дентина
- 3) эмали, дентина и предентина

**Полость при глубоком кариесе локализуется в пределах**

- 1) эмали
- 2) эмали и дентина
- 3) эмали, дентина и предентина

**Методы диагностики кариеса в стадии пятна**

- 1) окрашивание и ЭОД
- 2) рентгенография и ЭОД
- 3) рентгенография и термодиагностика
- 4) термодиагностика и люминесцентная стоматоскопия
- 5) люминесцентная стоматоскопия и окрашивание

**Метод витального окрашивания выявляет очаги деминерализации эмали**

- 1) при эрозии эмали
- 2) при кариесе в стадии белого пятна
- 3) при клиновидном дефекте
- 4) при гипоплазии
- 5) при кариесе в стадии пигментированного пятна

**Указать оборудование терапевтического стоматологического кабинета?**

- А). Стоматологическая установка, кресло, специальный набор инструментов, стерилизатор и т.д.;
- Б). Операционный стол, наркозный аппарат, фонендоскоп, кислородный баллон и т.д.;
- В). Рентгеновский аппарат, ортопантомограф.

**Какие стоматологические инструменты можно подвергать холодной стерилизации?**

- А). Боры, эндодонтические инструменты;
- Б). Зонд, пинцет, гладилки;
- В). Зеркала, режущие инструменты.

**С какими заболеваниями дифференцируют кариес в стадии пятна?**

- А). Гипоплазия эмали;
- Б). Клиновидный дефект;
- В). Эрозия эмали.

**Назовите характер боли при кариесе?**

- А). Самопроизвольная;
- Б). Сохраняющаяся после приёма раздражителя;
- В). Только в присутствии раздражителя.

**Для витального окрашивания эмали зубов при диагностике кариеса используют**

- 1) эритрозин
- 2) фуксин
- 3) метиленовый синий
- 4) йодистый калий
- 5) раствор Шиллера–Писарева

**Реминерализующая терапия предполагает поступление в очаг деминерализации веществ**

- 1) минеральных
- 2) органических

**Глубокий кариес дифференцируют**

- 1) со средним кариесом
- 2) с хроническим пульпитом
- 3) с хроническим периодонтитом
- 4) с флюорозом

**Протравливание эмали обеспечивает контакт эмали зуба с композиционным материалом по принципу**

- 1) микросцепления
- 2) химического взаимодействия
- 3) адгезии

**Герметики используют для профилактики**

- 1) кариеса
- 2) флюороза
- 3) гипоплазии

**Для лучшей ретенции композиционного материала эмаль подготавливают путем**

- 1) фторирования
- 2) создания фальца
- 3) кислотного протравливания

**К реставрационным пломбировочным материалам относятся**

- 1) цинк-эвгеноловая паста
- 2) стеклоиономерный цемент
- 3) гидроокись калия
- 4) композиционные материалы
- 5) компомеры

**Перечислите методы пломбирования полостей**

- 1) сэндвич-методика
- 2) степ-бэк
- 3) туннельный метод

**В состав композиционного материала входят**

- 1) ортофосфорная кислота
- 2) наполнитель
- 3) силаны
- 4) смола

Для протравливания эмали перед пломбированием композиционным материалом используется кислота

- 1) соляная
- 2) плавиковая
- 3) ортофосфорная

**Стеклоиономерный цемент используется**

- 1) для эстетического пломбирования
- 2) для пломбирования временных зубов
- 3) для фиксации штифтовых конструкций
- 4) для создания культи зуба под коронку

**К группам композиционных материалов относятся**

- 1) микрофиллы
- 2) макрофиллы
- 3) гибридные
- 4) нейтрофилы

**К бондинговым системам относятся**

- 1) праймер
- 2) кислота
- 3) адгезив
- 4) полировочная паста

Цвет пломбировочного материала для эстетической реставрации

следует выбирать при следующих условиях

- 1) в темноте на высушенной поверхности зуба
- 2) при искусственном освещении после протравливания поверхности зуба кислотой
- 3) при естественном освещении на влажной поверхности зуба

**Для реставрации фронтальной группы зубов используется**

- 1) амальгама
- 2) микронаполненные композиты
- 3) фосфат цемента
- 4) дентин паста

**Для сэндвич-техники пломбирования используется сочетание материалов**

- 1) фосфат цемент + амальгама
- 2) стеклоиономерный цемент + композит
- 3) апексит + дентин паста

**Для полирования поверхности пломбы из композиционного материала используют**

- 1) мелкодисперсные алмазные турбинные боры
- 2) боры Гейтса
- 3) силиконовые полиры
- 4) диски SoftLex
- 5) твердосплавные финиры

**Для пломбирования полостей 1 и 2 класса по Блэку используют**

- 1) микронаполненные композиты
- 2) гибридные композиты
- 3) пакуемые композиты

**По виду полимеризации композиционные материалы**

**подразделяются на**

- 1) светоотвердеющие
- 2) химического отверждения
- 3) двойного отверждения
- 4) инфракрасного отверждения

**В жевательной группе зубов при пломбировании по 2 классу по Блэку**

контактный пункт создается

- 1) плоскостной
- 2) точечный
- 3) ступенчатый

**При нанесении однокомпонентной бондинговой системы**

поверхность дентина должна быть

- 1) пересушена
- 2) слегка влажная
- 3) обильно увлажненная

**Причинами постпломбировочных болей после использования светоотверждающих композитов могут быть**

- 1) нанесение бондинга на пересушенный дентин
- 2) нарушение техники полимеризации
- 3) использование абразивной пасты при полировке пломбы

<b>Тип пломбировочного материала</b>	<b>Класс по Блэку</b>	
1) текучий композит	а) 1 (большая полость)	
2) пакуемый композит	б) 2	
3) микронаполненный композит	в) 3,	г) 5

**Этапы пломбирования полости композиционными материалами**

- 1) нанесение бондинга
- 2) нанесение прокладочного материала
- 3) протравливание эмали
- 4) полировка пломбы
- 5) внесение пломбировочного материала

**Распределить пломбировочные материалы по мере увеличения их эстетических свойств**

- 1) композиты
- 2) компомеры
- 3) стеклоиономеры

**При лечении кариеса временных моляров**

**можно без прокладки применять**

- 1) амальгаму
- 2) силидонт
- 3) стеклоиономерные цементы
- 4) эвикрол

**При лечении кариеса временных резцов и клыков**

**можно без прокладки применять**

- 1) эвикрол
- 2) силицин
- 3) стеклоиономерные цементы
- 4) силидонт

**Методика лечения кариеса в стадии меловидного пятна**

- 1) препарирование измененной ткани и наложение пломбы
- 2) покрытие фторлаком
- 3) аппликация раствора фторида натрия
- 4) аппликация раствора глюконата кальция
- 5) аппликация раствора глюконата кальция и затем фторида натрия

**Методика лечения кариеса временных клыков и резцов при поверхностном кариесе**

- 1) препарирование измененной ткани и наложение пломбы
- 2) аппликация раствора глюконата кальция и фторида натрия
- 3) сошлифовывание измененной ткани (карборундовой головкой) и проведение реминерализующей терапии

**Для запечатывания фиссур постоянных зубов следует применять**

- 1) герметик и силанты
- 2) силидонт
- 3) эвикрол
- 4) силицин

**Для лечения глубокого кариеса применяют лечебные прокладки**

- 1) формальдегидсодержащие пасты без резорцина
- 2) пасту формалин-резорциновую
- 3) препараты на основе гидроокиси кальция

**Пломбировочные материалы, применяемые с прокладкой в постоянных молярах у детей 6-8 лет**

- 1) композиционные материалы
- 2) силидонт
- 3) силицин

**Пломбировочные материалы, применяемые без прокладки для лечения постоянных несформированных резцов**

- 1) фосфатные цементы
- 2) силидонт
- 3) силицин
- 4) композиционные материалы

**Пломбировочные материалы, применяемые с прокладкой для лечения постоянных несформированных резцов у детей**

- 1) эвикрол
- 2) стомадент
- 3) акриловые пластмассы
- 4) силицин
- 5) силидонт

**При начальных формах кариеса временных зубов применяют**

- 1) иодиол
- 2) масло шиповника
- 3) нитрат серебра 20-30%
- 4) нитрат серебра 0,5%
- 5) протеолитические ферменты

**Для диагностики, какого заболевания применяют метод витальной окраски зубов раствором метиленового синего?**

- A). Гипоплазия эмали;
- Б). Флюороз;
- В). Кариес в стадии пятна.

**С какими заболеваниями дифференцируют кариес в стадии пятна:**

- A). Гипоплазия эмали;
- Б). Клиновидный дефект;
- В). Эрозия эмали.

**При каком поражении твёрдых тканей зубов имеется дефект, локализующийся в пришеечной области, плотный, образованный двумя сходящимися под углом поверхностями?**

- A). Поверхностный кариес;
- Б). Гипоплазия эмали;
- В). Клиновидный дефект.

**При какой форме кариеса применяется лечебная прокладка?**

- A). Поверхностный кариес;
- Б). Кариес в стадии пятна;
- В). Глубокий кариес.

**Укажите, какие пломбировочные материалы можно использовать в качестве лечебных прокладок при лечении глубокого кариеса?**

- A). Искусственный дентин;
- Б). Кальцимол;
- В). Висфат – цемент.

**Назовите пломбировочные материалы, используемые для заполнения кариозных полостей по I классу (по Блэку).**

- A). Фосфат-цемент;
- Б). Дайрект;
- В). Филтек Р-60.

**Классификация кариозных полостей по Black включает**

- 1) 4 класса
- 2) 5 классов
- 3) 6 классов

**Кариозные полости на жевательной поверхности моляров, премоляров, слепых ямках относятся к классу по Black**

- 1) I
- 2) II
- 3) III
- 4) IV
- 5) V
- 6) VI

**Пришеечные полости относятся к классу по Black**

- 1) I
- 2) II
- 3) III
- 4) IV
- 5) V
- 6) VI

**Кариозные полости на контактных поверхностях резцов и клыков**

**с повреждением режущего края относятся к классу по Black**

- 1) I
- 2) II
- 3) III
- 4) IV
- 5) V
- 6) VI

**Кариозные полости на контактных поверхностях моляров и премоляров относятся к классу по Black**

- 1) I
- 2) II
- 3) III
- 4) IV
- 5) V
- 6) VI

**Кариозные полости на контактных поверхностях резцов и клыков без повреждения режущего края относятся к классу по Black**

- 1) I
- 2) II
- 3) III
- 4) IV
- 5) V
- 6) VI

**Кариозные полости на режущем крае фронтальных и вершинах бугров**

**боковых зубов**

- 1) I
- 2) II
- 3) III
- 4) IV
- 5) V
- 6) VI

**Иммунные зоны зуба располагаются**

- 1) на вестибулярных поверхностях и фиссурах
- 2) на фиссурах и буграх
- 3) на буграх и вестибулярных поверхностях

**Препарирование кариозной полости включает**

- 1) обезболивание, некрэктомию, финирование, расширение кариозной полости
- 2) расширение кариозной полости, некрэктомию, финирование, медикаментозную обработку
- 3) раскрытие кариозной полости, некрэктомию, формирование кариозной полости, финирование краев эмали

**Элементы кариозной полости**

- 1) дно
- 2) стенка
- 3) угол
- 4) край
- 5) дентин
- 6) эмаль
- 7) цемент
- 8) пульпа



**Критерием окончательного препарирования кариозной полости является**

- 1) наличие размягченного и пигментированного дентина на дне и стенках кариозной полости
- 2) наличие светлого и плотного дентина на дне и стенках кариозной полости, окрашивающегося детектором кариеса
- 3) наличие светлого и плотного дентина на дне и стенках кариозной полости без окрашивания детектором кариеса

**Дном кариозной полости принято считать поверхность**

- 1) вертикальную
- 2) обращенную к пульпе
- 3) горизонтальную

**Удаление смазанного слоя проводят**

- 1) кислотами
- 2) щелочами
- 3) водой
- 4) высушиванием

**Детекторы кариеса окрашивают**

- 1) внутренний слой кариозного дентина
- 2) наружный слой кариозного дентина

**Протравливание эмали и дентина проводится**

- 1) для усиления бактерицидных свойств композитов
- 2) для усиления краевого прилегания
- 3) для удаления смазанного слоя

**Временные пломбировочные материалы должны**

- 1) обеспечивать герметичное закрытие полости зуба
- 2) быть устойчивыми к истиранию
- 3) соответствовать по внешнему виду естественным зубам
- 4) легко вводиться и выводиться из полости

**Материалы для изолирующих прокладок должны**

- 1) противостоять силе давления
- 2) повышать проницаемость дентина
- 3) предотвращать движение жидкости в дентинных канальцах и герметично их закрывать
- 4) быть температурным и химическим изолятором
- 5) разрушаться под действием десневой и дентинной жидкости

**Материалы для лечебных прокладок должны**

- 1) оказывать противовоспалительное, противомикробное, одонтотропное действие
- 2) обеспечивать прочную герметизацию подлежащего дентина, связь с тканями зуба, прокладочным и постоянным пломбировочным материалами
- 3) раздражать пульпу зуба
- 4) разрушаться под действием десневой и дентинной жидкости

**Классификация постоянных пломбировочных материалов**

<b>Группа</b>	<b>Представители</b>
А) цементы	1) амальгама серебряная
Б) пластмассы	2) амальгама медная
В) металлические	3) цинк-фосфатный цемент
	4) силико-фосфатный цемент
	5) силикатный цемент
	6) поликарбоксилатный цемент
	7) наполненные пластмассы
	8) ненаполненные пластмассы
	9) стеклоиономерный цемент

**Основой современных композитных материалов является**

- 1) метиловый эфир метакриловой кислоты
- 2) низкомолекулярная жидкая эпоксидная смола
- 3) бисфенолглицидилметакрилат (Bis-GMA)

**При какой форме кариеса применяется лечебная прокладка?**

- А). Поверхностный кариес;
- Б). Кариес в стадии пятна;
- В). Глубокий кариес.

**Укажите, какие пломбировочные материалы можно использовать в качестве лечебных прокладок при лечении глубокого кариеса?**

- А). Искусственный дентин;
- Б). Кальцимол;
- В). Висфат – цемент.

**Назовите пломбировочные материалы, используемые для заполнения кариозных полостей по I классу (по Блэку).**

- А). Фосфат-цемент;
- Б). Дайрект;
- В). Филтек Р-60.

**Патологический процесс твердых тканей зубов, развивающийся после их прорезывания, при котором происходят деминерализация и протеолиз с последующим образованием дефекта под воздействием внешних и внутренних факторов**

- 1) гипоплазия
- 2) эрозия
- 3) истирание
- 4) кариес
- 5) некроз
- 6) флюороз

**Классификация кариеса, распространенная на территории РФ**

- 1) кариес эмали
- 2) кариес дентина
- 3) кариес в стадии пятна
- 4) кариес цемента
- 5) поверхностный кариес
- 6) средний кариес
- 7) приостановившийся кариес
- 8) глубокий кариес

**Кариес резистентность – это**

- 1) устойчивость к действию кислот
- 2) устойчивость к действию щелочей
- 3) устойчивость к действию кариесогенных факторов

**Для определения распространенности и интенсивности кариеса нужно знать**

- 1) СРІТN
- 2) ИДЖ
- 3) РМА
- 4) КПУ
- 5) УИГ

### **Изменение химического состава эмали при кариесе в стадии пятна**

#### **сопровождается**

- 1) снижением микротвердости наружного слоя эмали больше, чем подповерхностного
- 2) снижением микротвердости наружного слоя эмали меньше, чем подповерхностного
- 3) одинаковым снижением микротвердости наружного и подповерхностного слоев

#### **Наибольшим кариесогенным действием обладают**

- 1) лактобациллы
- 2) фузобактерии
- 3) Str.mutans
- 4) Str.sungvis
- 5) Str.salivaris

#### **Зоны кариозного пятна**

- 1) распад и деминерализация
- 2) прозрачный и интактный дентин
- 3) тело поражения
- 4) заместительный дентин и изменения в пульпе
- 5) темная зона
- 6) прозрачная зона

#### **Сохранение наружного слоя эмали обусловлено**

- 1) уменьшением содержания кальция
- 2) уменьшением содержания фтора
- 3) структурной особенностью наружного слоя эмали

#### **4) процессом реминерализации      **Методы диагностики кариеса в стадии пятна****

- 1) окрашивание и ЭОД
- 2) ЭОД и рентгенография
- 3) рентгенография и термодиагностика
- 4) термодиагностика и трансиллюминационный метод
- 5) трансиллюминационный метод и окрашивание

#### **Высушенная поверхность кариозного белого пятна**

- 1) теряет блеск
- 2) меняет цвет
- 3) остается без изменений

#### **Методы диагностики кариеса в стадии пятна основаны**

- 1) на стабильности эмали
- 2) на уменьшении проницаемости эмали
- 3) на увеличении проницаемости эмали
- 4) на изменении оптических свойств эмали

**Дифференциальный диагноз кариеса в стадии пятна проводят**

- 1) с гипоплазией
- 2) с поверхностным кариесом
- 3) с эрозией
- 4) с флюорозом

**Дифференциальный диагноз поверхностного кариеса проводят**

- 1) с гипоплазией
- 2) с эрозией твердых тканей
- 3) со средним кариесом
- 4) с клиновидным дефектом
- 5) с флюорозом

**Дифференциальный диагноз среднего кариеса проводится**

- 1) с кариесом в стадии пятна
- 2) с клиновидным дефектом
- 3) с хроническим фиброзным периодонтитом
- 4) с хроническим фиброзным пульпитом
- 5) с глубоким кариесом

**При среднем кариесе в световом микроскопе различают зоны**

- 1) распада и деминерализации
- 2) деструкции эмали
- 3) подповерхностной деминерализации
- 4) прозрачного и интактного дентина
- 5) заместительного дентина и изменений в пульпе.

**Бессимптомное течение среднего кариеса объясняется**

- 1) некрозом пульпы
- 2) разрушением эмалево-дентинного соединения
- 3) образованием заместительного дентина

**Дифференциальный диагноз глубокого кариеса проводится**

- 1) с истиранием
- 2) с хроническим фиброзным пульпитом
- 3) со средним кариесом
- 4) с острым очаговым пульпитом
- 5) с хроническим фиброзным периодонтитом

**При кариесе пациенты жалуются на боль**

- 1) самопроизвольную
- 2) сохраняющуюся после устранения раздражителя
- 3) только при наличии раздражителя

**Лечебные прокладки, обладающие длительным одонтотропным и антисептическим действием, содержат**

- 1) кортикостероиды
- 2) антибиотики
- 3) нестероидные противовоспалительные препараты
- 4) гидроокись кальция

**Пломбирочный материал, защищающий дентин, должен**

- закрывать
- 1) предотвращать движение жидкости в дентинных канальцах и герметично их
  - 2) свободно пропускать дентинную жидкость
  - 3) быть температурным и химическим изолятором
  - 4) повышать проницаемость дентина

**Протравливание эмали и дентина проводится**

- 1) для усиления бактерицидных свойств композитов
- 2) для усиления краевого прилегания
- 3) для устранения смазанного слоя

**Применение таблеток фторида натрия для профилактики кариеса постоянных зубов наиболее эффективно с возраста**

- 1) 2 года
- 2) 5 лет
- 3) 6 лет
- 4) 10 лет

**Таблетки фторида натрия детям рекомендуют давать**

- 1) 1 раз в неделю
- 2) каждый день
- 3) через день
- 4) 2 раза в неделю

**Содержание фторида натрия в 1 л фторированного молока составляет**

- 1) 0,5 мг
- 2) 1,0 мг
- 3) 1,5 мг
- 4) 2,5 мг

**Фторированное молоко в целях профилактики кариеса наиболее целесообразно употреблять детям в возрасте**

- 1) с 3 до 9 лет
- 2) с 3 до 12 лет
- 3) с 6 до 15 лет
- 4) с 7 до 16 лет

**Количество фторида натрия для получения 1 кг фторированной соли составляет**

- 1) 100 мг
- 2) 200 мг
- 3) 250 мг
- 4) 500 мг

**Системный характер поражения зубов наблюдается**

- 1) при местной гипоплазии эмали
- 2) при флюорозе
- 3) при кариесе в стадии пятна
- 4) при среднем кариесе

**Причиной эндемического флюороза является**

- 1) недостаток кальция в организме ребенка
- 2) инфекционное заболевание ребенка
- 3) повышенное содержание фторида в питьевой воде
- 4) недостаток фтора в организме ребенка

**Применять экзогенные методы фторидпрофилактики в очаге эндемического флюороза**

- 1) можно
- 2) периодически можно
- 3) нельзя

**Профилактикой флюороза в эндемическом очаге является**

- 1) предупреждение заболеваний матери в период беременности
- 2) замена водопроводчика
- 3) гигиена полости рта
- 4) герметизация фиссур
- 5) прием фторидсодержащих таблеток

**Период активной минерализации фиссур постоянных моляров заканчивается после прорезывания зуба**

- 1) сразу
- 2) через 2-3 года
- 3) через 5-6 лет
- 4) через 10-12 лет

**Герметизацию фиссур показано проводить после прорезывания зуба**

- 1) сразу
- 2) через 2-3 года
- 3) через 4-6 лет
- 4) в течение всей жизни

**Силанты – это материалы**

- 1) для пломбирования кариозных полостей
- 2) для пломбирования корневых каналов
- 3) для герметизации фиссур
- 4) для изолирующих прокладок

**Герметизацию фиссур первых постоянных моляров рекомендуется проводить в возрасте**

- 1) 6-8 лет
- 2) 10-11 лет
- 3) 12-13 лет

**Герметизацию фиссур вторых постоянных моляров рекомендуется проводить в возрасте**

- 1) 6-8 лет
- 2) 9-10 лет
- 3) 12-13 лет

**Абсолютным противопоказанием к проведению метода герметизации фиссур является**

- 1) плохая гигиена полости рта
- 2) неполное прорезывание коронки зуба
- 3) средний или глубокий кариес
- 4) повышенное содержание фторида в питьевой воде

**При невозможности надежной изоляции зуба от слюны при проведении метода герметизации фиссур материалом выбора служит**

- 1) химиоотверждаемый герметик
- 2) светоотверждаемый герметик
- 3) стеклоиономерный цемент
- 4) компомер

**Проведение метода герметизации фиссур при поверхностном кариесе**

- 1) невозможно
- 2) возможно при применении инвазивной методики
- 3) возможно при применении неинвазивной методики

**Эффективность профилактики при использовании метода герметизации фиссур составляет**

- 1) 40%
- 2) 60%
- 3) 80%
- 4) 95-100%

**Назовите, что закрывает изолирующая прокладка при пломбировании кариозных полостей?**

- А). Стенки полости;
- Б). Всю полость;
- В). Дно и стенки полости до дентиноэмалевого соединения.

**При каком заболевании повышена проницаемость эмали?**

- А). Флюороз;
- Б). Истирание эмали;

В). Кариес в стадии белого пятна.

**Где определяется болезненное зондирование при среднем кариесе?**

- А). По дну кариозной полости;
- Б). Дентиноэмалевому соединению;
- В). Краю эмали.

**Какое свойство эмали определяет её реминерализацию?**

- А). Микротвёрдость;
- Б). Проницаемость;
- В). Растворимость.

**В пределах каких тканей зуба локализуется кариозная полость при поверхностном кариесе?**

- А). Эмали;
- Б). Эмали и дентина.
- В). Эмали, дентина и предентина.

**С какими заболеваниями дифференцируют глубокий кариес?**

- А). Средним кариесом;
- Б). Хроническим пульпитом;
- В). Флюорозом.

**К эндодонтическим инструментам относятся**

- 1) хедстром
- 2) файл
- 3) элеватор
- 4) ример

**Для медикаментозной обработки корневого канала зуба используются**

- 1) гипохлорит натрия
- 2) хлоргексидин
- 3) цианид
- 4) лизетол

**При пломбировании каналов гуттаперчей используются корневые герметики**

- 1) сиалапекс
- 2) фосфат цемент
- 3) апексит

**Для постоянного пломбирования корневых каналов используются штифты**

- 1) бумажные
- 2) гуттаперчивые
- 3) парапульпарные

**Для временного пломбирования корневых каналов используются**

- 1) гидроокись кальция
- 2) фосфат цемент
- 3) ледермикс
- 4) форфенан

**Для придания формы корневному каналу используются следующие инструменты**

- 1) протейперы
- 2) игла Миллера
- 3) профайлы
- 4) пульпоэкстракторы

**Для подготовки корневого канала перед пломбированием используется ручной инструмент**

- 1) каналонаполнитель
- 2) хедстром
- 3) плаггер

**Для пломбирования корневого канала используются методы**

- 1) латеральной конденсации гуттаперчи
- 2) разогретой гуттаперчи
- 3) резекции верхушки корня

**Для подготовки корневого канала к пломбированию используются методы**

- 1) степ-бек
- 2) степ-даун
- 3) краун-даун
- 4) гемисекция

**Для пломбирования корневого канала используют следующие виды гуттаперчи**

- 1) разогретую
- 2) размягченную
- 3) холодную
- 4) замороженную

**Для определения длины корня зуба используют**

- 1) апекс-локатор
- 2) рентгенологическое исследование
- 3) электроодонтодиагностику
- 4) депофорез

**Приблизительное расстояние от рентгенографического апекса до физиологического отверстия составляет**

- 1) 2-4 см
- 2) 0,5-1 мм
- 3) 5-6 мм

**Критерием правильного пломбирования корневого канала является**

- 1) неоднородное заполнение пломбировочным материалом на  $\frac{2}{3}$  длины
- 2) однородное заполнение корневого канала на всем протяжении
- 3) значительное выведение пломбировочного материала за апикальное отверстие

**При пломбировании корневых каналов методом латеральной конденсации количество гуттаперчевых штифтов составляет**

- 1) один
- 2) один-два
- 3) необходимое для полного заполнения корневого канала

**Боры Гейтса используются**

- 1) для расширения устья корневого канала
- 2) для резекции верхушки корня
- 3) для уплотнения пломбировочного материала

**Для расширения корневого канала используются**

- 1) пульпоэкстрактор
- 2) хедстром
- 3) спредер
- 4) бор Гейтса
- 5) каналонаполнитель

**Для медикаментозной обработки корневого канала используется гипохлорит натрия в процентной концентрации**

- 1) 10-20%
- 2) 0,5-5,25%
- 3) 30-40%
- 4) 6,5-7,25%

**Для облегчения прохождения корневого канала используется**

- 1) ЭДТА
- 2) физиологический раствор
- 3) ортофосфорная кислота



**Устье корневого канала расширяется**

- 1) пульпоэкстрактором
- 2) бором Гейтса
- 3) алмазным турбинным бором
- 4) каналонаполнителем

**Для растворения продуктов некроза пульпы и интактной пульпы при депульпировании используют**

- 1) Rс – ргер
- 2) ортофосфорную кислоту
- 3) гипохлорит натрия
- 4) 1% раствор хлоргексидина

**Скорость вращения каналонаполнителя в корневом канале не должна превышать**

- 1) 3000 об./мин.
- 2) 1000 об./мин.
- 3) 200 об./мин.

**При инструментальной обработке корневых каналов только возвратно-поступательные движения используют**

- 1) каналонаполнителем
- 2) пульпоэкстрактором
- 3) К-ридером
- 4) хедстремом

**Систему Про Тейпер используют**

- 1) для вертикальной конденсации гуттаперчи
- 2) для введения разогретой гуттаперчи
- 3) для механического расширения корневых каналов

**Укажите размер инструмента в соответствии с цветовой маркировкой ручки**

- 1) красный
- 2) желтый
- 3) фиолетовый
- 4) белый
- 5) синий
- 6) черный
- 7) зеленый

**Пломбирование корневого канала произведено правильно**

- 1) корневая пломба должна немного выходить за апекс
- 2) корневая пломба не должна доходить до апекса на 3-4 мм
- 3) корневая пломба не должна доходить до апекса на 0,5-2 мм

**Промывать корневой канал гипохлоритом натрия следует**

- 1) не менее 1-5 мин.
- 2) не менее 5-10 мин.
- 3) не менее 10-20 мин.

**Наиболее высокая минерализация эмали наблюдается в ее слое**

- 1) поверхностном
- 2) подповерхностном
- 3) глубоком

**Наиболее резистентны к кариесу участки эмали в области**

- 1) фиссур и естественных ямок
- 2) режущего края и бугров
- 3) контактных поверхностей
- 4) шейки

**Эмаль временных зубов содержит минеральных веществ по сравнению с эмалью постоянных зубов**

- 1) больше
- 2) меньше
- 3) то же количество

**Молярное соотношение Са/Р в эмали в среднем составляет**

- 1) 1,37
- 2) 1,47
- 3) 1,67
- 4) 1,87

**Процессы ионного обмена, минерализации, реминерализации обеспечивает свойство эмали**

- 1) микротвердость
- 2) растворимость
- 3) проницаемость

**Деминерализация эмали начинается в ее слое**

- 1) поверхностном
- 2) подповерхностном
- 3) глубококом

**Местным фактором риска возникновения кариеса является**

- 1) высокое содержание фторида в питьевой воде
- 2) низкое содержание фторида в питьевой воде
- 3) неудовлетворительная гигиена полости рта
- 4) наличие сопутствующих соматических заболеваний

**Среди стрептококков наибольшее значение в возникновении кариеса имеют**

- 1) Str. mutans
- 2) Str. mitis
- 3) Str. sanguis
- 4) Str. salivarius

**В возникновении кариеса важную роль играет свойство микроорганизмов**

- 1) устойчивость к антибиотикам
- 2) образование органических кислот
- 3) способность вызывать дисбактериоз

**Значение рН зубного налета, оцениваемое как критическое, составляет**

- 1) 7,0
- 2) 6,5
- 3) 5,5

**Наибольшим кариесогенным действием обладает углевод**

- 1) мальтоза
- 2) галактоза
- 3) сахароза
- 4) гликоген

**При употреблении углеводов наиболее значимым фактором, обуславливающим создание кариесогенной ситуации в полости рта, является**

- 1) тип принятого сахара
- 2) количество принятого сахара
- 3) форма приема сахара
- 4) частота приема сахара

**Наиболее часто очаги деминерализации эмали локализуются на коронке зуба в области**

- 1) бугров
- 2) пришеечной
- 3) режущего края
- 4) экватора зуба

**Очаговая деминерализация эмали встречается на зубах**

- 1) временных
- 2) постоянных
- 3) временных и постоянных

**Для диагностики очаговой деминерализации эмали используется раствор**

- 1) Шиллера–Писарева
- 2) эритрозина
- 3) 2% раствор метиленового синего
- 4) 5% спиртовой раствор йода

**Окрашивание очага деминерализации эмали раствором метиленового синего происходит вследствие**

- 1) снижения pH зубного налета
- 2) повышения проницаемости эмали в зоне поражения
- 3) нарушения Ca/P соотношения в эмали

**Реминерализующую терапию рекомендуется проводить**

- 1) при среднем кариесе
- 2) при кариесе в стадии пятна
- 3) при осложненном кариесе

**Для реминерализующей терапии используются комбинации растворов**

- 1) глюконата кальция и фторида натрия
- 2) «Ремодента» и глюконата кальция
- 3) фторида натрия и фторида олова

**При проведении реминерализующей терапии 10% раствор глюконата кальция используют в комбинации с раствором**

- 1) 3% «Ремодента»
- 2) 2% фторида натрия
- 3) 1% хлоргексидина
- 4) 10% нитрата кальция

**Для реминерализации эмали зубов препарат «Ремодент» не используется**

- 1) для аппликаций
- 2) для полосканий
- 3) для приема внутрь
- 4) для электрофореза

**Для реминерализующей терапии используют раствор «Ремодента» в концентрации**

- 1) 1%
- 2) 3%
- 3) 5%
- 4) 10%

**Экзогенным методом фторидпрофилактики кариеса является**

- 1) покрытие зубов фторлаком
- 2) фторирование питьевой воды
- 3) фторирование молока
- 4) прием таблеток фторида натрия

**Эндогенным методом фторидпрофилактики кариеса является**

- 1) покрытие зубов фторлаком
- 2) прием таблеток фторида натрия
- 3) полоскания фторидсодержащими растворами
- 4) использование фторидсодержащих зубных паст

**В районе, где содержание фторида в питьевой воде составляет менее половины оптимальной дозы, наиболее эффективным методом фторидпрофилактики кариеса зубов у детей будет применение**

- 1) таблеток фторида натрия
- 2) фторидсодержащих растворов для полосканий
- 3) фторидсодержащих зубных паст
- 4) покрытие зубов фторлаком

**В районе, где содержание фторида в питьевой воде субоптимальное, для профилактики кариеса наиболее приемлемым будет**

- 1) прием таблеток фторида натрия
- 2) прием фторированного молока
- 3) чистка зубов фторидсодержащими зубными пастами
- 4) фторирование питьевой воды в школах

**Основной источник поступления фторида в организм человека – это**

- 1) пищевые продукты
- 2) питьевая вода
- 3) воздух
- 4) лекарства

**Оптимальное содержание фторида в питьевой воде в районах с умеренным климатом составляет**

- 1) 0,5 мг/л
- 2) 0,8 мг/л
- 3) 1,0 мг/л
- 4) 1,2 мг/л

**Полоскание растворами фторида натрия с целью профилактики кариеса рекомендуется проводить с возраста**

- 1) 3 года
- 2) 6 лет
- 3) 10 лет
- 4) 12 лет

**С целью профилактики кариеса используются полоскания растворами фторида натрия в концентрациях**

- 1) 0,01; 0,02%
- 2) 0,02; 0,05; 0,1%
- 3) 0,05; 0,1; 0,2%
- 4) 0,5; 1,0; 1,5%

**Для профилактики кариеса зубов среди детей организованных коллективов наиболее часто используются растворы фторида натрия для полоскания в концентрации**

- 1) 0,1%
- 2) 0,2%
- 3) 0,5%
- 4) 1%

**Для профилактики кариеса полоскания 0,05% раствором фторида натрия проводят**

- 1) ежедневно
- 2) 1 раз в неделю
- 3) 1 раз в 2 недели
- 4) 1 раз в полгода

**Для профилактики кариеса полоскания 0,1% раствором фторида натрия проводят**

- 1) ежедневно
- 2) 1 раз в неделю
- 3) 1 раз в 2 недели
- 4) 1 раз в полгода

**Для профилактики кариеса полоскания 0,2% раствором фторида натрия проводят**

- 1) ежедневно
- 2) 1 раз в неделю
- 3) 1 раз в 2 недели
- 4) 1 раз в полгода

**Применение фторидсодержащего лака способствует профилактике кариеса зубов**

- 1) временных
- 2) постоянных
- 3) временных и постоянных

**Показанием к применению системных методов фторидпрофилактики кариеса является содержание**

**фторида в питьевой воде**

- 1) оптимальное
- 2) менее половины оптимального
- 3) субоптимальное
- 4) больше оптимального

**Показанием к назначению системных методов фторидпрофилактики кариеса является уровень интенсивности кариеса у 12-летних детей**

- 1) очень низкий, низкий, средний
- 2) низкий, средний, высокий
- 3) средний, высокий, очень высокий

**Одновременное применение двух эндогенных методов фторидпрофилактики кариеса зубов**

- 1) показано
- 2) противопоказано
- 3) возможно, если содержание фторида в питьевой воде составляет менее половины оптимальной дозы

**Профилактическая эффективность эндогенных методов фторидпрофилактики по сравнению с экзогенными методами**

- 1) одинакова
- 2) меньше
- 3) больше

**Максимальный противокариозный эффект от применения таблеток фторида натрия наблюдается на зубах**

- 1) временных
- 2) постоянных
- 3) временных и постоянных

**Применение таблеток фторида натрия для профилактики кариеса постоянных зубов наиболее эффективно с возраста**

- 1) 2 года
- 2) 5 лет
- 3) 6 лет
- 4) 10 лет

**Таблетки фторида натрия детям рекомендуют давать**

- 1) 1 раз в неделю
- 2) каждый день
- 3) через день
- 4) 2 раза в неделю

**Содержание фторида натрия в 1 л фторированного молока составляет**

- 1) 0,5 мг
- 2) 1,0 мг
- 3) 1,5 мг
- 4) 2,5 мг

**Фторированное молоко в целях профилактики кариеса наиболее целесообразно употреблять детям в возрасте**

- 1) с 3 до 9 лет
- 2) с 3 до 12 лет
- 3) с 6 до 15 лет
- 4) с 7 до 16 лет

**Количество фторида натрия для получения 1 кг фторированной соли составляет**

- 1) 100 мг
- 2) 200 мг
- 3) 250 мг
- 4) 500 мг

**Системный характер поражения зубов наблюдается**

- 1) при местной гипоплазии эмали

- 2) при флюорозе
- 3) при кариесе в стадии пятна
- 4) при среднем кариесе

**Причиной эндемического флюороза является**

- 1) недостаток кальция в организме ребенка
- 2) инфекционное заболевание ребенка
- 3) повышенное содержание фторида в питьевой воде
- 4) недостаток фтора в организме ребенка

**Применять экзогенные методы фторидпрофилактики в очаге эндемического флюороза**

- 1) можно
- 2) периодически можно
- 3) нельзя

**Профилактикой флюороза в эндемическом очаге является**

- 1) предупреждение заболеваний матери в период беременности
- 2) замена водосточника
- 3) гигиена полости рта
- 4) герметизация фиссур
- 5) прием фторидсодержащих таблеток

**Период активной минерализации фиссур постоянных моляров заканчивается после прорезывания зуба**

- 1) сразу
- 2) через 2-3 года
- 3) через 5-6 лет
- 4) через 10-12 лет

**Герметизацию фиссур показано проводить после прорезывания зуба**

- 1) сразу
- 2) через 2-3 года
- 3) через 4-6 лет
- 4) в течение всей жизни

**Силанты – это материалы**

- 1) для пломбирования кариозных полостей
- 2) для пломбирования корневых каналов
- 3) для герметизации фиссур
- 4) для изолирующих прокладок

**Герметизацию фиссур первых постоянных моляров рекомендуется проводить в возрасте**

- 1) 6-8 лет
- 2) 10-11 лет
- 3) 12-13 лет

**Герметизацию фиссур вторых постоянных моляров рекомендуется проводить в возрасте**

- 1) 6-8 лет
- 2) 9-10 лет
- 3) 12-13 лет

**Абсолютным противопоказанием к проведению метода герметизации фиссур является**

- 1) плохая гигиена полости рта
- 2) неполное прорезывание коронки зуба
- 3) средний или глубокий кариес
- 4) повышенное содержание фторида в питьевой воде

**При невозможности надежной изоляции зуба от слюны при проведении метода герметизации фиссур материалом выбора служит**

- 1) химиоотверждаемый герметик
- 2) светоотверждаемый герметик
- 3) стеклоиономерный цемент
- 4) компомер

**Проведение метода герметизации фиссур при поверхностном кариесе**

- 1) невозможно
- 2) возможно при применении инвазивной методики
- 3) возможно при применении неинвазивной методики

**Эффективность профилактики при использовании метода герметизации фиссур составляет**

- 1) 40%
- 2) 60%
- 3) 80%
- 4) 95-100%

**Возможные патологические изменения при местной гипоплазии эмали:**

пигментированное пятно на эмали  
изменение формы и цвета коронки зуба  
гибель зоны роста, изменение формы и цвета коронки зуба  
поражение эмали всех моляров и фронтальных зубов

**Гиперплазия – это.....**

\*избыточное обработка эмали в виде эмалевых капель  
изменения цвета эмали и структурой зуба  
отсутствие зуба, его части или всей эмали  
зубы без эмалевого покрова

**Гипоплазия – это.**

\*недостаток образования твердых тканей зуба  
избыточное образование мягких тканей зуба  
дефект твердых тканей зуба  
отсутствие твердого зуба

**Гипоплазия возникает.**

\* до прорезывания зубов  
следствие уменьшение минерального обмена материала  
в период фолликулярного развития  
характеризуется изменением цвета эмали

**Гипоплазия эмали бывает в виде?**

\* все ответы верны

пятен

ямок

бродок

**Гипоплазия эмали характеризуется?**

\*меловидные полосы на эмали коронок фронтальных зубов  
изменением цвета зубов  
отсутствия резцов  
наличием симметричных дефектов на группах зубов, развивающихся в одно и то же время

**Гипоплазия эмали, тетрациклиновые зубы, флюороз относятся?**

\* наследственному нарушению твердых тканей зуба  
синдрому Стентона-Кандепона

патологии мягких тканей

нет правильного ответа

**Группы зубов, которые наиболее часто поражаются системной гипоплазией эмали:**

\* фронтальные

премоляры

первые моляры

все группы зубов

**Жалобы больного при местной гипоплазии эмали:**

\* косметический недостаток

боли при перкуссии

боли от горячего раздражения

боли при зондировании

**Для системной гипоплазии характерно:**

\* симметричное поражение зубов

одновременное поражение зубов

изменение эмали после перенесенных инфекционных заболеваний

асимметричное поражение зубов

**Как отличаются четвертый и пятый молочные зубы от четвертого и пятого постоянных зубов?**

\*по цвету

по размеру

по расположению

по количеству бугров

**Какие болезни могут быть причиной развития гипоплазии.**

\*все ответы верны

наследственные заболевания

авитаминозы

острые инфекционные заболевания

**Какие болезни могут быть причиной развития гипоплазии.**

\* все ответы верны

острые инфекционные заболевания

наследственные заболевания

гипоплазия авитаминозы

**Лечение гипоплазии эмали?**

\* все ответы верны

пломбирование гипоплазированной участки путем материала

при значительных дефектах показано искусственные коронки

лечению подлежит

**На ограниченном участке эмали меловидные пятна потерявшие блеск свойственное не пораженной эмали – это**

\* стадия гипоплазии

стадия пятна

стадия удаления

стадия поверхностного кариеса

**На ограниченном участке эмали меловидные пятна потерявшие блеск свойственное не пораженной эмали – это.....**

\* стадия пятна

стадия поверхностного кариеса

стадия гипоплазии

стадия удаления

**Поражения, возникающие во внутриутробный период развития и обызвествления зубных тканей:**

\* гипоплазия зубных тканей

клиновидные дефекты

гиперестезия зубных тканей

некроз твердых тканей

**Причинами местной гипоплазии эмали не является:**

\* болезни матери во время беременности

болезни ребёнка после рождения

травматическое повреждение зачатка зуба

периодонтит молочного зуба

**Укажите виды гипоплазии твердых тканей зуба**

\* Все ответы верны

Очаговая

Местная

Системная

**Что может быть причиной фактором развития местной гипоплазии:**

\* Нарушение внутриутробном периоде

вредные привычки

перекрестные прикусы

травмы фоллекулы в постоянных зубах

**В результате чего развивается флюороз**

\* повышенное содержание фтора в питьевой воде

пониженное содержание фтора в питьевой воде

нарушение белкового обмена

повышение приема углеводов

**Изменения при флюорозе наблюдается?**

\* все ответы верны

на коронках зубов в виде полосок и пятен

на слизистой оболочке

наблюдается

**Какие из приведенных ниже заболеваний не входят в группу наследственных некариозных заболеваний:**

\* флюороз

синдром Стейнтона-Капдепона

несовершенный амелогенез

несовершенный дентиногенез

**Клинические формы флюороза:**

\* все ответы верны

чашеобразная

меловидно-крапчатая

бороздчатая, пятнистая

**Количество и размеры элементов при флюорозе определяют?**

\* все ответы верны



тяжесть заболевания  
причина заболевания  
возраст больного

#### **Лечение при начальных формах флюороза?**

\* симптоматическое лечение

лечению не подлежат  
эстетическое пломбирование дефектов  
изготовление искусственных коронок

#### **Лечение при тяжелых формах флюороза?**

\* эстетическое пломбирование или изготовление искусственных коронок

симптоматическое лечение

лечению не подлежат

удаление

#### **Сколько существует степеней флюороза по классификации Мюллера?**

\*5

3

4

7

#### **Укажите формы флюороза**

\*все ответы верны

Штриховая, Пятлистая

меловидно-крапчатая

эрозивная, деструктивная

#### **Умеренная: полоски и пятна занимают менее 50% поверхности коронки -это?**

\* II – степень флюороза

IV – степень флюороза

III – степень флюороза

V – степень флюороза

#### **Флюороз проявляется на зубах в виде?**

\*все ответы верны

изменением цвета эмали

эмаль теряет прозрачность становится матовой

приобретает желтовато-коричневый цвет

#### **Флюороз проявляется на зубах?**

\*после прорезывания

после травмы

до прорезывания

нет правильного ответа

#### **Формы флюороза по классификации К. Патрикеева?**

\*все ответы верны

штриховой, пятнистый

меловидно-кропчатый

эрозивный-деструктивный

#### **Штриховая форма флюороза?**

\* слабо заметные меловидные полоски на эмали коронок фронтальных зубов

в меловидно измененной эмали образуются обширные и глубокие дефекты-эрозии

изменение эмали резцов, клыков, промоларов и реже моляров в различных участках коронки зуба

нет правильного ответа

#### **Лекарственные вещества, которые вызывают окраску зубов**

1) анальгин

2) димедрол

3) тетрациклин

4) хлорид кальция

5) пенициллин

#### **Тетрациклин вызывает окрашивание молочных зубов при лечении**

1) беременной женщины

2) ребенка старше 3 лет

3) ребенка старше 10 лет

**Возраст детей, при котором можно проводить пломбирование постоянных зубов композиционными материалами при гипоплазии зубов**

- 1) до 8 лет
- 2) 8-9 лет
- 3) 9-10 лет
- 4) сразу после их прорезывания
- 5) старше 12 лет

**Заболевание, при котором прорезывается один зуб измененной формы**

- 1) флюороз
- 2) системная гипоплазия
- 3) местная гипоплазия
- 4) тетрациклиновые зубы
- 5) синдром Стентона–Капдепона

**Оптимальная доза фтора в питьевой воде**

- 1) 0,1-0,2 мг/л
- 2) до 0,5 мг/л
- 3) 6-7 мг/л
- 4) 1-1,5 мг/л
- 5) больше 10 мг/л

**Жалобы больных при флюорозе**

- 1) на ночные боли в зубах
- 2) на боли, иррадирующие по ходу ветвей тройничного нерва
- 3) на косметический дефект
- 4) на боли от холодного и горячего
- 5) на болезненность при накусывании

**При несовершенном амелогенезе поражены только**

- 1) молочные резцы
- 2) молочные моляры
- 3) постоянные резцы
- 4) постоянные моляры
- 5) все молочные и постоянные зубы

**«Гипсовые» зубы являются одним из проявлений**

- 1) гипоплазии эмали
- 2) флюороза
- 3) несовершенного амелогенеза
- 4) несовершенного дентиногенеза
- 5) несовершенного одонтогенеза

**При несовершенном одонтогенезе (дисплазия Капдепона) поражены**

- 1) все молочные зубы
- 2) молочные моляры
- 3) постоянные резцы
- 4) постоянные моляры
- 5) все молочные и постоянные зубы

**Заболевание, являющееся наследственным**

- 1) системная гипоплазия
- 2) флюороз
- 3) местная гипоплазия
- 4) дисплазия Капдепона

**При несовершенном амелогенезе имеются нарушения в строении**

- 1) только дентина
- 2) только эмали
- 3) эмали и дентина
- 4) нарушение пульпы
- 5) нарушение периодонта

**Клинические признаки, характерные для дисплазии Капдепона**

- 1) наличие ночных болей
- 2) стираемость эмали и дентина, изменение окраски зубов
- 3) кариозные полости
- 4) зубы интактны

**Некариозные поражения, возникающие после прорезывания зуба**

- 1) гипоплазия эмали
- 2) отломы коронок зубов в результате травмы
- 3) флюороз

**Поражение твердых тканей зубов, возникающее**

- |                       |  |
|-----------------------|--|
| 1) в период развития  | а) несовершенный амелогенез<br>и дентиногенез  |
| 2) после прорезывания | б) синдром Стентона–Капдепона<br>в) гипоплазия<br>г) флюороз<br>д) клиновидный дефект<br>е) эрозия твердых тканей<br>ж) гиперестезия зубов |

**Системная гипоплазия поражает зубы**

- 1) временные
- 2) постоянные
- 3) временные и постоянные

**Зубы Гетчинсона, Пфлюгера и Фурнье являются разновидностью**

- 1) местной гипоплазии
- 2) системной гипоплазии
- 3) эндемического флюороза

**У зубов Гетчинсона, Пфлюгера и Фурнье отмечается недоразвитие**

- 1) эмали
- 2) дентина
- 3) эмали и дентина

**Причиной системной гипоплазии постоянных зубов являются**

- 1) заболевания матери во время беременности
- 2) заболевания ребенка после рождения
- 3) генетические факторы
- 4) низкое содержание фтора в питьевой воде

**Причиной местной гипоплазии эмали являются**

- 1) болезни ребенка после рождения
- 2) периодонтит молочного зуба
- 3) низкое содержание фтора в питьевой воде
- 4) травматическое повреждение зачатка зуба

**Препараты тетрациклинового ряда стараются не назначать**

**детям в возрасте**

- 1) от 6 мес. до 1 года
- 2) от 1 года до 6 лет
- 3) от 6 мес. до 12 лет

**Поражение зубов при флюорозе относят**

- 1) к местным
- 2) к системным
- 3) к генетическим

**Патологические изменения при флюорозе возникают в результате нарушения функций**

- 1) амелобластов
- 2) адонтобластов
- 3) остеобластов

**Для дифференциальной диагностики флюороза**

**дополнительно проводят**

- 1) ЭОД зуба
- 2) витальное окрашивание
- 3) рентгенологическое исследование

**Пятнистую форму флюороза дифференцируют**

- 1) с эрозией эмали
- 2) с гипоплазией эмали
- 3) с кариесом в стадии пятна
- 4) с несовершенным амелогенезом
- 5) с клиновидным дефектом

**Отбеливание при флюорозе целесообразно проводить при формах**

- 1) штриховой
- 2) пятнистой
- 3) эрозивной
- 4) деструктивной
- 5) меловидно-крапчатой

**Профилактика флюороза включает**

- 1) замену водоисточника
- 2) прием морепродуктов
- 3) выезд из эндемического района
- 4) контроль гигиены полости рта
- 5) покрытие зубов герметиками

**Профилактику флюороза проводят в возрасте**

- 1) до 5-6 лет
- 2) до 6-8 лет
- 3) до 8-10 лет

**Овальная форма поражения твердых тканей зубов характерна**

- 1) для эрозии эмали
- 2) для клиновидного дефекта
- 3) для мраморной болезни

**Дефекты при патологической стираемости зубов**

**локализуются на поверхности**

- 1) вестибулярной и режущей
- 2) режущей и жевательной
- 3) жевательной и язычной

**Профилактика эрозии эмали включает**

- 1) ограничение в рационе citrusовых
- 2) применение фторсодержащих таблеток
- 3) применение фторсодержащих зубных паст
- 4) ограничение приема углеводов
- 5) использование мягкой зубной щетки

**Эрозия твердых тканей зубов может поражать**

- 1) только эмаль
- 2) только дентин
- 3) эмаль и дентин

**Наиболее благоприятный прогноз имеет перелом корня зуба**

- 1) поперечный
- 2) продольный
- 3) оскольчатый

**При переломе корня постоянного зуба с несформированной верхушкой проводят**

- 1) девитальную ампутацию
- 2) витальную ампутацию
- 3) витальную экстирпацию
- 4) девитальную экстирпацию

**При вколоченном вывихе молочного зуба проводят**

- 1) реплантацию
- 2) шинирование
- 3) контроль ЭОД
- 4) удаление зуба

**При ушибе постоянного зуба проводят**

- 1) реплантацию
- 2) шинирование
- 3) контроль ЭОД
- 4) уменьшение окклюзионной нагрузки

### **Некариозные поражения, возникающие до прорезывания зубов**

- 1) гипоплазия
- 2) гиперплазия
- 3) пигментации зубов и налеты
- 4) эндемический флюороз зубов
- 5) стирание твердых тканей
- 6) изменения цвета зубов
- 7) клиновидный дефект
- 8) эрозия зубов
- 9) некроз твердых тканей зубов
- 10) травма зуба
- 11) наследственные нарушения развития зубов
- 12) гиперестезия

### **Некариозные поражения зубов, возникающие после их прорезывания**

- 1) гипоплазия
- 2) гиперплазия
- 3) пигментации зубов и налеты
- 4) эндемический флюороз зубов
- 5) стирание твердых тканей
- 6) изменения цвета зубов
- 7) клиновидный дефект
- 8) эрозия зубов
- 9) некроз твердых тканей зубов
- 10) травма зуба
- 11) наследственные нарушения развития зубов
- 12) гиперестезия

### **Системность поражения зубов всегда характерна**

- 1) для флюороза
- 2) для гипоплазии
- 3) для кариеса

Предрасполагающие факторы развития системной гипоплазии молочных зубов

- 1) уменьшение содержания фтора в воде
- 2) употребление большого количества углеводов в первый год жизни
- 3) токсемии, хронические и системные заболевания в период беременности

### **Клинические формы системной гипоплазии**

- 1) изменение цвета
- 2) отсутствие групп зубов
- 3) отсутствие эмали
- 4) отсутствие дентина
- 5) недоразвитие зубов

**Дифференциальный диагноз системной гипоплазии проводят**

- 1) с кариесом в стадии пятна
- 2) с поверхностным кариесом
- 3) с флюорозом
- 4) с истиранием
- 5) с эрозией

**Предельно-допустимое содержание фтора в питьевой воде**

- 1) 0,5 мг/л
- 2) 1,0 мг/л
- 3) 1,5 мг/л

**Формы флюороза без потери тканей**

- 1) штриховая
- 2) пятнистая
- 3) меловидная
- 4) эрозивная
- 5) деструктивная

**Формы флюороза, протекающие с потерей ткани**

- 1) штриховая
- 2) пятнистая
- 3) меловидная
- 4) эрозивная
- 5) деструктивная

Пятна при флюорозе локализуются

- 1) по режущему краю
- 2) по всей поверхности коронки зуба
- 3) в области шейки зуба

**«Муаровая» эмаль характерна**

- 1) для эрозии
- 2) для кариеса в стадии пятна
- 3) для системной гипоплазии
- 4) для несовершенного амелогенеза
- 5) для флюороза

**Муаровый рисунок эмали при флюорозе обусловлен**

- 1) уменьшением межпризмных пространств, зонами гипоминерализации
- 2) увеличением межпризмных пространств, зонами гиперминерализации
- 3) увеличением межпризмных пространств, зонами гипо- и гиперминерализации

**По характеру наследования моногенные болезни можно разделить на следующие группы**

- 1) доминантные
- 2) аутосомно-доминантные
- 3) рецессивные
- 4) аутосомно-рецессивные
- 5) сцепленные с полом

**Эрозии твердых тканей локализируются**

- 1) только на жевательных поверхностях зубов
- 2) только на вестибулярных поверхностях
- 3) на всех поверхностях

**Клинические стадии эрозии (по Ю.М.Максимовскому)**

- 1) начальная
- 2) активная
- 3) глубокая
- 4) стабилизированная
- 5) средняя

**Для эрозии характерна деминерализация**

- 1) поверхностная
- 2) подповерхностная
- 3) частичная подповерхностная

**Интенсивная убыль твердых тканей в одном зубе, группе зубов или во всех зубах**

- 1) гипоплазия
- 2) гипопластический неполноценный амелогенез
- 3) патологическое стирание

**Третьей степени стирания зубов (по Бракко) соответствует**

- 1) стирание коронки до шейки зуба
- 2) стирание эмали режущих краев и бугров
- 3) полное стирание бугров с обнажением дентина до 1/3 высоты коронки
- 4) уменьшение высоты коронки с исчезновением средней трети коронки

**Наиболее характерный симптом при кислотном некрозе**

- 1) чувство «оскомины»
- 2) «слипание зубов»
- 3) отсутствие симптоматики

**Назначение антибиотиков тетрациклинового ряда может привести к развитию «тетрациклиновых» зубов детям в возрасте**

- 1) от 1 мес. до 6 лет
- 2) от 1 года до 6 лет
- 3) от 6 мес. до 6 лет
- 4) от 6 мес. до 12 лет

**Устранить дисколорит, развившийся в результате применения тетрациклина в детстве, можно методом**

- 1) микроабразии
- 2) внутреннего отбеливания
- 3) методом внешнего отбеливания

**Устранить дисколорит, развившийся в результате эндодонтического вмешательства, можно методом**

- 1) микроабразии
- 2) внутреннего отбеливания
- 3) внешнего отбеливания

**Системная гипоплазия эмали проявляется на зубах одного срока**

- 1) закладки
- 2) минерализации
- 3) прорезывания

**Причины системной гипоплазии молочных зубов**

- 1) заболевание ребенка на 2-3-м году жизни
- 2) болезни матери во второй половине беременности
- 3) травма молочных зубов
- 4) искусственное вскармливание ребенка
- 5) наследственность

**Причина системной гипоплазии постоянных резцов, клыков и первых моляров**

- 1) наследственность
- 2) заболевание матери в период беременности
- 3) травма плода
- 4) заболевание ребенка на первом году жизни
- 5) прием ребенком больших доз антибиотиков в 5-летнем возрасте

**Причина, приводящая к местной гипоплазии твердых тканей зубов**

- 1) наследственность
- 2) средний кариес
- 3) неполный вывих
- 4) острый частичный пульпит
- 5) периодонтит молочного зуба

**Зубы, которые наиболее часто поражаются системной гипоплазией**

- 1) молочные моляры
- 2) постоянные зубы мудрости
- 3) постоянные резцы, клыки и первые моляры
- 4) молочные резцы
- 5) постоянные премоляры

**Причина эндемического флюороза**

- 1) недостаток кальция в организме ребенка
- 2) инфекционное заболевание ребенка
- 3) повышенное содержание фтора в питьевой воде
- 4) недостаток фтора в организме матери
- 5) недостаток фтора в организме ребенка

**Лекарственные вещества, которые вызывают окраску зубов**

- 1) анальгин
- 2) димедрол
- 3) тетрациклин
- 4) хлорид кальция
- 5) пенициллин

**Тетрациклин вызывает окрашивание молочных зубов при лечении**

- 1) беременной женщины
- 2) ребенка старше 3 лет
- 3) ребенка старше 10 лет



**Возраст детей, при котором можно проводить пломбирование постоянных зубов композиционными материалами при гипоплазии зубов**

- 1) до 8 лет
- 2) 8-9 лет
- 3) 9-10 лет
- 4) сразу после их прорезывания
- 5) старше 12 лет

**Заболевание, при котором прорезывается один зуб измененной формы**

- 1) флюороз
- 2) системная гипоплазия
- 3) местная гипоплазия
- 4) тетрациклиновые зубы
- 5) синдром Стентона–Капдепона

**Оптимальная доза фтора в питьевой воде**

- 1) 0,1-0,2 мг/л
- 2) до 0,5 мг/л
- 3) 6-7 мг/л
- 4) 1-1,5 мг/л
- 5) больше 10 мг/л

**Жалобы больных при флюорозе**

- 1) на ночные боли в зубах
- 2) на боли, иррадирующие по ходу ветвей тройничного нерва
- 3) на косметический дефект
- 4) на боли от холодного и горячего
- 5) на болезненность при накусывании

**При несовершенном амелогенезе поражены только**

- 1) молочные резцы
- 2) молочные моляры
- 3) постоянные резцы
- 4) постоянные моляры
- 5) все молочные и постоянные зубы

**«Гипсовые» зубы являются одним из проявлений**

- 1) гипоплазии эмали
- 2) флюороза
- 3) несовершенного амелогенеза
- 4) несовершенного дентиногенеза
- 5) несовершенного одонтогенеза

**При несовершенном одонтогенезе (дисплазия Капдепона) поражены**

- 1) все молочные зубы
- 2) молочные моляры
- 3) постоянные резцы
- 4) постоянные моляры
- 5) все молочные и постоянные зубы

**Заболевание, являющееся наследственным**

- 1) системная гипоплазия
- 2) флюороз
- 3) местная гипоплазия
- 4) дисплазия Капдепона

**При несовершенном амелогенезе имеются нарушения в строении**

- 1) только дентина
- 2) только эмали
- 3) эмали и дентина
- 4) нарушение пульпы
- 5) нарушение периодонта

**Клинические признаки, характерные для дисплазии Капдепона**

- 1) наличие ночных болей
- 2) стираемость эмали и дентина, изменение окраски зубов
- 3) кариозные полости
- 4) зубы интактны

**Некариозные поражения, возникающие после прорезывания зуба**

- 1) гипоплазия эмали
- 2) отломы коронок зубов в результате травмы
- 3) флюороз