РЕСПУБЛИКА ИХТИСОСЛАШТИРИЛГАН ТРАВМАТОЛОГИЯ ВА ОРТОПЕДИЯ ИЛМИЙ-АМАЛИЙ ТИББИЁТ МАРКАЗИ ҲУЗУРИДАГИ ИЛМИЙ ДАРАЖАЛАР БЕРУВЧИ DSc.04/30.12.2019.Tib.62.01. РАҚАМЛИ ИЛМИЙ КЕНГАШ

ТОШКЕНТ ПЕДИАТРИЯ ТИББИЁТ ИНСТИТУТИ

РУЗИКУЛОВ УКТАМ ШУКУРОВИЧ

БОЛАЛАРДА КЎКРАК ҚАФАСИНИНГ ГИРДОБСИМОН ДЕФОРМАЦИЯСИНИ ТАШХИСЛАШ ВА ДАВОЛАШНИ ТАКОМИЛЛАШТИРИШ

14.00.22 – Травматология ва ортопедия

ТИББИЁТ ФАНЛАРИ БЎЙИЧА ФАЛСАФА ДОКТОРИ (PhD) ДИССЕРТАЦИЯСИ АВТОРЕФЕРАТИ

ТОШКЕНТ – 2020

УЎК: 617.54-007.2-053.2-07-08

Фалсафа доктори (PhD) диссертацияси автореферати мундарижаси
Оглавление автореферата диссертации доктора философии (PhD)
Contents of dissertation abstract of doctor of philosophy (PhD)

Рузикулов Уктам Шукурович
Болаларда кўкрак қафасининг гирдобсимон деформациясини ташхислаш ва даволашни такомиллаштириш..... 3

Рузикулов Уктам Шукурович
Совершенствование диагностики и лечения воронкообразной деформации грудной клетки у детей…… 19

Ruzikulov Uktam Shukurovich
Improvement of diagnosis and treatment of funnel chaped chest deformity in children..... 37

Эълон қилинган ишлар рўйхати
Список опубликованных работ
List of published works..... 41

РЕСПУБЛИКА ИХТИСОСЛАШТИРИЛГАН ТРАВМАТОЛОГИЯ ВА ОРТОПЕДИЯ ИЛМИЙ-АМАЛИЙ ТИББИЁТ МАРКАЗИ ҲУЗУРИДАГИ ИЛМИЙ ДАРАЖАЛАР БЕРУВЧИ DSc.04/30.12.2019.Tib.62.01. РАҚАМЛИ ИЛМИЙ КЕНГАШ

ТОШКЕНТ ПЕДИАТРИЯ ТИББИЁТ ИНСТИТУТИ

РУЗИКУЛОВ УКТАМ ШУКУРОВИЧ

БОЛАЛАРДА КЎКРАК ҚАФАСИНИНГ ГИРДОБСИМОН ДЕФОРМАЦИЯСИНИ ТАШХИСЛАШ ВА ДАВОЛАШНИ ТАКОМИЛЛАШТИРИШ

14.00.22 – Травматология ва ортопедия

ТИББИЁТ ФАНЛАРИ БЎЙИЧА ФАЛСАФА ДОКТОРИ (PhD) ДИССЕРТАЦИЯСИ АВТОРЕФЕРАТИ

ТОШКЕНТ – 2020

Фалсафа доктори (PhD) диссертацияси мавзуси Ўзбекистон Республикаси Вазирлар Маҳкамаси ҳузуридаги Олий аттестация комиссиясида B2019.2.PhD/Tib966 рақам билан рўйхатга олинган.

Докторлик диссертацияси Тошкент педиатрия тиббиёт институтида бажарилган.

Диссертация автореферати уч тилда (ўзбек, рус, инглиз (резюме)) Илмий кенгашнинг веб-саҳифасида (www.uzniito.uz), «ZiyoNet» Ахборот-таълим портали (www.ziyonet.uz) ва Ўзбекистон Миллий ахборот агентлиги веб-саҳифаларида (www.uza.uz) жойлаштирилган.

Илмий раҳбар:	**Ходжанов Искандар Юнусович** тиббиёт фанлари доктори, профессор
Расмий оппонентлар:	**Уринбаев Пайзилла Уринбаевич** тиббиёт фанлари доктори, профессор
	Каримов Муродилла Юлдашевич тиббиёт фанлари доктори
Етакчи ташкилот:	**Андижон давлат тиббиёт институти**

Диссертация ҳимояси Республика ихтисослаштирилган травматология ва ортопедия илмий-амалий тиббиёт маркази ҳузуридаги Илмий даражалар берувчи DSc.04/30.12.2019.Tib.62.01 рақамли илмий кенгашнинг 2020 йил «__06_» ___октябрь___ соат __15^{00}__даги мажлисида бўлиб ўтади. (Манзил: 100147, Тошкент шаҳри, Махтумқули кўчаси, 78 уй. Тел.: (+99871) 233-10-30; e-mail: niito-tashkent@yandex.ru, Республика ихтисослаштирилган травматология ва ортопедия илмий-амалий тиббиёт маркази мажлислар зали – он-лайн).

Диссертация билан Республика ихтисослаштирилган травматология ва ортопедия илмий-амалий тиббиёт маркази Ахборот-ресурс марказида танишиш мумкин (_30_-рақам билан рўйхатга олинган). Манзил: 100147, Тошкент шаҳри, Махтумқули кўчаси, 78 уй. Тел.: (+99871) 233-10-30.

Диссертация автореферати 2020 йил «_16_ » __сентябрь___ куни тарқатилди.

(2020 йил «_16_» ___сентябрь_____ даги __30_ рақамли реестр баённомаси).

М.Э. Ирисметов
Илмий даражалар берувчи илмий кенгаш раиси,
тиббиёт фанлари доктори

У.М. Рустамова
Илмий даражалар берувчи илмий кенгаш илмий котиби,
тиббиёт фанлари номзоди, катта илмий ходим

А.П.Алимов
Илмий даражалар берувчи илмий
кенгаш қошидаги Илмий семинар раиси,
тиббиёт фанлари доктори (DSc)

КИРИШ (фалсафа доктори (PhD) диссертацияси аннотацияси)

Диссертация мавзусининг долзарблиги ва зарурати. Кўкрак қафасининг гирдобсимон деформацияси (КҚГД) кўкрак ички аъзоларга салбий таъсир қиладиган мураккаб патология ҳисобланиб, барча ҳолатларда жарроҳлик аралашувини талаб қилиши ва операциядан кейин кўп рецидивлар юзага келиши туфайли долзарб ҳисобланади. Chest Wall International Group (GWIG) халқаро ташкилоти маълумотларига кўра, кўкрак қафасининг гирдобсимон деформацияси «...болаларда 0,4-2,25% ни ва кўкрак қафасидаги туғма деформацияси орасида эса 90%ни ташкил қилади»[1]. Бу деформациянинг 100 дан ортиқ оператив усуллари ва модификациялари бўлишига қарамасдан, «...32% гача операциядан кейинги рецидивлар юзага келади»[2]. Ушбу ҳолат КҚГДни операциядан кейинги асоратларини олдини олиш бўйича замонавий ташхислаш ва комплекс даволаш чора-тадбирларни ишлаб чиқишни тақозо қилади.

Жаҳонда КҚГДни ташхислаш ва комплекс даволашни такомиллаштириш борасида қатор изланишлар олиб борилмоқда, жумладан КҚГДнинг турли оғирлик даражасини торакометрик усулда аниқлаш, мультиспирал компьютер томография (МСКТ) орқали тўшнинг ҳолати ва деформациянинг ички аъзоларга таъсирига эътибор бериш орқали торакопластика жарроҳлик амалиётлари ишлаб чиқилмоқда. КҚГДнинг бир нечта жарроҳлик усуллари, шу жумладан D. Nuss операцияси таклиф қилинган. Унгача кўкрак қафасининг олд юзасини катта кесим орқали стернахондрорезекция қилиш, тўшни 180º га айлантириш ва тўш–қовурға комплексини (ТҚК) ташқи ёки ички фиксаторлар билан маҳкамлаш амалиётлари ишлаб чиқилган. D. Nuss КҚГД ларини нормал ҳолатгача тиклашда кичик тери кесими орқали тўш–қовурға бирлашмаларини кесмаган ҳолда, ички пластинка ёрдамида бажариладиган жарроҳлик амалиёти такомиллаштирилган. Кўкрак қафасига (КҚ) ичкаридан қўйилган фиксация 180º га айланиб кетиши каби асоратни олдини олиш ёки камайтириш мақсадида D.Nuss пластинкасини модификация қилиб, Т-симон пластинка ёрдамида ички фиксация амалиёти ишлаб чиқилган. Тўшнинг ўртасидан остеотомия ўтказиш йўли билан оғриқ синдромини камайтиришга, деформация соҳадаги қовурғани резекция қилиб, пластинани шуруплар билан мустаҳкамлашга эришилган. Бинобарин, КҚГД ни жарроҳлик даволаш усулларининг турли-туманлиги, оператив ёндашувининг фаол ривожланаётганлигига қарамасдан рецидивлар сони юқорилигича қолмоқда. Бу эса операциядан олдинги ва кейинги даврда бириктирувчи тўқима дисплазия (БТД) факторларига эътибор берилмаслиги, унинг биокимёвий таркибини баҳолаш критерийси ва гиалин тоғайнинг морфологик ҳолати аниқланмаганлиги ҳамда фиксаторларни олиб ташлаш учун аниқ кўрсатмалар йўқлиги ёки фиксаторларни олиб ташлаш муддатининг тўғри танланмаганлиги сабабли ва бириктирувчи тўқимани стимуляцияловчи

---

[1]Chest Wall International Group (CWIG). The organization of Chest Wall Diseases, website: http//www.chestwall.org.2018.

[2]Разумовский А.Ю., Алхасов, А.Б. Разин. М.П и др. Сравнительная характеристика эффективности различных способов оперативного лечения воронкообразной деформации грудной клетки у детей: мультицентровое исследование //Научно-практич. журнал «Ортопедия, травматология и восстановительная хирургия в детского возраста». 2018. Т.6. Вып.1. 5-13.

даволаш чора-тадбирлари ишлаб чиқиш каби муаммолар долзарблигича қолмоқда.

Мамлакатимизда КҚГД да бириктирувчи тўқима дисплазиясини ташхислаш ва комплекс даволаш ҳамда унга бўлган кўрсатмаларни клиник-радиологик ва лаборатория ташхиси асосида такомиллаштириш, операциядан кейинги рецидивларни камайтиришга қаратилган қатор вазифалар, жумладан «...аҳолига кўрсатилаётган тиббий ёрдамнинг самарадорлиги, сифатини ошириш, шунингдек, тиббий стандартлаштириш тизимини шакллантириш, ташхис қўйиш ва даволашнинг юқори технологик усулларини жорий қилиш...»[3] белгиланган. Бу борада ташхислаш ва даволашда тиббий хизмат кўрсатиш даражасини ҳамда замонавий технологияларни қўллашни такомиллаштириш КҚГД ни операциядан кейинги натижасидаги ногиронлик кўрсаткичларини камайтиришда катта аҳамиятга эга.

Ўзбекистон Республикаси Президентининг 2017 йил 7 февралдаги ПФ-4947-сон «Ўзбекистон Республикасини янада ривожлантириш бўйича Ҳаракатлар стратегияси тўғрисида», 2018 йил 7 декабрдаги ПФ-5590-сон «Ўзбекистон Республикаси соғлиқни сақлаш тизимини тубдан такомиллаштириш бўйича комплекс чора-тадбирлар тўғрисида»ги Фармонлари ҳамда 2017 йил 20 июндаги ПҚ-3071-сон «Ўзбекистон Республикаси аҳолисига 2017-2021 йилларда ихтисослаштирилган тиббий ёрдам кўрсатишни янада ривожлантириш чора-тадбирлари тўғрисида»ги Қарорлари ҳамда мазкур фаолиятга тегишли бошқа меъёрий-ҳуқуқий ҳужжатларда белгиланган вазифаларни амалга оширишга ушбу диссертация тадқиқоти муайян даражада хизмат қилади.

Тадқиқотларнинг республика фан ва технологияни ривожлантиришнинг устувор йўналишларига боғлиқлиги. Диссертация тадқиқоти республика фан ва технологиялар ривожланишининг VI. «Тиббиёт ва фармакология» устувор йўналишларига мувофиқ бажарилган.

Муаммонинг ўрганилганлик даражаси. Замонавий адабиётларнинг ишончли маълумотлари таҳлили шуни кўрсатдики, кўкрак қафасидаги деформацияларнинг асосий қисмини КҚГД ташкил этади (Ryszard T., 2017; Calista M et all., 2018; Hyung J.P., 2018; Гацуцын В.В., 2018.; Calista M et all., 2018; Hyung J.P., 2018). Унда ТҚК тоғайидаги ўзгаришлар ҳисобига бўлиб, унинг ҳолатини рентгенологик текширишлар орқали аниқлашнинг иложи йўқ. Операцияда бажарилган хондротомиядан кейинги битиш жараёнларини ультратовуш текшириш орқали аниқлаш мумкин (Малахов О.А., 2004). Лекин бу ҳам рецидивларнинг камайишига етарли бир омил бўлмайди. Чет эл адабиётларида морфологик таҳлил қилиш натижасида КҚГД ривожланишининг асосида етакчи ўринни тизимли дисхондрогензи эгаллаганлиги айтилади (Martin T.G., 2011; Stacey M.W et all., 2012; Elizabeth H., 2012; Francesca T., 2012). Айрим муаллифлар биокимёвий текширишлар натижасида қовурға тоғайидаги 2 тип коллаген структураси бузилиши ва коллаген синтезида рух, магний ва

[3] Ўзбекистон Республикаси Президентининг 2018 йил 7 декабрдаги 5590-сон «Соғлиқни сақлаш тизимини тубдан такомиллаштириш бўйича комплекс чора-тадбирлар тўғрисида»ги Фармони

кальцийларнинг миқдорий ўзгариши билан боғлиқлигини аниқлаган (Кулик И.А., 2013; Kosman V.M. et all., 2017). Фақат маълум бир илмий ишлардагина бола организмида антропометрик ўзгаришлар гормонал бузилишнинг оқибатида юзага келиши айтилган (P.Varela, 2007). Ҳозирги кунда D.Nuss усули бир қанча қулай ва физиологик усуллардан бири ҳисобланиб (Miguel L.T., 2011; Muhly W.T., 2014; Francesca T et all,. 2017; Разумовский А.Ю., 2018; Хакимов Ш.К., 2018; Calista M.H., 2018; Hyung J.P,. 2018), тўш-қовурға комплексидаги (ТҚК) деформация остидан махсус пластина ўтказиб тўғриланади. Бу усулни такомиллаштириш йўли билан хирургик коррекциянинг натижалари яхшиланмоқда.

Республикамизда КҚГД га бағишланган қатор илмий изланишлар олиб борилиб, тўш-қовурға комплексига ўрнатиладиган ташқи фиксаторни деформация формасига қараб коррекциялашни такомиллаштириш вариантини ишлаб чиқиш йўли билан натижаларни яхшилаш (Тилявов У.Ҳ., 2000), КҚГД ларида деформация чўққиси ханжарсимон ўсиқ соҳасига тўғри келади, шунинг учун тўш-диафрагма бойламини узайтириш орқали деформацияни коррекциялаш ва ташқи фиксаторни ишлаб чиқиш орқали ижобий натижага эришилган (Мирзакаримов Б.Х., 2008) ва охирги йилларда КҚГД ни хирургик даволашда беморнинг ёшига қараб, кўкрак қафаси эластиклик даражаси, компьютер томографияда тўшнинг ротация бурчаги ўзгаришини инобатга олган ҳолда хирургик даволаш усулини танлаш ва асоратларни олдини олиш мақсадида D.Nuss пластинасини модификация қилиш (Ҳакимов Ш.Қ., 2018) каби илмий тадқиқотлар олиб борилган.

Адабиётлар таҳлили шуни кўрсатдики, текшириш ва даволаш натижаларига кўра операциядан кейинги рецидивлар 3,5-32% ни ташкил қилади (Savina A., 2011; Ho Chul Kim, 2013; Вердиев В.Г., 2013; Muhly W.T., 2014; Ryszard S.T., 2017; Хакимов Ш.К., 2017). Ушбу юқори фоиздаги рецидивлар асосан фиксаторларни олингандан кейин кузатилиши ва бириктирувчи тўқима биосинтезининг бузилиши ҳамда ёшига қараб, диспластик жараёнларига эътибор қаратилмаганлиги билан боғланади (Гажаева С.М., 2010; Dooley A et all., 2010; Elizabeth H. et all., 2012; Комолкин И.А., 2013). А.А.Вишневский (2011) D.Nuss усулини модификация қилиб никелид титан ясалган пласина +10 градусдан пасайса қулай эгилади, тана ҳароратида тўғриланиб деформацияни бартараф қилади. Айрим муаллифлар фикрича, номукаммал тоғай мустаҳкамланиши учун металлоконструкциянинг узоқ муддат туриши қовурғаларнинг иккиламчи деформациясига ва кўкрак қафасининг ривожланишининг бузилишига олиб келиши (Frank-Martin H., 2012; Бочкарев В.С., 2014; Calista M.H., 2018), бошқалари эса тоғай ва тўшни резекция қилишни таклиф қилади (Francesca T., 2013; Камолкин И.А., 2014; Королев П.А., 2015). Бу эса ўз навбатида беморлар учун бир қанча муаммолар келтириб чиқаради. Адабиётлар таҳлили кўрсатдики, КҚГД сида диспластик ҳолатнинг чуқурлик ва оғирлик даражаси ҳамда қовурға тоғай морфологиясини етарлича ўрганилмаганлиги, эрта ёшдаги беморларни даволаш усулининг йўқлиги, операциядан кейинги рецидивлар мавжудлиги, операциядан кейинги даврда ТҚК сидаги элементларнинг битиш вақти маълумотларининг йўқлиги, ҳар хил ёшда фиксаторларни олиш вақтининг тўлиқ

ечими топилмаганлигини эътиборга олган ҳолда ўрганилмаган муаммолар бу йўналишда илмий изланиш олиб боришга сабабчи бўлди.

Диссертация тадқиқотининг диссертация бажарилаётган олий таълим муассасасининг илмий-тадқиқот ишлари режалари билан боғлиқлиги. Диссертация тадқиқоти Тошкент педиатрия тиббиёт институтининг илмий-тадқиқот ишлари режасига мувофиқ 01980006703 - рақамли «Болаларда таянч - ҳаракат тизимидаги тўғма ва орттирилган деформацияларни, ҳамда найсимон суякларни жароҳатларини ташхислаш ва даволашни такомиллаштириш» мавзуси доирасида (2005-2019 йй.) бажарилган.

Тадқиқотнинг мақсади болаларда кўкрак қафаси гирдобсимон деформациясини ташхислаш ва даволашни такомиллаштириш йўли билан операциядан кейинги натижаларини яхшилашдан иборат.

Тадқиқот вазифалари.

болаларда КҚГД нинг ҳар хил оғирлик даражаларида бажарилган торакопластика амалиётининг ретроспектив натижаларини таҳлил қилиш;

болаларда КҚГД да бириктирувчи тўқима дисплазиясининг морфо-биокимёвий хусусиятларини ҳисобга олган ҳолда операциядан кейинги рецидивларнинг қиёсий таҳлилини олиб бориш;

болалардаги КҚГД да бириктирувчи тўқима дисплазиясининг оғирлик даражасини ишчи жадвал асосида баҳолаш ва комплекс медикаментоз даволашни ишлаб чиқиш;

болаларда КҚГД кўкрак қафасининг олдинги деворини хирургик фиксациялаш усулини ишлаб чиқиш;

болаларда КҚГД диспластик ҳолатларига қараб хирургик даволашнинг яқин ва узоқ вақтдаги натижаларини ўрганиш.

Тадқиқот объекти сифатида Тошкент педиатрия тиббиёт институти ва Республика ихтисослаштирилган травматология ва ортопедия илмий амалий тиббиёт маркази клиникаларида 2005-2019 йилларда даволанган 150 нафар беморлар олинган.

Тадқиқот предмети сифатида рентгенологик тасвир материаллари, қондаги пролин, пешобдаги оксипролин ва глюкозамингликан, клиник ишчи жадвал, морфологик текшириш материаллари олинган.

Тадқиқот усуллари. Тадқиқот клиник, инструментал, МСКТ, биокимёвий, морфологик ва статистик тадқиқот усулларидан фойдаланилган.

Тадқиқотнинг илмий янгилиги қуйидагилардан иборат:

кўкрак қафасининг олд деворида деформациянинг пайдо бўлиши ва операциядан кейинги рецидивнинг юзага келишида ўсувчи тоғай структурасида аминокислота-коллаген бирикмасининг бузилиши - қондаги пролин миқдорининг камайиши ва оксипролин ҳамда глюкозамингликаннинг пешобда кўпайиши билан боғлиқлиги исботланган;

кўкрак қафаси олд деворидаги ўсувчи тоғай структурасининг бузилиши – унда кечаётган морфологик ўзгаришлар, яъни тоғай структураси хўжайра популяциясидаги бетартиблик ва нотекис вакуолизацияси билан боғлиқлиги аниқланган;

эрта ёшдаги (4-7 ёш) беморларда кўкрак қафасида етарлича ретростернал

оралиқни таъминлаб бериш билан бирга операциядан кейинги рецидивларнинг камайишига имкон берувчи кўкрак қафасининг гирдобсимон деформациясини хирургик коррекциялаш усули ишлаб чиқилган;

ишлаб чиқилган клиник маркерлар жадвали кўкрак қафаси гирдобсимон деформациясида бириктирувчи тўқима дисплазиянинг оғирлик даражасини аниқлаш имконини бериши ва беморларнинг ёши, дисплазия оғирлик даражасини мос равишда тузилган даволаш тактикаси биохимик параметрлар динамикасининг ижобий силжишига сабаб бўлиши исботланган.

Тадқиқотнинг амалий натижалари қуйидагилардан иборат:

КҚГДда бириктирувчи тўқима дисплазиясини ташхислаш учун тандем масс спектрометрия (ТМС) ва хроматомасс спектрометрия (ХМС) усуллари ёрдамида биокимёвий маркерларнинг мезонлари тавсия этилган;

КҚГД бўйича оператив тактикани аниқлаш мақсадида консерватив даволанган ва даволанмаган болаларда қовурға тоғайларининг дисплазияга хос морфологик белгилари аниқланган;

4 ёшдан 7 ёшгача бўлган болаларда Богданов пластинаси ёрдамида КҚГДни тиклаш ва тўш-қовурға комплексини фиксациялаш жарроҳлик даволаш усули таклиф этилган;

КҚГД хирургиясида металл фиксаторларнинг кўкрак олд деворидан олиб ташлаш муддати бемор ёши ва дисплазия оғирлик даражасини инобатга олган ҳолда аниқланган;

КҚГД бўлган болаларда бириктирувчи тўқима дисплазияси холатида тўш-қовурға бирлашмасининг ўз вақтида тикланишига ва рецидивларни камайишига имкон берадиган медикаментоз даволаш стандарти тавсия этилган.

Тадқиқот натижаларининг ишончлилиги илмий ишда қўлланилган клиник, инструментал, биокимёвий, морфологик текширув усуллари, текширилган беморлар сони ва материалларнинг етарлилиги ва статистик маълумотларни қайта ишлаш натижалари асосида тасдиқланган.

Тадқиқот натижаларининг илмий ва амалий аҳамияти. Диссертация тадқиқоти натижаларининг илмий аҳамияти КҚГДни даволашнинг такомиллаштирилган операция усулининг ишлаб чиқилиши; қондаги пролиннинг камайиши ва пешобдаги оксипролин, глюкозамингликан миқдорининг ошиши каби биокимёвий маркерларнинг бириктирувчи тўқима дисплазияси оғирлик даражаси кўрсаткичлари эканлиги хамда операция вақтида олинган макропрепаратларни микроскропик текшириш натижасида аниқланган морфологик ўзгаришлар бириктирувчи тўқима дисплазияси билан боғлиқлигининг исботланиши билан изоҳланади.

Тадқиқот натижаларининг амалий аҳамияти КҚГДни даволаш тактикасини танлаб берувчи алгоритм ва илмий асосланган консерватив даволаш тактикасининг ишлаб чиқилганлиги, унинг амалиётга жорий этилиши натижасида болаларда постоперацион асоратлар сонининг камайишига сабаб бўлганлиги ва биокимёвий, морфологик асосланган критерийлар КҚГДни даволаш самарадорлигини ошириш имконини бериши билан изоҳланади.

Тадқиқот натижаларининг жорий қилиниши. КҚГД сининг ташхислаш ва комплекс даволашни оптималлаштириш йўли билан операциядан кейинги

натижаларни яхшилаш бўйича олинган илмий натижалар асосида:

«Болаларда кўкрак қафасининг гирдобсимон деформациясини ташхислаш-даволаш алгоритми» услубий тавсияномаси тасдиқланган (Соғлиқни сақлаш вазирлигининг 2019 йил 19 ноябрдаги №8н-р/504-сонли маълумотномаси). Олинган натижалар кўкрак қафаси гирдобсимон деформациясини операциядан олдин ва кейин комплекс даволаш олиб бориш билан рецидивларни камайтириш имконини берган;

«Болаларда кўкрак қафаси гирдобсимон деформациясининг операциядан кейинги рецидивларини олдини олиш алгоритми» услубий тавсияномаси тасдиқланган (Соғлиқни сақлаш вазирлигининг 2019 йил 19 ноябрдаги №8н-р/505-сонли маълумотномаси). Олинган натижалар ушбу патологиядаги дисплазия даражасини аниқлашда замонавий текшириш ва даволаш усулларини олиб бориш билан натижаларни яхшилаш имконини берган;

«Кўкрак қафасининг гирдобсимон деформациясини даволаш усули» ихтирога патент тасдиқланган (давлат патент идораси ихтирога патенти № IAP 04289, 28.01.2011). Олинган натижалар кўкрак қафасининг нормал шаклини таъминлашга имкон берган;

кўкрак қафасининг гирдобсимон деформацияси тадқиқотининг илмий натижалари ва уларни даволаш услубларини соғлиқни сақлаш амалиётига жорий қилиш, жумладан, Тошкент педиатрия тиббиёт институти клиникасининг травматология ва ортопедия бўлимида, Республика ихтисослаштирилган травматология ва ортопедия илмий амалий тиббиёт марказида, Сирдарё вилояти болалар кўп тармоқли тиббиёт маркази, Навоий вилояти болалар кўп тармоқли тиббиёт марказларининг клиник амалиётига жорий этилиши натижаларининг 98,4%гача самарадорликка эришилиши таъминланган.

Тадқиқот натижаларининг апробацияси. Мазкур тадқиқотнинг натижалари 6 та илмий-амалий анжуманлар, жумладан 3 таси халқаро ва 3 таси республика анжуманларида муҳокама қилинди.

Тадқиқот натижаларининг эълон қилинганлиги. Диссертация мавзуси бўйича жами 34 илмий иш чоп этилган бўлиб, шулардан Ўзбекистон Республикаси Олий аттестация комиссиясининг диссертациялар асосий илмий натижаларини чоп этиш тавсия этилган илмий нашрларда 10 та мақола, жумладан, 7 таси республика, 3 ҳорижий журналларда нашр этилган.

Диссертациянинг ҳажми ва тузилиши. Диссертация таркиби кириш, 5та боб, хотима, хулоса, амалий тавсиялар, фойдаланилган адабиётлар рўйхати ва иловалардан иборат. Диссертациянинг ҳажми 120 бетни ташкил этади.

ДИССЕРТАЦИЯНИНГ АСОСИЙ МАЗМУНИ

Кириш қисмида диссертация мавзусининг долзарблиги, тадқиқотнинг мақсади ва вазифалари, объекти ва мавзуси тавсифланади ҳамда тадқиқотнинг республика фан ва технологиясини ривожлантиришнинг устувор йўналишларига мувофиқлиги кўрсатилган. Тадқиқотнинг илмий йўналиши ва амалий натижалари баён қилинган ҳамда аҳамияти аниқланган. Олинган натижаларнинг ишончлилиги асосланган, амалиётга жорий қилиш рўйхати,

ишнинг апробация натижалари, нашр қилинган ишлар ва диссертациянинг тузилиши бўйича маълумотлар келтирилган.

Диссертациянинг «**Кўкрак қафасининг гирдобсимон деформациясини ташхислаш ва даволашда замонавий қарашлар**» деб номланган биринчи бобида ушбу тиббий муаммоннинг назарий жиҳатлари бўйича замонавий халқаро илмий тадқиқотларнинг батафсил таҳлили ўтказилиб, болаларда ККГД ни ташхислаш ва даволашнинг ўзига хос хусусиятлари бўйича изланишлар тизимлаштирилган, ечилмаган ва айрим аниқлаштирилиши талаб этиладиган муаммолар таҳлил этилган.

Диссертациянинг **«Клиник материал тавсифи ва текшириш усуллари»** деб номланган иккинчи бобда ўтказилган тадқиқотда текширув материаллари, объектлари ва усуллари қисқача тавсифи ёритилган. Ушбу тадқиқот 4 ёшдан 18 ёшгача бўлган 150 нафар болаларни текшириш ва даволаш натижаларига асосланган. Беморлар Тошкент педиатрия тиббиёт институтининг Болалар травматология ва ортопедия бўлимида ва Республика ихтисослаштирилган травматология ва ортопедия илмий амалий тиббиёт марказининг Болалар травматотологияси, кўкрак қафаси деформацияси ва умуртқа поғоналари патологияси бўлимида 2005-2019 йилларда даволанган.

Умумий текширилган беморларнинг 66% ўғил ва 34% қиз болаларни ташкил қилади. Улардаги модда алмашинувининг бузилиши, айниқса, бириктирувчи тўқималардаги ўзгаришлар ўғил болаларда кўпроқ учрагани аниқланди. Беморларнинг ўртача ёши 14,3±4,1 га тенг. Педиатрик ёндашув (M. J. Glesby., 1989) - болаларнинг ёши ва жинсига (4-7 ёш; 8-11 ёш; 12-18 ёш) қараб 3 гуруҳга бўлинган. Беморларни икки гурухга назорат 86 (57,3%) ва асосий 64 (52,7%) гурухга бўлиб ўрганилди. Асосий гуруҳ медикаментоз даволанган 39 (60,9%) ва даволанмаган 25 (39,1%) беморларга ажратилди.

Кузатувдаги 63 нафари (42%) 4-7 ёшдаги болаларни ташкил қилди. Улардан 37 нафарида ўғил болалар - (24,7%), қизлар эса – 26 (17,3%) тасида учради. 8-11 ёшли беморларда эса бу деформация 44 ҳолатда (29,3%) ўғил болаларда, қизларда эса 17 ҳолатда яъни 18,0% ни ташкил қилди. 12-18 ёшдаги болалар умумий соннинг 43 (28,7%) таси, мос равишда ўғил болалар 35 ҳолатда (23,3%), қизлар эса 8 (5,4%) нафардан иборат. БТД кўкрак қафасининг гирдобсимон деформацияси кўринишида 4-11 ёш оралиғида кўп учраши аниқланди. Барча беморлар режали равишда мурожаат қилганлиги сабабли тайёр инструментал ва лаборатор текширишлар асосида ККГД ва БТД даражаси (Кадурина Т.И., Абакумова Л.Н., 2014) аниқланган ҳолда шифохонага ётқизилган.

Гуруҳлар жарроҳлик аралашув усуллари бўйича: I- гуруҳ (52) ККГД ни Г.А. Баиров усулида; II-чи (34) гуруҳ - ККГД-ни реконструктив стернохондропластика усулида; III-гуруҳ (64) - D.Nuss усулида амалга оширилган. Ҳар бирининг мақсади, сифати ва самарадорлиги ўрганилди.

Тадқиқотда алоҳида-алоҳида таҳлиллардан ташқари, кўкрак қафаси рентгенографияси, унинг деформация даражаси (Гижицк индексига) ва кўкрак ички аъзоларнинг ҳолати ЭКГ да юракдаги функционал ўзгаришларни, экокардиографияда эса юрак ҳолати ўрганилди. Ультратовуш текширишлар билан кўкрак қафаси тоғай кўриниши ва допплерографияда тўш-қовурға

комплексидаги қон томирлар фаолиятининг тикланиши аниқланди. Махсус тадқиқот 64 нафар беморларда бажарилди (қондаги пролин, пешобдаги оксипролин ва глюкозамингликан). 36 нафар беморларда операция вақтида олинган биопсия материалларини морфологик текшириш ўтказилди. III-гуруҳдаги 64 бемордан 39 нафарига профилактик комплекс даволаш (аскорбин кислота, калмазин, хондриотин сульфат, элькар) буюрилган бўлса, 25 нафар беморларда фақат жарроҳлик муолажаси бажарилган.

Диссертациянинг «**Кўкрак қафаси функционал бузилишлари бўлган болаларнинг клиник ва функционал хусусиятлари»** деб номланган учинчи бобида операциядан олдинги ва кейинги даврларда ҳам кузатиладиган клиник симптомлар хусусиятлари муҳокама қилинади.

I гуруҳда Г.А.Баиров усули билан 2005-2008 йилларда операция қилинган II-III даражали КҚГД билан оператив даволанган 52 (34,7%) нафар беморларнинг таҳлилига асосланган. Беморларниг умумий сонидан (52) 30 (57,7%) нафар ўғил бола, 22 (42,3%) та қиз, II даражада 12 (23,1%) та, III даражали деформация 40 (76,9%) нафар беморларда ташхис қўйилган. Кўкрак қафаси олд девори билан париетал плевранинг чандиқланиши ҳисобига 15 (60%) ҳолатда операция давомида пневмоторакс кузатилган. Пневматораксни бартараф қилиш учун пассив аспирация ўтказилган. Ушбу беморлардан 28 (47,5%) нафарида шина остида яралар, 20 (33,9%) нафарида битта ва 11 (18,6%) тасида иккита ипнинг узилиши кузатилган. Жарроҳлик даволаш самарадорлигини таҳлил қилинганда 7 тасида рецидив кўзатилган бўлиб, 1 ойдан сўнг 5 таси қисман ва 2 таси тўлиқ қайталаниш кузатилган. 1,5 ойдан сўнг 12 та рецидив бўлиб, 8 таси қисман, 4 таси тўлиқ рецидиви бўлган. 2 ойдан сўнг эса 2 та рецидив 1 ҳолатда қисман рецидив юзага келган. Операциядан кейин пайдо бўлган рецидивлар стернохондропластика ва D.Nuss операцияси билан коррекция қилинган.

II гуруҳга кирадиган 34 нафар беморларда муаллифлик ҳуқуқи бўлган Багданов пластинаси билан фиксациялаш оператив усули бажарилди (муллифлик ихтироси IAP 04289). Беморлар ёши бўйича қуйидагича тақсимланди: 4-7 ёшдан бошлаб 19 (55,9%) бемор, 8-11 ёшда - 12 (35,3%) болалар, 12-18 ёшда - 3 (8,8%) нафар беморлар ташкил қилди. II гуруҳдаги II даражали деформация 13 (38,2%) нафарда, III даражалиси эса - 21 (61,8%) беморларда кузатилди.

Операциядан кейинги рецидивларнинг таҳлили шуни кўрсатдики, пластиналар олингандан кейин 4 нафар беморда тўлиқ ва қисман рецидивлар пайдо бўлганлиги аниқланди. Рецидивларнинг умумий сонидан 2 таси 1 йилдан кейин юзаган келган, улардан биттаси тўлиқ ва 1 таси қисман; 1,5 йилдан кейин - фақат 1 беморда қисман; 2 йилдан кейин – 1 нафар беморда қисман рецидивлар пайдо бўлган. Тўлиқ рецидивни кейинчалик Д. Насс усулида операция қилинди.

Кузатувимиздаги (III гуруҳ) II ва III даражали КҚГД бўлган 64 (42,7%) таси 2009 йилдан ҳозирги кунгача операция қилинган беморлар ҳисобланади. Уларнинг 49 (76,5%) нафари ўғил ва 15 (23,5%) таси қизларни ташкил қилади. Ёш бўйича касаллар қуйидагича тақсимланди: 4 ёшдан 7 ёшгача - 12

(18,8%) та, 8-11 ёшда - 21 (32,8%) та, 12-18 ёшда - 31 (48,4%)тадан иборат. КҚГД деформациясининг II даражаси 42 (65,6%) нафарида ва 22 (34,4%) тасида III даражали бўлган беморларни ташкил қилади.

Операция вақтида 64 нафар беморларнинг 9 (14%) тасида асоратлар аниқланди ва беморларнинг умумий сонида (150) 6% ни ташкил этади. D.Nuss усулининг энг кўп учрайдиган асоратлари пневмоторакс (12%) бўлиб, КҚГД III-даражали оғирликдаги беморларнинг 8 нафарида кузатилди.

Кузатувимиздаги беморлардан 127 нафарида фиксаторлар олинган. Фиксацияловчи қўрилма олингандан кейин кузатилган 32 та рецидивдан (1,1±0,3 йил) 8 тасида тўлиқ ва 20 нафарида қисман рецидивлар кузатилди.

III гуруҳдаги КҚГД III даражали 4-7 ёшли беморларнинг қонидаги пролин миқдорини 1 йил давомида даволангандан кейин текширилганда (операциядан олдинги даврда) 15,91% пастлиги кўзатилган бўлса, 8-11 ёшли беморларда - 42,96% (нормал кўрсатгичга нисбатан) пастлиги аниқланди. Ўз навбатида, қиз болаларда бу кўрсаткич 18,28% га, 8-11 ёшда - 44,5% га, 12-18 ёшлилар гуруҳида эса ўртача ёш кўрсаткичларига нисбатан 12,53% га кам бўлган натижа олинди.

Операциядан олдинги даврда профилактика чоралари кўрилмаган КҚГД III даражали беморлар алоҳида эътиборга лойиқдир. КҚГД II-даражаси бўлган 4-7 ёшдаги ўғил болаларда қонда пролин миқдори 18,49 фоизга, 8-11 ёшда - 43,04 фоизга, 12-18 ёшида – 7,08% камлиги аниқланган бўлса, 12-18 ёшдаги қизлар учун пасайиш атиги 5.69% ни ташкил этди. 4-7 ёш ўғил болалар гуруҳида 53,46 фоизга, 8-11 ёшли беморларда 21,35 фоизга, 12-18 ёшли болалар гуруҳида ўртача кўрсаткич кўплиги аниқланди. Ўз навбатида, 4-7 ёшдаги III даражали КҚГД қизлар учун бу кўрсаткич 15,2 фоизга, 8-11 ёшда - 16,37 фоизга, 12-18 ёшда - 0,51 фоизга ўртача даражадан ошгани аниқланди. КҚГД III даражали 4-7 ёшдаги қизларда шунга ўхшаш гуруҳдаги ўзгаришлар даражаси 16,67%, 8-11 ёшда - 44,5%, 12-18 ёшли болаларда - 12,53 % га ошган.

Шундай қилиб, кўкрак қафасида гирдобсимон деформация шаклланишининг клиник кўрсаткичларига қўшимча равишда қондаги пролин даражаси билан аниқланадиган БТД нинг оғирлиги маълум бир қийматга эга эканлигини таъкидлаш мумкин. Бундай муҳим жарроҳлик аралашувга тайёргарлик кўришда ушбу жиҳатни ҳисобга олиш керак.

Тадқиқотнинг операциядан кейинги даврда КҚГД бўлган III-гуруҳдаги беморларда БТД даги таркибий ўзгаришларини аниқлаш учун пешобда оксиполиннинг (ОП) ажралиб чиқиш даражасини ўрганилди. 4-7 ёшли КҚГД бўлган II даражали болалар гуруҳида БТД ни профилактик даволашни ҳисобга олсак, ўғил болаларда оксиполин сийдик миқдорини 4,54% га, 12-18 ёшли болалар гуруҳида эса - 35% пасайишини айтиш мумкин. 4-7 ёшдаги III даража КҚГД бўлган ўғил болаларда ажралиб чиққан оксиполин миқдори 12,18 фоизга, 8-11 ёшда 13,62 фоизга кўп.

III даражали КҚГД бўлган беморларда БТД профилактик даволанмаган сийдик индексининг тебранишида сезиларли ўзгаришлар рўй беради. Шундай қилиб, ўғил болаларда 4-7 ёш гуруҳида ўсиш 53,46 фоизга, 8-11 ёшли болаларда эса 21,35 фоизга, 12-18 ёшли болалар гуруҳида ўртача

кўрсаткичдан кўплиги аниқланди. КҚГД нинг III даражали қизлари орасида 4-7 ёшда бу кўрсаткич 15,2 фоизга, 8-11 ёшда 16,37 фоизга, 12-15 ёшда - 0,51 фоизга баландлиги аниқланди.

БТД ташхисида пешобда ГАГ нинг миқдорини аниқланиш аниқ бир ўринни эгаллайди. КҚГД II даражали 4-7 ёшли ўғил болаларда БТД ни даволашдан сўнг 17,05% га камайганлиги аниқланди. КҚГД III профилактик даволанишдан сўнг, 4-7 ёшли болаларда пешобдаги ГАГ даражаси 44,1% га, 8-11 ёшли болалар гуруҳида - 31,8% га ошди. Ўз навбатида, 4-7 ёшдаги қизларда ГАГ сийдик билан ажралиши 64,4% га, 8-11 ёш гуруҳида - 32,6% га, 12-18 ёшдаги гуруҳларда эса ўртача даражада сақланиб қолди.

4-7 ёшли III даражали КҚГД даражаси бўлган ўғил болаларда сийдикда ГАГ нинг миқдордаги тебранишларини ҳисобга олганда, бу кўрсаткич 44,1% га, 8-11 ёшда 31,8% га ўсганлиги қайд этилди. Қизлар учун бу кўрсаткич 4-7 ёшда 64,4% га, 8-11 ёшда 32,6% га, 12-18 ёшда ўртача статистика даражасида ўзгариб турди. КҚГД нинг III даражаси бўлган беморларни даволанмаган ҳолатда пешобидаги ГАГ 4-7 ёшли ўғил болаларда кўрсатгич 64,7% га, 8-11 ёшда 61,2% га ўсганлиги, қизларда эса 4-7 ёшда сийдикда ГАГ ва 12-18 ёшда - ўсиш 2,17% ташкил қилди.

КҚГД III даражали деформация бўлган беморларда операциядан олдинги даврда пешобдаги ГАГ ҳолати жарроҳлик даволанишга тайёрлик кўрсаткичидир. 4-7 ёшдаги ўғил болаларда 82,4%, 8-11 ёшда 59,18% гача ошгани аниқланди. Шу билан бирга, юқорида айтиб ўтилган гуруҳдаги қизларда 4-7 ёшда ГАГ 40 фоизга, 8-11 ёшда эса ўртача кўрсаткичдан 43,5 фоизга кўплиги аниқланди. Кенг қамровли профилактик даволаниш самарадорлигини ҳисобга олган ҳолда шуни таъкидлаш керакки, операциядан кейинги даврда 38 нафар болада бириктирувчи тўқима (БТ) синтезини яхшилашнинг керакли натижалари қайд этилган. Қонда пролин миқдори ўғил болаларда ўртача 67% ва қизларда 72% га ошди. Пластинани олиб ташлашдан олдин профилактика даволашнинг шунга ўхшаш ижобий натижасига эришилди, бу эса пластинани олиш ташлашга кўрсатма бўлади. 25 нафар беморларда олинган лаборатория таҳлили пролиннинг миқдори даволанганларга нисбатан фарқ қилади. Медикаментоз даволанмаган ушбу гуруҳида рецидивларнинг пайдо бўлиши учун хавф омилидир.

Операциядан кейинги даврда рецидив бўлмаслиги учун профилактик усуллар тўлиқ ҳажмда амалга оширилди. 6 ойдан сўнг қондаги пролин миқдори сезиларли ошганлиги (ўртача 28,21%), пешобда ОП ва ГАГ даражаси пасайган (мос равишда 32% ва 46%) аниқланди. D.Nuss пластинасини қон ва пешобдаги бириктирувчи тўқиманинг маркерлари нормага етгандан сўнг олиб ташланди.

Шундай қилиб, КҚГД бўлган беморларда БТД ни профилактик даволаниш бириктирувчи тўқиманинг синтетик жараёнларини тиклашга нисбатан юқори ижобий характерга эга эканлигини таъкидлаш мумкин.

«**Кўкрак қафаси гирдобсимон деформацияси бўлган беморларда морфологик тадқиқотлар»** деб номланган тўртинчи бобда гистологик текширишлар беморларнинг II ва III гуруҳидаги КҚГД ни коррекция қилиш бўйича операциялар вақтида ТҚК даги тоғай ва атрофдаги тўқималарни резекция қилинганида олинган биопсия материаллари бўйича олиб борилди.

36 та беморларда (4-18 ёшда) КҚГД ни жарроҳлик вақтида II-гуруҳдаги 20 (13,3%) та беморлардан биопсия олинди, улар орасида 12 (8%) нафарида профилактик даво олиб борилмаган бўлса, БТД ни коррекцияловчи даволаш муолажаси 8 (5,3%) нафарида ўтказилган. III гуруҳдаги (Д.Насс операция) 16 нафар бемордан 10 (6,6%) нафарида БТД ни профилактик даволанган бўлса, 6 (4%) нафар болаларда бу даво олиб борилмаган.

БТД ни профилактик даво олмаган беморларда ТҚК даги тоғайни ярим юпқа кесиб ёруғлик-оптик текширилганда юзаки қисмида деструктив ўзгаришлар: алоҳида ҳужайраларнинг нобуд бўлиши, ҳужайраларарo модданинг бир хиллиги бузилиши ва толаларнинг ўчоқли кўпайиши аниқланди.

Бириктирувчи тўқималарнинг трофикасини яхшилашга қаратилган операциядан олдинги даврдаги консерватив даво олган беморларда II гуруҳда - 8 (5,3%) ва III гуруҳда - 10 (6,6%) нафар беморлардан олинган биопсия метериалларида ижобий ўзгаришлар аниқланди. Тоғай тўқимасида хужайралар сонининг ортганлиги, тоғай усти пардасида кичик колибрдаги кўплаб қон томирларниг пайдо бўлганлиги аниқланди. Бу эса бириктирувчи тўқималарнинг ремодуляцисини яхшилаш мақсадида ўтказилган даволаш тадбирлари натижасининг ижобийлигини билдиради.

Шундай қилиб, операциядан олдинги даврда режалаштирилган консерватив терапия олган беморларда тоғай ва мушак тўқималаридаги бириктирувчи тўқима тикланиши маълум бир компенсация қилувчи омил ҳисобланади. Бириктирувчи тўқима дисплазиясини стимуляция қилувчи медикаментоз давони эрта бошлаш катта аҳамиятга эга. Айнан шу омил КҚГД ни тиклаш операциясининг натижасини яхшилашда аҳамияти катта.

«**Болалардаги кўкрак қафаси деформацияларини диагностикаси ва даволаш натижаларини таҳлил қилиш**» деб номланган бешинчи бобда КҚГД операциядан кейинги натижалари тақдим этилган. Жарроҳлик усулда даволанган 150 нафар беморларнинг 41 (27,3%) нафарида операция даврда айрим асоратлар кузатилган. Г.А. Баиров усули қўлланилганда интероперацион асоратларнинг энг кўп миқдори қайд этилган (16,7%), шундан пневмоторакс - 10,0% да, операцион ярадан қон кетиши - 4,7%; гемопенвмоторакс - 2,0% беморларда кузатилган. Шубҳасиз, ушбу усул жуда инвазив ва жароҳатлидир.

Богданов пластинаси ёрдамида КҚГД ни жарроҳлик йўли билан даволаш пайтида 4,7% асоратлар аниқланди: 2,7% - пневмоторакс; 1,3% - гемопневмоторакс; фақат битта ҳолатда (0,7%) яралардан қон кетиш кузатилди. Ушбу усулда стернотомия ва хондротомия қилишни ҳамда деформацияни бартараф қилингандан сўнг стабилизация учун олдинги қовурғалар ва тўш орқали пластинани қарама-қарши ўтказиш талаб қилади. Бу усул эрта ёшли болаларда (4-7 ёш) ижобий натижага эришилгани тадқиқотлар вақтида аниқланди.

D.Nuss операцияси кам инвазив бўлишига қарамай, тўшнинг орқасидан распатор билан туннел ҳосил қилиш вақтида ва ундан кейин пластина ўтказилаётганда айрим асоратлар юзага келиши мумкин. Д.Насс (64) жарроҳлик пайтида 6% (умумий сони 150) асоратлар, шундан 5,3% пневмоторакс ва 0,7% гемопневмоторакс кузатилди. D.Nuss пластиналарини олиб ташлаш таҳлили 64 бемордан 41 нафарида (64,1%) таҳлил қилинди. 1-2

йил олдин операция қилинган 23 (35,9%) нафар беморларда пластиналарни олиб ташлаш аввалги беморларга қараганда биохимик маркерлар нормадан паст бўлганлиги учун бироз кечиктирилган ва улар даво олмоқда.

Кадурина-Абакумова томонидан жадвал асосида олинган маълумотларни ҳисобга олган ҳолда ва КҚГД ни Гижицк индекси орқали оғирлигини аниқлаш натижалари билан беморларни операциядан олдин текшириш режаси, метаболик жараёнларнинг ўзгариши даражаси (пролин, ОП, ГАГ) ишлаб чиқилган. Олинган маълумотлар асосида беморларни хирургик даволаш ва ундан кейинги бошқарув дастури ишлаб чиқилган. Шуни таъкидлаш керакки, III гуруҳдаги (64) бирламчи мурожаат қилган беморларни текшириш усули билан оғирлик даражалари аниқланди. Шунга асосланган ҳолда ГАГ катаболизми ва синтезининг бузилишини коррекция қилиш учун ҳамда коллаген ҳосил бўлиши стимуляциясига таъсир қилувчи патогенетик медикаментоз чора тадбирлари операциядан олдинги тайёргарлик сифатида бажарилди: менерал алмашинувини стабилизациялаш; қондаги эркин аминокислота миқдорини коррекциялаш; тананинг биоэнергетик ҳолатини яхшилаш дан иборат.

КҚГД ни жарроҳлик усулида даволашдан бир йил ўтгач юқори нафас йўлларининг тез-тез яллиғланиши (4.2%), чарчоқ (4.5%), ҳолсизлик (4.7%), нафас қисилиши (2%), юрак уриши (1,5%), ноқулайлик (2%), шунингдек терлаш (1,3%) ва уйқунинг бузилиши (1,3 %) аниқланди.

Г.А.Баиров усули даволанган 52 нафар беморлардан 20 (38,5%) тасида яхши натижалар - 3 баллгача олинган, шундан 5 (9,6%) нафар беморда операциядан олдин II даражали деформация бўлган.

Беморларнинг иккинчи гуруҳида (Богданов пластинаси) 31 (88,2%) нафарида юқори натижалар - 3 баллгача олинган, шундан 12 (35,3%) - 4 ўғил ва 8 қизларда операциядан олдин II даражали деформация, 19 (52,9%) нафар беморлардан - 11 ўғил ва 7 қизларда операциядан олдин III даражали деформация бўлган. 3 (8,8%) нафар болаларда қониқарли натижалар - 3 баллдан 6 баллгача кузатилди. Операциядан кейинги қониқарсиз натижа узоқ муддатда КҚГД III даражали оғирликдаги битта беморда кузатилди.

D.Nuss усули бўйича ўтказилган барча операциялар сонидан (41) 95,1% ҳолатда яхши натижалар қайд этилди, шундан 56,1% КҚГД II даражадаги беморларни ташкил қилади. Қониқарли натижалар II даражали КҚГД билан касалланган болаларнинг 9,7% да, битта ўғил болаларда 2,4% ва III даражали оғирликдаги касалликларнинг 7,3% да, ўғил болаларда - 4,9% ва қизларда - 2,4% ни ташкил қилди. Ушбу операциянинг қониқарсиз натижалари аниқланмади. Операциядан кейинги даврдаги пролин жинси ва ёшидан қатъий назар аста-секин ўсиб боради, айниқса 4-7 ёшдаги болаларда профилактик даволанишдан сўнг, ўғил болаларда 45% га, қизларда 38% ва пластинкани олишдан олдин операциядан олдинги давр кўрсаткичи мос равишда 67% ва 67% ни ташкил қилди. 8-11 ёшли болалар гуруҳида таҳлил қилинган кўрсаткич операциядан 1 йил ўтгач дастлабки маълумотларга нисбатан ўғил болаларда 30% ва қизларда 27% га ошди, пластинкани олишдан олдин эса мос равишда 60% га ошди.

Дастлабки кўрсаткичларга нисбатан 12-18 ёшдаги болалар гуруҳида пролин даражаси операциядан 1 йил кейин ўғил болаларда 30% га, қиз болаларда 50% га

кўтарилди ва пластинкани олишдан олдин мос равишда 56% ва 65% га кўтарилди. Қиёсий жиҳатдан олинган натижалар профилактика чораларини кўрган болаларнинг натижаларидан ушбу кўрсаткич тубдан фарқ қилади.

Баесовский классификатори (Р. Дуда ва П. Харт., 1976) томонидан ишлаб чиқилган. Л.Н. Абакумова ва Т.И. Кадурина (2014) болаларда БТД нинг оғирлигини баҳолаш учун клиник белгилар схемаси юқоридаги классификатор асосида яратган. Бу схема асосида бириктирувчи тўқима метаболик ўзгаришларига мос келувчи белгиларини ўз ичига олади. Улар пунктларда аниқланган ва ўрганилаётган патологиянинг ўзига хос аҳамиятли белгиларини акс эттиради. БТД даражасини аниқлаш учун КҚГД га хос бўлган белгилар фойдаланган ҳолда ишчи схемани ишлаб чиқдик. Маълум таснифлаш хусусиятларидан энг аҳамиятли маркерлар танлаб олинди ва уларни ҳисоблашда БТД нинг оғирлиги аниқланган ҳамда умумий миқдори ҳисоблаб чиқилган. Юқори балл - 60 балл, БТД нинг оғирлигини баҳолаганда натижалар умумлаштирилади ва уларнинг фарқлари 10 дан 15 баллгача бўлса, БТД нинг биринчи даражаси белгиланади; 15 дан 27 баллгача самарадорликка эришилганда - II даражаси; 27 баллдан юқори натижалар олганда - III даражали деб ҳисобланади.

Тадқиқот давомида БТД даражасини аниқлаш методологияси ишлаб чиқилган ишчи схема ёрдамида 64 нафар беморларда олиб борилди. Шундай қилиб, 14 та болаларда таснифлаш белгилари БТД нинг I-даражаси; 45 беморларда II даража; 5 нафарида БТД нинг оғир (III) даражаси аниқланди.

Тадқиқот давомида КҚГД билан касалланган барча 150 нафар болалар операциядан олдин ва кейин ЭКГ хусусиятларини ўрганилди. ЭКГ даги ўзгаришлар КҚГД бўлган болаларда ўзига хос эмас ва ЭКГ операция сифатини баҳолашда ёрдамчи усулдир. ЭКГ текшируви давомида юрак уриш тезлиги (ЮУТ) билан юрак ритмини, QRS комплексидаги гипоксия ва метаболик бузилишларнинг мавжудлигини ва Т тўлқинининг ҳолатини (Т.т) стандарт ва кўкрак йўлларида ҳамда ушбу параметрларни операциядан кейин тикланишига қаратилди. Қиёсий ва вақтинчалик жиҳат операциядан 1 йил кейин ҳамда фиксаторни олишдан олдин таҳлил қилинди. Операциядан олдин ва кейин спирометриядан фойдаланган ҳолда 5 ёшдан ошган КҚГД билан оғриган 117 беморда ташқи нафас олиш баҳоланди ва олинган маълумотлар операция усулига ва реабилитация даврида тикланиш вақтига қараб ёшга боғлиқ (85) таққосланди.

Шундай қилиб, ушбу натижалар КҚГД нинг ташқи нафас олиш функциясининг пасайишига сезиларли таъсирини кўрсатади. III гурухдаги беморларнинг операциядан кейинги ижобий динамикаси ўпка учун қулай шароитлар ва кўкрак қафасининг анатомик шакли тикланганлиги туфайли аста-секин ижобий томомнга силжийди.

Ўтказилган тадқиқотлар асосида ишлаб чиқилган усулларни амалда қўллаш учун даволаш дастури ишлаб чиқилди. Олинган натижалар асосида барча ташхислаш ва профилактика усулларини минималлаштирувчи кенг қамровли ташхислаша ва даволаш алгоритми тузилди.

Ташхис қуйиш ва даволаш учун таклиф қилинган алгоритмни ҳисобга олган ҳолда унинг босқичини кузатиш керак. Операциядан олдинги босқич ҳар томонлама текширувни ўз ичига олади, бу деформациянинг оғирлигини,

КҚГД турини, диспластик ўзгаришлар даражасини аниқлашга имкон беради. Шунга кўра, БТД ногиронлиги учун дори-дармонларни қўллаган ҳолда, камида бир йил давомида индивидуал даволаниш лозим.

Ўтказилаган тадқиқотлар асосида фиксаторларни олиш вақти аниқланди: 4-7 ёшли болаларда БТД енгил даражасида 3,0±0,4 йил; БТД ўрта оғир даражасида 3,5±0,2 йил; БТД оғир даражасида 4,4±0,6 йил; 8-11 ёшда БТД енгил даражасида 3,2±0,6 йил; БТД ўрта оғир даражасида 3,6±0,4 йил; БТД оғир даражасида 5,0±0,8 йил; 12-18 ёшда БТД енгил даражасида 3,4±0,5 йил; БТД ўрта оғир даражасида 3,7±0,7 йил; оғир даражасида 4,9±1,2 йил.

Операциядан кейинги даврда ташхислаш тадбирларининг скринингини аниқлаш, гомеостазнинг ўзгариши ва асосий кўрсаткичлари тиклаш мажбурийдир. КҚГД ни операциядан кейинги даволанишнинг давоми бўлиб, БТД да профилактика таъсири коллаген базасини мустаҳкамлайди. Операциядан кейинги даволаниш БТД нинг оғирлигига қараб кўрсатмаларга кўра, йилига 2-4 марта, 45 кунлик курслар билан 2-4 йил давомида ўтказилиши керак.

ХУЛОСАЛАР

1. КҚГД оператив даволаш натижаларини ретроспектив таҳлил қилинганда фиксаторлар олингандан кейинги рецидивлар 1 гуруҳда-18,1%, 2 гуруҳда-4,7%, 3 гуруҳда-3,1% ни ташкил этди, бириктирувчи тўқима дисплазиясини инобатга олинмаган ҳолатда даволаш ушбу рецидивларга олиб келувчи омил ҳисобланади;
2. Морфо-биокимёвий текширишлар натижасида қондаги пролиннинг камайиши 22,9%, пешобдаги оксипролин 26,1%, глюкозамингликаннинг ошганлиги 62,9%, хондроцитларнинг тартиби ва таркиби бузилганлиги ўсувчи тоғай тўқимасининг номукаммал эканлигини исботлайди;
3. Пластина олинишидан аввал қон зардобидаги пролин миқдорининг (69,5%) ошиши, пешобда оксипролин (47,01%) ва глюкозамингликан ажралишининг (37,95%) камайиши медикаментоз даволанган гуруҳ беморларида кузатилиб, нормал биохимик кўрсатгичлар даражасини кўрсатади.
4. Бириктирувчи тўқима дисплазиясининг (64 беморда) оғирлик даражаси (енгил даража-21,8%, ўрта оғир-70,3%, оғир-7,8%) асосида қўлланилган медикаментоз терапия беморларда рецидивлар миқдорини ретроспектив таҳлилга нисбатан 7,0% камайтиради;
5. КҚГДлари бўлган 4 ёшдан 7 ёшгача беморларда ишлаб чиқилган хирургик даволаш усули 97,1% яхши, 2,9% гача қониқарли натижалар кузатилди ва қониқарсиз (рецидив) натижалар ривожланишини олди олишга ва КҚГДларни тўлиқ тикланишига имкон беради;
6. Ишлаб чиқилган алгоритм кўкрак қафаси гирдобсимон деформациясини ташхислаш ва даволашни такомиллаштиришга имкон беради ҳамда асосий гуруҳ беморларидаги узоқ натижаларни 98.4% гача кўтаришга ва рецидивлар сонини 1,6% гача камайтиришга олиб келади.

НАУЧЫЙ СОВЕТ ПО ПРИСУЖДЕНИЮ УЧЕНЫХ СТЕПЕНЕЙ DSc.04/30.12.2019.Tib.62.01 ПРИ РЕСПУБЛИКАНСКОМ СПЕЦИАЛИЗИРОВАННОМ НАУЧНО-ПРАКТИЧЕСКОМ МЕДИЦИНСКОМ ЦЕНТРЕ ТРАВМАТОЛОГИИ И ОРТОПЕДИИ

ТАШКЕНТСКИЙ ПЕДИАТРИЧЕСКИЙ МЕДИЦИНСКИЙ ИНСТИТУТ

РУЗИКУЛОВ УКТАМ ШУКУРОВИЧ

СОВЕРШЕНСТВОВАНИЕ ДИАГНОСТИКИ И ЛЕЧЕНИЯ ВОРОНКООБРАЗНОЙ ДЕФОРМАЦИИ ГРУДНОЙ КЛЕТКИ У ДЕТЕЙ

14.00.22 - Травматология и ортопедия

АВТОРЕФЕРАТ ДИССЕРТАЦИИ ДОКТОРА ФИЛОСОФИИ (PhD) ПО МЕДИЦИНСКИМ НАУКАМ

ТАШКЕНТ - 2020

Тема диссертации доктора философии (PhD) зарегистрирована в Высшей аттестационной комиссии при Кабинете Министров Республики Узбекистан за №B2019.2.PhD/Tib966.

Докторская диссертация выполнена в Ташкентском педиатрическом медицинском институте.

Автореферат диссертации на трех языках (узбекский, русский, английский (резюме)) размещен на веб-страницах Научного совета (www.uzniito.uz), Информационно-образовательного портала «Ziyonet» (www.ziyonet.uz) и Национального агенства Узбекистана (www.uza.uz).

Научный руководитель:	**Ходжанов Искандар Юнусович** доктор медицинских наук, профессор
Официальные оппоненты:	**Уринбаев Пайзилла Уринбаеви** доктор медицинских наук, профессор
	Каримов Муродилла Юлдашевич доктор медицинских наук
Ведущая организация:	**Андижанский государственный медицинский институт**

Защита диссертации состоится «_06__» ___октября___ 2020 г. в _15^{00}__ часов на заседании Научного совета DSc.04/30.12.2019.Tib.62.01 при Республиканском специализированном научно-практическом медицинском центре травматологии и ортопедии (Адрес: 100147, г.Ташкент, ул. Махтумкули йули, 78. Тел.: (+99871) 233-10-30; e-mail: niito-tashkent@yandex.ru, Республиканский специализированный научно-практический медицинский центр травматологии и ортопедии).

С диссертацией можно ознакомиться в Информационно-ресурсном центре Республиканского специализированного научно-практического медицинского центра травматологии и ортопедии (зарегистрирован за №_30__). Адрес: 100147, г.Ташкент, ул. Махтумкули, 78. Тел.: (+99871) 233-10-30.

Автореферат диссертации разослан «_16__» ___сентября_____2020 года

(реестр протокола рассылки № __30__ от «__16__» __сентября_____ 2020 года)

М.Э. Ирисметов
Председатель Научного совета по присуждению ученых степеней, доктор медицинских наук

У.М. Рустамова
Ученый секретарь Научного совета по присуждению ученых степеней, кандидат медицинских наук, старший научный сотрудник

А.П. Алимов
Председатель Научного семинара при Научном совете по присуждению ученых степеней доктор медицинских наук

ВВЕДЕНИЕ (аннотация диссертации доктора философии (PhD))

Актуальность и востребованность темы диссертации. Воронкообразная деформация грудной клетки (ВДГК) является одной из сложных патологий, влияющая на функцию внутренних органов, актуальность которой заключается в необходимости проведения операции и выявления частого рецидивирования в послеоперационном периоде. По данным международной организации Chest Wall International Group (GWIG), воронкообразная деформация грудной клетки встречается «...у 0,4-2,25% детей и составляет до 90% от всех врожденных деформаций грудной клетки»[1]. Несмотря на более чем 100 известных оперативных методов и модификаций, «…процент послеоперационных рецидивов достигает до 32%...»[2]. Для профилактики послеоперационных осложнений ВДГК требуется современная диагностика и комплексные лечебные мероприятия.

В мировой практике диагностике и комплексной терапии ВДГК посвящен целый ряд исследований, в том числе разработке хирургических методов торакопластики, проводимых на основе определения степени тяжести ВДГК методом торакометрии и деформации грудины, а также изучения влияния деформации на функцию внутренних органов при помощи мультиспиральной компьютерной томографии (МСКТ). Для устранения деформации ВДГК предложены различные хирургические операции, среди которых операция D.Nuss имеет важное практическое значение. Разработаны методы большого разреза на передней поверхности грудной клетки для выполнения стернохондрорезекции, поворота грудины на 180^0 и закрепления грудино-реберного комплекса фиксатором с внутренней или наружной фиксацией. Усовершенствована операция с установлением внутренней пластины через малый разрез кожи без применения разреза грудино-реберного комплекса (ГРК) для нормального восстановления ВДГК. Для профилактики и снижения осложнений установленного внутреннего фиксатора в виде поворота на 180^0 проведена модификация пластины D.Nuss в виде Т-образной пластины. Снижение болевого синдрома достигнуто путем проведения остеотомии средины грудины, а для достижения укрепления области деформации применена резекция ребра с последующим прикреплением пластины шурупами. Следовательно, несмотря на разнообразные методы хиругического лечения, активности оперативных вмешательств частота рецидивов остется высокой. Это также связано с недостаточным вниманием на предоперационное и послеоперационное состояние дисплазии соединительной ткани (СТ), недостаточной оценки ее биохимического критерия и морфологического состояния гиалинового хряща, отсутствие прямых показаний удаления или неправильный выбор

---

[1] Chest Wall International Group (CWIG). The organization of Chest Wall Diseases, website: http//www.chestwall.org.2018.

[2] Разумовский А.Ю., Алхасов, А.Б. Разин. М.П и др. Сравнительная характеристика эффективности различных способов оперативного лечения воронкообразной деформации грудной клетки у детей: мультицентровое исследование //Научно-практич. журнал «Ортопедия, травматология и восстановительная хирургия в детского возраста». 2018. Т.6. Вып.1. 5-13.

срока ношения фиксаторов, а также остается актуальной проблема разработки стимуляции соединительной ткани.

В нашей стране отмечен целый ряд задач, посвященных диагностике и комплексному лечению дисплазии соединительной ткани при ВДГК, совершенствованию клинико-радиологической и лабораторной диагностики, уменьшению послеоперационного рецидивирования заболевания, среди которых обозначена «…повышение эффективности оказания медицинской помощи населению, повышение качества, а также формирование системы медицинского стандартизирования, диагностики и внедрение высокотехнологических методов лечения...»[3]. Совершенствование диагностики и лечения ВДГК путем применения современной высокой технологии имеет большое значение при снижении показателей инвалидности.

Данная диссертационная работа в определенной степени служит выполнению задач, утвержденных Указами «О Стратегии действий по дальнейшему развитию Республики Узбекистан» за № УII-4947 от 7 февраля 2018 года, «О комплексных мерах по коренному совершенствованию системы здравоохранения Республики Узбекистан» за №УП-5590 от 7 декабря 2018 года, Постановлением Президента Республики Узбекистан «О мерах по дальнейшему развитию специализированной медицинской помощи населению Республики Узбекистан на 2017 - 2021 гг» за №3071 от 20 июня 2017 года, а также в других нормативно-правовых актах, принятых в сфере здравоохранения.

Соответствие исследования приоритентным направлениям развития науки и технологии Республики. Данное диссертационное исследование выполнено в соотвествии с приоритентными направлениями развития науки и технологии Республики VI. «Медицина и фармакология».

Степень изученности проблемы. Изучение доступных сведений из современной литературы свидетельствуют, что при деформациях грудной клетки (ГК) основную часть составляет ВДГК (Ryszard T., 2017; Calista M et all., 2018; Hyung J.P,. 2018; Гацуцын В.В., 2018; Calista M et all., 2018). Изменения хрящевой основы ГРК нельзя выявить при помощи рентгенологических исследований. Установить процесс регенерации возможно после завершения операции хондротомии при помощи ультразвука (Малахов О.А., 2004). Однако и это не позволяет уменьшить количество рецидивов. По данным зарубежных морфологических исследований в основе развития ВДГК первостепенное значение лежит в системном дисхондрогенезе (Martin T.G., 2011; Stacey M.W et all., 2012; Elizabeth H,. 2012; Francesca T., 2012). Некоторые авторы, на основании биохимических исследований, указывают на изменение состава меди, магния и кальция 2 типа коллагена в реберном хряще (Кулик И.А., 2013; Kosman V,M et all., 2017). Только в одной работе установлены антропометрические изменения у

[3] «О комплексных мерах по коренному совершенствованию системы здравоохранения Республики Узбекистан» за №УП-5590 от 7 декабря 2018 года

детей при гомональных нарушениях (P.Varela., 2007). В настоящее время операция D.Nuss считается физиологически приемлемой путем проведения специальной пластины и оправданной (Miguel L.T., 2011; Muhly W.T., 2014; Francesca T et all,. 2017; Разумовский А.Ю., 2018; Хакимов Ш.К., 2018; Calista M.H., 2018; Hyung J.P,. 2018), позади ГРК. Совершенствование данной методики улучшает хирургическое лечение.

В нашей Республике проводится ряд научных исследований, посвященных ВДГК, осуществлена коррекция совершенствования наложение внешнего фиксатора грудино реберного комплекса независимо от формы деформации для улучшения результатов (Тилявов У.Х., 2000), верхушка деформации ВДГК приходится на область мечевидного отростка, для коррекции деформации положительный результат достигнут путем удлинения грудино-диафрагмальной связки и разработкой наружного фиксатора (Мирзакаримов Б.Х., 2008) и в последние годы хирургическое лечение ВДГК проводится в зависимости от возраста пациентов, степени эластичности грудной клетки, с учетом угла ротации по данным изменений компьютерной томографии выбирается способ хирургического лечения и осуществляется модификация пластины D.Nuss с целью предупреждения осложнений.

По данным литературы, согласно результатам диагностики и лечения, послеоперационные рецидивы в общем составляют 3,5%-32% (Savina A., 2011; Ho Chul Kim., 2013; Вердиев В.Г., 2013; Muhly W.T., 2014; Ryszard ST., 2017; Хакимов Ш.К 2017). Выше указаный высокий процент осложнений в основном встречается после удаления фиксатора и нарушения биосинтеза соеднительной ткани отсутствия внимания к возрастным диспластическим процесса (Гажаева С.М., 2010; Dooley A et all., 2010; Elizabeth H. et all., 2012; Комолкин И.А., 2013). Вишневский А.А (2011) модифицированный метод D.Nuss применяется внутренней пластиной из никелида титана который легко сгибается при температуре ниже $+10^0$, а выпрямляясь при температуре тела устраняет деформацию. По мнению некоторых авторов, если одни считают, что для укрепления несовершенного хряща длительно находящаяся металлоконструкция вызывает вторичную деформацию и нарушение развитие грудной клетки (Frank-Martin H., 2012; Бочкарев В.С., 2014; Calista M.H., 2018), то другие предлагают резекцию грудины и хряща (Francesca T., 2013; Камолкин И.А., 2014; Королев П.А., 2015). Это в свою очередь создает много проблем для больных. Анализ литературы показывает, что неизученность глубины и тяжести диспластических состояний и морфологии реберного хряща при ВДГК, отсутствие лечебных методов у детей раннего возраста, выявление послеоперационных рецидивов, отсутствие сроков послеоперационного заживления элементов грудино-реберного комплекса, принимая во внимание отсутствие конкретного срока удаления фиксатора в различные возрасты в данном направлении стали причиной научных исследований.

Связь темы диссертации с планами научно-исследовательских работ научно-исследовательского учреждения, где выполнена диссертация. Диссертационное исследование выполнено в соответствии с

научно-исследовательскими работами Ташкентского медицинского педиатрического института №01980006703 «Совершенствование диагностики и лечения врождённых и приобретённых деформаций ОДА и повреждений трубчатых костей у детей» (2005-2019 йй.).

Целью исследования явилось улучшение послеоперационных результатов лечения воронкообразной деформации грудной клетки у детей, путем оптимизации методов диагностики и лечения.

Задачи исследования.

провести ретроспективный анализ результатов торакопластики у детей с ВДГК при различной степени тяжести заболевания;

сравнительный анализ морфо-биохимических особенностей дисплазии соединительной ткани и послеоперационных рецидивов при ВДГК у детей;

разработать методы оценки тяжести дисплазии соединительной ткани на основание клинических маркеров у детей с ВДГК для разработки комплексной медикаментозной терапии;

разработать хирургической способ фиксации передней стенки грудной клетки при ВДГК у детей;

изучить ближайшие и отдалённые результаты лечения детей с ВДГК с учетом тяжести дисплазии.

Объектом исследования явились 150 больных с ВДГК, находившихся на лечении в клиниках Ташкентского педиатрического медицинского института и Республиканского специализированного научно-практического медицинского центра травматологии и ортопедии за период с 2005 по 2019 гг.

Предметом исследования явились материалы рентгенологической картины, пролин в крови, оксипролин и глюкозамингликан в моче, клиническая рабочая таблица, полученные морфологические материалы.

Методы исследования: в исследованиях были использованы общеклинические, инструментальные, МСКТ, биохимические, морфологические исследования и статистический анализ.

Научная новизна работы заключается в следующем:

доказано, что появление рецидивов деформации передней стенки грудной клетки и формирование рецидивов в послеоперационном периоде обусловлено нарушениями в аминокислотно - коллагеновых структурах развивающегося хряща, подтверждающееся уменьшением количества титра пролина в крови и усилением экскреции оксипролина и глюкозамингликана;

установлено, что нарушения структуры развивающегося хряща связано с такими морфологическими изменениями как эндотелиальным хаотизмом и неравномерной вакуализацией хрящевой ткани;

разработан способ хирургической коррекции ВДГК у детей раннего возраста (4-7 лет), формирующий достаточное ретростернальное пространство и позволяющий уменьшить послеоперационное рецидивирование;

доказано, что разработанная таблица клинических маркеров позволяет оценить степень тяжести дисплазии соединительной ткани при ВДГК и тактика лечения, составленная в зависимости от возраста пациентов и

тяжести дисплазии, способствует положительному сдвигу биохимических параметров.

Практические результаты исследования заключаются в следующем:

предложены критерии биохимических маркеров для диагностики дисплазии соединительных тканей при ВДГК с помощью тандеммасс спекторометрии (ТМС) и хромотомассспектрометрии (ХМС);

установлены морфологические особенности дисплазии грудино-реберного хряща у детей, получавших и неполучавших консервативное лечение, необходимое для определения дальнейшей оперативной тактики;

предложен хирургический способ восстановительного лечения ВДГК у детей от 4 до 7 лет при помощи пластины Богданова с фиксацией грудино-реберного комплекса;

установлен срок удаления металлического фиксатора переднего отдела грудной клетки, в зависимости от возраста пациента и степени тяжести дисплазии;

предложен стандарт медикаментозного лечения ВДГК, позволяющий своевременное восстановление дисплазии грудино-реберного комплекса и снижение рецидивирования;

Достоверность полученных результатов исследования обосновывается клиническими, инструментальными, биохимическими, морфологическими исследованиями, достаточным количеством пациентов и материалов для исследований, и результатами статистических данных.

Научная и практическая значимость результатов исследования.

Научная значимость результатов диссертационного исследования заключается в том, что разработан усовершенствованный метод оперативного лечения ВДГК; биохимические маркеры, как снижение содержания пролина в крови и увеличение количества оксипролина, глюкозамингликана в моче, а также морфологические изменения, выявленные при микроскопических исследованиях макропрепаратов, взятых во время операции, являются показателями степени тяжести дисплазии соединительной ткани и выраженности патологических процессов в организме.

Практическая значимость результатов исследования заключается в том, что разработаны алгоритм и научно обоснованная тактика консервативного лечения, внедрение которых в практику способствовало снижению количества последствий у детей после операции, а биохимически и морфологически обоснованные критерии дисплазии соединительной дисплазии повысили эффективность лечения.

Внедрение результатов исследования. На основании полученных научных результатов по улучшению послеоперационных исходов за счет оптимизации диагностики и комплексного лечения ВДГК:

утверждены методические рекомендации «Лечебно-диагностический алгоритм при воронкообразной деформации грудной клетки у детей» (Заключение Министерства здравоохранения №8 н-р/504 от 19 ноября 2019

г). Полученные результаты способствовали снижению рецидивов проведением пред- и послеоперационного комплексного лечения ВДГК;

утверждены методические рекомендации «Алгоритм профилактики послеоперационных рецидивов воронкообразной деформации грудной клетки у детей» (Заключение Министерства здравоохранения № 8н-р/505 от 19 ноября 2019 г). Получена возможность улучшения результатов степени дисплазии данной патологии на основании современных исследований и проведения лечебных методов.

утверждено изобретение на «Способ лечения воронкообразной деформации грудной клетки» (Государственное патентное ведомство № IAP 04289, 28.01.2011). Полученные результаты дали возможность восстановлению нормальной формы грудной клетки.

внедрение научных результатов исследований ВДГК и методов их лечения, в частности, в практическую деятельность клиники Ташкентского педиатрического медицинского института, Республиканского научно-практического медицинского центра травматологии и ортопедии, Детского областного многопрофильного медицинского центра Сырдарьинской области, Детского областного многопрофильного медицинского центра Навоийской области, позволило получить эффективность лечения на 98,4%.

Апробация результатов исследования. Результаты данного исследования были обсуждены на 6 научно-практических конференциях, в том числе, на 3 международных и 3 республиканских.

Опубликованность результатов исследования. По теме диссертации опубликованы 34 научные работы, из них 10 статей были изданы в рекомендованных Высшей аттестационной комиссией Республики Узбекистан научных изданиях для опубликования основных научных результатов докторской диссертации, из которых 7 - в республике и 3 – опубликованы в иностранных журналах.

Структура и объем диссертации. Диссертация состоит из введения, 5 глав, заключения, выводов, практических рекомендаций, списка использованной литературы и приложений. Объем диссертации составляет 120 страниц.

ОСНОВНОЕ СОДЕРЖАНИЕ ДИССЕРТАЦИИ

Во Введении обосновывается актуальность и востребованность проведенного исследования, цель и задачи исследования, характеризуются объект и предмет, показано соответствие исследования приоритетным направлениям развития науки и технологий республики, излагается научная навизна и практические результаты исследования, раскрываются научная и практическая значимость полученных результатов, внедрение в практику результатов исследования, сведения по опубликованным работам и структуре диссертации.

В первой главе диссертации **«Современные взгляды в диагностике и лечении воронкообразной деформации грудной клетки»** проведен

подробный анализ современных международных научных исследований по теоретическим аспектам данной медицинской проблемы и систематизированы исследования, посвященные особенностям диагностики и лечения воронкообразной деформации грудной клтеки у детей, определены нерешенные и требующие уточнения аспекты этой патологии.

Во второй главе диссертации **«Характеристика клинического материала и методы исследования»** отражены методы исследования, объекты и дается краткая характеристика проведенных исследований. Настоящее исследование основано на анализе обследования и лечения 150 детей в возрасте от 4 до 18 лет. Больные находились на стационарном лечении в отделении травматологии, ортопедии клиники Ташкентского педиатрического медицинского института и в отделении «Детская травматология, деформация грудной клетки и патология позвоночника» научно-практическом медицинском центре Травматологии и ортопедии Республики Узбекистан за период с 2005-2019 годы.

Из общего количества обследуемых пациентов в 66,0% были мальчики, в 34,0% -девочки. Превалирование мужского пола рассматривается как нарушение обменных процессов и по-видимому соединительно-тканные нарушения имели наибольшее значение именно у мальчиков. Средний возраст пациентов составил 14,3±4,1 лет. Распределение пациентов на 3 группе по возрасту и полу (4-7 лет: 8-11 лет: 12-18 лет) осуществлялось согласно рекомендациям (M. J. Glesby 1989).

Больные были разделены на две контрольные 86 (57,3%) и основную 64 (52,7%) группы. Основная группа разделена на пациентов с проведением медикаментозного лечения 39 (60,9%) и без аналогичного лечения 25 (39,1%).

Согласно полученным данным отмечено, что в возрастном аспекте 4-7 лет проявления основного заболевания 63 случаев (42%) у мальчиков были более значительны, составляющие 37 случаев (24,7%), а у девочек – 26 (17,3%). В возрасте 8-11 лет основная патология 44 случаев (29,3%) также в большинстве определялась у мальчиков 27 случаев (18,0%), чем у девочек 17 случаев (11,3%). В возрастном аспекте 12-18 лет из общего числа пациентов в 43 (28,7%) случаях отмечена ВДГК, когда у мальчиков частота встречаемости установлена в 35 случаях (23,3%) а у девочек – в 8 (5,4%).

Таким образом, необходимо заметить, что в большинстве своем проявления ДСТ в виде ВДГК обнаруживается у мальчиков, в возрасте 4-11 лет. Поступление детей было запланированным, в связи с чем они поступали уже с подготовленными лабораторными и инструментальными исследованиями, на основании которых устанавливалась степень ВДГК, степень ДСТ (по методу Кадуринов Т.И., Абакумовой Л.Н., 2014).

Пациенты были распределены на III группы, по проводимым методам оперативного лечения: 1-я (52) метод Г.А. Баирова; 2-я (34) – стернохондропластика с фиксацией пластиной Богданова, 3-я (64) - методика D. Nuss, позволившее установить целесообразность, качество и эффективность каждой из них.

Помимо обшеклинических анализов иследование включало изучение рентгенографии грудной клетки, была установлена степень деформации ее (по индексу Гжицкой), расположение внутренних органов; метод ЭКГ позволил выявить функциональные изменения сердца, дополненные параметрами ЭхоКГ; ультразвуковая диагностика грудной клетки и допплерография выделили состояние хрящевой основы грудино-реберного комплекса. Специальные методы исследования (64 пациентов) включали в себя изучение уровня аминокислотного состава крови (количественное содержание оксипролина, глюкозамингликанов (ГАГ)). Морфологическому исследованию подвергались операционные биопсийные материалы у 36 больных. Из 64 детей, входящих в III группу, 39 больным назначено профилактическое комплексное лечение (аскорбиновая кислота, калмазин, хондриотин сульфат, элькар). Оставшимся 25 пациентам данная методика была проведена только после оперативного лечения.

В третьей главе «**Клинико-функциональная характеристика детей с воронкообразной деформацией грудной клетки»** рассматривается клиническая характеристика детей всех трех групп, как в дооперационном, так и в послеоперационном периодах, с выявлением сопутствующих симптомов.

В I группе были 52 (34,7%) пациента с ВДГК II-III степени, прооперированных методом Г.А. Баирова за период с 2005 по 2008 гг. Из общего количества пациентов (52) мальчиков было 30 (57,7%), девочек - 22 (42,3%), II степень деформации было диагностировано у 12 (23,1%) детей, а III степень ВДГК – у 40 (76,9%) пациентов. Отмечено, что в 15 (60%) случаях развился пневмоторакс во время операции, причиной которых явилось расслоение грубых спаек между передней стенкой ГК и париетальной плеврой. Для устранения пневмоторакса проводилась пассивная аспирация. У данных пациентов наблюдались пролежни от шины - у 28 (47,5%) детей, прорезывание одной нити – у 20 (33,9%) больных, двух нитей – у 11 (18,6%) пациентов. Проведенный анализ результативности хирургического лечения методом Г.А. Баирова выявил, что из 7 рецидивов сформировавшихся через 1 месяц в 5 случаях были частичные, в 2 случаях – полный; через 1,5 месяца из 12 рецидивов в 8 случаях частичный, в 4 случаях- полный; через 2 месяца из 2 рецидивов в 1 случае был частичный рецидив. Нужно отметить, что все рецидивы после операции впоследствии были устранены методикой стернохондропластики и D. Nuss.

Во II группу пациентов, распределенных согласно авторской технике оперативного вмешательства с помощью пластины Богданова вошли 34 пациента (авторское изобретение IAP 04289). По возрасту больные распределились следующим образом: от 4-7 лет было 19 (55,9%) больных, 8-11 лет – 12 (35,3%) детей, 12-15 лет – 3 (8,8%) пациентов. Больных со II степенью деформации во II группе было 13 (38,2%), с III степенью – 21 (61,8%) больных.

Анализ формирования послеоперационных рецидивов установил, что из общего количества рецидивов 4 через 1 год развилось 2, из которых один

полный и 1 частичный; через 1,5 года – только 1 частичный; через 2 года – 1 частичный. Нужно отметить, что полный рецидив был в дальнейшем устранен методом D. Nuss.

В III группе были 64 (42,7%) пациента с ВДГК со II и III степенью, прооперированных в период с 2009 г. по настоящее время. Из общего количества (64) детей, мальчиков было 49 (76,5%), девочек - 15 (23,5%). В возрастном аспекте больные распределились следующим образом: от 4 до 7 лет - 12 (18,8%) детей, 8-11 лет – 21 (32,8%) пациентов, 12-18 лет - 31 (48,4%). II степень деформации ВДГК зарегистрирована у 42 (65,6%) детей, а III степень ВДГК – у 22 (34,4%) пациентов III группы.

Рассматривая полученные результаты можно отметить, что частота послеоперационных осложнений выявлена у 9 (14%) пациентов из 64, что составляет, а из общего количества пациентов (150) - 6% случаев. Наиболее частым осложнением операции по D.Nuss явились пневмоторакс (88,9%), зачастую выявленные у детей с III степенью тяжести ВДГК (8 детей).

Были обследованы 127 детей с уже удаленными фиксаторами. Дети обращались уже с полными (8 детей) и частичными (20 детей) изменениями грудной клетки в послеоперационном периоде (1,1±0,3 года) после удаления фиксатора.

Рассматривая показатели пролина в крови у мальчиков 3 группы, с ДСТ III степени, в возрастной группе 4-7 лет, с проведенным профилактическим лечением в дооперационном периоде, можно отметить снижение показателя на 15,91%, тогда как в группе 8-11 лет – на 42,96%.

Особого внимания заслуживает группа детей с III степенью ВДГК, которым профилактические мероприятия в дооперационном периоде не проводились. Так, у мальчиков в возрастной группе 4-7 лет, при II степени ВДГК, снижение пролина в крови отмечалось на 18,49%, в возрасте 8-11 лет – на 43,04%, в возрасте 12-18 лет – на 7,08%. У девочек в возрастной группе 12-18 лет снижение показателя было всего на 5,69%.

При ВДГК III степени, без осуществления профилактического лечения, у мальчиков в возрасте 4-7 лет, отмечено снижение оксипролина (ОП) в моче на 53,46%, в возрасте 8-11 лет – на 21,35%, в возрасте 12-18 лет – на 3,54% от среднестатистических. Рассматривая показатели пролина в крови у мальчиков III группы, с ДСТ III степени, в возрастной группе 4-7 лет, с проведенным профилактическим лечением в дооперационном периоде, можно отметить снижение показателя на 15,91%, тогда как в группе 8-11 лет – на 42,96%. В свою очередь у девочек данный показатель снижался на 18,28%, в группе – 8-11 лет – на 44,5%, а в группе 12-18 лет повышался на 12,53% относительно средних возрастных параметров.

Таким образом, можно констатировать, что помимо клинических показателей формирования воронкообразной грудной клетки, определенное значение имеет выраженность ДСТ, определяемое уровнем пролина в крови. По-видимому, данный аспект должен учитываться у пациентов при подготовке к столь важному оперативному вмешательству.

Естественным этапом исследований явилось изучение степени экскреции оксипролина с мочой у детей III группы с ВДГК в послеоперационном периоде, с целью выявление структурных изменений при ДСТ. Рассматривая группу детей в возрасте 4-7 лет, с ВДГК II степени, с проведением профилактического лечения ДСТ, можно выделить повышение в моче оксипролина у мальчиков на 4,54%, тогда как в группе детей 12-18 лет – снижение на -2,35%. У мальчиков с 3 степенью ВДГК, в возрасте 4-7 лет, величина выделяемого оксипролина отмечена повышением 12,18%, в возрасте 8-11 лет – на 13,62%. У девочек уровень данного показателя был представлен снижением в возрастной группе 4-7 лет – на 15,2%, в группе 8-11 лет – на 16,37%, в группе 12-15 лет – на 0,51% от среднестатистических.

Более разительные перемены в колебании показателя в моче устанавливаются у детей с III степенью ВДГК без проведенного профилактического лечения ДСТ. Так, у мальчиков, в возрастной группе 4-7 лет выявлено повышение его на 53,46%, а у детей в возрасте 8-11 лет- на 21,35%, в группе 12-18 лет – на от среднестатистических. В свою очередь, у девочек, с 3 степенью ВДГК, в возрасте 4-7 лет, показатель повышался на 15,2% а в возрасте 8-11 лет на 16,37%, в возрасте 12-18 лет – 0,51% от среднестатистических.

Определенно место в диагностике ДСТ имеет определение ГАГ в моче. Данная методика определяется на хромато-масс-спектрометре. Проведенные методы исследования ГАГ в моче, позволили выявить их результативность у детей с ВДГК II степени, у мальчиков, в возрастном аспекте 4-7 лет, повышением на 17,05%. При 3 степени ВДГК, после проведенного профилактического лечения уровень ГАГ в моче у детей 4-7 лет повысился на 44,1%, в группе 8-11 лет – на 31,8%. В свою очередь у девочек в возрасте 4-7 лет выделение ГАГ повышалось на 64,4% с мочой, в группе 8-11 лет – на 32,6%, в группе 12-18 лет – оставалось на уровне средних показателей.

Рассматривая численные колебания ГАГ в моче у детей с III степенью ВДГК у мальчиков в возрасте 4-7 лет, отмечено повышением на 44,1%, в возрасте 8-11 лет – на 31,8%. У девочек, данный показатель колебался в возрасте 4-7 лет повышением на -64,4%, в возрасте 8-11 лет – на 32,6%, в возрасте 12-18 лет – на уровне среднестатистических показателей. Значительным этапом проводимых исследований является изучение ГАГ в моче у детей с III степенью ВДГК без предшествовавшего профилактического лечения. У мальчиков, в возрасте 4-7 лет, выявлено повышение выделение анализируемого показателя на 64,7%, в возрасте 8-11 лет – на 61,2%. У девочек, в аналогичной группе ВДГК, показатель ГАГ в моче, в возрасте 4-7 лет представлен 12-18 лет – повышением на 2,17%.

Исследования установили, что у детей в III степенью ВДГК, в дооперационный период, состояние ГАГ в моче является индикатором подготовленности к оперативному лечению. Так, у мальчиков в возрастной группе 4-7 лет ГАГ выделяется до 82,4%, в возрасте 8-11 лет – до 59,18%. Одновременно с этим, у девочек в выше названной группе, в возрасте 4-7 лет ГАГ-урия отмечена повышением на 40%, в возрасте 8-11 лет – на 43,5% от

среднестатистических. Рассматривая эффективность проведенного комплексного профилактического лечения, необходимо заметить, что в послеоперационном периоде у 38 детей отмечается достаточно желаемые результаты улучшения синтеза СТ. Результаты показывают, что уровень пролина в крови повышался в среднем на 67% у мальчиков и на 72% у девочек. Перед снятием пластины выявляется аналогичный положительный эффект профилактического лечения, послуживший поводом для удаления пластины, без опасения формирования рецидивов. Несколько отличается картина полученных лабораторных показателей пролина у 25 детей без проведения послеоперационного лечения ДСТ. Рассматривая полученные данные, можно отметить, что восстановление синтеза соединительно-тканных обменных процессов решительно отстают от желаемого, что и является фактором риска формирования рецидивов в данной группе пациентов.

В послеоперационном же периоде устранения рецидива ВДГК, профилактические методы были осуществлены в полном объеме. Через 6 месяцев, при контрольном осмотре, выявлено значительное восстановление уровня пролина в крови (в среднем 28,21%), в моче уровень ОП и ГАГ стал заметно ниже (в среднем на 32% и 46% соответственно). Перед снятием пластины D.Nuss вышеуказанные показатели также имели тенденцию к восстановлению, но с заметно низкой интенсивностью, чем в группе с полным проведением профилактического лечения.

Таким образом, можно констатировать, что проведение профилактического предоперационного лечения ДСТ у детей с ВДГК имеет высокую положительную характеристику в отношении восстановления синтетической процессов СТ.

В четвертой главе **«Морфологические исследования у пациентов с воронкообразной деформации грудной клетки»** приведены результаты морфологических исследований на биопсийных материалах, полученных в процессе операций устранения ВДГК во II и III группе пациентов при резецировании хряща и окружающих тканей в области ГРК. У 36 детей (4-18 лет) при оперативном лечении устранения ВДГК биопсия была произведена у 20 (13,3%) пациентов II группы (пластина Богданова), среди которых без осуществления профилактического предоперационного лечения было 12 (8%), а с проведением разработанного профилактического лечения ДСТ – 8 (5,3%). У детей III группы (модификация операции D.Nuss), из 16 пациентов биопсия была осуществлена у 10 (6,6%) с проведением предоперационного профилактического лечения ДСТ, и у 6 (4%) детей - без проведения профилактики ДСТ.

При светооптическом исследовании полутонких срезов хряща ГРК, детей не получавших профилактического ДСТ лечения, в поверхностной зоне отмечали деструктивные изменения: гибель отдельных клеток, нарушение гомогенности межклеточного вещества, появление очагового разволокнения.

Установлено положительное изменение биопсийного материала у пациентов II (8 (5,3%) и III (10 (6,6%) групп с проведением консервативного лечения с улучшением трофики соединительной ткани предоперационного периода. Установлено повышение количества клеток хрящевой ткани, появление сосудов мелкого калибра в надхряшнице. Это указывает на положительные результаты проводимых лечебных мероприятий для улучшение ремодуляции соединительной ткани.

Следовательно, у пациентов, получавших достаточно планируемую консервативную терапию в предоперационном периоде хрящевая, мышечная ткани имеют определенные компенсаторные факторы восстановления соединительной ткани. Именно данный фактор и является результирующим при осуществлении операции восстановления ВДГК.

В пятой главе **«Анализ полученных результатов диагностики и лечения воронкообразной деформации грудной клетки у детей»** приведены результаты послеоперационных осложнений ВДГК у детей. Из общего количества пациентов, нуждавшихся в оперативном лечении (150) в периоперационном периоде развились 41 (27,3%) осложнений. Наибольшее количество осложнений отмечено у детей в течении проведения операции по Г.А. Баирову (16,7%), из которых количество пневмоторакса выявлено у 10,0% пациентов, кровотечение из операционной раны – у 4,7%; гемопенвмоторакс – у 2,0%. Несомненно, операция по данной методике, достаточно инвазивна и разрушительна.

При хирургической коррекции ВДГК методом стернохондропластики со с пластиной Богданова, выявлено 4,7% осложнений, из которых в 2,7% - пневмоторакс; в 1,3% - гемопневмоторакс; только в одном (0,7%) случае – кровотечение из ран. Данная методика также инвазивна, требует вскрытия грудной стенки, оппортунического введения стержня после исправления деформации, через ребра и выведенную вперед грудину. При исследованиях установлен положительный результат этого метода у детей 4-7 лет.

Несмотря на малоинвазивность операции по D.Nuss, необходимо отметить, что уже при проведении распатора - проводника, для формирования канала позади средней части грудины с последующим внедрением пластины, могут быть всевозможные осложнения. Из общего количества пациентов (150), в течении операции D.Nuss (64) выявлено 6% осложнений, из которых в 5,3% - установлен пневмоторакс и в 0,7% - гемопневмоторакс.

Анализ удаления пластины D.Nuss проанализирован у 41 (64,1%) больного из 64 пациентов. У 23 (35,9%) пациентов операции по данной методике произведены 1-2 года назад и удаление пластины предусмотрено несколько позже предыдущих больных.

Проводимые исследования учитывали дооперационную степень тяжести ДСТ у пациентов с ВДГК согласно модифицированной автором таблице Кадуриной-Абакумовой, но в ее несколько изменном, сокращенном варианте. Рассматривая полученные данные по и сопоставляя с результатами установления степени тяжести по ИГ разрабатывался план дооперационного

обследования пациентов, уровень изменений обменных процессов (пролин, ОП, ГАГ). На основании полученных даных разрабатывалась программа хиругической коррекции и послеоперационного ведения пациентов. Необходимо заметить, что уже при первичном обращении пациентов III группы (64), выше обозначенные методы исследований определяли тактику предоперационной подготовки с профилактической медикаментозной коррекцией ДСТ (патогенетическая, симптоматическая терапия, диетотерапия) подразумевающие стимуляцию коллагенообразования с коррекцией нарушений синтеза и катаболизма ГАГ; стабилизация минерального обмена; коррекция уровня свободных аминокислот крови; улучшение биоэнергетического состояния организма.

Наиболее частым симптомом ВДГК у детей через год после проведенных оперативных коррекций ВДГК определены: частые воспаления ВДП (4,2%), быстрая утомляемость (4,5%), слабость (4,7%), одышка (2%), сердцебиение (1,5%), недомогание (2%), а также потливость (1,3%) и нарушение сна (1,3%).

У 52 детей с ВДГК, оперированных методов Г.А.Баирова, хорошие результаты операции - до 3 баллов - получены у 20 (38,5%) пациентов, из них у 5 (9,6%) больных до операции была II степень ВДГК, а у 15 (28,8%) – III степень ВДГК.

Во второй группе пациентов (пластина Богданова) хорошие результаты –до 3 баллов – получены у 31 (88,2%), из них у 12 (35,3%) – 4 мальчика и 8 девочек – до операции была II степень деформации, у 18 (52,9%) детей – 11 мальчиков и 7 девочек - до операции была III степень деформации. Удовлетворительные результаты - от 3 до 6 баллов - получены у 3 (8,8%) детей, из них мальчиков было 2 и 1 девочка с III степенью деформации, у 1 мальчика была III степень и у 1 – II степень деформации до операции.

Из общего количества проведенных операций (41) методом D.Nuss в 95,1% случаях получены хорошие результаты, из которых в 56,1% у детей с II степенью тяжести ВДГК. Удовлетворительные результаты установлены у 9,7% детей с ВДГК II степени, в 2,4% случае у одного мальчика, и в 7,3% - при III степени тяжести, у 4,9% мальчиков и 2,4% девочек. Неудовлетворительные результаты данной операции выявлены не были.

Детализация анализируемых данных отмечается повышением уровня пролина в крови, после проведенного профилактического лечения у детей в возрасте 4-7 лет, на 45% у мальчиков и на 38% у девочек, а перед снятием пластины на 67% и 67% соответственно, от показателя дооперационного периода. В группе детей в возрасте 8-11 лет анализируемый показатель повышался через 1 год после операции на 30% у мальчиков и на 27% у девочек относительно исходных данных, а перед снятием пластины – на 60% соответственно.

В группе детей в возрасте 12-18 лет относительно исходных показателей уровень пролина был повышен через 1 год после операции у мальчиков на 30%, а у девочек на 50%, а перед снятием пластины на 56% и 65% соответственно. В сравнительном аспекте, полученные результаты коренным

образом отличаются от результатов у детей, которым проведены профилактические лечебные мероприятия, в плане большего количества данного показателя.

На основании известных классифиционных признаков, разработанных в Байесовском классификаторе *(*Дуда Р., Харт П., 1976*)*, а затем Л.Н. Абакумовой и Т.И. Кадуриной (2014 г), была разработана схема клинических маркеров оценки степени тяжести ДСТ у детей, включающая в себя наиболее интегрируемые признаки нарушения обменных процессов СТ, определяемые в балах и отражающие наиболее принципиально значимые маркеры, характерные для изучаемой патологии.

Нами для уточнения степени ДСТ у детей при ВДГК была разработана рабочая схема, классификационые маркеры которой являются типичными проявлениями, характерные для ВДГК у детей. Из известных классификационых признаков были выбраны наиболее значимые маркеры, отраженные в баллах при вычислении которых подсчитывается общая сумма, на основании которой устнавливается степень тяжести ДСТ. Максимальное количество бало составляет 60 балов, при оценке степени тяжести ДСТ суммируются полученные результаты и если их разность составляет от 10 до 15 балов устанавливается первая степень ДСТ; при достижении результативности от 15 до 27 баллов – II степень; при получении результатов более 27 балов – III степень ДСТ.

Методика выявления классификационных маркеров, согласно разработанной схеме, только у 64 пациентов были установлены данные результаты. Так, у 14 детей классификационые признаки отражали I степень ДСТ; у 45 детей сумиируемый показатель клинических маркеров отражал II степень ДСТ; в 5 случаях – тяжелую (III) степень ДСТ.

В процессе исследования у всех 150 детей с ВДГК были изучены особенности ЭКГ до оперативного вмешательства и после него. Необходимо отметить, что изменения на ЭКГ не являются специфичными у детей с ВДГК, а ЭКГ является вспомогательным методом для оценки качества проведенного оперативного вмешательства. Основное внимание при ЭКГ - исследовании мы обращали на ритм сердца с частотой сердечных сокращений (ЧСС), наличие гипоксии и метаболических нарушений по характеру изменения комплекса QRS и состоянию зубца Т в стандартных и грудных отведениях и восстановлению этих показателей после операции в сравнительном и временном аспекте через 1 год после операции и перед снятием фиксирующего устройства.

Оценка внешнего дыхания была проведена у 117 пациента с ВДГК старше 5 лет с помощью спирометрии до и после операции и полученные данные были сравнены с возрастными нормативами (85), в зависимости от метода операции и времени восстановления в период реабилитации.

Таким образом, данные результаты демонстрируют существенное влияние ВДГК на снижение функции внешнего дыхания, которая способна постепенно восстановиться, на что указывает положительная послеоперационная динамика спирометрических показателей, особенно у

детей III группы, что обусловлено более комфортными условиями для легких при использовании внутренних фиксаторов и большей их анатомической близостью к нормальной форме ГК.

Проведенные исследования подразумевали составление коррекционной программы для практического применения разработанных методов. На основании полученных результатов составлен алгоритм комплексной диагностики и лечения, способствующий минимизации всех лечебно-диагностико-профилактических методов.

Рассматривая предложенный алгоритм диагностики и лечения необходимо соблюдать его этапность. Дооперационный этап включает в себя комплексное обследование, позволяющее установить степень тяжести деформации, вид ВДГК, уровень диспластических изменений. Соответственно этому должно проводиться индивидуальное лечение, сроком не менее одного года, с применением препаратов для инвалюции ДСТ.

На основании проведенных исследований были установлены сроки удаления фиксаторов: 3,0 ±0,4 года у детей 4-7 лет с лекой степенью тяжесью ДСТ; 3,5±0,2 года - при средне-тяжелой степени ДСТ; 4,4±0,6 – при тяжелой степени ДСТ; в возрасте 8-11 лет 3,2±0,6 года при легкой степени ДСТ; 3,6±0,4 года при средней-тяжелой степени ДСТ; 5,0±0,8 года при тяжелой степени ДСТ; у детей 12-18 лет 3,4±0,5 лет при легкой степени ДСТ; 3,7±0,7 лет при средне-тяжелой степени ДСТ; 4,9±1,2 лет при тяжелой степени ДСТ.

В послеоперативном периоде обязателен скрининг диагностических мероприятий, уточняющих изменение сдвигов гомеостаза, с нивелированием основных показателей. Послеоперативное лечение ВДГК является продолжением предыдущего, с профилактическим воздействием на ДСТ, укрепления коллагеновой основы. Послеоперативное лечение, в зависимости от степени тяжести ДСТ, по показаниям, должно проводиться в течении 2-4 лет, по 2-4 раза в год курсами по 45 дня.

ВЫВОДЫ

1. Проведенный ретроспективный анализ оперативных лечений ВДГК установил, что после удаления фиксаторов рецидивы в 1 группе составляли 18,1%, во 2 группе – 4,7%, в 3 группе – 3,1%, причинностью рецидивирования является отсутствие надлежащего контроля и соответствующего лечения дисплазии СТ;

2. Уменьшение пролина на 22,9% в крови, повышение оксипролина на 26,1% и глюкозамингликана на 62,9%, нарушение состава и строения хондроцитов доказывает несовершенство растущего тканевого хряща;

3. В группе пациентов с проведенным медикаментозным лечением, до удаления пластины, повышение уровня пролина (69,5%) в крови, уменьшение оксипролина (47,01%) и глюкоамингликана (37,95%) в моче указывает на нормальное биохимическое состояние;

4. Степень тяжести дисплазии соединительной ткани (64 больных) у пациентов (легкая степень-21,8%; средней тяжести-70,3%; тяжелая-7,8%) при

применении медикаментозной терапии уменьшилась на 7,0% относительно ретроспективным результатам;

5. Наиболее эффективным методом оперативного лечения у пациентов от 4 до 7 лет с ВДГК является разработанный способ хирургической коррекции (97,1%), при применении которого удовлетворительные результаты установлены в 2,9%, что позволило предупредить неудовлетворительные (рецидивы) результаты и полное восстановление ВДГК;

6. Разработанный алгоритм позволил совершенствовать диагностику и лечение ВДГК в основной группе с улучшением отдаленных результатов на 98,4% и снижением рецидивов на 1,6%.

SCIENTIFIC COUNCIL AWARD SCIENTIFIC DEGREES DSc.04/30.12.2019.Tib.62.01 AT THE REPUBLIC SPECIALIZED SCIENTIFIC AND PRACTICAL MEDICAL CENTER OF TRAUMATOLOGY AND ORTHOPEDICS

TASHKENT PEDIATRIC MEDICAL INSTITUTE

RUZIKULOV UKTAM SHUKUROVICH

IMPROVEMENT OF DIAGNOSIS AND TREATMENT OF FUNNEL CHAPED CHEST DEFORMITY IN CHILDREN

14.00.22 – Traumatology and orthopedics

ABSTRACT OF DOCTOR OF PHILOSOPHY (PhD) DISSERTATION ON MEDICAL SCIENCES

Tashkent – 2020

The subject of the doctoral (PhD) dissertation registered by the Supreme Attestation Commission under the Cabinet of Ministers of the Republic Uzbekistan in B2019.2.PhD/Tib966

The dissertation has been done in the Tashkent pediatric medical institute.

Abstract of the doctoral dissertation in three languages (uzbek, russian, english (resume)) has been posted on the website of Scientific council (www.uzniito.uz), the information-educational portal «Ziyonet» (www.ziyonet.uz) and Uzbekistan National news agency (www.uza.uz).

Scientific consultant:	**Khodjanov Iskandar Yunesovich** doctor of medical sciences, professor
Official opponents:	**Urinbaev Payzilla Urinbayevich** doctor of medical sciences, professor
	Karimov Murodilla Yuldashevich doctor of medical sciences
Leading organization:	**Andijan State Medical Institute**

The defense will be take place on «_06__» __october_____ 2020 at the _15^{00}___ o'clock at the meeting of the Scientific Council DSc.04/30.12.2019.Tib.62.01 at the Republican Specialized Scientific Practical Medical Center of traumatology and orthopedics (Address: 100147, Tashkent city, Makhtumkuli, str. 78, Republican Specialized Scientific Practical Medical Center of traumatology and orthopedics; Phone: (99871) 233-10-30; e-mail: niito-tashkent@yandex.ru).

The dissertation is available in the Information Resource Center of the Republican specialized scientific and practical medical centre of traumatology and orthopedics (Registration №__30__), (Address: 100147, Tashkent c., Makhtumkuli, str. 78. Phone: (+99871) 233-10-30).

Abstract of the dissertation has been sent on «__16___» ___september_____2020.

(mailing report № __30__ of «___16___» ____september____ 2020).

M.E. Irismetov
Chairman of the Scientific council to award of scientific degrees, doctor of medical sciences

U.M. Rustamova
Scientific secretary of the Scientific council to award of scientific degrees, doctor of philosophy, senior scientific reseacher

A.P. Alimov
Chairman of the Scientific seminar at the Scientific council to award a scientific degrees, doctor of medical sciences (DSc)

INTRODUCTION (abstract of doctoral (PhD) thesis)

The aim of the study was to improve postoperative results of treatment of funnel chest deformity (FCD) in children with dysplastic condition, by means of optimization of diagnostic methods and complex treatment.

Object of the study was 150 children at the age from 4 to 18 years old which were examined at the Clinical Hospital of the Tashkent Pediatric Medical Institute – 120 cases; and at Republican Specialized Scientific and Practical Medical Center of Traumatology and Orthopedics – 30 cases. All children were admitted for surgical treatment in planned manner due to FCD in different severity.

The scientific novelty of the research:

It has been proved that, formation and manifestation of relapse of the anterior chest wall deformation in the postoperative period is associated with the disturbance of amino acid-collagen structures of developing cartilage.

It is established that structural disturbance of the developing cartilage associated with such morphological changes as endothelial chaotism and uneven vacuolization of cartilage tissue. Moreover, it is related with certain morphological changes as endothelial chaotism and uneven vacuolization of cartilage tissue.

It is proved that the developed method of surgical correction of FCD has formed a sufficient retrosternal space, which allows reducing postoperative recurrence.

It was determined that the compiled clinical markers of connective tissue dysplasia make it possible to assess its severity and apply adequate complex therapy.

The introduction of results of the research. Based on the results of scientific research on optimizing the diagnosis and treatment of funnel chest deformities in children were implemented:

approved guidelines "Therapeutic and diagnostic algorithm for funnel-shaped chest deformity in children " (Conclusion of the Ministry of health No. 8 n-r/504 of November 19, 2019). The results obtained contributed to the reduction of relapses by conducting pre-and postoperative complex treatment of VDGK;

approved guidelines "Algorithm for prevention of postoperative recurrences of funnel-shaped chest deformity in children" (Conclusion of the Ministry of health No. 8n-r / 505 of November 19, 2019). It is possible to improve the results of the degree of dysplasia of this pathology on the basis of modern research and medical methods.

approved the invention for "treatment of funnel-shaped chest deformity" (State patent office no. IAP 04289, 28.01.2011). The results obtained made it possible to restore the normal shape of the chest.

the introduction of scientific results of studies of FCD and methods of their treatment, particularly in practical activities of the clinic of Tashkent pediatric medical Institute, the Republican scientific-practical medical center of traumatology and orthopedics, the regional Children's multidisciplinary medical center of Syrdarya region, the regional Children's multidisciplinary medical center of Navoi region made it possible to obtain the effectiveness of treatment for 98.4%.

The structure and scope of the thesis. The dissertation consists of introduction, 5 chapters, conclusions, conclusions, practical recommendations, a list of references and applications. The volume of the dissertation is 120 pages.

ЭЪЛОН ҚИЛИНГАН ИШЛАР РЎЙХАТИ

СПИСОКОПУБЛИКОВАННЫХРАБОТ

LIST OF PUBLISHED WORKS

I бўлим (I часть; I part)

1. Рузикулов У.Ш., Нарзикулов У.К., Усмонхонов О.А. Кўкрак қафасининг гирдобсимон деформациясини даволаш усули // IAP № 04289. 16.12.2011.
2. Khodjanov I.Yu., Ruzikulov U.Sh., Nurmukhamedov Kh.K., Narzikulov U.K. Application of pharmacological therapy to improve the results surgical treatment of children with congenital funnel-shaped deformation of the chest // International Journal of Pharmaceutical Research. India, New Deli – 2019. - № 4. – P. 629-636. (14.00.00; Scopus №3, Scientific Impact Factor – 0,12).
3. Рузикулов У.Ш. Клинические проявления воронкообразной деформации грудной клетки у детей разного возраста // Журнал теоретической и клинической медицины, 2014. – №2. – С. 110-112 (14.00.00; № 3).
4. Рузикулов У.Ш. Оперативное лечение воронкообразной деформации грудной клетки у детей // Педиатрия, 2018. - № 3. – С. 63 – 66 (14.00.00; №16).
5. Рузикулов У.Ш., Нарзикулов У.К., Босимов М.Ш., Ходжанов И.Ю. Нарушение метаболизма коллагена при воронкообразной деформации грудной клетки у детей // Педиатрия, 2016. - № 1. – С. 56 – 58 (14.00.00; №16).
6. Рузикулов У.Ш., Норбекова Ш.М. Болаларда кўкрак қафасининг туғма гирдобсимон деформациясини даволаш // Журнал теоретической и клинической медицины, 2017. - №3. – С. 70-72 (14.00.00; №3).
7. Ходжанов И.Ю., Рузикулов У.Ш., Нарзикулов У.К. Применение современной неинвазивной диагностики воронкообразной деформации грудной клетки у детей // Педиатрия, 2010. - № 3 - 4. – С. 85 – 88 (14.00.00; №16).
8. Ходжанов И.Ю., Рузикулов У.Ш., Нурмухамедов Х.К., Нарзикулов У.К. Применение фармакологической терапии для улучшения резултатов оперативного лечения детей с воронкообразной деформации грудной клетки // Вопросы реконструктивной и пластической хирургии, Россия, Томск - 2019. – Том 22, № 4(71). – С. 65-73 (14.00.00; №35).
9. Ходжанов И.Ю., Рузикулов У.Ш., Нурмухамедов Х.К., Нарзикулов У.К., Шикунова Я.В. Структура морфологических особенностей в тканях грудинно-реберного комплекса у детей при воронкообразной деформации грудной клетки у детей // Евразийский Вестник педиатрии, Санкт Петербург-Ташкент, 2019. - № 3(3). – С. 246-251 (14.00.00; №268/7, ОАК 1-сон қарорига кўра).

10. Ходжанов И.Ю., Рузикулов У.Ш., Тешабаев З.Р., Нарзикулов У.К. Экспериментальные исследование металлические стержни, используемые при воронкообразной деформации грудной клетки у детей // Тиббиётда янги кун, 2015. - №1(10). – С. 94-96 (14.00.00; №22).

11. Ходжанов И.Ю., Рузикулов., Нарзикулов У.К., Шавкатов У.Ш. Хирургической коррекции воронкообразной деформации грудной клетки у детей // Тиббиётда янги кун, 2015. - №1(9). – С. 82-85 (14.00.00; №22).

II бўлим (II часть; II part)

12. Рузикулов У.Ш., Ходжанов И.Ю., Нарзиклов У.К., Валиев Н.А. Болаларда кўкрак қафаси гирдобсимон деформациясида бириктирувчи тўқимасининг оғирлик даражасини баҳолаш учун дастур // DGU № 07161. 17.06.2019

13. Рузикулов У.Ш., Нарзикулов У.Ш. Болаларда кўкрак қафаси гирдобсимон деформациясини ривожланиш хавфини прогнозлаш учун дастур // DGU № 03875. 17.06.2016

14. Рузикулов У.Ш., Нарзикулов У.Ш. Болаларда кўкрак қафасининг гирдобсимон деформациясини ташхислаш ва даволаш тактикасини танлаш учун дастур // DGU № 02416. 05.02.2012.

15. Рузикулов У.Ш. Состояние кардиореспираторной системы при воронкообразной деформации грудной клетки у детей // Врач аспирант, Воронеж, 2011. - № 4(47). – 85-88.

16. Исмаилова М.У., Хайдаров М.Б., Рузикулов У.Ш., Шакаров М.У. Effiviency of anesthesia by means of promedol for children's thorocoplastic operations // The 7th Internathional Conference. - Azerbayjan, Baku, 2012. – С. 58 – 59.

17. Нарзикулов У.К., Рузикулов У.Ш., Мавлянова Д.А. Особенности электрокардиографическоих показателей у детей с воронкообразной деформацией грудной клетки // Universum:медицина и фармакология. – Москва, 2014. - № 1(9). – ст. 10.

18. Рузикулов У.Ш. Болаларда кўкрак қафасининг гирдобсимон деформациясини D.Nuss усулда даволаш // Халқаро конференция "Болаларга ихтисослаштирилган тиббий ёрдам кўрсатишнинг ютуқлари ва истиқболлари" тезислар тўплами. – Тошкент, 2015. – С. 83-84.

19. Рузикулов У.Ш. Болаларда кўкрак қафасининг гирдобсимон деформациясини Насса усулида даволаш // V Республиканская научно-практическая конференция с международным участием посвящённая 70-летию кафедр детской хирургии «Актуальные вопросы детской хирургии, анестезиологии и реанимации». – Ташкент, 2017. – С. 23.

20. Рузикулов У.Ш. Кўкрак қафасининг гирдобсимон деформациясининг операциядан кейинги реабилитацияси // V Республиканская научно-практическая конференция с международным участием посвящённая 70-летию кафедр детской хирургии «Актуальные вопросы детской хирургии, анестезиологии и реанимации». – Ташкент, 2017. – С. 23-24.

21. Рузикулов У.Ш. Плановое лечение послеоперационной боли при воронкообразной деформации грудной клетки // Тезисы XXV Российский научно-практическиой конференции с международным участием «Медицина боли: от понимания к действию». – Казань, 2019. – С. 96-97.

22. Рузикулов У.Ш. Результаты хирургическое лечение врожденной воронкообразной деформации грудной клетки у детей // Материалы IX съезда травматологов-ортопедов Узбекистана «Актуальные проблемы травматологии и ортопедии». – Ташкент, 2017. – С. 334-336.

23. Рузикулов У.Ш. Хирургическое лечение врожденной воронкообразной деформации грудной клетки по методике D.Nuss // Сборник статей по материалам LVII международной научно-практической конференции Научная дискуссия: Вопросы медицины. – Москва, 2017. - №1(43). – С. 62-68.

24. Рузикулов У.Ш., Исмаилова И.Р. Операция D.Nuss при воронкообразной деформации грудной клетки // Сборник материалов Республиканской научно-практической конференции с международным участием «Инновационные технологии в хирургической практике, травматологии и ортопедии». – Ташкент, 2018. – С. 102 – 103.

25. Рузикулов У.Ш., Нарзикулов У.К., Исмаилова М.У., Хошимов Т.А. Болаларда кўкрак қафасининг гирдобсимон деформациясини жаррохлик йули билан даволашдан кейинги натижаларини бохолаш // VIII съезд травматологов-ортопедов Узбекистана «Актуальные вопросы травматологии и ортопедии». - Ташкент, 2012. – С. 23.

26. Рузикулов У.Ш., Нарзикулов У.Ш. Устранение деформаций при воронкообразной деформации грудной клетки у детей и подростков // Республиканская конференция «Достижения, проблемы и перспективы в области охраны здоровья матери и ребенка у Узбекистане: опыт регионов». – Ташкент, 2016. – С. 59.

27. Рузикулов У.Ш., Ходжанов И.Ю., Нарзикулов У.К. Результаты хирургического лечения воронкообразной деформации грудной клетки у детей // Материалы научно-практической конференции «Чаклинские чтения». - Екатеринбург, 2011. – С.128.

28. Рузикулов., Ходжанов И.Ю., Нарзикулов У.К. Болаларда кўкрак қафасининг гирдобсимон деформациясида морфологик текширишлар // Халқаро конференция “Болаларга ихтисослаштирилган тиббий ёрдам кўрсатишнинг ютуқлари ва истиқболлари” тезислар тўплами. – Тошкент, 2015. – С. 83.

29. Рузикулов., Ходжанов И.Ю., Нарзикулов У.К. Кўкрак кафасининг тўғма гирдобсимон деформациясида тандем масс спектрометрия текшириш усулининг роли // Материалы научно-практической конференции «Актуальные проблемы травматологии и ортопедии». - Бухара, 2016. – С. 111.

30. Ходжанов И.Ю., Рузикулов У.Ш. Диспластические особенности диагностики и лечения воронкообразной деформации грудной клетки у детей // Травматология жене ортопедия. – III съезд травматологов-ортопедов

Республики Казахстан и VII Евразийского конгресса травматологов-ортопедов.-Казахстан, 2019. - № 3-4 (49-50). – С.416-418.

31. Ходжанов И.Ю., Рузикулов У.Ш. Профилактика послеоперационного рецидива при врожденной воронкообразной деформации грудной клетки у детей // Материалы научно-практической конференции «Актуальные проблемы травматологии и ортопедии». – Джиззак, 2019. – С. 232-234.

32. Ходжанов И.Ю., Рузикулов., Нарзикулов У.К. Хирургические методы лечения воронкообразной деформации грудной клетки у детей // The 7th Internathional Conference. - Azerbayjan, Baku, 2012. – С. 69 – 70.

33. Ходжанов И.Ю., Рузикулов У.Ш. Лечебно-диагностический алгоритм при воронкообразной деформации грудной клетки у детей. Методические рекомендации. – Ташкент, 2019. – 16с.

34. Ходжанов И.Ю., Рузикулов У.Ш. Алгоритм профилактики послеоперационных рецидивов воронкообразной деформации грудной клетки у детей. Методические рекомендации. – Ташкент, 2019. – 17с.

Автореферат «Тошкент тиббиёт академияси ахборотномаси» журнали таҳририятида таҳрирдан ўтказилди.

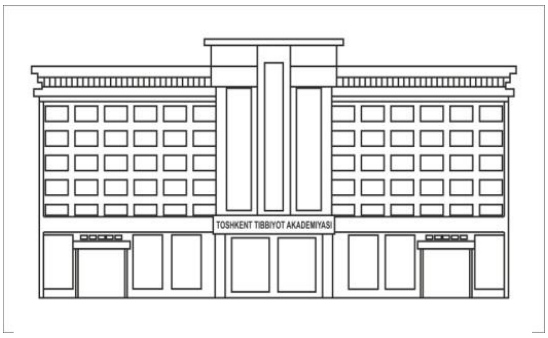

M U H A R R I R I Y A T V A N A S H R I Y O T B O'L I M I

Разрешено к печати: 12 сентября 2020 года
Объем – 2,6 уч. изд. л. Тираж – 70. Формат 60x84. 1/16. Гарнитура «Times New Roman»
Заказ № 0675-2020. Отпечатано РИО ТМА
100109. Ул. Фароби 2, тел: (998 71)214-90-64, e-mail: rio-tma@mail.ru