

**МИНИСТЕРСТВО ЗДРАВООХРАНЕНИЯ РЕСПУБЛИКИ УЗБЕКИСТАН  
ЦЕНТР РАЗВИТИЯ МЕДИЦИНСКОГО ОБРАЗОВАНИЯ  
ТАШКЕНТСКАЯ МЕДИЦИНСКАЯ АКАДЕМИЯ**

**ОРТОПЕДИЧЕСКОЕ ЛЕЧЕНИЕ ЧАСТИЧНОГО ОТСУТСТВИЯ ЗУБОВ  
СЪЕМНЫМИ ПЛАСТИНОЧНЫМИ ЗУБНЫМИ ПРОТЕЗАМИ  
(Раздел-4,5,6)**

*(учебно-методическая рекомендация для студентов  
4- курса стоматологического факультета)*

*(Учебнометодическая рекомендация посвящена ортопедическому лечению  
частичного отсутствия зубов съемными пластиночными зубными  
протезами)*

**ТАШКЕНТ – 2009**

**МИНИСТЕРСТВО ЗДРАВООХРАНЕНИЯ РЕСПУБЛИКИ УЗБЕКИСТАН  
ЦЕНТР РАЗВИТИЯ МЕДИЦИНСКОГО ОБРАЗОВАНИЯ  
ТАШКЕНТСКАЯ МЕДИЦИНСКАЯ АКАДЕМИЯ**

**«УТВЕРЖДАЮ»**

**Начальник Главного управления  
Науки и учебных заведений МЗ РУз.  
проф. Ш.Э. АТАХАНОВ**

« \_\_\_\_\_ » \_\_\_\_\_ 2009 г.

**ОРТОПЕДИЧЕСКОЕ ЛЕЧЕНИЕ ЧАСТИЧНОГО ОТСУТСТВИЯ ЗУБОВ  
СЪЕМНЫМИ ПЛАСТИНОЧНЫМИ ЗУБНЫМИ ПРОТЕЗАМИ  
(Раздел-4,5,6)**

*(учебно-методическая рекомендация для студентов 4- курса  
7-семестра стоматологического факультета)*

**ТАШКЕНТ – 2009**

**СОСТАВИТЕЛЬ:** **Ф.Т.Рахматуллаев** к.м.н., доцент кафедры «Ортопедической стоматологии и ортодонтии» ТМА

**РЕЦЕНЗЕНТЫ:** **Р.Н. Нигматов** д.м.н., профессор кафедры ортопедической стоматологии и ортодонтии ТМА

**Ш.Ю. Абдуллаев** д.м.н., профессор кафедры хирургической стоматологии

**Ф.Ш. Файзуллаев** к.м.н., доцент кафедры ортопедической стоматологии ТАШИУВ

Учебное пособие рассмотрена и утверждено в секции циклопредмет по стоматологии ТМА « \_\_\_\_ » \_\_\_\_\_ 2009 г. № Протокола \_\_\_\_.

Проректор по учебной  
работе ТМА проф.

**О.Р. ТЕШАЕВ**

Учебное пособие утверждено Ученым Советом ТМА « \_\_\_\_ » \_\_\_\_\_ 2009 г.  
№ Протокола \_\_\_\_.

Секретарь ученого совета проф.

**Г.С. РАХИМБАЕВА**

**ТЕМА:**

**Искусственные зубы для изготовления съемных зубных протезов, требования предъявляемые к ним.**

**Проверка восковой композиции съемного протеза. Методика и последовательность проверки постановки искусственных зубов, других элементов съемного протеза. Критерии клинической оценки.**

**Моделирование базисов протезов на верхнюю и нижнюю челюсть, гипсовка восковой композиции протеза в кювету. Этапы замещения воска пластмассой. Обработка, отделка и полировка съемных пластиночных протезов. Проверка восковой композиции протезы.**

**Методика припасовки и наложения съемного протеза при частичном отсутствия зубов. Правила и критерии оценки качества протезов. Правила пользования пластиночными съемными протезами. Коррекция протезов в процессе пользования ими. Процессы адаптации к частично-съемным зубным протезам.**

**1. МЕСТО ПРОВЕДЕНИЯ ЗАНЯТИЯ И ЕГО ОСНАЩЕНИЯ**

- Кафедра ортопедической стоматологии и ортодонтии
- **Рабочее место врача** стоматолога, инструменты. Восковая композиция на модели, загипсованной в артикулятор или оккюдатор. Зуботехническая лаборатория. Кювета. Пластмасса. Полимеризатор. Бюгель. Пресс. Шлефмотор.
- **Больной.** Пациент, готовый частично-съемный пластинчатый зубной протез.
- **План содержания,** контрольные вопросы, ситуационные вопросы. История болезни. Баннеры.
- TV – фильмы, DVD- диски. Кодоскоп. Компьютер.

**2. ДЛИТЕЛЬНОСТЬ ЗАНЯТИЙ – 6,25 час.**

**3. ЦЕЛЬ ЗАНЯТИЙ.**

- Научить студентов подбору и постановки искусственных зубов при частичном отсутствии зубов.
- Научить студентов методике и последовательности проверки восковой композиции съемного протеза и всех его составных частей.
- Научить студентов окончательному моделированию базисов протезов в кювету.
- Изучить этапы замещения воска пластмассой.
- Научить проведению обработки, отделки и полировки съемных пла-

стиночных протезов.

- Научить методике и последовательности наложения съемных пластиночных зубных протезов, а также критериям качества их изготовления.
- Изучить правила пользования съемными пластиночными протезами.

## **ЗАДАЧА.**

### ***1. Студент должен знать:***

- Виды искусственных зубов, подбор их, требования предъявляемые к ним.
- Этапы моделирования базисов протезов на верхнюю и нижнюю челюсть. Этапы гипсовки протеза и замена воска на пластмассу.
- Методику и последовательность проверки постановки искусственных зубов и других элементов съемных пластиночных зубных протезов.
- Отделку, обработку и полировку съемных зубных протезов.
- Методику припасовки и наложения съемного пластиночного зубного протеза;
- Правила и критерии оценки качества протезов;
- Ошибки и осложнение при изготовлении и при ношении съемных пластиночных зубных протезов.

### ***2. Студент должен уметь:***

- Выполнить практические навыки;
- Под руководством ассистента проводить отдельные этапы замещения воска на пластмассу и окончательной полировки протеза.
- Под руководством ассистента проводить проверку конструкцию съемных протезов с помощью критериев клинической оценки.
- Под руководством ассистента проводить клинической прием больных с частичным отсутствием зубов. Оценивать качества изготовления протезов.
- Дать наставления по пользованию протезами, провести коррекцию протезов, в последующие сроки назначения больного на прием к врачу ортопеду.

## **4. ОБОСНОВАНИЕ ТЕМЫ**

Частичное вторичное отсутствие зубов в зубном ряду является одной из распространенных патологий зубочелюстной системы. Эти дефекты можно лечить с помощью несъемных и съемных зубных протезов. В данной тематике разбирается лечение частичных вторичных дефектов зубных рядов съемными пластиночными зубными протезами. Своевременное лечение этих дефектов предупреждает дальнейшие изменение зубочелюстной системы. Изготовления съемных пластиночных зубных протезов осуществляется двумя методами. Это клинические и лабораторные этапы изготовления. При изготовлении съемных

пластиночных зубных протезов, изучение лабораторных этапов имеет важную роль для усвоения, данной тематики со стороны студентов. Усвоения лабораторных этапов изготовления частично – съемных пластиночных протезов, дает возможность представление о них, при клинических этапах проверки и сдачи съемных пластиночных зубных протезов больным.

## **5. МЕЖПРЕДМЕТНАЯ И ВНУТРИ ПРЕДМЕТНАЯ ИНТЕГРАЦИЯ**

Преподавания данной тематики основано на знаниях студентов полученных на кафедрах нормальной анатомии, гистологии, нормальной физиологии, патофизиологии, биофизики, химии и физики. Полученные знания студентов по данной тематике используется в клинических направлениях в кафедрах: внутренней болезни, общей хирургии, ЛОР, терапевтической стоматологии, хирургической стоматологии, и в других клинических дисциплинах, изучающие клинические изменение в организме человека и в зубочелюстной системы при частичной отсутствии зубов в зубном ряду.

## **6. СОДЕРЖАНИЕ ЗАНЯТИЯ**

### **6.1. ТЕОРЕТИЧЕСКИЙ ЧАСТЬ**

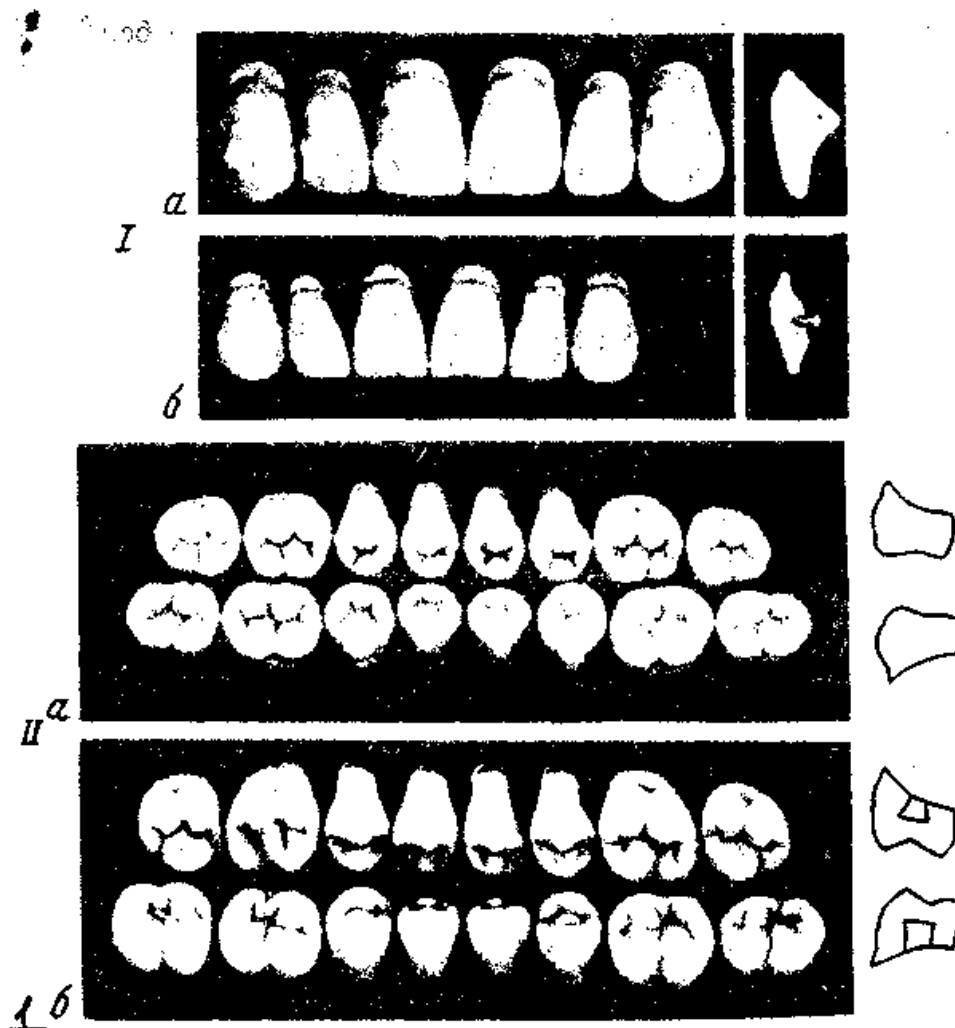#### **ИСКУССТВЕННЫЕ ЗУБЫ, ИХ ВИДЫ. ПОДБОР ИСКУССТВЕННЫХ ЗУБОВ.**

После определения центральной окклюзии у больного подбирают фасоны, величины, цвет искусственных зубов, ориентируясь на возраст пациента, пол, профессию, цвет кожных покровов, лица, волос, глаз, оставшихся зубов и дефекта зубного ряда. В основном применяется пластмассовые и фарфоровые искусственные зубы. Цвет зубов подбирается по расцветке, их фасон от формы лица больного, величины и формы альвеолярного отростка и соседних зубов, по виду прикуса. При отсутствии всех передних зубов верхней челюсти их подбирает по отметкам, сделанным врачом при определении центральной окклюзии: по расстоянию между линиями клыков подбирают ширину зубов, а по расстоянию между линией улыбки и нижним краем окклюзионного валика – длину (высоту) зубов.

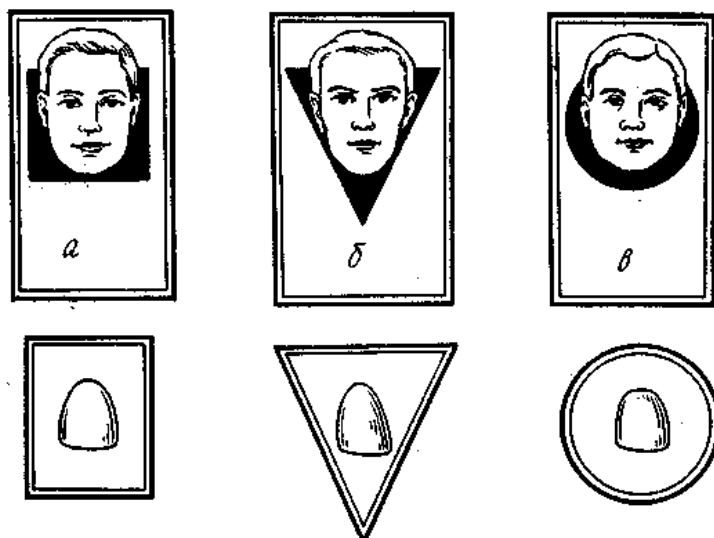
#### **ПОСТАНОВКА ИСКУССТВЕННЫХ ЗУБОВ ПРИ ДЕФЕКТАХ ЗУБНОГО РЯДА. ПОКАЗАНИЕ К ПОСТАНОВКЕ ЗУБОВ НА ПРИТОЧКЕ (БЕЗ ИСКУССТВЕННОЙ ДЕСЕН)**

Сначала делают восковой базис, границы которого несколько шире границ протеза, отмеченных на модели, чтобы можно было без нарушения протезного ложа. Восковой базис укрепляют проволочной дугой, расплавленным воском приклеивают к базису восковой валик толщиной 3-4 мм, чтобы наруж-

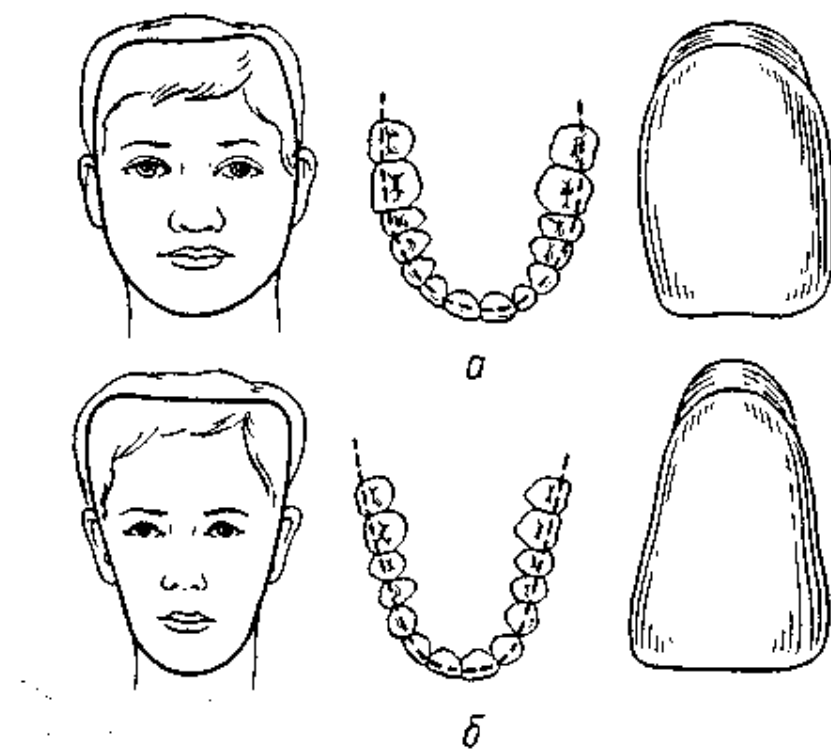
ный его край находился на уровне середины альвеолярного гребня. В восковой базис устанавливают кламмеры и приступают к постановке зубов.



**Рис.1 Искусственные зубы.**  
*a*- из пластмассы; *б* – из фарфора;  
 I – фронтальная группа; II - жевательная группа



**Рис. 2. Соответствие формы лица и зубов.**  
*a* - квадратная (четырёх-угольная);  
*б* – треугольная;  
*в* – овальная (округлая).



**Рис.3. Соответствие формы лица, зубной дуги и передних зубов.**

**а** – четырехугольная форма;  
**б** – треугольная форма.

Постановку начинают с передних зубов. Если альвеолярный отросток выражен хорошо, то зубы пришлифовывают, притягивают к альвеолярному отростку так, чтобы создать впечатление естественных. Такая постановка называется постановка с приточкой. Плотны к десне могут быть пришлифованы и первые премоляры верхней челюсти. При значительной атрофии или дефекте альвеолярного отростка, передние зубы, приходится ставить на искусственной десне. Искусственному зубу в начале придают нужную ширину, потом припасовывают к антагонистам для плотного контакта без повышения прикуса. Нагретым зуботехническим шпателем размягчают восковой валик и прикрепляют к нему центральные, потом боковые резцы, клыки и т.д.

Искусственные жевательные зубы ставят на искусственной десне тщательно притягивая жевательную поверхность. Бугорки жевательных поверхностей искусственных зубов должны входить в соответствующие углубления антагонистов.

Постановка фарфоровых зубов требует значительно большей осторожности, следует притягивать их прерывисто и без нажима, на доводя зуб до "свечения", что чревато образованием трещин и дальнейшим переломом. Крампы необходимо защищать от сошлифовки, иначе они не удержат зуб в базе протеза. Каждый приточенный зуб приклеивают к восковому валику соответственно середине альвеолярного отростка. Только фронтальные зубы верхней челюсти  $\frac{2}{3}$  толщины зуба располагается впереди середины альвеолярного гребня и  $\frac{1}{3}$  позади (небное), чтобы восстановить форму зубной дуги и поддерживать верхнюю губу от западения.

После постановки зубов и тщательной проверки их контакт с антаго-



нистами удаляют излишки воска из промежутков между зубами, очищают зубы до уровня шейки, моделируют восковой базис и искусственную десну.

## **МОДЕЛИРОВАНИЕ БАЗИСА ПЛАСТИНОЧНОГО БАЗИСА. ИЗОЛЯЦИЯ КОСТНЫХ ОБРАЗОВАНИЙ (ТОРУС, ЭКЗОСТОЗОВ) В ОБЛАСТИ ПРОТЕЗНОГО ЛОЖА**

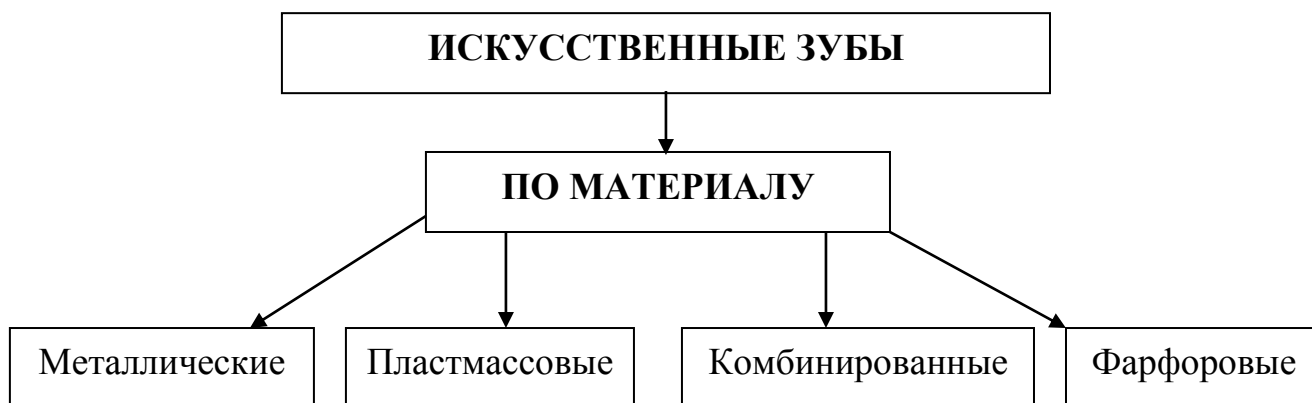
После проверки и исправления отмеченных недостатков конструкции протеза, окклюдатор с моделями возвращают в зуботехническую лабораторию. Зубной техник приступает к окончательной моделировке базиса.

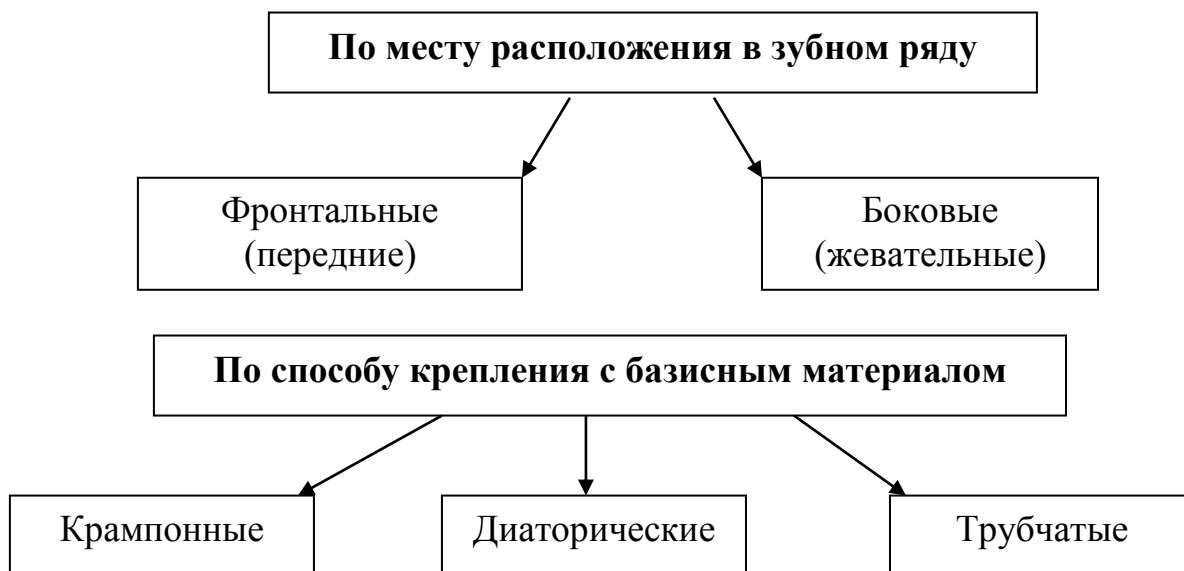
Разогретым шпателем наносят жидкий воск так, чтобы базис перекрывал линии границы протеза, нанесенную карандашом. Нагретым шпателем проводят в области проволок несколько раз и проволоку удаляют, базис сглаживают так, чтобы толщина его не превышала 1,5 мм. Глазным скальпелем очищают промежутки между зубами от излишков воска, зуб обнажают до уровня шеек, в области шеек моделируют овал. Скальпелем очищают кламмера от воска, зубы обрабатывают ватным тампоном смоченным в бензине.

Когда имеется костный торус и экзостоз, их необходимо изолировать. Это делается во избежание балансирования протеза, болевых ощущений и образования пролежней. Контуры торуса и экзостозов врач отмечает на гипсовой модели химическим карандашом и указывает толщину изоляционной прокладки. Для изоляции пользуется оловянной, свинцовой или другой фольгой толщиной от 0,2 до 0,4 мм и более. Подготовленная по размеру фольга отмеченных на моделях костных выступов, прикрепляют к модели клеем. Затем продолжают моделировку базиса из воска сверху фольги. После полимеризации протеза фольга остаётся на внутренней поверхности базиса, откуда ее извлекают после полировки протеза. Край углублений заглаживают.

### **СХЕМА ПО ТЕМЕ:**

#### **«ИСКУССТВЕННЫЕ ЗУБЫ»**





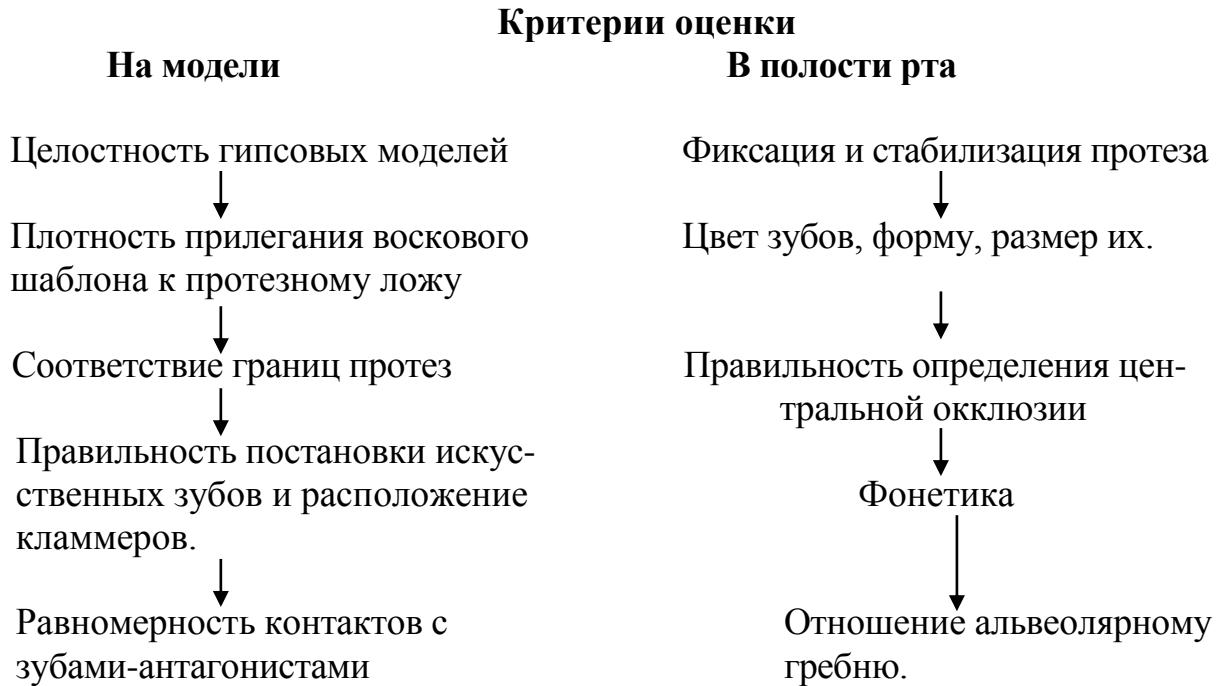
### **«КОНСТРУИРОВАНИЕ ЗУБНЫХ РЯДОВ ПРИ ЧАСТИЧНОМ ОТСУТСТВИИ ЗУБОВ»**

<b>Этапы действий</b>	<b>Материальное оснащение</b>	<b>Критерии и формы самоконтроля</b>
1. Подберите искусственные зубы для конструирования зубных рядов протеза.	История болезни, гипсовые модели с дефектами зубных рядов, наборы искусственных зубов.	После определения центральной окклюзии, у больного подберите фазоны, величину, цвет искусственных зубов, ориентируясь на возраст пациента, пол, профессию, цвет кожных покровов, лица, волос, глаз, оставшихся зубов и дефекта зубного ряда.
Постановка фронтальных Зубов.	Модели челюстей с дефектами зубных рядов в переднем отделе с восковыми базами и окклюзионными валиками, загипсованные в окклюдаторе, искусственные зубы, скальпель, спиртовка, базисный	Ориентировочно расставьте искусственные зубы в области дефекта зубного ряда. При выраженном альвеолярном отростке фронтальные зубы установите на приточке. Пришлифовывая их так, чтобы каждый зуб плотно прилегал шейкой частью к десневому краю альвеолярного отростка. Фронтальные зубы устанавливаются на искусственной десне. Подгонку зуба производите на шлиф машине карборундовыми

	воск, карборундовые круги, Шлиф машина.	кругами различной формы и размера. Подтачивайте внутреннюю поверхность зуба так, чтобы она точно соответствовала выпуклости альвеолярной части (отростка).
		<p>Пришлифованные зубы расставляйте на разогретые окклюзионные валики. При этом на верхней челюсти <math>2/3</math> толщины зуба располагайте впереди середины альвеолярного гребня и <math>1/3</math> позади, чтобы восстановить форму зубной дуги и поддерживать верхнюю губу от западания. В процессе шлифовки зубов к альвеолярной части следите за сохранением анатомической формы и правильном окклюзионном соотношением.</p> <p>Шейку передних нижних зубов ставьте строго посередине гребня, альвеолярной части с небольшим наклоном режущих краев наружу или внутрь, в зависимости от вида прикуса и для создания контакта с антагонистами.</p>
2. Постановка боковых зубов.	Модели челюстей с дефектами зубных рядов в боковых отделах с восковыми базисами и окклюзионными валиками, загипсованные в окклюдаторе, искусственные зубы, скальпель, спиртовка, базисный воск резерве и карборундовые круги, шлиф машина.	<p>Искусственные зубы в боковом отделе во всех случаях ставьте после шлифовки на искусственной десне и посередине альвеолярной части (отростка) это способствует правильному распределению жевательного давления и достижению большой устойчивости протеза во время выполнения функции.</p> <p>Жевательные поверхности искусственных зубов должны быть тщательно шлифованы к зубам антагонистам с сохранением правильного соотношения в медио дистальном направлении.</p>

**СХЕМА :**

**«Критерии клинической оценки восковой композиции съёмного пластиночного протеза».**



**ДЕЙСТВИЙ СТУДЕНТА ПО ТЕМЕ:**

**МЕТОДИКА И ПОСЛЕДОВАТЕЛЬНОСТЬ ПРОВЕРКИ ВОСКОВОЙ КОМПОЗИЦИИ СЪЕМНОГО ПРОТЕЗА**

<b>Этапы изготовления</b>	<b>Средства для работы</b>	<b>Критерии самоконтроля</b>
1. Осмотр модели челюстей.	Модели челюстей, загипсованные в окклюдатор или в артикулятор. Восковые модели протеза. Колба с водой. Технический шпатель	Рабочие модели, на которых будут изготавливать базисы протезов, следует тщательно осмотреть. Их бракуют, если имеются трещины, смазанность контуров протезного ложа, дефекты на поверхности модели, соответствующей протезному ложу и его границам.
2. Проверка воскового шаблона с зубами в окклюдаторе.		Обращают внимание на плотность прилегания воскового шаблона к протезному ложу и соответствие границ протеза.

3.Правильность постановки искусственных зубов.		Обратить внимание на цвет, размер и форму зубов, величину резцового перекрытия. Резко выраженные бугры, особенно клыков, следует сошлифовать, чтобы боковые и передние движения были скользящими. Верхние передние зубы располагаются следующим образом: 2/3 их лежит к наружи от средней линии, 1/3 внутри от нее. Боковые зубы должны располагаться строго по середине альвеолярного гребня. Оценивают плотность окклюзионных контактов боковых зубов как с вестибулярной, так и с небной стороны.
3.Правильность изготовления и расположения кламмера в протезе.	Гипсовые модели в окклюдаторе или в артикуляторе с восковой композицией протеза.	Плечо кламмера должно охватывать зуб с губной или щечной стороны, находясь между экватором и десной. Плечо кламмера касается поверхности зуба в максимальном количестве точек. Отросток кламмера располагается вдоль беззубого альвеолярного гребня под искусственным зубами, неправильное расположение отростка может привести к поломке зуба. Тело располагается над экватором опорного зуба на его контактной стороне. Исключение фронтальные зубы.
4. Проверка конструкции протеза в полости рта.	Модели в окклюдаторе или артикуляторе. Восковой шаблон с зубами. Колба с холодной водой. Вата, спирт, шпатель, зеркало.	Пациента усадить в кресло, зафиксировать голову на подголовнике. Протереть восковой базис и зубы спиртом.левой рукой со стоматологическим зеркалом отодвинуть ткани правой рукой вводим восковую конструкцию протеза справа налево в ротовую полость, фиксируем на челюсть.
Расположение		Плечо кламмера должно плотно

<p>кламмеров и правильность выбора кламмерной линии.</p>		<p>касаться поверхности зуба в максимальном количестве точек, должно пружинить при смещении протеза, в состоянии покоя не оказывать давления на зуб, плечо должно быть закруглено и отполировано, чтобы не повредить слизистую.</p>
<p>Фиксация и стабилизация протеза.</p>		<p>На хорошую стабилизацию протеза влияет правильность выбора кламмерной линии. Для верхней челюсти наиболее благоприятное диагональное расположение кламмеров, на нижней челюсти трансверсальное.</p>
<p>5.Плотность прилегания протеза.</p>		<p>При помощи зеркала осматривают плотность прилегания протеза по всей границе воскового базиса.</p>
<p>6.Правильность определения центральной окклюзии.</p>		<p>Правильность определения центральной окклюзии и межальвеолярной высоты проверяют анатомо-физиологическим методом или разговорной пробой.</p>
<p>Плотность межокклюзионных контактов.</p>		<p>При помощи зуботехнического шпателя и зеркала проверяем плотность межзубных контактов. Зеркалом отодвинуть мягкие ткани щеки, острым краем зуботехнического шпателя попробовать разобщить зуб, в это время просим пациента плотно сомкнуть все зубы. Если имеется разобщение, то разогрев шпатель, на модели можно переставить искусственные зубы, с этим может справиться непосредственно врач-ортопед, или отметить неполадки в наряде, отдать зубному врачу.</p>

## СХЕМА:

### «ОШИБКИ ПРИ ПРОВЕРКЕ КОНСТРУКЦИИ ЧАСТИЧНОГО ПЛАСТИНОЧНОГО ПРОТЕЗА»

#### ОШИБКИ

##### Врачебные

На этапе получения слепка

Определение центральной окклюзии

Определение межальвеолярной высоты

##### Технические

Неправильно выбранные мерные линии

Неправильная постановка искусственных зубов.  
Неправильное расположение кламмера на зубе.

Неправильно подобран цвет, размер и форма зубов.  
Неправильная заливка моделей в окклюдатор или артикулятор

#### ДЕЙСТВИЙ СТУДЕНТА ПО ТЕМЕ:

### «ОШИБКИ ПРИ ПРОВЕРКЕ КОНСТРУКЦИИ ЧАСТИЧНОГО ПЛАСТИНОЧНОГО ПРОТЕЗА»

Врачебные ошибки	Клинические проявления	Методы их устранения
1. Занижение межальвеолярной высоты.	При внешнем осмотре старческий вид лица, нижняя треть лица снижена выраженности носогубных складок, подбородок выдвинут вперед. Красная кайма губ уменьшена.	Восковую пластинку разогреть наложить на искусственные зубы нижней челюсти и попросить больного сомкнуть зубы.
2. Завышение межальвеолярной	Напряжение мягких тканей при внешнем осмот-	Техник изготавливает восковой шаблоны с прикусными валиками

высоты.	ре. Сглаженность носогубных складок, полости рта плотно фиссурно бугорковой контакт зубов.	и определяет вновь межальвеолярные высоты. Фиксирует положение челюстей в центральной окклюзии.
3. Смещение нижней челюсти вперед.	В полости рта при правильном закрытии прогнатическое (соотношение зубных рядов,	Новое изготовление воскового шаблона с окклюзионными валиками, повторение этапа определения и фиксации челюстей в правильном положении центральной окклюзии.
4. Смещение нижней челюсти назад.	В полости рта при правильном закрытии рта прогнатическое (соотношение зубных рядов.	Изготовление техником нового шаблона с прикусными валиками врач снова определяет центральную окклюзию.
5. Смещение нижней челюсти влево или вправо.	Отсутствие контакта на одной боковых сторон.	Изготовление техником нового шаблона с прикусными валиками врач снова определяет центральную окклюзию.
6. Деформация верхнего прикусного шаблона.	Бугорковый контакт боковых зубов, открытый прикус, повышение прикуса.	Изготовление техником нового шаблона с прикусными валиками врач снова определяет центральную окклюзию.
7. Деформация нижнего прикусного шаблона.	Бугорковый контакт боковых зубов, открытый прикус.	

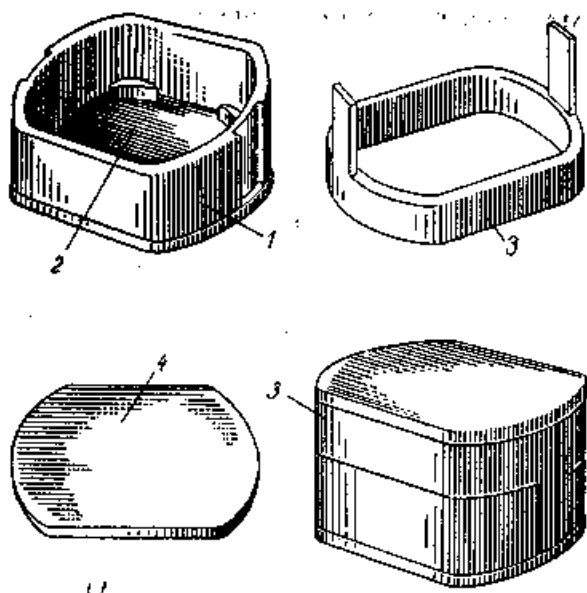
### ДЕЙСТВИЙ СТУДЕНТА ПО ТЕМЕ:

#### «ОКОНЧАТЕЛЬНОЕ МОДЕЛИРОВАНИЕ БАЗИСОВ ПРОТЕЗОВ НА ВЕРХНЮЮ И НИЖНЮЮ ЧЕЛЮСТЬ»

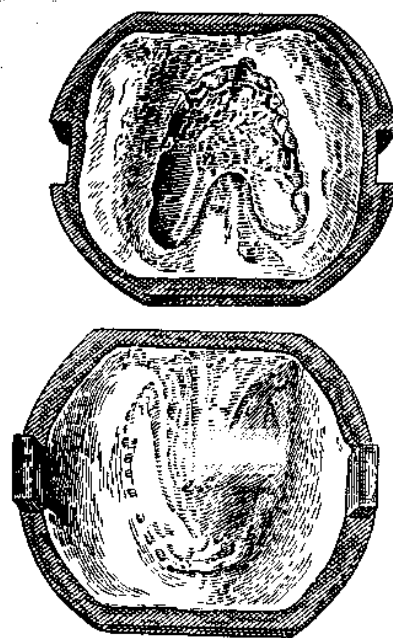
Этапы действия	Материальное оснащение	Критерии и формы самоконтроля
Приклеивание к модели воскового базиса	Протез с восковым базисом	Разогретым шпателем наносят на жидкий воск так, чтобы базис перекрывал линию границы протеза, нанесенную карандашом



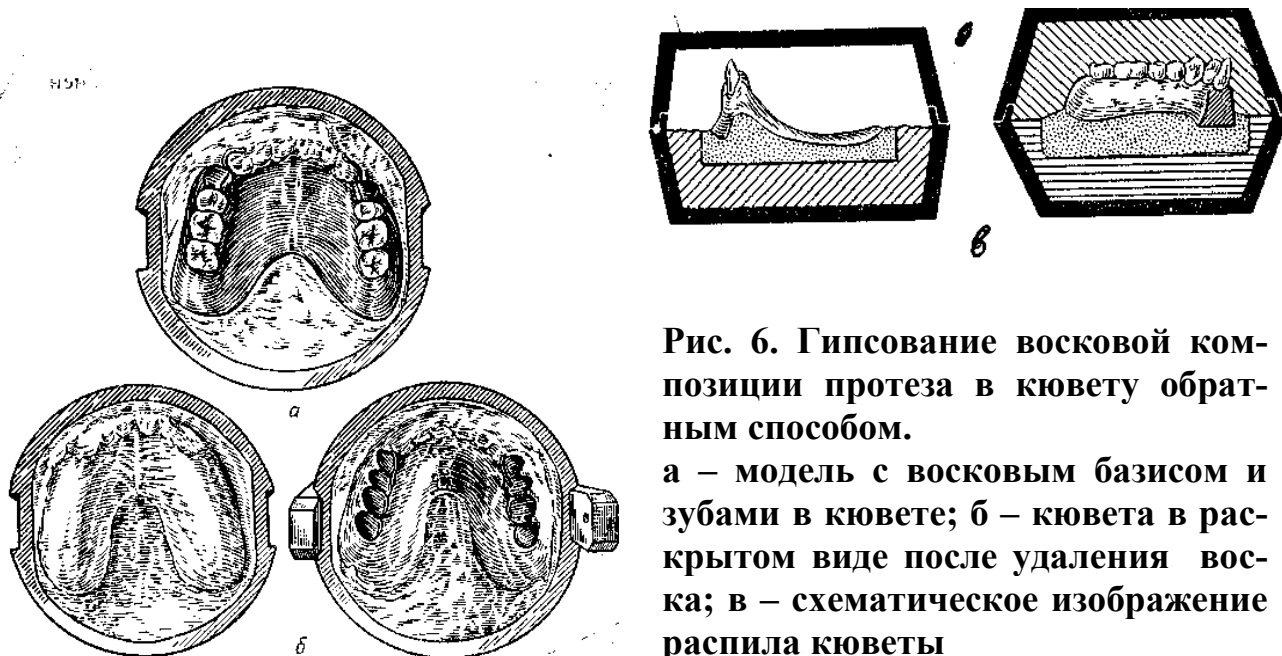
Удаление проволоки, лежащей в основе воскового базиса	Протез с восковым базисом на модели, спиртовка, шпатель	Разогретым шпателем проводят в области проволок и несколько раз, проволоку удаляют, базис сглаживают так, чтобы толщина его превышала 1,5 мм
Моделирование шеек зубов	Протез с восковым базисом на модели, глазной скальпель	Глазным скальпелем очищают промежутки между зубами от излишков воска, зубу обнажают до уровня шеек моделируют овал.
Обработка кламмеров и искусственных зубов	Протез с восковым базисом на модели, скальпель, вата, бензин	Скальпелем очищают кламмера от воска, зубы обрабатываем ватным тампоном смоченным в бензине



**Рис. 4.** Зуботехническая кювета и ее части. 1 – основная; 2-дно основания; 3- верхняя часть; 4-крышка.

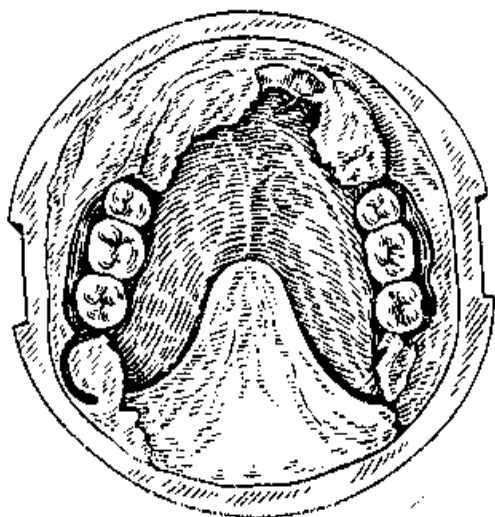


**Рис.5.** Гипсование восковой композиции протеза в кювету прямым способом.



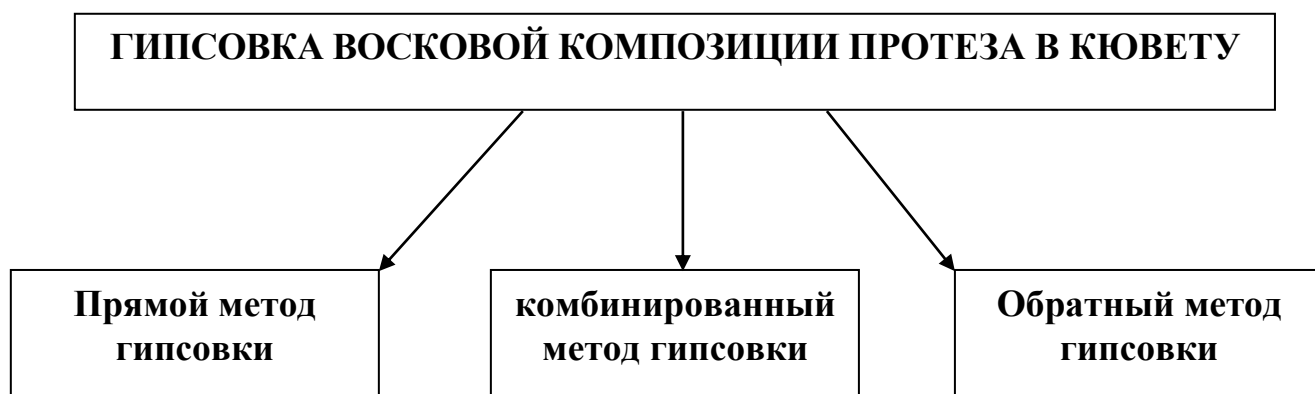
**Рис. 6. Гипсование восковой композиции протеза в кювету обратным способом.**

**а – модель с восковым базисом и зубами в кювете; б – кювета в раскрытом виде после удаления воска; в – схематическое изображение распила кюветы**



**Рис.7. Комбинированный способ гипсования**

### **МЕТОДЫ ЗАГИПСОВКИ ВОСКОВОЙ КОМПОЗИЦИИ ПРОТЕЗА В КЮВЕТУ**



## ПОКАЗАНИЕ И ГИПСОВКА ПРОТЕЗОВ В КЮВЕТУ

Вид гипсовка	Показание
1. Прямой	Применяется в случаях, когда на боковых поверхности модели располагается один или группа естественных зубов, а также в случаях, когда модель отлита из легкоплавкого металла подрезать естественные зубы переводить в контрштамп не представляется возможным.
2. Обратный	Применяется в случаях, когда зазор между искусственными зубами и моделью небольшой
3. Комбинированный	Применяется в случаях постановки зубов на приточке, также в случаях когда коренные зубы находится близко к гребню альвеолярного отростка

### ПОСЛЕДОВАТЕЛЬНОСТЬ ЛАБОРАТОРНЫХ ЭТАПОВ ПО ТЕМЕ: «ГИПСОВКА ВОСКОВОЙ КОМПОЗИЦИИ ПРОТЕЗА В КЮВЕТУ. ЭТАПЫ ЗАМЕЩЕНИЯ ВОСКА ПЛАСТМАССОЙ»

1. Отделение модели от дуги окклюдатора или артикулятора
2. Подготовка модели к загипсовке
3. Гипсовка модели в контркуюеты
4. Окончательная загипсовка кюветы
5. Раскрытие кюветы
6. Выварка воска
7. Нанесения на модель изоляционного материала
8. Приготовление формовочной массы
9. Прессование
10. Полимеризация протеза
11. Выемка пластмассовых протезов из кюветы
12. Очистка протеза от гипса
13. Отделка протеза
14. Шлифовка протеза
15. Окончательная полировка протеза

### ДЕЙСТВИЙ СТУДЕНТА ПО ТЕМЕ: «ГИПСОВКА ВОСКОВОЙ КОМПОЗИЦИИ ПРОТЕЗА В КЮВЕТУ. ЭТАПЫ ЗАМЕЩЕНИЯ ВОСКА ПЛАСТМАССОЙ»

Этапы действия	Материальное оснащение	Критерий самоконтроля
1. Отделение модели от дуги окклюдатора	Окклюдатор или артикулятор с моделью	Для отделения модели от артикулятора или окклюдатора необходимо

датора или артикулятора.	ми челюстей, молоток.	легким ударом молота по раме произвести отделение от модели.
2.Подготовка модели к заливке:  а) Прямым способом;  б) Обратным способом;  в) Комбинированным способом;	Гипсовочный нож, скальпель, кювета. Протез восковым базисом на модели.	Модель подрезать так, чтобы она помещалась, в основании кюветы. Наружные борта кюветы должны быть немного выше уровня зубов  Гипсовые зубы срезают с откосом в вестибулярную сторону так, чтобы наружное плечо кламмера было свободно от гипса.  Подготовка модели к заливке комбинированным способом не отличается от подготовки обратным способом.
3.Заливка модели в контркуюеты  а) Прямым способом;  б) Обратным способом;  в) Комбинированным способом;	Протез с восковым базисом, модели, гипс, кювета	Перед заливкой модели её помещают в холодную воду.  Жидким гипсом заполняют половину основания кюветы, погружаем модель, вытесненным гипсом формирует валики вокруг зубов, закрывая вестибулярную поверхность, режущий край и жевательную поверхность зубов.  Верхнюю часть кюветы заполняют гипсом и погружают модель таким образом, чтобы заливка только модель, в область альвеолярного гребня, зубы и небная поверхность остается свободной от гипса.  Заливка модели производим в основании кюветы, зубы на приточке покрывают валиком, коренные зубы альвеолярный отросток остаются свободными.

4.Окончательная загипсовка кюветы	Кювета, колба с холодной водой, гипс, резиновая колба для замешивания гипса.	После затвердения гипса в основании или верхней части кюветы в зависимости от способа загипсовки, её погружают на несколько минут в воду, затем закрывают другой частью кюветы, заполняют гипсом.
5. Раскрытие кюветы	Кювета, шпатель.	Кювету закрывают крышкой, и подвергают припасовыванию.
6. Выварка воска	Раскрытая кювета, кипящая вода	Выварку воска производят путем помещения основания, а затем верхней части кювет под струей горячей воды.
7. Нанесения на модель изоляционного материала	Кювета, изоляционный материал.	Сразу после выварки воска, на теплую модель наносим с помощью кисточки тонкий слой изоляционного материала. Затем после полного охлаждения кюветы наносят второй слой.
8. Приготовление формовочной массы	Фарфоровая баночка с крышкой, пластмасса, шпатель.	В фарфоровую или стеклянную баночку насыпают порошок и по каплям вводят мономер до насыщения порошка. Затем массу перемешивают и сосуд закрывают крышкой. Через 3-5 минут с поверхности массы удаляют слой мономера, массу перемешивают. Массу доводят до консистенции густого теста.
9. Прессирование	Кювета, мономер, пластмассовое тесто, бюгельная рама.	Предварительно зубы, кламмера обезжиривают мономером. Затем чистыми руками берут нужное количество пластмассового теста и формируют протезу. Кювету зажимают под прессом, потом в бюгеле.
10. Полимеризация протеза	Бюгельная рама, с кюветой, стерилизатор, электролита	Бюгельную раму с кюветой помещают в металлическую посуду или стерилизатор и в течении 60-70 минут доводят до кипения и кипятят в течении 40-45' минут, затем подогрев

		прекращают и кювету охлаждают вместе с водой.
11.Выемка пластмассовых протезов	Кювета в бюгельной раме, шпатель, пресс из кювет.	Раскрывают бюгель, затем излишки пластмассы на границе протеза отделяют края протеза до намеченных границ.
12. Очистка протеза от гипса	Протез, холодная вода, жесткая щетка, полотенце.	Водой и щеткой очищает протез от гипса
13. Отделка протеза	Шлефмотор, карборундовые камни, напильники, штихеля	Шабер применяется для снятия стружки с поверхности протеза. Раскрывают бюгель, затем излишки пластмассы на границе протеза и отделяют края протеза до намеченных границ. Штихелями очищают лишнюю пластмассу у шеек зубов.
14. Шлифовка протеза	Шлефмотор, бумагодержатель, наждачная бумага, протез	В специальный бумагодержатель вкладывают наждачную бумагу и вставляют в наконечник шлефмотора. Проводит шлифовки протеза.
15.Полировка протеза	Шлефмотор, фильцы, полировочный порошок, жесткая щетка, протез.	С помощью войлочных и фетровых фильцов различной формы полируют сначала между зубами и сами зубы, а затем наружную поверхность базиса протеза, при этом постоянно поверхность протеза смачивая кашицей из пемзы, затем переходят к полировке жесткой щеткой.
16. Окончательная полировка протеза	Шлефмотор, щетка, мел, протез.	Протез промывают в воде, а затем на мягкой щетке с мелом заканчивают полировку до зеркального блеска.

**Выемка протеза из кюветы.** После полимеризации и медленного охлаждения кюветы снимают обе крышки и осторожно выдавливают гипс из кюветы в специальном прессе. Затем осторожно гипсовым ножом отделяют гипс от пластмассового протеза. При неосторожном извлечении протеза из кюветы возможны перелом базиса, отлом зубов и деформация кламмеров. Нанесенный до полимеризации «Изокол» способствует легкому отделению гипса от пластмассового протеза. Если гипс трудно отделяется, то смазывают эти участки соляной кислотой, оставляют на 5-10 мин и затем смывают водой с мылом при помощи щетки.

## ОБРАБОТКА ПРОТЕЗОВ

После полимеризации, извлечения из кюветы и отделения гипса протез подлежит отделке. Отделка съемного протеза заключается в снятии излишков пластмассы и шероховатостей. Отделку производят вручную штихелями и шаберами различной формы, напильниками, металлическими карборундовыми фрезами при помощи бормашины или шлифмотора. Шаберы из стали - инструменты ложкаобразной или трехгранной формы с заостренными краями и деревянными ручками – служат для снятия стружки с поверхности протезов. Штихели – это стальные инструменты долотообразной, полукруглой и треугольной формы с острой рабочей частью, с деревянной ручкой. Они применяются для обработки межзубных промежутков и снятия стружки в труднодоступных местах протеза. Отделяемый протез держат в руке с опорой и обрабатывают без усилий во избежание перелома базиса и повреждения зубов или кламмеров (рис. 5).

При отделке протеза придерживаются определенной последовательности. Карборундовыми камнями, фрезами и фасонными головками при помощи зуботехнической бормашины снимают излишки пластмассы до намеченных границ (рис.5). цилиндрическими и конусными фрезами оформляют границы протеза у шеек искусственных зубов. Шаберами снимают излишки пластмассы и неровности с поверхности протеза. Штихелями оформляют шейки искусственных зубов и промежутки между ними. Отделкой достигают равномерной и гладкой поверхности протеза, обращенной к языку, слизистой оболочке губ и щек. Осторожно убирают выступы и излишки пластмассы, образовавшиеся в связи с порами и трещинами в гипсе кюветы на внутренней стороне протеза, и острые выступы, направленные в промежутки прилежащей к протезному ложу, не производят во избежание нарушения соответствия этих поверхностей, ослабляющего адгезию. Укорочение границ протеза и чрезмерное истончение его краев может привести к непригодности протеза.

**Шлифовку протеза** производят наждачной бумагой или полотном различной зернистости, начиная с более грубой, и заканчивают самой тонкой. Наряду с ручной показана обработка на шлифмоторе и бормашине. Для этого наждачное полотно нарезают полосками и вставляют одним концом в разрез наконечника шлифмотора или в бумагодержатель. Таким образом шлифуют наружную поверхность и края протеза, добиваясь гладкой поверхности без шеро-

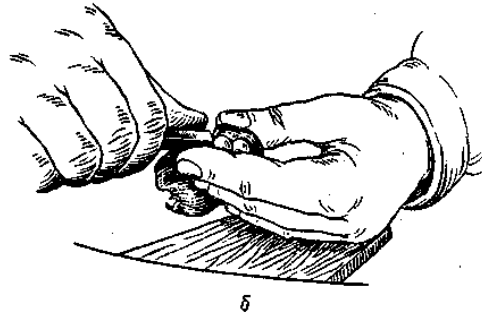
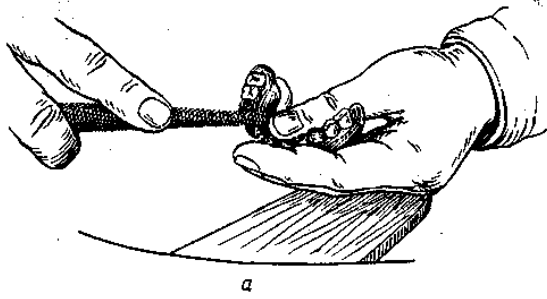
ховатостей и царапин. Не шлифуют внутреннюю поверхность протеза и искусственные зубы. Кламмеры также шлифуют, особенно концы, которые должны быть круглыми и гладкими. Золотые кламмеры шлифуют наждачной бумагой с тончайшей зернистостью, которую называют бархатной.

**Полировка протеза** необходима для создания гладкой поверхности, что обеспечивает прочность, чистоту протеза, облегчает уход за ним, защищает от химических и физических влияний. Полировку съемных пластмассовых протезов производят на шлифмоторе цилиндрическими и конусными войлочными или фетровыми фильцами, которые насаживают на винтовую нарезку наконечника шлифмотора. В процессе шлифовки и полировки на шлифмоторе протез удерживают большими, указательными и средними пальцами обеих рук. сначала полируют конусным фильцем участки протеза между зубами, постоянно смачивая протез кашицей из воды и пемзы или минутника. Затем полируют цилиндрическим фильцем остальные поверхности протеза, за исключением поверхности, обращенной к слизистой оболочке твердого неба и альвеолярных отростков. Полируют до тех пор, пока наружная поверхность протеза станет совершенно гладкой. Плохо доступные для фильца места полируют жесткой круглой волосяной щеткой, также смачивая протез кашицей из пемзы (рис.6.). Следует постоянно перемещать протез во избежание перегрева отдельных участков и периодически охлаждать водой. Окончательный зеркальный блеск придают протезу мягкой щеткой и кашицей из мела или зубного порошка с водой. В течение всего времени полировка на шлифмоторе, особенно при помощи щетки, надо хорошо удерживать протез и остерегаться, чтобы он краем не касался щетки против ее движения. Кламмеры из металла полируют до этого, а после полировка базиса наводят на них блеск при помощи нитяной щетки и пасты ГОИ. После полировки протез промывают водой с мылом при помощи щетки.

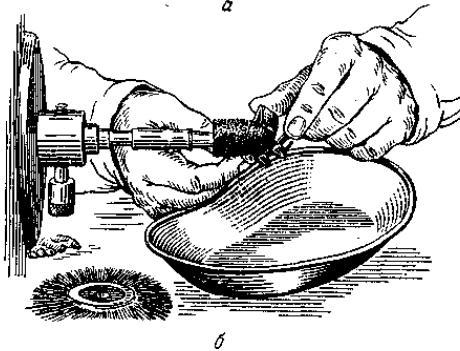
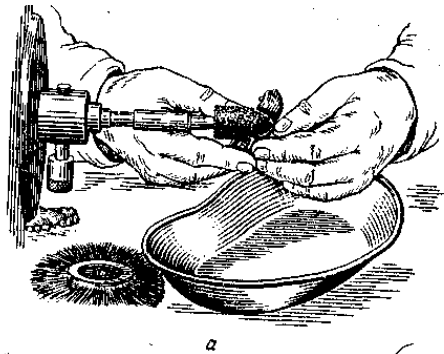
Следует подчеркнуть, что во время отделки, шлифовки и полировки протеза важно внимательно работать, постоянно контролируя толщину базиса на просвет, чтобы избежать его истончения, не задеть камнем кламмер, так как он вскоре отломится, чтобы не снять экваторы искусственных зубов и моделировку базиса протеза, не истончить его края, не укоротить границы.

**Меры защиты зубного техника от вредных производственных факторов.** При изготовлении съемных пластиночных протезов должны тщательно соблюдаться общие указания о борьбе с производственной вредностью. Предохранение от вдыхания мономера и пыли при шлифовке и полировке обеспечивается в условиях хорошей вентиляции. От попадания пластмассовой стружки, пыли и полировочных средств в глаза предохраняют защитные очки маски с прозрачным щитком. Кроме того, существует опасность инфицирования дыхательных путей зубного техника микрофлорой оттисков, поступающих в лабораторию. Это вызывает необходимость помешать оттиска до отливки моделей в дезинфицирующий раствор.

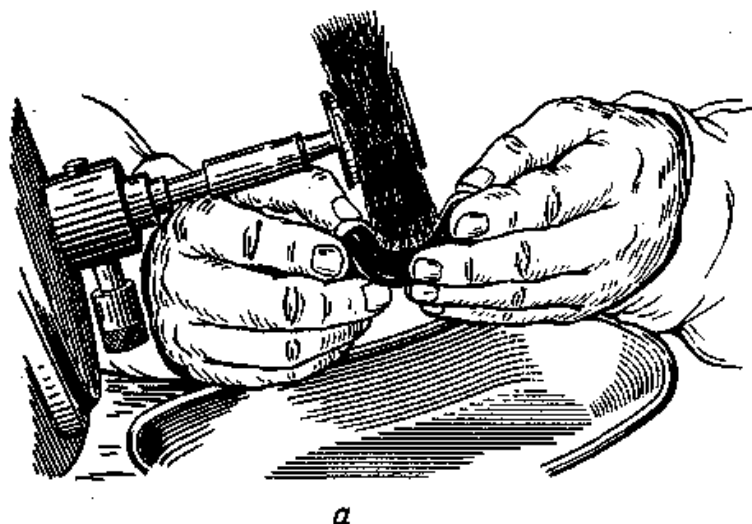




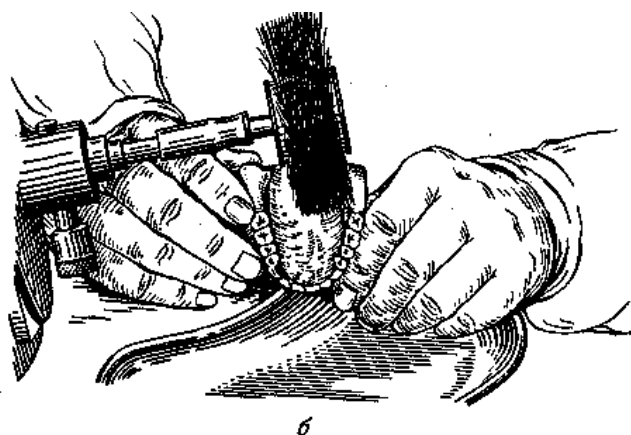
**Рис. 4. Положение рук при обработке протезов напильником (а) и стихелем (б)**



**Рис.5. Правильная (а) и неправильная (б) фиксация протеза во время обработки карборундовой фрезой и полировки фильцем**



а



б

**Рис.6. Правильное (а) и неправильное (б) положение протеза при полировке щеткой**

**ДЕЙСТВИЙ СТУДЕНТА ВА ТЕМЕ:**

**«МЕТОДИКА ПРИПАСОВКИ И НАЛОЖЕНИЯ СЪЁМНЫХ ПРОТЕЗОВ ПРИ ЧАСТИЧНОМ ОТСУТСТВИИ ЗУБОВ»**

Этапы действий	Материальное оснащение	Критерии и формы самоконтроля
1. Внешний осмотр протеза: а) толщина базиса	Стоматологическая установка, протез, наконечник, фрезы	Если толщина превышает 1,5-2,0 мм, то её необходимо сошлифовать с помощью фрезы.

<p>б) края базиса</p> <p>в) качество отделки, полировки</p> <p>г) осмотр кламмеров</p> <p>д) искусственные зубы</p>	<p>-//-</p> <p>Протез.</p> <p>Стоматологическая установка, протез, наконечник, фрезы, карборундовые камни.</p> <p>Протез.</p>	<p>При наличии острых выступов, их необходимо сошлифовать, придать краям закругленную форму. В области линии «А» край протеза истончают.</p> <p>При наличии неровностей, наплывов, при низком качестве полировки, вернуть технику на повторную обработку и полировку.</p> <p>При обнаружении острых концов кламмеров, их закругляют с помощью карборундового и полировочного диска.</p> <p>При внешнем осмотре зубов обращают внимание на их цвет, размер и качество постановки зубов.</p>
<p><b><i>II. Внедрение протеза в полость рта.</i></b></p> <p>а) задержка протеза при введении на естественных зубов</p> <p>б) уточнение границ протеза</p> <p>в) качество прилегания кламмеров</p>	<p>Стоматологическая установка, протеза, кресло, инструментарий, наконечник, фреза.</p> <p>Стоматологическая установка, кресло, больной, мед. инструментарий, наконечник, фрезы.</p> <p>Больной, кресло, мед. инструментарий, крампонные щипцы.</p>	<p>Закладываем копировальную бумагу между естественными зубами и базисом съемного протеза. С помощью фрезы удаляют излишки пластмассы.</p> <p>Осматриваем границы протеза, освобождаем подвижные складки, уздечки слизистой оболочки, протез должен доходить до уровня переходной складки.</p> <p>Кламмер должен располагаться ниже экваторной линии, плотно, всей поверхностью плеча охватывать зуб, не оказывать излишнее давление на эмаль зуба.</p>

<b>III. Проверка устойчивости протеза</b>	Стоматологическая установка, раствор соды, самоотвердевающая пластмасса.	В случаях балансировка протеза необходимо провести его перебалансировку или изготовление протеза заново
<b>IV. Проверка окклюзионных взаимоотношений:</b> а) в центральном положении челюстей  б) при боковых соотношениях челюстей  в) при переднем соотношении челюстей	Стоматологическая установка, кресло, наконечник, фрезы, мед. инструментарий.  -II-  -II-	С помощью копировальной бумаги и фрезы добиваемся множественного контакта между искусственными зубами и зубами антагонистами.  Добиваясь множественного контакта и устраивая блокирующее движение не следует сошлифовывать бугры, которые удерживают высоту прикуса. На нижней челюсти - это щечные, а на верхней - небные бугры.  При выдвигении нижней челюсти вперед блокирующие моменты могут возникать в результате глубокого резцового перекрытия. При этом необходимо укротить передние зубы.
<b>V. Окончательная полировка протеза.</b>	Шлефмотор, наждачная бумага, фильца, щетки, полировочный порошок.	В местах сошлифовывания протеза, проводим обработку наждачной бумагой, затем с помощью фильцев и щеток производим окончательную полировку протеза.

## ПРОЦЕСС АДАПТАЦИИ ПАЦИЕНТОВ К ПРОТЕЗАМ

Зубные протезы воспринимаются тканями протезного ложа как инородное тело, являясь раздражителем для нервных окончаний слизистой оболочки полости рта. По этому привыканию к съемным пластиночным зубным протезам происходит разными трудностями.

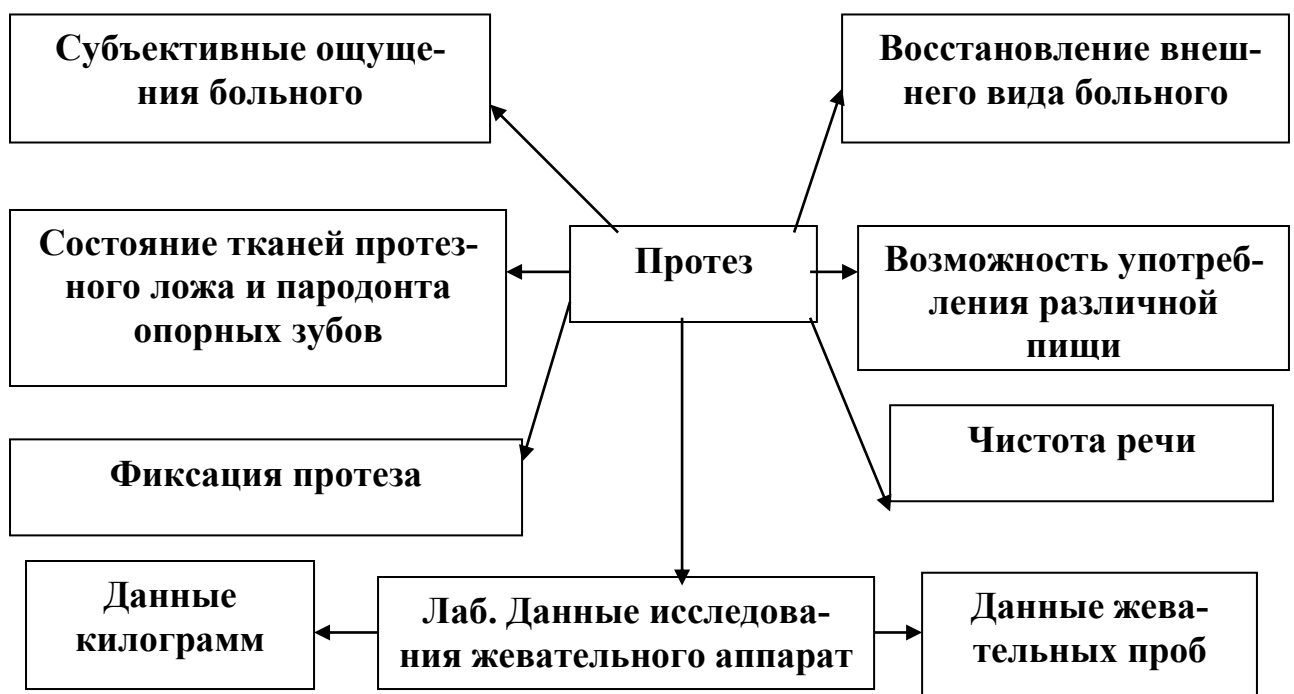
Адаптация к съемным пластиночным зубным протезам различает 3 фазы.

**1. Первая фаза - фаза раздражения.** Наблюдается в день наложения протеза и проявляется в виде повышенной саливации, измененной дикции, слабой жевательной мощности, рвотного рефлекса.

**2. Вторая фаза - фаза частичного торможения.** Наступает в период 1-5 день после наложения протезов. В этот период восстанавливаются речь, жевательная мощность, уменьшается саливация и угасает рвотный рефлекс.

**3. Третья фаза- фаза полного торможения.** Наступает в период с 5 по 33 день после наложения протеза. В это период пациент не ощущает протез как инородное тело, а наоборот, ощущает дискомфорт без него.

### КРИТЕРИИ ОЦЕНКИ КАЧЕСТВА ПРОТЕЗА



## ДЕЙСТВИЙ СТУДЕНТОВ ПО ТЕМЕ:

### «КОРРЕКЦИЯ СЪЕМНЫХ ПЛАСТИНОЧНЫХ ПРОТЕЗОВ В ПРОЦЕССЕ ПОЛЬЗОВАНИЯ ИМИ»

Этапы действий	Материальное оснащение	Критерии и формы самоконтроля
<p><b>1. Жалобы больного на боли:</b></p> <p>а) при глотании</p> <p>б) боли при глотании</p> <p>в) боль при движении губ, щек</p>	<p>Стоматологическая установка, кресло, протез, наконечник, фреза, химический карандаш.</p> <p style="text-align: center;">-//-</p> <p style="text-align: center;">-//-</p>	<p>Химическим карандашом отмечают зону гиперемии и пролежней и с помощью фрезы устраняют давление в данном участке</p> <p>Коррекция протеза верхнечелюстных бугров</p> <p>Коррекция передней губной уздечки</p>
<p><b>II. Позывы к рвоте</b></p>		<p>Укорочение границы в области линии «А»</p>
<p><b>III. Контроль окклюзионных контактов</b></p>	<p>Стоматологическая установка, кресло, больной, протез, наконечник, фреза, копировальная бумага.</p>	<p>С помощью копировальной бумаги уточняют окклюзионные контакты, коррекцию их.</p>
<p><b>IV. Нарушение речи:</b></p> <p>а) звуки «с» и «л»</p> <p>б) звуки «т» и «д»</p>	<p style="text-align: center;">-//-</p> <p style="text-align: center;">-//-</p>	<p>Уменьшить толщину пластмассы переднего отдела небной поверхности</p> <p>Необходимо увеличить пространство для языка путем уменьшения толщины базиса или постановки более тонких зубов,</p>

в) звук «ф»	-//-	если это не дает хорошего эффекта, то следует подумать о понижении высоты прикуса.  Уменьшить размер резцов
-------------	------	---

### **ПРАВИЛА ПОЛЬЗОВАНИЯ СЪЕМНЫМИ ПЛАСТИНОЧНЫМИ ПРОТЕЗАМИ**

I. Характер принимаемой пищи	Можно есть холодную и горячую пищу (мясо, хлеб, овощи, фрукты). Не есть твердых продуктов, требующих значительных жевательных усилий (орехи, сахар, сухари).
II. Ношение протеза	Не снимать протез во время разговора и еды. После привыкания к протезам, их нужно снимать, во время сна.
III. Гигиенический уход за протезом.	Необходимо ежедневно мыть холодной водой с мылом, чистить зубной щеткой с зубными порошком.
IV. Правила хранения протеза	Вне рта протезы нужно хранить в сухом виде в специально приспособленной для этого коробочке или в остуженной кипяченной воде с добавлением нескольких капель эликсира
V. При появлении болей	Необходимо снять протез и за 3-4 часа перед посещением врача вновь его надеть для того, чтобы была видна причина боли
VI. Самостоятельная коррекция протеза больными	Сам больной не должен делать поправки в протезах во избежание их порчи. 1 -2 раза в год больному необходимо обратиться в клинику с целью проверки протезов.
VII. При появлении трещин	При появлении трещин в протезе или поломки его, пользоваться протезом нельзя, во избежание травмирования мягких тканей полости рта.
VIII. Сроки замены протеза	Через 3-4 года протез следует заменить.

Чаще встречающихся осложнение при пользования съемных пластиночных зубных протезов - так называемых протезным стоматитами, являются следующие:

- травматическая (механическая)
- токсическое (химическая)
- токсико-биологическая (кандидозы)
- аллергические
- термическая (накопления тепла под протезом)

Травматическая поражения протезного ложа может быть острой и хронической.

**Острая** механическая травма зубами, протезом проявляется в виде гематомы, (кровоизлияния без нарушения целостности эпителия), эрозия, раны (поверхностные повреждения).

**Хроническая** - механическая травма зубными протезом проявляется многообразно: в виде гиперемии и отека, эрозии и язвы, гипертрофии и гиперкератоза. Следует обратить внимание на возможность перехода одной формы в другую. Что обусловлено характером действия раздражителей и условий полости рта. Длительная хроническая травма может привести к гиперкератозу (лейкоплакию) - образованию участков ороговения.

**Папилломатоз** один из осложнения понащение не качественного съемного пластиночного зубного протеза. Он в основном наблюдается на твердом небе. Возникает в результате пользования съемного пластиночного протеза с неплотными и неравномерными прилеганиями к слизистой оболочке неба.

**Раковая язва** полости рта возникает, как правило, вследствие озлокачествления травматической язвы. Для дифференциальной диагностики имеют значение длительность течения (для раковой несколько месяцев) наличие болевого синдрома. Наличие плотных малоболезненных краев язвы также указывает на перерождение. Решающее значение имеет цитологические исследования.

Для **туберкулезной язвы** резкая болезненность наличие резко увеличенных мягких и болезненных лимфатических узлов. Диагноз уточняется на основании общего обследования (язва на слизистой оболочке рта всегда возникает при открытой форме туберкулеза) и цитологического исследования (наличие клеток Лангханса).

**Твердый** шанкр характеризуется хрящевидной плотностью инфильтрата, ровными краями и гладким дном. Лимфатические узлы увеличены, плотные и малоболезненные. Диагноз уточняется выявлением бледной трепонемы.

**При раковой, туберкулезной и сифилитической язвы** устранение раздражителя не влияет на их заживление.

**Трофическая язва** отличается от травматической язвы, вялым течением на фоне выраженного изменения общего состояния (чаще изменения сердечно-сосудистой системы).

**Травматическая язва** вследствие устранения раздражителей и медикаментозного лечения быстро заживает.



## **ПЛАСТМАССЫ АКРИЛОВОГО РЯДА, КАК АЛЛЕРГОЛОГИЧЕСКИЙ, ХИМИКО-ТОКСИЧЕСКИЕ ФАКТОРЫ В РАЗВИТИИ ПАТОЛОГИЧЕСКИХ ИЗМЕНЕНИЙ СЛИЗИСТОЙ ОБОЛОЧКИ ПРОТЕЗНОГО ЛОЖА**

### **1. Химико-токсический стоматит на акриловые протезы**

Акриловая пластмасса, кроме мономера и полимера, содержит разные добавки, которые придают ей характерные специфические свойства. К ним относятся пластификаторы, стабилизаторы, наполнители и красители. Все они могут оказывать токсическое действие. Основным токсигенным фактором акриловой пластмассы является мономер. При нарушении режима полимеризации количество остаточного мономера резко увеличивается.

Клиника токсического стоматита развивается быстрое и выраженное проявления интоксикации. Через 1-7 суток после наложения съемных протезов ощущается сильное жжение слизистых оболочек рта под протезом. Больные жалуются на сухость, иногда гиперсаливацию, головные боли, нарушение сна, возможны диспепсические расстройства желудочно-кишечного тракта.

При осмотре полости рта отмечается гиперемия и отек слизистой оболочки под протезом, чаще верхней челюсти, сухость всех слизистой оболочки рта. Язык гиперемирован, сухой.

Изменение со стороны крови характеризуются снижением количество эритроцитов, лейкоцитоз, увеличение СОЭ, позже возможно лейкопения и увеличение СЭ.

Для лечения необходимо снять протез, до исчезновения клинические симптомы. Дальнейшее изготовить новый съемный протез с соблюдением формовки и режима полимеризация или заменить протез изготовленный из другого базисного материала

### **АЛЛЕРГИЧЕСКИЙ СТОМАТИТ НА АКРИЛОВЫЕ ПРОТЕЗЫ**

*Аллергия* - это иммунная реакция организма сопровождающаяся повреждением собственных тканей. Аллергенами, вызывающими аллергические реакции на пластмассовые протезы, являются гаптены, мономер, приобретающие свойства аллергенов в результате конъюгации с белками. Попадание в организм антиген вызывает его сенсибилизацию.

*Сенсибилизация* - это иммунологически опосредованное повышение чувствительности организма к аллергенам - экзо - и эндогенного происхождения.

Аллергический стоматит у лиц, пользующих съемными пластиночными протезами, возникает через несколько лет ношения протезов. Он является реакцией замедленного типа и носит характер контактного воспаления.

Это воспаление специфическое и по клинической картине сходно с химико-токсическим и механическим воспалением.

Основным этиологическим фактором аллергии на акриловой протез является "остаточный мономер", содержащийся в пластмассе в концентраций 0,2%. Красители, входящие в акрилат, в очень редких случаях (0,01%) могут вызвать аллергические реакции. Остальные ингредиенты входящий в состав пластмассы не вызывают аллергию.

При аллергическом стоматите на акриловую пластмассу больные жалуются на невозможность или затрудненное пользования съемными протезами, вследствие постоянного чувства жжения под протезом, на языке, щеки, губ, альвеолярных отростков. Жалуются на сухость во рту. Слюна вязкая, гипосаливация.

Объективно отмечается воспаления слизистой оболочки протезного ложа, четко ограниченными участками, которые непосредственно соприкасаются с внутренней поверхностью базисов протезов.

Характерная жалоба больных- отек слизистой оболочки, щек, языка, губ, мягкого неба и глотки. Вследствие этого отека затруднено глотание, иногда дыхание, язык не уместается во рту, "мешает", больные прикусывают щеки, язык. Течение аллергии могут быть по разному клиническому проявлению.

В крови обнаруживается: лейкопения, лимфоцитоз, моноцитоз, положительные кожные пробы на пластмассу. Иммунологические изменение: увеличение Т- и В- лимфоцитов, снижение уровня SigA и уровня лизоцина в слюни.

***В основе лечения таких больных лежат:***

- снять протеза
- медикаментозное лечение
- заново изготавливается протез из другого базисного пластмассы - со строгим с соблюдением всех требования изготовления пластмассы (формовки, режим полимеризации).

## **ПОКАЗАНИЯ К ИЗГОТОВЛЕНИЮ ДВУХСЛОЙНЫХ БАЗИСОВ**

*Двухслойный базис мягкой подкладкой из эластической пластмассы показаны в следующих случаях:*

1. при резкой неравномерной атрофии альвеолярных отростков с сухой, мало податливой слизистой оболочкой, когда никакими методами невозможно добиться фиксации протезов.

2. при наличии острых костных выступов и экзостазов на протезном ложе, острой внутренней кривой линии.

3. при изготовлении сложных челюстно-лицевых протезов.

4. при изготовлении имедиат протезов с удалением большого количество зубов.

5. при хронических заболеваниях слизистой оболочки полости рта.

б. при аллергических реакциях на протезах из акрилатов.

7. при повышенной болевой чувствительности слизистой оболочки. Для этих целей выпускаются эластичные пластмассы "Ортосил", "Ортосил-М", "Эладент-100".

## **МЕТАЛЛИЧЕСКИЕ, БАЗИСЫ ПЛАСТИНОЧНЫХ ЗУБНЫХ ПРОТЕЗОВ**

Металлические базисы применяются в тех случаях, когда у больных отмечаются частые и неоднократные поломки пластиночного протеза на верхней челюсти, чаще когда на нижней челюсти сохранены много зубов. При мощной жевательной мускулатуре, бруксизме, при аллергии базисным пластмассам а также иногда при хроническом заболевании слизистой оболочки полости рта.

Базисы из металла изготавливают или методом штамповки листовой стали толщиной 0,3-0,4 мм или методом литья хромкобальтового сплава. Но из-за не точности штамповки, в основном применяются метод литья.

В настоящее время применяется метод изготовления комбинированного базиса протеза, в котором небная часть сделана из металла, а вестибулярная - из пластмассы [рис.-9].

## **МЕТАЛЛИЗИРОВАННЫЕ БАЗИСЫ ПЛАСТИНОЧНЫХ ЗУБНЫХ ПРОТЕЗОВ**

При аллергия к базисным пластмассам предложен новый метод лечения, основанный на действии химических веществ, препятствующих влиянию акриловых протезов на организм. Имеется, ввиду о покрытии зубных протезов из акриловых пластмасс металлом.

В настоящее время разработаны способы химического восстановления металлов из их соединений для получения пленок серебра, золота, палладия, меди, никеля и др. Широко применяются химическое серебрения пластмассовых протезов, золочение, палладирования. Обычно для проведения реакции берут нитрат серебра или комплектную соль  $Ag(NH_3)_2NO_3$ - В качестве восстановителя применяется формальдегид или глюкоза.

Сцепление серебра с пластмассой протеза является механическим процессом, в связи с чем металлизированная поверхность должна быть микрошероховатой, обезжиренной (спирт) и тщательно промытой.

Однако серебро, исчезает с поверхности протеза в течение 2-3 недель. Данный метод лечения требует многократных посещений лечебных учреждений с целью повторной металлизации.

Золочение поверхности акрилового протеза более надежно, так как адгезия золота с промежуточным подслоем и пластмассой достаточно прочна.

## **ПРИЧИНЫ ПОЛОМОК ПЛАСТИНОЧНЫХ ЗУБНЫХ ПРОТЕЗОВ И МЕТОДЫ ИХ ПОЧИНОК**

*Поломки съемных пластиночных зубных протезов возникают из-за следующих причин:*

1. Недостатки физико- механических свойств базисных материалов
2. Ошибки, допущенных врачом на отдельных этапах работы
3. Ошибки, допущенных техником на различных этапах работы. Не бережного отношении к протезу самого больного
4. Не соответствие протезного ложа базису протеза в результате атрофии челюсти.

Чаще при частичном съемных протезах линия перелома проходить в области границ где имеется естественных зубов [рис. -7].

*Починка пластмассовых протезов производится двумя методами:*

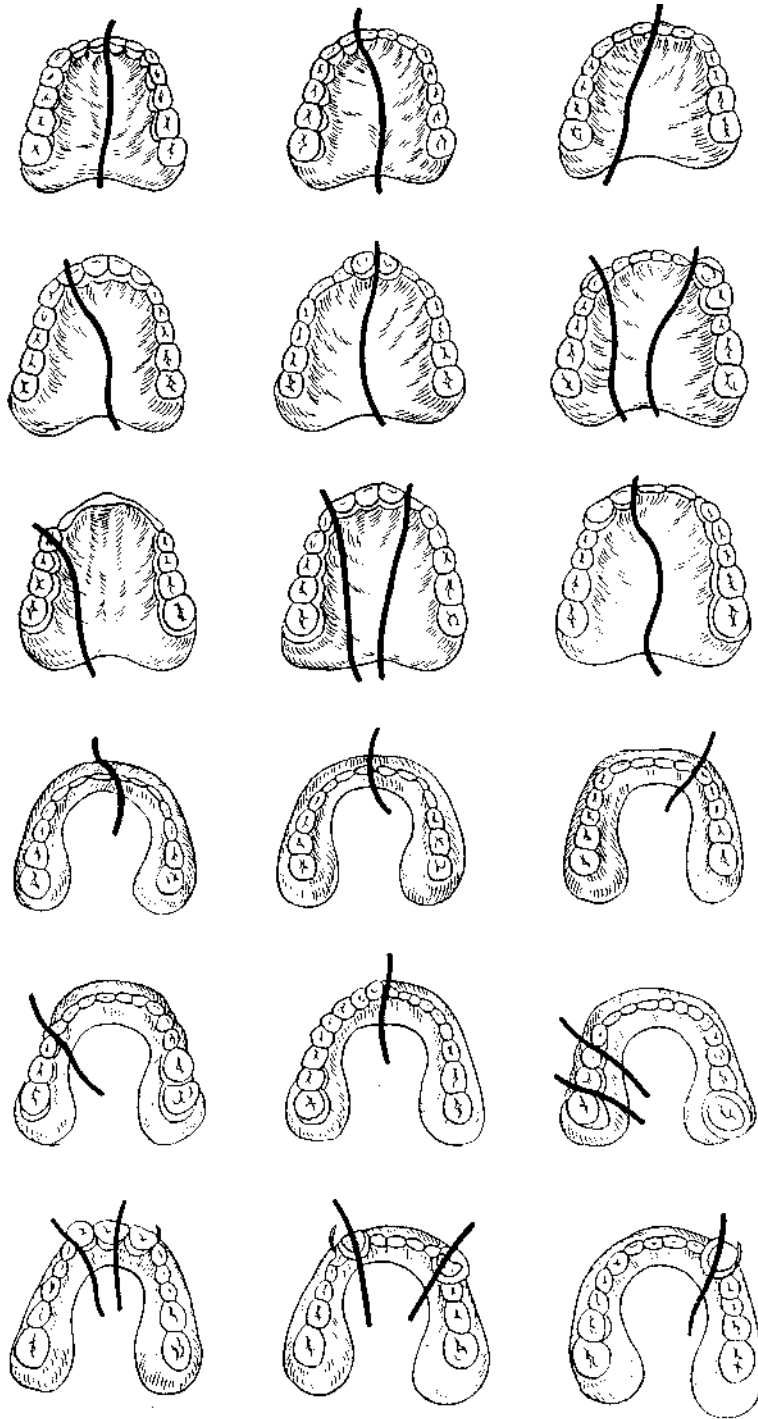
1. С помощью быстро твердеющих пластмасс (клинический метод)
2. С помощью базисной пластмассы из которого изготовлена протез (лабораторный метод).

Починка пластмассовых протезов производится следующим образом. Линию излома в двух-трех местах смазывают дихлорэтановым клеем, который входит в комплект протокрила: части протеза сопоставляются по линии излома и удерживают в течение 3-4 мин. По склеенному протезу отливают гипсовую модель и контр модель одновременно на верхней и поочередно на нижней челюсти. После этого протез снимают с модели, разламывают по линии склеивания, расширяют линию излома в каждую сторону на 1-2 мм и по краям делают фаски. Модель и контр модель смазывают изоляционным лаком "Изакол" затем части протеза устанавливают на модели, а правильность установки проверяют контр моделью. [рис. -8].

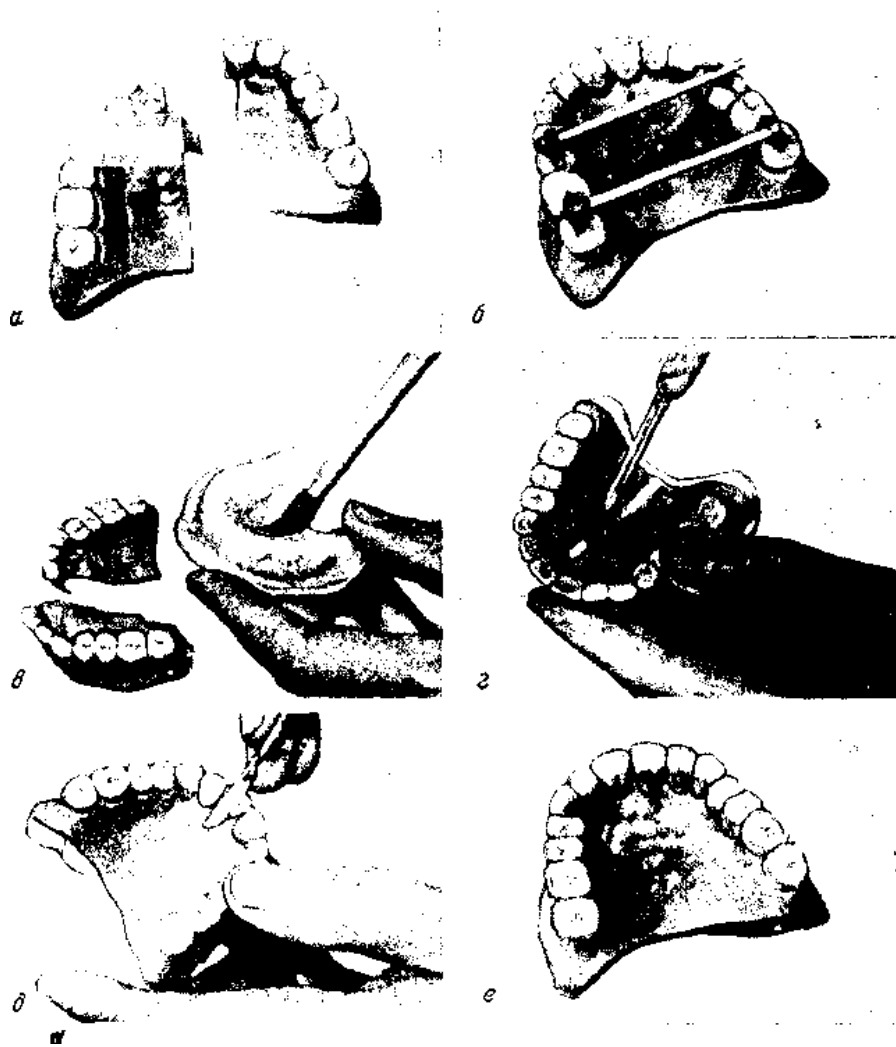
Пластмассовое тесто готовят из масса твердеющих пластмассы "протокрил" или "Редонт", насыпая порошок в дикость до полного насыщения ее и сверху закрывают стеклом, чтобы не испарился мономер.

Процесс набухания пластмассового теста продолжается 3-5 мин в зависимости от температуры окружающей Среды. Готовую пластмассу с небольшим избытком укладывают по линию излома и прижимают контр моделью. Полимеризация заканчивается через 10-15 мин, после чего протез обрабатывают.

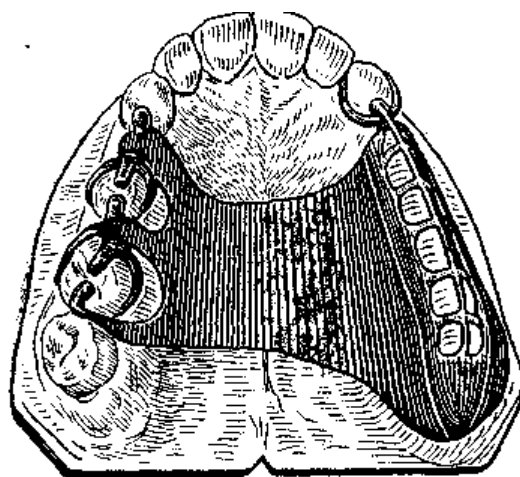
2. Починку пластмассовых протезов можно производить и лабораторным способом. Для этого склеивают протез и отливают модель описанным ранее способом. После расширения линии излома образовавшуюся щель заливают расплавленным воском сглаживают его на уровне с протезом. Затем модель с протезом гипсуют в кювету и общее принятым способом заменяют воск на пластмассу, в процессе полимеризации пластмассы происходит монолитное (химическое) соединения отломков. Протез вынимают из кюветы, обрабатывают, шлифуют и полируют.



**Рис.7. Наиболее частые места поломок съемных протезов**



**Рис.8. Починка съемных протезов при помощи самотвердеющей пластмассы. Объяснение в тексте**



**Рис.9. Каркас цельнолитого базиса съемного пластиночного протеза**

## МЕТОДИКИ ПЕРЕБАЗИРОВОК СЪЕМНЫХ ПЛАСТИНОЧНЫХ ПРОТЕЗОВ

*Показания к перебазировке съемных пластиночных зубных протезов следующие:*

1. Несоответствие протезного ложа протезному базису вследствие атрофии костной ткани.
2. Некачественный слепок или ошибок технического характера (укорочения техником краев базиса, порча модели в процессе работы).

*Существуют два метода:*

1. Клинический
2. Лабораторный

### КЛИНИЧЕСКИЙ МЕТОД

Сначала край протеза предварительно подготавливаются, т.е. длинные места по отношению переходной линии убирается, если коротко добавляется. Затем с поверхности протеза прилегающей к слизистой оболочке протезного ложа, снимают слой пластмассы толщиной 1 мм. С края протеза и с вестибулярной поверхности (отступы от края на 2-3 мм) фрезой или карборундовой головкой снимаю полировку. Искусственные зубы смазывают вазелином и размещают самотвердеющую пластмассу в пропорции: одна весовая часть мономера и две весовые части полимера и в стеклянном посуде перемещают.

Для этого сначала в посуду наливают небольшое количество мономера, а затем добавляют полимер (порошок) до поглощения. В фазе "тянущихся нитей", пластмассовое теста накладывают на обработанной базис протеза равномерным слоем таким образом, чтобы были покрыты и края протеза. Через 10-15 сек. поверхность пластмассы становится матовой. В этот период протез необходимо ввести в полости рта, установить его на челюсти, слегка прижать и предложить больному сомкнуть челюсти в положении центральной окклюзии. Излишки пластмассы необходимо убрать по все поверхности. С края излишки снимают отступая от него 2-3 мм. Затем оформляют края протеза при помощи активного и пассивного методов. Протез в полости рта находится приблизительно 1,5 мин. и в начале четвертой, резина подобной фазы полимеризации пластмассы выводится. Больному предлагают полоскать рот содовым раствором, а протез на 10 мин. помещают в теплое место или в специальный аппарат (полимеризатор сухое), где окончание полимеризации проходит при температуре 40-50°C и давления 3 атм. Излишки обрабатываются. Как правило, фиксация протеза после перебазировки значительно улучшается.

Противопоказанием к клиническому методу перебазировки являются заболевания слизистой оболочки рта и непереносимость к пластмассы. Тогда делают перебазировку лабораторным методом.



## ЛАБОРАТОРНЫЙ МЕТОД

Подготовка протеза проводится по той же методике, а слепок получают при помощи сэласта, ментола или другими силиконовыми слепочными материалами. В лаборатории техник гипсует протез со слепком прямым методом (слепок сверху) в кювету, а после удаления слепочного материала с поверхности протеза и последний заменяет пластмассой и полимеризует ее.

Преимущество лабораторного метода перебазировки тем что тесно не соприкасается со слизистой оболочки, новый слой базиса получается монолитным, не отличающимся от основного слоя пластмассы. Однако он имеет и недостатки. При лабораторном методе перебазировки не исключены технические ошибки.

## НОВЫЕ ПЕДАГОГИЧЕСКИЕ ТЕХНОЛОГИИ ПРИМЕНЯЕМЫЕ НА ДАННОМ ЗАНЯТИИ

*«Метод – 3 – их ступенчатое интервью».*  
*«Метод разрешения проблем», «Метод круглого стола».*

### 1. Применения Метода – 3 – х ступенчатое интервью

В данном методе предусматривается активное участие всех студентов в группе. С каждого студента требуются самостоятельно анализировать, творчески мыслить и понимать суть вопроса. В каждой группе ( 3 человека).

1. В каждой группе (3 человека) распределяются роли «врач», «больной», «эксперт».

«Больным» анонимно сообщается диагноз. Каждая группа проводит консультацию в течение 10-15 минут, «эксперт» оценивает записывает действия врача в 3 раздела:

1. Что сделано правильно
2. Что сделано неправильно
3. Как надо было сделать.

Каждая группа демонстрирует консультацию с комментариями эксперта, которая оцениваются всеми участниками обучения. Другой вариант- студенты вступают в роли экспертов на реальной консультации врача и больного в поликлинике, обсуждения проводится всей группой и педагогом.

### 2. Метод разрешения проблем

Группе предъявляется ситуация с требованием выбрать правильные ответы, например, диффециальная диагностика синдрома «боли в животе», правильный выбор лечения и так далее. Каждый студент записывает свой вариант ответа (5 минут), обсуждает с соседом справа (группа из 3 человек), предлагает ещё один вариант и в конце уже обсуждают всей группой. В тетради студента записывает, едины для группы вариант.

### **3. Метод разрешения проблем**

Все участники делятся на группы А, Б, В и так далее по 3 человека в группе. Им присваивают номера 1,2,3, и затем перегруппировывают по номерам: все первые номера формируют группу-1, вторые-группы-2, третьи- группу-3.

Время для работы 10 минут. Далее номера возвращаются в свои первоначальные группы (А,Б,В), где студент из 1-ой группы рассказывает о диагностике, из 2-ой лечения и т.д.

Таким образом, студенты обмениваются своими вариантами ответов: на это выделяется 15 минут. Далее другой студент из групп 1,2,3 рассказывает свои варианты всей группе, и обсуждают их вместе.

### **Метод «Круглого стола»**

По кругу пускается лист бумаги с заданием. Каждый студент записывает свой вариант ответа и передает лист другому. Все записывает свои ответы затем идет обсуждение: неправильные ответы зачеркивают, по количеству правильных – оценивают знания студента.

Для проведение выше указанных интерактивных игр, необходимо составить обзорные последовательность содержание тематику, тем чтобы раздать для игры только название содержания. Приводим последовательность и название содержание темы: Последовательность

1. Искусственные зубы используемые для изготовления частичных съемных протезов. Их характеристика и правила поставки.

2. Проверка восковую конструкцию частично съемную пластиночную зубную протез у больного.

3. Подготовка к замене восковую композицию частично съемную пластиночную зубную протез на пластмассу.

4. Базисные пластмассы применяемые для изготовления съемных зубных протезов. Формовка. Гипсовка.

5. Обработка, шлифовка, полировка готового протеза. Критерии оценки протеза.

6. Этапы припасовки и наложения съемных пластиночных протезов при частичном отсутствии зубов. Ошибки и осложнения.

7. Правила пользования частично съемными пластиночными зубными протезами.

8. Адаптация больных к частично съемным пластиночным зубным протезам.

### **КРАТКОЕ СОДЕРЖАНИЯ ПОСЛЕДОВАТЕЛЬНОСТИ ТЕМЫ ДЛЯ ИНТЕРАКТИВНЫХ ИГРЫ**

1. Искусственные зубы бывают из пластмассы, фарфора, иногда и из металла. У больного подбирают фасоны, величины, цвет искусственных зубов, ориентируясь на возраст пациента, пол, профессию, цвет кожных покровов, лица, волос, глаз, оставшихся зубов и дефекта зубного ряда. Цвет подбирается по расцветке, их фасон от формы лица больного, величины и формы альвеолярного отростка, и соседних зубов,

по виду прикуса. Верхние фронтальные зубы устанавливаются таким образом, что 2/3 толщины (часть) зуба впереди середины альвеолярного гребня (вестибулярно) и 1/3 позади (небно). Нижнее фронтальные зубы ставить наружу или внутрь, в зависимости от вида прикуса и для создания контакта с антагонистами. Все боковые зубы в/н челюсти строго посередине альвеолярного отростка. **[Искусственные зубы используемые для изготовления частичных съемных пластиночных зубных протезов. Их характеристика и правила постановки зубов].**

2. Во время проверки восковой конструкции, мы обращаем внимание сначала на целостность модели, и протезное ложе. Они должны быть без дефекта. Проверяем постановку зубов в окклюдаторе или в артикуляторе. Также положение кламмеров на опорные зубы. Плечо кламмера должно плотно касаться поверхности зуба в максимальном количестве точек, должно пружинить при смещении протеза, в состоянии покоя не оказывать давления на зуб, плечо должно быть закруглено и отполировано, чтобы не повредить слизистую. При помощи зеркала осматривают плотность прилегания протеза по всей границе воскового базиса. Правильность определения центральной окклюзии и межальвеолярной высоты проверяем анатомо-физиологическим методом или разговорно пробой. Зубы должны быть в максимальном и плотном контакте с антагонистами **[Проверка восковой конструкции частично съемного пластиночного зубного протеза у больного].**

3. Приклеивание к модели воскового базиса, по границы протеза, нанесенную карандашом. Разогретым шпателем удаляют проволоку, базис сглаживают так, чтобы толщина его не превышалась 1,5 мм. Скальпелем очищают промежутки между зубами от излишков воска, зуб обнажают до уровня щек моделируют овал. Также от воска очищают кламмера. Зубы обрабатывают ватным тампоном смоченным в спирте. **[Подготовка для замены восковой композиции съемного протеза на пластмассу].**

4. Для изготовления базисов съемных пластиночных зубных протезов чаще применяется пластмассы акрилового ряда. К ним относятся «Этакрил», «Фторакс». Для замены восковой композиции протеза на пластмассу, его сначала гипсуют в кювету. Гипсовку производят тремя методами: прямой, обратным и комбинированным способом. Для этого модель отделяют от окклюдатора или артикулятора и подрезают модель так, чтобы она помещалась в верхнюю часть кюветы. Затем кюветы заполняют гипсом и погружают модель таким образом, чтобы загипсовалась только модель в области альвеолярного гребня, зубы и небная поверхность остается свободным от гипса. После затвердения гипса в верхней части кюветы, ее погружают на несколько минут в воду, затем закрывают другой частью кюветы, заполняют гипсом. Кювету закрывают крышкой, и подвергают припасовыванию. Выварка воска производят путем помещения основания, а затем верхней части кюветы под струей горячей воды. На теплую модель наносят тонкий слой изоляционного материала два раза, в фарфоровую или стеклянную баночку насыпают порошок и жидкостью в соотношения 2:1. затем массу перемешивают и сосуд закрывают крышкой на 15-20 минут. Массу доводят до консистенции густого теста. Берут массу и формируют кювету. Кювету зажимают под прес-

сом, потом в бюгеле. Бюгельную раму с кюветой помещают в полимеризатор. В течение двух часов производят термическую обработку. При этом от комнатной температуры до кипения 60 минут, при кипении 40-45 минут должно пройти. Затем медленно остывает до комнатной температуры. **[Базисные пластмассы применяемые для изготовления съемных зубных протезов. Гипсовка формовка.]**

5. Обработка протеза производится к помощью шлейфмотора, карборундовых камней, напильников и штихеля. Шлифовка протеза осуществляется с помощью наждачной бумаги на шлейфматоре. Полировка протеза делают с помощью войлочных и фетровых фильцов различной формы, полируют сначала между зубами и сами зубы, а затем наружную поверхность базиса протеза, при этом постоянно поверхность протеза смачивают кашицей из **ПЕМЗЫ**, затем переходят к полировке жесткой щеткой. Затем протез промывают в воде, и на мягкой щетке с **МЕЛОМ** заканчивают полировку до зеркального блеска. Толщина базиса должно быть не менее 1,5 мм, края протеза должны быть закругленной формой. В области линии «А» края протеза истончают. Концы кламмера должны быть закругленны. При внешним осмотре постановка зубов и цвет должны отвечать косметическим требованиям. **[Обработка шлифовка, полировка готового протеза. Критерии оценка протеза].**

6. Готовый частичный съемный пластиночный протез редко накладывается на протезное ложе без каких-либо препятствий. Наличие поднутрений на естественных зубах, непараллельное расположение оставшихся зубов или их смещение при утрате рядом стоящих или антагонистов затрудняют наложение протеза. Эти участки ретенции протеза определяется с помощью копировальной бумаги и производятся коррекция протеза до тех пор, пока она не займет свое место на челюсти. При сдаче протеза могут быть выявлены врачебные и технические ошибки. К врачебным ошибки относятся неправильное определение высоты прикуса (занижение высоты, завышения межальвеолярной высоты), неправильное определение центральную окклюзию (смещение нижней челюсти вперед, назад, влево и вправо). К техническим ошибкам относятся: неправильная постановка зубов, неправильное расположение кламмера на зубе и неправильный подбор цвета, размера и формы зубов **[Припасовка и наложения съемных пластиночных протезов. Ошибки и осложнения]**.

7. Можно есть любую пищу, но не есть твердых пищу, требующих значительных жевательных усилий. Не снимать протез во время разговора и еды. После привыкания к протезам, их нужно снимать, во время сна. протезы нужно хранить в сухом виде. При появлении болей необходимо снять протез и 3-4 часа перед посещением врача вновь его надеть для того, чтобы была видна причина боли. Сам больной не должен делать поправки в протезах, во избежание их порчи. 1-2 раза в год больному необходимо обратиться в клинику с целью коррекция протезов. При появлении трещин в протезе или поломки его, пользоваться протезам нельзя. Через 3-4 года протез следует заменить. **[Правила пользования съемными пластиночными зубными протезами]**.

8. Зубные протезы воспринимаются тканями протезного ложа как инородное тело, являясь раздражителем нервных окончаний слизистой оболочки полости рта. По этому привыканию к съемным пластиночным зубным протезом происходит разным трудностями. Адаптация к съемным пластиночным зубным протезом различает 3 – фазы

1. **ПЕРВАЯ ФАЗА** – фаза раздражения. Наблюдается в день наложения протеза и проявляется в виде повышенной саливации, измененной дикции, слабой жевательной мощности, рвотного рефлекса.

2. **ВТОРАЯ ФАЗА** – фаза частичного торможения. Наступает в период 1-5 день после наложения протезов. В этот период восстанавливаются речь, жевательная мощность, уменьшается саливация и угасает рвотный рефлекс.

3. **ТРЕТЬЯ ФАЗА** – фаза полного торможения. Наступает в период с 5 по 33 день после наложения протеза. В этот период пациент не ощущает протез как инородное тело, а наоборот, ощущает дискомфорт без него. [Адаптация больных к съемным пластиночным зубным протезам].

## 6.2. РАЗБОРНЫЙ ЧАСТЬ

### СИТУАЦИОННЫЕ ЗАДАЧИ:

1) Больной К. явился на повторный прием к врачу; объективно:

0 0 0 0 0 2 1	1 2 3 0 0 0 7 8
К И И К 4 3 2 1	1 2 3 4 К И И К

23 зубы устойчивы, интактны 7 под пломбой, устойчив, перкуссия безболезненная. Слизистая бледно-розового цвета, без патологических изменений. Больному предложено ортопедическое лечение, заключающееся в изготовлении одиночной коронки на 7, частичного съемного пластиночного протеза на верхнюю челюсть. Поставьте диагноз, обоснуйте конструкцию протеза и выберите расположение кламмерной линии.

2) Больной И. находился на повторном приеме у врача-стоматолога. Ранее ему были сняты слепки с верхней и нижней челюсти и определена центральная окклюзия. Назовите и расскажите последовательность проведения следующего этапа лечения, если объективно в полости рта наблюдается следующая картина:

8 7 6 0 0 0 0 1	1 2 3 0 0 0 0 8
0 0 0 4 3 2 1	1 2 3 0 0 0 0 0

Каковы критерии оценки восковой композиции протеза?

3) Больной В. обратился в клинику с жалобами на плохое пережевывание пищи, косметический дефект и дефект речи. Объективно:

8 0 0 0 5 0 0 0 0	0 0 0 0 0 0 7 8
8 0 0 0 0 3 2 0	0 2 3 0 0 0 0 8

Слизистая бледно-розового цвета, без патологических изменения. 5 | 78  
зубы покрыты одиночными металлическими коронками. Коронки отвечают клиническим требованиям. 2/2 зубы устойчивы, на режущих краях имеется дефект коронковой части. Составьте план лечения. Выберите конструкцию протеза, назовите последовательность клинико-лабораторных этапов, в изготовлении протезов.

4. Для увеличения жесткости воскового базиса на нижнюю челюсть в его основу была введена металлическая проволока. На каком этапе протезирования и каким образом будет удалена проволока.

5. При изготовлении частичного пластиночного протеза фронтальные зубы поставлены на приточке. Какой способ заливки восковой композиции протеза необходимо применить в данном случае?

6. При раскрытии кюветы в ней обнаружен размягченный воск. Как необходимо удалить воск?

7. При выемки полимеризованного протеза из кюветы обнаруживается плотное прилипание слоя гипса. Какой технический этап при замещении воска пластмассой упущен?

8. После чистки протеза от гипса обнаружено, что край протеза значительно превышает намеченные границы. Что необходимо применить для приведения границ до нормальных размеров?

9. При определении окклюзионных взаимоотношений обнаруживается между фронтальными естественными зубами на 0,5 мм.

Ваша тактика действия?

10. Во время припасовки протеза обнаружено точечное касание гнутого проволочного кламмера на опорный зуб?

Ваши действия?

11. Больной К. при повторном посещении обратился с жалобами на боли

при движении языком, постоянные позывы к рвоте, при осмотре полости рта задняя граница съемного протеза перекрывает линию "А".

Тактика врача-стоматолога?

12. Больная О. при повторном посещении обратилась с жалобами на боли при движении языком. При осмотре подъязычного пространства обнаруживается гиперемия слизистой оболочки в области подъязычного пространства.

Каким образом. Вы будете устранять данную причину?

13. Больной Н. обратился при повторном посещении с жалобами на нарушение произношения звуков "с" и "ш". Ваша тактика?

### 6.3. ПРАКТИЧЕСКАЯ ЧАСТЬ

Действие студента при ортопедической лечении частичной вторичной адентии съемными пластиночными зубными протезами. Подобрать искусственные зубы, правила постановки зубов. Проверка восковой композиции у больного и окончательная моделировка протеза. Замена восковой композиции на пластмассу. Подготовка базисных пластмасс, гипсовка и формовка условия полимеризации.

Обработка, шлифовка и полировка готового протеза. Правила пользования частичными съемными пластиночными протезами. Привыкание больных к съемным пластиночным протезам.

## 2. ПРОВЕРКА ВОСКОВОЙ КОНСТРУКЦИИ ПРОТЕЗА У БОЛЬНЫХ

**ЦЕЛЬ:** Проверка восковой конструкции частично съемного пластиночного протеза у больного

### ЭТАПЫ:

№	Мероприятие	Не выполнил «0» балл	Полностью правильно выполнил «10» балл
1	Посадить больного на кресло		
2	Подготовить восковую пластинку, спиртовку и шпатель		
3	Снять с модели восковую конструкцию протеза, сполоснуть и наложить в колбу с холодной водой		
4	Наложить верхнюю восковую конструкцию		

	протеза больному		
5	Наложить нижнюю восковую протез больному		
6	Обратить внимания на форму и цвет зубов		
7	Проверить у больного положения зубов в центральной окклюзии.		
8	С помощью шпателя проверить максимальную (плотность) контакт зубов.		
9	Снять восковую конструкции протеза и с полоснуть в холодной воде.		
10	Установить восковую конструкции протеза на окклюдатор (на модель)		
	<b>ВСЕГО:</b>	<b>0</b>	<b>100</b>

#### 4. ГИПСОВКА ВОСКОВОЙ КОМПОЗИЦИЙ ПРОТЕЗА В КЮВЕТУ.

**ЦЕЛЬ:** Этапы гипсовки восковой композиции протеза в кювету.

№	Мероприятие	Не выполнил «0» балл	Полностью правильно выполнил «10» балл
1	Подготовка и раскрытие частей кюветы.		
2	Заполнить верхнюю часть кюветы гипсом и установить модель с восковой конструкции протеза.		
3	Гипсовку восковой конструкции произвести до модели.		
4	После затвердения гипса закрывает верхнюю раму и заполняют гипсом. Закрывают кювету.		
5	Удерживают кювету под прессом 3-5 минут.		
6	После затвердение гипса кювету опускают в горячую воду на 2-3 минуты.		
7	Раскрыть кювету и вымыть размягчившиеся воск горячей водой.		



8	До остывания моделей наносить разделительный лак.		
9	Подготовит базисную пластмассу. Формовка.		
10	Произвести заполнение кюветы базисной пластмассой.		
<b>ВСЕГО:</b>		<b>0</b>	<b>100</b>

## ВЫЯВЛЕНИЯ ПРОТЕЗНЫХ СТОМАТИТОВ У БОЛЬНЫХ

**ЦЕЛЬ:** Этапы проведения коррекции съемного пластиночного протеза.

№	Мероприятие	Не выполнил «0» балл	Полностью правильно выполнил «10» балл
1	Сбор анамнез		
2	Осмотр полости рта		
3	Выявление участков травматического стоматита		
4	Оценить состояние и качество зубного протеза.		
5	Отметить химическим карандашом пораженные участки протезного ложа.		
6	Примерка протеза.		
7	Получение отпечатков пораженного участка протезного ложа.		
8	Выведение пластиночного протеза из полости рта больного.		
9	Сошлифование выявленных участков на базе протеза и передача в лабораторию.		
10	Наложение откорректированного протеза на челюсть, инструктаж больного.		
<b>ВСЕГО:</b>		<b>0</b>	<b>100</b>

## ВЫЯВЛЕНИЯ ПРОТЕЗНЫХ СТОМАТИТОВ У БОЛЬНЫХ

**ЦЕЛЬ:** Этапы проведения коррекции съемного пластиночного протеза.

№	Мероприятие	Не выполнил «0» балл	Полностью правильно выполнил «10» балл
1	Осмотр полости рта		
2	Оценка качества протезов		
3	Выявление участков суперконтактов		
4	Подготовка инструментов для коррекции		
5	С помощью копировальной бумаги выявить завышающие бугорки на пластиночном протезе.		
6	Сошлифование выявленных точек		
7	Шлифовка и полировка протезов		
8	Сдача протеза больному		
9	Оценить качество проведенной работы.		
10	Инструктаж больного.		
	<b>ВСЕГО:</b>	<b>0</b>	<b>100</b>

## 4. ОТДЕЛКА, ШЛИФОВКА И ПОЛИРОВКА ПРОТЕЗА.

**ЦЕЛЬ:** Выполнять отделку, шлифовку и полировку протеза.

### Выполняемые этапы

№	Мероприятие	Не выполнил «0» балл	Полностью правильно выполнил «10» балл
1	Открыть кювету и извлечь протез из гипса при помощи пресса.		
2	С помощью штихеля и шабера произвести чистку протеза от гипса.		
3	На шлиф моторе с помощью боров, фрез и карборундовыми камнями произвести шли-		

	фовку протеза.		
4	С помощью фрез оформить границы протеза.		
5	Произвести закругления острых краев протеза с помощью фрез.		
6	Выровнять края и наружные поверхности протеза с помощью пождачной бумагой.		
7	Подготовить материалы и инструменты для окончательной полировки.		
8	На шлифмоторе произвести полировку с помощью твердой щетки смоченной пемзой.		
9	На шлифмоторе произвести окончательную полировку с помощью мягкой щеткой смоченной мелом, до зеркального блеска.		
10	Готовый протез вымыть в теплой воде с помощью моющего порошка.		
	<b>ВСЕГО:</b>	<b>0</b>	<b>100</b>

## 5. СДАЧА СЪЕМНОГО ПЛАСТИНОЧНОГО ЗУБНОГО ПРОТЕЗА.

**ЦЕЛЬ:** Произвести припасовку и наложение съемного пластиночного протеза.

### Выполняемые этапы

№	Мероприятие	Не выполнил «0» балл	Полностью правильно выполнил «10» балл
1	Правильно посадить больного в кресло.		
2	Ополоснуть в проточной воде и обработать протез спиртом.		
3	Оценить готовый протез. Обратит внимание на качество полировки, на наличие острых краев протеза.		
4	Ввести протез в полость рта и наложить протез		

	на протезное ложе.		
5	Обратить внимание на цвет, форму и размер искусственных зубов.		
6	Обратить внимание на границы протеза.		
7	Определить смыкание зубов при центральной окклюзии.		
8	Проверить максимальный контакт зубов с помощью копировальной бумаги.		
9	Проверить фиксацию и стабилизацию протеза.		
10	Дать наставления по правилам пользования протеза.		
	<b>ВСЕГО:</b>	<b>0</b>	<b>100</b>

## 7. МЕТОДЫ ОПРЕДЕЛЕНИЯ ЗНАНИЙ И МАНУАЛЬНЫХ НАВЫКОВ

- УСТНО
- ПИСМЕННО
- СИТУАЦИОННЫЕ ЗАДАЧИ
- ДЕМОНСТРАЦИЯ УСВОЕННЫХ МАНУАЛЬНЫХ НАВЫКОВ

## 8. КРИТЕРИИ ОЦЕНКИ ТЕКУЩЕГО КОНТРОЛЯ

Успеваемость в (%) и баллах	Оценка	Уровень знаний студента
96-100%	Отлично «5»	Знать виды искусственных зубов, требования предъявляемые к ним, методы выбора и постановка зубов применяемых для изготовления частичных съемных пластиночных зубных протезов. Знать проверку воскового протеза у пациента, знать

		<p>ошибки и недостатки этих протезов.  Знать лабораторные этапы замены воскового протеза на пластмассу.  Уметь оценивать готовый протез.  Уметь подводить итоги и принимать решение, творчески мыслить, самостоятельно анализировать.  Уметь правильно решать ситуационные задачи с полным обоснованием ответа.  Проявлять: высокую активность, творческий подход при проведении интерактивных игр, принимать решение и анализировать.  Знать правила сдачи готовых съемных зубных протезов пациенту.  Знать клинический процесс привыкания пациента к частичным съемным протезам.  Знать как нужно пользоваться этими протезами.  Иметь точное представление по вопросам темы. Применять протезы не практике. Знать тему и уверенно рассказывать. Подготовить современные информативные наглядные пособия или реферат с использованием литературы.  «Интернета».</p>
91-95	Отлично «5»	<p>Знать виды искусственных зубов, требования предъявляемые к ним, метод выбора и постановка зубов применяемых для изготовления частичных съемных пластиночных зубных протезов.  Знать проверку воскового протеза у пациента, знать ошибки и недостатки этих протезов.  Знать лабораторные этапы замены воскового протеза на пластмассу.  Уметь оценивать готовый протез.  Уметь творчески мыслить и самостоятельно анализировать.  Уметь правильно решать ситуационные задачи с полным обоснованием ответа.  Проявлять высокую активность, творческий подход при проведении интерактивных игр, принимать решение и анализировать.  Знать правила сдачи готовых съемных зубных протезов пациенту.  Знать клинический процесс привыкания пациента к частичным съемным протезам.  Знать как нужно пользоваться этими протезами.</p>

		Иметь точное представление по вопросам темы. Применять протезы не практике. Знать тему и уверенно рассказывать. Подготовить современные информативные наглядные пособия или реферат с использованием литературы и «Интернета».
86-90	Отлично «5»	<p>Знать виды искусственных зубов, требования предъявляемые к ним, метод выбора и постановка зубов применяемых для изготовления частичных съемных пластиночных зубных протезов.</p> <p>Знать проверку воскового протеза у пациента, знать ошибки и недостатки этих протезов.</p> <p>Знать лабораторные этапы замены воскового протеза на пластмассу.</p> <p>Уметь оценивать готовый протез.</p> <p>Уметь творчески мыслить и самостоятельно анализировать.</p> <p>Уметь правильно решать ситуационные задачи с полным обоснованием ответа.</p> <p>Проявлять высокую активность, творческий подход при проведении интерактивных игр, принимать решение и анализировать.</p> <p>Знать правила сдачи готовых съемных зубных протезов пациенту.</p> <p>Знать клинический процесс привыкания пациента к частичным съемным протезам.</p> <p>Знать как нужно пользоваться этими протезами.</p> <p>Иметь точное представление по вопросам темы. Применять протезы не практике. Знать тему и уверенно рассказывать. Подготовить современные информативные наглядные пособия или реферат с использованием литературы и «Интернета».</p>
81-85	Хорошо «4»	<p>Знать виды искусственных зубов, требования предъявляемые к ним, метод выбора и постановка зубов применяемых для изготовления частичных съемных пластиночных зубных протезов.</p> <p>Знать проверку воскового протеза у пациента, знать ошибки и недостатки этих протезов.</p> <p>Знать лабораторные этапы замены воскового протеза на пластмассу.</p> <p>Уметь оценить готовый протез.</p> <p>Уметь решать ситуационные задачи с полным обоснованием ответа.</p>

		<p>Проявлять активность, творческий подход при проведении интерактивных игр, принимать решение и анализировать.</p> <p>Знать правила сдачи готовых съемных зубных протезов пациенту.</p> <p>Знать клинический процесс привыкания пациента к частичным съемным протезам.</p> <p>Знать как нужно пользоваться этими протезами.</p> <p>Иметь точное представление по вопросам темы, знает но отвечает неуверенно.</p> <p>Подготовить информативно наглядные пособия или реферат с использованием литературы и «Интернета».</p>
76-80	Хорошо «4»	<p>Знать виды искусственных зубов, требования предъявляемые к ним, метод выбора и постановка зубов при применении для изготовления частичных съемных пластиночных зубных протезов.</p> <p>Знать проверку воскового протеза у пациента и уметь оценить ошибки, недостатки этих протезов.</p> <p>Знать лабораторные этапы замены воскового протеза на пластмассу.</p> <p>Уметь решать ситуационные задачи не уметь выразить полный ответ.</p> <p>Проявлять активность, творческий подход при проведении интерактивных игр, принимать решение и анализировать.</p> <p>Знать правила сдачи готовых съемных зубных протезов пациенту.</p> <p>Знать клинический процесс привыкания пациента к пластичным съемным протезам.</p> <p>Иметь точное представление по вопросам темы, знает но затрудняется ответу затрудняется пользованием протезов.</p> <p>Подготовить информативно наглядные пособия или реферат с использованием литературы и «Интернета».</p>
71-75	Хорошо «4»	<p>Знать виды искусственных зубов требования предъявляемые к ним, метод выбора и постановка зубов при применении для изготовления частичных съемных пластиночных зубных протезов.</p> <p>Ошибаться при лабораторных этапах замены воскового протеза на пластмассу.</p> <p>Затрудняется и ошибаться оценит готовый зубной протез.</p>

		<p>Допускать ошибки при сдаче зубных протезов пациенту.</p> <p>Ошибаться при клиническом процессе привыкания пациента к пластичным съемным протезам.</p> <p>Иметь не точное представление по вопросам темы и затрудняется ответу.</p> <p>Уметь решать ситуационные задачи и не уметь выразить полный ответ.</p>
66-70	Удовлетворительно «3»	<p>Знать виды искусственных зубов требования предъявляемые к ним, метод выбора и постановка зубов при применении для изготовления частичных съемных пластиночных зубных протезов.</p> <p>Ошибаться в лабораторных этапах замены воскового протеза на пластмассу.</p> <p>Затрудняется и ошибаться оценит готовый зубной протез.</p> <p>Ошибаться в клиническом процессе привыкания пациента к пластичным съемным протезам.</p> <p>Отвечать на данные вопросы с ошибками.</p> <p>Понимает, отвечает, иметь представления только некоторым вопросам.</p> <p>Правильно решать ситуационные задачи и не уметь выразить свои ответы.</p>
61-65	Удовлетворительно «3»	<p>Ошибаться в видах искусственных зубов, требованием предъявляемым к ним.</p> <p>Ошибаться в методе выбора и постановка зубов в применении для изготовления частичных съемных пластиночных зубных протезах.</p> <p>Понимать только некоторые вопросы по теме и отвечать не полно.</p> <p>Затрудняется в проверке воскового протеза у пациента, не знать ошибки и недостатки этих протезов.</p> <p>Ошибаться в лабораторных этапах замены воскового протеза на пластмассу.</p> <p>Допускать ошибки в решении ситуационных задач.</p> <p>Понимает, но отвечает неверно на вопросы. Имеет представление по теме.</p>
55-60	Удовлетворительно «3»	<p>Ошибается в видах искусственных зубов, к требованиям предъявляемым к ним. Ошибается в выборе и постановке зубов в применении для изготовления частичных съемных пластиночных зубных протезах.</p>



		<p>Знать правила сдачи готовых съемных зубных протезов пациенту но ошибаться в ответе.</p> <p>Не правильно отвечать на вопросы темы и затрудняется в проверке воскового протеза у пациента, не знать ошибки и недостатки этих протезов.</p> <p>Допускать ошибки в решении ситуационных задач.</p> <p>Ошибается в клиническом процессе привыкания пациента к пластичным съемным протезам и неверно отвечает на вопросы по теме.</p> <p>Имеет краткое представление как нужно пользоваться протезами.</p>
50-54	Не удовлетворительно «2»	<p>Имеет малое представление по видам искусственных зубов, требованием предъявляемым к ним, в методе выбора и постановки зубов применяемых для изготовления частичных съемных пластиночных зубных протезов.</p> <p>Неправильно решает ситуационных задачи.</p> <p>Не имеет представления с дачи готовых съемных зубных протезов пациенту.</p> <p>Не знает лабораторные этапы замены воскового протеза на пластмассу.</p> <p>Не умеет оценивать готовых зубные протезы</p> <p>Не знает ответы на вопросы по теме.</p>
40-49	Не удовлетворительно «2»	<p>Не имеет никакого представления по видам искусственных зубов, требованиям предъявляемым к ним, в методе выбора и постановки зубов применяемых для изготовления частичных съемных пластиночных зубных протезов.</p> <p>Не правильно решает ситуационных задачи.</p> <p>Не знает лабораторные этапы восковых протезов.</p> <p>Не имеет представления по вопросам темы.</p>

## 9. ХРОНОЛОГИЧЕСКАЯ КАРТА ЗАНЯТИЯ

№	Этапы занятия	Форма занятия	Продолжительность 270 мин.
1	Инструктаж преподавателя		5
2	Проверка исходных знаний	Опрос. Контрольные вопросы. Объяснение.	30

3	Осмотр и разбор больных	История болезни. Больные	60
4	Усовершенствование мануальных навыков. Работа на фантомах, муляжах, стоматологических установках и клиника-лабораторных аппаратов.	Стоматологическая установка. Зуба – протезная лаборатория. Инструменты.	60
5	Разбор практической части занятия.	Опрос. Объяснение.	15
6	Разбор занятия по темы – реферативный информация, семинар. Дискуссии.	Реферативный информация. Семинар. Дискуссия.	45
7	Демонстрация видео, DVD, по теме. Разбор ситуационные задачи. интерактивные игры. Компьютерные программы.	Демонстрация. интерактивные методы. Активные пассивные.	45
8	Итоги преподавателя по занятию. оценка каждого студента по 100 больной системы и оглашения его. Задания студентам на следующее занятия.	Методические рекомендации. контрольные вопросы. Информация.	10

### **КОНТРОЛЬНЫЕ ВОПРОСЫ ДЛЯ ПРОВЕРКИ РЕЗУЛЬТАТОВ УСВОЕНИЯ МАТЕРИАЛА:**

1. В чем заключается моделирование базисов протезов?
2. Какие способы гипсовки восковой композиции протеза в кювету вы знаете и их применения?
3. Назовите этапы гипсовки восковой композиции протеза в кювету?
4. Каким образом проводят вываривание воска из кюветы?
5. Прессование пластмассы в кювету?
6. В чем заключается обработка и полировка съемных пластиночных протезов?
7. Какие искусственные зубы используются для изготовления частичных съемных протезов? Их краткая характеристика.
8. В чем заключается особенность в подборе искусственных зубов для частичного съемного протеза?
9. Расскажите о конструировании зубных рядов при частичном отсутствии зубов.

10. Назовите этапы припасовки и наложение съемных протезов при частичном отсутствии зубов.
11. В какой последовательности производится коррекция окклюзионных взаимоотношений?
12. Назовите критерии качества протеза.
13. Какие правила пользования съемными пластическими протезами?
14. Как осуществляется коррекция съемных протезов в процессе пользования ими?
15. Показания к применению двухслойных базисов.
16. Клинический метод перебазировки и починка протезов.
17. Лабораторные методы перебазировки и починка протезов.
18. Химико – токсические стоматиты на акриловые протезы.
19. Аллергический стоматит на акриловые протезы.
20. Виды протезных стоматитов

## **11. ЛИТЕРАТУРА**

1. Лекционные материалы.
2. Бушан М.Г., Каламкарров Х.А. “Осложнения при зубной протезировании и их профилактика”. Москва. 2000 г.
3. Жулеев Е.И. «Несъемные протезы», «Теория, клиника и лаборатория техники». Н. Ноагород. 2000 г.
4. Копейкин В.И. «Руководство по ортопедической стоматологии». 1998 г.
5. Мирёкубов М. «Ортопедик стоматология». Тошкент 2000 й.
6. Щербаков А.С., Трезубов Е.И., Гаврилов Е.И., Жулеев Е.И. «Ортопедическая стоматология» 2001.
7. Под редакцией В.Н. Копейкина, М.З. Миргазизова. ортопедическая стоматологии; Москва – 2001 г.
8. Копейкин В.Н. «Руководства по ортопедической стоматологии». Москва – 2004 г.
9. S.S. A'zamxo'jaev, F.T. Rahmatullaev, O.A. Shukurov. «Yoysimon tish protezlari».
10. X.I. Irsaliev, N.L. Xabilov, M.T. Safarov, F.T. Rahmatullaev. «Ortopedik stomalogiya propedevtikasi». Toshkent – 2006.
11. ИНТЕРНЕТ.

