АКАДЕМИК В.ВОҲИДОВ НОМИДАГИ РЕСПУБЛИКА ИХТИСОСЛАШТИРИЛГАН ХИРУРГИЯ ИЛМИЙ-АМАЛИЙ ТИББИЁТ МАРКАЗИ ва ТОШКЕНТ ТИББИЁТ АКАДЕМИЯСИ ҲУЗУРИДАГИ ИЛМИЙ ДАРАЖАЛАР БЕРУВЧИ DSc.27.06.2017.Tib.49.01 РАҚАМЛИ ИЛМИЙ КЕНГАШ

ТОШКЕНТ ТИББИЁТ АКАДЕМИЯСИ

ФАЙЗУЛЛАЕВ ЕРЖАН РУСЛАНОВИЧ

КЎКРАК ҚАФАСИ ЁПИҚ ЖАРОҲАТЛАРИДА ВИДЕОТОРАКОСКОПИК АМАЛИЁТЛАРНИНГ ИМКОНИЯТЛАРИ

14.00.27 – Хирургия

ТИББИЁТ ФАНЛАРИ БЎЙИЧА ФАЛСАФА ДОКТОРИ (PhD) ДИССЕРТАЦИЯСИ АВТОРЕФЕРАТИ

ТОШКЕНТ - 2018

УЎК: 616.728.2:616-001.5-085.825-08

Фалсафа доктори (PhD) диссертацияси автореферати мундарижаси

Оглавление автореферата диссертации доктора философии (PhD)

Contents of dissertation abstract of doctor of philosophy (PhD)

Файзуллаев Ержан Русланович
Кўкрак қафаси ёпиқ жароҳатларида видеоторакоскопик амалиётларнинг имкониятлари..... 3

Файзуллаев Ержан Русланович
Возможности видеоторакоскопических вмешательств при закрытых травмах грудной клетки……..... 23

Fayzullayev Yerjan Ruslanovich
Capabilities videothoracoscopic interventions in blunt traumas of the chest ... 43

Эълон қилинган ишлар рўйхати
Список опубликованных работ
List of published works..... 47

АКАДЕМИК В.ВОҲИДОВ НОМИДАГИ РЕСПУБЛИКА ИХТИСОСЛАШТИРИЛГАН ХИРУРГИЯ ИЛМИЙ-АМАЛИЙ ТИББИЁТ МАРКАЗИ ва ТОШКЕНТ ТИББИЁТ АКАДЕМИЯСИ ҲУЗУРИДАГИ ИЛМИЙ ДАРАЖАЛАР БЕРУВЧИ DSc.27.06.2017.Tib.49.01 РАҚАМЛИ ИЛМИЙ КЕНГАШ

ТОШКЕНТ ТИББИЁТ АКАДЕМИЯСИ

ФАЙЗУЛЛАЕВ ЕРЖАН РУСЛАНОВИЧ

КЎКРАК ҚАФАСИ ЁПИҚ ЖАРОҲАТЛАРИДА ВИДЕОТОРАКОСКОПИК АМАЛИЁТЛАРНИНГ ИМКОНИЯТЛАРИ

14.00.27 – Хирургия

ТИББИЁТ ФАНЛАРИ БЎЙИЧА ФАЛСАФА ДОКТОРИ (PhD) ДИССЕРТАЦИЯСИ АВТОРЕФЕРАТИ

ТОШКЕНТ - 2018

Фалсафа доктори (PhD) диссертацияси мавзуси Ўзбекистон Республикаси Вазирлар Маҳкамаси ҳузуридаги Олий аттестация комиссиясида B2017.2.PhD/Tib180 рақам билан рўйхатга олинган.

Диссертация Тошкент тиббиёт академиясида бажарилган.

Диссертация автореферати икки тилда (ўзбек, рус, инглиз (резюме)) Илмий кенгаш веб-саҳифасида (www.rscs.uz) ва «Ziyonet» ахборот-таълим порталида (www.ziyonet.uz) жойлаштирилган.

Илмий раҳбар:	**Каримов Шавкат Ибрагимович** тиббиёт фанлари доктори, профессор, ЎзРФА ва РФА академиги
Расмий оппонентлар:	**Емельянов Сергей Иванович** тиббиёт фанлари доктори, профессор
	Хаджибаев Абдухаким Муминович тиббиёт фанлари доктори, профессор
Етакчи ташкилот:	**«И.И.Джанелидзе номли Санкт-Петербург тез ёрдам илмий-текшириш институти» давлат бюджет муассасаси (Россия Федерацияси)**

Диссертация ҳимояси Академик В.Воҳидов номидаги Республика ихтисослаштирилган хирургия илмий-амалий тиббиёт маркази ва Тошкент тиббиёт академияси ҳузуридаги DSc.27.06.2017.Tib.49.01 рақамли Илмий кенгашнинг 2018 йил «___» _____ куни соат 14^{00} даги мажлисида бўлиб ўтади. (Манзил: 100115, Тошкент шаҳри, Кичик ҳалқа йўли 10-уй. Тел.: (+99871) 277-69-10; факс: (+99871) 277-26-42; e-mail: cs.75@mail.ru, Академик В.Воҳидов номидаги Республика ихтисослаштирилган хирургия илмий-амалий тиббиёт маркази мажлислар зали).

Диссертация билан Академик В.Воҳидов номидаги Республика ихтисослаштирилган хирургия илмий-амалий тиббиёт маркази Ахборот-ресурс марказида танишиш мумкин (28-рақам билан рўйхатга олинган). Манзил: 100115, Тошкент шаҳри, Кичик ҳалқа йўли 10-уй. Тел.: (+99871) 277-69-10; факс: (+99871) 277-26-42.

Диссертация автореферати 2018 йил «___»_____ куни тарқатилди.
(2018 йил «___» _____ даги _____ рақамли реестр баённомаси).

Ф.Г. Назиров
Илмий даражалар берувчи илмий кенгаш раиси,
тиббиёт фанлари доктори, профессор, академик

А.Х. Бабаджанов
Илмий даражалар берувчи илмий кенгаш
илмий котиби, тиббиёт фанлари доктори

А.В. Девятов
Илмий даражалар берувчи
илмий кенгаш қошидаги илмий семинар раиси,
тиббиёт фанлари доктори, профессор

КИРИШ (фалсафа доктори (PhD) диссертацияси аннотацияси)

Диссертация мавзусининг долзарблиги ва зарурати. Жаҳон соғлиқни сақлаш ташкилоти (ЖССТ) маълумотларига кўра, «бахтсиз ҳодисалардаги аҳоли жароҳатланишларининг умумий таркибида кўкрак қафаси жароҳатларининг улуши 8-10% ни ташкил этади, кўкракнинг ёпиқ жароҳатлари (КЁЖ) эса тинчлик шароитида биринчи ўринда туради»[1]. «КЁЖда ўлим кўрсаткичи 20-25% ни ташкил этади. Йўл-транспорт ҳодисалари оқибатида ҳалок бўлганларнинг деярли 40% ида кўкрак жароҳати олиб келадиган омил бўлиб ҳисобланади»[2]. Кўкрак қафаси яраланишлари ва ёпиқ жароҳатлари билан жабр кўрганларни даволаш хирургиянинг мураккаб муаммоларидан бўлиб қолмоқда. «Кўкрак қафаси жароҳатлари билан жабр кўрганларнинг 90% га яқини меҳнатга қобилиятли шахслардир, жабр кўрганларни даволаш ва реабилитацияси эса анча узоқ муддатга чўзилиши, йирингли-септик асорталарнинг кўплиги (20% гача), ўлим кўрсаткичининг юқорилиги (17 дан 30% гача) ажралиб туради»[3]. Жабрланганларни даволашнинг муваффақиятли кечиши анатомик зарарланишлар характери ва ҳажмини ўз вақтида аниқланишига боғлиқдир. «Кўкрак жароҳатлари ва яраланишларидан ҳалок бўлганлар ичида 15% беморлар ўлимга олиб келиши мумкин бўлган жароҳатланишларга эга бўлмаган, беморлар эса асосий асоратларнинг бевақт ва кеч диагностикаси туфайли вафот этганлар»[4]. Торакал хирургияда янги технологияларнинг татбиқ этилиши уларни даволашнинг прогрессив усуллари сифатида қўллаш имконини беради. Биринчи навбатда бу эндовидеохирургияга тегишли бўлиб, уни қўллаш тажрибаси бугунги кундаёқ кўкрак жароҳатлари билан жабрланганларни даволашнинг замонавий концепциясини қайта кўриб чиқиш имконини беради.

Дунё миқёсида замонавий торакал хирургиянинг, умуман хирургия каби, ривожланиши бемор клиник аҳволининг оғирлигидан қатъий назар амалиёт ҳажмини минималлаштиришга интилиш билан тўғридан-тўғри боғлиқ. КЁЖда видеоторакоскопик амалиётлар гуруҳи самарасини ўрганиш йўли билан бу усулларни такомиллаштириш муҳим вазифа бўлиб ҳисобланади. Бугунги кунда КЁЖ билан беморларда видеоторакоскопик амалиётлар қўллаш самарасини баҳолаш имконини берувчи интеграл дастурлар ишлаб чиқиш масалалари энг долзарб бўлиб қолмоқда. Шу жумладан, кўкрак қафаси ёпиқ жароҳатлари якка ҳолда учраганида ёки политравмада турли плевра ичи асоратларида даволаш-тактик алгоритмларни ишлаб чиқиш масалалари ҳам аҳамиятли ҳисобланади.

---

[1] World Health Organization. Injuries: fact sheet no. 7. World Health Organization website. 2015. http://www.who.int/mediacentre/factsheets/fs11/en, accessed March 12.

[2] de Melo BV, Siqueira FG, Di Tano TS, Silveira PO, de Lima MB. Aplication of videothoracoscopy in trauma--experience of a service. // Rev Col Bras Cir. 2015 Sep-Oct;42(5):295-8.

[3] Shipulin PP, Baĭdan VI, Baĭdan VV, Koziar ON, Mart'iniuk VA, Severhin VE, Kiriliuk AA, Poliak SD, Aheev SV, Ahrakhari A. Treatment of post-traumatical coagulated hemothorax. Videothoracoscopy or open surgery. // Klin Khir. 2012 Mar;(3):40-2.

[4] Quintero-Amaya M, Flores-Orozco F, Herrera-Maldonado J, Miño-Bernal J, López-Morales E, Juárez-Ugalde A, Flores-Gonzaga M, Aguilar-Sánchez D. Double pneumotorax secondary to single proyectile weapon: One case report and review of literature. // Rev Med Inst Mex Seguro Soc. 2017 Jul-Aug;55(4):532-539

Ҳозирги босқичда аҳолига кўрсатилаётган тиббий ёрдам сифатини баҳолаш мезонлари системаси, шунингдек, ўлим кўрсаткичлари ва меҳнат қобилиятини йўқотишга таъсир этувчи омилларнинг таҳлили соғлиқни сақлашнинг асосий вазифаларидан бири бўлиб ҳисобланади. Бу борада, хусусан, КЁЖ камшикаст диагностика ва хирургик даволаш усулларини кенг татбиқ этиш, миниинвазив ва анъанавий очиқ амалиётларни қўллашнинг босқичлилик, навбатма-навбатлик принципларини ишлаб чиқишда, муайян ижобий натижаларга эришилган. Шу билан бирга, КЁЖ билан беморларга хирургик ёрдам кўрсатиш тизимини такомиллаштириш учун плевра ичи асоратларини даволаш турли усулларининг самарадорлигини баҳолаш бўйича илмий асосланган натижалар зарур. 2017-2021 йилларда Ўзбекистон Республикасини ривожлантиришнинг бешта устувор йўналишлар бўйича ҳаракатлар стратегиясида аҳолининг заиф гуруҳларининг тўлақон ҳаёт кечиришини таъминлаш мақсадида тиббий-ижтимоий ёрдам тизимини ривожлантириш ва такомиллаштириш вазифалари белгиланган[5]. Ушбу вазифаларни амалга ошириш, шу жумладан, диагностика ва хирургик даволашни оптималлаштириш йўли билан кўкрак қафаси ёпиқ жароҳатлари билан беморларда видеоторакоскопик амалиётларни такомиллаштириш ҳисобига аҳолининг ҳаёт сифатини яхшилаш долзарб йўналишлардан бири бўлиб ҳисобланади.

Ўзбекистон Республикаси Президентининг 2017 йил 16 мартдаги ПФ-4985-сон «Шошилинч тиббий ёрдамни янада такомиллаштириш чора-тадбирлари тўғрисида»ги Фармони, 2017 йил 20 июндаги ПҚ-3071-сон «Ўзбекистон Республикаси аҳолисига 2017-2021 йилларда ихтисослаштирилган тиббий ёрдам кўрсатишни янада ривожлантириш чора-тадбирлари тўғрисида»ги қарори ҳамда ушбу соҳада қабул қилинган бошқа меъёрий-ҳуқуқий ҳужжатларда белгиланган вазифаларни бажаришга мазкур диссертация тадқиқоти муайян даражада хизмат қилади.

Тадқиқотнинг республика фан ва технологиялари ривожланишининг устувор йўналишларига мослиги. Мазкур тадқиқот республика фан ва технологиялар ривожланишининг V «Тиббиёт ва фармакология» устувор йўналишига мувофиқ бажарилган.

Муаммонинг ўрганилганлик даражаси. Сўнгги йигирма йил ичида кўкрак қафаси ёпиқ жароҳатлари диагностикаси ва даволашда сезиларли ютуқларга эришилган. «Бу эрта диагностика усулларининг такомиллашуви, шунингдек, каминвазив хирургик тактика усулларининг ривожланиши билан боғлиқ» (Broska CA[6]). Lee J[7] фикрига кўра «янги эндоскопик техника ва асбобларнинг қўлланиши кўкрак жароҳатларида торакоскопиянинг имкониятларини кенгайтирди ва видеокузатувли торакоскопик хирургия

---

[5] 2017-2021 йилларда Ўзбекистон Республикасини ривожлантиришнинг бешта устувор йўналиши бўйича Ҳаракатлар стратегияси.

6 Broska CA Júnior, Botelho AB, Linhares AC, DE-Oliveria MS, Veronese G, Naufel CR Júnior, Batista LC, Diogo MAK. Profile of thoracic trauma victims submitted to chest drainage. // Rev Col Bras Cir. 2017 Jan-Feb;44(1):27-32.

[7] Lee J, Cho JS, I H, Kim YD. Delayed right chylothorax after left blunt chest trauma: a case report. // J Med Case Rep. 2017 Apr 10;11(1):98.

даврини очиб берди (VATS, video-assisted thoracoscopic surgery)». Kocher GJ[8] таҳлилий тадқиқотларида Medline маълумотларига асосан 1960 йилдан буён кўкрак аъзолари жароҳатларида торакоскопик операциялар натижалари қайта ишланган. Кўрсатилишича, торакоскопия диафрагма жароҳатларини аниқлашда 98%, гемотораксни бартараф этишда – 90%, плевра ичи қон кетишини тўхтатишда – 82% ҳолларда самаралидир. Бунда, 62% ҳолларда беҳуда торакотомия ёки лапаротомияни четлаб ўтиш мумкин, торакоскопия асоратлари 2%, ўлим эса 0,8% ҳолларда кузатилган».

Дунёнинг турли клиникаларида ҳозирги кунда кўкрак қафаси жароҳатларида видеоторакоскопик амалиётлар (ВТА) афзалликларини ўрганиш бўйича тадқиқотлар фаол олиб борилмоқда. Orlik K[9] маълумотларига кўра, «КЁЖда ВТАни қўллаш нафақат келажак хирургик тактикани аниқлаш масаласида, балки ривожланган кўкрак ичи асоратларини торакотомия бажармасдан бартараф этишда ўзининг юқори самарасини ва ҳавфсизлигини кўрсатди. Кўкрак ёпиқ жароҳатларида ВТАнинг шубҳасиз устунликларидан қуйидагилар: кўкрак қафаси аъзоларининг тўлақон ревизияси, диагнозда шубҳаланиш ва кутиш даврида ноаниқликларнинг олдини олувчи аниқ диагностика, найчалашга, оператив видеоторакоскопия ёки торакотомияга кўрсатмаларни аниқлаш. Айрим адабиётларда ВТАнинг гемотораксда, ўпка ва диафрагма яраланишларида, қоуврғалар «дарчали» синишларини фиксациясида самарадрлиги тўғрисида маълумотлар пайдо бўлган (Vázquez-Minero JC[10], Schoell SL[11], Fogleman L[12]). Кўпчилик муаллифлар фикрига кўра, ВТА операциядан кейинги асоратлар ва ўлимни минимумга келтиргани ҳолда, хирургик даволаш натижаларини яхшилаш, беморнинг касалхонада даволаниш муддатини камайтириш имконини берди. КЁЖда ВТА самарадорлиги бўйича тадқиқот мамлакатимизда Рахмонов Р. нинг «Кўкрак жароҳатлари диагностикаси ва хирургик даволашда видеоторкоскопия» мавзусидаги диссертация ишида ўтказилган. Унда кўкрак қафаси ёпиқ жароҳатлари билан беморларни олиб боришнинг қатор лаҳзалари акс этган, уни қшллашга кўрсатмалар ва қарши кўрсатмалар такомиллаштирилган.

Адабиётларда келтирилган маълумотлар таҳлили КЁЖ билан беморларни даволашда ижобий ривожланиш бўлишига қарамай, кўп тактик муаммолар бор бўлиб, уларнинг асосийларидан бири стандартлаштирилган даволаш-тактик алгоритмнинг мавжуд эмаслигидир. Шу сабабли, ушбу касалликни комбинациялашган ва комплекс даволашни

---

[8] Kocher GJ, Sharafi S, Azenha LF, Schmid RA. Chest wall stabilization in ventilator-dependent traumatic flail chest patients: who benefits? // Eur J Cardiothorac Surg. 2017 Apr 1;51(4):696-701.

[9] Orlik K, Simon EL, Hemmer C, Ramundo M. Traumatic Pulmonary Herniation at the Diaphragmatic Junction in a Pediatric Patient: A Rare Complication of Blunt Chest Trauma. // Pediatr Emerg Care. 2016 Jul;32(7):465-7.

[10] Vázquez-Minero JC, Vallejo-Sandoval G, Ochmann-Ratch A, Portillo-Téllez L, Trueba-Lozano D. The masters of thoracic trauma in the Central Hospital of the Mexican Red Cross. Their story and legacy // Gac Med Mex. 2017 Nov-Dec;153(6):731-734.

[11] Schoell SL, Weaver AA, Talton JW, Barnard RT, Baker G, Stitzel JD, Zonfrillo MR. Functional outcomes of motor vehicle crash thoracic injuries in pediatric and adult occupants. // Traffic Inj Prev. 2017 Nov 29:0. doi: 10.

[12] Fogleman L, Caffery T, Gruner J, Tatum D. Thoracic aortic transection resulting in a type B dissection following blunt trauma. // BMJ Case Rep. 2017 Nov 23;2017. pii: bcr-2016-218766.

оптималлаштиришнинг янги йўлларини излаш зарурати туғилади. Шу жумладан, қўшма жароҳатларда ВТА бажарилишига аниқ кўрсатмалар, муддати ва ҳажми бўйича тавсиялар мавжуд эмас. Бундан ташқари, қониқарсиз натижалар, кўпинча, ушбу патология билан беморлар ҳолатининг оғирлигини етарлича баҳоламасликнинг оқибати ҳисобланади. Бу эса, яна бир бор даволаш-диагностик тактикани ўрганишни давом эттириш ва ткамоллаштириш заруратини аниқлаб беради.

Диссертация тадқиқотнинг диссертация бажарилган олий таълим муассасасининг илмий-тадқиқот ишлари режалари билан боғлиқлиги. Диссертация иши Тошкент тиббиёт академиясининг № 01.030006 «Инсон хирургик касалликлари диагностикаси ва даволашнинг патогенетик асосланган усулларини ишлаб чиқиш» (2013й.) мавзусидаги илмий-тадқиқотлар режасига мос равишда бажарилган.

Тадқиқотнинг мақсади видеоторакоскопик амалиёт усулларини такомиллаштириш ва оптимал тактикани танлаш алгоритмларини ишлаб чиқиш йўли билан кўкрак қафаси ёпиқ жароҳатларини даволаш натижаларини яхшилашдан иборат.

Тадқиқотнинг вазифалари:

кўкрак қафаси ёпиқ жароҳатлари билан беморларни видеоторакоскопия қўлламасдан даволаш натижаларини ўрганиш ва қониқарсиз натижаларнинг асосий сабабларини аниқлаш;

кўкрак қафаси ёпиқ жароҳатлари плевра ичи турли асоратларида даволаш-тактик алгоритмларни ишлаб чиқиш;

кўкрак қафаси ёпиқ жароҳатларида видеоторакоскопик амалиёт усулларини такомиллаштириш;

кўкрак қафаси ёпиқ жароҳатларида плевра ичи турли асоратлари билан беморларда видеоторакоскопик амалиётни жалб этган ҳолда ишлаб чиқилган усуллар ва алгоритмлар самарадорлиги аниқлаш;

кўкрак қафаси ёпиқ жароҳатлари билан беморларда видеоторакоскопик амалиётларни қўллаш самарадорлигини баҳолаш имконини берувчи интеграл дастурни ишлаб чиқиш.

Тадқиқотнинг объекти сифатида 2006 йилдан 2015 йилгача бўлган даврда Тошкент тиббиёт академиясининг II клиникасида стационар даволанган кўкрак қафаси ёпиқ жароҳатлари билан 505 нафар беморлар олинган.

Тадқиқотнинг предмети бўлиб кўкрак қафаси ёпиқ жароҳатлари билан беморларда турли ҳил хирургик амалиёт натижалари ҳисобланади.

Тадқиқотнинг усуллари. Илмий тадқиқот ўтказиш давомида умумклиник, инструментал (УТТ, МСКТ, плевра бўшлиғи пункцияси, бронхоскопия, видеотракоскопик ва анъанавий амалиётлар) ва статистик усуллари қўлланилган.

Тадқиқотнинг илмий янгилиги қуйидагилардан иборат:

кўкрак қафаси ёпиқ жароҳати билан беморларда кўкрак қафасини ишончли стабиллаштириш имконини берувчи видеоторакоскопик назорат остида қовурғаларнинг каркаслигини тикловчи усул такомиллаштирилган;

кўкрак қафаси ёпиқ жароҳатлари билан беморларни даволаш қониқарсиз натижалари ривожланишига сабаб бўлувчи омиллар аниқланган ҳамда анъанавий усулларнинг клиник-диагностик самарадорлиги верификация қилинган (плевра ичи асоратларининг мураккаб ва кеч диагностикаси, ноадекват коррекция чоралари, пассив хирургик тактика);

кўкрак қафаси ёпиқ жароҳатлари билан беморларда қовурғалар синганида видеотракоскопик узоқ муддатли қовурғалараро блокада янги усули таклиф қилинган;

кўкрак қафаси ёпиқ жароҳатлари билан беморларда плевра ичи асоратларини даволаш тактикасини танлашнинг ишлаб чиқилган алгоритмлари билан бирга ВТА қўлланишининг самарадорлиги исботланган;

кўкрак қафаси ёпиқ жароҳатлари билан беморларда ВТА билан даволаш-диагностик тадбирлар самарадорлигини баҳоловчи ва таҳмин қилинаётган якунловчи даволаш турлари прогнозини аниқлаш имконини берувчи «Blunttrauma» дастури ишлаб чиқилган;

кўкрак қафаси ёпиқ жароҳатлари якка ҳолда ҳам, политравма таркибида келганида ҳам беморлар диагностикаси ва даволаш алгоритми ВТАни қўллашни назарга олган ҳолда такомиллаштирилган.

Тадқиқотнинг амалий натижалари қуйидагилардан иборат:

қониқарсиз натижалар шаклланиши частотасига таъсир қилувчи аниқланган омиллар кўкрак қафаси ёпиқ жароҳатлари билан беморларни даволаш самарадорлигини яхшилаш йўналишлари аниқланган;

видеоторакоскопия вақтида ўрнатиладиган узоқ муддатли қовурғалараро катетерли аналгезия ишлаб чиқилган усули қовурғалар синиши фонида адекват оғриқсизлантиришни таъминлаган ва гипостатик плевропульмонал асоратлар частотасини камайтиришга сабаб бўлган;

қовурғалар сузувчи синишларини видеоторакоскопик перикостал лигатурали фиксациянинг ишлаб чиқилган усули кўкрак қафасини ишончли стабиллаш, узоқ муддатли ўпканинг сунъий вентиляцияси ва пневматик стабилизация заруратини қисқартириш, махсус плевропульмонал асоратлар частотасини камайтириш имконини берган;

ВТА вақтида мўйнадўз игнаси ёрдамида ипни тери орқали ўтказиб, иккита перикостал чок қўйиш йўли билан қовурғалараро артериядан қон кетишни тўхтатишнинг таклиф этилган усули қўлланганида адекват гемостатик самарага эришилган;

кўкрак қафаси ёпиқ жароҳатлари билан беморларда плевра ичи асоратларини даволаш тактикасини танлашнинг ишлаб чиқилган алгоритмлари билан бирга ВТАнинг қўлланиши махсус асоратлар частотаси ва ўлим кўрсаткичини қисқартирган, шунингдек, мижозларнинг касалхонада ётиш давомийлигини қисқартирган;

кўкрак қафаси ёпиқ жароҳатлари билан беморларни олиб боришнинг ишлаб чиқилган алгоритми кўкрак қафаси ёпиқ жароҳатлари, айниқса, у якка

ҳолида учраганида, жабрланганлар диагностикаси ва даволашда ВТА заруратини аниқлашда самаралидир;

кўкрак қафаси ёпиқ жароҳатларини даволаш оқибатини прогнозлашнинг ишлаб чиқилган «Blunttrauma» дастури ва кўкрак қафаси ёпиқ жароҳатлари билан беморларни олиб боришнинг дифференциаллашган даволаш-диагностика алгоритми даволаш тактикасини танлашни оптималлаштириш ва таҳмин қилинаётган якунловчи даволаш турлари прогнози аниқланган.

Тадқиқот натижаларининг ишончлилиги КЁЖ диагностикасида қўлланган замонавий, амалиётда кенг қўлланувчи клиник, лаборатор-инструментал усуллар, шунингдек, асоратлар хирургик коррекциясининг оригинал усулларини ўз ичига олган ишлаб чиқилган даволаш-диагностик тадбирлар билан асосланган. Олинган барча натижа ва хулосалар далилий тиббиёт принципларига асосланган. Статистик ишлов бериш олинган натижаларнинг ишончлилигини тасдиқлаган.

Тадқиқот натижаларининг илмий ва амалий аҳамияти. Тадқиқот натижаларининг илмий аҳамияти олинган хулоса ва таклифлар назарий аҳамият касб этиб, КЁЖ билан беморлар диагностикаси ва даволаш хусусиятларини ўрганишга катта ҳисса қўшишидан иборат. Ўтказилган тадқиқот плевра ичи асоратлари диагностикаси ва уларни хирургик коррекция усулларини танлашда ВТА самарадорлигини исботлаган. КЁЖ билан беморлар диагностикаси ва даволашнинг такомиллаштирилган алгоритми унинг якка ҳолида ҳам, политравма ҳолида ҳам, диагностика сифатини ошириш ва даволаш натижаларини яхшилаш имконини берган. Тадқиқотнинг айрим натижалари кўкрак қафаси ёпиқ жароҳатлари билан беморлар диагностикаси ва хирургик даволаш бўйича курсантларни ўқитиш дастури таркиби ва структурасини такомиллиштириш имконини берган.

Тадқиқотнинг амалий аҳамияти КЁЖ билан беморларни олиб боришнинг ишлаб чиқилган ва клиник амалиётга татбиқ этилган алгоритми оддий кам маълумот берувчи диагностик усулларни қўллашни бартараф этиш, юқори аниқликда диагноз қўйиш ва даволаш тактикасини аниқлаш имконини берганлигидан иборат. Ишлаб чиқилган «Blunttrauma» дастури КЁЖ фонида асоратлар ва ўлим ҳолатлари юзага келиш эҳтимоллиги ҳавфини аниқлаш имконини беради. Маҳаллий узоқ муддатли катетерли оғриқсизлантириш ва қовурғаларнинг сузиб юрувчи синиқлари фиксациясининг ишлаб чиқилган оригинал усуллари КЁЖ билан беморларн хирургик даволаш натижаларини яхшилаган. Бу икки усул техник жаҳатдан бажарилиши осон, ихтисослаштирилган касалхоналарда қўллаш учун ҳаммабоп ва катта молиявий ҳаражатлар талаб қилмайди.

Тадқиқот натижаларининг жорий қилиниши. КЁЖ билан беморларни хирургик даволаш натижаларини яхшилашга бағишланган тадқиқот бўйича олинган илмий натижалар асосида:

кўкрак қафаси ёпиқ жароҳатлари билан беморларда қовурғалар каркаслигини тиклаш ва видеоторакоскопик назорат остида узоқ муддатли қовурғалараро блокадаси усуллари, шунингдек қўлланган даволаш тактикаси

самарадорлигини баҳолаш методологияси тасдиқланган (Соғлиқни сақлаш вазирлигининг 2017 йил 24 октябрдаги 8н-д/41-сон маълумотномаси). Таклиф қилинган ишланмалар турли плевра ичи асоратлари бўлган кўкрак қафаси жароҳатлари билан беморларни адекват ва самарали даволаш ва, ўз навбатида, даволаниш муддатлари ва ўлим частотасини қисқартириш имконини берган;

кўкрак қафаси ёпиқ жароҳатлари билан беморлар диагностикаси ва хирургик даволаш сифатини яхшилаш бўйича бажарилган диссертация ишининг олинган илмий натижалари соғлиқни сақлаш амалий фаолиятига, хусусан, Тошкент тиббиёт академияси II клиникаси ва Республика шошилинч тиббий ёрдам илмий маркази Жиззах филиали хирургик бўлимлари амалий фаолиятига (Соғлиқни сақлаш вазирлигининг 2017 йил 24 октябрдаги 8н-д/41-сон маълумотномаси) татбиқ этилган. Кўкрак ёпиқ жароҳатлари билан беморларни даволашнинг таклиф этилган алгоритмининг қўлланиши махсус асоратлар частотасини 32,8% дан 12,5% гача, ўлим кўрсаткичини 3,8% дан 1,7% гача камайтириш, ва умуман олганда, даволаш самарадорлигини 84,2% дан 90,4% гача яхшилаш имконини берган.

Тадқиқот натижаларининг апробацияси. Тадқиқот натижалари 12 та илмий-амалий конференцияларда, шу жумладан, 6 та халқаро ва 6 та республика анжуманларида муҳокамадан ўтказилган.

Тадқиқот натижаларининг эълон қилиниши. Диссертация мавзуси бўйича жами 21 та илмий иш чоп этилган, шу жумладан 1 та монография ва 6 та мақола, улардан 5 таси республика ва 1 таси хорижий журналда, барчаси Ўзбекистон Республикаси ОАК докторлик диссертацияларининг асосий илмий натижаларини эълон қилиш учун тавсия этган илмий нашрларда чоп этилган.

Диссертациянинг тузилиши ва ҳажми. Диссертация таркиби кириш, бешта боб, хулосалар, фойдаланилган адабиётлар рўйхатидан ташкил топган. Диссертациянинг хажми 120 бетни ташкил этади.

ДИССЕРТАЦИЯНИНГ АСОСИЙ МАЗМУНИ

Кириш қисмида ўтказилган тадқиқотнинг долзарблиги ва зарурати асосланган, тадқиқот мақсади ва вазифалари, объект ва предметлари тавсифланган, тадқиқотнинг Республика фан ва технологиялари устувор йўналишларига мувофиқлиги кўрсатилган, тадқиқотнинг илмий янгилиги ва амалий натижалари баён қилинган, олинган натижаларнинг илмий ва амалий аҳамияти очиб берилган, тадқиқот натижаларини амалиётга жорий қилиш, нашр этилган ишлар ва диссертация тузилиши бўйича маълумотлар келтирилган.

Диссертациянинг **«Кўкрак қафаси ёпиқ жароҳатлари эпидемилгияси, этипатогенези, диагностикаси ва хирургик даволаш»**, деб номланган биринчи боби адабиётлар шарҳига бағишланган бўлиб, унда кўкрак қафаси ёпиқ жароҳатлари муаммосининг моҳияти, унинг этиопатогенези, замонавий диагностика ва даволаш усуллари, шунингдек бу патология билан беморларни олиб боришнинг мавжуд бўлган муаммолари очиб берилган.

Диссертациянинг **«Материаллар ва қўлланган текширув усулларининг клиник тавсифи»**, деб номланган иккинчи бобида материал ва текшириш усулларига таъриф берилган, клиник материал, клиник ва инструментал текширув усулларига умумий тавсиф берилган.

Ушбу тадқиқот 2006 йилдан 2015 йилгача бўлган муддатда ТТА II клиникасида КЁЖ билан даволанган 505 нафар шахснинг текшириш ва даволаш натижаларининг таҳлили асосида бажарилган. Барча таҳлил қилинаётган беморлар икки гуруҳга бўлинган: назорат гуруҳи – 2006 йилдан 2010 йилгача даволанган 265 нафар бемор ва асосий гуруҳ – 2011 йилдан 2015 йилгача даволанган 240 нафар бемор. Бундай тақсимлаш ушбу гуруҳдаги беморларга даволаш-диагностик ёндашувнинг фарқланиши асосий гуруҳ бемрларида ВТАнинг фаол қўлланиши билан билан боғлиқдир. Каминвазив даволаш-диагностик технологиялардан ташқари, беморларнинг асосий гуруҳида КЁЖ билан беморларга кўрсатилаётган ёрдам сифатини яхшилан учун бошқа йўналишлар ҳам белгиланган. Видеоторакоскопия бажариш вақтида мушаклараро бўшлиққа микрокатетерни субфасциал келтириш йўли билан операциядан кейинги эрта даврда спирт-новокаин блокадаларини ўтказиш усулини ишлаб чиқиш шундай йўналишлардан бири бўлиб ҳисбланади. Асосий гуруҳда фарқланувчи хусусиятдан яна бири ишлаб чиқилган қовурғаларни видеоторакоскопик фиксация қилиш усули ҳисобланади. Қониқарсиз натижалар сабабининг таҳлили асосида асосий гуруҳда КЁЖ плевра ичи асоратининг ҳар бири учун ишлаб чиқилган тактик алгоритмлар қўлланган.

Беморлар ёши 18 дан 80 ёшгача эди, ўртача ёш эса 44,5±3,3 ни ташкил қилди. Эркаклар 430 (85,1%), аёллар эса 75 (14,9%) нафарни ташкил қилди.

Кўкракнинг якка жароҳати 170 (33,7%) жабрланганларда, қолган 335 (66,3%) бемрда эса қўшма жароҳатланиш кузатилган. КЁЖ 245 (48,5%) ҳолатда калла-бош мия жароҳати, 155 (30,7%) ҳолатда – найсимон суяклар синиши, 76 (15%) ҳолатда крин бўшлиғи аъзолари ва 64 (12,7%) ҳолларда қорин парда орти бўшлиғи билан қўшилиб келган.

Барча беморларга, касалхонага тушган вақтидан бошлаб бемор аҳволининг оғирлигини баҳолаш, кўкрак қафаси деформациялари, шилинишлар, юмшоқ тўқима гематомалари, қовурғалар пародоксал ҳаракатчанлигининг брлигини визуал аниқлашга қаратилган лаборатор-инструментал текширувлар комплекси ўтказилган. Гемоторакс назорат гуруҳида 52 (19,6%) ва асосий гуруҳда 44 (18,3%) беморда, пневмоторакс эса назорат гуруҳининг 48 (18,1%) ва асосий гуруҳнинг 47 (19,6%) нафар беморларида, гемопневмоторакс, тегишли равишда, 130 (49,1%) ва 122 (50,8%) нафар беморда аниқланган. 35 (13,2%) ва 27 (11,3%) нафар КЁЖ билан беморларда плевра бўшлиғи томонидан асоратлар аниқланмади.

Қовурғалар синиши ҳоллари 346 (68,5%) нафар беморларда аниқланди. Қовурғанинг якка синиши 114 (32,9%) ҳолатда, кўп сонли синиши эса 232 (67,1%) ҳолатда кузатилди. Бунда, 42 (18,1%) ҳолатда қовурғалар сузувчи синишлари, 2 (0,9%) тасида эса тўшнинг сузиши аниқланди. Қуйида якуний

даволаш турига боғлиқ равишда беморларнинг тақсимланиши келтирилган (1-жадвал).

1-жадвал

КЁЖ даволаш якуний турига қараб беморларнинг тақсимланиши

Даволаш тури	Назорат гуруҳи		Асосий гуруҳ	
	Асб.	%	Асб.	%
Консерватив даво	22	8,3%	16	6,7%
Найчалаш	193	72,8%	0	0,0%
Видеоторакоскопик амалиётлар	0	0,0%	192	80,0%
Видеоассистентланган операция (миниторакотомия)	0	0,0%	8	3,3%
Қовурғалар каркасини сақлаб қолган ҳолда видеоторакоскопик амалаиёт	0	0,0%	19	7,9%
Торакотомия	30	11,3%	4	1,7%
Пневмостабилизация	19	7,2%	0	0,0%
Хирургик флотация коррекцияси	1	0,4%	1	0,4%
Жами	265	100,0%	240	100,0%

Статистик таҳлиллар стандарт клиник тавсиялар асосида ўтказилди. Статистик ишончли ўзгаришларга ишончлилик даражаси $p<0,05$ бўлганида таъкидланган.

Диссертациянинг **«Кўкрак қафаси ёпиқ жароҳатларини даволашга анъанавий ёндашувлар натижаларининг омилли таҳлили»**, деб номланган учинчи бобида назорат гуруҳига киритилган 265 нафар беморни даволаш натижаларининг таҳлилига бағишланган.

Ўтказилган тадқиқотни умумлаштирган ҳолда бирламчи диагностика билан ҳам, амалга оширилган бирламчи тактика билан ҳам боҳлиқ бўлган баъзи бир муаммоларни ажратиш мумкин. КЁЖ асоратининг турига кўра, дастлабки уч соат ичида амалга оширилган даволаш тактикаси оқибатда 265 бемордан 195 тасидагина (73,6%) самарали бўлиб чиқди. Ўз навбатида, бирламчи диагностика натижаларига кўра КЁЖ асоратлари бўлмаган 35 нафар беморлар орасида консерватив давонинг жамланма самарадрлиги бор-йўғи 54,3% ни ташкил қилди, бу эса 2-кунда 16 та (45,7%) беморда аниқланган пневмоторакс ёки гемоторакс билан боғлиқдир.

Пневмотораксда бажарилган плевра бўшлиғини дренажлаш 48 та бемордан 43 тасида (89,6%) самарали бўлди. Гемотораксда бу кўрсаткич 86,3% ни (дренажланган 51 та бемордан 44 таси) ташкил қилди, фал массив қон кетиш бўлаётганида бажарилган торакотомия бемор ҳаётини сақлаб қолиш имконини бермади. Гемотораксда бирламчи даволаш тактикасининг умумий самарадорлиги 84,6% ни (52 тадан 44таси) ташкил қилди. Пневмогемотораксда дренажлаш фақатгина 77,6% (107 тадан 83 таси) бемордагина самарали бўлди. Пневмоторакс ва қовурғаларнинг сузиб юриши бўлган энг оғир гуруҳда даволаш самарасининг энг паст эканлиги билан

ажралиб туради – 26,1% (23 тадан 6 таси). Фақатгина қовурғалар сузиб юриши кам бўлган беморларнинг ҳаммасида қониқарли натижалар олинган. Ўртача сузиб юриш бўлганида бажарилган пневмостабилизация 84,2% (19 тадан 16) ҳолатда самарасиз бўлиб чиқди.

Самарасиз даво сабаблари ичида, албатта, кўкрак қафаси жароҳати бошқа аъзо ва системалар зарарланиши билан бирга олинган ҳолларни алоҳида ажратиш лозим. Бунда бажарилган даволаш тактикасидан қатъий назар, беморнинг оғир аҳволдалиги туфайли фатал якунланди. 265 та бемордан 32 тасида (12,1%) шундай асоратлар кузатилди, шунинг учун ўлим таркибини таҳлил қилишда бу гуруҳ алоҳида ажратиб қўйилади. Шу билан бирга, тадқиқотда аниқланишича, 10 та (3,8%) бемор ўлимининг сабаби у ёки бу даражада қўлланган тактикага боғлиқ бўлган.

Бажарилган торакотом операцияларга келсак, улар 265 та бемордан 31 тасига (11,7%) бажарилган. Барча торакотомиялар ичида самарасиз дренажлаш фонида беҳуда аралашувлар 12,9% ни (31 тадан 4 таси; жами 265 та бемордан 1,5%) ташкил қилди. Дренажловчи даво фонида торакотомия 18 та (58,1%; жами бемордан 6,8%) беморда бажарилди. Қон кетиш ёки пневморреянинг бирламчи диагностикаси самарасиз бўлгани учун кечиктириб бажарилган торакотомия 3 ҳолатда (31 тадан 9,7%; жами 265 тадан 1,1%) бажарилди. Ўз вақтидаги торакотомия 6 та (19,4%; 265 тадан 2,3%) беморда бажарилган. Операциядан кейинги асоратлар сони 54,8% ни (17 та бемор) ташкил қилди. Амалга оширилган тактика фонида торакотомиядан сўнг ўлим кўрсаткичи 12,9% ни (4 та ҳолат) ташкил қилди. Амалга оширилган тактика самарасизлигининг сабаблари 2-жадвалда келтирилган.

2-жадвал

Амалга оширилган тактиканинг самарасизлигининг асосий сабаблари

Сабаблар	Асоратсиз		Пневмо-торакс		Гемоторакс		Пневмо-гемоторакс		Қовурғалар сузиши		Жами	
	Асб.	%	Асб.	%	Асб.	%	Асб.	%	Асб.	%	Асб.	%
Диагностик ҳатолар	16	45,7%	0	0,0%	1	1,9%	6	5,6%	0	0,0%	23	8,7%
Надекват дренажлаш	0	0,0%	5	10,4%	5	9,6%	12	11,2%	0	0,0%	22	8,3%
Гипостатик плевропульмонал асоратлар	1	2,9%	3	6,3%	6	11,5%	16	15,0%	6	26,1%	32	12,1%
Операциядан кейинги асоратлар	0	0,0%	2	4,2%	1	1,9%	7	6,5%	0	0,0%	10	3,8%
Жами	17	48,6%	10	20,8%	13	25,0%	41	38,3%	6	26,1%	87	32,8%

Даволаш асоратларини энг катта частотаси қуйидагича кузатилди: ивиб қолган гемоторакс – 6,4% (17), пневмониялар – 6,0% (16) ва плевра эмпиемаси – 5,7% (15). Асоратларнинг умумий частотаси 32,8% ни (87 ҳолат)

ташкил қилди. Асоратсиз чиқариб юборилган беморлар 146 (55,1%) нафар, турли асоратларнинг тузалишидан кейин 77 нафарни (29,1%) ташкил этди.

Диссертациянинг **«Кўкрак қафаси ёпиқ жароҳатларида плевра ичи асоратларини видеоторакоскопик амалиётни қўллаган ҳолда даволашнинг тактик алгоритмларини ишлаб чиқиш»**, деб номланган тўртинчи боби КЁЖ асоратларини даволашнинг ишлаб чиқилган усуллари ва алгоритмлари характеристикасига бағишланган. Тадқиқотимизнинг асосий гуруҳ беморларида асосий даволаш усули ВТА эди. Каминвазив технологиялардан ташқари, КЁЖ билан беморларга кўрсатилаётган ёрдам сифатини кўтариш учун бошқа йўналишлар ҳам белгиланган.

Қовурғалар синиши билан беморларнинг барчасида, назорат гуруҳидаги оғриқсизлантиришнинг қониқарсиз натижаларини ҳисобга олиб, операциядан кейинги эрта даврда спирт-новокаин блокадалар амалга ошириш учун видеоторакоскопия бажариш вақтида мушакларарo бўшлиққа микрокатетерни субфасциал ўтказиб юбриш тавсия этилади.

Техникаси. Видеоторакоскопия бажариш вақтида синиш жойидан дисталроқ соҳадан пункцион игна синган қовурға остига мушакларарo бўшлиққа субфасциал киритилади. Игнанинг йўналиши синган соҳа томонга қаратилиши лозим. Кейин эса операциядан кейинги даврда спирт-новокаин аралашмасини юбориш учун Сельдингер усулида 1,2F микрокатетер ўрнатилган. Микрокатетерни ўрнатишнинг ҳамма босқичи оптика ёрдамида назорат қилиб турилади. 10 мл 0,5% новокаин эритмаси ва 2 мл 70% спирт юборилади.

Ушбу усулнинг афзаллиги қайтадан игна санчмай туриб оғриқсизлантириш имкони борлигидан иборат. Бундан ташқари, ўрнатилган катетер ҳисобига оғриқсизлантирувчи восита максимал аниқ етиб боради.

Назорат гуруҳи каби, асосий гуруҳда ҳам, қовурғанинг сузиб юриш даражаси баҳоланиб, қовурғаларнинг видеотракоскопик фиксацияси бажарилди. Қовурғалар фиксациясида такомиллаштирилган усул қўлланди.

Унинг моҳияти ВТА вақтида қовурғанинг сузиб юрган сегменти ва стабил синиқларига перикостал чоклар қўйишдан иборат (1-расм).

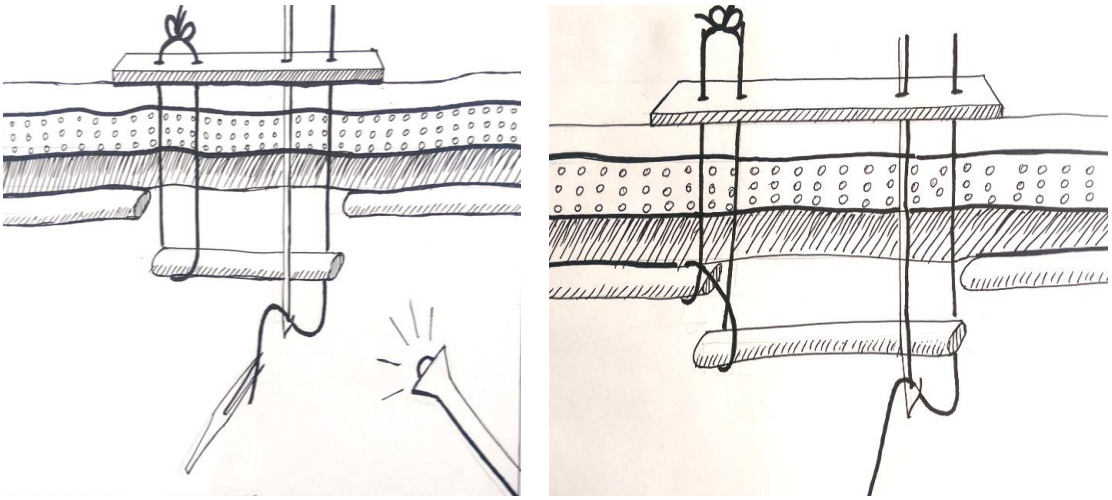

1-расм. Фиксацияловчи 8-симон чокларнинг ўтказилиш схемаси

Синиқлар репозицияси учун фиксацияловчи чоклар чиқарилган тери устидан кетма-кет иккита пластина ўрнатилиб, кейин иккала 8-симон чок боғланган. 8-симон чокларни боғлашда нафақат пластиналар, балки синиш жойи ҳам фиксация қилинади, шу йўл билан унинг юқори-пастга ва чап-ўнгга ҳаракатлари чекланади. Синган қовурға четлари тўғри жойлашиши устидан назорат видеоторакоскопик йўл билан амалга оширилади.

Ушбу усул қовурғалар сузиши бўлган барча 19 ҳолатда бажарилди. Синган қовурға сузиб юрган соҳаларини видеоторакоскопик перикостал лигатурали фиксацияси адекват нафаснинг тез тикланишига, нафас ҳажмлари ва вентиляция резервининг ортишига ёрдам беради. SpO_2 нинг деярли 2 марта ортиши (1-2-кунларидаги 90% дан, 6-8 кунлари 92-94% гача, кетиш вақтида эса 97% гача) буни исботлаб берди.

Якка ҳолдаги пневмотораксни даволаш натижаларининг таҳлили шуни кўрсатдики, кўпчилик ҳолларда у самарали эди. Плевра бўшлиғини дренажлаш ўпканинг очилишига эришиш имконини беради. Торакоцентезнинг аниқланган камчилиги қўлланган найчалар диаметрининг кичиклигига (найчанинг тиқилиб қолиши) боғлиқ. 4 та ҳолатда бу беҳуда торакотомия бажарилишига сабаб бўлди.

Ушбу гуруҳ беморларни даволаш натижаларини яхшилаш мақсадида КЁЖ билан жабрланганларда якка ҳолдаги пневмотораксда тактик-даво алгоритми таклиф этилди. Таклиф этилган алгоритмга биноан, плевра бўшлиғини дренажлаш асосий даволаш-диагностик усул бўлиб ҳисобланади. Пневморрея бўлганида ёки ўпка очилмай қолганида видеторакоскопия ўтказилади ва имкони борида пневмоторакс сабаби каминвазив йўл билан бартараф этилади. Ўпка тўлиқ очилганида эса, дренаж ёпиб қўйилади ва кейинчалик олиб ташланади.

Назорат гуруҳидаги плевра ичи қон кетиши тўхтаган беморларда травматик гемотораксни даволаш натижаларининг таҳлили торакоцентезнинг самарали усул эканлигини кўрсатди. Бироқ, дренажлашнинг ноадекватлиги оқибатида ивиб қолган гемоторакс, чегараланган плевра эмпиемасининг кўп учраши, кечиккан ёки беҳуда торакотомиянинг бажарилиш ҳоллари мавжудлиги видеоторакоскопияни афзаллигини белгилайди.

Шунунг учун, олинган жароҳатдан кам вақт ўтганида тотал гемоторакс ҳолатида шошилинч торакотомия керак, деган фикрдамиз. Бошқа ҳолларда эса видеоторакоскопия афзалдир. Кичик гемотораксда ҳамда жароҳатдан олинганидан катта вақт ўтган ўртача гемотораксда видеоторакоскопиянинг қўлланиш масаласи бахсли қолмоқда. Чунки бу ҳолларда видеоторакоскопия фақатгина диагностик аҳамият касб этади, холос. Шу сабабли, ҳар бир гемоторакс ҳолатида, айниқса, политравмада, адекват усулни танлаш имконини берувчи ҳисоб-китоблар зарур. Назорат гуруҳида даволаш натижаларининг таҳлили асосида ва видеоторакоскопик амалиётларни татбиқ этиш имкони бўлганида якка ҳолдаги гемотораксда тактик-даволаш алгоритми таклиф этилди. Кичик гемотораксда дренажлаш амалга оширилади ва янги қон интенсив келиши кузатилмаганида консерватив даво давом эттирилади. Бир суткадан ортиқ бўлган тотал гемотораксда

торакотомия бажариш тавсия этилади. Бир суткадан ўтмаган ўртача ёки тотал гемотораксда видеоторакоскопия ва қон кетиш жойини аниқлаш бажарилади, кейин эса миниинвазив ёки анъанавий хирургия тактикаси танланади.

Диссертациянинг **«Кўкрак қафаси ёпиқ жароҳатларини даволаш натижаларининг таққослама таҳлили ва оғирлик даражасини баҳолаш ва видеоторакоскопик амалиёт прогнози интеграл дастурини ишлаб чиқиш»**, деб номланган бешинчи бобида тадқиқот гуруҳларида даволашнинг натижалари ёритиб берилган.

Биринчи навбатда таклиф этилган анальгезия усулининг самарадорлигини тақдим этамиз. Вонг-Бэкер юз шкаласи ва оғриққа бардош бериш шкаласи бўйича қовурға каркаси бузилган асосий гуруҳнинг 161 беморидан 18 тасида (11,2%) оғриқ синдроми кузатилмади. 57 (35,4%) ҳолатда таъкидланган шкалалар бўйича 2 балл, 12 (7,5%) ҳолатда – 4 балл, 32 (19,9%) ҳолатда – 6 балл, 30 (18,6%) ҳолатда – 8 балл ва фақат 12 (7,5%) ҳолатда – 10 балл аниқланди. Назорат гуруҳида 185 нафар бемордан 20 тасида (10,8%) 4 балл, 25 тасида (13,5%) – 6 балл, 99 тасида (53,5%) – 8 балл ва 41 тасида (22,2%) – 10 балл кузатилди (P<0,001).

Қуйида КЁЖ ни даволаш жамланма натижаларини келтирамиз. Барча гуруҳларни умумлаштирган ҳолда айтиш мумкин: даволаш самарадорлиги назорат гуруҳида 84,2% (265 дан 223 бемор) ва асосий гуруҳда 90,4% ни (240 дан 217 бемор) ташкил қилди (2-расм).

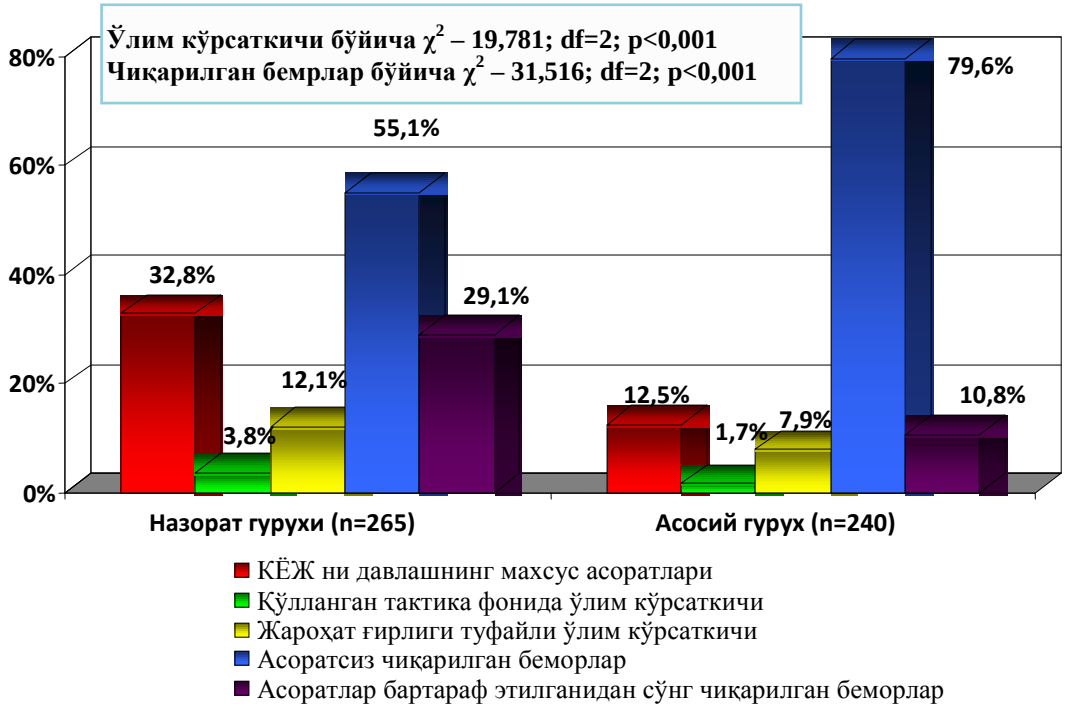

2-расм. ҚЁЖ ни даволашнинг жамланма натижалари тақсимланиши

Асоратлар частотаси, тегишли равишда, 32,8% (87) ва 12,5% (30) тарзида тақсимланди. Жароҳатнинг оғирлиги фонида ўлим кўрсаткичи 12,1%

(32) ва 7,9% (19) ни, КЁЖ ни даволашнинг асоратларидан ўлим кўрсаткичи эса 3,8% (10) ва 1,7% (4) ни ташкил қилди. Жароҳат оғирли туфайли ўлимни (32 ва 19 та бемор) ҳисобга олмасак, даволаш самарадорлиги назорат гуруҳида 95,7% (233 тадан 223) ва асосий гуруҳда 98,2% (221 тадан 217) ни ташкил этади. Асоратлар частотаси 37,3% ва 13,6%, даволаш фонида ўлим кўрсаткичи эса, тегишли равишда, 4,3% ва 1,8% ни ($p<0,001$) ташкил этади.

Айтиб ўтиш лозимки, бажарилган торакотом операциялар бўйича гуруҳлар орасида ишончли фарқ мавжуд, яъни назорат гуруҳидаги 31 (11,7%) ва асосий гуруҳда 5 (2,1%) (χ^2 – 17,740; df=1; $p<0,001$). Операциядан кейинги асоратлар (54,8% ва 6,7%) ва ўлим кўрсаткичлари (12,9% ва 1,7%) борасида ҳам шундай манзара аниқланди (χ^2 – 40,587; df=2; $p<0,001$).

Назорат гуруҳида махсус асоратлар орасида энг кўп учрагани пневмония – 6,0% (асосий гуруҳда – 0,8%), ивиб қолган гемоторакс – 6,4% (0%) ва плевра эмпиемаси – 5,7% (2,9%). Назорат гуруҳида ҳаммаси бўлиб 87 та (32,8%) ва асосий гуруҳда 30 та (12,5%) асорат кузатилди.

Диагностик ҳатоликлар назорат гуруҳида 23 (8,7%) ва асосий гуруҳда 11 (4,6%) ҳолатда аниқланди. Гипостатик плевропульмонал асоратлар, тегишли равишда, 32 (12,1%) ва 15 (6,3%) нафар беморда кузатилди. Таққосланаётган гуруҳларда ўлим кўрсаткичлари бўйича ҳам ишончли фарқ аниқланди (χ^2 – 19,781; df=2; $p<0,001$). Асоратсиз чиқарилган беморлар назорат гуруҳида 146 (55,1%) ва асосий гуруҳда 191 (79,6%) нафарни, турли асоратларни даволашдан сўнг чиқарилган беморлар эса, тегишли равишда, 77 (29,1%) ва 26 (10,8%) нафарни ташкил қилди. Ҳаммаси бўлиб, назорат гуруҳдагиларнинг 223 таси (84,2%) ва асосий гуруҳдагиларнинг 217 таси (90,4%) қониқарли аҳволда чиқарилди (χ^2 – 35,516; df=2; $p<0,001$) (2-расм).

Қўшма жароҳатларда даволаш тактикаси индивидуал равишда белгиланди. Бунда, кўкрак қафаси томонидан қўлланган даволаш усуллари назорат гуруҳида ҳам, асосий гуруҳда ҳам якка ҳолдаги кўкрак жароҳатлари каби танланган. Шуни айтиб ўтиш лозимки, иккала гуруҳда ҳам, КЁЖ билан беморларда политравма ўлимнинг энг асосий сабабчиларидан бўлиб ҳисобланади. Бунда, асосий гуруҳ беморларида ўлимга олиб келган торакал жароҳатнинг улуши 3,8% дан 1,7% гача қисқарди. Ўрин-кунларнинг ўртача кўрсаткичи 25,5±1,3 суткадан 20,2±0,9 суткагача қисқарди ($P<0,001$).

Видеоторакоскопияни бажариш, асосан, диагностик характер касб этиши ва плевра бўшлиғини дренажлаш кифоя қилишини эътиборга олиб, етказилган жароҳат оғирлик даражасини операциядан олдин аниқлаш ва шу асосда КЁЖ билан беморларда видеоторакоскопия бажаришга кўрсатмаларни аниқлашга уриниб кўрдик.

Иккала гуруҳда даволашнинг қониқарсиз натижалари ҳолатларининг таҳлили шуни кўрсатдики, видеоторакоскопиянинг юқори диагностик аҳамиятга эгалиги ва зарурат бўлганида камшикаст ВТА бажариш мумкинлигига қарамай, унинг қўлланиши доим ҳам ижобий натижага олиб келавермайди. Шундай қилиб, қатор ҳолларда политравма билан беморларда видеоторакоскопиянинг бажарилиши фақатгина диагностик аҳамият касб этди. Амалиётни ўтказиш шароитлари эса бемор ҳолатини оғирлаштирган ва

ўлимга сабаб бўлган. Шу билан бирга, назорат гуруҳидаги бундай беморларда қўлланган плевра бўшлиғини оддий дренажлаш кутилаётган натижага эришиш имконини берган.

Шуни эътиборга олган ҳолда, интеграл характеристикалар асосида КЁЖ билан беморларда видеоторакоскопик амалиёт оғирлик даражаси ва унинг оқибати прогнозини баҳолаш имконини берувчи дастур ишлаб чиқилди.

Бу учун КЁЖ билан ўрганилаётган беморлар маълумотлари массивидан фойдаланилди. ЭҲМ га дастлабки маълумотларни киритиш ва уларга статистик ишлов бериш учун КЁЖ билан беморларни текширишнинг махсус кодловчи харитаси ишлаб чиқилди ва унга касаллик оқибати ва кечишига алоқаси бўлган 28 та клиник кўрсаткичлар киритилди.

Олинган моделнинг самарадорлиги кўкрак қафаси тўмтоқ жароҳати билан клиникага ётқизилган 158 та беморда синовдан ўтказилди. Бунда, клиникага ётқизилаётган пайтда тўмтоқ жароҳатнинг прогнозланувчи оқибати касалликнинг клиник оқибати билан 95% ҳолларда тўғри келди.

Бахсли ва яхши сифатли соҳада олинган натижа видеоторакоскопияни самарали ўтказишга асос бўлади. Мавжуд бўлган пневмоторакс, кичик гемотораксда ёмон сифатли натижа видеоторакоскопия ўтказилишини самарасиз қилиб қўяди.

Бу тенгламалар (1-3) асосида "Blunttrauma" дастурий воситасини ишлаб чиқиш учун асос бўлиб хизмат қилди. 2015 йилнинг 11 ноябрида унга Ўзбекистон Республикаси фанлар Академияси фундаментал кутубхонаси «AVTOR» электрон депозитарийсининг 2578-сонли интеллектуал мулк объектларини деполаш туғрисида маълумотнома олинди.

Ўтказилган тадқиқот асосида КЁЖ билан беморларда даволаш-тактик алгоритми ишлаб чиқилди (3-расм).

Кўкрак қафаси ёпиқ жароҳати билан беморларни олиб боришнинг ишлаб чиқилган ва татбиқ этилган алгоритми кўкрак қафаси ёпиқ жароҳати билан жабрланганлар диагностикаси ва даволашда, айниқса, унинг якка ҳолда келганида, видеоторакоскопик амалиётлар заруратини аниқлашда самаралидир.

Ўтказилган тадқиқот асосида политравмада КЁЖ билан жабрланганларда тактик алгоритм ишлаб чиқилди (4-расм). Политравмада КЁЖ билан жабрланганларда ишлаб чиқилган алгоритмга биноан биринчи навбатда нафас ва қон айланиш фаолиятини стабиллашни таъминлашдан бошлаш ёки уларни бошқа шошилинч амалиётлар ва муолажалар билан бир вақтда олиб бориш зарур.

Шундай қилиб, махсус асоратлар ривожланиши ва кўкрак қафаси ёпиқ жароҳатлари билан беморларни олиб бориш тактикасини танлашнинг таклиф қилинаётган дастуримиз хирургик даволашнинг қониқарсиз натижаларига олиб келувчи асосий омилларни аниқлади, бу эса даволаш-диагностик тадбирлар самарадорлиги ва тахмин қилинаётган якуний даво турларини баҳолаш имконини беради.

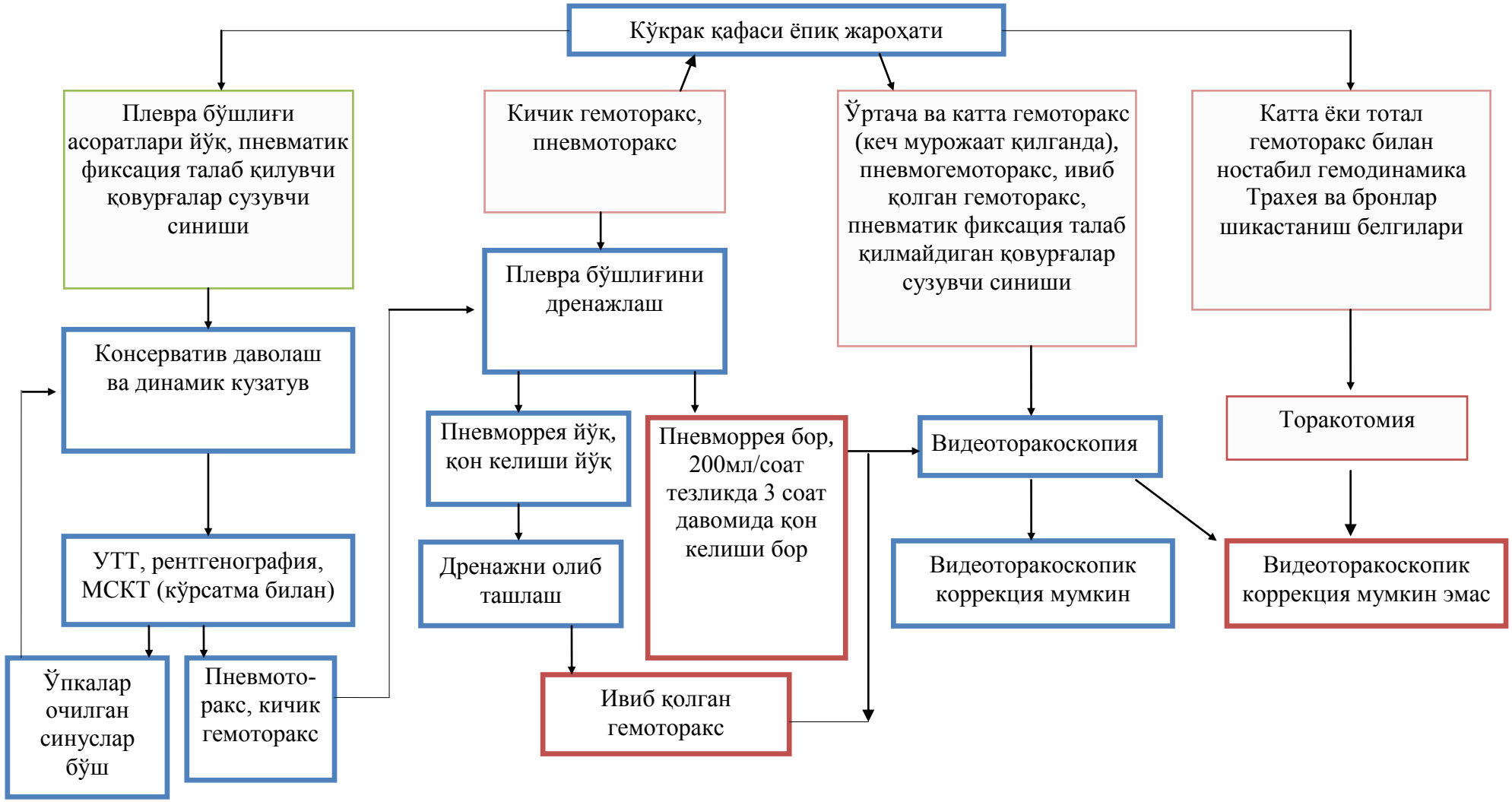

3-расм. Кўкрак қафаси ёпиқ жароҳатида даволаш-тактик алгоритми

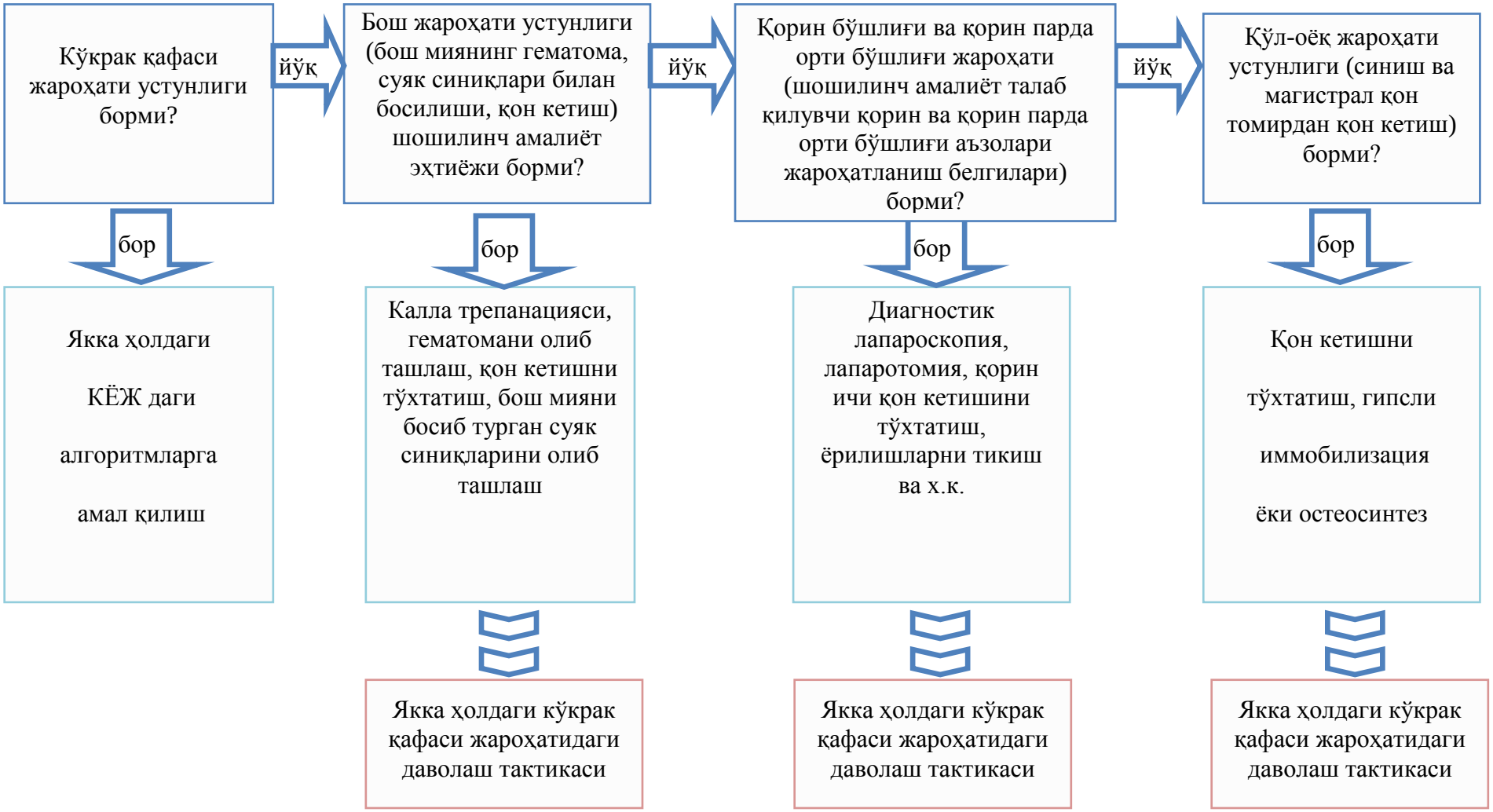

4-расм. Кўкрак қафаси ёпиқ жароҳатида даволаш тактикаси

ХУЛОСА

1. КЁЖ ни даволаш қониқарсиз натижалари сабаблари таркибида 8,7% ҳолларда плевра ичи асоратларининг кеч аниқланиши билан боғлиқ диагностик ҳатолар, 8,3% ҳолларда – ноадекват дренажлаш фонидаги асоратлар, 12,1% ҳолларда – гипостатик плевропульмонал асоратлар, уларнинг жами эса асоратлар умумий частотасини 32,8% гача оширди ва қўлланган тактика фонида ўлим кўрсаткичлари 3,8% ни ташкил қилди.

2. Ўлимнинг умумий структурасида жароҳатнинг оғирлиги билан боғлиқ ҳолатлар 12,1% ни ташкил қилди, натижада эса КЁЖ анъанавий даволаш умумий самарадорлигини 84,2% гача тушишига сабаб бўлди (асоратсиз беморлар – 55,1%, турли асоратларни даволагандан сўнг 29,1% беморлар чиқарилди).

3. Қовурғалар сузувчи синишида видеоторакоскопик амалиёт вақтида ўрнатиладиган катетерли қовурғалараро спирт-новокаин блокада таклиф этилган усули 73,9% беморларда адекват оғриқсизлантириш самарасига эришиш ва стандарт блокадаларда кучли ёки чидаб бўлмас оғриқ частотасини 75,7% дан 26,1% гача қисқартириш имконини беради (P<0,001).

4. КЁЖ фонида қовурғалар кўплаб синишларида кўкрак қафаси сузувчи соҳасини перикостал лигатурали фиксацияси таклиф этилган усули бажарилишининг соддалиги ва узоқ муддатли СЎВ ва пневмостабилизация заруратининг қисқариши билан характерланади, натижада ушбу беморлар гуруҳини даволаш натижаларини 34,8% дан 65,0% гача яхшилаш имконини беради.

5. КЁЖ да видеоторакоскопик аамалиётларнинг татбиқ этилиши билан бирга ишлаб чиқилган коррекция усуллари ва плевра ичи асоратларини даволаш тактикасини танлаш алгоритмларининг қўлланиши махсус асоратлар частотасини 32,8% дан 12,5% гача, олиб борилган тактика фонида ўлим кўрсаткичининг 3,8% дан 1,7% гача камайтириш ва умуман даволашнинг самарадорлигини 84,2% дан 90,4% гача яхшилаш имконини берди (P<0,001).

6. Махсус асоратлар ривожланишини баҳолаш ва кўкрак қафаси ёпиқ жароҳатлари билан беморларни олиб бориш тактикасини танлаш учун таклиф этилаётган «Blunttrauma» дастури хирургик даволаш қониқарсиз натижаларига олиб келувчи асосий омилларни аниқлашга қаратилган, бу эса даволаш-диагностик тадбирлар самарадорлигини ва тахмин қилинаётган якуний даво турларини прогнозини баҳолаш имконини беради.

НАУЧНЫЙ СОВЕТ DSc.27.06.2017.Tib.49.01 при РЕСПУБЛИКАНСКОМ СПЕЦИАЛИЗИРОВАННОМ НАУЧНО-ПРАКТИЧЕСКОМ МЕДИЦИНСКОМ ЦЕНТРЕ ХИРУРГИИ ИМЕНИ АКАДЕМИКА В.ВАХИДОВА и ТАШКЕНТСКОЙ МЕДИЦИНСКОЙ АКАДЕМИИ по ПРИСУЖДЕНИЮ УЧЕНЫХ СТЕПЕНЕЙ

ТАШКЕНТСКАЯ МЕДИЦИНСКАЯ АКАДЕМИЯ

ФАЙЗУЛЛАЕВ ЕРЖАН РУСЛАНОВИЧ

ВОЗМОЖНОСТИ ВИДЕОТОРАКОСКОПИЧЕСКИХ ВМЕШАТЕЛЬСТВ ПРИ ЗАКРЫТЫХ ТРАВМАХ ГРУДНОЙ КЛЕТКИ

14.00.27 – Хирургия

АВТОРЕФЕРАТ ДИССЕРТАЦИИ ДОКТОРА ФИЛОСОФИИ (PhD) ПО МЕДИЦИНСКИМ НАУКАМ

ТАШКЕНТ – 2018

Тема диссертации доктора философии (PhD) зарегистрирована в Высшей аттестационной комиссии при Кабинете Министров Республики Узбекистан за №B2017.2.PhD/Tib180.

Диссертация выполнена в Ташкентской медицинской академии.

Автореферат диссертации на двух языках (узбекский, русский, английский (резюме)) размещен на веб-странице Научного совета (www.rscs.uz) и Информационно-образовательном портале «Ziyonet» (www.ziyonet.uz).

Научный консультант:	**Каримов Шавкат Ибрагимович** доктор медицинских наук, профессор, академик АН РУз и РАН
Официальные оппоненты:	**Емельянов Сергей Иванович** доктор медицинских наук, профессор
	Хаджибаев Абдухаким Муминович доктор медицинских наук, профессор
Ведущая организация:	**Государственное бюджетное учреждение «Санкт-Петербургский научно-исследовательский институт скорой помощи им. И.И. Джанелидзе (Российская федерация)**

Защита диссертации состоится «__» _____ 2018 г. в ____часов на заседании Научного Совета DSc.27.06.2017.Tib.49.01при Республиканском специализированном научно-практическом медицинском центре хирургии имени академика В.Вахидова и Ташкентской медицинской академии (Адрес: 100115, г.Ташкент, ул.Кичик халка йули,10. Тел.: (+99871) 277-69-10; факс: (+99871) 277-26-42; e-mail: cs.75@mail.ru, Республиканский специализированный научно-практический медицинский центр хирургии имени академика В.Вахидова).

С диссертацией можно ознакомиться в Информационно-ресурсном центре Республиканского специализированного научно-практического медицинского центра хирургии имени академика В.Вахидова (зарегистрирован за №28). Адрес: 100115, г.Ташкент, ул. Кичик халка йули, 10. Тел.: (+99871) 277-69-10; факс: (+99871) 277-26-42.

Автореферат диссертации разослан «___» _____ 2018 года.
(реестр протокола рассылки №___ от _____ 2018 года).

Ф.Г. Назыров
Председатель научного совета по присуждению ученых степеней,
доктор медицинских наук, профессор, академик

А.Х. Бабаджанов
Ученый секретарь научного совета по присуждению
ученых степеней, доктор медицинских наук

А.В. Девятов
Председатель научного семинара при научном совете по
присуждению ученых степеней
доктор медицинских наук, профессор

ВВЕДЕНИЕ (аннотация диссертации доктора философии (PhD))

Актуальность и востребованность темы диссертации. По данным всемирной организации здравоохранения «в общей структуре травматизма населения при несчастных случаях доля торакальных повреждений составляет 8-10%, причем закрытая травма груди (ЗТГ) в мирное время стоит на первом месте»[1]. «Уровень летальности при ЗТГ составляет 20-25%. Травма груди является фактором, способствующим летальному исходу почти у 40% погибших вследствие дорожно-транспортных происшествий»[2]. Лечение пострадавших с ранением и закрытой травмой грудной клетки остается сложной проблемой хирургии. «Около 90% пострадавших с торакальной травмой являются лицами трудоспособного возраста, а лечение и реабилитация пострадавших отличается значительной длительностью, большим количеством гнойно-септических осложнений (до 20 %), высокой летальностью (от 17 до 30%)»[3]. Успех лечения пострадавших зависит от своевременного определения характера и объема анатомических повреждений. «Среди погибших от травм и ранений груди 15% больных не имеют повреждений, которые могут привести к смерти, и пациенты умирают от несвоевременной и поздней диагностики основных осложнений»[4]. Внедрение новых технологий в торакальной хирургии позволяет использовать их в качестве прогрессивных методов лечения. Прежде всего, это касается эндовидеохирургии, опыт применения которой уже сегодня позволяет пересмотреть современную концепцию лечения пострадавших с травмой груди.

На мировом уровне развитие современной торакальной хирургии, как и хирургии в целом, напрямую зависит от стремления минимизировать объем вмешательства независимо от тяжести клинического статуса пациента. Важной задачей является усовершенствование способов видеоторакоскопических вмешательств при ЗТГ, путем изучения эффективности этой группы вмешательств. На сегодняшний день наиболее актуальными остаются вопросы разработки интегральных программ, позволяющих оценить эффективность применения видеоторакоскопических вмешательств у больных с ЗТГ. В том числе, немаловажными являются вопросы разработки лечебно-тактических алгоритмов при различных внутриплевральных осложнениях закрытой травмы грудной клетки, как при ее изолированном характере, так и при политравме.

---

[1] World Health Organization. Injuries: fact sheet no. 7. World Health Organization website. 2015. http://www.who.int/mediacentre/factsheets/fs11/en, accessed March 12.

[2] de Melo BV, Siqueira FG, Di Tano TS, Silveira PO, de Lima MB. Aplication of **videothoracoscopy** in trauma--experience of a service. // Rev Col Bras Cir. 2015 Sep-Oct;42(5):295-8.

[3] Shipulin PP, Baĭdan VI, Baĭdan VV, Koziar ON, Mart'iniuk VA, Severhin VE, Kiriliuk AA, Poliak SD, Aheev SV, Ahrakhari A. Treatment of post-traumatical coagulated hemothorax. **Videothoracoscopy** or open surgery. // Klin Khir. 2012 Mar;(3):40-2.

[4] Quintero-Amaya M, Flores-Orozco F, Herrera-Maldonado J, Miño-Bernal J, López-Morales E, Juárez-Ugalde A, Flores-Gonzaga M, Aguilar-Sánchez D. Double pneumotorax secondary to single proyectile weapon: One case report and review of literature. // Rev Med Inst Mex Seguro Soc. 2017 Jul-Aug;55(4):532-539

На современном этапе внедрение системы критериев оценки качества оказываемой медицинской помощи населению, а также анализ факторов влияющих на показатели смертности и потерю трудоспособности является одной из главных задач здравоохранения. В этом направлении, в частности, широком внедрении малотравматичных методов диагностики и хирургического лечения ЗТГ, в разработке принципов этапности, очередности применения миниинвазивных и традиционных открытых методов лечения, достигнуты положительные результаты. Вместе с тем для совершенствования системы оказания хирургической помощи больным с ЗТГ требуются научно-обоснованные результаты по оценке эффективности различных способов лечения внутриплевральных осложнений. В стратегию действий по пяти приоритетным направлениям развития Республики Узбекистан на 2017 - 2021 годы поставлены задачи по развитию и усовершенствованию системы медико-социальной помощи уязвимым категориям населения для обеспечения их полноценной жизнедеятельности[1]. Реализация данных задач, в том числе, улучшение качества жизни населения, за счет совершенствования видеоторакоскопических вмешательств у больных с закрытой травмой грудной клетки, путем оптимизации диагностики и хирургического лечения, является одним из актуальных направлений.

Данное диссертационное исследование в определенной степени служит выполнению задач, определенных Указом Президента Республики Узбекистан «О мерах по дальнейшему совершенствованию экстренной медицинской помощи» за № УП-4985 от 16 марта 2017 года, Постановлением Президента Республики Узбекистан «О мерах по дальнейшему развитию специализированной медицинской помощи населению Республики Узбекистан на 2017-2021 годы» за № ПП-3071 от 20 июня 2017 года и другими нормативно-правовыми документами, принятыми в данной сфере.

Соответствие исследования приоритетным направлениям развития науки и технологий республики. Диссертационное исследование выполнено в соответствии с приоритетным направлением развития науки и технологий республики V «Медицина и фармакология».

Степень изученности проблемы. В последние два десятилетия достигнуты значительные успехи в диагностике и лечении закрытых повреждений грудной клетки. «Это связано с усовершенствованием методов ранней диагностики, а также с развитием методов малоинвазивной хирургической тактики» (Broska CA [2]). По мнению Lee J[3] «использование новой эндоскопической техники и инструментария расширило возможности торакоскопии при травме груди, открыв эру торакоскопической хирургии с

---

[1] Стратегия действий по пяти приоритетным направлениям развития Республики Узбекистан в 2017-2021 годах.

[2] Broska CA Júnior, Botelho AB, Linhares AC, DE-Oliveria MS, Veronese G, Naufel CR Júnior, Batista LC, Diogo MAK. Profile of thoracic trauma victims submitted to **chest** drainage. // Rev Col Bras Cir. 2017 Jan-Feb;44(1):27-32.

[3] Lee J, Cho JS, I H, Kim YD. Delayed right chylothorax after left blunt **chest** trauma: a case report. // J Med Case Rep. 2017 Apr 10;11(1):98.

видеосопровождением (VATS, video-assisted thoracoscopic surgery)». В аналитической работе Kocher GJ[1] обработаны результаты торакоскопических операций при травме органов груди, собранные с 1960 года по данным Medline. Показано, что «торакоскопия эффективна в выявлении ранений диафрагмы в 98% случаев, в эвакуации гемоторакса - в 90%, при остановке внутриплеврального кровотечения - в 82%. При этом в 62% случаев удается избежать напрасной торакотомии или лапаротомии; осложнения торакоскопии отмечены в 2% случаев, а летальность составила 0,8%».

В настоящее время в различных клиниках в мире активно проводятся исследования по изучению преимуществ видеоторакоскопических вмешательств (ВТВ) при травмах грудной клетки. По данным Orlik K [2] «использование ВТВ при ЗТГ, показало свою высокую эффективность и безопасность не только в плане уточнения дальнейшей хирургической тактики, но и в устранении развившихся внутригрудных повреждений без торакотомии». Несомненными преимуществами ВТВ при закрытых травмах груди являются: полноценная ревизия органов грудной клетки, точная диагностика, исключающая сомнения в диагнозе и неизвестность в период выжидания, определение показаний к дренированию, оперативной видеоторакоскопии или торакотомии. В литературе появились данные об эффективности ВТВ при гемотораксе, ранениях легких, диафрагмы, фиксации «окончатых» переломов ребер (Vázquez-Minero JC[3], Schoell SL[4], Fogleman L,[5]). По данным большинства авторов, видеоторакоскопические вмешательства позволили улучшить результаты хирургического лечения, сводя послеоперационные осложнения и летальность к минимуму; уменьшить длительность пребывания больного в стационаре. В нашей стране исследования по эффективности ВТВ при ЗТГ были проведены в диссертационной работе Рахмонова Р. «Видеоторакоскопия в диагностике и хирургическом лечении травм груди» отражен ряд моментов ведения больных с закрытой травмой грудной клетки, совершенствованы показания и противопоказания к её применению.

Проведенный анализ литературы свидетельствует о том что, несмотря на имеющийся позитивный прогресс в лечении больных с ЗТГ, до сих пор присутствует множество тактических проблем, одной из основных является отсутствие стандартизированного лечебно-тактического алгоритма. В связи с этим, возникает необходимость поиска новых путей оптимизации комбинированного и комплексного лечения этой патологии. В том числе, нет

---

[1] Kocher GJ, Sharafi S, Azenha LF, Schmid RA. Chest wall stabilization in ventilator-dependent traumatic flail chest patients: who benefits? // Eur J Cardiothorac Surg. 2017 Apr 1;51(4):696-701.

[2] Orlik K, Simon EL, Hemmer C, Ramundo M. Traumatic Pulmonary Herniation at the Diaphragmatic Junction in a Pediatric Patient: A Rare Complication of Blunt Chest Trauma. // Pediatr Emerg Care. 2016 Jul;32(7):465-7.

[3] Vázquez-Minero JC, Vallejo-Sandoval G, Ochmann-Ratch A, Portillo-Téllez L, Trueba-Lozano D. The masters of thoracic trauma in the Central Hospital of the Mexican Red Cross. Their story and legacy // Gac Med Mex. 2017 Nov-Dec;153(6):731-734.

[4] Schoell SL, Weaver AA, Talton JW, Barnard RT, Baker G, Stitzel JD, Zonfrillo MR. Functional outcomes of motor vehicle crash thoracic injuries in pediatric and adult occupants. // Traffic Inj Prev. 2017 Nov 29:0. doi: 10.

[5] Fogleman L, Caffery T, Gruner J, Tatum D. Thoracic aortic transection resulting in a type B dissection following blunt trauma. // BMJ Case Rep. 2017 Nov 23;2017. pii: bcr-2016-218766.

четких показаний, сроков и объемов выполнения ВТВ при сочетанных патологиях. Кроме этого, часто неудовлетворительные результаты являются следствием недооценки тяжести состояния больного с данной патологией. Это обуславливает необходимость дальнейшего изучения и совершенствования лечебно-диагностической тактики.

Связь диссертационного исследования с планами научно-исследовательских работ высшего образовательного учреждения, где выполнена диссертация. Диссертационное исследование выполнено в рамках плана научно-исследовательских работ Ташкентской медицинской академии за № 01.030006 «Разработка патогенетически обоснованных методов диагностики и лечения хирургических заболеваний человека» (2013г.).

Целью исследования является улучшение результатов лечения закрытой травмой грудной клетки путем совершенствования методов видеоторакоскопических вмешательств и разработки алгоритмов выбора оптимальной тактики.

Задачи исследования:

изучить результаты лечения больных с закрытой травмой грудной клетки без использования видеоторакоскопии, и определить основные причины неудовлетворительных результатов;

разработать лечебно-тактические алгоритмы при различных внутриплевральных осложнениях закрытой травмы грудной клетки;

усовершенствовать способы ВТВ при закрытых травмах грудной клетки;

определить эффективность разработанных способов и алгоритмов с включением ВТВ у больных с различными внутриплевральными осложнениями при закрытой травме грудной клетки;

разработать интегральную программу, позволяющую оценить эффективность применения ВТВ у больных с закрытой травмой грудной клетки.

Объектом исследования явились 505 больных с ЗТГ, находившихся на стационарном лечении во II-ой клинике Ташкентской Медицинской Академии за период с 2006 по 2015 гг.

Предмет исследования составляют результаты различных видов хирургических вмешательств у больных с закрытой травмой грудной клетки.

Методы исследования. В процессе выполнения научной работы были использованы общеклинические, инструментальные (УЗИ, МСКТ, пункция плевральной полости, бронхоскопия, видеоторакоскопические и традиционные вмешательства) и статистические методы.

Научная новизна исследования заключается в следующем:

усовершенствован способ восстановления каркасности ребер под видеоторакоскопическим контролем у больных с закрытой травмой грудной клетки, позволяющий надежно стабилизировать грудную стенку;

изучены причинные факторы развития неудовлетворительных результатов лечения больных с закрытыми травмами грудной клетки с

верификацией клинико-диагностической эффективности традиционных методов (трудная и поздняя диагностика внутриплевральных осложнений, неадекватные меры коррекции, пассивная хирургическая тактика);

предложен новый метод видеоторакоскопической длительной межреберной блокады при переломах ребер у больных с закрытыми травмами грудной клетки.

доказана эффективность применения ВТВ в совокупности с разработанными алгоритмами выбора тактики лечения внутриплевральных осложнений у больных с закрытой травмой грудной клетки;

разработана программа «Blunttrauma», оценивающая эффективность лечебно-диагностических мероприятий с включением ВТВ у больных с закрытой травмой грудной клетки и позволяющая определить прогноз предполагаемых окончательных видов лечения;

усовершенствован алгоритм диагностики и лечения больных с закрытой травмой грудной клетки, как при изолированном его характере, так и при политравме с учетом применения ВТВ.

Практические результаты исследования заключаются в следующем:

выявленные факторы, влияющие на частоту формирования неудовлетворительных результатов, позволили определить направления для улучшения эффективности лечения больных с закрытыми травмами грудной клетки;

разработанный метод длительной межреберной катетерной аналгезии, устанавливаемый во время видеоторакоскопии, позволил обеспечить адекватное обезболивание на фоне переломов ребер и снизить частоту гипостатических плевропульмональных осложнений;

разработанный метод видеоторакоскопической перикостальной лигатурной фиксации флотирующих переломов ребер позволяет надежно стабилизировать грудную стенку, сократить необходимость в длительной ИВЛ и пневматической стабилизации, снизить частоту специфических плевропульмональных осложнений;

предложенный метод остановки кровотечения из межреберной артерии во время ВТВ путем наложения двух перикостальных швов с чрескожным проведением лигатуры скорняжной иглой позволил добиться адекватного гемостатического эффекта;

применение ВТВ в совокупности с разработанными алгоритмами выбора тактики лечения внутриплевральных осложнений у больных с закрытой травмой грудной клетки позволили сократить частоту специфических осложнений и летальности, а также сократить пребывание пациентов в стационаре;

разработанный алгоритм ведения больных с закрытой травмой грудной клетки эффективен при определении необходимости ВТВ в диагностике и лечении пострадавших с закрытой травмой грудной клетки, особенно при ее изолированном характере.

разработанные программа прогнозирования исхода лечения закрытой травмы грудной клетки «Blunttrauma» и дифференцированный лечебно-

диагностический алгоритм ведения больных с закрытой травмой грудной клетки позволяют оптимизировать выбор тактики лечения и определить прогноз предполагаемых окончательных видов лечения.

Достоверность результатов исследования. Достоверность результатов исследования подтверждена примененными современными, широко используемыми в практике клиническими, лабораторно-инструментальными методами диагностики ЗТГ, а также разработанными лечебно-диагностическими мероприятиями, включающими оригинальные способы хирургической коррекции осложнений. Все полученные результаты и выводы основаны на принципах доказательной медицины. Статистическая обработка подтвердила достоверность полученных результатов.

Научная и практическая значимость результатов исследования.

Научная значимость результатов исследования определяется тем, что полученные выводы и предложения имеют свою теоретическую значимость, которые вносят существенный вклад в изучение особенностей диагностики и лечения больных с ЗТГ. Проведенное исследование доказало эффективность ВТВ в диагностике внутриплевральных осложнений и выборе способов их хирургической коррекции. Усовершенствованный алгоритм диагностики и лечения больных с ЗТГ, как при изолированном его характере, так и при политравме, позволил повысить качество диагностики, а так же улучшить результаты лечения. Отдельные результаты работы дадут возможность усовершенствования содержания и структуры программы обучения курсантов по диагностике и хирургическому лечению больных с закрытыми травмами грудной клетки.

Практическая ценность работы заключается в том, что разработанный и внедренный в практику алгоритм ведения больных с ЗТГ позволяет исключить использование рутинных малоинформативных диагностических методов, с высокой точностью установить диагноз и определить тактику лечения. Разработанная программа «Blunttrauma» позволяет определить риск возможного возникновения осложнений и летальных исходов на фоне ЗТГ. Разработанные оригинальные способы местного длительного катетерного обезболивания и фиксации флотирующих переломов ребер улучшили результаты хирургического лечения больных с ЗТГ. Оба способа технически легко выполнимы, доступны для использования в специализированных стационарах и не требуют больших финансовых затрат.

Внедрение результатов исследования. По результатам научного исследования по улучшению результатов хирургического лечения больных с ЗТГ:

разработаны методы восстановления каркасности ребер и длительной межреберной блокады под видеоторакоскопическим контролем у больных с закрытой травмой грудной клетки, а также методология оценки эффективности предпринятой тактики лечения (справка Министерства здравоохранения №8н-д/41 от 24 октября 2017 года). Предложенные разработки дают возможность адекватного и эффективного лечения больных с травмами грудной клетки с различными внутриплевральными

осложнениями, что в свою очередь позволило сократить сроки госпитализации и частоту летальных исходов;

полученные научные результаты диссертационной работы по улучшению качества диагностики и хирургического лечения больных с закрытой травмой грудной клетки внедрены в практическую деятельность здравоохранения, в частности, в хирургические отделения II-клиники Ташкентской медицинской академии и Джизакского филиала Республиканского научного центра экстренной медицинской помощи (справка Министерства здравоохранения №8н-д/41 от 24 октября 2017 года). Применение предложенного алгоритма лечения больных с закрытой травмой груди позволило снизить частоту специфических осложнений с 32,8% до 12,5%, летальности с 3,8% до 1,7%, и в целом улучшить эффективность лечения с 84,2% до 90,4%.

Апробация результатов исследования. Результаты данного исследования были обсуждены на 12 научно-практических конференциях, в том числе, на 6 международных и 6 республиканских.

Опубликованность результатов исследования. По теме диссертации опубликована 21 научная работа, в том числе 1 монография и 6 журнальных статей, 5 из которых в республиканских и 1 в зарубежном журналах, рекомендованных Высшей аттестационной комиссией Республики Узбекистан для публикаций основных научных результатов докторских диссертаций.

Структура и объем диссертации. Диссертация состоит из введения, пяти глав, выводов, списка цитированной литературы. Объем работы составляет 120 страниц.

ОСНОВНОЕ СОДЕРЖАНИЕ ДИССЕРТАЦИИ

Во введении обосновывается актуальность и востребованность проведённого исследования, цель и задачи исследования, характеризуются объект и предмет, показано соответствие исследования приоритетным направлениям развития науки и технологий республики, излагаются научная новизна и практические результаты исследования, раскрывается научная и практическая значимость полученных результатов, внедренных в практику результатов исследования, даются сведения по опубликованным работам и структуре диссертации.

В первой главе диссертации «**Эпидемиология, этиопатогенез, диагностика и хирургическое лечение закрытых травм грудной клетки**» представлен обзор литературы, раскрывающий суть проблемы закрытой травмы грудной клетки, ее этиопатогенезе, современных методах диагностики и лечения, а также имеющихся проблем ведения больных с данной патологией.

Во второй главе диссертации «**Клиническая характеристика материалов и использованные методы исследований**» описаны материал

и методы исследования, дана общая характеристика клинического материала, клинических и инструментальных методов исследования.

В основу настоящей работы положен анализ результатов обследования и лечения 505 пациентов с ЗТГ, пролеченных во II клинике ТМА за период с 2006 по 2015 годы. Все анализируемые больные были разделены на две группы: контрольную - 265 пациентов, поступивших в период с 2006 по 2010 годы, и основную - 240 пациентов, поступивших в период с 2011 по 2015 годы. Подобное деление связано с различным лечебно-диагностическим подходом в ведении данного контингента больных, связанным с активным применением у больных основной группы ВТВ. Помимо малоинвазивных лечебно-диагностических технологий, у больных основной группы выделены и другие направления для повышения качества оказываемой помощи пациентам с ЗТГ. Одним из таких направлений явилась разработка методики проведения в раннем послеоперационном периоде спирто-новокаиновых блокад путем субфасциального подведения в межмышечное пространство микрокатетера во время выполнения видеоторакоскопии. Другой отличительной особенностью в основной группе послужила разработанная методика видеоторакоскопической фиксации ребер. Помимо указанных способов, на основании анализа причин неудовлетворительных результатов, в основной группе применены разработанные тактические алгоритмы для каждого внутриплеврального осложнения ЗТГ.

Возраст больных колебался от 18 до 80 лет, при этом средний возраст составил 44,5±3,3 лет. Мужчин было 430 (85,1%), женщин – 75 (14,9%).

Изолированная травма груди выявлена у 170 (33,7%) пострадавших, у остальных 335 (66,3%) больных – травма была сочетанной. ЗТГ сочеталась с черепно-мозговой травмой в 245 (48,5%) случаях, с переломами трубчатых костей – в 155 (30,7%), костей таза – в 66 (13,1%), травмой органов брюшной полости - в 76 (15%) и забрюшинного пространства – в 64 (12,7%).

Всем пациентам, с момента поступления в стационар проводился комплекс лабораторно-инструментальных методов, направленных на оценку степени тяжести состояния больного, визуального определения наличия деформации грудной клетки, ссадин, гематом мягких тканей, парадоксальной подвижности ребер. Гемоторакс был выявлен у 52 (19,6%) пациентов в контрольной группе и 44 (18,3%) - в основной группе Пневмоторакс был выявлен у 48 (18,1%) пациентов в контрольной группе и 47 (19,6%) - в основной группе, а гемопневмоторакс – у 130 (49,1%) и 122 (50,8%) больных соответственно. У 35 (13,2%) и 27 (11,3%) пациентов при поступлении осложнений ЗТГ со стороны плевральной полости не выявлено.

Переломы ребер были отмечены в 346 (68,5%) случаях. При этом одиночный перелом ребер наблюдался – в 114 (32,9%) случаях, множественный – в 232 (67,1%). При этом в 42 (18,1%) из последних было выявлено наличие флотирующих переломов ребер, а у 2 (0,9%) отмечена флотация грудины. Распределение больных по окончательному виду лечения приведено в табл. 1.

Таблица 1

Распределение больных по окончательному виду лечения ЗТГ

Вид лечения	Контрольная группа		Основная группа	
	Асб.	%	Асб.	%
Консервативная терапия	22	8,3%	16	6,7%
Дренирование	193	72,8%	0	0,0%
Видеоторакоскопическое вмешательство	0	0,0%	192	80,0%
Видеоассистированная операция (миниторакотомия)	0	0,0%	8	3,3%
Видеоторакоскопическое вмешательство с фиксацией реберного каркаса	0	0,0%	19	7,9%
Торакотомия	30	11,3%	4	1,7%
Пневмостабилизация	19	7,2%	0	0,0%
Хирургическая коррекция флотации	1	0,4%	1	0,4%
Всего	265	100,0%	240	100,0%

Статистические исследования проведены на основании стандартных клинических рекомендаций. За статистически значимые изменения принимался уровень достоверности $p<0,05$.

Третья глава диссертации **«Факторный анализ результатов традиционных подходов к лечению закрытой травмы груди»** посвящена анализу результатов лечения 265 пациентов с ЗТГ, включенных в контрольную группу.

Обобщая проведенные исследования можно выделить определенные проблемы связанные как с первичной диагностикой, так и предпринятой первичной тактикой лечения. В зависимости от вида осложнения ЗТГ предпринятая в первые три часа тактика лечения в итоге оказалась эффективной только у 195 из 265 (73,6%) больных. В свою очередь, среди 35 больных с отсутствием осложнений ЗТГ по данным первичной диагностики, сводная эффективность консервативного лечения составила всего 54,3%, что было связано с верифицированным на 2-е сутки пневмотораксом или гемотораксом у 16 (45,7%) пациентов.

При пневмотораксе предпринятое дренирование плевральной полости оказалось эффективным у 43 из 48 (89,6%) больных. При гемотораксе этот показатель составил 86,3% (у 44 из 51 пациентов с дренированием), торакотомия на фоне активного массивного кровотечения не позволила спасти жизнь больного. Общая эффективность первичной тактики лечения при гемотораксе составила 84,6% (44 из 52). При пневмогемотораксе дренирование оказалось эффективным только у 77,6% (83 из 107) пациентов. Наиболее сложная группа больных с пневмотораксом и флотацией ребер отличалась самой низкой эффективностью лечения - 26,1% (6 из 23 пациентов). Только при малой флотации ребер у всех больных достигнуты

удовлетворительные результаты. Пневмостабилизация при средней флотации окончилась неэффективностью в 84,2% (16 из 19) случаях.

Среди причин неэффективного лечения, конечно, нужно отдельно выделить случаи, когда полученная травма грудной клетки в совокупности с повреждением других органов и систем, независимо от предпринятой тактики лечения заканчивалась фатально в связи с тяжестью общего состояния больного. Из 265 больных указанные осложнения отмечены у 32 (12,1%) больных, в связи с чем эта группа при анализе структуры летальности будет отражаться отдельно. В то же время, исследование показало, что 10 (3,8%) случаев летальных исходов в той или иной степени были связаны с предпринятой тактикой лечения.

Что касается выполненных торакотомических вмешательств, то из 265 больных они произведены у 31 (11,7%) больного. В структуре всех торакотомий доля напрасных вмешательств на фоне неэффективного дренирования составила 12,9% - (4 из 31; 1,5% из всех 265 больных). Торакотомия на фоне осложнений дренирующего лечения выполнена у 18 (58,1%; 6,8% из всех больных). Запоздалая торакотомия при неэффективности первичной диагностики кровотечения или пневморреи произведена в 3 (9,7% из 31; 1,1% из 265) случаях. Своевременная торакотомия выполнена у 6 (19,4%; 2,3% из 265) больных. Частота послеоперационных осложнений составили 54,8% (17 пациентов). Летальность на фоне предпринятой тактики после торакотомий составила 12,9% (4 случая). Причины неэффективности предпринятой тактики лечения приведены в табл. 2.

Таблица 2

Основные причины неэффективности предпринятой тактики лечения

Причины	Без осложнений		Пневмо-торакс		Гемоторакс		Пневмо-гемоторакс		Флотация ребер		Всего	
	Асб.	%	Асб.	%	Асб.	%	Асб.	%	Асб.	%	Асб.	%
Диагностические ошибки	16	45,7%	0	0,0%	1	1,9%	6	5,6%	0	0,0%	23	8,7%
Неадекватное дренирование	0	0,0%	5	10,4%	5	9,6%	12	11,2%	0	0,0%	22	8,3%
Гипостатические плевропульмональные осложнения	1	2,9%	3	6,3%	6	11,5%	16	15,0%	6	26,1%	32	12,1%
Послеоперационные осложнения	0	0,0%	2	4,2%	1	1,9%	7	6,5%	0	0,0%	10	3,8%
Итого	17	48,6%	10	20,8%	13	25,0%	41	38,3%	6	26,1%	87	32,8%

Наиболее высокая частота осложнений лечения отмечена по развитию свернувшегося гемоторакса - 6,4% (17), пневмоний - 6,0% (16) и эмпиемы плевры - 5,7% (15). В целом частота осложнений составила - 32,8% (87 случаев). В целом без осложнений выписано 146 (55,1%) больных, после купирования различных осложнений выписано 77 (29,1%) пациентов.

Четвертая глава диссертации «**Разработка тактических алгоритмов лечения внутриплевральных осложнений при закрытых травмах грудной клетки с применением видеоторакоскопических вмешательств**» посвящена характеристике разработанных методов и алгоритмов лечения осложнений ЗТГ. В нашем исследовании у пациентов основной группы основным методом лечения явились ВТВ. Помимо малоинвазивных лечебно-диагностических технологий, выделены и другие направления для повышения качества оказываемой помощи пациентам с ЗТГ.

У всех больных при наличии перелома ребер, учитывая неудовлетворительные результаты обезболивания в контрольной группе, во время выполнения видеоторакоскопии рекомендуется субфасциальное проведение в межмышечное пространство микрокатетера для осуществления в раннем послеоперационном периоде спирто-новокаиновых блокад.

Техника. Для установки микрокатетера во время выполнения видеоторакоскопии дистальнее места перелома вводили пункционную иглу субфасциально в межмышечное пространство под ребром, имеющим перелом. Направление иглы должно быть в сторону участка перелома. Затем устанавливался микрокатетер 1,2F по методике Сельдингера для введения в послеоперационном периоде спирто-новокаиновой смеси. Весь этап установки микрокатетера контролируется оптикой. Вводится 10 мл 0,5% раствора новокаина и 2 мл 70% спирта.

Преимуществом данного метода является возможность проведения обезболивания без повторных вколов игл. Кроме того, попадание обезболивающего препарата, за счет установленного катетера, имеет максимальную точность.

Как и в контрольной группе, в основной группе также оценивалась степень флотации и проводилась видеоторакоскопическая фиксация ребер. При фиксации ребер использовали усовершенствованной метод.

Суть его заключалась в накладывании перикостальных швов на флотирующий сегмент и стабильные отломки во время ВТВ (рис. 1).

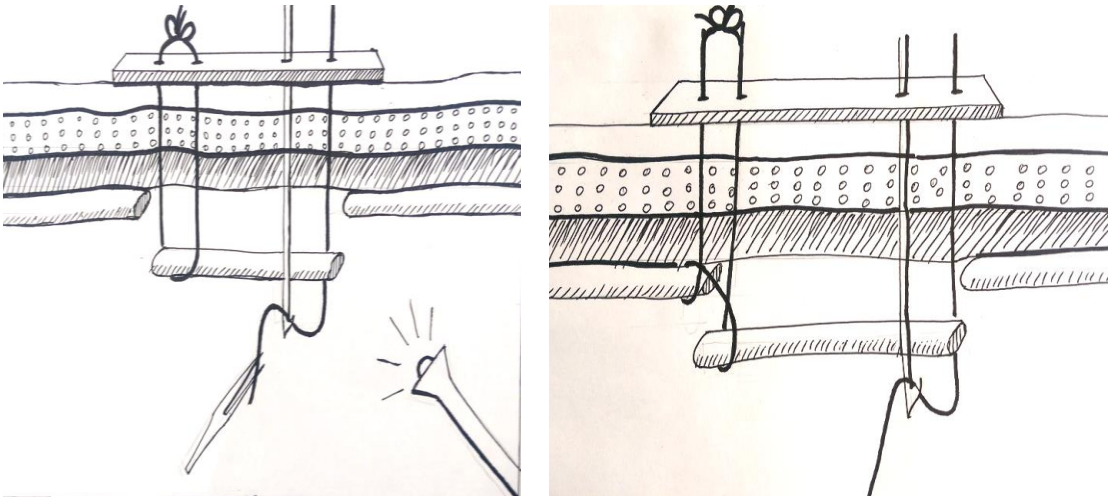

Рис. 1. Схема проведения фиксирующих 8-образных швов

Для репозиции отломков над кожей в области выведенных фиксирующих швов устанавливали поочередно две пластины, а затем затягивали одновременно оба 8-образных шва. При затягивании 8-образных швов фиксируется не только пластины, но и само место перелома, ограничивая его движение как вверх-вниз, так и вправо-влево. Контроль за правильностью соприкосновения отломленных краев ребер осуществляли видеоторакоскопически.

Данная методика использована во всех 19 случаях флотации ребер. Видеоторакоскопическая перикостальная лигатурная фиксация флотирующих участков переломов ребер способствовала быстрому восстановлению адекватного дыхания, увеличению дыхательных объемов и резервов вентиляции. Об этом свидетельствовало повышение почти в 2 раза SpO_2 (с 90% на 1-2-е сутки, до 92-94 на 6-8-е сутки, и до 97% перед выпиской).

Проведенный анализ результатов лечения при изолированном пневмотораксе показал, что в большинстве случаев оно оказалось эффективным. Выполнение дренирования плевральной полости позволяет добиться расправления легкого. Выявленный недостаток торакоцентеза связан с малым диаметром примененных дренажей (закупорка дренажа). В 4 случаях это привело к выполнению напрасной торакотомии.

С целью улучшения результатов лечения этой группы больных предложен тактико-лечебный алгоритм при изолированном пневмотораксе у пострадавших с ЗТГ. Согласно предложенному алгоритму, основным лечебно-диагностическим методом является дренирование плевральной полости. При наличии пневморреи или не расправленного легкого проводиться видеоторакоскопия и при возможности причина пневмоторакса устраняется малоинвазивно. При полном расправлении легкого дренаж заглушается и в дальнейшем удаляется.

Как показал анализ результатов лечения травматического гемоторакса у больных контрольной группы с остановившимся внутриплевральным кровотечением, торакоцентез был эффективным методом. Однако частое развитие свернувшегося гемоторакса, ограниченной эмпиемы плевры, выполнение запоздалой или напрасной торакотомии из-за неадекватности дренирования делают предпочтительным видеоторакоскопию.

Поэтому считаем, что при тотальном гемотораксе с малым сроком от момента полученной травмы необходима экстренная торакотомия. В остальных случаях предпочтительнее видеоторакоскопия. Спорным остается вопрос применения видеоторакоскопии при малом гемотораксе, а также в случае среднего гемоторакса с большим сроком от момента полученной сочетанной травмы. Так как при них возможно эффект видеоторакоскопии будет носить лишь диагностический характер. Поэтому необходимы расчеты, позволяющие в каждом конкретном случае при гемотораксе выбрать адекватную методику, особенно, при политравме. На основе анализа результатов лечения в контрольной группе и возможности внедрения видеоторакоскопических вмешательств предложен тактико-лечебный

алгоритм при изолированном гемотораксе. При малом гемотораксе проводится дренирование и при отсутствии интенсивного поступления свежей крови лечение продолжается консервативно. При тотальном гемотораксе со сроком более суток рекомендуется выполнение торакотомии. При среднем или тотальном гемотораксе со сроком менее суток проводится видеоторакоскопия с определением источника кровотечения и последующим выбором тактики в сторону миниинвазивной или традиционной хирургии.

В пятой главе диссертации «**Сравнительный анализ результатов лечения закрытой травмы груди и разработка интегральной программы оценки степени тяжести и прогноза видеоторакоскопического вмешательства**» приведены результаты лечения в группах исследования.

Первично приводим эффективность предложенной методики анальгезии. По шкале лиц Вонга-Бэкера и шкале переносимости боли у 18 (11,2%) больных основной группы из 161 с нарушенным реберным каркасом болевого синдрома не отмечено. В 57 (35,4%) случаях по указанным шкалам определено 2 балла, в 12 (7,5%) – 4 балла, в 32 (19,9%) – 6 баллов, в 30 (18,6%) – 8 баллов и только у 12 (7,5%) – 10 баллов. В контрольной группе в 20 (10,8%) из 185 пациентов отмечено 4 балла, в 25 (13,5%) – 6 баллов, в 99 (53,5%) – 8 баллов и у 41 (22,2%) – 10 баллов (P<0,001).

Далее приводим сводные результаты лечения ЗТГ. Обобщая все подгруппы в целом можно отметить следующее. Эффективность лечения составила 84,2% (223 из 265) в контрольной группе и 90,4% (217 из 240) в основной группе (рис. 2).

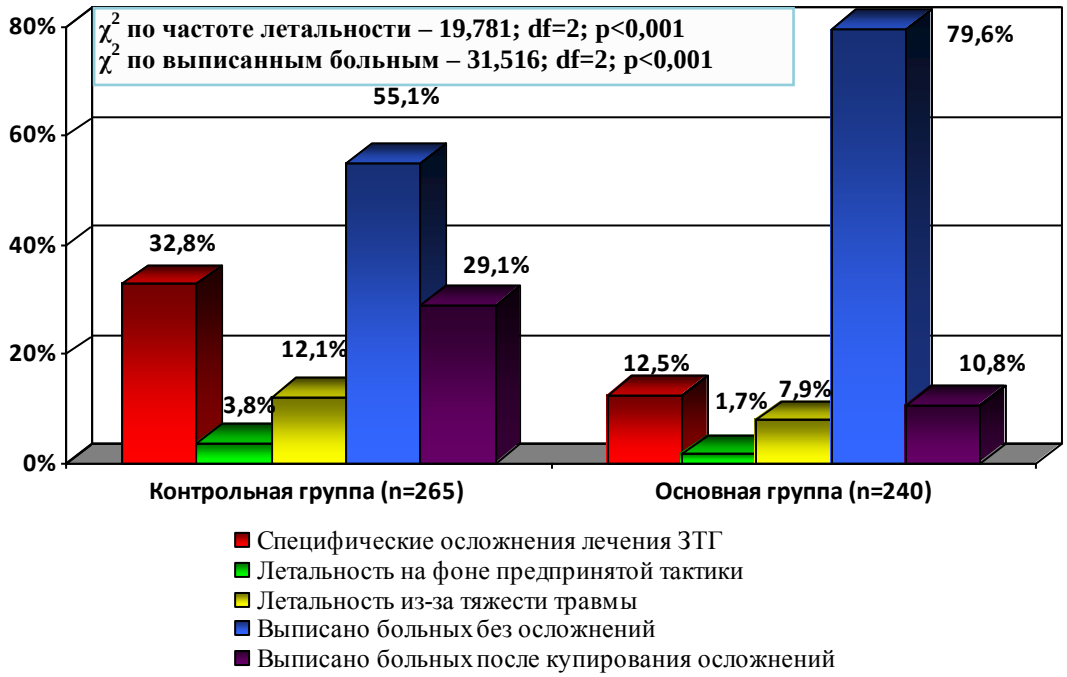

Рис. 2. Распределение по сводным результатам лечения ЗТГ

Частота осложнений распределилась по 32,8% (87) и 12,5% (30) соответственно. Летальность на фоне тяжести травмы составила 12,1% (32) и 7,9% (19), в свою очередь летальность от осложнений предпринятого лечения

ЗТГ отмечена в 10 (3,8%) случаях в контрольной группе и 4 (1,7%) в основной группе. Если не учитывать показатель летальности от тяжести травмы (32 и 19 больных), то эффективность лечения составит 95,7% (223 из 233) в контрольной группе и 98,2% (217 из 221) в основной группе. Частота осложнений составит 37,3% против 13,6%, а летальности на фоне лечения – 4,3% и 1,8% соответственно ($p<0,001$).

Следует отметить, что по количеству выполненных торакотомических операций между группами также получена достоверная разница, в контрольной группе 31 (11,7%), тогда как в основной группе – 5 (2,1%) (χ^2 – 17,740; df=1; $p<0,001$). Аналогичная картина выявлена по частоте послеоперационных осложнений (54,8% против 6,7%) и летальности (12,9% против 1,7%) (χ^2 – 40,587; df=2; $p<0,001$).

В контрольной группе среди специфических осложнений наиболее часто развивалась пневмония – 6,0% (в основной группе – 0,8%), свернувшийся гемоторакс – 6,4% (0%), эмпиема плевры – 5,7% (2,9%). Всего отмечено 87 (32,8%) осложнений в контрольной группе и 30 (12,5%) в основной группе.

Диагностические ошибки выявлены в 23 (8,7%) случаях в контрольной группе и 11 (4,6%) – в основной группе. Гипостатические плевропульмональные осложнения у 32 (12,1%) и 15 (6,3%) больных соответственно. В целом по частоте летальности получено достоверное отличие в группах сравнения (χ^2 – 19,781; df=2; $p<0,001$). Больных без осложнений было выписано 146 (55,1%) в контрольной группе и 191 (79,6%) – в основной группе, после купирования различных осложнений выписано 77 (29,1%) и 26 (10,8%) пациентов соответственно. Всего в удовлетворительном состоянии было выписано 223 (84,2%) в контрольной группе и 217 (90,4%) больных в основной группе (χ^2 – 35,516; df=2; $p<0,001$) (рис. 2).

Лечебная тактика при сочетанных травмах определялась индивидуально. При этом со стороны грудной клетки методы лечения, использованные, как в контрольной, так и в основной группах соответствовали таковым как при изолированной травме груди. Прежде всего, хотелось бы отметить, что в обеих группах, политравма являлась наиболее частой причиной летального исхода у пострадавших ЗТГ. При этом доля торакальной травмы, приведшая к летальному исходу у больных основной группы сократилась с 3,8% до 1,7%. Средние показатели койко-дней сократились с 25,5±1,3 суток до 20,2±0,9 суток ($P<0,001$).

С учетом того, что выполнение видеоторакоскопии носит в основном диагностический характер и достаточным бывает проведения дренирования плевральной полости, нами предпринята попытка дооперационного определения степени тяжести полученной травмы и на основе этого у больных с ЗТГ определить показания к проведению видеоторакоскопии.

Анализ случаев неудовлетворительных результатов лечения как основной, так и контрольной групп показал, что, несмотря на высокую диагностическую ценность видеоторакоскопии и возможность при необходимости выполнить малотравматичное ВТВ, ее применение не всегда приводит к положительному результату. Так в ряде случаев выполнение

видеоторакоскопии у больных с политравмой, носило лишь диагностический характер. Условия же проведения вмешательства усугубляли состояние пациента и были причиной летальных исходов. В то же время, обычное дренирование плевральной полости, использованное в таких ситуациях у больных контрольной группы, позволяло добиться желаемого результата.

Учитывая это нами разработана программа, позволяющая на основе интегральных характеристик, оценить степень тяжести и прогноз исхода видеоторакоскопического вмешательства у больных с ЗТГ.

Для этого был использован массив данных анализируемых больных с ЗТГ. Для ввода исходной информации в ЭВМ с целью ее последующей статистической обработки была разработана специальная кодировочная карта обследования больных с ЗТГ, в которую вошли 28 клинических показателей, имеющие отношение к исходу и течению заболевания.

Эффективность полученной модели была апробирована на 158 больных с тупой травмой грудной клетки госпитализированных в клинику. При этом прогнозируемый исход тупой травмы, сделанный при поступлении в клинику совпал с клиническим исходом заболевания в 95% случаях.

Полученный результат в спорной и благоприятной зоне дают основания на эффективное проведение видеоторакоскопии. Неблагоприятный исход при имеющихся пневмотораксе, малом гемотораксе делает применение видеоторакоскопии неэффективным.

Это послужило основанием для разработки на базе уравнений (1-3) программного средства "Blunttrauma", на который получено свидетельство о депонировании объектов интеллектуальной собственности №2578 электронного депозитария «AVTOR» Фундаментальной библиотеки Академии наук Республики Узбекистан от 18.11.2015 г. На основании проведенной работы нами разработан лечебно-тактический алгоритм у больных с ЗТГ (рис. 3).

Разработанный и внедренный алгоритм ведения больных с закрытой травмой грудной клетки эффективен при определении необходимости видеоторакоскопических вмешательств в диагностике и лечении пострадавших с закрытой травмой грудной клетки, особенно при ее изолированном характере.

На основании данного исследования отдельно разработан тактический алгоритм у пострадавших с ЗТГ при политравме (рис. 4). Согласно разработанному алгоритму у пострадавших с ЗТГ при политравме необходимо в первую очередь начать с обеспечения стабилизации функции дыхания и кровообращения, или проводить их параллельно с другими экстренными вмешательствами и манипуляциями.

Таким образом, предлагаемая нами программа оценки развития специфических осложнений и выбора тактики ведения больных с закрытой травмой груди выявила основные факторы, приводящие к неудовлетворительным результатам хирургического лечения, что позволяет оценить эффективность лечебно-диагностических мероприятий и предполагаемых окончательных видов лечения.

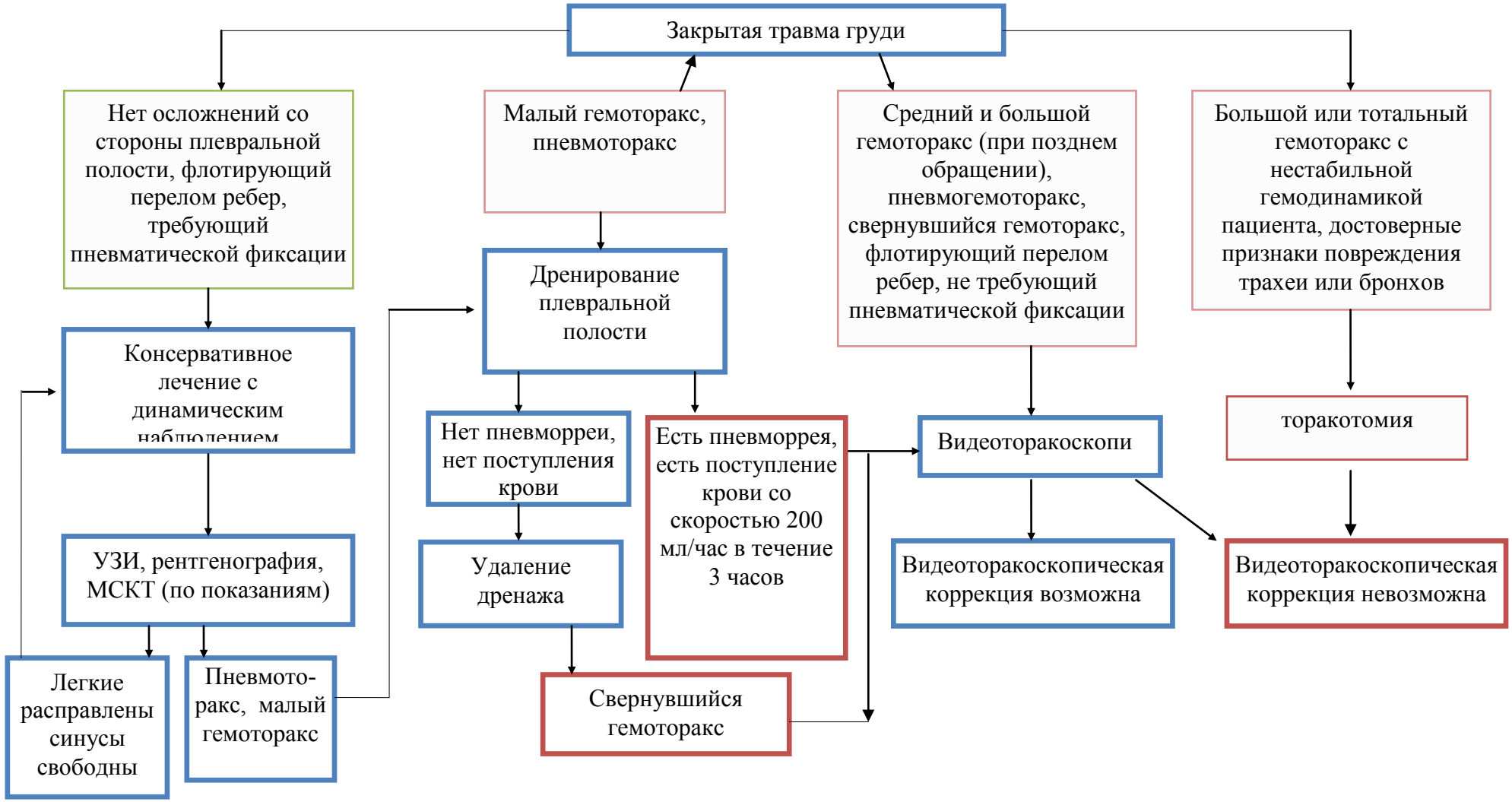

Рис. 3. Лечебно-тактический алгоритм при закрытой травме груди

Рис. 4. Лечебная тактика при сочетанной закрытой травме груди

ЗАКЛЮЧЕНИЕ

В структуре причин неудовлетворительных результатов лечения ЗТГ в 8,7% случаев выявлены диагностические ошибки с поздней верификацией внутриплеврального осложнения, 8,3% - осложнения на фоне неадекватного дренирования, 12,1% - гипостатические плевропульмональные осложнения, которые в целом обусловили повышение общей частоты осложнений до 32,8% с показателем летальности на фоне предпринятой тактики - 3,8%.

1. В структуре общей летальности частота фатальных исходов, связанных с тяжестью травмы составила - 12,1%, что в целом обусловило снижение общей эффективности традиционного лечения ЗТГ до 84,2% (без осложнений - 55,1% больных; после купирования различных осложнений выписано 29,1% пациентов).
2. При флотирующих переломах ребер применение предложенной методики катетерной межреберной спирто-новокаиновой блокады, устанавливаемой во время видеоторакоскопического вмешательства, позволяет достигнуть адекватного анальгезирующего эффекта у 73,9% пациентов и сократить частоту сильной или непереносимой боли с 75,7% при проведении стандартных блокад до 26,1% (P<0,001).
3. При множественных фрагментарных переломах ребер на фоне ЗТГ предложенный метод перикостальной лигатурной фиксации флотирующего участка грудной клетки характеризуется простотой выполнения и сокращением необходимости в длительной ИВЛ и пневмостабилизации, что позволило улучшить результаты лечения этой категории больных с 34,8% до 65,0%.
4. Внедрение видеоторакоскопических вмешательств в совокупности с применением разработанных способов коррекции и алгоритмов выбора тактики лечения внутриплевральных осложнений при ЗТГ позволило снизить частоту специфических осложнений с 32,8% до 12,5%, летальности на фоне предпринятой тактики с 3,8% до 1,7%, и в целом улучшить эффективность лечения с 84,2% до 90,4% (P<0,001).
5. Предлагаемая программа «Blunttrauma» для оценки развития специфических осложнений и выбора тактики ведения больных с закрытой травмой груди направлена на выявление основных факторов, приводящих к неудовлетворительным результатам хирургического лечения, что позволяет оценить эффективность лечебно-диагностических мероприятий и прогноз предполагаемых окончательных видов лечения.

SCIENTIFIC COUNCIL AWARD SCIENTIFIC DEGREES DSc.27.06.2017.Tib.49.01 at REPUBLICAN SPECIALIZED SCIENTIFIC and PRACTICAL MEDICAL CENTER OF SURGERY NAMED after ACADEMICIAN V.VAKHIDOV and TASHKENT MEDICAL ACADEMY

TASHKENT MEDICAL ACADEMY

FAYZULLAEV ERJAN RUSLANOVICH

CAPABILITIES VIDEOTHORACOSCOPIC INTERVENTIONS IN BLUNT TRAUMAS OF THE CHEST

14.00.27 – Surgery

ABSTRACT OF DOCTOR OF PHILOSOPHY (PhD) DISSERTATION ON MEDICAL SCIENCES

TASHKENT - 2018

The subject of doctor of philosophy (PhD) dissertation registered by the Supreme Attestation Commission under the Cabinet of Ministers of the Republic Uzbekistan in №B2017.2.PhD/Tib180.

The dissertation has been done in the Tashkent medical academy.

Abstract of the doctoral dissertation in two languages (Uzbek, Russian, English (resume)) has been posted on the website of Scientific council (www.rscs.uz) and the information-educational portal «Ziyonet» at (www.ziyonet.uz).

Scientific adviser:	**Karimov Shavkat Ibrohimovich** doctor of medicine, professor, Academician.
Official opponents:	**Emelyanov Sergey Ivanovich** doctor of medicine, professor
	Khadjibaev Abdukhakim Muminovich doctor of medicine, professor
Leading organization:	**State Budgetary organization «Saint-Petersburg Research Institute of Emergency aid named after I.I. Djanelidze» (Russian Federation)**

The defense will be take place on «____» _____ 2018 at ___ o'clock at the meeting of the Scientific Council DSc.27.06.2017.Tib.49.01 at the Republican specialized scientific and practical medical centre of surgery named after academician V.Vakhidov and Tashkent Medical Academy. (Address: 100115, Tashkent c., Kichik halka yoli str. 10, Republican specialized scientific and practical medical center of surgery named after academician V.Vakhidov; Phone: (99891) 227-69-10; fax: (99871) 227-26-42; e-mail: cs.75@mail.ru).

The dissertation is available in the Information Resource Center of the Republican specialized scientific and practical medical centre of surgery named after academician V.Vakhidov (Registration number №28), (Adress 100115, Tashkent c., Kichik halka yoli str., 10. Phone: (99871) 227-69-10; fax (99871) 227-26-42).

Abstract of the dissertation sent out on «___» _____ 2018.
(mailing report № ____ of _____ 2018).

F.G. Nazyrov
Chairman of the scientific council to award of scientific degrees, doctor of medicine, professor, academician

A.Kh. Babadjanov
Scientific secretary of the scientific council to award of scientific degrees, doctor of medicine,

A.V. Devyatov
Chairman of the scientific seminar at the scientific council to award a scientific degrees doctor of medicine, professor

INTRODUCTION (abstract of PhD dissertation)

The aim of the research work is to develop and improve videothoracoscopic interventions in patients with closed chest trauma.

The object of the research work were 505 patients with CTT who were on inpatient treatment in the II Clinic of the Tashkent Medical Academy for the period from 2006 to 2015.

The scientific novelty of the research work is following:

the effectiveness of videotoracoscopic interventions in the diagnosis of intrapleural complications and the choice of surgical correction methods has been proved;

the results of treatment of patients with closed chest injuries without the use of videotoracoscopy were studied, which allowed to identify shortcomings (difficult and late diagnosis of intrapleural complications, passive surgical tactics), and outline ways of their correction;

the "Blunttrauma" program was developed, which evaluates the effectiveness of videothoracoscopic interventions in patients with closed chest trauma, especially with polytrauma (Evidence on the deposit of intellectual property objects No. 2578);

the algorithm for diagnosing and treating patients with closed chest trauma has been improved, both with its isolated character and with polytrauma, taking into account the introduction of videotoracoscopic interventions in clinical practice;

improved the method of fixing the ribs when performing videotoracoscopic interventions in patients with closed chest trauma;

A new method of videotoracoscopic long-term intercostal blockade has been proposed for rib fractures in patients with closed chest injuries.

Introduction of research results. The results of a scientific study to improve the results of surgical treatment of patients with ZTG:

the Blunttrauma program has been developed, which assesses the effectiveness of videothoracoscopic interventions in patients with closed chest trauma (Evidence on the deposit of intellectual property objects No. 2578 of 18.11.2015), the clinical recommendation "Evaluation of the effectiveness of Blunttrauma software in patients with closed chest injuries" (reference Ministry of Health No. 8n-d / 41 of October 24, 2017). The proposed studies provide an opportunity for adequate and effective treatment of patients with thoracic injuries with various intrapleural complications, which in turn has reduced the duration of treatment and the frequency of deaths.

The scientific results of the dissertation work on improving the quality of diagnostics and surgical treatment of patients with closed chest trauma are introduced into practical healthcare activities, in particular, in the II Clinic of the Tashkent Medical Academy, in the practical activities of the emergency surgical departments of the Jizzakh branch of the Republican Center for Emergency Medical Care and the 2nd Clinic of the Tashkent Medical Academy (certificate of the Ministry of Health No. 8n-d / 41 of October 24, 2017).

Application of the proposed algorithm for treatment of patients with ZTG allowed to reduce the incidence of specific complications from 32.8% to 12.5%, lethality from 3.8% to 1.7%, and as a whole to improve treatment efficiency from 84.2% to 90.4 %.

Structure and scope of the dissertation. The dissertation consists of an introduction, five chapters, conclusions, a list of cited literature. The volume of the text material is 120 pages.

ЭЪЛОН ҚИЛИНГАН ИШЛАР РЎЙХАТИ
СПИСОК ОПУБЛИКОВАННЫХ РАБОТ
LIST OF PUBLISHED WORKS

I бўлим (I часть; part I)

1. Каримов Ш.И., Беркинов У.Б., Файзуллаев Е.Р. Роль и место видеоторакоскопических вмешательств при закрытых травмах грудной клетки. // Монография, Ташкент. – ТМА, Узбекистон нашриети - 2015.-135 стр.
2. Каримов Ш.И., Кротов Н.Ф., Беркинов У.Б., Файзуллаев Е.Р., Джафаров С.М. Место видеоторакоскопических вмешательств при закрытой травме груди // Медицинский журнал Узбекистана, 2012, №2, Стр. 2-6 (14.00.00, №8)
3. Каримов Ш.И., Кротов Н.Ф., Беркинов У.Б., Халиков С.П., Файзуллаев Е.Р., Джафаров С.М. Видеоторакоскопическая фиксация флотирующих переломов ребер. // Журнал «Вестник экстренной медицины», 2012, №3, Стр. 9-12. (14.00.00, №11)
4. Каримов Ш.И., Беркинов У.Б., Каримов М.Р., Файзуллаев Е.Р. The past and current state of the thoracoscopic surgery. // Медицинский журнал Узбекистана, 2013, №2, стр.136-140. (14.00.00, №8)
5. Каримов Ш.И., Беркинов У.Б., Файзуллаев Е.Р., Хамидова Ю.В. Role of the videothoracoscopy at the treatment the patient with the blunt trauma of chest. // Журнал «Хирургия Узбекистана», 2014, №2, стр.22-26 (14.00.00, №9)
6. Каримов Ш.И., Беркинов У.Б., Файзуллаев Е.Р., Абдуллаев Ж.С. Videoassisted thoracoscopic fixation of floating rib fragments. // European Science Reviiew, Австрия, 2016 № 1-2, Стр 64-66. (14.00.00, №19)
7. Каримов Ш.И., Адылходжаев А.А., Файзуллаев Е.Р. Возможности торакоскопии при травме груди. // Медицинский журнал Узбекистана, 2017, №3, Стр.42-48 (14.00.00, №8).

II бўлим (II часть; part II)

8. Каримов Ш.И., Беркинов У.Б., Файзуллаев Е.Р., Хамидова Ю.В. Possibilities of the videothoracoscopy for the Post-Traumatic clotted Hemothorax. // Журнал «European Resercher», Россия, 2014, №6-2, Стр.1189-1192
9. Файзуллаев Е.Р. Videoassisted thoracoscopic fixation of floating rib fractures. // The science advanced, Washington, 2015, №4, Стр.120-123
10. Каримов Ш.И., Беркинов У.Б., Файзуллаев Е.Р. The abilities of videothoracoscopy at blunt thoracic trauma. // The science advanced, Washington, 2015, №2, Стр.73-77
11. Каримов Ш.И., Беркинов У.Б., Файзуллаев Е.Р. Оценка степени поражения и прогноз исхода оперативного вмешательства при закрытых травмах грудной клетки // Свидетельство на программный продукт Регистрация №2559 от 03.11.2015

12. Каримов Ш.И., Беркинов У.Б., Кротов Н.Ф., Халиков С.П., Файзуллаев Е.Р. Возможности видеоторакоскопии при закрытой травмы груди // Журнал «Эндоскопическая хирургия», Москва, 2011, №6, стр.13-16

13. Каримов Ш.И., Кротов Н.Ф., Беркинов У.Б., Файзуллаев Е.Р., Джафаров С.М. Видеоторакоскопия призакрытых травмах грудной клетки. // Вестник новых медицинских технологий, Тула, 2012,№4, стр.54-58

14. Каримов Ш.И., Беркинов У.Б., Халиков С.П., Файзуллаев Е.Р., Чилгашов А.Ш. Видеоторакоскопия при свернувшемся гемотораксе. // Вестник экстренной медицины, г.Ташкент, 2013, №3, стр.95

15. Каримов Ш.И., Беркинов У.Б., Файзуллаев Е.Р., Хамидова Ю.В., Абдуганиев У.А. Возможности современных методов диагностики у больных закрытой травмой грудной клетки. // Лучевая и функциональная диагностика, г. Астана, 2014, №1, стр. 96

16. Каримов Ш.И., Беркинов У.Б., Файзуллаев Е.Р., Абдуганиев У.А. Современный подход в лечении свернувшегося гемоторакса. // Эндохирургия, г. Астана, 2014, №3 стр.77

17. Каримов Ш.И., Беркинов У.Б., Халиков С.П., Файзуллаев Е.Р. Эффективность видеоторакоскопических вмешательств при закрытой травме грудной клетки. // Эндохирургия, г. Астана, 2014, №3 стр.78

18. Каримов Ш.И., Беркинов У.Б., Файзуллаев Е.Р., Цай В. Videoassisted thoracoscopic surgery (VATS) in the diagnosis and treatment of the chest injures. // IV Евразийский радиологический форум. Достижения и перспективы развития современной радиологии, г. Астана, 2015, стр.106-107

19. Каримов Ш.И., Беркинов У.Б., Файзуллаев Е.Р., Сатторов О.Т. Эффективность различных методов диагностики закрытой травмой грудной клетки, осложненным гемотораксом. // IV Евразийский радиологический форум. Достижения и перспективы развития современной радиологии, г. Астана, 2015, стр.111-113

20. Каримов Ш.И., Беркинов У.Б., Файзуллаев Е.Р. The surgical stabilization of sultiple rib fractures in blunt chest trauma with acute respiratory failure. // III съезд ассоциации врачей экстренной медицинской помощи Узбекистана Республиканская конференция, г. Ташкент, 29-30 октября, 2015, стр. 187-188.

21. Файзуллаев Е.Р. Videoassisted thoracoscopic fixation of floating rib fractures. // IDR-2015 interdisciplinary research международная конференция 22-25 июль, 2015г Токио

Автореферат «ееееее» журнали таҳририятида таҳрирдан ўтказилиб, ўзбек, рус ва инглиз тилларидаги матнлар ўзаро мувофиқлаштирилди.

Босишга рухсат этилди: 09.01.2018 йил
Бичими 60x45 $^{1}/_{16}$, «Times New Roman»
гарнитурада рақамли босма усулида босилди.
Шартли босма табоғи 5. Адади: 100. Буюртма: № _____.

Ўзбекистон Республикаси ИИВ Академияси,
100197, Тошкент, Интизор кўчаси, 68

АКАДЕМИЯ НОШИРЛИК МАРКАЗИ»
Давлат унитар корхонасида чоп этилди.