

**ТОШКЕНТ ТИББИЁТ АКАДЕМИЯСИ ҲУЗУРИДАГИ
ФАН ДОКТОРИ ИЛМИЙ ДАРАЖАСИНИ БЕРУВЧИ
14.07.2016.Тиб.17.03 РАҚАМЛИ ИЛМИЙ КЕНГАШ**

ТОШКЕНТ ПЕДИАТРИЯ ТИББИЁТ ИНСТИТУТИ

ХВАН ОЛЕГ ИННОКЕНТИЕВИЧ

**ҚОРИН ВА ҚОРИН ОРТИ БЎШЛИҒИ АЪЗОЛАРИ
ЖАРОҲАТЛАРИНИ СУД-ТИББИЙ БАҲОЛАШ**

**14.00.24 – Суд тиббиёти
(тиббиёт фанлари)**

ДОКТОРЛИК ДИССЕРТАЦИЯСИ АВТОРЕФЕРАТИ

ТОШКЕНТ- 2017

Докторлик диссертацияси автореферати мундарижаси
Оглавление автореферата докторской диссертации
Content of the abstract of doctoral dissertation

Хван Олег Иннокентиевич

Қорин ва қорин орти бўшлиғи аъзолари жароҳатларини суд-тиббий
баҳолаш..... 3

Хван Олег Иннокентиевич

Судебно-медицинская оценка повреждений органов брюшной
полости и забрюшинного пространства 25

Khvan Oleg Innokentievich

Forensic medical assessment of injuries of abdominal cavity and
retroperitoneal space..... 49

Эълон қилинган ишлар рўйхати

Список опубликованных работ
List of published works 70

**ТОШКЕНТ ТИББИЁТ АКАДЕМИЯСИ ҲУЗУРИДАГИ
ФАН ДОКТОРИ ИЛМИЙ ДАРАЖАСИНИ БЕРУВЧИ
14.07.2016.Тиб.17.03 РАҚАМЛИ ИЛМИЙ КЕНГАШ**

ТОШКЕНТ ПЕДИАТРИЯ ТИББИЁТ ИНСТИТУТИ

ХВАН ОЛЕГ ИННОКЕНТИЕВИЧ

**ҚОРИН ВА ҚОРИН ОРТИ БЎШЛИҒИ АЪЗОЛАРИ
ЖАРОҲАТЛАРИНИ СУД-ТИББИЙ БАҲОЛАШ**

**14.00.24 – Суд тиббиёти
(тиббиёт фанлари)**

ДОКТОРЛИК ДИССЕРТАЦИЯСИ АВТОРЕФЕРАТИ

ТОШКЕНТ- 2017

Докторлик диссертацияси мавзуси Ўзбекистон Республикаси Вазирлар Маҳкамаси ҳузуридаги Олий аттестация комиссиясида 30.09.2014/б2014.3-4.tib131 рақами билан рўйхатга олинган.

Докторлик диссертацияси Тошкент педиатрия тиббиёт институтида бажарилган.

Диссертация автореферати уч тилда (ўзбек, рус, инглиз) веб-саҳифасида www.tma.uz ҳамда «ZiyoNet» ахборот-таълим портали (www.ziynet.uz) манзилларига жойлаштирилган.

Илмий маслаҳатчи: **Искандаров Алишер Искандарович**
тиббиёт фанлари доктори, профессор

Расмий оппонентлар: **Дуарте Нуно Виейра**
тиббиёт фанлари доктори, профессор

Ғиёсов Зайнитдин Асамитдинович
тиббиёт фанлари доктори, профессор

Рашидов Зафар Рахматуллаевич
тиббиёт фанлари доктори

Етакчи ташкилот: **Суд фанлари ва токсикология миллий институти (Испания)**

Диссертация ҳимояси Тошкент тиббиёт академияси ҳузуридаги 14.07.2016.Tib17.03 рақамли илмий кенгашнинг 2017 йил « ____ » _____ соат _____ даги мажлисида бўлиб ўтади. (Манзил: 100109, Тошкент шаҳри, Фаробий кўчаси, 2. Тел./факс (99871) 150-78-25, e-mail: tta2005@mail.ru).

Докторлик диссертацияси билан Тошкент тиббиёт академиясининг Ахборот-ресурс марказида танишиш мумкин (____-рақами билан рўйхатга олинган). (Манзил: 100109, Тошкент шаҳри, Фаробий кўчаси, 2. Тел./факс (99871) 150-78-25).

Диссертация автореферати 2017 йил « ____ » _____ куни тарқатилди.
(2017 йил _____ даги _____ рақамли реестр баённомаси).

Г. И. Шайхова
Фан доктори илмий даражасини берувчи Илмий кенгаш раиси, т.ф.д., профессор

Н. Ж. Эрматов
Фан доктори илмий даражасини берувчи Илмий кенгаш илмий котиби, т.ф.д., доцент

Б. У. Ирискулов
Фан доктори илмий даражасини берувчи Илмий кенгаш қошидаги илмий семинар раиси, т.ф.д., профессор

КИРИШ (докторлик диссертацияси аннотацияси)

Диссертация мавзусининг долзарблиги ва зарурияти. Бугунги кунда дунёда замонавий транспорт тизими ва қатновининг ошиши, турли спорт ўйинлари, баландликдан тўсатдан йиқилиш ёки сакраш, маиший ва ишлаб чиқариш жараёнида юзга келадиган шикастланишлар сони кун сайин ортиб бормоқда, бунинг оқибатда юзага келган жароҳатлар орасида қориннинг механик шикастланишини 2–5%ини ташкил қилиб, унинг ўлим билан якунланиши барча ўлим сабаблари орасида учинчи ўринни эгаллайди. Европада 150 000 дан ортиқ инсон ҳар йили йўл-транспорт ҳалокати, баландликдан йиқилиш ва бошқа шикастлар туфайли вафот этади.

Мамлакатимизда аҳолига тиббий ёрдам кўрсатиш сифатини ошириш мақсадида мустақиллик йилларида соғлиқни сақлаш тизимининг самарали моделини татбиқ этиш ҳамда тиббиётнинг замонавий ташхисот усулларида кенг қамровли тартибда фойдаланиш, шунингдек компьютер томографияси ва ультратовуш текширувларининг қўлланилиши эса қорин ва қорин орти бўшлиғи аъзоларининг тўмтоқ жароҳатларини аниқлашни осонлаштиради. Аҳолининг узок умр кўриши ўртача умр кўриш давомийлигига нисбатан эркаклар орасида 67 ёшдан 73,5 ёшга, аёлларда эса 75,8 ёшгача узайди¹.

Жаҳон суд–тиббиёти амалиётида қорин ва қорин орти бўшлиғи аъзолари жароҳатларини эксперт баҳолашнинг самарали усулларида фойдаланиш юзасидан қатор илмий тадқиқотлар амалга оширилиб, бу борада тирик шахсларда абдоминал шикастланишларнинг оғирлик даражасини аниқлашнинг асосларини ишлаб чиқиш ҳамда даволаш тактикасини белгилаш, қорин ва қорин орти бўшлиғи аъзолари (жигар, талоқ ва буйрак) шикастланишларининг юзага келиш механизмларини ўрганиш, жигар, талоқ ва буйрак шикастланишлари механогенезни ҳисобга олган ҳолда жароҳатлар даражаси ва характерини баён этиш, жароҳатлар характерининг таъсир этувчи омилларга боғлиқлиги, жароҳатланиш оқибатларини клиник ва инструментал текширишнинг замонавий усулларини ишлаб чиқиш, қорин ва қорин орти бўшлиғи аъзолари жароҳатлари оқибатида юзага келган ўлимда морфологик кўрсаткичларни аниқлашнинг механизминини ишлаб чиқиш, тўмтоқ жисмлар билан содир қилинган парихиматоз аъзолардаги жароҳатларни аниқлашда морфологик кўрсаткичларни асослаш муҳим аҳамият касб этади.

Ўзбекистон Республикасининг «Суд экспертизаси ҳақида»ги Қонуни, Вазирлар Маҳкамасининг 2011 йил 28 ноябрдаги 1652-сон «Соғлиқни сақлаш тизимини ислоҳ қилишни янада чуқурлаштириш чора-тадбирлари тўғрисида»ги қарори ҳамда мазкур фаолиятига тегишли бошқа меъёрий-ҳуқуқий ҳужжатларда белгиланган вазифаларни амалга оширишга ушбу диссертация тадқиқоти муайян даражада хизмат қилади.

¹ Ислон Каримов. Она юртимиз бахту иқболи ва буюк келажаги йўлида хизмат қилиш – энг олий саодатдир. – Т.: «Ўзбекистон», 2015. 10-бет.

Тадқиқотнинг республика фан ва технологиялари ривожланишининг устувор йўналишларига боғлиқлиги. Мазкур тадқиқот республика фан ва технологиялар ривожланишининг VI. «Тиббиёт ва фармакология» устувор йўналиши доирасида бажарилган.

Диссертация мавзуси бўйича хорижий илмий-тадқиқотлар шарҳи².

Қорин ва қорин орти бўшлиғи аъзолар жароҳатларининг дифференциал–ташхисий мезонлари ҳамда уларни суд–тиббий баҳолашга йўналтирилган қатор илмий изланишлар жаҳоннинг етакчи илмий марказлари ва олий таълим муассасалари, жумладан, University of Texas Southwestern (АҚШ), Intensive Care Unit of Emergency (Италия), Naif Arab Universiti (Саудия Арабистони), Gazi University (Туркия), Monash University (Австралия), University of Kelaniy (Шри–Ланка), The Netherlands Forensic Institute (Голландия), Pavol Jozef Šafárik University (Словакия), University Campus Bio–Medico (Италия), National University Hospital (Сингапур), Россия суд–тиббий экспертизаси маркази (Россия), Тошкент педиатрия тиббиёт институтида (Ўзбекистон) олиб борилмоқда.

Қорин бўшлиғи ва қорин орти соҳасидаги аъзолар жароҳатларининг дифференциал-ташхисий мезонларини аниқлаш бўйича ўтказилган тадқиқотлар натижасида, қатор, жумладан, қуйидаги илмий натижалар олинган: шикастловчи омил таъсирида паренхиматоз аъзо атрофидаги тўқималарда юзага келадиган функционал ҳамда морфологик ўзгаришлар аниқланган (Naif Arab Universiti (Саудия Арабистони); қорин ва қорин орти бўшлиғи аъзолар жароҳатларининг аниқ ривожланмаган клиник белгилар билан кечиши, оғир асоратларга олиб келиши, жароҳатларнинг етказган зарарининг оғирлик даражасини аниқлашнинг суд-тиббий экспертизасида йўл қўйилиши мумкин бўлган хатолари асосланган (Intensive Care Unit of Emergency (Италия), University of Texas Southwestern (АҚШ), Monash University (Австралия), University of Kelaniy (Шри Ланка); тажриба материалида талоқ жароҳатларининг ривожланиш механизми асосланган (Gazi University (Туркия), The Netherlands Forensic Institute (Голландия), Pavol Jozef Šafárik University (Словакия); Россия суд-тиббий экспертизаси маркази (Россия); баландликдан эркин йиқилишда қорин аъзолари шикастланишларини рўй беришидаги кинетик энергия таъсири аниқланиб, жароҳатлар ривожланишининг биомеханик модели ишлаб чиқилган (Россия суд-тиббий экспертизаси маркази (Россия); юқори эҳтимоллик билан шикастловчи таъсир тури, шикастланиш ҳолати ва унинг юзага келиш механизмини аниқлаш имконини берувчи жигар, талоқ ва буйрак жароҳатларининг суд-тиббий мезонлари ишлаб чиқилган (Тошкент педиатрия тиббиёт институти (Ўзбекистон).

²Диссертация мавзуси бўйича хорижий илмий-тадқиқотлар шарҳи. <http://www.utsouthwestern.edu>; <http://www.nauss.edu.sa>; <http://gazi.edu.tr>; <http://www.monash.edu>; <http://www.kln.ac.lk>; <https://www.forensischinstituut.nl>; <http://www.upjs.sk>; <http://www.unicampus.it>; <https://www.nuh.com.sg>; <http://rc-sme.ru>; <http://tashpmi.uz/en/> ва бошқа манбалар асосида амалга оширилди.

Дунёда қорин ва қорин орти бўшлиғи аъзолари жароҳатларини суд-тиббий баҳолашни тизимлаштириш бўйича қатор, жумладан, қуйидаги устувор йўналишларда тадқиқотлар олиб борилмоқда: инсонларда тўмтоқ жисмлар ёрдамида қорин ва қорин орти бўшлиғи аъзоларининг жароҳатланишига хос хусусиятларни асослаш; буйрак, талоқ ва жигар жароҳатларининг клиник-морфологик кўринишларини такомиллаштириш, шикастловчи жисмнинг хусусиятлари шикаст кучи таъсир этувчи жой, унинг йўналишини аниқлаш имконини берувчи морфологик мезонларни асослаш; жигар, буйрак ва талоққа таъсир этувчи шикастланишнинг асосий турини аниқлаш; ўлим оқибатлар ҳамда тирик шахсларда қорин бўшлиғи ва қорин орти соҳаси аъзолари жароҳатларини қиёсий ташхислашни такомиллаштириш.

Муаммонинг ўрганилганлик даражаси. Ўрганилган илмий тадқиқот маълумотларнинг натижаларига кўра, механик жароҳатларнинг умумий тузилмасида қориннинг очик ва ёпиқ жароҳатлари 2–5% ҳолатда кузатилади (Соседко Ю. И., 2001; Довлатян А. А., Черкасов Ю. В., 2003; Saurabh G. et.al., 2011; Hou E. E., Tsai M. C., 2012). Соғлиқни сақлаш вазирлиги суд-тиббий экспертизаси бош бюроси маълумотларига кўра Ўзбекистон Республикасида 2014 йилда мажбурий ўлим билан вафот этганлар сони 4428 кишини ташкил этган, шундан тўмтоқ жисм таъсири натижасида шикастланиш оқибатида 989 киши нобуд бўлган, бу фоиз ҳисобида 22,3ни ташкил этади (Назыров Ф.Г. и соавт., 2003; Хаджибаев А.М. и соавт., 2005; Курбанов Ш.П., 2007). Бунда, асосан, механик таъсир туфайли юзага келувчи ички аъзолар жароҳатлари, айниқса қорин бўшлиғи аъзоларининг жароҳатлари энг кўп учрайдиган шикаст турларига киради (Саковчук О. А., 2010; Mohd. Asrarul Haque et. al., 2015).

Қорин бўшлиғи ва қорин орти соҳаси жароҳатлари муаммоларининг энг аҳамиятли жиҳатларидан бири мазкур шикастларда оғирлик даражасининг юқорилиги ва ўлим оқибатлари фоизининг катталиги ҳисобланади (Пиголкин Ю. И., 2011; Новоселов В. П., 2014; Wing Chiu Dai, 2010).

Шикастловчи омил таъсиридан сўнг паренхиматоз аъзолар ва уларнинг атрофидаги тўқималарда юзага келадиган функционал ҳамда морфологик ўзгаришлар муаммоси ҳанузгача етарли даражада ўрганилмасдан қолмоқда. Жароҳатдан кейинги яқин муддатда уларни баҳолаш усуллари ишлаб чиқилмаган, операцияни танлаш ва оператив даволаш натижаларини прогнозлаш мезонлари ҳам мавжуд эмас.

Қайд этилганларнинг барчаси диссертация мавзусининг суд-тиббий амалиёти учун долзарблигини кўрсатади ҳамда тадқиқотнинг ўз вақтида бажарилганлигидан далолат беради.

Диссертация мавзусининг диссертация бажарилган олий таълим муассасасининг илмий-тадқиқот ишлари билан боғлиқлиги. Диссертация тадқиқоти Тошкент педиатрия тиббиёт институтининг илмий-тадқиқот ишлари режасига мувофиқ «Суд-тиббий травматологияси» мавзуси доирасида бажарилган.

Тадқиқотнинг мақсади: тўмтоқ жисмлар билан жароҳатларда қорин ва қорин орти бўшлиғи аъзолари шикастланишининг клиник-инструментал ва морфологик хусусиятларини очиқ беришдан иборат.

Тадқиқот вазифалари:

тўмтоқ жисмлар билан шикастланишида қорин бўшлиғи ва қорин орти соҳаси жароҳатларининг кузатилиш сонини аниқлаш;

жигар жароҳатларида шикастловчи жисмнинг хусусиятлари, шикастловчи кучнинг аъзога таъсир жойини аниқлаш имконини берувчи морфологик белгиларни асослаш;

талоқ жароҳатларида шикастловчи жисмнинг хусусиятлари, шикастловчи кучнинг аъзога таъсир жойини аниқлаш имконини берувчи морфологик белгиларни асослаш;

буйрак жароҳатларида шикастловчи жисмнинг хусусиятлари, шикастловчи кучнинг аъзога таъсир жойини аниқлаш имконини берувчи морфологик белгиларни асослаш;

ўлим оқибатларида қорин бўшлиғи аъзолари жароҳатларининг морфологик белгиларини исботлаш;

ўлим билан яқун топган ҳолатларда ва тирик шахсларда қорин бўшлиғи аъзолари жароҳатларини қиёсий баҳолаш;

қориннинг тўмтоқ жисмлар билан шикастланишида буйрак, талоқ ва жигар жароҳатларининг клиник ҳамда инструментал–ташхисот хусусиятларини жамлаштириш ва олинган маълумотлар асосида тан жароҳатларининг юзага келиш механизмини уларнинг оғирлик даражасини суд–тиббий баҳолаш юзасидан таклиф ва тавсияларни ишлаб чиқиш.

Тадқиқотнинг объекти сифатида (2005–2014 йй.) қорин бўшлиғи ва қорин орти соҳаси аъзоларининг жароҳатлари бўйича Тошкент шаҳри суд-тиббий экспертиза бюросининг 849 та эксперт хулосаси, (593 таси - тирик шахсларга берилган хулоса, 256 таси – мурда экспертизаси) да, Тошкент шаҳри стационарларида оператив ва консерватив даволанган беморларнинг 176 та касаллик тарихи олинган.

Тадқиқотнинг предмети дифференциал ташхисот, жароҳатларнинг ривожланиш механизми ва уларнинг оғирлик даражасини баҳолаш нуқтаи-назаридан қорин бўшлиғи ва қорин орти соҳаси аъзолари жароҳатларининг ўзига хос хусусиятларини аниқлашни ташкил этади.

Тадқиқотнинг усуллари. Тадқиқотни бажаришда клиник–инструментал (рентгенография, ультратовуш ташхислаш, компьютер томография), лаборатория, морфологик ва статистик таҳлил усуллари қўлланилган.

Тадқиқотнинг илмий янгилиги қуйидагилардан иборат:

илк бор шикаст таъсири тури, шикаст олиш вазияти ва унинг юзага келиш механизмини юқори эҳтимоллик билан аниқлаш имконини берувчи жигар, талоқ ва буйрак жароҳатларининг суд–тиббий мезонлари ишлаб чиқилган;

тирик шахсларда паренхиматоз аъзоларнинг капсула ости қон қуйилишининг ҳажми ва жойлашувига кўра эксперт баҳолаш мезонлари ишлаб чиқилган;

қорин ва қорин орти бўшлиғи аъзоларининг тўмтоқ жисмлар билан шикастланганда тан жароҳати оғирлик даражасининг (енгил, ўрта оғир, оғир) эксперт баҳолаш мезонлари асосланган;

суд-тиббий экспертизада тўмтоқ жисмлар билан жигар, талоқ ва буйрак шикастланганлигини аниқлашнинг эксперт баҳолашда патологик ва травматик белгиларни қиёсий ташҳислашнинг механизми такомиллаштирилган;

жигар, талоқ ва буйрак тўмтоқ жисмлар билан жароҳатлаганини аниқлашнинг суд-тиббий экспертизасининг морфологик, визуал, клиник ва инструментал текширувлар натижалари ишончлилигини ошириш бўйича тавсиялар ишлаб чиқилган.

Тадқиқотнинг амалий натижаси қуйидагилардан иборат:

қорин ва қорин орти бўшлиғи аъзоларининг жароҳатларида эксперт амалиёт учун ультратовуш ташҳислаш алгоритми ишлаб чиқилган.

қорин ва қорин орти бўшлиғи аъзолари тўмтоқ шикастланишларидаги морфологик жароҳатлар мажмуи аниқланган, натижада шикастловчи жисмларнинг хусусиятлари, кучнинг таъсир этиш жойи ва зарба йўналишини аниқлаш имконини берган.

инструментал тадқиқот усуллари қўллаш ҳамда олинган натижаларни кейинчалик бир бутун баҳолаш тирик шахсларда тан жароҳатларининг оғирлик даражасини баҳолашнинг объективлаштириш имконини берган.

Тадқиқот натижаларининг ишончлилиги ишда қўлланилган назарий ёндашув ва усуллар, олиб борилган текширувларнинг услубий жиҳатдан тўғрилиги, тўмтоқ жисмлар билан шикастланганда паренхиматоз аъзолар характери, тури, жароҳатнинг келиб чиқишига хос бўлган материаллар билан асосланган, шунингдек, кенг қамровли клиник, инструментал ва статистик усуллар ёрдамида ишлов берилганлиги, олинган натижаларнинг ваколатли тузилмалар томонидан тасдиқлангани билан изоҳланади.

Тадқиқот натижаларининг илмий ва амалий аҳамияти. Тадқиқот натижаларининг назарий аҳамияти шундан иборатки, тақдим этилган хулоса ва таклифлар қориннинг тўмтоқ жисмлар билан жароҳатланишида тана жароҳатларининг характери, юзага келиш механизми ва оғирлик даражасини баҳолаш бўйича суд тиббиётига ҳамда илмий тадқиқотларни такомиллаштиришга катта ҳисса қўшади.

Тадқиқотнинг амалий аҳамияти шундан иборатки, жигар, буйрак ва талоқ жароҳатларининг морфологияси тўмтоқ жисмнинг хусусиятлари (чегараланган ва чегараланмаган юзали), ташқи кучнинг таъсир жойи, шикастланиш вақтида аъзоларнинг жойлашиши, шикаст механизми (зарба, эзилиш, чайқалиш) билан боғлиқ ўзига хос хусусиятлар билан ифодаланиб, суд-тиббий амалиётида муҳим аҳамиятга эга.

Тадқиқот натижаларнинг жорий қилиниши: Қорин ва қорин орти бўшлиғи аъзолари жароҳатларини суд-тиббий баҳолаш бўйича олинган илмий натижалар асосида:

қорин ва қорин орти бўшлиғи аъзолари жароҳатларини баҳолаш бўйича олинган илмий натижалар асосида ишлаб чиқилган «Тўмтоқ жисмлар билан

шикастланишларда қорин ва қорин орти соҳаси аъзоларининг жароҳатларида тан жароҳатларининг оғирлик даражасини аниқлаш» услубий қўлланмаси тасдиқланган. (Соғлиқни сақлаш вазирлигининг 2016 йил 19 февралдаги №8н-р/1 маълумотномаси). Мазкур услубий қўлланма суд-тиббий экспертиза шароитида тўмтоқ жисмлар билан шикастланишларда қорин ва қорин орти бўшлиғи аъзоларининг жароҳатларида тан жароҳатларнинг оғирлик даражасини аниқлашнинг услубий асосини такомиллаштиришга хизмат қилади;

Инсон ва беморларда тўмтоқ жисмлар билан шикастланишларни аниқлаш ва уни объектив суд-тиббий экспертиза ўтказиш учун киритилган таклиф ва тавсиялар соғлиқни сақлаш, жумладан Республика ва вилоятлар суд-тиббий экспертизалари амалиётига жорий қилинган. (Соғлиқни сақлаш вазирлигининг 2016 йил 19 февралдаги №8н-р/1 маълумотномаси). Мазкур илмий натижаларнинг амалиётга жорий қилиниши шундай шароитида шикастланишларнинг орган ва тизимларига етказган жароҳатланиш даражасини аниқлаш усулининг самарадорлиги суд-тиббий экспертизаси учун сарфланадиган вақтни 1,6 марта қисқартириш, клиник ташхислаш сифатини ва жароҳатларни прогнозлаш даражасини оширишга имкон беради.

Тадқиқот натижаларининг апробацияси. Тадқиқот натижалари юзасидан 14 та илмий-амалий анжуманларда, шу жумладан 6 та халқаро анжуманда: «22nd congress of the International Academy of Legal Medicine» (Istanbul, 2012); XV Russia – Korea Conference on Science and Technology (Yekaterinburg, 2014); «Халқаро илмий форум: замонавий дунёда илм ва амалиёт» (Киев, 2014); «The International Arab Forensic Science and Forensic Medicine (ASFSSFM 2015)» (Ар-Риёд, 2015); 2015 CIS-Korea Conference on Science and Technology (Moscow, 2015); «Илм ва тиббиёт» халқаро илмий-амалий анжуман (Олма-Ота, 2016); шунингдек, 8 та республика илмий-амалий анжуманида: «Суд-тиббий экспертизаси ва криминалистиканинг замонавий муаммолари» (Тошкент, 2006); «Ўзбекистонда тиббиётнинг долзарб ва истиқболли муаммолари» II Республика илмий-амалий семинари (Тошкент, 2008); «Ўзбекистонда суд-тиббий хизмати ҳолати ва уни такомиллаштириш йўллари» (Тошкент, 2012); «Ўзбекистон корейцлари: ютуқлар, муаммолар, ривожланиш истиқболлари» (Тошкент, 2012); «XXI асрда фан ва технологиялар соҳасидаги устувор йўналишлар» (Тошкент, 2014); «Тиббиётнинг долзарб муаммолари» (Тошкент, 2015); «Кексаларни эъзозлаш ва қадрлаш йили»га бағишланган ёш авлод Форум-2015 (Тошкент, 2015); «Анестезиология-реаниматология ва клиник токсикологиянинг ривожланиш муаммолари ва истиқболлари» (Бухоро, 2016) муҳокома қилинган.

Тадқиқот натижаларининг эълон қилиниши. Диссертация мавзуси бўйича жами 34 та илмий иш, шулардан, Ўзбекистон Республикаси Олий аттестация комиссиясининг докторлик диссертациялари асосий илмий натижаларини чоп этиш тавсия этилган илмий нашрларда 13 та мақола, жумладан, 10 таси республика ҳамда 3 таси хорижий журналларда нашр этилган.

Диссертациянинг тузилиши ва ҳажми. Диссертация таркиби кириш, бешта боб, хулосалар ва фойдаланилган адабиётлар рўйхатидан иборат. Диссертациянинг ҳажми 188 бетни ташкил этган.

ДИССЕРТАЦИЯНИНГ АСОСИЙ МАЗМУНИ

Кириш қисмида ўтказилган тадқиқотларнинг долзарблиги ва зарурати асосланган, тадқиқотнинг мақсади ва вазифалари, объект ва предметлари тавсифланган, республика фан ва технологиялари ривожланишининг устувор йўналишларига мослиги кўрсатилган, олинган натижаларнинг илмий ва амалий аҳамияти очиқ берилган, тадқиқот натижаларини амалиётга жорий қилиш, нашр этилган ишлар ва диссертациянинг тузилиши бўйича маълумотлар келтирилган.

Диссертациянинг «**Қориннинг тўмтоқ жароҳатини суд–тиббий баҳолашнинг замонавий ҳолати**» деб номланган биринчи бобида қорин бўшлиғи ва қорин орти соҳаси аъзолари жароҳатларининг назарий жиҳатлари таҳлил қилинган ҳамда уларнинг ўзига хос хусусиятлари тизимлаштирилган, шунингдек, қориннинг тўмтоқ жароҳати суд-тиббий аспектларининг замонавий ҳолати бўйича аналитик шарҳ келтирилган, мазкур муаммонинг ҳал бўлмаган ва аниқлаштирилиши зарур талаб қилувчи аспектлари белгиланган.

Диссертациянинг «**Қориннинг тўмтоқ жароҳатини суд–тиббий баҳолаш методологияси**» деб номланган иккинчи боби тадқиқотнинг клиник-инструментал ва морфологик усуллари умумий тавсифини ўз ичига олувчи тадқиқот материали ва усуллари баён этилган.

Тадқиқотнинг биринчи босқичида тирик шахслар ҳамда мурдалар орасида қориннинг тўмтоқ жароҳатланишидаги 849 ҳолат ажратиқ олиниб, қорин ва қорин орти бўшлиғи аъзолари учун хос жароҳатларни аниқлашдан иборат.

Текширилган барча жабрланувчиларнинг ёшига кўра градацияси 1 дан 91 ёшгача таҳлил қилиниб, 1-жадвалда келтирилган.

Иккинчи босқичда мазкур жароҳатлар деталлаштирилган ва 417 эксперт хулосаси ҳамда 176 касаллик тарихи асосида улар қиёсий тавсифланган. Мазкур таҳлилни ўтказишда ташҳисот усуллари ва тан жароҳатларининг оғирлик даражасини баҳолашга таъсир қилиши мумкин бўлган асоратларнинг ривожланишига алоҳида эътибор берилган.

Ишнинг учинчи босқичида олинган маълумотлар, шунингдек, тирик шахслар ва мурдаларда қорин ҳамда қорин орти бўшлиғи аъзолари жароҳатларининг дифференциал тавсифи асосида тан жароҳатлари оғирлик даражасининг баҳолаш мезонлари, шунингдек тирик шахсларда буйрак, жигар ва талоқ жароҳатлари оғирлик даражасининг суд–тиббий баҳолаш мезонлари ишлаб чиқилган.

Жабрланувчиларнинг ёш бўйича тақсимланиши

Ёш бўйича гуруҳлар	Ҳодисалар сони (%)	
	Абс	%
5 ёшдан 15 ёшгача	73	8,6
16 ёшдан 20 ёшгача	94	11,1
21 ёшдан 30 ёшгача	221	26,0
31 ёшдан 40 ёшгача	175	20,6
41 ёшдан 50 ёшгача	128	15,1
51 ёшдан 60 ёшгача	81	9,5
61 ёш ва ундан катта	77	9,1
Жами	849	100,0

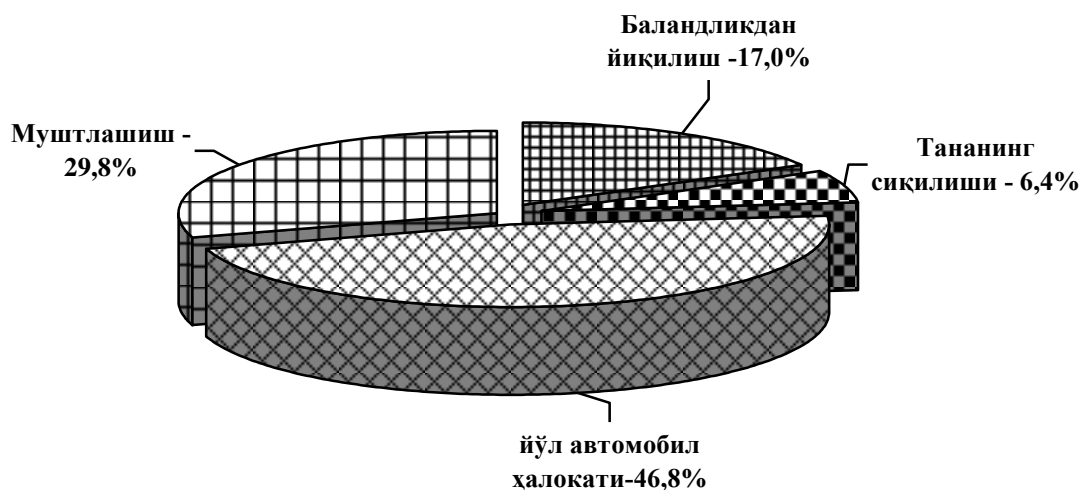
Тадқиқотлардан олинган натижаларга Pentium IV компьютеридаги Microsoft Office Excel 2013 дастурий тўплами ёрдамида ҳамда ўрнатилган статистик ишлов беришдан фойдаланилган ҳолда статистик таҳлил қилинди.

Диссертациянинг «Тадқиқотнинг клиник ва инструментал текширув усулларида қорин ва қорин орти бўшлиғи аъзолари жароҳатларини суд–тиббий баҳолаш» деб номланган учинчи бобида тадқиқотнинг клиник ва инструментал текширув усуллари натижаларининг таҳлили асосида қорин ва қорин орти бўшлиғи аъзолари жароҳатларини суд-тиббий баҳоланган. 4 ёшдан дан 86 ёшгача бўлган 356 нафар беморлар қоринининг олдинги девори жароҳатлари текширувдан ўтказилган, уларнинг ўртача ёши $32,1 \pm 1,2$ га тенг.

Олдинги қорин деворининг жароҳатлари билан жабрланувчилар кўрикдан ўтказилганда, мазкур шикаст 8,7% ҳолатда – шилиниш, 9,6% ҳолатда – тери қопламалари ва тери ости клетчаткасидаги шиш, 11,8% беморда эса тери ва тери ости тўқималарига қон куйилиши кузатилган.

64,9% жабрланувчиларда қорин бўшлиғи олдинги деворида кўзга кўринадиган жароҳатлар кузатилмаган. 168 ҳолатнинг 29,8%ида қориннинг олдинги деворида кўринадиган жароҳатлар мавжуд бўлган, улар энгил тан жароҳатлари сифатида баҳоланди, қолган ҳолатларда эса тан жароҳатлари экспертлар томонидан асоссиз энгил деб баҳоланди. 10,7% ҳолатда қориннинг олдинги девори жароҳатларининг муайян морфологик белгилари йўқлиги туфайли экспертлар томонидан ташхис исботланмаган.

Тирик шахслар орасидаги қориннинг тўмтоқ шикастида жигар жароҳатларининг тез-тез учрашини ўрганиш натижасида шу нарса аниқландики, мазкур жароҳатлар барча шикастларнинг 7,9%ини, паренхиматоз аъзолар жароҳатларининг 24,2% ини ташкил этди. Мазкур шикастланишларга учраш ҳолатлари таҳлил қилинганда 46,8% жабрланувчилардаги шикастланиш йўл–транспорт ҳодисалари, 29,8% шикастланиш муштлашишда, 17,0% шикастланиш баландликдан йиқилишда содир бўлган ва 6,4% ҳолатда танани оғир жисмлар босиб қолиш натижасида (масалан, деворнинг ағанаши) юз берган (1-расм).



1- расм. Жабрланувчилар орасида жигар жароҳатланишининг учраш ҳолатлари (n=47)

17% жабрланувчиларда жигарнинг капсула ости жароҳатлари кузатилиб, улар паренхиманинг йиртилишлари билан тавсифланди, 87,2% ҳолатда бўйлама йиртилиш, 10,6% ҳолатда кўндаланг йиритилишлар ва 4,2% ҳолатда қийшиқ бўйлама йиритилишлар кузатилди.

Тўмтоқ қаттиқ оғир жисмлар билан танага таъсир этган 5,3% ҳолатда жигар жиддий жароҳатланиб, унинг жойлашиши ҳамда жароҳатларнинг морфологик кўринишлари хилма-хиллиги бўлиб, мазкур ёрилиш ва жигар тўқимасининг эзилиши ташқи куч таъсир этган жойда аниқланган.

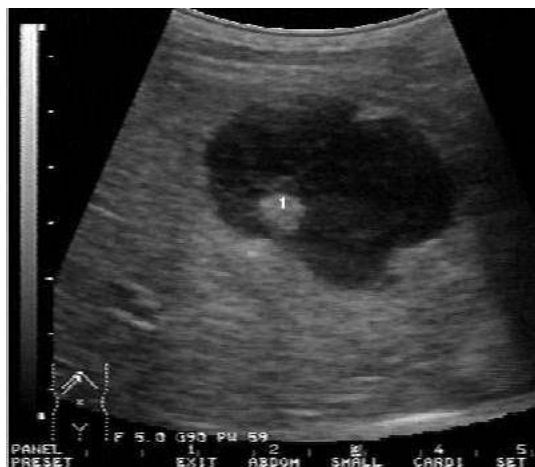Жигарнинг энг оғир жароҳатлари одам танаси сиқилиши натижасида юзага келиб, автомобил ҳалокати ва девор босиб қолганда бу жароҳатлар кузатилган ҳамда 19,1%ни ташкил этган. Жигардаги бундай жароҳатлар аъзонинг чуқур қатламларини эгалловчи чекка ва марказий бўлимларидан чиқувчи чизик шаклидаги ёрилишлар ҳосил бўлиши билан тавсифланган.

Кўпинча капсуланинг бутунлиги сақланган ҳолда жигар паренхимасининг чегараланган жароҳати натижасида гематомалар юзага келган бўлса, субкапсуляр гематомалар 4% жабрланувчиларда кузатилди. Шикаст олгандан кейинги биринчи кунда жигар капсуласининг йиртилиши оқибатида гематоманинг ёрилиши ва қорин бўшлиғига қон қуйилиши 62,5% ҳолатда кузатилган. Бундай жароҳат олган беморлар барчасида жаррохлик амалиёти ўтказилди. Госпитализация муддати $11,5 \pm 1,2$ кунни ташкил қилди.

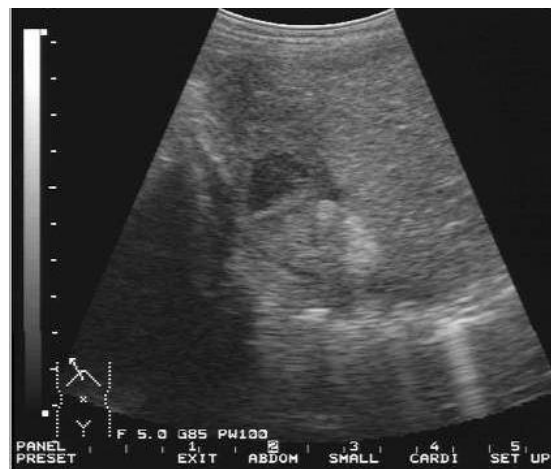10,6% жабрланувчидаги жигар ажралган жароҳатининг клиник манзараси ўткир қон кетиш синдроми, травматик шок ва маҳаллий абдоминал синдроми билан кузатилган.

Қориннинг тўмтоқ жароҳатида жигар жароҳатлари билан ультратовуш ташҳисоти ўтказилганда, 93,6% ҳолатда қорин бўшлиғида эркин суюқликнинг мавжудлиги аниқланди. Жигар гематомалари ва жигарнинг ўнг бўлагига кичикдан кенг тарқалган ўлчамгача, аниқ текис контур ҳамда

чегарасиз, бир хил бўлмаган тузилишдаги, суст эхогенлик каби алоҳида эхографик манзара кузатилди. Гематома ўртача $15,0 \pm 1,4$ кунда сўрилди (2- ва 3- расм).

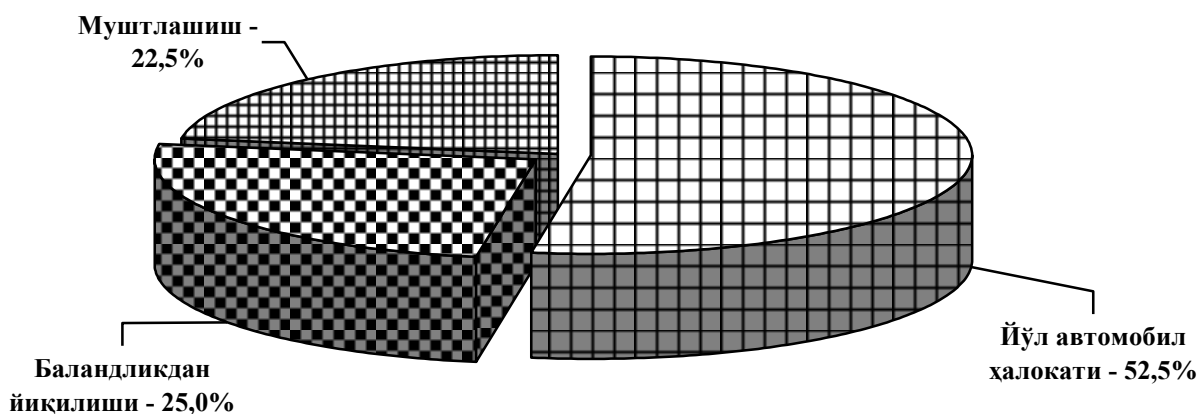


2-расм. Бемор О., 31 ёш.
Калтакланиш. Жигар гематомасининг эхографик манзараси. Текширув шикастланишдан сўнг 3 соат ўтгач амалга оширилган.
(КТ-№ 282/36).



3-расм. Бемор О., 31 ёш.
Шаклланиш фазаси (шикастланишдан 2 ҳафта ўтгач) да жигарнинг еттинчи сегментидаги шикастланишдан кейинги гематоманинг эхографик манзараси
(КТ №282/36)

Клиник ва эксперт амалиётидаги талоқ жароҳатлари қориннинг тўмтоқ шикастланишидан жабрланганлар умумий сонининг 6,7%ини ташкил қилади, бу рақам паренхиматоз органнинг жароҳатлари орасида 19,8%га тенг. Аниқланишича, 21 (52,5%) нафар жабрланувчилардаги шикастланишлар йўл-транспорт ҳодисалари, 9 (22,5%) нафарида—муштлашишлар, 10 (25%) нафарида—баландликдан йиқилиш туфайли юзага келган (4-расм).



4-расм. Жабрланувчиларнинг талоқ жароҳатлари кўрсаткичлари (n=40)

Чегараланган юзали тўмтоқ жисмлар зарби туфайли талоқ жароҳатлари, кўпинча, тананинг талоқ проекциясида юзага келиб, талоқ жароҳатларининг 42,5% жабрланувчиларида кузатилган.

Тўмтоқ жисм билан чап қовурға ости соҳасига берилган зарба қорин девори орқали талоқнинг пастки қиррасига таъсир қилади. Олдиндан орқага ва ўнгдан чапга берилган зарба талоқнинг орқа ва чапга силжишига олиб келади. Бунда талоқнинг диафрагмал юзаси, одатда, жароҳатланмайди.

Атиги 11,8% ҳолатда катта тезланишдаги катта куч таъсирида юзага келган зарба натижасида тўмтоқ жисмнинг жароҳатловчи юзасини талоқ билан бевосита таъсирлашган юзасида жароҳатлар пайдо бўлган. Йиртилишлар, асосан, кўндаланг ёки қийшиқ кўндаланг йўналишда. Айрим ҳолларда (5,9%) йиртилишнинг талоқ диафрагмал юзасигача давом этган.

Катта куч билан берилган зарбада талоқ боғламларининг чўзилиши, ёрилишлар аъзонинг ичигача кетиши 41,2% ҳолатда учраб, бу вазиятда талоқ боғламларининг аъзога бирикиш жойида қон қуйилишлари аниқланган. Кўкрак қафасининг пастки бўлими ва қориннинг чап ён юзасига берилган маҳаллий зарба 47,1%ини ташкил этди. Чегараланган юзали тўмтоқ жисм билан тананинг ён юзасига (ўрта қўлтиқ ости чизиғи бўйича) берилган зарба 75% ҳолатда талоқ висцерал юзасининг жароҳатланиши билан кечди. Чегараланмаган юзали тўмтоқ жисмлар билан шикастланиш 57,5%ни, транспортдан шикастланиш эса 32,5%ни ташкил қилди.

Эпигастрий ёки чап қовурға ости соҳаси (16 ҳолатда, 69,6%)га зарба берилганда тўмтоқ жисм қорин девори орқали талоқнинг пастки чеккасига таъсир қилган, натижада унинг ротацияси ва шикастловчи куч таъсир йўналишининг силжиши юзага келади.

Боғламларнинг ўта чўзилиши сабабли талоққа бириккан жойида дарвоза соҳасига капсулаости қон қуйилишлари 17,4% да, қолган ҳолатларда капсула ва паренхиманинг ёрилишлари, боғламларга қон қуйилиб, уларнинг узилиши юз берган.

Тана чап ён юзаси бўйлаб берилган зарба таъсирида (12,5% жабрланувчи) аъзога чуқур кирувчи ёриқ чеккаларининг майдаланиши билан катта тирқишли ёрилишлар пайдо бўлади. Чап томонлама бел соҳасига катта кучли тўмтоқ жисм билан зарба берилганда талоқнинг висцерал ва диафрагмал юзаларидаги кўп сонли ёрилишлар юзага келди.

80% да талоқ жароҳатлари юзага келишининг асосий механизми шикастловчи жисмнинг талоққа бевосита таъсирисиз тананинг чайқалишидан иборат бўлди.

Айрим ҳолатлар (5%)да талоқ текширувдан ўтказилганда, кўпинча аъзонинг дарвоза соҳасида ривожланганлиги ва ҳажми бўйича тананинг умумий шикастига мос бўлмаган капсуланинг кейинги ёрилишлари билан капсулаости қон қуйилишлари аниқланди.

Биз паренхима ва капсуланинг ёрилишлари натижасида талоқ жароҳатлари қайд этилган жабрланувчиларни ультратовуш текширишдан ўтказиш давомида қорин бўшлиғида эркин суюқлик борлигини аниқладик ва бу ички қон кетиш белгиси ҳисобланади.

Баландликдан йиқилган тирик шахсларда талоқнинг диафрагмал ва висцерал юзасида турли даражадаги ривожланган ёрилишлар ёки талоқнинг

ҳар иккала юзасида, одатда уст қисмини, бетартиб жойлашган (гидродинамик таъсир ҳисобига) кўп сонли ёриқлар ҳосил бўлган.

Суд-тиббий эксперт хулосаларига кўра, мазкур тоифадаги жабрланганлар орасида барча ҳолатларда ҳаёт учун хавфлилик белгиси бўйича оғир тан жароҳатлари сифатида баҳоланган. 9 (22,5%) нафар жабрланган беморларнинг талоғи капсулаости жароҳатларини ўрганиш натижасида аниқландики, мазкур жароҳатлар шикастланишдан кейинги узоқ муддатларда секин-аста гематома ҳосил бўлган жойда талоқ капсуласи ёрилганда аниқ намоён бўлиб, бу қатор ҳолатларда ташхислаш ва даволашда хатоликларга олиб келади.

Клиник ва эксперт амалиётида буйрак жароҳатларининг тез-тез учраб туриши қориннинг тўмтоқ шикастларида жабрланувчилар умумий сонининг 19,4%ини ташкил қилди. Паренхиматоз аъзолар жароҳатлари орасида 56,9%га тенг.

115 ҳолатда буйрак шикастланиши билан текширилганларда унинг чегараланган юзали тўмтоқ жисмлар билан жароҳатланиши 28,7%ни, 21,2% ҳолатда бел соҳасига (ўнг ёки чап томондан, кўпинча мушт ёки оёқ билан) чегараланган юзали тўмтоқ жисм билан зарба беришда буйракнинг орқа юзасида капсулаостига қон қуйилишлари, капсула ва буйрак дарвозасидан орқа юзаси бўйлаб борувчи паренхиманинг турли чизиксимон ёрилишлари кузатилади. Катта кучда оёқ билан бел соҳасига зарба берилганда дарвозадан буйракнинг олдинги ва орқа юзалари ҳамда чеккаларига тарқалувчи ёрилишлар кузатилди.

Чегараланмаган юзали тўмтоқ жисмлар билан шикаст (транспорт шикастининг ҳар хил турлари) лар 52,2% ҳолатда қўшма жароҳатлар билан бирга кечди. Тўмтоқ жисмлар билан тана сиқилганда аксарият ҳолатларда буйракларнинг лат ейиши (75%), буйрак тўқимасининг ёрилиши (25%) кузатилади.

Буйракнинг тўмтоқ шикастланиши баландликдан йиқилиш ҳолатида тирик шахсларда 19,1%ни, жабрланувчиларда 31,8% қўшма шикастлар кузатилди, қолган ҳолатларда эса бевосита буйракнинг яккаланган шикастлари қайд этилди. Буйракларнинг қўшма жароҳатлари бош мия ёпиқ жароҳати ва ички аъзоларнинг шикасталанишлари билан бирга кечганлиги аниқланган.

Капсула остига қон қуйилишлар, кўпинча, ўчоқли бўлиб, ёрилишлар камдан кам ҳолларда катта ўлчамга эга бўлди. Буйракнинг қўпол шикасти (тана чайқалиши белгилари билан қўшилган) 3 метр баландликдан қаттиқ тупроққа тананинг орқа юзаси билан йиқилганда юзага келган.

Шикастловчи омилнинг билвосита таъсирида буйракда қуйидаги жароҳатлари юзага келган: капсула ости қон қуйилиши ва ёрилиши, ўрта ўлчамли дарвоза соҳасидан радиал йўналишда тарқалувчи капсула ва паренхиманинг ёрилишлари аниқланган. Паренхиматоз аъзоларнинг шикастланишларида учрайдиган УТТ белгиларини бевосита ва билвосита гуруҳларга ажратилди.

Олинган маълумотлар асосида қориннинг тўмтоқ шикастланишида паренхиматоз аъзолар жароҳатларининг ультратовуш белгилари батафсил асосланган (2-жадвал).

**Қориннинг тўмтоқ шикастида паренхиматоз аъзолар жароҳатларининг
ультратовуш белгилари**

Жароҳат механизми	Ультратовуш текшириш белгилар	
	Бевосита	Билвосита
Жигар		
чегараланмаган юзали тўмтоқ жисм билан зарба	Катта масофада капсула чегараси бир текисда эмас, жигар паренхимасида бир неча сегментларга тарқалувчи аниқ бўлмаган нотекис чегарали гипозхоген ёки гетероген тузилмалар, қон оқими аниқланмайди, кўп сонли чизикли ёки юлдузсимон анэхоген тасмалар (йиртиқлар). Томирли расм кучсиз, тузилмалар мавжуд соҳада қон оқими кузатилмайди.	қорин бўшлиғи, жигар ости, диафрагма ости, ўнг ён канал, ичак халқалари орасидаги эркин суюқлик
чегараланган юзали тўмтоқ жисм билан зарба	Капсуланинг текис контури ёки биргина 1,5-3 см чуқурликдаги анэхоген чизикли тасмалар (ёрилиш); капсула остидаги паст эхоген ўчоқлар ҳисобига паренхиманинг бир хил эмаслиги.	суюқлик жигар ости ёки ўнг ён каналда
эзилиш	5 смдан чуқур чизикли ёки юлдузсимон анэхоген тасмалар билан катта масофада капсуланинг текис бўлмаган контури, капсула остида ўчоқлар дастлаб гипозхоген, кейинчалик гиперэхоген компонентнинг устунлик қилиши, қон ҳаракати аниқланмайди.	жигарости, диафрагма ости, ён каналлар, ичак халқалари орасидаги суюқлик
чайқалиш	Баъзан ўроқсимон боғлам яқинида жойлашган бир неча текис бўлмаган чуқур анэхоген тасмалар (ёрилишлар) билан капсуланинг текис эмаслиги, паренхимада, асосан, текис бўлмаган, аниқ контурсиз гипозхоген тузилмалар, капсула остида-анэхоген ўчоқлар. Жароҳат, кўпинча, талокнинг пастки қутбида жойлашган (висцерал юзага мос келади).	жигарости, диафрагма ости, ён каналлар, ичак халқалари орасидаги суюқлик
Талок		
чегараланмаган юзали тўмтоқ жисм билан зарба	Чегаранинг бир текисда эмаслиги, паренхима қалинлигининг 2/3 гача чуқурликдаги кўп сонли ёрилишлар. Иккиланган контур. Спленомегалия.	чап ён канал, кичик тосда суюқлик. Қорин орти гематомаси бўлиши мумкин
чегараланган юзали тўмтоқ жисм билан зарба	Капсула чегараси текис, аниқ, паренхима ўзгаришлари деструктив характерга эга (бир текисда бўлмаган аниқ чегарасиз гетерогенлик). Ёрилишларда-талок чегарасининг узук-юлуқлиги, ёриқ чуқурлиги одатда 3 смдан катта.	гемоперитонеумнинг мавжуд эмаслиги
эзилиш	Кўп сонли капсулаости гематомалари. Шикаст соҳасида қоннинг ҳаракатлан-маслиги билан паренхима тузилишининг кучли бузилиши. Кўп сонли чуқур ёрилишлар билан дарвоза соҳасида талок чегарасининг узук-юлуқлиги.	гемоперитонеум

чайқалиш	Катта масофада талоқ чегарасининг узук-юлуқлиги, эхонегатив структура билан иккиланган чегараси, спленомегалия. Талоқ дарвозаси ва унинг пастки қутби соҳасидаги ёрилишлар. Паренхиматоз қон ҳаракатининг мавжуд эмаслиги.	гемоперитонеум, қорин орти гематомаси
Буйрақлар		
чегараланмаган юзали тўмтоқ жисм билан зарба	Капсула яхлитлигининг сақланиши. Капсула остида эхогенлиги ўртача ошган соҳалари. КЖТ тузилмаси сақланган.	НХ сақланган
чегараланган юзали тўмтоқ жисм билан зарба	Паренхима чегарасининг текис эмаслиги, капсула яхлитлигининг бузилиши, юқори эхогенликка эга бир хил бўлмаган соҳа-ёрилиш. Ёриқнинг чизикли соҳалари, КЖТ тузилмаси сақланган.	НХ чегараланган
эзилиш	Ёрилиш жойида капсула чегарасининг мавжуд эмаслиги, косача-жомча тизимиға ўтиш билан бир хил бўлмаган юқори эхоген соҳанинги мавжудлиги, КЖТ ташхисланишнинг йўқолиши. Томирли расмнинг кескин камайиши.	НХнинг чегараланганлиги ёки мавжуд эмаслиги. Қорин ортида гематоманинги мавжудлиги ёки мушакларнинг қон билан имбиби-цияси
чайқалиш	Буйрак чегарасининг аниқ ва бир текис эмаслиги, жароҳат соҳасида капсула кўринмайди, КЖТ тузилмаси ташхисланишининг қисман йўқолиши.	НХнинг чегараланганлиги ёки мавжуд эмаслиги. Қорин ортида гематоманинги мавжудлиги ёки мушакларнинг қон билан имбибицияси

Диссертациянинг «Қорин ва қорин орти бўшлиғи аъзоларини тўмтоқ жисмлар билан жароҳатлангандаги ўлим ҳолатларни суд-тиббий баҳолаш» деб номланган тўртинчи бобида тўмтоқ жисмлар билан қорин ва қорин орти бўшлиғи аъзоларининг шикастланишнинг ва ўлим ҳолати кузатилган суд тиббий баҳолаш маълумотлари келтирилган. Ўлим ҳолатлари кузатилган 256 эксперт хулосаларининг ретроспектив ва проспектив таҳлили ўтказилган. 59,8% автошикастланиш, 29,7% баландликдан йиқилиш натижасида юзага келган жароҳатланишлар кузатилди.

Тўмтоқ жисмлар билан қориннинг аралаш шикастланиш туфайли ўлим ҳолати 97,7% жабрланувчида, алоҳида ажратилган жароҳатлар, атиги 2,3% ҳолатда аниқланган.

Эксперт хулосаларининг таҳлилида кўрсатилишича, аксарият ҳолатларда ўлим оқибатида қориннинг тўмтоқ шикасти бош ва кўкрак қафаси шикастлари билан қўшилди. Қорин ва қорин орти бўшлиғи соҳасининг қўл ва оёқ жароҳатлари билан бирга қўшилиши 57,0%, жигар жароҳати 75% ҳолатда кузатилди. Талоқ ва буйрақлар мос равишда 38,3% ва 36,3% жароҳатланган. Жабрланганларнинг бевосита ўлимиға олиб келувчи

сабаблар, яъни 27 (17,5%) ҳолатда бош миянинг шиши ва жойлашиши, 39 (25,3%) ҳолатда шок ва қон йўқотилиши, 5 (3,2%) ҳолатда кучли даражадаги ўпка ва бош мия томирларининг ёғли эмболияси; 2 ҳолатда (1,3%) умуртқа поғонасининг бўйин қисми шикастларида орқа миянинг ошиб борувчи шиши кузатилган.

Жигар жароҳатларининг 204 (88,7%) ўлим ҳолатида жигарнинг ёрилиши, ҳаракатдаги автомобил билан одам тўқнашуви (34,3%) да, 30,9% ҳолатда баландликдан йиқиلىш, 14,7% ҳолатда эса автомобил салони ичида жигар ёрилиши кузатилди.

Чегараланмаган юзали тўмтоқ жисмлар зарбидан нафақат жигар капсуласи остига қон қуйилиш ва тўқима ёрилишлари, балки катта соҳадаги эзилиш ҳамда юлдузсимон шаклдаги ёрилишлар ҳам юзага келган.

Биз тўмтоқ жисмлар таъсиридаги буйрак жароҳатлари бўйича 97 суд-тиббий экспертлари хулосаларини ўргандик. 66% ҳолатда капсула ва талоқ паренхимасининг тўлиқ ёрилиши, баландликдан йиқиلىш—21,6%, автомобил шикасти—25,8%, чегараланган юзали тўмтоқ жисм зарби ва йўл—транспорт ходисасида автомобил салони ичидаги шикастлар—16,5% бўлса, қолган ҳолатларда талоқнинг эзилиши (5,1%); унинг капсулаости жароҳатлари (22,7%), талоқнинг узилиши (1,0%) кузатилди. Тананинг горизонтал ҳолатида чап ён юзага зарба берилганда диафрагмал ва висцерал юзадаги ёрилишларнинг қўшилиши талоқ жароҳатларининг ўзига хос хусусиятидир. Бу ҳолат тананинг горизонтал ҳолатида талоқ нисбатан фиксацияланган ҳолатда бўлиши билан тушунтирилади.

Чегараланган тўмтоқ юзали жисм билан талоқ проекциясида чап томонлама бел соҳасига зарба берилганда, мазкур соҳага тегиб турувчи диафрагма—талоқ боғламининг чўзилиши натижасида орқадан олдинга силжувчи бевосита талоқ диафрагма юзасининг бир қисми ва унинг орқа учи шикастланади.

Қориннинг чап ён юзаси ва кўкрак қафасининг пастки бўлими кенг юзасига таъсир этувчи чегараланмаган юзали тўмтоқ жисм билан берилган зарба натижасида бевосита зарба соҳасида талоқ тўқимасининг сиқилиши, қарама-қарши томонда (висцерал) эса чўзилиш деформацияси юзага келади ҳамда капсула ва айрим соҳаларда паренхиманинг маҳаллий майдаланиши билан талоқнинг диафрагмал юзаси паренхимасида кўп сонли ёрилишлар қайд этилади.

Чегараланмаган юзали тўмтоқ жисм билан орқа қўлтиқости чизиғи ва бел соҳаси проекциясига берилган зарба натижасида чапдан ўнгга (қисман, орқадан олдинга) кескин силжиш ва боғламларнинг чўзилиши билан талоқнинг мазкур соҳага тегиб турувчи юзаси (диафрагмал) бевосита шикастланади. Катта куч билан берилган зарба талоқнинг диафрагмал юзасидан бутун аъзо орқали дарвозага борувчи кўндаланг ёрилиш, шунингдек аъзонинг кўпол бузилишлари билан кечади. Қон қуйилишининг талоқ дарвозаси капсуласи остига тарқалиши натижада меъда—талоқ ва талоқ—буйрак боғламларидаги кучли қон қуйилишлари ўзига хосдир.

Биз тўмтоқ жисмлар таъсиридаги буйрак жароҳатлари бўйича 94 суд-тиббий экспертлари хулосаларини ўргандик. Капсулаости жароҳатлари 80,9%. Мазкур жароҳатлар аксарият ҳолатларда инсонни ҳаракатланувчи автомобил уриб юборганда (29,8%) ва баландликдан йиқилганда (29,8%)да олинганлиги маълум бўлди.

Буйрак шикасти билан текширилган 94 ҳолатда унинг чегараланган юзали жисм билан жароҳатланиши 12,8%ни ташкил қилди. Бел соҳасига чегараланган юзали ўтмас предмет зарбида (ўнг ёки чап, кўпинча, мушт ёки оёқ билан) зарбнинг кучига мос равишда капсула остига қон қуйилиши, аъзо дарвозасидан унинг орқа юзаси бўйича борувчи турли узунликдаги капсула ва паренхиманинг ёрилишлари пайдо бўлди. Бел соҳасига мушт билан “тўғридан-тўғри” зарба бериш натижасида дарвозага яқин ўчоқли (капсулаости) қон қуйилишлари қайд этилди. Оёқ билан бел соҳасига берилган кучли зарба натижасида дарвозадан буйракнинг бошқа юзалари ва қирраларига, унинг учларига борувчи 2–3 ёрилиш аниқланди. Шунингдек, асосан, кўндаланг йўналган буйрак охиридан бири соҳасидаги капсулаости қон қуйилишлари ҳам хосдир.

Оғир тўмтоқ жисмлар билан буйрак жароҳатларининг ҳосил бўлиш механизми бир хил эмас. Тананинг сиқилиши оқибатида содир бўлган жароҳатлари шикастнинг ҳар хил турлари ва ҳолатларида юзага келиб, бунда транспорт шикастлари (58,8%) кўп учрайди. Буйрак жойлашган соҳада тананинг оғир тўмтоқ жисмлар билан эзилиши натижасида баъзан буйракнинг қисман майдаланиши билан қорин орти соҳаси ва буйрак атрофи клетчаткасига кенг қон қуйилиши кузатилган.

Тананинг сиқилиши учун турли узунликдаги кўп сонли капсула ости қон қуйилишлари ва паренхима йиритилишлари хосдир; асосан, дарвоза соҳасидан чиқувчи ва аъзонинг ичи (жомчагача)га елпиғичсимон кириб борувчи кўп сонли ёрилишлар; буйрак тўқимасига чуқур (жомчагача) кириб борувчи буйракнинг олдинги ва орқа юзаларида бетартиб жойлашган кўп сонли ёрилишлар; буйрак охиридан бири соҳасидаги кўндаланг йиритилишлар ва капсулаости қон қуйилишлари; жомча, сийдик найи шиллиқ ости қаватига ёйилган қон қуйилиши, баъзан сийдик найи бўйлаб тарқалувчи қорин орти ва буйрак атрофига кўп қон қуйилишлари.

Транспорт шикасти, айниқса, тананинг буйрак жойлашган қисмини транспорт ғилдираги босиб ўтган бошқача манзара кузатилди. Буйраклар қовурғалар ва умуртқа поғонаси орасида иккига ажралди. Қон қуйилиши буйраколди клетчаткасида сийдик найи бўйлаб тарқалди. Буйракнинг унча кўпол бўлмаган жароҳатлари - буйрак дарвозасидан елпиғичсимон кетувчи юза ёрилишлар, буйраклардан бирининг дарвозаси соҳасида кўндаланг жойлашган жароҳатлар камроқ юзага келди.

Тананинг чайқалиши баландликдан йиқилган юзага келадиган шикастланишнинг асосий механизмларидан бири ҳисобланиб, текширувларимизда 31,9% ҳолатда кузатилди. Тананинг чайқалиши натижада буйракда қуйидаги жароҳатлар юз беради: капсулаости қон қуйилиши ва ёрилишлар, капсула ва паренхиманинг ёрилишлари; дарвоза соҳасидан радиал

тарқалувчи жомча ва сийдик найи шиллик пардасига қон қуйилиши, жомча, баъзан сийдик найи бўшлиқларида қон тўпланиши; сийдик найларининг қисман ёки тўлиқ ёрилишлари аниқланган.

Диссертациянинг «**Тирик шахслар ва мурдаларда қорин ва қорин орти бўшлиғи аъзолари жароҳатларининг қиёсий тавсифи**» деб номланган бешинчи бобида кўрсатишича, тирик шахсларда қорин ва қорин орти бўшлиғи соҳаси аъзоларининг жароҳатлари, кўпинча, муштлашишларда (93,0%га қарши 39,1%; $P < 0,001$) кузатилди, ўлим ҳолатида эса автомобил шикастлари (48,5%га қарши 59,8, $P < 0,05$), баландликдан йиқилиш (10,9%га қарши 29,7%, $P < 0,001$) асосий ўринни эгаллади. Ўлим юзага келган шикастларда тананинг эзилиши ва портловчи тўлқин шикасти кузатилиб, тирик шахсларда ушбу шикаст турлари аниқланмади (3-жадвал).

3-жадвал

Шикаст турига мос равишда тирик шахслар ва ўлим ҳолатида қорин ва қорин орти бўшлиғи соҳаси аъзолари жароҳатларининг қиёсий тавсифи

Шикаст тури	Мурдалар (n=256)		Тирик шахслар (n=202)		P
	абс.	%	абс.	%	
Автомобил шикасти	153	59,8	98	48,5	<0,05
Баландликдан йиқилиш	76	29,7	22	10,9	<0,001
Муштлашиш	23	9,0	79	39,1	<0,001
Тананинг сиқилиши	1	0,4	0	0	>0,05
Ишлаб чиқариш шикасти	0	0	3	1,5	>0,05

Ўлим ҳолатларида алоҳида ажралган жароҳатлар атиги 1,6%, тирик шахсларда эса 87,6% ни ташкил қилди. 35% ҳолатда эса травматик ва геморрагик шок ўлимнинг бевосита сабаб бўлди. Қўшма шикастларнинг аксарият ҳолатларида қорин бўшлиғи аъзолари шикастларининг бош ва кўкрак қафаси шикастлари билан қўшилиши аниқланди. Бош жароҳати билан қорин ва қорин орти бўшлиғи аъзоларининг қўшма жароҳатлари ўлим ҳолатида тирик шахсларга нисбатан 2,6 марта кўпроқ учради.

Тирик шахсларда жигар, меъда ости беши ва йўғон ичакнинг қўшма жароҳатлари кўп учради. Шу билан бирга, ўлим ҳолатида жабрланувчиларда қорин ва қорин орти бўшлиғи соҳаси аъзоларининг ўпка ва бош мия билан жароҳатларининг қўшилиши 53,5% ҳолатда қайд этилган.

Албатта, қорин ва қорин орти бўшлиғи аъзолари жароҳатлари характери ни ўрганиш натижасида олинган маълумотлар катта қизиқиш уйғотади. Жигар жароҳатларида капсула ости гематомаси ва ёрилишлар, кўпинча, тирик шахсларда қайд этилиб, улар ажралган ҳолда учради ҳамда унча ривожланмаган характерга эга бўлди, яъни жароҳатлар юзароқ ва сон жиҳатдан кам (4-жадвал).

**Тирик шахслар ва текширилган мурдаларда қорин бўшлиғи аъзолари
жароҳатларининг ўзига хос хусусиятлари**

	Мурда		Тирик шахслар	
	абс.	%	абс.	%
	жигар (n=204)		жигар (n=47)	
Капсула ости гематомаси	17	8,3	8	17,0
Ёрилиш	181	88,7	44	93,6
Майдаланиш	5	2,5	0	0
Узилиш	1	0,5	0	0
	талоқ (n=97)		талоқ (n=40)	
Капсулаости гематомаси	0	0	0	0
Ёрилиш	90	92,8	40	100,0**
Майдаланиш	5	5,2	0	0
Узилиш	2	2,1	0	0
	бўйрак (n=94)		бўйрак (n=115)	
Бўйракнинг эзилиши	0	0	79	68,7
Капсулаости гематомаси	79	84,0	17	14,8***
Ёрилиш	13	13,8	19	16,5
Майдаланиш	2	2,1	0	0
Узилиш	2	2,1	0	0

Ўлим ҳолатида жигар ва талоқнинг эзилиши, капсулаости гематомаси ҳамда бўйракнинг узилиши ишончли тарзда кўп учради ва бу жабрланувчиларнинг умумий ҳолатини оғирлаштириб, нохуш оқибатларга олиб келади.

Тирик шахсларда талоқ жароҳатининг барча ҳолатлари спленэктомия билан яқунланди. Бу яна бир бор талоқ шикастларининг консерватив ва жаррохлик даволаш усуллари ишлаб чиқишнинг долзарблигини тасдиқлайди. Тирик шахсларда эса аксарият ҳолатларда кучли морфологик белгиларсиз клиник жиҳатдан аниқланган бўйрак эзилишлари (0 га нисбатан 68,7%) қайд этилди.

ХУЛОСА

«Қорин ва қорин орти бўшлиғи аъзолари жароҳатларини суд-тиббий баҳолаш» мавзусидаги докторлик диссертацияси бўйича олиб борилган тадқиқотлар натижасида қуйидаги хулосалар тақдим этилди:

1. Текширув амалга оширилган 2004-2015 йиллар мобайнида қорин ва қорин орти бўшлиғи аъзоларининг жароҳатлари $5,1 \pm 0,2\%$ ни ташкил қилди. Мазкур ҳолатларнинг ярми (2,5%) қориннинг тўмтоқ жароҳатлари бўлиб, уларнинг 60%–қорин девори жароҳатлари, 34,1% и эса паренхиматоз аъзолар жароҳатларидан иборат. Жабрланувчиларнинг аксарияти 16–40 ёшдаги эркаклардир (63%). Шикаст турлари таркибида маиший (51,9%) ва йўл-

ҳаракати ҳодисалари (47,6%) шикастлари кўпчилиқни ташкил этди.

2. Шикастлар 90,9% ҳолатда алоҳида ажралган ва 9,1% ҳолатда қўшма жароҳат характерига эга. Оғир тан жароҳатлар тирик шахслар орасида 11,8%, ўлим ҳолатларида 97,7% дан иборат. Қориннинг тўмтоқ шикастларида паренхиматоз аъзоларнинг кўп учровчи жароҳатлари буйрак шикастларидир (19,4%); жигар шикастлари 7,9%ини, талоқ шикастлари эса 6,7%ни ташкил қилди.

3. Йўл–транспорт ҳодисалари (37,9–52,2%), муштлашиш ёки калтакланиш (12,6–28,7%), баландликдан йиқилиш (12,6–19,1%) шикастларнинг етакчи сабабларидир. Жароҳатларнинг оғирлиги ва уларнинг оқибатлари таъсир этувчи зарбнинг тавсифи, кучи, таъсир этиш жойи ҳамда таъсир этувчи юза майдонига боғлиқ.

4. Бевосита зарба жойида якка–якка капсулаости қон қуйилиши ва жигар капсуласи ҳамда паренхимасининг йиртилиши кўринишидаги жароҳатлар чегараланган юзали тўмтоқ жисм таъсири учун хос, чегараланмаган юзали жисм таъсирида майдаланиш элементлари билан кўп сонли йиртилишлар кузатилди. Баландликдан йиқилганда, кўпинча, капсула ости қон қуйилишлари, паренхима ва боғламларнинг йиртилиши, шунингдек, аъзонинг боғлам аппаратидан узилиши қайд этилди. Тана тўмтоқ жисмлар билан эзилганда жигар паренхимасининг марказий ёрилиши ва эзилишлари фарқ қилувчи хусусиятлар ҳисобланади.

5. Чегараланган юзали тўмтоқ жисм билан зарба берилганда талоқнинг жароҳатланиши капсула ости қон қуйилиши, аъзонинг дарвоза соҳасида капсула ва паренхиманинг чизиқли ёки юлдузсимон шаклдаги йиртилишлари кўринишида ифодаланди. Кўкрак қафасининг чап ён юзаси пастки қисми ва қорин соҳасига берилган зарбада капсула ости қон қуйилиши ҳамда диафрагма юзаси паренхимасининг йиртилишлари кузатилди. Чегараланмаган юзали тўмтоқ жисм таъсирида талоқнинг жароҳатланиши кўп сонлилиги ва унинг аъзони нафақат диафрагмал, балки висцерал юзаларида жойлашиши билан ҳам фарқ қилди. Фрагментация, аъзонинг майдаланиши ва томир оёқчасининг йиртилиши тананинг эзилиши, боғламлар, паренхиманинг йиртилиши ҳамда аъзонинг емирилиши асосан баландликдан йиқилганда кузатилди.

6. Капсула ости қон қуйилиши, буйрак капсуласи ва паренхимасининг ёрилиши аъзонинг дарвозасидан орқа юзаси бўйича кузатиладиган буйрак жароҳатлари чегараланган юзали тўмтоқ жисм билан бел соҳасига зарба берилганда, ёрилишнинг аъзонинг олдинги юзасида жойлашиши эса қовурға остига зарба берилганда қайд этилди. Аъзонинг орқа юзасидан олдинги юзасига ўтувчи кўплаб паренхима ёрилишлар, қисман ёки тўлиқ узилиш, аъзонинг эзилиши чегараланмаган юзали тўмтоқ жисм таъсирида юзага келди. Қорин орти ва буйрак атрофи клетчаткасига кўп қон қуйилишлари билан аъзо тўқимасига чуқур кириб борувчи капсула ости қон қуйилишлари ҳамда дарвоза соҳасида паренхиманинг ёрилишлари буйрак сиқилишларида кузатилган бўлса, баландликдан йиқилганда оёқча соҳасида буйракнинг

қисман ажралиши билан аъзо ичига кирувчи ўчоқли капсула ости қон қуйилишлари қайд этилди.

7. Қорин ва қорин орти бўшлиғи аъзоларининг жароҳатларида тана жароҳатига нисбатан тавсифланувчи белгиларнинг тиббий мезонлари бўлиб ҳисобланди: қорин бўшлиғи паренхиматоз аъзоларининг эзилиши, узилиши, ва капсула орқали ёрилиши оғир тан жароҳатлари ҳисобланади ва у қўшимча равишда ҳаётга хавф солувчи ҳолатнинг ривожланишини аниқлашни талаб қилмайди; капсулаости гематомалари, кўпинча, капсула йиртилган ҳолатларда оғир тан жароҳати сифатида баҳоланди; жабрланувчининг ҳаётига хавф солмайдиган аъзонинг ёрилиши ва капсулаости гематомасининг ҳосил бўлиши билан капсуланинг бутунлиги сақланган капсула ости гематомалари жароҳат оқибати бўйича баҳоланди.

8. Жигар жароҳатлари туфайли ўлим ҳолати 79,7% шахсларда, буйрак жароҳатлари эса 56,9% тирик шахсларда учрайди. Паренхиматоз аъзоларнинг эзилиши ва узилиши оғир жароҳатлар фақат ўлим ҳолати билан жабрланувчиларда кузатилди.

9. Ўлим ҳолатида жароҳатланганларда қорин ва қорин орти бўшлиғи аъзоларининг жароҳатлари автомобил шикасти ва баландликдан йиқилганда энг кўп кузатилди, тирик шахсларда эса кўпинча калтаклар қайд этилди; қорин ва қорин орти бўшлиғи аъзоларининг кўкрак қафаси ва бош соҳаси аъзолари билан қўшилган жароҳатлари нохуш оқибат ривожланишининг асосий омили бўлиб ҳисобланади; жигар жароҳатларининг, асосан, ўлим ҳолати қайд этилган шахсларда, буйрак жароҳатларининг эса кўпинча тирик шахсларда кузатилиши ўзига хосдир. Талоқ ва бошқа паренхиматоз аъзоларнинг майдаланиш ва узилиш кўринишидаги оғир жароҳатлари фақатгина ўлим ҳолати қайд этилган жабрланганларда учради.

**НАУЧНЫЙ СОВЕТ 14.07.2016.Тйб.17.03 ПО ПРИСУЖДЕНИЮ
УЧЕНОЙ СТЕПЕНИ ДОКТОРА НАУК
ПРИ ТАШКЕНТСКОЙ МЕДИЦИНСКОЙ АКАДЕМИИ**

**ТАШКЕНТСКИЙ ПЕДИАТРИЧЕСКИЙ МЕДИЦИНСКИЙ
ИНСТИТУТ**

ХВАН ОЛЕГ ИННОКЕНТИЕВИЧ

**СУДЕБНО-МЕДИЦИНСКАЯ ОЦЕНКА ПОВРЕЖДЕНИЙ ОРГАНОВ
БРЮШНОЙ ПОЛОСТИ И ЗАБРЮШИННОГО ПРОСТРАНСТВА**

**14.00.24. – Судебная медицина
(медицинские науки)**

АВТОРЕФЕРАТ ДОКТОРСКОЙ ДИССЕРТАЦИИ

ТАШКЕНТ- 2017

Тема докторской диссертации зарегистрирована в Высшей аттестационной комиссии при Кабинете Министров Республики Узбекистан за № 30.09.2014/Б2014.3-4.Тib130

Докторская диссертация выполнена в Ташкентском педиатрическом медицинском институте.

Автореферат диссертации на трех языках (узбекский, русский, английский) размещен на веб-странице по адресу www.tma.uz и на Информационно-образовательном портале «ZiyoNet» по адресу www.ziyo.net.

Научный консультант:	Искандаров Алишер Искандарович доктор медицинских наук, профессор
Официальные оппоненты:	Дуарте Нуно Виейра (Португалия) доктор медицинских наук, профессор
	Гиясов Зайнитдин Асомитдинович доктор медицинских наук, профессор
	Рашидов Зафар Рахматуллаевич доктор медицинских наук
Ведущая организация:	Национальный институт судебных наук и токсикологии (Испания)

Защита диссертации состоится « _____ » _____ 2017 года в _____ часов на заседании Научного совета 14.07.2016.Тib.17.03 при Ташкентской медицинской академии (Адрес: 100109, г. Ташкент, ул. Фароби, 2. Зал заседания 1-го учебного корпуса Ташкентской медицинской академии. Тел./Факс: (+99871) 150-78-25, e-mail: tta2005@mai.ru).

С докторской диссертацией можно ознакомиться в Информационно-ресурсном центре Ташкентской медицинской академии (зарегистрирована, № _____). Адрес: 100109, г. Ташкент, ул. Фаробий, 2. Ташкентская медицинская академия, 2 учебный корпус, «Б» крыло, 1 этаж, 7 кабинет. Тел./Факс: (+99871) 150-78-14.

Автореферат диссертации разослан: « _____ » _____ 2017 года
(реестр протокола рассылки № _____ от « _____ » _____ 2017 года).

Г. И. Шайхова

Председатель научного совета по присуждению
учёной степени доктора наук, д.м.н., профессор

Н. Ж. Эрматов

Ученый секретарь научного совета по присуждению
учёной степени доктора наук, д.м.н.

Б. У. Ирискулов

Председатель научного семинара при научном совете
по присуждению учёной степени доктора наук, д.м.н.,
профессор

ВВЕДЕНИЕ (аннотация докторской диссертации)

Актуальность и востребованность темы диссертации. На сегодняшний день в мире отмечается увеличение травматизма в результате интенсификации использования современных транспортных средств, развития различных видов спортивных игр, а также получения травм в быту и на производстве. Смертность от механических травм занимает третье место среди всех летальных исходов. В Европе более 150000 человек умирают каждый год в результате травм, таких, как дорожно–транспортные происшествия, падения с высоты и т.д. Механические повреждения живота встречаются в 2–5% случаев.

С первых дней независимости в нашей стране с целью повышения качества оказания медицинской помощи ведется планомерная работа по внедрению эффективных моделей системы здравоохранения, а также целенаправленное использование современных методов диагностики. В частности, использование компьютерной томографии и ультразвуковой диагностики позволило улучшить раннюю диагностику повреждений органов брюшной полости тупыми предметами. В результате продолжительность жизни выросла у мужчин от 67 до 73,5, а у женщин до 75,8 лет.¹

В мировой судебно–медицинской практике проблема повышения эффективности экспертной оценки повреждения органов брюшной полости и забрюшинного пространства связана с необходимостью разработки таких целевых научных проблем, как: разработка научных основ определения степени тяжести абдоминальных травм и определения тактики лечения у живых лиц, изучение механизмов образования повреждений паренхиматозных (печень, селезенка и почки) органов брюшной полости, трактовка степени и характера повреждений с учетом механогенеза, выявление зависимости характера повреждений от воздействующих факторов, разработка современных клинических и инструментальных методов исследования травм и механизмов выявления морфологических показателей повреждений органов брюшной полости и забрюшинного пространства при летальных исходах, обоснование выявленных морфологических признаков при повреждениях паренхиматозных органов тупыми предметами.

Данное диссертационное исследование в определенной степени служит решению задач, сформулированных в Законе Республики Узбекистан от 01 июня 2010 года «Закон о судебной экспертизе», в Постановлении Президента Республики Узбекистан №ПП–1652 от 28 ноября 2011 г. «О мерах по дальнейшему углублению реформирования системы здравоохранения», а также в других нормативно-правовых документах, принятых в данной сфере.

Соответствие исследования приоритетным направлениям развития науки и технологий республики. Диссертационная работа выполнена

¹ Ислом Каримов. Она юртимиз бахту иқболи ва буюк келажаги йўлида хизмат қилиш – энг олий саодатдир. – Т.: «Ўзбекистон», 2015. 10-бет.

в соответствии с приоритетными направлениями развития науки и технологии Республики Узбекистан – VI «Медицина и фармакология».

Обзор зарубежных научных исследований по теме диссертации².

Научно-исследовательские работы, направленные на изучение дифференциально-диагностических критериев повреждений органов брюшной полости и забрюшинного пространства и их судебно-медицинской оценки осуществляются в ведущих научных центрах и в высших образовательных учреждениях мира, в том числе: University of Texas Southwestern (USA), Medical Center at Dallas (USA), Intensive Care Unit of Emergency (Italy), Naif Arab Universiti (Er-Riad, Saudi Araby), Gazi University (Ankara, Turkey), Monash University (Australia), University of Kelaniy (Sri Lanka), The Netherlands Forensic Institute (Netherlands), Pavol Jozef Šafárik University (Slovak Republic), University Campus Bio-Medico (Rome, Italy), National University Hospital (Singapore), Главном государственном центре судебно-медицинских экспертиз РФ (Россия), Ташкентском педиатрическом медицинском институте (Узбекистан).

В исследованиях, проведенных в мире по определению дифференциально-диагностических критериев повреждений органов брюшной полости и забрюшинного пространства, получен ряд научных результатов, в том числе: установлены функциональные и морфологические изменения, возникающие в паренхиматозных органах и окружающих тканях после воздействия травмирующего фактора (Naif Arab Universiti (Er-Riad, Saudi Araby)); выявлено, что повреждения органов брюшной полости и забрюшинного пространства нередко протекают с нечетко выраженными клиническими проявлениями, рано приводят к тяжелым осложнениям, с чем связаны допускаемые ошибки при судебно-медицинской экспертизе определения тяжести вреда здоровью (Intensive Care Unit of Emergency (Italy), University of Texas Southwestern (USA), Medical Center at Dallas (USA), Monash University (Australia), University of Kelaniy (Sri Lanka)); обоснованы данные по механизму образования повреждений селезенки на экспериментальном материале (Gazi University (Ankara, Turkey), The Netherlands Forensic Institute (Netherlands), Pavol Jozef Šafárik University (Slovak Republic), Российский Центр судебно-медицинской экспертизы (Россия)); установлено влияние кинетической энергии на формирование травмы органов живота при свободном падении с высоты и воздействии на различные части тела; разработана биомеханическая модель образования повреждений (Главный государственный центр судебно-медицинских экспертиз РФ); разработаны судебно-медицинские критерии повреждений печени, селезенки и почек, позволяющие установить вид травматического воздействия, механизм образования и обстоятельства получения травмы (Узбекистан).

²Обзор международных научных исследований по теме диссертации: <http://www.utsouthwestern.edu>; <http://www.nauss.edu.sa>; <http://gazi.edu.tr>; <http://www.monash.edu>; <http://www.kln.ac.lk>; <https://www.forensischinstituut.nl>; <http://www.upjs.sk>; <http://www.unicampus.it>; <https://www.nuh.com.sg>; <http://rc-sme.ru>; <http://tashpmi.uz/en/>.

В мире по вопросам судебно–медицинской оценки повреждений органов брюшной полости и забрюшинного пространства остаются приоритетными такие исследования, как: обоснование показателей, характеризующих повреждения органов брюшной полости и забрюшинного пространства при тупой травме живота у живых лиц и при летальном исходе; совершенствование диагностики с использованием клиничко-морфологических признаков повреждений почек, селезенки и печени; выявление морфологических критериев, позволяющих устанавливать свойства травмирующего предмета, место приложения травмирующей силы, её направление и на этой основе определять основной вид травматического воздействия на печень, селезенку и почки; совершенствование сравнительной характеристики повреждений органов брюшной полости и забрюшинного пространства при летальных исходах и у живых лиц.

Степень изученности проблемы. Данные опубликованных научных исследований показывают, что в общей структуре механических повреждений открытые и закрытые повреждения живота встречаются в 2–5% случаев (Соседко Ю. И., 2001; Довлатян А. А., Черкасов Ю. В., 2003; Saurabh G. et.al., 2011; Hou E. E., Tsai M. C., 2012). В Республике Узбекистан, по данным главного бюро судебно-медицинской экспертизы Министерства здравоохранения, в 2014 году количество погибших насильственной смертью составило 4428 человек, из них от травм в результате действия тупого предмета погибло 989 человек, что составляет 22,3% (Назыров Ф.Г. и соавт., 2003; Хаджибаев А.М. и соавт., 2005; Курбанов Ш.П., 2007). При этом, наиболее частыми видами травм внутренних органов и, в особенности, органов брюшной полости, являются повреждения, наступающие вследствие механического воздействия (Саковчук О. А., 2010; Mohd. Asrarul Haque et. al., 2015).

Одними из наиболее значимых аспектов актуальности проблемы повреждений органов брюшной полости и забрюшинного пространства являются высокая степень тяжести и большой процент летальных исходов при данных травмах (Пиголкин Ю. И., 2011; Новоселов В. П., 2014; Wing Chiu Dai, 2010). До настоящего времени остаётся недостаточно изученной проблема функциональных и морфологических изменений, возникающих в паренхиматозных органах и окружающих тканях после воздействия травмирующего фактора. Не разработаны методы их оценки в ближайшее время после травмы, отсутствуют критерии необходимости операции и прогнозирования результатов оперативного лечения.

Всё это свидетельствует об актуальности и своевременности темы выполненного диссертационного исследования для судебно–медицинской практики.

Связь диссертационного исследования с планами научно-исследовательских работ высшего образовательного учреждения, где выполнена диссертация. Диссертационная работа выполнена в соответствии с планом научно-исследовательской работы Ташкентского педиатрического медицинского института «Судебно–медицинская травматология».

Целью исследования является раскрыть клинико–инструментальные и морфологические особенности повреждений органов брюшной полости и забрюшинного пространства при травмах живота тупыми предметами.

Задачи исследования:

изучить частоту встречаемости повреждений органов брюшной полости и забрюшинного пространства при тупой травме живота;

выявить морфологические признаки при повреждениях печени, позволяющие устанавливать свойства травмирующего предмета, место приложения травмирующей силы;

выявить морфологические признаки при повреждениях селезенки, позволяющие устанавливать свойства травмирующего предмета, место приложения травмирующей силы;

выявить морфологические признаки при повреждениях почек, позволяющие устанавливать свойства травмирующего предмета, место приложения травмирующей силы;

выявить морфологические признаки повреждения органов брюшной полости при летальных исходах;

дать сравнительную оценку повреждений органов брюшной полости при летальных исходах и у живых лиц;

обобщить клинические и инструментально-диагностические особенности повреждений почек, селезенки и печени при тупой травме живота и на основании полученных данных разработать рекомендации и предложения по оценке механизма и степени тяжести телесных повреждений.

Объектом исследования явились 849 экспертных заключений Ташкентского городского бюро СМЭ по поводу повреждений органов брюшной полости и забрюшинного пространства за 10 лет (с 2005 по 2014 гг.), из них 593 заключения по травмам среди живых лиц и 256–среди трупов, а также 176 историй болезни пациентов, оперативно и консервативно лечившихся в стационарах г. Ташкента.

Предмет исследования составляет выявление особенностей повреждений органов брюшной полости и забрюшинного пространства с точки зрения их дифференциальной диагностики, механизма образования и оценки их степени тяжести.

Методы исследования. При выполнении работы были использованы клинико-инструментальные (рентгенография, ультразвуковая диагностика, компьютерная томография), лабораторные, морфологические и статистические методы исследований.

Научная новизна исследования заключается в следующем:

впервые разработаны судебно–медицинские критерии повреждений печени, селезенки и почек, позволяющие с большой долей вероятности установить вид травматического воздействия, механизм образования и обстоятельства получения травмы;

разработаны экспертные критерии оценки подкапсульных кровоизлияний паренхиматозных органов в зависимости от расположения и объема у живых лиц;

обоснованы экспертные критерии оценки степени тяжести (легкие, средней тяжести, тяжкие) телесных повреждений при повреждениях тупыми предметами органов брюшной полости и забрюшинного пространства;

усовершенствованы механизмы судебно-медицинской оценки, повышения качества судебно-медицинских экспертиз при травме тупыми предметами печени, селезенки и почек;

разработаны практические рекомендации для повышения достоверности результатов визуальных, морфологических, клинических и инструментальных методов исследований при судебно-медицинской экспертизе в случаях повреждений печени, селезенки и почек тупыми предметами.

Практические результаты исследования заключаются в следующем:

Разработан алгоритм ультразвуковой диагностики (УЗД) для экспертной практики при повреждениях органов брюшной полости и забрюшинного пространства.

Выявлена совокупность морфологических повреждений при тупых травмах органов живота и забрюшинного пространства, позволяющих устанавливать свойства травмирующего предмета, место приложения силы и направление удара.

Применение инструментальных методов исследования с последующей совокупной оценкой полученных результатов позволяет объективизировать оценку степени тяжести телесных повреждений у живых лиц.

Достоверность результатов исследования подтверждается примененными в исследованиях современными, достаточно апробированными взаимодополняющими клиническими, инструментальными и статистическими методами. Использование этих методов позволило установить основные закономерности и характер повреждений паренхиматозных органов при тупой травме, не противоречащих ранее проведенным исследованиям. Все полученные результаты и выводы основаны на принципах доказательной медицины.

Научная и практическая значимость результатов исследования. Теоретическая значимость полученных результатов исследования заключается в том, что полученные результаты вносят значительный вклад в судебную медицину и в совершенствование научных исследований по оценке характера, механизма образования и степени тяжести телесных повреждений при тупой травме живота.

Практическая значимость исследования заключается в том, что выявленные особенности морфологии повреждений печени, почек и селезенки, обусловленные свойствами тупого предмета (с ограниченной и неограниченной поверхностью), местом приложения внешней силы, положением органов в момент травмы, механизмом травмы (удар, сдавление, сотрясение), имеют практическую значимость при судебно-медицинской экспертизе.

Внедрение результатов исследования. На основе полученных научных результатов по судебно-медицинской оценке повреждений органов брюшной полости и забрюшинного пространства:

Разработаны и утверждены методические рекомендации на основе полученных результатов при оценке повреждений органов брюшной полости и забрюшинного пространства «Определение степени тяжести телесных повреждений при повреждениях органов брюшной полости и забрюшинного пространства при травме тупыми предметами» (справка Министерства здравоохранения № 8н-р/1 от 19 февраля 2016 года). Настоящие методические рекомендации позволяют совершенствовать методические основы определения степени тяжести телесных повреждений тупыми предметами органов брюшной полости и забрюшинного пространства при судебно-медицинской экспертизе.

Разработанные практические рекомендации и предложения для проведения объективной судебно-медицинской экспертизы и определения повреждений при действии тупых предметов внедрены в практическую деятельность Бюро судебно-медицинской экспертизы республики и областей (справка Министерства здравоохранения № 8н-р/1 от 19 февраля 2016 года). Данные рекомендации позволяют повысить эффективность определения степени тяжести телесных повреждений органов брюшной полости и забрюшинного пространства при травме тупыми предметами, и значительно сократить затрачиваемое время на проведение судебно-медицинской экспертизы (в 1,6 раз) при увеличении эффективности клинической диагностики и прогнозирования указанных повреждений.

Апробация результатов исследования. Результаты исследований доложены на 14 научно-практических конференциях, в том числе на 6 международных конференциях: «22nd congress of the international academy of legal medicine» (Istanbul, 2012); XV Russia – Korea Conference on Science and Technology (Yekaterinburg, 2014); Международном научном форуме «Наука и практика в современном мире» (Киев, 2014); «The international Arab forensic science and forensic medicine (ASFSSFM 2015)» (Ар-Риёд, 2015); 2015 CIS-Korea Conference on Science and Technology (Moscow, 2015); международной научно-практической конференции «Наука и медицина» (Алма-Ата, 2016); и на 8 республиканских научно-практических конференциях: «Современные аспекты судебно-медицинской экспертизы и криминалистики» (Ташкент, 2006); II Республиканском научно-практическом семинаре: «Актуальные и перспективные проблемы медицины в Узбекистане» (Ташкент, 2008); «Состояние и пути совершенствования судебно-медицинской службы Узбекистана» (Ташкент, 2012); «Корейцы Узбекистана: достижения, проблемы, перспективы развития» (Ташкент, 2012); «Приоритетные направления в области науки и технологии в XXI веке» (Ташкент, 2014); «Актуальные проблемы медицины» (Ташкент, 2015); Форуме молодого поколения-2015, посвященном «Году внимания и заботы о старшем поколении» (Ташкент, 2015); «Проблемы и перспективы развития анестезиологии-реаниматологии и клинической токсикологии» (Бухара, 2016).

Опубликованность результатов исследования. По теме диссертации опубликовано 34 научных работ. Из них 13 журнальных статей, в том числе 10 в республиканских и 3 в зарубежных журналах, рекомендованных

Высшей аттестационной комиссией Республики Узбекистан для публикации основных научных результатов докторских диссертаций.

Структура и объем диссертации. Диссертация состоит из введения, пяти глав, заключения, выводов, списка использованной литературы. Объем диссертации составляет 188 страниц.

ОСНОВНОЕ СОДЕРЖАНИЕ ДИССЕРТАЦИИ

Во введении обосновывается актуальность и востребованность проведенного исследования, цель и задачи исследования, характеризуются объект и предмет исследования, показано соответствие исследования приоритетным направлениям развития науки и технологий республики, раскрываются научная и практическая значимость полученных результатов, внедрение их в практику, сведения по опубликованным работам и структуре диссертации.

В первой главе диссертации **«Современное состояние вопроса о судебно-медицинской оценке тупой травмы живота»** проанализированы теоретические аспекты и систематизированы исследования, посвященные особенностям повреждений органов брюшной полости и забрюшинного пространства, использование диагностических методов исследований при тупой травме живота, а также приведен аналитический обзор о современном состоянии судебно-медицинских аспектов тупой травмы живота, а также определены нерешенные или требующие уточнения аспекты этой проблемы.

Во второй главе диссертации **«Методология судебно-медицинской оценки тупой травмы живота»** описаны материалы и методы исследования, включающие общую характеристику клинико-инструментальных и морфологических методов исследований.

На первом этапе проведенного исследования было отобрано 849 экспертных заключений и историй болезни в отношении тупой травмы живота, как среди живых лиц, так и среди трупов, имевших характерные повреждения органов брюшной полости и забрюшинного пространства.

Возрастная градация всех исследованных пострадавших варьировала в большом диапазоне (от 1 до 91 года) и представлена в таблице 1.

На втором этапе работы проведена детализация повреждений и дана их сравнительная характеристика по данным 417 экспертных заключений и 176 историй болезни. При проведении данного анализа особое внимание уделяли методам диагностики и развитию осложнений, которые могут повлиять на оценку степени тяжести телесных повреждений.

Таблица 1

Распределение пострадавших по возрасту

Возрастные группы	Количество случаев (%)	
	абс	%
От 5 до 15 лет	73	8,6
От 16 до 20 лет	94	11,1
От 21 до 30 лет	221	26,0
От 31 до 40 лет	175	20,6
От 41 до 50 лет	128	15,1
От 51 до 60 лет	81	9,5
От 61 лет и старше	77	9,1
Итого	849	100,0

На третьем этапе работы, на основании полученных данных разработаны критерии оценки тяжести телесных повреждений, а также дифференциальной характеристики повреждений органов брюшной полости и забрюшинного пространства у живых лиц и трупов. Разработаны критерии судебно-медицинской оценки степени тяжести повреждений почек, печени и селезенки у живых лиц.

Все полученные при исследовании данные подвергнуты статистической обработке на персональном компьютере Pentium IV с помощью программного пакета Microsoft Office Excel – 2013, включая использование встроенных функций статистической обработки.

В третьей главе диссертации **«Судебно-медицинская оценка повреждений органов брюшной полости и забрюшинного пространства на основании анализа результатов клинических и инструментальных методов исследований»** представлены итоги судебно-медицинской оценки повреждений органов брюшной полости и забрюшинного пространства без летального исхода на основании анализа результатов клинических и инструментальных методов исследований.

Проанализировано и осмотрено 356 пациентов только с повреждениями передней брюшной стенки в возрасте от 4 до 86 лет. Средний возраст пострадавших составил $32,1 \pm 1,2$ года.

При осмотре пострадавших с повреждением передней брюшной стенки было установлено, что данная травма в 8,7% сопровождается ссадинами, в 9,6% - припухлостью кожных покровов и подкожной клетчатки, а в 11,8% - кровоизлиянием в кожу и подкожные ткани.

У 64,9% потерпевших визуально определяемых повреждений передней брюшной стенки не наблюдалось. Из 168 случаев в 29,8% случаев телесные повреждения были оценены как легкие при наличии видимых повреждений на передней брюшной стенке, а в остальных случаях эксперты оценивали телесные повреждения как легкие необоснованно. В 10,7% слу-

чаев из-за отсутствия каких-либо морфологических признаков повреждений передней брюшной стенки диагноз травмы экспертами не был подтвержден.

При изучении частоты встречаемости повреждений печени среди живых лиц при тупой травме живота (47 лиц) было установлено, что данные повреждения регистрируются в 7,9% всех травм, а среди повреждений паренхиматозных органов – в 24,2%. Анализируя обстоятельства получения данного вида травм, мы установили, что у 46,8% пострадавших травмы наблюдались при дорожно-транспортных происшествиях, в 29,8% – при побоях, в 17,0% – при падении с высоты и в 6,4% случаев они наблюдались при сдавлении тела массивным предметом (падение стены) (Рис. 1.).

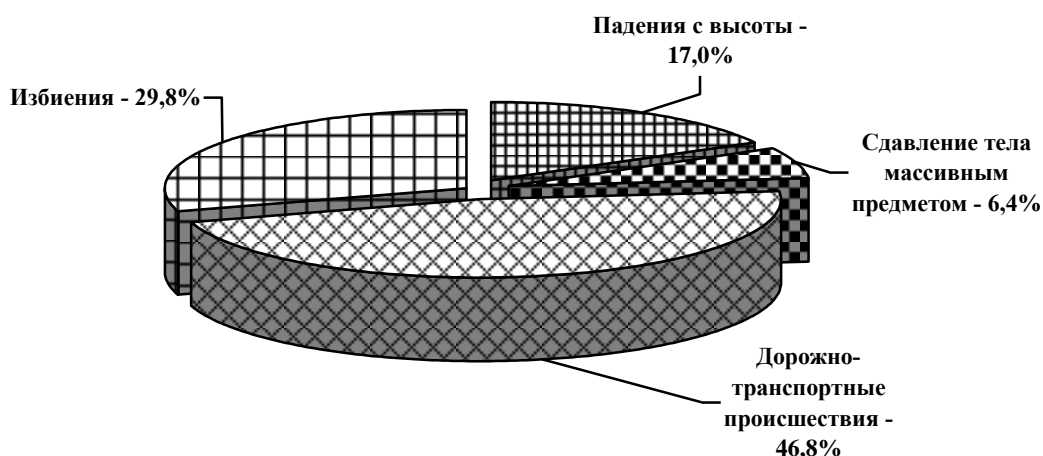


Рис. 1. Обстоятельства получения повреждений печени среди потерпевших (n=47)

У 17% обследованных пострадавших наблюдалось подкапсулярные повреждения печени, которые характеризовались разрывами паренхимы: продольных разрывов – 87,2%, поперечных – 10,6% и в 4,2% наблюдались косопродольные разрывы.

При локальных ударах наблюдались как единичные, так и множественные разрывы печени с очагами размозжения по краям разрывов, а также в виде самостоятельных участков размозжения, что зависело от места непосредственного травмирования ткани. В 5,3% случаев действия на тело человека массивных тупых твердых предметов отмечены более грубые повреждения печени, характеризующиеся разрывами и размозжением ткани печени в месте приложения внешней силы.

Отмечено, что наиболее тяжёлые повреждения печени образуются при сдавлении тела человека. В наших наблюдениях такие повреждения встречались у водителей и пассажиров при автомобильной травме и при падении стены, что составило 19,1% случаев. Данные повреждения печени характеризовались образованием множественных разрывов линейной формы, исходящих из краевых и центральных отделов печени, захватывающих глубокие слои органа.

Субкапсулярные гематомы отмечены нами у 4% пациентов. Чаще всего гематомы возникали в результате ограниченного повреждения паренхимы печени при сохранении целостности капсулы. У 62,5% в первые сутки после

получения травмы наблюдался прорыв гематомы с нарушением капсулы печени и кровоизлиянием в брюшную полость. Всем больным было проведено оперативное вмешательство. Срок госпитализации у них в среднем составил $11,5 \pm 1,2$ койко-дней. У 10,6% пострадавших клиническая картина изолированного повреждения печени характеризовалась синдромом острой кровопотери, травматического шока и местного абдоминального синдрома.

При проведении УЗД исследований у пострадавших с повреждениями печени при тупой травме живота в 93,6% было выявлено наличие свободной жидкости в брюшной полости. Особая эхографическая картина наблюдается при гематомах печени: определяется образование пониженной эхогенности от незначительных до обширных размеров, без четких ровных контуров. В среднем гематома рассасывалась на $15,0 \pm 1,4$ день (рис 2.,3.).

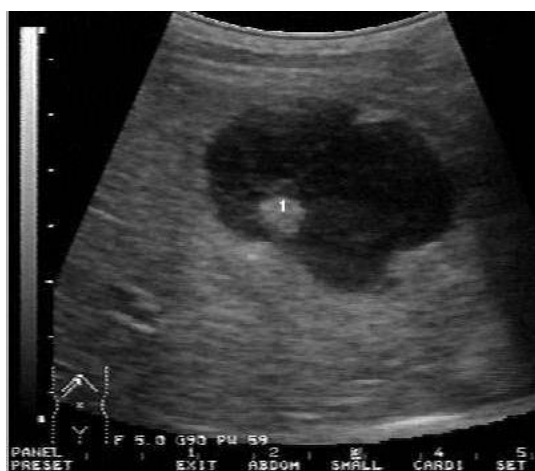

Рис. 2. Больной О. 31 год. Избиение. Эхографическая картина гематомы печени. Исследование проведено через три часа после травмы (ИБ-№282/36).

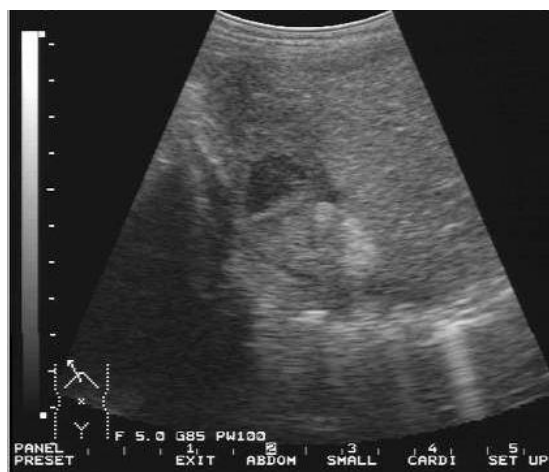

Рис 3. Больной О. 31 год. Избиение. Эхографическая картина посттравматической гематомы седьмого сегмента печени в фазе организации (2 недели после травмы). (ИБ-№282/36).

Частота встречаемости повреждений селезёнки в клинической и экспертной практике составляет 6,7% от общего количества пострадавших при тупой травме живота, тогда как среди повреждений паренхиматозных органов эта цифра составляла 19,8%.

Установлено, что у 21 (52,5%) пострадавшего травмы наблюдались при дорожно-транспортных происшествиях, у 9 (22,5%) – при побоях, у 10 (25%) – при падении с высоты (рис. 4).

Повреждения селезёнки от удара тупыми предметами с ограниченной поверхностью (преимущественно кулак или нога) чаще возникают от воздействия травмирующей силы на те части тела, которые находятся в проекции селезёнки. Данный вид травмы мы регистрировали у 42,5% исследованных травм селезенки. Удар спереди назад и справа налево приводит к смещению селезёнки кзади и влево. При этом диафрагмальная поверхность селезёнки обычно не повреждается. Нами отмечено, что лишь в 11,8% случаев от удара значительной силы, причинённого с большим ускорением, образуются по-

вреждения в месте непосредственного контакта повреждающей поверхностью тупого предмета с селезёнкой. Разрывы в основном имеют поперечное или косопоперечное направление. Редко (5,9% случаев) выявлено продолжение разрыва на диафрагмальную поверхность селезёнки.

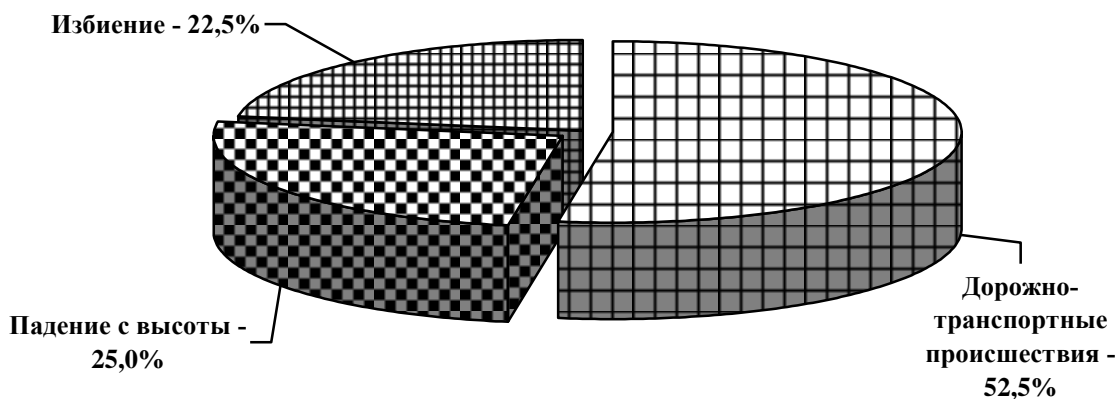


Рис. 4. Обстоятельства получения повреждений селезенки (n=40).

От удара большой силы растяжение связок передается на трабекулы селезёнки, вследствие чего разрывы распространяются по их ходу вглубь органа, что наблюдалось нами у 41,2% больных. В этих же случаях образуются кровоизлияния в связках селезёнки вблизи места их прикрепления к органу. Локальный удар по левой боковой поверхности нижнего отдела грудной клетки и живота отмечен в 47,1% случаев травм селезенки. Удар тупым предметом с ограниченной поверхностью по боковой поверхности туловища (по средне-подмышечной линии) в 75% сопровождается повреждением висцеральной поверхности селезёнки.

Воздействие тупых предметов с неограниченной поверхностью в нашем исследовании наблюдалось в 57,5% случаев. В 32,5% это была транспортная травма.

В наших исследованиях выявлено, что при ударе в область эпигастрия или левого подреберья (16 случаев - 69,6%), тупой предмет через брюшную стенку действует на нижний край селезёнки, в результате происходит её ротация и смещение в направлении действия травмирующей силы. От перерастяжения связок в месте их прикрепления к селезёнке образуются подкапсульные кровоизлияния (4 случая, 17,4%) в области ворот, разрывы капсулы и паренхимы различной протяженности, кровоизлияния в связках и их разрывы.

От удара по левой боковой поверхности туловища, согласно полученным данным (12,5% пострадавших) образуются обширные щелевидные разрывы, проникающие на значительную глубину органа, с элементами размозжения краёв разрывов, а также кровоизлияния и разрывы в области ворот. Множественные разрывы селезёнки на её висцеральной и диафрагмальной

поверхностях образуются от удара большой силы тупым предметом по поясничной области слева.

В большинстве из изученных нами случаев (80%) преобладающим механизмом образования повреждений селезёнки было сотрясение тела, без непосредственного воздействия травмирующего предмета на селезёнку. В некоторых случаях (5%) при исследовании селезёнки обнаруживались подкапсульные кровоизлияния с последующими разрывами капсулы в области ворот, чаще по выраженности и объёму неадекватные общей травме тела.

При проведении УЗИ пострадавших с повреждениями селезенки с разрывами паренхимы и капсулы нами наблюдалось наличие свободной жидкости в брюшной полости, что является признаком внутреннего кровотечения.

При падении с высоты у лиц без летального исхода образуются разрывы различной степени выраженности на диафрагмальной и на висцеральной поверхности, либо множественные трещины на обеих поверхностях селезёнки, беспорядочно расположенные, обычно поверхностные (за счёт гидродинамического эффекта).

Согласно заключениям судебно-медицинских экспертов, среди данной категории пострадавших во всех случаях телесные повреждения по признаку опасности для жизни, были оценены как тяжкие телесные повреждения. При изучении подкапсульных повреждений селезёнки, которые встречались у 9 пострадавших (22,5%) установлено, что данные повреждения начинают отчётливо проявляться в месте постепенно накапливающейся гематомы в отдалённые периоды после травмы, что в ряде случаев влечёт за собой ошибки диагностики и лечения.

Частота встречаемости повреждений почек в клинической и экспертной практике составляет 19,4% от общего количества пострадавших при тупой травме живота, тогда как среди повреждений паренхиматозных органов эта цифра составляет 56,9%.

Среди исследованных нами 115 случаев с травмой почек повреждения тупыми предметами с ограниченной поверхностью составили 28,7%. В 21,2% случаев от удара тупым предметом с ограниченной поверхностью в поясничную область (справа или слева, чаще кулаком и ногой) на задней поверхности почки образовывались кровоизлияния под капсулой, иногда полосовидной формы, разрывы капсулы и паренхимы различной протяженности, идущие от ворот по задней поверхности.

Травмы тупыми предметами с неограниченной поверхностью (различные виды транспортной травмы) в 52,2% случаев сопровождались сочетанными повреждениями.

Было установлено, что при сдавлении тела тупыми предметами в большинстве случаев наблюдались ушибы почек (75%), реже разрывы почечной ткани (25%). В зависимости от силы направления сдавления тела и некоторых других условий и обстоятельств травмы, возникают различные по локализации, характеру и объёму повреждения.

Случаи падения с высоты среди изученного нами материала с тупой травмой почки среди живых лиц составили 19,1% наблюдений. У 31,8% этих

больных наблюдались сочетанные травмы, в остальных случаях отмечались непосредственно изолированные травмы почек. Сочетанные повреждения почек характеризовались наличием закрытой черепно-мозговой травмы и повреждений внутренних органов.

Кровоизлияния под капсулой чаще были очаговыми, а разрывы редко имели большую протяжённость. Более грубая травма почек (в сочетании с признаками сотрясения тела) возникала в случаях удара задней поверхности туловища (спиной) о твёрдый грунт после падения с высоты 3-х метров.

При непрямом воздействии травмирующего фактора характерны следующие повреждения почек: подкапсульные кровоизлияния и разрывы, разрывы капсулы и паренхимы, отходящие радиально из области ворот.

Ультразвуковые признаки, встречающиеся при травматических повреждениях паренхиматозных органов, целесообразно разделить на 2 группы - косвенные и прямые.

На основании данных, полученных нами при УЗД, были детализированы и обоснованы ультразвуковые признаки повреждений паренхиматозных органов при тупой травме живота, которые представлены в таблице 2.

В четвертой главе диссертации **«Судебно-медицинская оценка повреждений органов брюшной полости и забрюшинного пространства тупым предметом при летальном исходе»** приводятся данные судебно-медицинской оценки повреждений органов брюшной полости и забрюшинного пространства тупым предметом при летальном исходе.

Проведен ретроспективный и проспективный анализ 256 экспертных заключений, травмированных с летальным исходом. По обстоятельствам травмы установлено, что в большинстве случаев это были автотравмы (59,8%) и падение с высоты (29,7%). Установлено, что в случае летального исхода сочетанные повреждения при тупой травме живота встречались у 97,7% пострадавших, тогда как изолированные повреждения отмечались всего лишь в 2,3% случаях.

При анализе экспертных заключений было установлено, что в большинстве случаев при летальном исходе тупая травма живота сочеталась с травмами головы и грудной клетки. Сочетание травмы брюшной полости и забрюшинного пространства с повреждениями конечностей регистрировалось в 57,0%. В большинстве случаев повреждается печень (75%). Селезенка и почки поражались практически с одинаковой частотой – 38,3% и 36,3% соответственно.

Непосредственными причинами смерти пострадавших были отек и дислокация головного мозга (в 17,5% случаев), шок и кровопотеря (в 25,3% наблюдений), жировая эмболия сосудов лёгких и головного мозга сильной степени (по 3,2% случаев), восходящий отек спинного мозга при травмах шейного отдела позвоночника (1,3% наблюдений).

Таблица 2

Ультразвуковые признаки повреждений паренхиматозных органов при тупой травме живота

Механизмы повреждений	УЗИ признаки	
	Прямые	Косвенные
Печень		
Удар тупым предметом с неограниченной поверхностью	Контур капсулы неровный на значительном протяжении, в паренхиме печени гипэхогенные или гетерогенные образования с нечёткими неровными контурами, распространяющиеся на несколько сегментов, кровоток не определяется, множественные линейные или звёздчатые анэхогенные полосы (разрывы). Сосудистый рисунок обеднён, в местах образований кровотоков не прослеживается	Свободная жидкость в брюшной полости, под печенью, под диафрагмой, в правом боковом канале, между петлями кишечника
Удар тупым предметом с ограниченной поверхностью	Ровный контур капсулы или одиночные линейные анэхогенные полосы глубиной 1,5–3 см (разрыв); подкапсульно неоднородность паренхимы за счёт очагов низкой эхогенности. Кровоток определяется	Жидкость под печенью и/или в правом боковом канале
Сдавление	Неровный контур капсулы на большом протяжении с наличием линейных или звёздчатых анэхогенных полосок глубиной более 5 см, под капсулой очаги вначале гипэхогенные, затем с преобладанием гиперэхогенного компонента, кровотоков не определяется	Жидкость под печенью, в боковых каналах, под диафрагмой, между петлями кишечника
Сотрясение	Неровность капсулы с наличием нескольких неровных глубоких анэхогенных полосок (разрывы), иногда локализующиеся около серповидной связки, в толще паренхимы преимущественно гипэхогенные образования с неровными, нечёткими контурами, под капсулой анэхогенные очаги.	Жидкость под печенью, в боковых каналах, под диафрагмой, между петлями кишечника

Селезенка		
Удар тупым предметом с неограниченной поверхностью	Неровность контура, множественные разрывы глубиной до 2/3 толщины паренхимы. Двойной контур. Спленомегалия	Жидкость в левом боковом канале, малом тазу. Может быть забрюшинная гематома.
Удар тупым предметом с ограниченной поверхностью	Контур капсулы ровный, чёткий, изменения паренхимы деструктивного характера (гетерогенность с неровными нечёткими контурами). При разрыве – прерывистость контура селезёнки, глубина разрыва, как правило, не более 3 см	Отсутствие гемоперитонеума
Сдавление	Множественные подкапсульные гематомы (при незначительной силе сжатия). Выраженное нарушение структуры паренхимы с отсутствием кровотока в зоне травматизации. Прерывистость контура селезёнки в области ворот с наличием множественных глубоких разрывов (значительная сила сжатия)	Гемоперитонеум в большом количестве
Сотрясение	Прерывистость контура селезёнки на большом протяжении, двойной контур с эконегативной структурой, спленомегалия. Разрывы в области ворот и в нижнем полюсе селезёнки. Отсутствие паренхиматозного кровотока	Гемоперитонеум. В ряде случаев забрюшинная гематома
Почки		
Удар тупым предметом с неограниченной поверхностью	Сохранение целостности капсулы. Под капсулой участки умеренно повышенной эхогенности. Структура ЧЛС сохранена	Дыхательная подвижность (ДП) сохранена
Удар тупым предметом с ограниченной поверхностью	Нечёткость контура паренхимы, нарушение целостности капсулы, неоднородный участок повышенной эхогенности – разрыв. Линейные участки разрыва, структура ЧЛС сохранена.	Ограничение ДП
Сдавление	Отсутствие контура капсулы в месте разрыва, неоднородная зона	Ограничение или отсутствие ДП

	повышенной экзогенности с переходом на чашечно-лоханочную систему, утрата дифференциации ЧЛС. Резкое обеднение сосудистого рисунка	Наличие забрюшинной гематомы или имбибиции мышц кровью
Сотрясение	Нечёткость и неровность контура почки, капсула не прослеживается в месте повреждения, частичная утрата дифференциации структур ЧЛС.	Ограничение или отсутствие ДП. Наличие забрюшинной гематомы или имбибиция мышц кровью

Среди 204 летальных случаев разрывы печени регистрировались в 88,7%. Наибольшее их количество было отмечено при столкновении человека с движущимся автомобилем (34,3%) и при падении с высоты (30,9%). В 14,7% случаев разрывы наблюдались при травмах внутри салона автомобиля. Остальные повреждения печени встречались при различных видах воздействий – падение с высоты, сдавление, удар тупым предметом и др.

В зависимости от места приложения силы и направления ее действия, характер разрывов печени был различным. При ударе тупым предметом с ограниченной контактирующей поверхностью и с точкой приложения по краю печени в направлении спереди-назад возникают линейные разрывы, которые начинаются с висцеральной поверхности, приобретая сквозной характер непосредственно по краю, и подкапсульный - по диафрагмальной поверхности.

От удара тупыми предметами с неограниченной поверхностью возникают не только кровоизлияния под капсулой печени и разрывы ткани, но и обширные участки размозжения, разрывы звёздчатой формы.

Нами изучено 97 заключений судебно-медицинских экспертов при повреждениях селезёнки от действия тупых предметов. В 66% случаев преобладали травмы с полным разрывом капсулы и паренхимы селезёнки. Разрывы наблюдались практически при всех видах травмы, но чаще при падении с высоты – 21,6% наблюдений и при автомобильной травме в результате наезда – 25,8% наблюдений. От удара тупым предметом с ограниченной поверхностью и травмы внутри салона автомобиля при дорожно-транспортном происшествии разрывы селезенки отмечены в 16,5% наблюдений. В остальных случаях имело место размозжение селезенки (5,1%); подкапсульные ее повреждения (22,7%), отрыв селезенки (1,0%).

Особенностью повреждения селезёнки при ударе по левой боковой поверхности при горизонтальном положении тела является сочетание разрывов на диафрагмальной и висцеральной поверхностях.

При ударе тупым предметом с ограниченной поверхностью в поясничную область слева в проекции селезёнки непосредственно травмируется прилежащая к этой области часть диафрагмальной поверхности селе-

зёнки и её задний конец, смещаемый сзади кпереди с натяжением диафрагмально-селезеночной связки.

При воздействии тупого предмета с неограниченной поверхностью, воздействующего на левую боковую поверхность живота и нижнего отдела грудной клетки, в зоне непосредственного удара возникает деформация сжатия ткани селезёнки, а на противоположной стороне (висцеральной) - деформация растяжения, множественные разрывы капсулы и паренхимы диафрагмальной поверхности селезёнки, местами с локальным размозжением паренхимы.

При ударе тупым предметом с неограниченной поверхностью в проекции задней подмышечной линии и поясничной области непосредственно травмируется прилежащая к этой области поверхность селезёнки (диафрагмальная) с её резким смещением слева направо (частично сзади кпереди) и натяжением связок. Удар большой силы сопровождается поперечным разрывом селезёнки, идущим с диафрагмальной поверхности через всю толщу органа к воротам, а также грубым разрушением органа. Характерны выраженные кровоизлияния в желудочно-селезеночной и селезеночно-почечной связках с распространением кровоизлияния под капсулу ворот селезёнки.

Нами изучено также 94 заключения судебно-медицинских экспертов лиц с летальными повреждениями почек от действия тупых предметов. Преобладали случаи подкапсульных повреждений – 80,9%. Данные повреждения в большинстве случаев регистрировались при столкновении человека с движущимся автомобилем (29,8%) и при падении с высоты (29,8%).

Среди исследованных нами 94 случаев с травмой почек повреждения их тупыми предметами с ограниченной поверхностью составили 12,8%. От удара тупым предметом с ограниченной поверхностью в поясничную область (справа или слева, чаще кулаком и ногой) образовывались кровоизлияния под капсулой, разрывы капсулы и паренхимы различной протяженности, идущие от ворот по задней поверхности. От «прямого» удара кулаком в поясничную область образовывались очаговые (подкапсульные) кровоизлияния у ворот почки. При ударе ногой со значительной силой в поясничную область образуется 2–3 разрыва, идущих от ворот на другие поверхности и края почки. Характерны также подкапсульные кровоизлияния в области одного из концов почки с неровными кровоподтёчными краями, с преимущественно поперечным направлением.

Механизмы образования повреждений почек массивными тупыми предметами неоднозначны. Повреждение почек при сдавлении тела происходит при различных видах и обстоятельствах травмы. Лидирует при этом транспортная травма (58,8%). При сдавлении тела массивными тупыми предметами на уровне расположения почек, возникают обширные кровоизлияния в забрюшинной и околопочечной клетчатке, иногда с частичным размозжением почек.

При сдавлении тела характерны множественные подкапсульные кровоизлияния и разрывы паренхимы почек различной протяженности; мно-

жественные разрывы, преимущественно выходящие из одной почки в области ворот и идущие веерообразно вглубь органа, вплоть до лоханок; множественные разрывы, нередко расположенные беспорядочно, на передней и задней поверхностях почек, проникающие глубоко в ткань почек, вплоть до лоханок; глубокие поперечные разрывы в средней части одной или обеих почек; поперечные разрывы и подкапсульные кровоизлияния в области одного из концов почки; разлитые кровоизлияния под слизистой оболочкой лоханок, мочеточников; массивные кровоизлияния в забрюшинной и околопочечной клетчатке, иногда распространяющиеся по ходу мочеточников.

При транспортной травме, особенно при переезде тела колесом автомобиля на уровне расположения почек, почка раздавливалась между рёбрами и позвоночником. Кровоизлияния из околопочечной клетчатки распространялись по ходу мочеточников. Реже возникали менее грубые повреждения почек - поверхностные разрывы, отходящие веерообразно от ворот, единичные, поперечно расположенные разрывы в области ворот одной из почек.

Сотрясение тела является одной из основных составляющих механизма травм при падении с высоты. В наших исследованиях оно встречалось в 31,9% случаев. Для сотрясения тела характерны следующие повреждения почек: подкапсульные кровоизлияния и разрывы, разрывы капсулы и паренхимы, отходящие радиально из области ворот, кровоизлияния в слизистой оболочке лоханок и мочеточников, скопление крови в полостях лоханок, иногда мочеточников, частичные или полные разрывы.

В пятой главе диссертации «Сравнительная характеристика повреждений органов брюшной полости и забрюшинного пространства при летальных исходах и у живых лиц» показано, что повреждения органов брюшной полости и забрюшинного пространства чаще встречаются при побоях у живых лиц (39,1% против 93,0%; $P < 0,001$), тогда как при летальном исходе чаще встречались автомобильная травма (59,8% против 48,5%, $P < 0,05$) и падения с высоты (29,7% против 10,9%, $P < 0,001$).

Таблица 3

Сравнительная характеристика вида травм у живых лиц и при летальном исходе

Виды травмы	Трупы (n=256)		Живые лица (n=202)		P
	абс.	%	абс.	%	
Автомобильная травма	153	59,8±3,1	98	48,5±3,5	<0,05
Падение с высоты	76	29,7±2,8	22	10,9±2,2	<0,001
Побои	23	9,0±3,2	79	39,1±3,4	<0,001
Сдавление тела	1	0,4±0,3	0	0	>0,05
Производственная травма	0	0	3	1,5±0,8	>0,05

При травмах с летальным исходом наблюдалось сдавление тела и травма от взрывной волны, у живых лиц эти виды травм отсутствовали (табл. 3).

При летальных исходах изолированные повреждения встречались всего в 1,6%, тогда как у живых лиц изолированные повреждения регистрировались в 87,6% случаев. В 35% случаях непосредственной причиной смерти являлись травматический и геморрагический шок. В большинстве случаев сочетанных травм отмечено сочетание травм органов брюшной полости с травмами головы и грудной клетки. Частота сочетанных повреждений органов брюшной полости и забрюшинного пространства с повреждением головного мозга при летальном исходе встречается в 2,6 раз чаще, чем у живых лиц.

У живых лиц наиболее часто встречаются сочетание травм печени, поджелудочной железы и толстого кишечника, тогда как при летальном исходе у пострадавших чаще всего регистрировалось сочетание травм паренхиматозных органов с повреждениями легких и головного мозга – 53,5%.

Большой интерес представляют данные, по сравнительной оценке, характера повреждений органов брюшной полости и забрюшинного пространства. Подкапсульная гематома и разрывы при повреждениях печени встречались чаще у живых лиц. Эти повреждения носили изолированный и менее выраженный характер т.е. были более поверхностными и единичными (табл. 4).

Таблица 4

Характер повреждений органов брюшной полости среди живых лиц и исследованных трупов

Признаки	Трупы		Живые лица		P
	абс.	%	абс.	%	
	Печень (n=204)		Печень (n=47)		
Подкапсульная гематома	17	8,3	8	17,0	>0,05
Разрыв	181	88,7	44	93,6	>0,05
Размозжение	5	2,5	0	0	<0,05
Отрыв	1	0,5	0	0	>0,05
	Селезенка (n=97)		Селезенка (n=40)		
Подкапсульная гематома	0	0	0	0	
Разрыв	90	92,8	40	100,0	<0,01
Размозжение	5	5,2	0	0	<0,1
Отрыв	2	2,1	0	0	>0,05
	Почки (n=94)		Почки (n=115)		
Ушиб почки	0	0	79	68,7	<0,001
Подкапсульная гематома	79	84,0	17	14,8	<0,001
Разрыв	13	13,8	19	16,5	>0,05
Размозжение	2	2,1	0	0	>0,05
Отрыв	2	2,1	0	0	

При летальном исходе достоверно чаще встречаются разможнение печени и селезенки, подкапсульная гематома и отрыв почки, что усугубляет тяжесть состояния пострадавшего и способствует развитию неблагоприятного исхода. У живых лиц во всех случаях повреждения селезенки завершались спленэктомией.

Это еще раз подтверждает актуальность разработки консервативных и хирургических методов лечения травм селезенки. У живых лиц достоверно чаще (68,7% против 0%) регистрировались ушибы почек, установленных клинически.

ЗАКЛЮЧЕНИЕ

На основании проведенных исследований по докторской диссертации на тему «Судебно-медицинская оценка повреждений органов брюшной полости и забрюшинного пространства» представлены следующие выводы:

1. Повреждения органов брюшной полости и забрюшинного пространства в исследованный период 2004–2015 гг. составляли $5,1 \pm 0,2\%$ всех травм. Половина этих случаев (2,5%) – тупые травмы живота, из которых 60% - это повреждения брюшной стенки, 34,1% - повреждения паренхиматозных органов. Большинство пострадавших – лица мужского пола (63%) в возрасте 16-40 лет. В структуре видов травм преобладают бытовые (51,9%) и транспортные (47,6%) травмы.

2. В 90,9% травмы носят характер изолированных и в 9,1% – сочетанных повреждений. Среди живых лиц тяжкие телесные повреждения составляют 11,8%, при летальных исходах 97,7%. При тупых травмах живота наиболее частыми повреждениями паренхиматозных органов являются травмы почек (19,4%); травмы печени составляют 7,9%, селезенки – 6,7%.

3. Ведущими причинами травм являются дорожно–транспортные происшествия (37,9–52,2%), драки или избиения (12,6–28,7%), падения с высоты (12,6–19,1%). Тяжесть повреждений и их исходы зависят от причины, характера и силы воздействующего удара, места его приложения, площади воздействующей поверхности.

4. Повреждения печени в виде одиночных подкапсульных кровоизлияний и разрывов капсулы и паренхимы печени в месте непосредственного удара присущи для действия тупого предмета с ограниченной поверхностью, тогда как при действии неограниченной поверхности наблюдаются множественные разрывы с элементами разможнения. При падении с высоты чаще всего регистрируются подкапсульные кровоизлияния, разрывы паренхимы и связок, а также отрыв органа от связочного аппарата. При сдавлении тела тупыми предметами отличительной особенностью является наличие центральных разрывов и разможнения паренхимы печени.

5. Повреждения селезенки при ударе тупым предметом с ограниченной поверхностью выражаются в виде подкапсульных кровоизлияний, разрывов капсулы и паренхимы линейной и звездчатой формы в области ворот. Подкапсульные кровоизлияния и разрывы паренхимы селезенки на диа-

фрагментальной поверхности наблюдаются при ударе в области левой боковой поверхности нижнего отдела грудной клетки и живота. Повреждения селезенки при действии тупого предмета с неограниченной поверхностью отличаются множественностью и локализацией, как на диафрагмальной, так и на висцеральной поверхностях органа. Фрагментация, размозжение органа и разрыв сосудистой ножки характерны для сдавления тела, тогда как разрывы связок, паренхимы и разрушение органа наиболее часто наблюдаются при падении с высоты.

6. Повреждения почек в виде подкапсульных кровоизлияний, разрывов капсулы и паренхимы, идущих от ворот по задней поверхности почек, наблюдаются при ударе тупым предметом с ограниченной поверхностью в поясничную область, тогда как локализация разрывов на передней поверхности отмечается при ударе в подреберье. Множественные разрывы паренхимы на задней поверхности с переходом на переднюю, частичный и полный отрыв, размозжение органа отмечаются при воздействии тупого предмета с неограниченной поверхностью. Подкапсульные кровоизлияния и разрывы паренхимы в области ворот, глубоко проникающие в ткань органа с массивными кровоизлияниями в забрюшинной и околопочечной клетчатке отмечаются при сдавлении почек, тогда как при падении с высоты наблюдаются очаговые подкапсульные кровоизлияния и разрывы в области ворот, проникающие вглубь органа с частичным отрывом почки в области ножки.

7. Медицинские критерии квалифицирующих признаков в отношении телесных повреждений при повреждениях органов брюшной полости и забрюшинного пространства: размозжение, отрыв и чрескапсульный разрыв паренхиматозных органов брюшной полости однозначно трактуются как тяжкие телесные повреждения и не требуют дополнительного определения развития угрожающего жизни состояния; подкапсульные гематомы в большинстве случаев расцениваются как тяжкие телесные повреждения в случаях разрыва капсулы; подкапсульные гематомы без нарушения целостности капсулы с образованием разрывов и подкапсулярной гематомы, не представляющие угрозы для жизни пострадавшего, оцениваются по исходу повреждения.

8. Повреждения печени чаще всего наблюдаются у лиц с летальным исходом (79,7%), тогда как повреждения почек чаще встречаются у живых лиц (56,9%). Более выраженные повреждения паренхиматозных органов в виде размозжения и отрыва встречаются только у пострадавших с летальным исходом.

9. Повреждения органов брюшной полости и забрюшинного пространства у пострадавших с летальным исходом наиболее часто встречаются при автомобильной травме и при падении с высоты, тогда как побои чаще регистрируются у живых лиц; основным фактором развития неблагоприятного исхода являются сочетанные повреждения органов брюшной полости и забрюшинного пространства с областью грудной клетки и головы; повреждения печени, чаще всего наблюдаются у лиц с летальным исходом, тогда как повреждения почек – у живых лиц; более выраженные повреждения

селезенки в виде разможжения и отрыва встречаются только у пострадавших с летальным исходом.

**SCIENTIFIC COUNCIL 14.07.2016. Tib.17.03 on AWARD of
SCIENTIFIC DEGREE of DOCTOR of SCIENCES
at TASHKENT MEDICAL ACADEMY**

TASHKENT PEDIATRIC MEDICAL INSTITUTE

KHVAN OLEG INNOKENTIEVICH

**FORENSIC MEDICAL ASSESSMENT OF INJURIES OF ABDOMINAL
CAVITY AND RETROPERITONEAL SPACE**

**14.00.24 – forensic medicine
(medical sciences)**

ABSTRACT OF DOCTORAL DISSERTATION

TASHKENT–2017

The theme of the doctoral dissertation is registered at the Supreme Attestation Commission at the Cabinet of Ministers of the Republic of Uzbekistan under number №30.09.2014/Б2014.3-4.Med.130

The doctoral dissertation has been carried out at the Tashkent Pediatric Medical Institute.

The abstract of the dissertation is posted in three languages (Uzbek, Russian and English) on the web page at the address of www.tma.uz and Information-educational portal «Ziyonet» (www.ziyonet.uz)

Scientific consultant: **Iskandarov Alisher Iskandarovich**
doctor of medical sciences, professor

Official opponents: **Duarte Nuno Vieira**
doctor of medical sciences, professor

Giyasov Zaynitdin Asamitdinovich
doctor of medical sciences, professor

Rashidov Zafar Rakhmatullayevich
doctor of medical sciences

Leading organization: **National Institute of Forensic Sciences and Toxicology (Spain)**

The doctoral dissertation defense will be held «_____» _____ 2017 at _____ at the meeting of the Scientific Council No14.07.2016.Med.17.03 at the Tashkent Medical Academy (Address: Farobi street 2, Tashkent, Uzbekistan, 100109, phone/ fax: (+99871) 150-78-25, e-mail: tta2005@mai.ru).

The doctoral dissertation is registered in the Information Resource Centre of the Tashkent Medical Academy with the number _____. It is possible to review it in the IRC (Address: Farobi street 2, Tashkent Medical Academy, 2nd study bld. «B» side, 1 floor, room #7, Tashkent, Uzbekistan, 100109. Phone/ fax: (99871) 150-78-14

Abstract of dissertation sent out on «_____» _____ 2017 year.
(Registry record № _____ on «_____» _____ 2017 year.

G. I. Shayxova
Chairman of the Doctoral Degree Awarding Scientific Council, Doctor of Medical Sciences, professor

N. J. Ermatov
Scientific secretary of the Doctoral Degree Awarding Scientific Council, Doctor of Medical Sciences, associate professor

B. U. Iriskulov
Chairman of the Scientific Seminar of the Doctoral Degree Awarding Scientific Council, Doctor of Medical Sciences, professor

INTRODUCTION (abstract of doctoral dissertation)

Topicality and relevance of the dissertation theme. Today, there is an increase of injury rate in the world as a result of the intensification of using modern transport vehicles, the development of various kinds of sports, as well as injuries in everyday life and at work, and deaths from mechanical injuries ranked the third place among all deaths. In Europe, more than 150,000 people die each year as a result of trauma, such as traffic accidents, falls from a height, etc. Mechanical abdominal injuries occur in 2–5% of cases.

From the first days of independence in our country in order to improve the quality of care systematic work on the implementation of effective health system models is conducted, as well as the targeted use of modern methods of diagnosis. In particular, the use of computed tomography and ultrasound diagnostics has improved the early diagnosis of abdominal blunt injuries. As a result, the life expectancy for men is from 67 to 73.5 and for women is up to 75.8 years.¹

In world forensic practice, the problem to increase the effectiveness of expert evaluation of abdominal cavity and retroperitoneal space injuries is associated with the need to develop such scientific targets as: to elaborate scientific bases of definition the severity of abdominal injuries and to determine the tactics of treatment in living individuals, to study the parenchymal (liver, spleen and kidney) abdominal injury mechanisms, interpretation of injury assessment considering mechano-genesis, injury relationship from influencing factors, the development of modern clinical and instrumental methods of injury investigation, the elaboration of mechanisms to identify morphological parameters of abdominal and retroperitoneal space injuries with lethal outcomes, substantiation of revealed morphological signs with parenchymal organ blunt injuries.

To a certain degree, this dissertation is the decision of the tasks provided for in the Law of the Republic of Uzbekistan «Law on the Judicial Review», in the Resolution of the Cabinet of Ministers №–1652 dated November 28, 2011 «On measures for further deepening of reforming the healthcare system» as well as in other legal instruments adopted in this area.

Relevant research priority areas of science and technology development of the republic. The dissertation work was completed in accordance with the priority areas of Science and Technology Development of the Republic of Uzbekistan – VI «Medicine and Pharmacology».

Review of international researches on the topic of dissertation².

Research works aimed at studying the differential- -diagnostic criteria for abdominal and retroperitoneal space injuries and their forensic evaluation are carried out at leading research centers and higher educational institutions of the world, including: University of Texas Southwestern (USA) , Medical Center at

¹ Ислом Каримов. Она юртимиз бахту иқболи ва буюк келажаги йўлида хизмат қилиш – энг олий саодатдир. – Т.: «Ўзбекистон», 2015. 10-бет.

² Review of international researches on the topic of dissertation. <http://www.utsouthwestern.edu>;
<http://www.nauss.edu.sa>; <http://gazi.edu.tr>; <http://www.monash.edu>; <http://www.kln.ac.lk>;
<https://www.forensischinstituut.nl>; <http://www.upjs.sk>; <http://www.unicampus.it>; <https://www.nuh.com.sg>; <http://rc-sme.ru>; <http://tashpmi.uz/en/>

Dallas (USA), Intensive Care Unit of Emergency (Italy), Naif Arab University (Er-Riad, Saudi Arabia), Gazi University (Ankara, Turkey), Monash University (Australia), University of Kelaniya (Sri Lanka), The Netherlands Forensic Institute (Netherlands), Pavol Jozef Šafárik University (Slovak Republic), University Campus Bio-Medico (Rome, Italy), National University Hospital (Singapore), the Main State Centre of Forensic Expertise RF (Russia), Tashkent Pediatric Medical Institute (Uzbekistan).

In studies conducted in the world on definition differentially-diagnostic criteria of abdominal and retroperitoneal space injuries, there obtained a number of research results, including: it is established the functional and morphological changes that occur in parenchymal organs and surrounding tissues following exposure to traumatic factor (Naif Arab University (Er-Riad, Saudi Arabia)); revealed that abdominal and retroperitoneal space injuries often occur with indistinctly pronounced clinical manifestations, which early lead to serious complications, associated with permissible errors in forensic medical examination in determining the severity of health hazard (Intensive Care Unit of Emergency (Italy), University of Texas Southwestern (USA), Medical Center at Dallas (USA), Monash University (Australia), University of Kelaniya (Sri Lanka)); substantiated the data on the mechanism of spleen injury occurrence in experimental material (Gazi University (Ankara, Turkey), The Netherlands Forensic Institute (Netherlands), Pavol Jozef Šafárik University (Slovak Republic), Russian Centre of Forensic Medical Examination (Russia)); established the influence of kinetic energy on formation of abdominal organ injury in a free fall from a height into different parts of the body and it was developed biomechanical model of injury formation (Chief State Centre of Forensic Medical Examinations of Russian Federation Ministry of Defence); developed forensic criteria for liver, spleen and kidney injuries, that allow to determinate the type of traumatic exposure, injury mechanism and the circumstances of getting trauma (Uzbekistan).

The priority studies on forensic evaluation of abdominal and retroperitoneal space injuries in the world are to be : characteristics of study of abdominal and retroperitoneal space injuries with blunt abdominal trauma in living individuals and lethal outcome; improvement of the diagnosis of clinical and morphological signs of kidneys, liver and spleen injuries; identification of morphological criteria to set the properties of traumatic thing, the site of traumatic force, its direction and on this basis to determine the main type of traumatic effects on liver, spleen and kidney, improvement of comparative characteristics of abdominal and retroperitoneal space injuries in living individuals and lethal outcomes.

The degree of study of the problem. Data of published scientific studies show that open and closed abdominal injuries occur in 2-5% of cases in the overall structure of mechanical injuries (Yu.I. Sosedko, 2001; A.A. Dovlatyan, Yu.V. Cherkasov, 2003; G. Saurabh et.al, 2011;. E.E. Hou, M. S. Tsai ,2012). By data of head office of Forensic Medical Examination of the Ministry of Health in the Republic of Uzbekistan, the number of victims of violent death was 4428 people in 2014, of them, 989 people died as a result of blunt injuries made up 22.3% (F.G. Nazyrov et al., 2003; A.M. Hajjibaev et al., 2005; Sh.P. Kurbanov, 2007).

At the same time, the most common types of internal injuries and, especially, abdominal injuries are to be the injuries due to mechanical effect. (O. A. Sakovchuk, 2010; Mohd Asrarul Haque et al., 2015).

One of the most significant aspects of the urgency of abdominal and retroperitoneal space injuries is a high degree of severity and large percentage of deaths in these injuries (Y.I Pigolkin 2011, V.P. Novoselov, 2014; Wing Chiu Dai, 2010). Up to present time, the problem of functional and morphological changes occurring in parenchymal organs and surrounding tissues following exposure to traumatic factor is not enough to be studied. There are no developed methods for their evaluation in the short term after injury, no criteria for the need for surgery and prognosis of surgical treatment results.

All this testifies to the relevance and timeliness of the topic of carried out dissertation research for forensic practice.

Communication of dissertation research with the plans of scientific research works of higher educational institution where the dissertation was made. The dissertation work carried out in accordance with the plan of research work of the Tashkent Pediatric Medical Institute "Forensic traumatology".

The aim of research work is to substantiate the criteria for legal diagnosis based on the study of clinical and instrumental and morphological features of the injuries of abdominal cavity and retroperitoneal space with blunt abdominal trauma.

Research objectives:

to study the frequency of occurrence of abdominal and retroperitoneal space injuries with blunt abdominal trauma;

to reveal morphological signs of liver injuries allowing to set the properties of traumatic subject, the site of traumatic force;

to reveal morphological signs of spleen injuries allowing to set the properties of traumatic subject, the site of traumatic force;

to reveal morphological signs of renal injuries allowing to set the properties of traumatic subject, the site of traumatic force;

to identify morphological features of abdominal injuries with lethal outcomes;

to give a comparative evaluation of abdominal injuries with lethal outcomes and in living individuals;

to summarize the clinical and instrumental diagnostic features of kidney, liver and spleen injuries in blunt abdominal trauma, and on the basis of data obtained to work out the recommendations and proposals for mechanism assessment and the severity of body injuries.

The object of the study were 849 expert's reports of Tashkent Municipal Bureau FME (forensic medical examination) about abdominal and retroperitoneal space injuries over 10 years (from 2005 to 2014yy.), of them 593 reports on injuries in living individuals and 256 – in dead bodies, as well as 176 case histories of patients were treated quickly and conservatively in hospitals in Tashkent city.

The subject of the study is to determine the characteristics of abdominal and retroperitoneal space injuries in terms of their differential diagnosis, mechanism of formation and their severity assessment.

Research methods. During the research work there were used clinic-instrumental (X-ray, USD, CT), laboratory, morphological and statistical methods of investigations.

The scientific novelty of the research is as follows:

first developed forensic criteria for liver, spleen and kidney injuries, allowing much probability to establish the type of traumatic exposure, the mechanism and circumstances of getting injured;

developed expert criteria to evaluate subcapsular bleedings of parenchymal organs, depending on the location and volume in living individuals;

substantiated expert criteria for severity assessment (light, moderate, severe) injuries with blunt injuries of the abdominal cavity and retroperitoneal space;

improved mechanisms for forensic evaluation, improvement of the quality of forensic examination in blunt trauma of liver, spleen and kidneys;

worked out practical recommendations to improve the reliability of results of visual, morphological, clinical and instrumental methods of research at forensic examination in cases of liver, spleen and kidney injuries by blunt objects.

Practical results of the work are as follows:

There developed algorithm of ultrasound diagnostics (USD) for the expert-term practice at abdominal and retroperitoneal space injuries.

There revealed a set of morphological injuries at blunt trauma of abdominal organs and retroperitoneal space, allowing to determine the properties of the traumatic subject, location of applied force and blow direction.

The use of instrumental methods of investigation followed by comprehensive evaluation of the results allows objectifying the assessment of the severity of body injuries in living people.

The reliability of the research results is confirmed with modern, tested, mutually complementary clinical, instrumental and statistical methods applied in research. The use of these methods makes possible to establish basic laws and the nature of injuries of parenchymal organs in blunt trauma, non-contradictory to previous studies. All obtained results and conclusions are based on the principles of evidence-based medicine.

The scientific and practical significance of study results. The theoretical significance of study results is that the obtained results make a significant contribution to forensic medicine and the improvement of scientific research on the assessment of the nature, formation mechanism, and the severity of injuries in blunt abdominal trauma.

The practical significance of the study lies in the fact that the peculiarities of the morphology of liver, kidney and spleen injuries due to the properties of the blunt object (limited and unlimited surface), the site of applied external force, the position of organs at the time of injury, mechanism of injury (blow, compression, concussion) have practical significance in forensic medical examination.

Implementation of the research results. The received scientific results on evaluation of the severity of body injuries in case of abdominal and retroperitoneal space with blunt trauma are designed, formalized and approved in the form of guidelines, "Determination of the severity of injuries in case of abdominal and retroperitoneal injuries with blunt traumas" (certificate of the Ministry of Health number 8n-p / 1 of 19 February, 2016). These methodological recommendations allow improving the methodological bases for determining the severity of body injuries with blunt abdominal and retroperitoneal space in forensic medical examination.

Practical recommendations and suggestions to conduct objective forensic examination and determination of injuries applied with blunt objects were embedded into practice of the Bureau of forensic medical examination of the republic and regions (certificate of the Ministry of Health number 8N-p / 1 of 19 February, 2016). These recommendations will improve the efficiency to determine severity for health hazard caused by abdominal and retroperitoneal space injuries with blunt objects consist in significant reduction of the time spent on carrying out forensic examination (in 1.6 times) and increase of the efficiency of clinical diagnostics and prognosis of those injuries.

Approbation of the research results. The research results presented at the 14 scientific and practical conferences, including 6 international conferences: «22nd congress of the international academy of legal medicine» (Istanbul, 2012); XV Russia–Korea Conference on Science and Technology (Yekaterinburg, 2014); International Scientific Forum "Science and practice in the modern world" (Kyiv, 2014); «The international Arab forensic science and forensic medicine (ASFSFM 2015)" (Ar Riyād, 2015); 2015 CIS-Korea Conference on Science and Technology (Moscow, 2015); International scientific-practical conference "Science and Medicine" (Almaty, 2016); and 8 republican scientific-practical conferences: "Modern aspects of forensic examination and criminology" (Tashkent, 2006); II Republican scientific–practical seminar "Current and future problems of medicine in Uzbekistan" (Tashkent, 2008); "Current state and ways to improve the forensic medical service of Uzbekistan" (Tashkent, 2012); "The Koreans in Uzbekistan: achievements, problems and prospects of development" (Tashkent, 2012); "Priorities in the field of science and technology in the XXI century" (Tashkent, 2014); "Actual problems of medicine" (Tashkent, 2015); Forum of the young generation – 2015 dedicated to the "Year of the attention and care for the older generation" (Tashkent, 2015); "Problems and perspectives of development of Anesthesiology and Resuscitation and Clinical Toxicology" (Bukhara, 2016).

Publication of the research results. 34 scientific papers were published on theme of dissertation. Of these, 13 journal articles, including 10 national and 3 international journals recommended by the Higher Attestation Commission of the Republic of Uzbekistan for the publication of basic scientific results of doctoral dissertations.

The structure and volume of the dissertation. The dissertation consists of an introduction, five chapters, conclusions, findings, list of literature. The volume of the dissertation is 188 pages.

THE MAIN CONTENT OF DISSERTATION

The introduction states the urgency and relevance of conducted study, the study aim and objectives, the subject and object of the study are characterized, indicates relevant research priority areas of science and technology of the republic, reveals the scientific and practical significance of obtained results, their implementation into practice, information on published works and the structure of the dissertation.

First chapter of the dissertation entitled "**The current state of the issue on forensic evaluation of blunt abdominal trauma,**" analyzes the theoretical aspects and gives a systematic research on the characteristics of abdominal and retroperitoneal space injuries, the use of diagnostic research techniques in blunt abdominal trauma, as well as given the analytical review of current state of the issue of forensic aspects of blunt abdominal trauma, as well as identified unresolved or required clarification aspects of this problem.

Second chapter of the dissertation entitled "**Methodology of forensic evaluation of blunt abdominal trauma**" describes materials and methods of research, including the general characteristics of clinical and instrumental and morphological methods of investigation.

At the first stage of the study 849 cases of blunt abdominal trauma were selected among survivors, and among the dead bodies who had characteristic injuries of abdominal cavity and retroperitoneal space.

Age gradation of all the injured under study varied over a wide range (from 1 to 91 years old) and presented in Table 1.

At the second stage of the work there carried out detailing of injuries and given their comparative characteristics according to 417 expert reports and 176 medical records. In conducting this analysis, special attention is given to methods of diagnosis and the development of complications, which may affect the assessment of the severity of body injuries.

At the third stage of the work, based on the data obtained there developed criteria for evaluating the severity of body injuries as well as the differential characteristics of abdominal and retroperitoneal space injuries (ARSI) from living individuals and the dead bodies. The criteria of forensic assessment of the severity of kidneys, liver and spleen injuries in living individuals were developed.

All data obtained in the study were statistically processed on a PC Pentium IV with using Microsoft Office Excel software package – 2013, including the use of built-in statistical processing functions.

Table 1.**Distribution of the injured by age**

Age groups	Number of cases (%)	
	Abs	%
From 5 to 15 years old	73	8.6
From 16 to 20 years old	94	11.1
From 21 to 30 years old	221	26.0
From 31 to 40 years old	175	20.6
From 41 to 50 years old	128	15.1
From 51 to 60 years old	81	9.5
From 61 years and older	77	9.1
Total	849	100.0

Third chapter of the dissertation, "**Forensic evaluation of abdominal and retroperitoneal space injuries on the basis of the analysis of the results of clinical and instrumental methods of investigations**" presents the results of the forensic medical evaluation of the abdominal and retroperitoneal space injuries on the basis of the analysis of the results of clinical and instrumental methods of investigations.

There analyzed and examined 356 patients with injuries of anterior abdominal wall at the age of 4 to 86 years old. The average age of the injured was 32.1 ± 1.2 years.

When viewed the injured with anterior abdominal wall trauma it was established that the injury was accompanied by scratches in 8.7%, the swelling of skin and hypodermic tissue in 9.6%, and hemorrhage into the skin and subcutaneous tissues in 11.8%.

In 64.9% of the injured the visually identified injuries of anterior abdominal wall no observed. Of the 168 cases, 29.8% of body injuries were assessed as easy with the presence of visible injuries on anterior abdominal wall, and in other cases, the experts evaluated the injuries as light, unreasonably. In 10.7% of cases due to the absence of any morphological signs of anterior abdominal wall injuries the diagnosis of trauma was not confirmed by experts.

When studied the incidence of hepatic injuries in living Individuals with blunt abdominal trauma it found that those injuries were recorded in 7.9% of all traumas and among injuries of parenchymal organs in 24.2%. Analyzing the circumstances of acquiring this type of injuries, we determined that in 46.8% of the injured were observed traumas in road traffic accidents, in 29.8% – with beatings, in 17.0% – fall from a height and in 6.4% in cases they were observed in body compression a massive object (the wall fall) (Fig. 1).

In 17% of examined patients were observed subcapsular hepatic injuries that showed parenchymal ruptures: longitudinal – in 87.2%, transversal – in 10.6%, and oblique longitudinal in 4.2%.

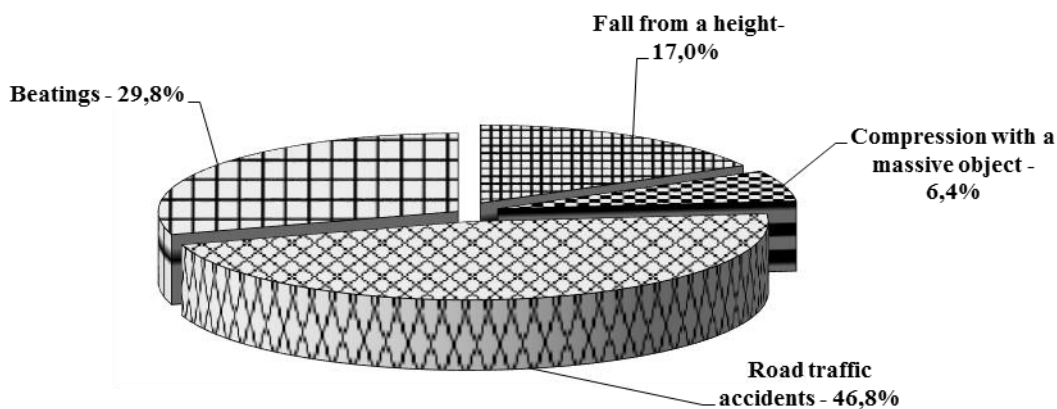


Fig. 1. Circumstances of hepatic injuries among the injured (n = 47).

Local blows were observed as single and multiple liver ruptures with the sites of crushing on the edges of ruptures, as well as in the form of independent sites of crushing, which depended on the area of direct tissue injury. In 5.3% of cases the effect on the human body of massive blunt hard objects was marked coarser hepatic injuries which were characterized by fractures and crushing of liver tissue at the site of applied external force.

It is noted that the most severe hepatic injuries are formed by compression of human body. In our observations, such injuries occurred in car drivers and passengers at automobile trauma and at the fall of the wall, which made up 19.1% of the cases. These hepatic injuries were characterized by the formation of multiple ruptures of the linear form, emanating from the edge and the central parts of the liver, covering deep layers of the organ.

We marked subcapsular hematoma in 4% of patients. Most often, hematoma occurred as a result of the limited injury of liver parenchyma, while maintaining the integrity of the capsule. In 62.5% of patients there was a breakthrough hematoma with impaired liver capsule and bleeding into the abdominal cavity in the first days after injury. All patients underwent surgery. Hospitalization period averaged 11.5 ± 1.2 bed-days. In 10.6% of the injured the clinical picture of an isolated hepatic injury was characterized by a syndrome of acute hemorrhage, traumatic shock and local abdominal syndrome.

During the ultrasound studies 93.6% of liver injured patients with blunt abdominal trauma were presented free fluid in abdominal cavity. Special ultrasound picture observed in the liver hematoma: it determined the formation of low echogenicity from small to extensive sizes, with no clear smooth contours. On average hematoma resolved on 15.0 ± 1.4 days (Figure 2, 3.).

The incidence of injuries of the spleen in clinical and expert practice is 6.7% of the total number of injured in blunt abdominal trauma, whereas among the injuries of parenchymal organs, the figure was 19.8%.

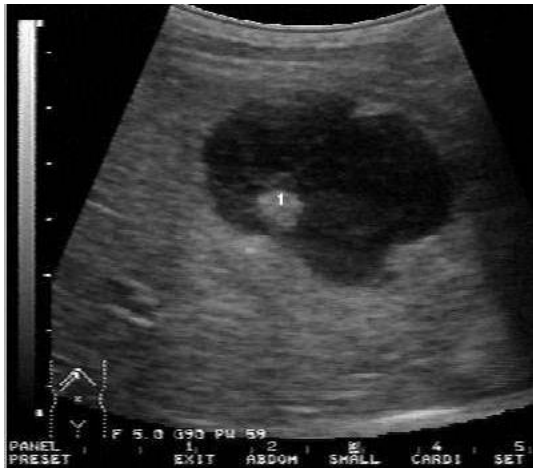

Figure 2. Patient O. 31 years old. Beating. Echographic picture of hematoma in liver. The study was performed in three hours after getting the trauma (IBN282\36).

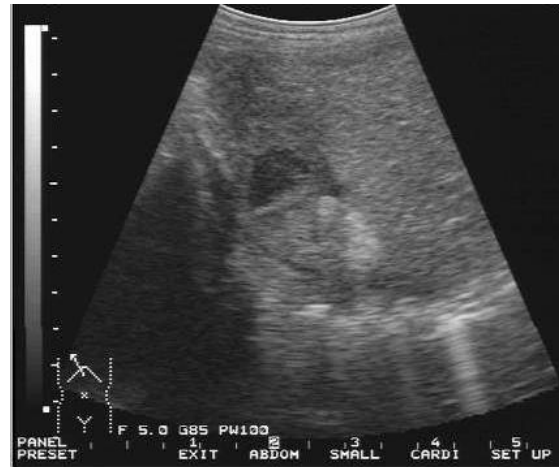

Figure 3. Patient O. 31 years old. Echographic picture of posttraumatic hematoma of the 7th segment of liver within organization stage (2 weeks after getting trauma). (IBN282\36).

It was found that in 21 (52.5%) of the injured traumas were observed in road traffic accidents, in 9 (22.5%) –with beatings, in 10 (25%)–fall from a height (Figure 4.).

Spleen injuries from blow with blunt objects with limited surface (mostly, the fist or foot) more likely to occur from the exposure of traumatic force to those body parts, which are located in spleen projection. This type of injury we recorded in 42.5% of examined spleen injuries. Front-to-back and right-to-left blow results in displacement of spleen to back and left. This diaphragmatic surface of spleen is usually not damaged. We noted that only in 11.8% of cases from the blow of considerable force caused with a great speeding-up, could produce injuries in the area of direct contact with damaging surface of blunt object with spleen. Ruptures have transversal or oblique transversal direction. It was rarely (5.9% of cases) revealed the continuation of the rupture on diaphragmatic surface of spleen.

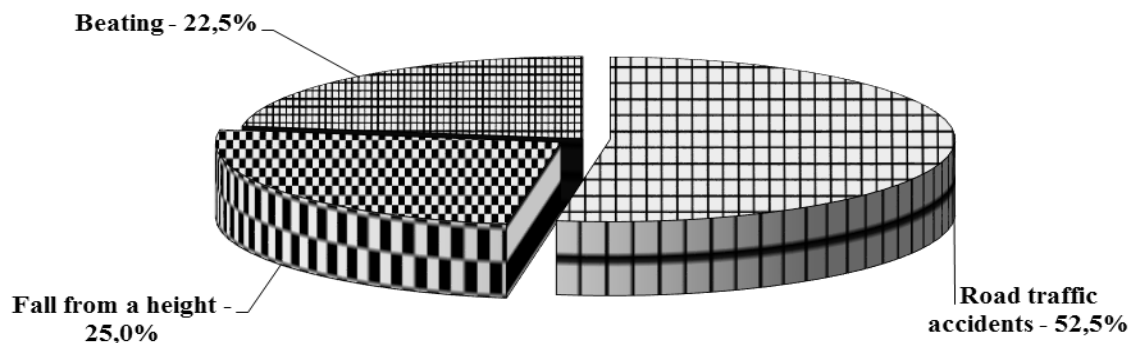


Fig. 4. Circumstances of spleen injury (n = 40).

From the blow of great strength, the sprain of ligaments is transmitted to the trabeculae of the spleen, in consequence of that the ruptures spread in their direction deep into the body, which we observed in 41.2% of patients. In these cases, the hemorrhages are produced in the spleen ligaments near their place of attachment to the body. Local blow to the left side of the lower thorax and abdomen occurred in 47.1% of cases of splenic injuries. Blunt trauma to the limited space on the lateral surface of the body (in the mid-axillary line) of 75% accompanied by the injury of visceral surface of the spleen.

Exposure of blunt objects with unlimited surface was observed in our study in 57.5% of cases. In 32.5% of cases it was transport injury.

Our studies revealed that the blow in epigastria or left hypochondrium (16 cases – 69.6%), blunt object through the abdominal wall acts on the lower edge of the spleen, resulting in its rotation and the displacement in the direction of the traumatic force. From overstretch of ligaments in the area of their attachment to spleen, there produced subcapsular hemorrhage (4 cases, 17.4%) in the gate, the capsule ruptures and the parenchyma of various length, hemorrhage in the ligaments and ruptures.

The blow on the left side of the body, according to the data obtained (12.5% of the injured) are formed extensive slit ruptures, that penetrate to a considerable depth of the body with elements of crushing rupture edges as well as hemorrhages and ruptures in the gate. Multiple ruptures of spleen are formed on its visceral and diaphragmatic surfaces from the blow with blunt object of great strength on the left lumbar region.

In most of the cases (80%), studied by us, the predominant mechanism of injury formation in spleen was body concussion, without direct exposure to traumatic object on spleen. When studied the spleen, in some cases (5%) were found subcapsular hemorrhage with subsequent capsule disruption in the gate area, more frequent by intensity and volume which are inadequate to general body trauma.

When conducted USD of the patients with spleen injuries with parenchyma and capsule ruptures we observed the presence of free fluid in the abdominal cavity which is to be a sign of internal bleeding.

When fallen from a height in individuals with non-fatal outcome the ruptures of varying severity on the diaphragmatic and visceral surface or multiple ruptures on both surfaces of spleen, randomly arranged, usually superficial (due to the hydrodynamic effect are produced.

According to the findings of forensic experts, this category of injured in all cases of body injuries on the basis of risk to life were evaluated as serious body injuries. When studied subcapsular spleen injuries, they occurred in 9 injured (22.5%) it found that these injuries begin to appear clearly in site of gradually accumulating hematoma in the remote periods after trauma and in some cases could carry a diagnosis and treatment errors.

The incidence of kidney injury in clinical and expert practice is 19.4% of the total number of injured in blunt abdominal trauma, whereas among the injuries of parenchymal organs, this figure is 56.9%.

We studied 115 cases of kidney trauma with the injuries by blunt objects of limited surface amounted to 28.7%. In 21.2% of cases of trauma from blunt object with limited surface in the lumbar region (on the right or the left, often with fist and foot) on the posterior surface of the kidney were formed hemorrhages under the capsule, sometimes of strip-shaped form, the ruptures capsule and the parenchyma of different length extending from the gate on posterior surface.

Injuries by blunt objects with unlimited surface (different types of traffic injuries) in 52.2% of cases were followed by multisystem injuries.

It found that on compression of body by blunt objects in most cases kidney contusions (75%) were observed, the ruptures in renal tissue (25%) occurred more rarely. Depending on the force direction of body compression and certain other conditions and circumstances of trauma, the injuries of various localization, the nature and volume appeared.

The cases of falling from a height amounted to 19.1% of the studied material with blunt renal trauma in living individuals. In 31.8% of these patients concomitant injury was observed, in other cases, there noted directly isolated kidney trauma. Combined kidney injuries were characterized by the presence of closed craniocerebral injury and internal injuries.

Hemorrhages under capsule were often foci and the ruptures rarely had long length. A rougher kidney injury (in combination with the features of body concussion) occurred when the posterior surface of the body (back) stroke on solid ground after falling from a height of 3 meters.

The indirect exposure of traumatic factor is characterized by the following kidney injuries: subcapsular hemorrhages and ruptures, the capsule and parenchyma ruptures, extending radially from the area of the gate.

Ultrasound signs occurring in traumatic injuries of parenchymal organs should be divided into 2 groups - indirect and direct.

Based on the data obtained by us at USD, they detailed and substantiated ultrasound signs of injuries of parenchymal organs with blunt abdominal trauma, which are presented in Table 2.

The fourth chapter of the dissertation entitled «**Forensic medical evaluation of abdominal cavity and retroperitoneal space injuries with a blunt object in the lethal outcome**» provides data of forensic evaluation of injuries of the abdominal cavity and retroperitoneal space with a blunt object in lethal outcome.

A retrospective and prospective analysis of 256 expert reports of injured people with lethal outcome was held. By the circumstances of injuries it was found that in most cases it was automobile injury (59.8%) and a falling from height (29.7%). It is found that in case of death associated injuries in blunt abdominal trauma occurred in 97.7% of the injured, whereas the isolated injuries were observed only in 2.3% of cases.

In the analysis of expert reports it was found that in most cases in lethal outcome the blunt trauma of the abdomen combined with head and chest injuries. The combination of abdominal and retroperitoneal space injury with limb injuries was recorded in 57.0%. In most cases liver was damaged (75%). The spleen and kid-

neys were injured with almost the same frequency – 38.3% and 36.3%, respectively.

Table 2

Ultrasound signs of injuries of parenchymal organs with blunt abdominal trauma

Mechanisms of injury	Ultrasound signs	
	Direct	Indirect
Liver		
Blow with a blunt object with unlimited surface	The capsule contour is uneven at considerable length, in the liver parenchyma there are hypoechoic or heterogeneous masses with indistinct rough contours that spreads into multiple segments, blood flow is not determined, multiple linear or stellate anechogenic strips (ruptures). Vascular pattern is unified, at the sites of masses the blood flow is not traced	Free fluid in the abdomen, under the liver, below the diaphragm, in the right-side channel, between the bowel loops
Blow with a blunt object with a limited surface	Smooth contour of capsule or single linear anechoic strips with depth of 1.5–3 cm (rupture); subcapsular parenchyma heterogeneity due to foci of low echogenicity. Blood flow is determined	Fluid under the liver and / or in right side channel
Compression	The rough contours of the capsule on a large length with the presence of linear or stellate anechogenic stripes deeper than 5 cm, under the capsule initially hypoechoic foci, then with domination of hyperechogenic component, the blood flow is not determined	The liquid under the liver, in the side channels, under the diaphragm, between bowel loops
Concussion	Capsule roughness with the presence of several non-smooth deep anechogenic strips (ruptures), sometimes localized near the falciform ligament, deep in the parenchyma predominantly hypoechoic masses non-smooth,	The liquid under the liver, in the side channels, under diaphragm, between bowel loops

	indistinct contours, anechoic foci beneath the capsule.	
Spleen		
Blow with a blunt object with unlimited surface	Rough contours, multiple ruptures to a depth of 2 / 3 of parenchyma. Double contour. Splenomegaly	Fluid in the left side channel, the pelvis. Maybe retroperitoneal hematoma.
Blow with a blunt object with a limited surface	Contour of the capsule is smooth, clear, changes of parenchyma of destructive nature (heterogeneity with rough indistinct contours). In rupture—intermittence—contour of spleen, the depth of rupture is usually no more than 3 cm	Lack of hemoperitoneum
Compression	Multiple subcapsular hematoma (in little force of compression). Severe violation of the parenchyma structure with the absence of blood flow in the area of trauma. The irregular contour of the spleen in the gate area with the presence of multiple deep ruptures (large force of compression)	Hemoperitoneum a lot
Concussion	Spleen contour discontinuity over a large area, double contour with echonegative structure, splenomegaly. Ruptures in the gate area and in the lower pole of the spleen. The absence of parenchymal blood flow	Hemoperitoneum. In some cases, retroperitoneal hematoma
Kidneys		
Blow with a blunt object with unlimited surface	Preserving the integrity of the capsule. Under the capsule parts of moderately increased echogenicity. Structure of PCS is saved	Respiratory mobility (RM) is stored
Blow with a blunt object with a limited surface	Blurred contour of the parenchyma, violation of capsule integrity, inhomogeneous section of elevated echogenicity – rup-	RM limitation

	ture. Linear plots of rupture, PCS structure is preserved.	
Compression	The absence of the capsule contour at the rupture, heterogeneous area of increased echogenicity with the transition to pyelocaliceal system, loss of PCS differentiation. The sharp depletion of the vascular pattern	Restriction or absence of RM The presence of retroperitoneal hematoma or imbibition of muscles with blood
Concussion	Blurred and uneven contour of the kidney, the capsule can not be traced at the site of damage, partial loss of differentiation of PCS structures	Restriction or absence of RM. The presence of retroperitoneal hematoma or muscle blood imbibition

The direct causes of death of the injured were swelling and brain dislocation in 17.5% of cases, shock and blood loss in 25.3% of cases, fat embolism of pulmonary and brain vessels of the severe degree in 3.2% of cases, the ascending spinal cord swelling in injuries of the cervical spine (1.3% of cases).

Among the 204 lethal cases of liver injury ruptures were recorded in 88.7%. Their greatest number was observed in human collision with a moving vehicle (34.3%) and a fall from a height (30.9%). In 14.7% of cases rupture were observed in injuries inside the car. The remaining hepatic damage occurred in different types of exposures - falling from a height, compression, blow with a blunt object and etc.

Depending on the site of applied force and the direction of its action, the nature of the liver ruptures was different. In blunt object blow with a limited contact surface and the application point on the edge of the liver in the from front to rear direction line ruptures occur, which begin from the visceral surface, acquiring cross-cutting nature directly on the edge, and subcapsular - on the diaphragmatic surface.

In blunt trauma with unlimited surface appear not only hemorrhages under the liver capsule and tissue ruptures, but also vast areas of crushing, ruptures of star shape.

We have examined 97 reports of forensic experts in spleen injuries from blunt objects. In 66% of cases injuries with a complete rupture of the capsule and the parenchyma of the spleen dominated. Ruptures were observed in almost all types of injuries, but more often in a fall from height – 21.6% of cases and automobile injuries resulting from a collision – 25.8% of cases. In the blow with a blunt object with a limited surface and injuries inside the car in traffic accident the spleen ruptures observed in 16.5% of cases. In other cases there was observed the crushing of the spleen (5.1%); its subcapsular injuries (22.7%), spleen avulsion (1.0%).

A feature of the spleen injury in the left side blow in the horizontal position of the body is a combination of ruptures in the diaphragmatic and visceral surfaces.

In a blunt object blow with the limited surface in the lumbar region in the left in a spleen projection directly injured adjacent to this area part of the diaphragmatic surface of the spleen and its rear end, removable back to front with a tension of phrenic-splenic ligament.

In expose of a blunt object with unlimited surface on a broad surface of the left side of the abdomen and the lower thorax, in the area of direct blow occurs the deformation of spleen tissue compression, on the opposite side (visceral) – tensile deformation and multiple ruptures of the capsule and parenchyma of diaphragmatic spleen surface, sometimes with local parenchyma crush.

In a blunt object blow with unlimited surface in the projection of posterior axillary line and the lumbar region directly injured the adjacent to this area spleen surface (diaphragmatic) with its sharp shift from left to right (partially back to front) and ligament tension. Blow of great strength is accompanied by a large transverse rupture of the spleen, starting from the diaphragm surface through the entire organ to the gate, as well as by the rough organ destruction. Expressed hemorrhages in gastro-splenic and renal-splenic ligaments are characteristic with its expansion under the capsule of the spleen gate.

We have also studied 94 reports of forensic experts with lethal kidney injuries from blunt objects. Subcapsular injury cases dominated – 80.9%. These injuries in the majority of cases were registered in the human collision with a moving vehicle (29.8%) and a fall from a height (29.8%).

Among the investigated 94 cases of kidney injury damages with blunt objects with limited surface were 12.8%. In the blunt object blow with limited surface in lumbar area (on the right or the left, often with his fist and foot) formed hemorrhages under the capsule, the capsule and the parenchyma ruptures of varying length extending from the gate on the back surface. From "direct" punch in the lumbar region formed focal (subcapsular) hemorrhages in kidney gates. In case of kick with considerable force in the lumbar region formed 2–3 ruptures extending from the gate on the other surfaces and the edges of the kidney. Subcapsular hemorrhages in one end of the kidney with uneven edges, with a predominantly transverse direction are characteristic.

Mechanisms of formation of kidneys' injuries with massive blunt objects are ambiguous. Kidneys' damages in the body compression occur in different types and circumstances of the injury. The leader in this is traffic injury (58.8%). In the body compression with massive blunt objects at the location of the kidneys extensive hemorrhages in the retroperitoneal and perirenal tissue, sometimes with partial kidneys crush, occur.

The body compression is characterized by multiple subcapsular hemorrhages and renal parenchyma ruptures of varying length; multiple ruptures, mainly coming out from one kidney in a gate site and going fan out deep into the organ, up to the pelvis; multiple ruptures, which are often located irregularly on the front and rear surfaces of the kidneys, penetrating deeply into the renal tissue, up to the pelvis; deep cross ruptures in the middle part of one or both kidneys; transverse ruptures and subcapsular hemorrhages in one end of the kidney; spilled hemorrhages

under the mucous membrane of pelvis, ureters; massive hemorrhages in the retroperitoneal and perirenal tissue, sometimes expanded by the course of the ureters.

In traffic injuries, especially in crossing the body with automobile wheel at the location of the kidneys the kidney was crushed between the ribs and spine. Hemorrhages from the perinephric fat spread along the ureters. Less commonly not so grave kidneys injuries occurred - surface ruptures, going fan out from the gate, single, transversely located ruptures in the gate of one of the kidneys.

Concussion of a body is one of the main components of the mechanism of injury in falling from a height. In our studies it occurred in 31.9% of cases. The body concussion is characterized by following kidneys injuries: subcapsular hemorrhages and ruptures, ruptures of the capsule and parenchyma, extending radially from the gate area, hemorrhages in the mucous membrane of the pelvis and ureters, accumulation of blood in the pelvis cavities, sometimes ureters, partial or complete ruptures.

The fifth chapter of the dissertation entitled **“Comparative characteristics of abdominal cavity and retroperitoneal space organs’ injuries with a blunt object in the lethal outcome and in living individuals”** shows that injuries of the organs of abdominal cavity and retroperitoneal space are more common in the beatings in living individuals (39.1% vs. 93.0 %; $P < 0.001$), whereas in the lethal outcome automobile trauma (59.8% vs. 48.5%, $P < 0.05$), and falls from height (29.7% vs. 10.9%, $P < 0.001$) were more frequent. In traumas with lethal outcome body compression and injury from the blast wave were observed, in living individuals these types of injuries were absent (Table 3).

Table 3

Comparative characteristics of the type of injury in living individuals and lethal outcome

Types of injury	Corpses (n = 256)		Living individuals (n = 202)		P
	abs.	%	abs.	%	
Automobile injury	153	59.8 ± 3.1	98	48.5 ± 3.5	<0.05
Falling from a height	76	29.7 ± 2.8	22	10.9 ± 2.2	<0.001
Beating	23	9.0 ± 3.2	79	39.1 ± 3.4	<0.001
Compression of body	1	0.4 ± 0.3	0	0	> 0.05
Industrial injury	0	0	3	1.5 ± 0.8	> 0.05

In lethal outcomes isolated injuries occurred only in 1.6%, while in living individuals the isolated injuries were recorded in 87.6% of cases. In 35% of cases of the direct cause of death was traumatic and hemorrhagic shock. In most cases of concomitant injuries there was observed combination of injuries of the abdominal cavity and retroperitoneal space with head and chest injuries. The frequency of concomitant injuries of the abdominal cavity and retroperitoneal space with brain

damage in a lethal outcome occurs 2.6 times more frequently than in living individuals.

In living individuals' combination of liver injury, pancreas and colon are found most frequently, whereas in lethal outcome in injured mostly registered combination with lungs and brain injuries - 53.5%.

Of great interest are data on the comparative evaluation of feature of injuries of abdominal and retroperitoneal space organs. Subcapsular hematoma and ruptures in the liver injuries were more common in living individuals. These lesions were isolated and less pronounced i.e. they were more superficial and single (Table 4).

Table 4

The character of injuries of abdominal organs among alive persons and examined corpses

Signs	Examined corpses		Living individuals		P
	abs.	%	abs.	%	
	Liver (n = 204)		Liver (n = 47)		
Subcapsular hematoma	17	8.3	8	17.0	>0.05
Rupture	181	88.7	44	93.6	>0.05
Crushing	5	2.5	0	0	<0.05
Avulsion	1	0.5	0	0	>0.05
	Spleen (n = 97)		Spleen (n=40)		
Subcapsular hematoma	0	0	0	0	
Rupture	90	92.8	40	100.0	<0.01
Crushing	5	5.2	0	0	<0.1
Avulsion	2	2.1	0	0	>0.05
	Kidneys (n=94)		Kidneys (n=115)		
Kidney contusion	0	0	79	68.7	<0.001
Subcapsular hematoma	79	84.0	17	14.8	<0.001
Rupture	13	13.8	19	16.5	>0.05
Crushing	2	2.1	0	0	>0.05
Avulsion	2	0	0	0	

In lethal outcome significantly more frequent occurred crushing of the liver and spleen, subcapsular hematoma and kidney avulsion, which exacerbating the severity of the injured condition and contributes to the development of adverse outcome. In living individuals in all cases injuries of the spleen ended with splenectomy.

This once again confirms the relevance of the development of conservative and surgical treatment of splenic injuries. In living individuals significantly more often (68.7% vs. 0%) recorded clinically established kidney contusion.

CONCLUSION

On the basis of studies on the doctoral dissertation on the theme "**Forensic medical assessment of the injuries of the organs of abdominal cavity and retroperitoneal space**" the following conclusions are presented:

1. Injuries of the organs of abdominal cavity and retroperitoneal space in the studied period of 2004-2015 y. accounted for $5.1 \pm 0.2\%$ of all injuries. Half of these cases (2.5%) are blunt abdominal trauma, of which 60% are injuries of the abdominal wall, 34.1% – injuries of parenchymal organs. Most of the injured – males (63%) aged 16–0 years. In the structure of types of traumas, predominate household (51.9%) and transportation (47.6%) injuries.

2. 90.9% of injuries are characterized by isolated and 9.1% – associated injuries. In the living individuals, severe bodily injuries are 11.8%, in lethal outcomes – 97.7%. In blunt abdominal traumas the most frequent injuries of parenchymal organs are kidney injury (19.4%); liver injuries account for 7.9%, spleen - 6.7%.

3. The leading causes of injury are road traffic accidents (37.9–52.2%), fightings or beatings (12.6–28.7%), falls from height (12.6–19.1%). The severity of the injuries and their outcome depends on the cause and nature of the strength of acting blow, the site of its application, the surface of exposed area.

4. Liver injuries in the form of single subcapsular hemorrhages and ruptures the capsules and the liver parenchyma in the site of the direct blow are inherent to the action of blunt object with a limited surface, whereas in the action of unlimited surface multiple ruptures with elements of crushing are observed. In falling from a height subcapsular hemorrhages, ruptures of parenchyma and ligaments, as well as the separation from the body of the ligamentous apparatus are recorded most often. In compression of the body with blunt objects, distinguishing feature is the presence of central ruptures and crushing of the liver parenchyma.

5. Injuries of the spleen in blow with a blunt object limited in surface expressed in subcapsular hemorrhages, ruptures of the capsule and the parenchyma of the linear and star-shaped form in the area of the gate. Subcapsular hemorrhages and ruptures of the parenchyma of the spleen on the diaphragmatic surface are observed in blow in the area of the left side surface of the lower thorax and abdomen. Spleen injuries in the action of a blunt object with unlimited surface distinguished with multiplicity and localization both on diaphragmatic and visceral organ surfaces. Fragmentation, organ crushing and rupture of the vessel pedicle are characteristic for the compression of the body, whereas rupture of ligaments and parenchyma and organ destruction are most frequently observed in the fall from a height.

6. Kidneys injuries in the form of subcapsular hemorrhage, the ruptures of capsule and parenchyma, coming out from gate on a back surface of the kidneys observed in blow with a blunt object with limited surface in the lumbar area, whereas localization of ruptures on the front surface are observed in blow in hypochondrium. Multiple ruptures of the parenchyma on the back surface with

the transition to the front, partial and complete avulsion, organ crushing are observed in the action of a blunt object with unlimited surface. Subcapsular hemorrhages and ruptures of the parenchyma in the gate, penetrate deeply into the organ tissue with massive hemorrhages in the retroperitoneal and perirenal tissue are observed in renal compression, while in a fall from height are observed focal subcapsular hemorrhages and ruptures in the gate area, penetrating deep into the organ with partial avulsion in the renal pedicle.

7. Medical criteria of qualifying features of injuries in traumas of the abdominal cavity and retroperitoneal space are: crushing, avulsion and rupture through capsule of parenchymal abdominal organs unambiguously interpreted as serious injuries and require no further definition of life-threatening conditions; subcapsular hematoma in most cases are regarded as grievous bodily harm in cases of rupture of the capsule; subcapsular hematoma without violating the integrity of the capsule with rupture formation and subcapsular hematoma which not jeopardize the injured's life are evaluated by the injury outcome.

8. Liver injuries are most commonly observed in lethal outcome (79.7%), while kidney injuries most frequently occur in living individuals (56.9%). More pronounced injuries of parenchymal organs, in the form of crushing and avulsion are found only in injured with a lethal outcome.

9. injuries of organs of the abdominal cavity and retroperitoneal space in injured with lethal outcome most often occur in the automobile trauma and injury after falling from a height, while the beatings often recorded in living individuals; the main factor for adverse outcome are associated injuries of organs of abdominal cavity and retroperitoneal space with the chest and head area, which are accompanied by multiple bilateral rib fractures, ruptures of the lung tissue, fractures of the skull with hemorrhages under the membrane and the brain substance; it is characteristic that liver injuries are most often observed in people with a lethal outcome, while kidney injuries most frequently occur in living individuals. More pronounced spleen injuries, as well as other parenchymal organs, in the form of crushing and avulsion are found only in injured with a lethal outcome.

ЭЪЛОН ҚИЛИНГАН ИШЛАР РЎЙХАТИ
СПИСОК ОПУБЛИКОВАННЫХ РАБОТ
LIST OF PUBLISHED WORKS

I Бўлим (I часть; I part)

1. Хван О. И., Ешмуратов Б. А. Эхография в диагностике и судебно-медицинской оценке повреждений мягких тканей поясницы и органов брюшной полости // Патология. Ташкент, 2009. – №2. – С 50-53.

2. Хван О. И., Ешмуратов Б. А., Ли А. В., Дадамьянц Н. Г. Анализ повреждений органов брюшной полости и почек при несмертельной автомобильной травме // Хирургия Узбекистана. – Ташкент, 2011. – №2. – С. 76-77 (14.0 0.00; №9).

3. Xvan O. I. Characteristic lesions of liver in cases of car accident trauma with lethal outcome // European science review. – Austria, Vienna, 2014. – № 9–10. – P. 32-34 (14.00.00; №19).

4. Хван О. И., Ешмуратов Б. А., Абдукаримов Б. А. Повреждения почек при тупой травме живота у детей // Научно-практический журнал «Педиатрия». Ташкент, 2015. – №1–2. – С. 100-101 (14.00.00; №16).

5. Хван О. И., Абдукаримов Б. А. Судебно-медицинская характеристика повреждений печени, селезенки и почек при падении с высоты // Журнал «Хирургия Узбекистана». – Ташкент, 2015. – №1. – С. 56-58 (14.00.00; №9).

6. Хван О. И., Абдукаримов Б. А. Характерные особенности повреждений органов брюшной полости и почек при тупой травме // Журнал «Бюллетень ассоциации врачей Узбекистана». – Ташкент, 2015. – №3. – С. 34-37 (14.00.00; №17).

7. Хван О. И. Повреждения селезенки при тупой травме живота // Журнал «Бюллетень ассоциации врачей Узбекистана». – 2015. - №4. – С. 26-28 (14.00.00; №17).

8. Хван О. И. Особенности закрытой травмы печени при автотравмах с летальным исходом // Журнал «Хирургия Узбекистана». – 2015. - №4. – С.82-84. (14.00.00; №9).

9. Хван О. И. Морфологическая характеристика повреждений почек тупыми предметами // Медицинский журнал Узбекистана. – 2015. – №6. – С. 31–34 (14.00.00; №8).

10. Хван О. И. Идентификация повреждений передней стенки живота при тупой травме // Медицинский журнал Узбекистана. – 2016. – №1. – С. 23-25 (14.00.00; №8).

11. Хван О. И. Судебно-медицинская экспертиза повреждений органов брюшной полости и забрюшинного пространства // Журнал Медицина. Республика Беларусь. – Минск, 2016. – №2. – С. 74–77 (14.00.00; №76).

12. Khvan O. I. Forensic aspects of the assessment of damage abdominal organs and kidneys in non-fatal automobile injury// «Arts of medicine». USA. 2016. №2. P. 18–21 (14.00.00; №3).

13. Хван О. И. Судебно-медицинская оценка повреждений органов брюшной полости и забрюшинного пространства // Медицинский журнал Узбекистана. – 2016. – №4. – С. 23–26 (14.00.00; №8).

II Бўлим (II часть; II part)

14. Хван О. И., Искандаров А. И., Джафаров Ф. М. «Программа для оценки степени тяжести телесных повреждений при тупой изолированной травме почек»: патент № DGU 03301 (18.08.2015). – Тошкент, 2015.

15. Хван О. И. Морфологические особенности повреждений почек // Илмий-рефератив, маънавий–маърифий журнал «Тиббиётда янги кун», 1 (5) 2014, Тошкент, 2014. – Б. 52-53.

16. Хван О. И., Искандаров А. И. Возможности УЗД при судебно-медицинской диагностике повреждений мягких тканей поясницы и органов брюшной полости // Журнал Вестник «ТИНБО». - Ташкент, 2008. – С. 68-71.

17. Хван О. И., Ешмуратов Б. А., Ли А. В., Дадамьянц Н. Г. Судебно-медицинские аспекты оценки повреждений органов брюшной полости и почек при несмертельной автомобильной травме // Журнал Вестник «ТИНБО». - Ташкент, 2012, №1. – С. 109-111.

18. Хван О. И., Ешмуратов Б. А., Ли А. В. Судебно-медицинская характеристика повреждений селезенки при тупой травме живота у живых лиц // Вестник «ТИНБО». – Ташкент, 2012, №2. – С. 60-64.

19. Хван О. И. Повреждения органов брюшной полости и почек при тупой травме // Научно-практический журнал “Врач – аспирант”, Россия. Воронеж, 2012. - С 461-465.

20. Xvan O. I., Eshmuratov B. A. Identificaition of internal organs injuries in blunt trauma //Inernational journal of LEGAL MEDICINE IALM 2012. 22nd congress of the international academy of legal medicine. – Turkey, Istanbul, 2012. - P 206.

21. Ешмуратов Б. А., Ли А. В., Хван О. И. Судебно-медицинская характеристика повреждений передней брюшной стенки при тупой травме живота //Материалы научно-практической конференции «Состояние и пути совершенствования судебно–медицинской службы Узбекистана». – Ташкент, 2012. – С. 77-79.

22. Хван О. И., Наджимитдинов С. Б. Повреждения почек тупыми предметами у живых лиц и их морфологические признаки // XV Russia – Korea Conference on Science and Technology, Yekaterinburg, July 4-5, 2014. – С. 86 – 90.

23. Хван О. И., Ли А. В. Судебно-медицинская характеристика повреждений печени при тупой травме живота // Сборник статей «Приоритетные направления в области науки и технологии в XXI веке». – Ташкент, 2014. – С. 134–136.

24. Хван О. И. Возможности использования ультразвукового исследования с целью судебно– медицинской диагностики повреждений печени при тупой травме живота // Збірник матеріалів Міжнародна науково–практична

конференція «Міжнародний науковий форум: Наука і практика в сучасному світі», Київ, Україна, 2014. – С. 293-296 бет.

25. Хван О. И. Повреждения почек при тупой травме и их судебно-медицинская диагностика // Сборник статей. Форум молодого поколения, посвященный «Году внимания и заботы о старшем поколении». – Ташкент, 2015. – С. 99-103.

26. Хван О. И., Ли А. В., Абдукаримов Б. А. Экспертная оценка повреждений передней брюшной стенки при тупой травме // Журнал Вестник «ТИНБО». - Ташкент, 2015. - №1. – С. 96-98.

27. Хван О. И., Муродов Н. Х., Кузиев О. Ж. Экспертная оценка повреждений органов брюшной полости и почек при автомобильной травме // Ёш олимларнинг «XXI аср–интеллектуал авлод асри» шиори устидаги «Тиббиётнинг долзарб муаммолари» мавзусидаги илмий–амалий анжумани тўплами. – 2015. – С. 136.

28. Хван О. И., Ли А. В., Абдукаримов Б. А. Характерные особенности повреждений селезенки при тупой травме живота // 2015 CIS-Korea Conference on Science and Technology. – Moscow, 2015. – С. 69-72.

29. Xvan O. I., Djafarov F. M. Injures of abdominal organs and kidneys in non-lethal car accident // The International Arab Forensic Science and Forensic Medicine Conference. 8–10 Nov. – 2015.

30. Хван О. И. Тупая травма живота при несмертельной автомобильной травме // Научно-практический журнал «Проблемы экспертизы в медицине». – Россия, Ижевск, 2015. - №1-2. – С. 26-28.

31. Хван О. И. Судебно-медицинская экспертиза повреждений почек при тупой травме у живых лиц // Сборник материалов 3 международной конференции международной научно-практической конференции «Наука и медицина». Алма–Ата, 2016. – С. 324–325.

32. Хван О. И. Закрытая травма почек и их судебно-медицинская оценка // Материалы конференции анестезиологов и реаниматологов Узбекистана. Бухара, 2016. – С. 290.

33. Хван О. И. Повреждения печени, селезенки и почек при тупой травме и их судебно-медицинская оценка // Научно-практический журнал «Проблемы экспертизы в медицине». – Россия. 2016. – №1–2. – С. 20–24.

34. Хван О. И., Искандаров А. И. Определение степени тяжести телесных повреждений при повреждениях органов брюшной полости и забрюшинного пространства при травме тупыми предметами: методические рекомендации. – Ташкент, 2016. – 20 с.

Автореферат «Тошкент Тиббиёт Академияси Ахборотномаси»
журнали таҳририятида таҳрирдан ўтказилди.
(_____ 2017 йил)

Босишга рухсат этилди: _____ 2017 йил
Бичими 60x45 ¹/₁₆, «Times New Roman»
гарнитурда рақамли босма усулида босилди.
Шартли босма табоғи 5. Адади: 100. Буюртма: № _____.

Ўзбекистон Республикаси ИИВ Академияси,
100197, Тошкент, Интизор кўчаси, 68

АКАДЕМИЯ НОШИРЛИК МАРКАЗИ»
Давлат унитар корхонасида чоп этилди.