РЕСПУБЛИКА ШОШИЛИНЧ ТИББИЙ ЁРДАМ ИЛМИЙ МАРКАЗИ ХУЗУРИДАГИ ИЛМИЙ ДАРАЖАЛАР БЕРУВЧИ DSC.28.02.2018.TIB.63.01 РАҚАМЛИ ИЛМИЙ КЕНГАШ

РЕСПУБЛИКА ШОШИЛИНЧ ТИББИЙ ЁРДАМ ИЛМИЙ МАРКАЗИ

РИСКИЕВ УМИДУЛЛА РАХМАТУЛЛАЕВИЧ

ОПЕРАЦИЯДАН КЕЙИНГИ ҚОРИН ИЧИ АСОРАТЛАРИНИНГ ТАШХИСИ ВА ДАВОЛАШДА ДАСТУРЛАНГАН ВИДЕОЛАПАРОСКОПИЯ

14.00.40–Шошилинч тиббиёт

ТИББИЁТ ФАНЛАРИ БЎЙИЧА ФАЛСАФА ДОКТОРИ (PhD) ДИССЕРТАЦИЯСИ АВТОРЕФЕРАТИ

ТОШКЕНТ – 2018

УЎК: 616.211-06-089:617-07/08

Фалсафа доктори (PhD) диссертацияси автореферати мундарижаси

Оглавление автореферата диссертации доктора философии (PhD)

Contents of dissertation abstract of doctor of philosophy (PhD)

Рискиев Умидулла Рахматуллаевич
Операциядан кейинги қорин ичи асоратларининг ташхиси ва даволашда дастурланган видеолапароскопия..... 3

Рискиев Умидулла Рахматуллаевич
Програмированная видеолапароскопия в диагностике и лечении ранних послеоперационных внутрибрюшных осложнений..... 21

Riskiev Umidulla Raxmatullaevich
Programmed video laparoscopy in the diagnosis and treatment of early postoperative intraabdominal complications..... 39

Эълон қилинган ишлар рўйхати
Список опубликованных работ
List of published works..... 43

РЕСПУБЛИКА ШОШИЛИНЧ ТИББИЙ ЁРДАМ ИЛМИЙ МАРКАЗИ ХУЗУРИДАГИ ИЛМИЙ ДАРАЖАЛАР БЕРУВЧИ DSC.28.02.2018.TIB.63.01 РАҚАМЛИ ИЛМИЙ КЕНГАШ

РЕСПУБЛИКА ШОШИЛИНЧ ТИББИЙ ЁРДАМ ИЛМИЙ МАРКАЗИ

РИСКИЕВ УМИДУЛЛА РАХМАТУЛЛАЕВИЧ

ОПЕРАЦИЯДАН КЕЙИНГИ ҚОРИН ИЧИ АСОРАТЛАРИНИНГ ТАШХИСИ ВА ДАВОЛАШДА ДАСТУРЛАНГАН ВИДЕОЛАПАРОСКОПИЯ

14.00.40 – Шошилинч тиббиёт

ТИББИЁТ ФАНЛАРИ БЎЙИЧА ФАЛСАФА ДОКТОРИ (PhD) ДИССЕРТАЦИЯСИ АВТОРЕФЕРАТИ

ТОШКЕНТ – 2018

Фалсафа доктори (PhD) диссертацияси мавзуси Ўзбекистон Республикаси Вазирлар Маҳкамаси ҳузуридаги Олий аттестация комиссиясида B2018.1.PhD/Tib178 рақам билан рўйхатга олинган.

Диссертация Республика шошилинч тиббий ёрдам илмий марказида бажарилган.

Диссертация автореферати икки тилда (ўзбек, рус, инглиз (резюме)) Илмий кенгаш веб-саҳифасида (www.emerg-centre.uz) ва «Ziyonet» ахборот-таълим порталида (www.ziyonet.uz) жойлаштирилган.

Илмий раҳбар:	**Хаджибаев Абдухаким Муминович** тиббиёт фанлари доктори, профессор
Расмий оппонентлар:	**Миннуллин Илдар Пулатович (Россия Федерацияси)** тиббиёт фанлари доктори, профессор
	Эрметов Азиз Ташметович тиббиёт фанлари доктори
Етакчи ташкилот:	**ГБУ Скорой помощи им. И.И.Джанелидзе, Санкт-Петербург (Россия Федерацияси)**

Диссертация ҳимояси Республика шошилинч тиббий ёрдам илмий маркази ҳузуридаги илмий даражалар берувчи DSc.28.02.2018.Tib.63.01 рақамли Илмий кенгашнинг 2018 йил «____» _____куни соат____даги мажлисида бўлиб ўтади. (Манзил: 100115, Тошкент шаҳри Кичик ҳалқа йўли, 2-уй. Тел.: (+99871) 150-46-00; факс: (+99871) 150-46-05; e-mail: uzmedicine@mail.ru, Республика шошилинч тиббий ёрдам илмий маркази мажлислар зали.

Докторлик (PhD) диссертацияси билан Республика шошилинч тиббий ёрдам илмий марказининг Ахборот-ресурс марказида танишиш мумкин (3- рақам билан рўйхатга олинган). Манзил: 100115, Тошкент шаҳри, Кичик ҳалқа йўли, 2-уй. Тел.: (+99871) 150-46-00; факс: (+99871) 150-46-05.

Диссертация автореферати 2018 йил «___»_____ куни тарқатилди.
(2018 йил «___» _____ даги _____ рақамли реестр баённомаси).

К.Э.Махкамов
Илмий даражалар берувчи илмий кенгаш раиси
ўринбосари,тиббиёт фанлари доктори

Д.А.Алимов
Илмий даражалар берувчи илмий кенгаш
илмий котиби, тиббиёт фанлари доктори

Б.К.Алтиев
Илмий даражалар берувчи
илмий кенгаш қошидаги илмий семинар раиси,
тиббиёт фанлари доктори

КИРИШ (фалсафа доктори (PhD) диссертацияси аннотацияси)

Диссертация мавзусининг долзарблиги ва зарурати. Жаҳон соғлиқни сақлаш ташкилоти маълумотларига кўра, ривожланган давлатларда операциядан кейинги асоратлар бажарилган барча операциялардан 3-16% да учрайди. Абдоминал хирургияда техника, анестезиология ва интенсив давонинг кўп йиллар давомида ривожланишига қарамасдан, хозирги кунгача ўз ечимини топмаган бир қанча муаммолар мавжуд. Операциядан кейинги эрта қорин ичи асоратларининг (ОКЭҚИА) ташхиси ва давоси масалалари шу каби муаммолардандир. Бу эса касалликнинг оғирлик даражаси ва ўтказилган операция хажмига кўра 0,39 дан 25% учраши билан бирга ўлим кўрсаткичининг юқорилиги билан боғлиқ. Масалан, оғир даражада кечувчи операциядан кейинги перитонитда ўлим кўрсаткичи 75-83,7% ни ташкил қилади. ОКЭҚИА нинг давосини қониқарсизлиги сабаби 17-48% холларда барвақт ташхис қўйилмаганлиги ва релапаротомия (РЛТ) бажарилишини чўзилиши билан боғлиқ[1]. Бундан ташқари РЛТ га кўрсатма қўйиш ва уни бажаришда хирург олдида бир нечта касбий ва психологик саволлар ўз ечимини топиши зарур. Бу каби саволлар қаторига хирург ва бемор томонидан бажарилиши лозим бўлган РЛТ га салбий муносабати хам таълуқли. Кеч бажарилган РЛТ да ўлим кўрсаткичининг юқорилиги (55% гача), қолаверса хирургия амалиётида гипердиагностика холатларида “бефойда” бажарилган РЛТ нинг (5% атрофида) бемор ахволини янада оғирлашувига олиб келиши ОКЭҚИА да янги диагностика ва даволаш усулларини топиш устувор вазифалар қаторида қолмоқда[2].

Бутун дунёда ОКЭҚИА беморларда эрта ташхис қўйиш ва даволашнинг самарали усулларини ишлаб чиқиш бўйича бир қатор мақсадли илмий тадқиқотлар олиб борилмоқда. Ҳозирги вақтда, қорин ичи асоратларини эрта ташхислашда ва даволашда кам инвазив усулларни ишлаб чиқиш ва жорий этишга катта эътибор қаратилмоқда, бу эса, ўз навбатида, ОКЭҚИА ли беморларда ташхиснинг эрта қўйилиши даволаш натижаларини яхшилаш имконини беради[3]. Юқорида қайд этилганидек, ушбу тадқиқот иши ташхислаш, даволаш тактикаларини такомиллаштириш ва янги даволаш усулларини жорий этиш орқали операциядан кейинги эрта қорин ичи асорат кузатилган беморларни кам инвазив усуллар билан даволаш натижаларини яхшилашга бағишланган.

Бугунги кунда соғлиқни сақлаш тизимини такомиллаштириш, тиббий ёрдам сифатини ошириш масалалри устувор вазифалардан хисобланади. Бу йўналишда, хусусан, ОКЭҚИА ташхиси ва беморларни хирургик даволашда

---

[1]Бисюк Ю.В. /О врачебных ошибках в экстренной абдоминальной хирургии. // «Военно-медицинский журнал». 2007, № 10, стр. 55

[2]Жебровский В.В. /Осложнения в хирургии живота. // «Медицинское информационное агентство», 2006, стр. 448

[3]Назыров Ф.Г., Девятов А.В., Ходжиев Д.Ш. и др. /Стандартизация комплексной динамической диагностики и тактики лечения послеоперационного перитонита.// «Вестник эксперементальной и клинической хирургии», 2011, №-4, стр. 9

ижобий натижаларга эришилган. Шу билан бирга, ОКЭҚИА ли беморлар учун хирургик ёрдам тизимини такомиллаштириш, беморларда қорин ичи асорат турига қараб, дастурланган видеолапароскопия самародорлигини бахолашга илмий асосланган натижаларга эришиш зарур. Ўзбекистон Республикасини 2017–2021 йилларда ривожлантириш бўйича Ҳаракатлар стратегиясида тўлақонли ҳаёт фаолиятини таъминлаш мақсадида аҳолининг эҳтиёжманд қатламларига тиббий-ижтимоий ёрдам кўрсатиш тизимини ривожлантириш ва такомиллаштириш бўйича қатор вазифалар белгиланган[4]. Ушбу вазифаларнинг бажарилиши, жумладан, ташхислаш усулларини ва дастурланган видеолапароскопиянинг услубий-техник жихатларини такомиллаштириш йўли билан ОКЭҚИА беморларни хирургик даволаш натижаларини яхшилаш энг долзарб масалалардан бири хисобланади.

Ўзбекистон Республикаси Президентининг 2017 йил 16 мартдаги ПФ-4985 сон «Шошилинч тиббий ёрдамни янада такомиллаштириш чора-тадбирлари тўғрисида»ги фармони, 2017 йил 20 июндаги ПҚ-3071-сон «Ўзбекистон Республикаси аҳолисига 2017-2021 йилларда ихтисослашган тиббий ёрдам кўрсатишни янада такомиллаштириш чора-тадбирлари тўғрисида»ги қарори, хамда шу соҳага тегишли бошқа меъёрий-ҳуқуқий ҳужжатларда белгиланган вазифаларни амалга оширишда мазкур диссертация иши муайян даражада хизмат қилади.

Тадқиқотнинг республика фан ва технологиялари ривожланишининг устувор йўналишларига мослиги. Мазкур тадқиқот республика фан ва технологиялар ривожланишининг VI «Тиббиёт ва фармакология» устувор йўналишига мувофиқ бажарилган.

Муаммонинг ўрганилганлик даражаси. Чоп этилган адабиётлардаги маълумотлар шуни исботлайдики, кўплаб илмий тадқиқотлар ўтказилишига қарамасдан, абдоминал хирургияда ОКЭҚИА ташхиси ва давоси муаммолари хозирги кунгача ўз долзарблигини сақлаб қолмоқда[5]. Шу билан бирга, ОКЭҚИА ташхиси ва давоси бўйича ўтказилган тадқиқотларнинг кўпчилиги анъанавий клиник, лаборатор ва инструментал текширувларга бағишланган бўлиб, улар ҳар доим ҳам патологик холат оғирлик даражасини ва асорат ривожланиш эхтимоллигини аниқ кўрсата олмайди[6]. Охирги йилларда чоп этилган адабиётларда қорин ичи асоратларини аниқлашда замонавий видеолапароскопик амалиётлар қўлланилаётгани хақида илмий ишлар мавжуд[7]. Шу билан бирга, ушбу услубнинг самарадорлиги ва ташхисий қиймати турли тадқиқотларда фарқ қилади. Баъзи муаллифлар операциядан кейинги асоратларни ташхислашда видеолапароскопияга кўрсатмалар ишлаб

---

[4]Стратегия действий по пяти приоритетным направлениям развития Республики Узбекистан в 2017-2021 годах

[5]Акилов Х.А., Асабаев А.Ш., Сайдазимов Е.М. / Роль лапароскопии при послеоперационных осложнениях, требующих повторных вмешательств // «Хирургия Узбекистана», 2003, №3, стр. 9

[6]КостырнойА.В., Поленок П.В. /Стратегия Damage control у пациентов с ургентной абдоминальной патологией // «Вестник неотложной и восстановительной медицины», 2012, №4, 488

[7] Geis W.P., Kim H.C. /use of laparoscopy in the diagnosis and treatment of patients with surgical abdominal sepsis // «Surgical endoscopy», 2009, Feb. 9(2), p.178

чиқилмаганини[8], бошқалари операциядан кейинги асоратларни лапароскопия усули билан ташхислаш мақсадга мувофиқ эмаслигини таъкидлайди[9].

Diskapi Teaching and Research Hospital (Turkey) клиникасининг тадқиқотларида ОКЭҚИА нинг кеч ташхисланишига асосий эътиборларини қаратишди. ОКЭҚИАнинг кеч ташхисланиши 30-72% холларда клиник белгиларнинг равшан ривожланмаганлиги, инструментал текширув натижаларини шифокорлар томонидан хато ёки нотўғри талқин қилингани аниқланди. Шу билан бирга 20% холларда ОКЭҚИА топилмагани, 4.5% холларда эса релапаротомия беҳуда бажарилгани ҳам аниқланди[10]. Lodz (Poland) университети клиникаси ходимлари томонидан ўтказилган тадқиқотда релапаротомия сонининг ўсиши хирургларнинг тактик ва техник хатолари оқибатида бўлишига далолат беришди.

Адабиётлар бўйича ўтказилган таҳлиллар шуни кўрсатдики, ОКЭҚИА хирургик давоси натижалари сезиларли даражада яхшиланган, шу билан бирга содда, самарали ва айни пайтда техник жихатдан амалга оширилиши ишончли бўлган усулларни ОКЭҚИА эрта ташхиси ва хирургик тактикасини белгиловчи усулларни ишлаб чиқиш асосий долзарб ва мухим муаммо бўлиб турибди ва бу ушбу ишни амалга ошириш учун асос бўлди.

Диссертация мавзусининг диссертация бажарилган илмий-тадқиқот муассасасининг илмий-тадқиқот ишлари режаси билан боғлиқлиги. Диссертация тадқиқоти Республика шошилинч тиббий ёрдам илмий маркази АТСС 4.1. рақамли «Кўкрак қафаси ва қорин бўшлиғи аъзолари травмалари ва ўткир касалликларида хирургик тактикани такомиллаштириш ва даволаш натижаларини яхшилаш усулларини ишлаб чиқиш» (2012-2016 йй.) амалий грантлар лойихаси доирасида бажарилган.

Тадқиқотнинг мақсади эндохирургик амалиётларни такомиллаштириш ва янги ташхис-даво алгоритмини ишлаб чиқиш йўллари билан операциядан кейинги эрта қорин ичи асоратларни ташхислаш ва даволаш натижаларини яхшилашдан иборат.

Тадқиқотнинг вазифалари:

РШТЁИМ даги маълумотларни ретроспектив усулда ОКЭҚИА ни ташхислаш ва даволашнинг анъанавий усуллари самародорлигини ўрганиш;

қорин бўшлиғидан олинган суюқлик ва периферик қоннинг лаборатор тахлили асосида ОКЭҚИА ташхислашнинг комбинирланган эндовизуал усулини ишлаб чиқиш;

ОКЭҚИА ли беморларни даступрланган ВЛС (ДВЛС) усули ёрдамида эгилувчан эндоскоп билан даволашни оптималлаштиришда минимал инвазив усуллар имкониятини аниқлаш;

---

[8]Swank H.A., Mulder I.M., Hoofwijk A.G. at al./Duth diverticular disease collaborative study group early experience with laparoscopic lavage for perforated diverticulitis // Br.J.Surg., 2013, Vol.100, №5, p.704

[9]Ghorban-Poor M., Farimani M.,Torabian S. et al./Complications of entry using direct trocar and/or veress needle compared with modified open approach entry in laparoscopy: six-year experience // Urol.J., 2013,Vol. 10, N2, p. 861

[10]Вишневская А.Н., Стегний К.В., Раповка В.Г. /Лапароскопия в лечении послеопрационного перитонита // «Тихоокеанский медицинский журнал», 2011, №1, стр.34

ишончли мезонларни ишлаб чиқиш асосида ОКЭҚИА ни оғирлик даражасини бахоловчи интеграл шкалани такомиллаштириш;

қорин бўшлиғи жаррохлигида ОКЭҚИА нинг янги ташхисий-даво алгоритмини ишлаб чиқишда жаррохлик тактикасини, даволашнинг кўламини ва тартибини аниқлаш;

Тадқиқотнинг объекти сифатида 2001-2015 йилларда РШТЁИМ шифохонасига ётқизилган ва ОКЭҚИА туфайли такрорий жаррохлик операциялари ўтказилган 586 нафар бемор, шунингдек эгилувчан эндоскоп билан операциядан кейинги даврда ДВЛС ўтказилган 1495 беморлар ҳисобланади.

Тадқиқотнинг предмети бўлиб ДВЛС учун мослаштирилган эгилувчан эндоскоп ёрдамида янги оригинал усулни қўллаш ва замонавий юқори технологик жаррохлик усулларини ишлатиш орқали ОКЭҚИА диагностикаси ва жаррохлик йўли билан даволаш самарадорлигининг таҳлилиҳисобланади.

Тадқиқотнинг усуллари. Тадқиқотнинг мақсадига эришиш ва белгиланган вазифаларни бажариш учун қуйидаги усуллардан фойдаланилди: умумклиник, инструментал (ультратовуш, рентгенологик, қаттиқ ва эгилувчан эндоскоп билан бажарилган лапароскопик) ва статистик текширув усуллари.

Тадқиқотнинг илмий янгилиги қуйидагилардан иборат:

ОКЭҚИА ни ташхислаш ва даволашда эгилувчан эндоскоп билан амалга ошириладиган видеолапароскопия усули ишлаб чиқилган;

эгилувчан эндоскоп билан амалга ошириладиган дастурланган видеолапароскопия самарадорлигини ошириш мақсадида қорин бўшлиғида лапароскопия ва манипуляциялар учун қурилмаси ишлаб чиқилган;

дренаж найларни ичидаги фибрин тиқинларни тозалаш мақсадида қорин бўшлиғини дренажлаш учун қурилма ишлаб чиқилган;

лаборатория ва инструментал маълумотларни ҳисобга олган ҳолда ОКЭҚИА нинг дифференциал операцион тактикасини танлаш учун ташхисий даволаш услуби ишлаб чиқилган.

Тадқиқотнинг амалий натижалари қуйидагилардан иборат:

ОКЭҚИА ли беморларда қайта операция бажарилишига кўрсатмаларни аниқлаш учун видеолапароскопия усули ишлаб чиқилган ва бу даволаш тактикасини танлашда муҳим бўлган типологик хусусиятларни аниқлашга имкон берган;

қорин бўшлиғи аъзоларида операция қилинган беморларда эгилувчан эндоскоп билан, қорин бўшлиғига карбонат ангидрид юбормасдан тозаловчи ДВЛС амалга ошириш мумкинлиги тасдиқланган, бу эса даволашнинг самарадорлигини оширишга имкон берган;

операциядан кейинги эрта даврда видеолапароскопия учун қорин бўшлиғида лапароскопия ва манипуляциялар учун қурилма ишлаб чиқилган, бу эса қорин бўшлиғига карбоант ангидрид юбормасдан бажариладиган видеолапароскопия ўтказишнинг самарадорлигини оширди;

қорин бўшлиғини дренажлаш учун қурилма ишлаб чиқилган, бу эса эрта

операциядан кейинги даврда қорин бўшлиғидан патологик суюқликни тўлиқ оқиб чиқишини таъминлаш имконини берган.

Тадқиқот натижаларининг ишончлилиги.Тадқиқот натижаларининг ишончлилиги қўлланган замонавий, амалиётда кенг қўлланувчи клиник, морфологик ва статистик усуллар билан тасдиқланган. Олинган барча натижа ва хулосалар далилларга асосланган тиббиёт принципларига асосланган. Статистик ишлов бериш олинган натижаларнинг ишончлилигини тасдиқлаган.

Тадқиқот натижаларининг илмий ва амалий аҳамияти. Тадқиқот натижаларининг илмий аҳамияти олинган хулоса ва таклифларнинг назарий аҳамиятга эга эканлиги билан аниқланди, бу эса ОКЭҚИА ташхиси ва давоси хусусиятларини ўрганишга катта ҳисса қўшишидан иборат. Тадқиқотнинг асосий назарий натижалари ташхислаш ва даволашнинг янги муқобил усулларини шакллантириш, бу каби жиддий асоратларни ўзига хос жихатларини ўрганиш учун асос бўлади. Тадқиқотнинг алохида натижалари магистр, клиник ординатор ва курсантларнинг шошилинч операциялардан кейинги патологияли беморларни ташхиси ва давоси бўйича ўқув дастурининг таркиби ва тузилмасини такомиллаштириш мақсадида қўлланилиши мумкин.

Тадқиқотнинг амалий аҳамияти ундаги асосий хулоса ва тавсиялар қайта жаррохлик аралашувини талаб қиладиган операциядан кейинги асоратларни ташхиси ва давосида ишлатилиши мумкин.ОКЭҚИА аниқлаш ва мувофиқлаштиришда эндовизуал усулни кенг жорий этилиши билан фарқланувчи янги ташхисий-даво алгоритмини ишлаб чиқиш йўли билан қорин ичи асоратларини ташхиси ва даволаш жараёни оптимизацияланган.Эгилувчан эндоскоп билан амалга оширилувчи видеолапароскопия оригинал усулини қўллаш ва фибрин тиқинлардан дренаж найларни тозалаш операциядан кейинги қорин ичи асоратларини ривожланиш хавфини камайтиш имконини берган. Ўзгартирилган лапаропортдан фойдаланиш эгилувчан эндоскоп билан видеолапароскопия ўтказиш самародрлиги яхшилаган.

Тадқиқот натижаларининг жорий қилиниши. ОКЭҚИА беморларда ташхис ва даволаш натижаларини яхшилашга бағишланган тадқиқот бўйича олинган илмий натижалар асосида:

«видеолапароскопии усули» Ўзбекистон Республикаси Интелектуал мулк агентлигидан ихтиро патенти олинган (IAP 04782-сон ихтиро учун патент, 2012 йил). Таклиф этилган усулни операциядан кейинги даврда беморларда қўлланилиши ташхис қўйишнинг вақтини қисқариши, ҳамда беҳуда релапаротомия сонини камайтириш имконини берган;

«қорин бўшлиғини дренажлаш учун қурилма» Ўзбекистон Республикаси Интелектуал мулк агентлигидан фойдали қурилмага патенти олинган (FAP 00858-сон фойдали модел учун патент, 2012 йил). Таклиф этилган қурилмани перитонитли беморларда қўлланиши ўрнатилган дренаж найларнинг ўтказувчанлигини яхшиланишини имконини берган;

«қорин бўшлиғида лапароскопия ва манипуляциялар ўтказиш учун найча» Ўзбекистон Республикаси Интелектуал мулк агентлигидан фойдали қурилмага патенти олинган (FAP 00961-сон фойдали модел учун патент, 2013 йил). Такомиллаштирилган ушбу қурилмани эгилувчан эндоскоп ёрдамида видеолапароскопия ўтказиб, ОКЭҚИА ташхиси самародорлигини ошириш имконини берган;

ОКЭҚИА ни ташхиси ва беморларни даволаш сифатини яхшилаш бўйича бажарилган диссертация ишининг олинган илмий натижалари соғлиқни сақлаш амалий фаолиятига, хусусан, РШТЁИМ, тез тиббий ёрдам кўрсатиш клиникаси ва РШТЁИМ нинг Тошкент вилояти филиали амалий фаолиятига татбиқ этилган (Соғлиқни сақлаш вазирлигининг 2018 йил 27 февралдаги 8н-д/29-сон маълумотномаси). Тадқиқотнинг олинган натижалари ОКЭҚИА ташхиси сифатини яхшилаш, бехуда релапаротомиялар сонини 5,2% дан 1,6% гача ва ўлим кўрсаткичини 71,4% дан 40,9% гача камайтириш имконини берган.

Тадқиқот натижаларининг апробацияси. Тадқиқот натижалари илмий-амалий конференцияларда, шу жумладан, 4 та халқаро ва 4 та республика анжуманларида муҳокамадан ўтказилган.

Тадқиқот натижаларининг эълон қилиниши. Диссертация мавзуси бўйича жами 37 та илмий иш чоп этилган, шу жумладан, 13 та мақола, улардан 10 таси республика ва 3 таси хорижий журналларда, барчаси Ўзбекистон Республикаси ОАК докторлик диссертацияларининг асосий илмий натижаларини эълон қилиш учун тавсия этган илмий нашрларда чоп этилган.

Диссертациянинг тузилиши ва ҳажми. Диссертация таркиби кириш, тўрт боб, хулосалар, фойдаланилган адабиётлар рўйхати ва иловалардан ташкил топган. Диссертациянинг хажми 120 бетни ташкил этади.

ДИССЕРТАЦИЯНИНГ АСОСИЙ МАЗМУНИ

Кириш қисмида диссертациянинг долзарблиги ва унга бўлган юқори талаб асосланган, изланишнинг мақсад ва вазифалари шакллантирилган, илмий янгиликлар ва олинган натижаларнинг илмий-амалий аҳамияти келтирилган, муҳокамадан ўтказиш ва илмий иш натижаларининг нашр қилинганлиги, ҳажми ҳамда диссертациянинг қисқа тузилиши ҳақида маълумотлар келтирилган.

Диссертациянинг **«Эрта операциядан кейинги қорин ичи асоратлари ташхиси ва давосининг замонавий жиҳатлари»**, деб номланган биринчи боби уч бўлимдан иборат бўлиб, унда ОКЭҚИА муаммосининг замонавий ҳолати ҳақидаги адабиётлар таҳлили келтирилган. ОКЭҚИА касалланиш ва ўлим кўрсаткичларини юқорилиги билан кечувчи оғир ва етарли даражада тарқалган патологик холат ҳисобланади. Анъанавий клиник-лаборатор ва инструментал усулларни қўллаш, ўзининг имкониятлари билан операциядан кейинги асоратларнинг эрта ташхислашдаги мавжуд муаммоларни ечиб бера олмайди. Шу муносабат билан, бугунги кунгача ОКЭҚИА бўйича қайта операциялардан сўнг ўлим кўрсаткичининг юқорилиги сақланиб қолмоқда,

бу эса ушбу тоифадаги беморлардаэрта ташхис қўйиш ва даволаш усулларини такомиллаштириш зарурлигини аниқлайди.

Диссертациянинг **«Клиник материалнинг умумий тавсифи ва қўлланган текширув усуллари»**, деб номланган иккинчи бобида материал ва услубларнинг клиник тавсифи келтирилган. Илмий иш 2001-2015 йиллар оралиғидаги РШТЁИМ хирургия бўлимларида даволанган, қорин бўшлиғи аъзоларида анъанавий ва эндовидеохирургик операциялардан кейин қорин бўшлиғи операциядан кейинги асоратлари ривожланган 586 беморнинг ташхис ва даво натижалари таҳлилига асосланган. Тактика ва ташхисий-даво усулларига кўра барча ОКЭҚИА ли беморлар 2 гурухга (назорат ва асосий) бўлинди. Назорат гурухига анъанавий ташхисий-даво тактикаси қўлланилган 217 (37.1%) бемор киритилди. Асосий гурухдаги 369 (62.9%) беморларда ташхисий-даво усуллари дастурланган видеолапароскопия ва ОКЭҚИА диагностикасидаги эндовизуал, ҳамда асоратнинг кечиш оғирлигини баҳолаш усуллари билан тўлдирилди. Тадқиқот гуруҳлари ёши, жинси, асосий патологияси, бирламчи операция тури, ёндош касалликлари билан мувофиқ бўлиб, ОКЭҚИА давосида ўзаро ташхисий-даво тактикаси билан фарқ қилади.

Эркаклар сони 360 (61,4%), аёллар эса 226 (38,6%) та бўлиб, беморларнинг ўртача ёши 49,03±18,09 ни ташкил қилди. ОКЭҚИА ли беморларда ташхисий-даво тактикасини танлашда беморлар аҳволининг оғирлик даражасини аниқлаш ва асоратнинг кечиш прогнозини аниқлаш мухим аҳамият касб этади. Шу сабабли беморларда клиникага келган вақтида ёки операциядан кейин хирургик реанимацияда бўлган вақтида аниқланадиган, ўзида ОКЭҚИА да энг қулай 16 та клиник-лаборатор ва интсрументал кўрсаткичларни жамлаган, такомиллаштирилган SAPS-РНЦЭМП шкаласидан фойдаланилди. Текширилган беморларнинг умумий аҳволини оғирлигига улардаги турли ёндош касалликлари ҳам таъсир кўрсатади. Текширув усуллари сифатида илмий ишда умум клиник, биохимик, эхоскопик, рентгенологик (мультиспирал компьютер томография), эндовизуал (видеолапароскопия, хусусан эгилувчан эндоскоп билан ҳам), ҳамда статистиканинг тиббий-биологик усуллари ишлатилди.

Диссертациянинг **«операциядан кейинги эрта қорин ичи асоратлари ташхислаш жараёнларини такомилаштириш»** деб номланган учинчи бобида ОКЭҚИА ташхисининг ўзига хос хусусиятлари ва мавжуд ташхислаш усулларини такомиллаштириш йўллари тахлил қилинган. ОКЭҚИА ли беморларда аниқ ва ўз вақтида ташхис қўйиш учун қоннинг клиник, биокимёвий ва кислота-ишқор мувозанати кўрсаткичларини аниқлаш каби лаборатор усуллардан фойдаланилган. Бундан ташқари лейкоцитларнинг интоксикация индекси ва ПИК каби эндоген интоксикация кўрсаткичлари ҳам текширилган.

ОКЭҚИА билан текширувдан ўтказилган беморларда ташхиснинг самарали усуллардан бири – қорин бўшлиғи УТТ бўлди. Қорин бўшлиғи аъзолари УТТ асосий ва қиёсий гурух беморларидан 580 (98,9%) тасида

SonolineAdara (Siemens) аппаратида ўтказилди. Қорин бўшлиғида эркин суюқликнинг бўлиши 27,6% ва перистальтика харакатларисиз бўлган ичак қовузлоқларинин кенгайиши 29,4% иккала гурух беморларида ҳам энг кўп аниқланган белгилардан бўлди. Қорин бўшлиғи УТТ ўтказилаётган вақтда эркин суюқликнинг жойлашган жойи ва ҳажми аниқланди. 144 (24.5%) беморда эса қорин бўшлиғида кам миқдорда эркин суюқлик ва ингичка ичак қовузлоғини бир оз кенгайганлиги аниқланди. Бу беморлар шошилинч лапароскопияга олиниб, 102 (70,8%) холатда операциядан кейинги перитонит ва 42 (29,2%) холатда эса қорин ичи қон кетиш асоратлари аниқланган. Эхоскопик усулда ичак қовузлоқларининг кенгайиши ва уларда перистальтиканинг йўқлиги 172 (29,3%) беморда операциядан кейинги эрта ичак тутилишини ташхислашга асос бўлди.

68 (11.6%) беморда ОКЭҚИА ни ташхисида Duodiagnost (Phillips) рентген ускунаси ва Polimobila (Siemens) мобил рентген аппаратлари ёрдамида полипозицион рентгеноскопия ва рентгенография усуллари қўлланилган. Хаммаси бўлиб беморларда 182 та рентгенологик текширув амалга оширилган. ОКЭҚИА асосий рентгенологик белгилари бўлиб, 45 (66,2%) Клойбер «косачалари», 42 (61,8%) ичаклар пневматози, 42 (61.8%) диафрагма гумбазининг юқори туриши ва 44 (64.7%) диафрагма гумбази харакатининг бузилиши хизмат қилди. Қиёсланганда рентгенологик бошқа бир белги - қорин бўшлиғида эркин газнинг топилиши нисбатан кам 22 (32,4%) холларда аниқланди. ОКЭҚИА рентген ташхисини яхшилаш мақсадида 48 беморда рентген контраст усул қўлланилди. Бунинг ёрдамида 34 (50%) меъда-ичак тракти бўйлаб барий пассажини бузилиши ва 8 (11.7%) холларда турли анастомозлардан контрастнинг чиқиши аниқланди.

ОКЭҚИА анъанавий ташхислаш усулларини яхшилашга ҳаракат қилиш, беморларда нур ёрдамида кўришнинг замонавий усулларини қўлланишига олиб келди.Нур ёрдамида кўришнинг замонавий усулларидан бўлган МСКТ 60 (10,2%) та беморда қўлланилган бўлиб, олинган тасвирлар 3D реконструкция қилиниб ҳам кўрилди.

ОКЭҚИА ташхислашни янада кўпроқ яхшилаш мақсадида қиёсий ва асосий гурух беморларида (68 бемор) эндовизуал ташхислашнинг замонавий усули – видеолапароскопия ишлатилди. Ушбу усул қорин бўшлиғидаги асоратнинг ташхислашгина эмас, балки даволаш чораларини ҳам кўриш имконини берди. Видеолапароскопия ўтказишда марказий гемодинамик кўрсаткичларнинг турғун бўлиши ёки интенсив даво муолажалари ўтказилиб турғунлаштирилиши асосий шартлардан бири бўлди. Асосий гурухнинг 37 (54,4%) беморида видеолапароскопия усули охирги даволаш усули бўлди. Қиёсий ва асосий гурухларнинг 31 (45,6%) беморида видеолапароскопия усули ёрдамида асоратни аниқлаш ёки даволаш имкони бўлмаганлиги сабабли релапаротомияга ўтилган.

Тадқиқот вазифаларига кўра, анъанавий ташхислаш усулларини ташхислаш аҳамияти аниқланди. Бунинг учун ОКЭҚИА ташхислашда анъанавий ва замонавий нур ва эндовизуал усуллар ёрдамида олинган

натижаларни биз ишончли ижобий, ишончли салбий, сохта ижобий ва сохта салбий турларга бўлиб, формула ёрдамида ташхислаш усулининг сезгирлиги, ўзига хослиги ва умумий самарадорлик кўрсаткичларини аниқладик.

Бироқ, бундай кенг қамровли текширувлар, бахтга қарши, барча холларда ҳам ОКЭҚИА турини аниқ ташхислаш имконини бермади. Шу муносабат билан, асосий гурух беморларида ОКЭҚИА ташхислаш жараёнини оптималлаштириш учун ушбу асоратлар ташхислаш усуллари: эгилувчан эндоскоп билан дастурланган видеолапароскопия (1-расм), комбинирланган эндовизуал усул, қорин ичи босимини ўлчаш ва биз томонимиздан ишлаб чиқилган интеграл шкала ёрдамида оғирлик даражасини аниқлаш усуллари ишлаб чиқилди ва қўлланилди.

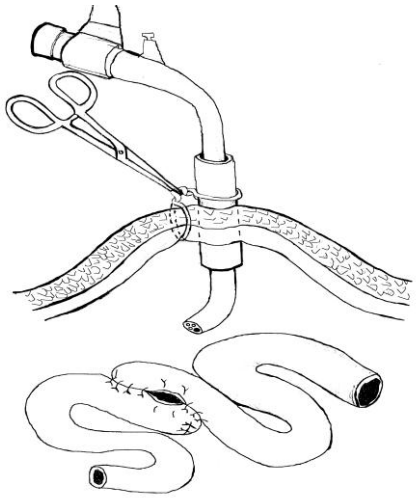

ДВЛС нинг схемадаги тасвириДВЛС да қорин бўшлиғи тасвири

1-расм. Эгилувчан эндоскоп билан ДВЛС

Биз томонимиздан ишлаб чиқилган эгилувчан эндоскоп ёрдамида амалга ошириладиган ДВЛС усули анъанавий операциядан кейин ўтказиладиган видеолапароскопиядан қулайлиги, соддалиги ва энг муҳими, бемор учун хавфсизлиги билан ажралиб туради. Бу усул қорин деворини таранглашувига олиб келадиган пневмоперитонеумни талаб қилмайди ва биз томондан таклиф қилинган лапаропорт қорин бўшлиғи ва аъзоларини тўлиқ тафтиши учун мутлақо етарли бўлади. Таклиф этилган эгилувчан эндоскоп билан дастурланган видеолапароскопия усулига ихтиро патенти олинган (видеолапароскоприя усули № IAP 04782).

Одатда эгилувчан эндоскоп (холедохофиброскоп OLYMPUS CHF-T20) билан ДВЛС, қорин ичи асоратига гумон бўлганда, операциядан кейин дастлабки 8-24 соатда бир марталик режимда ёки ҳар 24-72 соатда (3 ва ундан кўп маротаба) дстурланган режимда бажарилди. ДВЛС асосий гурухнинг барча беморларида қўлланилди. ДВЛС ёрдамида асосий гурух беморларининг 312 (84,6%) тасида қорин парда яллиғланиш белгилари: гиперемия, томирларнинг бўртиб кўриниши ва майда тошмаларнинг бўлиши аниқланди. Шулардан 172 (55,1%) та беморда қорин бўшлиғида эркин суюқлик аниқланган: 41 (23,8%) беморда сероз, 12 (7%) геморрагик, 82

(47,7%) йирингли, 25 (14,5%) ўт суюқлигилик, 2 (1,2%) беморда геморрагик суюқлик стеарин пилакчалар билан, 10 (5,8%) беморда ахлатли бўлган.

Эгилувчан эндоскоп билан ўтказилган ДВЛС да 117 (37,5%) беморда йирингли, ўтли ёки ахлатли суюқлик аниқланган бўлиб, шулардан 56 холатда бирламчи операция вақтида қўйилган анастомозларда чоклар етишмовчилиги оқибатида бўлган.Бундан ташқари эгилувчан эндоскопли ДВЛС ёрдамида 55 (14,9%) холатда қорин ичи қон кетиш асорати аниқланган. Шу билан бирга 86 (27,7%) холатда қорин ичи абсцесси мавжудлигининг ёндош белгилари топилган.Олинган натижаларни таҳлил қилиш шуни кўрсатдики, тавсия этилган эгилувчан эндоскоп билан ДВЛС усулини кенг қўллаш асосий гуруҳдаги беморларда ОКЭҚИА ташхислашиннг хавсизлигини, сифатини ва тезлигини шубҳасиз оширди.

Операциядан кейинги даврнинг нормал ўтишида қорин ичидаги босим ҳам мухим аҳамият касб этиши замонавий қорин жаррохлик ва реаниматологияда маълум ва машхур. Бу босимнинг ошиши қорин ичи гипертензиясига олиб келади, бу эса операциядан кейинги даврда бемор аҳволини ёмонлашувига сабаб бўлади. Қорин ичи гипертензияси қорин аъзолари тўқималарнинг тизимли перфузиясини таъминловчи абдоминал перфузион босимни (АПБ) ва фильтрацион градиентни (ФГ) камайишига олиб келади. Шу сабабли ОКЭҚИА ташхисини яхшилаш мақсадида асосий гурух беморларида қорин ичи босими ўлчанди ва олинган натижалар орқали тегишли формулалар билан абдоминал перфузион босим билан бирга фильтрацион градиент ҳисобланди. Тадқиқотимизда Умумжахон абдоминал компартмент – синдроми уюшмаси (World Society of the Abdominal Compartment Syndrome) томонидан қабул қилинган қорин ичи гипертензияси таснифидан фойдаланилди. Унга кўра қорин ичи гипертензияси 4 даражага бўлинган: 12–15 мм сим. уст. (биринчи даража); 16–20 мм сим. уст. (иккинчи даража); 21–25 мм сим.уст. (учинчи даража) ва 25 мм сим. уст. дан юқори (тўртинчи даража). Бу текширув усули асосий гурухнинг 112 (30,3%) беморида қўлланилди (1-жадвал).

1-жадвал

Асосий гурух беморларида қорин ичи босими, n=112

Текширилган кўрсаткичлар				Беморлар сони	
Қорин ичи босими, мм.сим.уст.	АПБ мм.сим.уст.	ФГ мм.сим.уст.	Қорин ичи гипертензия даражаси	Абс.	%
<12	96,7	85,4	-	24	21,4
12–15	89,4	78,9	биринчи	12	10,7
16–20	61,0	48,9	иккинчи	11	9,8
21–25	54,2	36,3	учинчи	23	20,5
> 25	26,8	14,6	тўртинчи	42	37,6

ОКЭҚИА тури, беморнинг ёши, ёндош касалликлари мавжудлигига кўра 18 та беморда 3 маротаба, 84 та беморда 2 маротаба ва 10 та беморда бир маротаба қорин ичи босими ўлчанди. Тадқиқот натижаларини таҳлил қилиш шуни кўрсатдики, қорин ичи босимини ва қорин ичи гипертензиясининг кўрсаткичлари ОКЭҚИА ривожланиши ва кечишида прогностик мезон сифатида ишлатиш мумкинлиги, ҳамда керакли даво муолажалари хажмини аниқлашда мухим кўрсаткич бўлиши аниқланди.

Беморларни умумий аҳволини оғирлигини аниқлаш ва асоратни кечиш йўлларини прогнозлаш муваффақиятли даво тактикасини танлаш ва ОКЭҚИА ли беморларда операциядан кейинги керакли интенсив даво хажмини аниқлашда мухим аҳамият касб этади. Ушбу муаммони ҳал этиш учун хаммага маълум SAPS шкаласини биз ўзгартирдик ва ОКЭҚИА ига мослаштирдик. Бунинг учун ОКЭҚИА ривожланиш хавфи ва оғирлик даражаларини баҳолаш учун эмпирик равишда олинган антропометрик, клиник, инструментал ва лаборатория кўрсаткичлари олиниб, уларнинг прогностик аҳамияти билан статистик ишончлилиги аниқланди. Статистик таҳлил ОКЭҚИА бўлмаган (32) ва бўлган (70) беморлар гурухида алоҳида олиб борилди. Биз ҳар бир танланган кўрсаткич учун алоҳида-алоҳида χ2 ифодасини ҳисобладик. Унинг критик қиймати 3,84 ни ташкил қилди. Танланган кўрсаткичларда χ2 қиймати критик қийматдан катта бўлиши статистик ишончлилиги юқорилигини (P<) кўрсатар эди. Беморнинг аҳволинининг оғирлик даражасини баҳолаш ва ОКЭҚИА ривожланиш эҳтимоллигини аниқлаш, агар унинг аниқ кўрсаткичи мавжуд бўлса, ҳар бир кўрсаткич бўйича, биринчидан унинг кучлилиги даражасига кўра, иккинчидан унинг ишончлилик даражасига кўра (χ2 қиймати) 1 дан 5 гача прогностик баллар белгиланди. Шу билан бирга, белгиларнинг ифодаланиш даражаси ва мос равишда χ2 қийматининг юқори бўлиши белгининг юқори бал билан баҳоланиши қоидасига қатъий риоя қилдик. Олинган балларнинг йиғиндисига кўра беморларнинг аҳволини оғирлик даражаси ва ОКЭҚИА кечиш прогнози тоифалари ишлаб чиқилди: 11 балгача (I оғирлик тоифаси), 12 дан 19 гача (II оғирлик тоифаси) ва 20 дан 32 гача (III оғирлик тоифаси). Натижада, беморлар аҳволини оғирлик даражасини баҳолаш ва ОКЭҚИА прогнози учун янги мослаштирилган интеграл шкала (SAPS-РНЦЭМП) яратилди, у эса асосий гурух беморлари ташхисий-даво схемасида кенг қўлланилди.

Тўртинчи боб **«Операциядан кейинги эрта қорин ичи асоратли беморларни даволаш жараёнини такомиллаштириш»**га бағишланган. ОКЭҚИА ли назорат ва асосий гуруҳ беморларида актив-индивидуал даво тактикаси олиб борилди. Иккала гуруҳ беморларида бажарилган операция тури беморларнинг умумий аҳволи, ОКЭҚИА оғирлик даражасини аниқлашда интеграл шкала кўрсаткичлари, қорин бўшлиғидаги патологик холатнинг тури ва тарқалганлик даражаси, патологик холатни кам инвазив (ВЛС, эгилувчан эндоскопли ДВЛС, УТТ ёки МСКТ ёрдамида қорин бўшлиғи абсцессини пункцияси ва х.к.) усуллар билан даволашнинг техник-тактик имкониятига боғлиқ эди.

Марказий гемодинамик кўрсаткичларни нотурғун ва умумий аҳволи оғир бўлган беморларга шокка қарши чоралар операцион столда амалга оширилиб, анъанавий усул, яъни релапаротомия билан жаррохлик операцияси бажарилган. Марказий гемодинамик кўрсаткичлари турғун бўлган ёки шокка қарши чоралардан сўнг турғунлашган беморларга, ҳамда интеграл шкала бўйича оғирлик даражаси I тоифа деб баҳоланган асосий гуруҳнинг 42 (11,4%) ва назорат гуруҳининг 26 (12%) беморида операция жараёни ВЛС усулида амалга оширилган. Асосий гуруҳнинг 276 (74,8%) беморлари аҳволининг оғирлик даражаси II ва III тоифа деб баҳоланиб, операция релапаротомиядан бошланган ва операциядан кейин эгилувчан эндоскоп билан ДВЛС амалга оширилган.

Иккала гуруҳда бажарилган операциялар турини ёритиш билан бирга, бизнинг фикримизча, ушбу беморларда қорин бўшлиғидаги дренаж найларнинг муаммосиини ёритиш ҳам мухимдир. Қорин бўшлиғига ўрнатилган дренаж найларнинг ишончли ва тўлиқ ишлашини таъминлаш қорин бўшлиғи аъзолари жаррохлиги талабларидан биридир. Аммо амалиётда қорин бўшлиғига ўрнатилган дренаж найлар биринчи суткалардаёқ қорин бўшлиғи аъзолари ёки фибрин тиқин билан беркилиб қолади. Дренаж найларнинг ўтказувчанлигини таъминловчи хозирги кунда маълум усуллар барча холларда ҳам самарали бўла олмайди. Шу сабабли ушбу муаммони хал қилиш учун дренаж найлар ўтказувчанлигини тикловчи қурилма ишлаб чиқилди ва асосий гурух беморларининг барчасида операциядан кейинги даврда қўлланилди (2-расм). У техник жихатдан содда бўлиб, беморларда қўллаш хеч қандай қийинчиликлар туҳдирмайди. Шу билан бирга, деярли барча холларда дренаж найларни ўтказувчанлигини хеч қандай асоратларсиз тиклашга имкон беради. Асосий гурухнинг барча беморларида ижобий натижа билан қўлланилди. Ушбу қурилмага Ўзбекистон Республикаси интелектуал мулк агентлиги томонидан 2013 йил № FAP 00858 фойдали моделга патент берилган.

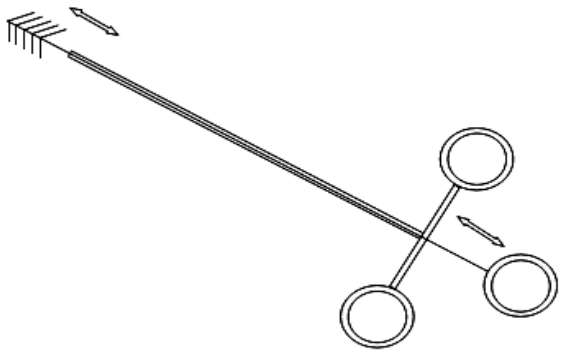

2-расм. Қорин бўшлиғини дренажлаш учун қурилма

Таклиф этилган усулларни асосий гурух беморларида тадбиқ қилингани оқибатида қайта операциялардан сўнг эрта битишмали ичак тутилиши, қорин ичи қон кетиши, қорин бўшлиғи абсцеслари, давом этувчи перитонит ва жарохатни йиринглаши каби ўзига хос асоратлар сони икки бароварга

камайиши таъминланди (Асосий гурухда 34,6% ва назорат гурухида 17,3%). Операциядан кейинги зотилжам, ўткир миокард инфаркти (ЎМИ) ва ўпка артерияси тромбоэмболияси (ЎАТЭ) каби ўзига хос бўлмаган асоратлар назорат гуруҳида 20 (5.4%) ва асосий гурухда 25 (11,5%) (3-расм).

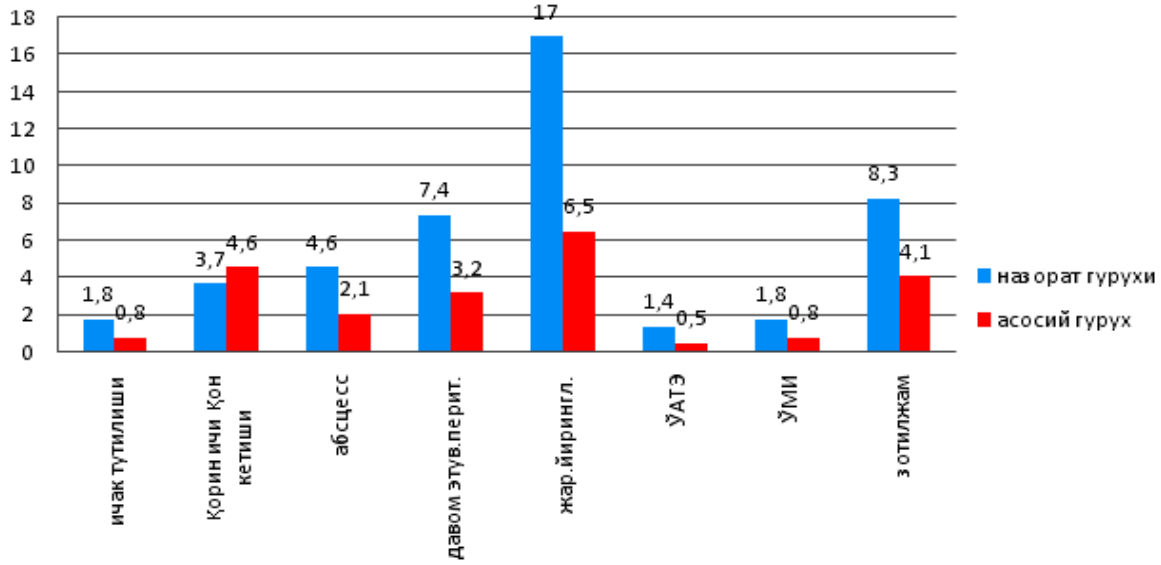

3-расм. Қайта операциялардан кейинги асоратлар (гурухдаги беморлар сонига нисбатан фоизда олинган)

Олинган даволашдаги натижаларни қиёсий тахлил қилинганда қорин бўшлиғида ўтказилган бирламчи операциядан кейинги эрта қорин ичи асоратли беморларда ўзига хос (специфик) ва ўзига хос бўлмаган (носпецифик) асорталар асосий гурух беморларида назорат гурухи беморларига нисбатан бир неча баровар камлиги олинди (x^2=10,83, P<0.001).

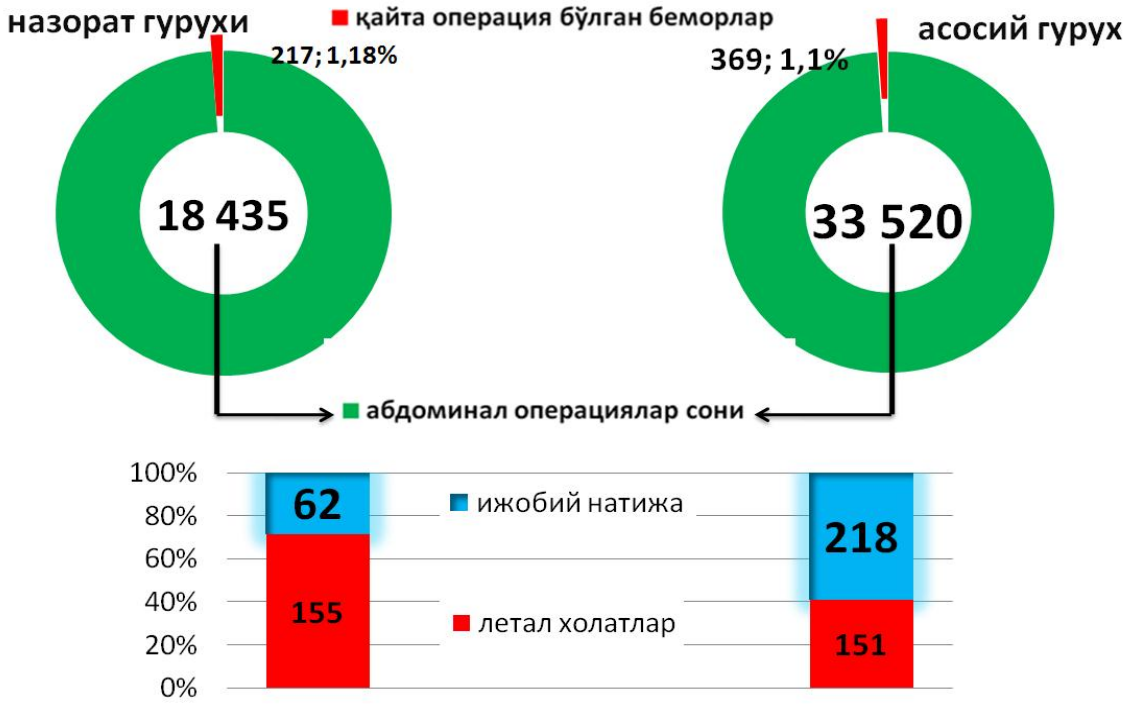

4-расм. Летал холатларнинг миқдорий тахлили

Қорин аъзоларида ўтказилган операциялардан кейин ривожланган эрта қорин ичи асоратлари даволаш натижасидан бири ўлим кўрсаткичи назорат гурух беморларида 155 (71,4%) асосий гурух беморларига 151 (40,9%) нисбатан юқорироқ бўлди(x^2=51,72, P<0.001). Натижада беморларни шифохонада даволаниш давомийлиги асосий гурухда (9,4 ± 0,92) назорат гурухидагига (14,3 ± 1,4) нисбатан қисқароқ вақтни ташкил этди.

Ушбу ҳолатда олинган маълумотлар ишончли тарзда асосий гуруҳдаги беморларнинг даволаниш натижалари назорат гуруҳидаги беморларга қараганда анча юқори эканлигини тасдиқлайди. Бу асосий гуруҳдаги беморларда яхши (42,6 ± 3,9) ва қониқарли (30,2 ± 1,7) натижаларга эришилганлиги билан ифодаланади. Шу билан бирга, улардаги даволанишнинг қониқарсиз натижалари (27,2 ± 2,12) беморлар назорат гуруҳи (47,9 ± 3,1) натижасидан сезиларли даражада паст эди (2-жадвал).

2-жадвал

Иккала гуруҳдаги беморларни даволашнинг қиёсий натижалари(M±m)

Натижалар/гуруҳлар	Назорат (n=217)	Асосий (n=369)	P<
Яхши	27,4 ± 2,4	42,6 ± 3,9	0,01
Қониқарли	24,8 ± 2,52	30,2 ± 1,7	0,01
Қониқарсиз	47,9 ± 3,1	27,2 ± 2,12	0,01

Шундай қилиб, видеолапароскопия, эгилувчан эндоскопли дастурланган видеолапароскопия ва қорин бўшлиғидаги абсцессларни пункцион усулда даволаш ўзининг минимал инвазивлиги ва мутаносиблиги билан қорин бўшлиғида ўтказилган операциялардан кейин ривожланган эрта қорин ичи асоратли беморларда жаррохлик аралашувини жарохат ва тажовузкорлик даражаларини сезиларли даражада камайтиради. Натижада, бу усуллар анъанавий даволаниш усулларига қараганда анча самаралидир. Операциядан кейинги эрта қорин ичи асоратли беморлар ташхислаш ва даволаш протоколига видеолапароскопия ва эгилувчан эндоскоп билан амалга оширилувчи дастурланган видеолапароскопиянинг жорий этилиши, шубхасиз, ташхислаш жараёнини ва даволаш натижаларини оптималлаштиради. Бу эса операциядан кейинги асоратларнинг камайиши, ўлим кўрсаткичининг камайиши ва беморларнинг шифохонада қолиш кунларининг камайишига олиб келади. ОКЭҚИА ли беморларда тавсия этилаётган янги усулларни қўллаш оқибатида олинган натижаларни сифат ва миқдорий тахлили замонавий далилларга асосланган тиббиёт шартларига аниқ ва тўлиқ жавоб бера оладиган янги ташхисий-даво услуби ишлаб чиқилишига асос бўлди (5-расм).

5-расм. ОКЭҚИА ташхисий-даволаш услуби

ХУЛОСА

1. Ўтказилган ретроспектив таҳлил шуни кўрсатдики, анъанавий ташхислаш усуллари нур билан ташхислашнинг замонавий ва эндовизуал усуллар билан тўлдирилиши барча холатларда ҳам операциядан кейинги эрта қорин ичи асоратларини турларинин тўлиқ аниқлашнинг имконини бермайди.

2. Таклиф этилаётган комбинирланган эндовизуал усул ОКЭҚИА ташхисида бошқа усуллардан фарқли равишда сезгирлик (97,6%), ўзига хослик (93,1%) васамарадорлиги (95,35%) билан юқори бўлиб, операциядан кейинги асоратларни эрта аниқланишига олиб келди.

3. ОКЭҚИА ли беморларнинг аҳволини оғирлик даражасини баҳоловчи янги такомиллаштирилган SAPS-РНЦЭМП шкаласи нафақат даволаш тактикасини танлаш, балки операциядан кейинги ўтказиладиган интенсив даво чоралар ҳажмини ҳам аниқлашга имкон берди.

4. Ишлаб чиқилган эгилувчан эндоскоп билан амалга оширилган дастурланган видеолапароскопияни асосий гуруҳнинг беморларида операциядан кейинги асоратларнинг ташхиси ва давосида ишончли равишда ташхислаш вақтини 6,8 ± 0,7 соатга, операциядан кейинги

асоратларни икки бароварга (34,6% дан 17,3% гача; x^2=10,83, P<0.001), ўлим кўрсаткичини 30,5% (x^2=51,72, P<0.001) га камайишига олиб келди.

5. ОКЭҚИА ларининг турли шаклларида беморларга малакали тиббий ёрдам кўрсатилишда анъанавий ташхислаш усуллари билан бирга қўлланилувчи ишлаб чиқилган янги усулларни ўзида жамлаган ташхисий-даволаш алгоритми амалий хирургияда тўғри даволаш тактикасини танлашга имкон беради.

НАУЧНЫЙСОВЕТ DSc.28.02.2018.Tib.63.01при
РЕСПУБЛИКАНСКОМ НАУЧНОМ ЦЕНТРЕ ЭКСТРЕННОЙ МЕДИЦИНСКОЙ ПОМОЩИ

РЕСПУБЛИКАНСКИЙ НАУЧНЫЙ ЦЕНТР ЭКСТРЕННОЙ МЕДИЦИНСКОЙ ПОМОЩИ

РИСКИЕВ УМИДУЛЛА РАХМАТУЛЛАЕВИЧ

ПРОГРАМИРОВАННАЯ ВИДЕОЛАПАРОСКОПИЯ В ДИАГНОСТИКЕ И ЛЕЧЕНИИ РАННИХ ПОСЛЕОПЕРАЦИОННЫХ ВНУТРИБРЮШНЫХ ОСЛОЖНЕНИЙ

14.00.40–Экстренная медицина

АВТОРЕФЕРАТ ДИССЕРТАЦИИ ДОКТОРА ФИЛОСОФИИ (PhD) ПО МЕДИЦИНСКИМ НАУКАМ

ТАШКЕНТ-2018

Тема диссертации доктора философии (PhD) зарегистрирована в Высшей аттестационной комиссии при Кабинете Министров Республики Узбекистанза №B2018.1.PhD/Tib178.

Диссертация выполнена в Республиканском научном центре экстренной медицинской помощи.

Автореферат диссертации на двух языках (узбекский, русский, английский (резюме)) размещен на веб-странице Научного совета (www.emerg-centre.uz) и Информационно-образовательном портале «Ziyonet» (www.ziyonet.uz).

Научный руководитель:	**Хаджибаев Абдухаким Муминович** доктор медицинских наук, профессор
Официальные оппоненты:	**Миннуллин Илдар Пулатович (Российская Федерация)** доктор медицинских наук, профессор
	Эрметов Азиз Ташметович доктор медицинских наук
Ведущая организация:	**ГБУ Скорой помощи им. И.И.Джанелидзе, Санкт-Петербург (Российская Федерация)**

Защита диссертации состоится «__» _____ 2018 г. в ____часов на заседании Научного Совета DSc.28.02.2018.Tib.63.01при Республиканском научном центре экстренной медицинской помощи (Адрес: 100115, г.Ташкент, ул.Кичик халка йули, 2. Тел.: (+99871) 150-46-00; факс: (+99871) 150-46-05; e-mail: uzmedicine@mail.ru, Республиканский научный центр экстренной медицинской помощи, 2-этаж, зал заседаний).

С диссертацией можно ознакомиться в Информационно-ресурсном центре Республиканского научного центра экстренной медицинской помощи (зарегистрирована за № 03). Адрес: 100115, г.Ташкент, ул. Кичик халка йули, 2. Тел.: (+99871) 150-46-00; факс: (+99871) 150-46-05.

Автореферат диссертации разослан«___» _____ 2018 года.
(реестр протокола рассылки №___ от _____ 2018 года).

К.Э.Махкамов
Заместитель председателя научного совета по присуждению ученых степеней, доктор медицинских наук

Д.А.Алимов
Ученый секретарь научного совета по присуждению ученых степеней, доктор медицинских наук

Б.К.Алтиев
Председатель научного семинара при научном совете по присуждению ученых степеней доктор медицинских наук

ВВЕДЕНИЕ (аннотация диссертации доктора философии (PhD))

Актуальность и востребованность темы диссертации. По данным Всемирной организации здравоохранения в развитых странах мира количество послеоперационных осложнений составляет 3-16% от всех проводимых операций. В абдоминальной хирургии, несмотря на многолетнюю историю развития хирургической техники, анестезиологии и интенсивной терапии, до сих пор остаются проблемы, однозначного решения которых не существует. К ним относятся вопросы диагностики и лечения ранних послеоперационных внутрибрюшных осложнений (РПВО). Это обусловлено как частотой данной патологии, составляющей от 0,39 до 25% в зависимости от тяжести течения заболевания и объёма оперативного вмешательства, так и сохраняющейся высокой летальностью, достигающей при тяжелых формах послеоперационного перитонита 75-83,7%. Причина неудовлетворительных результатов лечения РПВО в 17-48% случаев связана с несвоевременной ее диагностикой и промедлением сроков выполнения релапаротомии (РЛТ)[1]. Кроме того установление показаний к РЛТ и её проведения сопряжены с решением хирургом серьёзных профессиональных и психологических вопросов, в число которых входят имеющийся негативизм по отношению к операции как со стороны хирургов, так и пациентов. Высокая летальность после запоздалых РЛТ (до 55%), а также имеющие в практической хирургии случаи "напрасных" РЛТ при гипердиагностике (около 5%) усугубляющих тяжесть состояния больных заставляют искать более совершенные методы диагностики и лечения РПВО[2].

С целью совершенствования методов ранней диагностики и лечения больных с РПВО в мире проводится целый ряд целенаправленных научных исследований. В настоящий период все большее внимание уделяется разработке и внедрению миниинвазивных технологий ранней диагностике и лечения внутрибрюшных осложнений, что в свою очередь ранняя диагностика позволит улучшить результаты лечения больных с РПВО[3]. В соответствии с вышеизложенным, данная научно-исследовательская работа посвящена улучшению результатов миниинвазивного лечения больных с послеоперационными ранними внутрибрюшными осложнениями путём совершенствования тактики и внедрения новых методов лечения.

В настоящий период, в условиях совершенствования системы здравоохранения, повышение качества оказываемой медицинской помощи является одной из приоритетных задач.В этом направлении, в частности, в диагностике осложнений и хирургическом лечении больных с РПВО, достигнуты положительные результаты. Вместе с тем для совершенствова-

---

[1]Бисюк Ю.В. /О врачебных ошибках в экстренной абдоминальной хирургии. // «Военно-медицинский журнал». 2007, № 10, стр. 55

[2]Жебровский В.В. /Осложнения в хирургии живота. / «Медицинское информационное агентство», 2006, стр.448

[3]Назыров Ф.Г., Девятов А.В., Ходжиев Д.Ш. и др. /Стандартизация комплексной динамической диагностики и тактики лечения послеоперационного перитонита.// «Вестник эксперементальной и клинической хирургии», 2011, №-4, стр. 9

ния системы оказания хирургической помощи больным с РПВО требуются научно-обоснованные результаты по оценке эффективности программированной видеолапароскопии при РПВО в зависимости от вида осложнений. В стратегию действий по пяти приоритетным направлениям развития Республики Узбекистан на 2017 - 2021 годы поставлены задачи по развитию и усовершенствованию системы медико-социальной помощи уязвимым категориям населения для обеспечения их полноценной жизнедеятельности[4]. Реализация данных задач, в том числе, улучшение результатов хирургической лечении больных с РПВО путем оптимизации диагностики и совершенствования тактико-технических аспектов программированной видеолапароскопии, является одним из актуальных направлений.

Данное диссертационное исследование в определенной степени служит выполнению задач, утвержденных Указом Президента Республики Узбекистан «О мерах по дальнейшему совершенствованию экстренной медицинской помощи» за № УП-4985 от 16 марта 2017 года, Постановлением Президента Республики Узбекистан «О мерах по дальнейшему развитию специализированной медицинской помощи населению Республики Узбекистан на 2017-2021 годы» за № ПП-3071 от 20 июня 2017 года, а также другими нормативно-правовыми документами, принятыми в данной сфере.

Соответствие исследования приоритетным направлениям развития науки и технологий республики. Диссертационное исследование выполнено в соответствии с приоритетным направлением развития науки и технологий республики VI «Медицина и фармакология».

Степень изученности проблемы. Проведенный анализ литературных данных доказывает, что, несмотря на проведенные многочисленные научные исследования, проблема диагностики и лечения РПВО в абдоминальной хирургии до настоящего времени сохраняет актуальность[5]. При этом обращает на себя внимание то обстоятельство, что большинство исследовательских работ было посвящено изучению вопросов диагностики и лечения РПВО традиционными клинико-лабораторными и инструментальными методами, которые в силу своей информативности не всегда могут точно отражать тяжесть патологического процесса и вероятность развития внутрибрюшного осложнений[6]. В литературе последних лет имеются научные работы посвященные применению в распознавании интраабдоминальных осложнений современных видеолапароскопических вмешательств[7]. Однако при этом эффективность и диагностическая ценность данного метода в различных исследованиях разнится. Некоторые авторы считают, что показания к видеолапароскопии для диагностики послеоперационных

---

[4]Стратегия действий по пяти приоритетным направлениям развития Республики Узбекистан в 2017-2021 годах

[5]Акилов Х.А., Асабаев А.Ш., Сайдазимов Е.М. Роль лапароскопии при послеоперационных осложнениях, требующих повторных вмешательств // «Хирургия Узбекистана», 2003, №3, стр. 9

[6]Костырной А.В., Поленок П.В. /Стратегия Damage control у пациентов с ургентной абдоминальной патологией // «Вестник неотложной и восстановительной медицины», 2012, Т.13, №4, стр.488

[7]Geis W.P., Kim H.C. / use of laparoscopy in the diagnosis and treatment of patients with surgical abdominal sepsis // «Surgical endoscopy», 2009, Feb.9(2), p.178

осложнений не отработаны[8], другие считают диагностику послеоперационных осложнения с помощью лапароскопии нецелесообразной[9].

В исследованиях клиники Diskapi Teaching and Research Hospital (Turkey) основное внимание было обращено на выявление причин поздней диагностики РПВО. При этом было отмечено, что поздняя диагностика РПВО в 30-72% случаев наблюдений была связано со стертой клинической картиной, ошибками и неправильной интерпретацией врачами результатов инструментальных исследований. При этом до 20% РПВО оставались нераспознанными, а в 4,5% случаев релапаротомии были произведены напрасно[10]. Проведенные исследования сотрудников университетской клиники Lodz (Poland) свидетельствовали об увеличении числа релапаротомии связанных с частотой тактических и технических ошибок хирургов.

Проведенный анализ литературных данных свидетельствует о том, что результаты хирургического лечения больных с РПВО заметно улучшились, при этом, основной актуальной и определяющей проблемой остается разработка методов ранней диагностики и хирургической тактики при РПВО по средствам простых, эффективных, и в то же время абсолютно надежных в техническом исполнении, что требует дальнейшего совершенствования лечебно-диагностической тактики это явилось поводом для выполнения настоящего исследования.

Связь диссертационного исследования с планами научно-исследовательских работ научно-исследовательского учреждения, где выполнена диссертация. Диссертационное исследование выполнено в рамках прикладного грантового проекта АТСС 4.1 «Совершенствования хирургической тактики и разработка путей улучшения результатов лечения травм и острых заболеваний органов грудной клетки и живота» (2012-2016 гг.).

Целью исследования является улучшение результатов диагностики и лечения ранних послеоперационных внутрибрюшных осложнений путем совершенствования эндохирургических вмешательств и разработки нового лечебно-диагностического алгоритма.

Задачи исследования:

изучить эффективность традиционных методов диагностики и лечения РПВО на основании ретроспективного анализа материалов РНЦЭМП;

разработать комбинированный эндовизуальный способ диагностики РПВО с учетом лабораторного анализа полученной жидкости из брюшной

---

[8]Swank H.A., Mulder I.M., Hoofwijk A.G. at al. / Duth diverticular disease collaborative study group early experience with laparoscopic lavage for perforated diverticulitis // Br.J.Surg., 2013, Vol.100, №5, p.704

[9]Ghorban-Poor M., Farimani M.,Torabian S. et al. / Complications of entry using direct trocar and/or veress needle compared with modified open approach entry in laparoscopy: six-year experience // Urol.J., 2013,Vol. 10, N2, p. 861

[10]Вишневская А.Н., Стегний К.В., Раповка В.Г. / Лапароскопия в лечении послеопрационного перитонита // «Тихоокеанский медицинский журнал», 2011, №1, стр.34

полости и периферической крови;

оптимизировать интегральную шкалу оценки тяжести течения РПВО на основании разработки достоверных критериев;

установить возможности миниинвазивных вмешательств в оптимизации процесса лечения больных с РПВО с разработкой способа программируемой ВЛС (ПВЛС) гибким эндоскопом;

определить хирургическую тактику, объем и очередность вмешательств с разработкой нового лечебно-диагностического алгоритма РПВО в абдоминальной хирургии.

Объектом исследования явились 586 больных, у которых были выполнены повторные оперативные вмешательства по поводу РПВО, госпитализированных в РНЦЭМП в 2001 - 2015 гг., также 1495 больных у которых послеоперационном периоде проводилась ПВЛС с гибким эндоскопом.

Предмет исследования составляют анализ эффективности диагностики и хирургической лечении РПВО с применением современных высокотехнологичных методов хирургической помощи с использованием новой оригинальной методики использованием гибкого эндоскопа для ПВЛС.

Методы исследований. Для достижения цели исследования и решения поставленных задач использованы следующие методы: общеклинические, инструментальные (ультразвуковые, рентгенологические, лапароскопические жестким и гибким эндоскопом) и статистические методы исследований.

Научная новизна исследования заключается в следующем:

разработан новый комбинированный эндовизуальный способ диагностики РПВО на основе лабораторного анализа периферической крови и полученной жидкости из брюшной полости;

оптимизирована ранее разработанная интегральная шкала оценки тяжести течения РПВО в зависимости от индивидуальных особенностей больных;

разработан новый способ видеолапароскопии в раннем послеоперационном периоде с применением гибкого эндоскопа и без наложения карбоксиперитонеума;

разработан новый способ очистки дренажных трубок от фибриновых пробок;

разработан лечебно-тактический алгоритм для выбора дифференцированной оперативной тактики РПВО с учётом лабораторных и инструментальных данных.

Практические результаты исследования заключаются в следующем:
разработан способ видеолапароскопиидля установки показаний на повторные операции у больных с РПВО;

доказана возможность выполнения санационной програмированной видеолапароскопии с гибким эндоскопом и без карбоксиперитонеума у оперированных больных на органах брюшной полости;

разработана полезная модель лапаропорта для проведения видеолапароскопии в раннем послеоперационном периоде, что улучшила эффективность проведения видеолапароскопии без наложения карбоксиперитонеума;

разработано устройство длядренирование брюшной полости, которое позволило обеспечить адекватному оттоку патологического выпота из брюшной полости раннем послеоперационном периоде.

Достоверность результатов исследования. Достоверность результатов исследованияподтверждена примененными современными, широко используемыми в практике клиническими, лабораторными, инструментальными и статистическими методами. Все полученные результаты и выводы основаны на принципах доказательной медицины. Статистическая обработка подтвердила достоверность полученных результатов.

Научная и практическая значимость результатов исследования.

Научная значимость результатов исследования определяется тем, что полученные выводы и предложения имеют свою теоретическую значимость, которые вносят существенный вклад в изучение особенностей диагностики и лечения РПВО. Основные теоретические результаты исследования являются базой для дальнейшего изучения особенностей течения этого грозного осложнения в целях формирования новых конкурентных методов диагностики и лечения. Отдельные результаты работы могут быть использованы в целях совершенствования содержания и структуры программы обучения магистров, клинических ординаторов и курсантов по диагностике и лечению больных с экстренной послеоперационной патологией органов брюшной полости.

Практическая ценность работы заключается в том, что основные выводы и рекомендации, содержащиеся в работе, могут быть использованы при диагностике и лечении послеоперационных осложнений, требующих выполнения повторных оперативных вмешательств. Процесс диагностики и лечения РПВО оптимизирован путем разработки нового лечебно-диагностического алгоритма отличающегося широким внедрением эндовизуальных способов для выявления и коррекции РПВО.Применение оригинальной методики видеолапароскопии с гибким эндоскопом и очистка дренажных трубок от фибриновых пробок позволило снизить риск развития внутрибрюшных послеоперационных осложнений. Применение модифицированного лапаропорта улучшило эффективность проведение видеолапароскопии с гибким эндоскопом.

Внедрение результатов исследования. По результатам научного исследования по улучшению результатов диагностики и лечения больных с РПВО:

разработан «Способ видеолапароскопии» (патент на изобретения №IAP 04782, 2012 г.). Применение предложенного способа у больных в послеоперационном периоде позволил сократить срок установки диагноза, а также сократить число напрасных релапаротомий;

разработано «Устройство для дренирование брюшной полости» (патент на полезную модель №FAP 00858, 2012 г.). Применение предложенного устройства у больных с перитонитом позволило улучшить проходимость установленных дренажных трубок;

разработана «Трубка для лапароскопии и манипуляций в брюшной полости» (патент на полезную модель №FAP 00961, 2013 г.). Применение модифицированного устройства при видеолапароскопии с гибким эндоскопом позволил улучшить эффективность диагностики РПВО;

полученные научные результаты диссертационной работы по улучшению качества диагностики и лечения больных РПВО внедрены в практическую деятельность здравоохранения, в частности, в работу клинической больницы скорой медицинской помощи и Ташкентского областного филиала Республиканского научного центра экстренной медицинской помощи (Заключение Министерства здравоохранения № 8Н-д/29 от 27февраля 2018 г.). Полученные результаты исследования позволили улучшить качество диагностики РПВО, уменьшить количество напрасных релапаротомий с 5,2% до 1,6% иснизисть летальность с 71,4% до 40,9%.

Апробация результатов исследования. Результаты данного исследования были обсуждены, в том числе, на 4 международных и 4 республиканских научно-практических конференциях.

Публикация результатов исследования. По теме диссертации опубликовано 37 научных работ, в том числе 12 журнальных статей, 10 из которых в республиканских и 2 в зарубежных журналах, рекомендованных Высшей аттестационной комиссией Республики Узбекистан для публикаций основных научных результатов докторских диссертаций.

Структура и объем диссертации. Диссертация состоит из введения, пяти глав, выводов, списка цитированной литературы и приложений. Объем текстового материала составляет 120 страниц.

ОСНОВНОЕ СОДЕРЖАНИЕ ДИССЕРТАЦИИ

Во введении обоснована актуальность и востребованность диссертационной работы, сформулированы цель и задачи исследования, приводится научная новизна и научно-практическая значимость результатов, представлены сведения об апробации и опубликованности результатов работы, объеме и краткой структуре диссертации.

В первой главе «**Современные аспекты диагностики и лечения ранних послеоперационных внутрибрюшных осложнений**» приведен обзор литературы, состоящий из трёх подглав, в которых приводятся сведения о современном состоянии проблемы РПВО. РПВО являются тяжелым и достаточно распространенным патологическим состоянием, сопровождающимся высокими значениями заболеваемости и летальности. Применяемые традиционные клинико-лабораторные и инструментальные методы, по своим возможностям не могут обеспечить решения всех имеющихся проблем раннего распознавания послеоперационных

осложнений. В связи с этим до настоящего времени сохраняется высокая летальность после повторных операций по поводу РПВО, что определяет необходимость совершенствования методов хирургического лечения этой категории больных.

Во второй главе «**Общая характеристика клинического материала и использованных методов исследования**» приведена общая характеристика обследованных больных и методов исследования. Работа основывается на анализе результатов диагностики и лечения 586 пациентов с абдоминальными послеоперационными осложнениями после традиционных и эндовидеохирургических операций на органах брюшной полости, находившихся в отделе хирургии РНЦЭМП с 2001 по 2015 г. В зависимости от тактики и способа лечебно-диагностических процедур все больные с РПВО были разделены на 2 группы: контрольную и основную. В контрольную группу вошли 217 (37,1%) больных, у которых применялась традиционная лечебно-диагностическая тактика. У 369 (62,9%) больных основной группы лечебно-диагностический процесс был дополнен способами программированной видеолапароскопии и эндовизуальной диагностики РПВО, а также оценкой тяжести клинического течения осложнений. Исследовательские группы были репрезентативны по возрасту, полу, основной патологии, первичным оперативным вмешательствам, сопутствующей патологии и различались между собой использованной лечебно-диагностической тактикой для коррекции возникших РПВО.

Мужчин было 360 (61,4%), женщин -226 (38,6%), средний возраст больных составил 49,03±18,09 года. У больных с РПВО для выбора лечебно-диагностической тактики важное значение имело объективное определение тяжести состояния больных и возможный прогноз течения осложнения. Нами в этих целях у обследованных больных была использована модифицированная шкала SAPS-РНЦЭМП, адаптированная к РПВО и включающая 16 наиболее доступных клинико-лабораторных и инструментальных параметров, определяемых у них в момент поступления в клинику или нахождения после операции в отделении хирургической реанимации. На тяжесть общего состояния обследуемых больных оказывает влияние наличие у них различных сопутствующих заболеваний. В качестве методов исследования в работе были использованы общеклинические, биохимические, эхоскопические, рентгенологические (мультиспиральная компьютерная томография), эндовизуальные (видеолапароскопии, в т.ч. и с гибким эндоскопом), а также методы медико-биологической статистики.

Втретьейглаве диссертации **«Оптимизация процессов диагностики ранних послеоперационных внутрибрюшных осложнений»** приведен анализ особенностей диагностики РПВО и оптимизации существующих методов диагностики. Для точной и своевременной постановки диагноза больным с РПВО осуществлялся комплекс методов лабораторной диагностики, включающий определение клинических и биохимических показателей крови, характеристики кислотно-щелочного состояния. Кроме

того были исследованы такие показатели эндогенной интоксикации как ЛИИ и ПИК.

Одним из самых информативных методов диагностики РПВО у обследованных нами больных являлось УЗИ брюшной полости. УЗИ органов брюшной полости всего было выполнено у 580 (98,9%) контрольной и основной групп пациентов на аппарате SonolineAdara (Siemens). Наиболее частыми признаками при этом у контрольной и основной групп больных были наличие свободной жидкости в брюшной полости и расширение петель кишечника с отсутствием их перистальтики, которые выявлялись соответственно у 27,6% и 29,4% обследуемых больных. Во время произведения УЗИ брюшной полости нами устанавливались локализация и количество свободной жидкости. При этом у 144 пациентов обнаружено небольшое количество свободной жидкости в брюшной полости, а также умеренное расширение петель тонкой кишки, что послужило показанием для экстренной лапароскопии в ходе которого было диагностировано наличие либо ПП (102), либо ВБК (42). Эхоскопически выявленное расширение петель кишечника с отсутствием их перистальтики у 172 больных послужили важным подспорьем установления у них наличия острой тонкокишечной непроходимости.

У 68 больных с РПВО в диагностическом процессе применяли полипозиционную рентгеноскопию и рентгенографию, которые осуществляли на рентгенодиагностической установке Duodiagnost (Phillips) и с помощью передвижной рентгеновской аппаратуры Polimobila (Siemens). Всего у обследованных больных проведено 182 рентгенологических исследований. При этом основными рентгенологическими признаками РПВО являлись обнаружение «чаш» Клойбера 45 (66,2%), пневматоза кишечника 42 (61,8%), высокого стояния купола диафрагмы 42 (61,8%) и нарушения подвижности купола диафрагмы 44 (64,7%). Сравнительно реже обнаруживался другой рентгенологический признак – наличие свободного газа в брюшной полости 22 (32,4%). Для улучшения рентгенодиагностики РПВО у 48 больных нами были проведены рентгенконтрастные исследования. С их помощью нами выявлялись такие рентгенологические признаки как нарушение пассажа бария по желудочно-кишечному тракту 34 (50%), выход контраста за пределы различных анастомозов 8 (11,7%).

Стремлением к улучшению традиционной диагностики РПВО у обследованных больных явилось применение нами современных способов лучевой визуализации. В качестве современных способов лучевой диагностики нами у 60 обследованных больных применялись МСКТ с последующей реформацией изображения с помощью программы 3D реконструкции. В целях еще большего улучшения диагностики РПВО у больных контрольной и основной групп (68 пациентов) нами был применен современный способ эндовизуальной диагностики в виде видеолапароскопии позволяющий проводить определение патологии в брюшной полости с одновременной ее коррекцией. При этом основным условием для проведения

данного вмешательства считали стабильное состояние центральной гемодинамики или стабилизацию его путем проведения интенсивной противошоковой терапии. У 37 (54,4%) пациентов основной группы ВЛС использовали изолированно, т.е. оно оказалось у этих больных окончательным вмешательством. У 31 (45,6%) больных контрольной и основной групп видеолапароскопияконверсировалась на релапаротомию.

В соответствии с поставленными задачами работы нами были проведены исследования по определению диагностической значимости примененных традиционных методов диагностики. Для этого полученные результаты по диагностике РПВО традиционными и современными методами лучевой и эндовизуализации расценивались нами как ДП, ДО, ЛП и ЛО с последующим расчетом показателей чувствительности, специфичности и общей эффективности. Однако даже такое расширенное комплексное исследование, к большому сожалению, не обеспечивало полноценной диагностики разновидностей РПВО во всех клинических ситуациях.

В связи с этим для оптимизации диагностического процесса РПВО у больных основной группы нами были разработаны и применены такие новые способы диагностики данных осложнений как программированной видеолапароскопии (ПВЛС) с гибким эндоскопом (рис.1), комбинированный эндовизуальный способ, измерение внутрибрюшного давления и оценка тяжести течения РПВО с помощью разработанной нами интегральной шкалы.

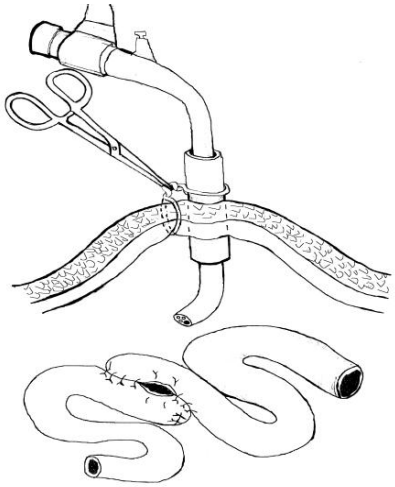

схематическое изображение ПВЛС

картина брюшной полости при ПВЛС

Рис.1. ПВЛС с гибким эндоскопом

Разработанный нами способ ПВЛС гибким эндоскопом выгодно отличается от традиционной процедуры послеоперационной видеолапароскопиисвоей доступностью, простотой, а самое главное безопасностью для больного. Она не требует наложения напряженного пневмоперитонеума, а сконструированный нами лапоропорт обеспечивает совершенно достаточный обзор для полноценной ревизии брюшной полости

и органов. На данный предложенный способ программированной лапароскопии гибким эндоскопом нами получен патент на изобретения – способ видеолапаросокпии (№ IAP 04782).

Обычно ПВЛС гибким эндоскопом (холедохофиброскоп OLYMPUS CHF-T20) выполняли либо в разовом режиме в первые 8-24 часов при подозрениях на возможность развития послеоперационных осложнений, либо в программированном режиме (от 3 и более раз) в течение 24-72 часов. ПВЛС с гибким эндоскопом всего было выполнено нами у всех больных основной группы. У 312 (84,6%) больных основной группы при ПВЛС находили воспалительные изменения со стороны париетальной брюшины в виде ее гиперемии, инъекции сосудов брюшины и мелкоточечных высыпаний. Из них у 172 (55,1%) больных определяли наличие выпота в брюшной полости. При этом у 41 (23,8%) пациентов выявляли серозный, у 12 (7%) геморрагический, у 82 (47,7%) гнойный, а у 25 (14,5%) желчный характер выпота. В 2 (1,2%) случаях геморрагический выпот сопровождался с определением у больных стеариновых бляшек, что служило основанием для диагностики у них наличия острого панкреонекроза. В некоторых исследованиях (10 случаев) выпот носил каловый характер.

Гнойный, желчный или каловый характер выпота, обнаруженный при ПВЛС гибким эндоскопом у 117 (37,5%) больных 56 случаев было связано с наличием несостоятельности швов анастомозов наложенных при первичной операции. Кроме этого ПВЛС с гибким эндоскопом позволила нам диагностировать 55 (14,9%) случаев ВБК. Наряду с этим ПВЛС с гибким эндоскопом выявляла в 86 (27,7%) случаях наличие АБП расположенных в разных областях.

Анализ полученных результатов свидетельствовал о том, что широкое применение предложенного способа ПВЛС гибким эндоскопом, несомненно, повысило безопасность, качество и быстроту диагностики РПВО у больных основной группы.

Общеизвестным положением современной абдоминальной хирургии и реаниматологии является то, что в нормальном течении послеоперационного периода значение имеет показатель ВБД, повышение его приводит к развитию состояния ВБГ, которое оказывает серьезное негативное воздействие на течение послеоперационного периода. Это связано с тем обстоятельством, что ВБГ приводит к понижению АПД и ФГ обеспечивающих адекватность системной перфузии тканей органов брюшной полости. В связи с этим нами у больных основной группы в целях улучшения диагностики РПВО был использован способ измерения ВБД, с последующим расчетом АПД и ФГ по соответствующим формулам. В исследованиях использовали классификацию ВБГ Всемирного общества абдоминального компартмент-синдрома (World Society of the Abdominal Compartment Syndrome), согласно которой значения ВБГ разделены на четыре степени: 12–15 мм. рт. ст. (первая степень); 16–20 мм рт. ст. (вторая);

21–25 мм рт. ст. (третья) и свыше 25 мм рт. ст.(четвертая). Данные исследования выполнены у 112 больных РПВО основной группы (таб.1).

Таблица 1

Показатели ВБД у больных с РПВО основной группы, n=112

Исследуемые показатели				Число больных	
ВБД, мм.рт.ст. (24-48 часов)	АПД мм.рт.ст.	ФГ мм.рт.ст.	степень ВБГ	Абс.	%
<12	96,7	85,4	Нет	24	21,4
12–15	89,4	78,9	Первая	12	10,7
16–20	61,0	48,9	Вторая	11	9,8
21–25	54,2	36,3	Третья	23	20,5
> 25	26,8	14,6	Четвертая	42	37,6

При этом в зависимости от характера РПВО, возраста пациента, наличия сопутствующего заболевания у 18 больных проведено трехкратное, у 84 двукратное, а у 10 однократное измерение ВБД. Анализ полученных при этом результатов исследования свидетельствовало о возможности использования исследуемых показателей ВБД и ВБГ в качестве прогностических критериев развития и течения РПВО, а также определения объема необходимых лечебных пособий.

Для выбора обоснованной тактики лечения и определения объема необходимых мероприятий послеоперационной интенсивной терапии у больных с различными РПВО важное значение имеет объективная оценка тяжести состояния больного, прогнозирование возможных вариантов течения осложнения. Решение данной задачи нами было осуществлено путем модификации и адаптации к РПВО известной шкалы SAPS. При этом были проведены исследования по определению прогностической значимости и статистической достоверности эмпирически выбранных антропометрических, клинических, инструментальных и лабораторных показателей риска развития и оценки тяжести течения РПВО. Статистический анализ проводился раздельно в группах пациентов, у которых в послеоперационном периоде не наблюдалось развития РПВО (32 больных), и в группе пациентов, у которых в послеоперационном периоде отмечалось развитие подобных осложнений (70 больных). Нами рассчитывались значения $\chi 2$ для каждого из выбранных показателей. Критическое значение последнего составляло 3,84. Превышение рассчитанных показателей $\chi 2$ данного критического значения оценивалось нами как свидетельство статистической достоверности данного показателя (P<). Для оценки тяжести состояния больных и прогнозирования вероятности развития РПВО при наличии конкретного показателя этого нами каждому показателю в зависимости, во первых от степени его выраженности, во вторых от степени его достоверности (значение $\chi 2$) присваивался

прогностический балл от 1 до 5. При этом мы строго придерживались того правила, что чем больше степень выраженности и соответственно значение χ2, тем выше балл получал тот или иной показатель. В конце баллы суммировались и на основании полученной суммы баллов нами разработаны градации оценки тяжести состояния больных и прогноза течения РПВО: до 11 баллов (I категория тяжести), от 12 до 19 (II категория тяжести), от 20 до 32 (III категория тяжести). В итоге нами была получена новая модифицированная интегральная шкала оценки тяжести состояния и прогноза РПВО (SAPS-РНЦЭМП), которая широко применялась в лечебно-диагностической схеме у больных основной группы.

В четвертый главе освещен **«Улучшение процесса лечения больных с ранними послеоперационными внутрибрюшными осложнениями»**. У контрольной и основной групп больных с РПВО мы придерживались активно-индивидуализированной тактики лечения. Варианты оперативных вмешательств выполненных в обеих группах, зависели от состояния больных, данных интегральной шкалы оценки тяжести течения РПВО, характера и объема патологических изменений в брюшной полости и технико-тактических возможностей ликвидации выявляемой патологии путем применения малоинвазивной техники (ВЛС и ПВЛС гибким эндоскопом, пункции абсцессов брюшной полости под контролем УЗИ или КТ).

При нестабильности центральной гемодинамики и тяжелом состоянии больных лечение в обеих группах было традиционным, противошоковые мероприятия проводили на операционном столе. При этом оперативные вмешательства больным выполнялись с помощью РЛТ. При стабильной гемодинамике или после ее стабилизации в ходе противошоковой терапии, а также при первой категории тяжести течения РПВО по интегральной шкале у 42 больных основной и 26 контрольной групп коррекция имеющихся послеоперационных РПВО осуществлялась с помощью ВЛС. У 276 больных основной группы со второй или третьей категории тяжести течения РПВО по интегральной шкале вариантом оперативных вмешательств служил способ ПВЛС с гибким эндоскопом.

При описании примененных разновидностей оперативных вмешательств в обеих групп больных отдельного освещения на наш взгляд заслуживают проблемы дренирования брюшной полости. Неоспоримым требованием абдоминальной хирургии по этому вопросу является обеспечение надежного и адекватного функционирования установленных дренажных трубок. Однако в практическом плане дренажные трубки, к большому сожалению, впервые же сутки после установления закрываются либо содержимым, либо спайками брюшной полости. Все известные до настоящего времени способы восстановления проходимости дренажных трубок оказываются не во всех случаях эффективными. В связи с этим для решения данной проблемы нами был разработан и применен у больных основной группы оригинальное устройство по восстановлению проходимости установленных в брюшной полости дренажных трубок (рис.2). Оно технически несложно, применение

его у больных не вызывает никаких затруднений. Вместе с тем устройство практически во всех случаях позволяет добиваться восстановления адекватной проходимости дренажей, без каких либо осложнений. Нами оно применено у всех больных основной группы с положительным результатом. На данное устройство нами получен патент на полезную модель № FAP 00858 от патентного ведомства РУз от 2013 г.

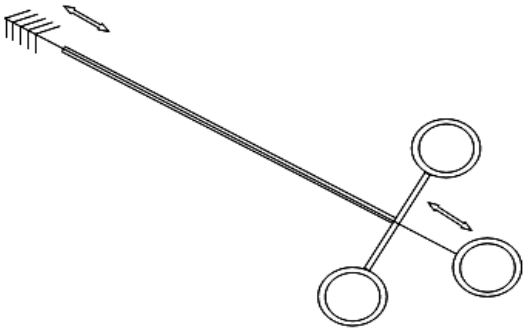

Рис.2. Устройство для дренирование брюшной полости

В результате использования предложенных методов у больных основной группы после повторной операции специфические осложнения в виде ранней спаечной кишечной непроходимости, внутрибрюшное кровотечение, абсцессы брюшной полости, продолжающееся перитонит и нагноение послеоперационной раны у больных основной группы уменьшились два раза сравнительно у больных контрольной группы (34,6% в контрольной группе и 17,3% в основной группе). А неспецифические осложнения в виде послеоперационной пневмонии, острого инфаркта миокарда и тромбоэмболии легочной артерии суммарно составило 25 (11,5%) случаев в контрольной группе и 20 (5,4%) в основной группе (рис.3).

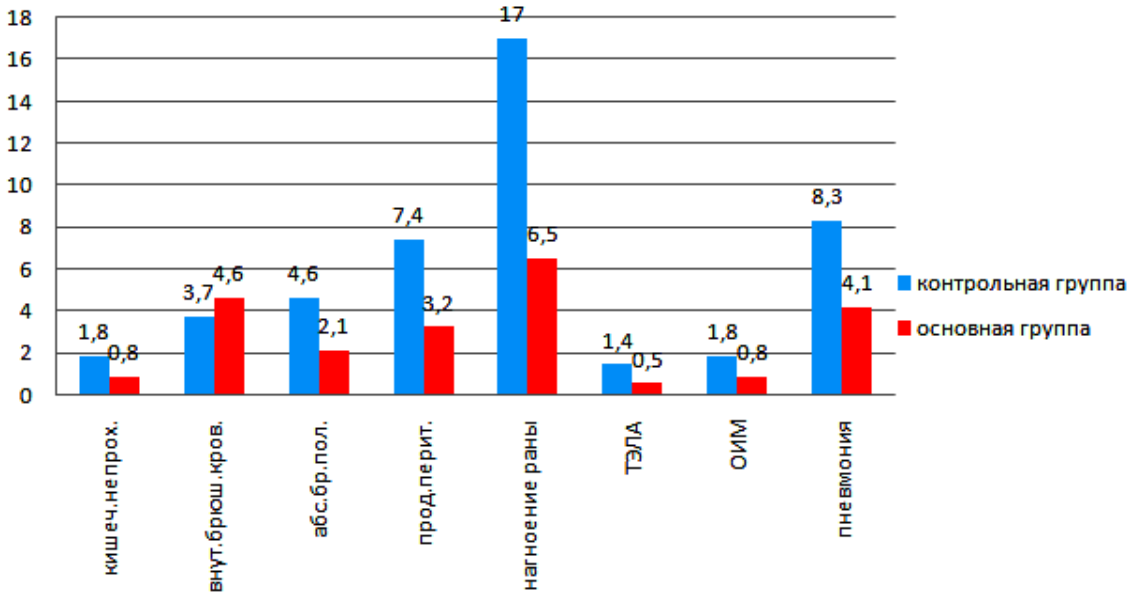

Рис.3. Осложнения после повторных операций (процент от общего количество больных в группах)

Сравнительный анализ полученных результатов лечения свидетельствует о том, что у больных с РПВО после абдоминальных операций частота как специфических, так и неспецифических осложнений выше в контрольной группе, чем основной группы больных (x^2=10,83;P<0.001).

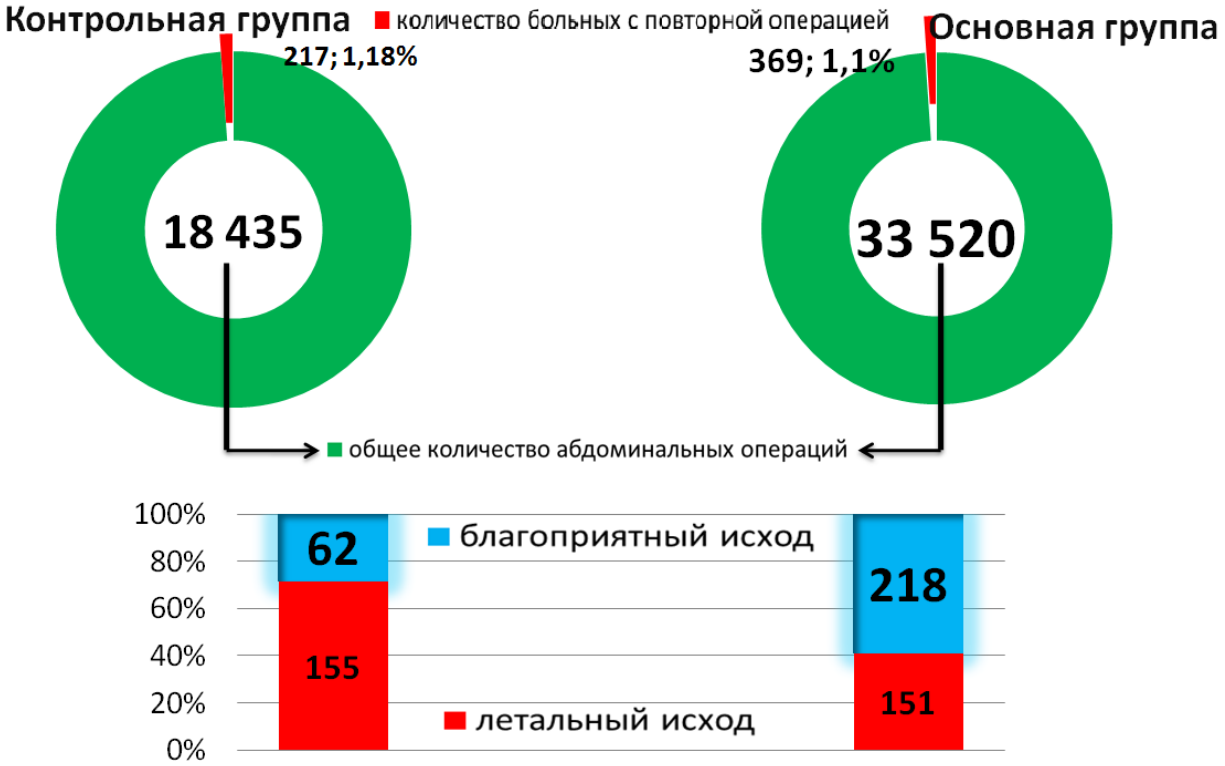

Рис.4. Количественный анализ летальных исходов

Сравнительно исход лечения больных с послеоперационными внутрибрюшными осложнениями летальный исход в контрольной группе 155 (71,4%) были достоверно выше, чем соответствующие показатели основной группы 151 (40,9%) (x^2=51,72, P<0.001). В результате время пребывания больных основной группы в стационаре (9,4 ± 0,92) оказалось достоверно меньше, чем в контрольной (14,3 ± 1,4).

Таблица 2

Сравнительные результаты лечения больных обеих групп (M ± m).

Результаты/группы	Контрольная (n=217)	Основная (n=369)	P<
Хорошие	27,4 ± 2,4	42,6 ± 3,9	0,01
Удовлетворительные	24,8 ± 2,52	30,2 ± 1,7	0,01
Неудовлетворительные	47,9 ± 3,1	27,2 ± 2,12	0,01

Полученные при этом данные убедительно свидетельствуют о том, что результаты лечения больных основной группы были значительно лучше, чем

больных контрольной группы. Это выражалось в достоверно высоких показателях хороших (42,6 ± 3,9) и удовлетворительных (30,2 ± 1,7) результатов у больных основной группы. При этом неудовлетворительные результаты лечения у них (27,2 ± 2,12) оказались достоверно ниже таковых контрольной группы больных (47,9 ± 3,1) (табл.2).

Таким образом, современные малоинвазивные технологии в виде ВЛС, ПВЛС гибким эндоскопом и пункции абсцессов брюшной полости в силу своей одновременной адекватности и малоинвазивности значительно уменьшают травматичность и агрессивность вмешательств у больных с РПВО после абдоминальных операций. Следовательно, эти методы более эффективны, чем традиционное лечение. Широкое внедрение в лечебно-диагностический протокол РПВО после абдоминальных операций ВЛС и ПВЛС гибким эндоскопом, пункции абсцессов брюшной полости, несомненно, оптимизирует лечебно-диагностический процесс и существенно улучшает результаты лечения этого тяжелого контингента ургентных больных. Это выражается в уменьшении количества послеоперационных осложнений, снижении летальности и уменьшении дней пребывания больных в стационаре. Проведенный сравнительный качественный и количественный анализ результатов исследования у больных с РПВО после абдоминальных операций с применением разработанных нами новых методов диагностики и лечения явился основой для разработки нового лечебного алгоритма (рис.5), который является полным и достоверным и соответствует требованиям современной доказательной медицины.

Рис.5. Лечебно-диагностический алгоритм

ЗАКЛЮЧЕНИЕ

1. Проведенный ретроспективный анализ свидетельствует о том, что даже дополнение традиционных методов обследования больных современными способами лучевой и эндовизуализации не может обеспечить полноценной диагностики разновидностей РПВО во всех клинических ситуациях.
2. Предлагаемый комбинированный эндовизуальный способ диагностики РПВО отличается высокими показателями чувствительности (97,6%), специфичности (93,1%) и эффективности (95,35%) и способствует раннему и достоверному распознаванию наличия послеоперационных осложнений.
3. Новая модифицированная интегральная шкала оценки тяжести состояния и прогноза РПВО (SAPS-РНЦЭМП) позволяет не только выбрать тактику лечения, но и создает возможность определить объем необходимых мероприятий послеоперационной интенсивной терапии.
4. Широкое применение разработанного нами способа программированной видеолапароскопии с гибким эндоскопом в диагностике и лечении больных с РПВО основной группы приводит к достоверному снижению времени выявления наличия осложнений до 6,8 ± 0,7 часов, уменьшению числа послеоперационных осложнений в два раза (с 34,6% до 17,3%; x^2=10,83; P<0.001) и летальных исходов на 30.5% (x^2=51,72, P<0.001).
5. Новый лечебно-диагностический алгоритм с установлением роли и места традиционных и разработанных новых методов диагностики и лечения в структуре оказания помощи больным с различными формами РПВО позволяет выбрать адекватную лечебную тактику и является наиболее соответствующим требованиям практической хирургии.

SCIENTIFIC COUNCIL DSc.28.02.2018.Tib.63.01 ON AWARDING OF SCIENTIFIC DEGREES AT THE REPUBLICAN SCIENTIFIC RESEARCH CENTER OF EMERGENCY MEDICINE

REPUBLICAN SCIENTIFIC CENTER OF EMERGENCY MEDICINE

RISKIEV UMIDULLA RAXMATULLAEVICH

PROGRAMMED VIDEO LAPAROSCOPY IN THE DIAGNOSIS AND TREATMENT OF EARLY POSTOPERATIVE INTRAABDOMINAL COMPLICATIONS OBESITY

14.00.40 – Emergency medicine

DISSERTATION ABSTRACT
OF THE DOCTOR OF PHILOSOPHY (PhD) ON MEDICAL SCIENCES

TASHKENT – 2018

The subject of doctor of philosophy (PhD) dissertation registered by the Supreme Attestation Commission of the Cabinet of Ministers of the Republic of Uzbekistan in № B2018.1. PhD/Tib178.

The dissertation has been done in the Republican scientific research center of emergency medicine.

Abstract of the doctoral dissertation in three languages (Uzbek, Russian and English (resume)) has been posted on the website of the Scientific council (www.emerg-centre.uz) and the information – educational portal «Ziyonet» at (www.ziyonet.uz).

Scientific consultant:	**Khadjibaev Abduhakim Muminovich** Doctor of medical sciences, professor
Official opponents:	**Minnullin Ildar Pulatovich (Russian Federation)** Doctor of medical science, professor
	Ermetov Aziz Tashmetovich Doctor of medical science
The leading organization:	**State Budgetary enterprise «Saint-Petersburg I.I.Djanelidzev Research Institute of Emergency Medicine», (Russian Federation)**

Defence will take place «____»_____2018 at_____at the meeting of the scientific council number DSc. № 28. 02. 2018. Tib. 63. 01 at the Republican research centre of emergency medicine (Address: 100115, Uzbekistan, Tashkent, Kichik halka yoli street, 2. Phone/fax: : (+99871) 150-46-00, +998(71)150-46-05, e-mail: emerg-centre.uz).

The dissertation is available in the Information-resource centre of Republican research centre of emergency medicine (is registered under № 3) (Address: Tashkent, street Kichik halka yoli, 2. Phone/fax: (+99871) 150-46-00, +998(71)150-46-05).

Abstract of the dissertation sent out on «____»_____2018 year.
(Protocol of mailing №_____from «____»_____2018 year).

K.E.Mahkamov
Vice-chairman of the scientific council to award of scientific degrees, doctor of medicine

D.A. Alimov
Scientific secretary of the scientific council on awarding of the scientific degrees, doctor of sciences

B.K. Altiev
Chairman of the scientific seminar of the scientific council on awarding of the scientific degrees, doctor of sciences

INTRODUCTION (abstract of PhD dissertation)

The aim of the research work is to improve the results of diagnosis and treatment of early postoperative intraabdominal complications by improving endosurgical interventions and developing a new therapeutic-diagnostic algorithm.

The object of the research work were 586 patients, underwent secondary surgical interventions at RRCEM 2001-2015 due toearly postoperative intraabdominal complications, as well as 1495 patients, underwent postoperative programmed videolaparoscopyby flexible endoscope.

The scientific novelty of the research work is as follows:

a new complexendovisual method for diagnosing of early postoperative intraperitoneal complications was developed, based on the laboratory analysis of peripheral blood and the obtained abdominal cavityfluid;

based on the individual characteristics of the patients, it was optimized the previously developed integrated assessment scale of severity of the early postoperative intra-abdominal complications;

it was developed a new method of video laparoscopy in the early postoperative periodusing a flexible endoscope without carboxyperitoneum;

a new method for drainage tubes cleaning from fibrin plugs has been developed;

a therapeutic-tactical algorithm was developed to select the differentiated operational tactics of early postoperative intra-abdominal complications, based on laboratory and instrumental data.

Implementation of research results. Based on the results of research towards improvement of the results of diagnosis and treatment of patients with early postoperative intraabdominal complications, it has been implemented the followings:

it was the "Method of video laparoscopy"(patent for inventions No. IAP 04782, 2012). Using this method in patients at the postoperative period led to decreasing of the diagnosis period and to reducing of the number of vain relaparotomies;

it was developed “The device for draining of the abdominal cavity” (patent for utility model No. FAP 00858, 2012). Using this device in patients with peritonitis led to improvement of the established drainage tubepatency;

it was developed "The tube for laparoscopy and manipulations in the abdominal cavity" (patent for utility model No. FAP 00961, 2013). The use of a modified device with video laparoscopy with a flexible endoscope resulted to improvement of the diagnostic efficiency of early postoperative intraabdominal complications;

the obtained scientific results of dissertational research on improving of the quality of diagnostics and treatment of patients with early postoperative intraabdominal complications were implemented into practical health care activities, particularly, at the Clinical hospital of Ambulance care and at the Tashkent regional branch of the Republican Research Center of Emergency Medicine (conclusion of the Ministry of Health No. 8H- d/29, dated 27th February

2018). The results of the study led to improvementof the quality of early postoperative intra-abdominal complicationsdiagnostics, and to reducingof the number of vain relaparotomies (from 5.2% to 1.6%) both with resolving of the mortality from 71.4% to 40.9%.

Structure and scope of the dissertation. The dissertation consists of an introduction, four chapters, conclusions, a list of cited literature. The volume of the text material is 120 pages.

ЭЪЛОН ҚИЛИНГАН ИШЛАР РЎЙХАТИ
СПИСОК ОПУБЛИКОВАННЫХ РАБОТ
LIST OF PUBLISHED WORKS

I бўлим (I часть; part I)

1. Хаджибаев А.М., Асомов Х.Х., Рискиев У.Р. Способ видеолапароскопии. // Агентство по интеллектуальной собственности Республики Узбекистан, патент на изобретение №IAP 04782, 2012
2. Khadjibaev A.M., Asomov H.H., Riskiev U.R. Relaparoskopy in early postoperative period. // «Medical and Health Science Journal», Volume 11, 2012, p.50-55. (№5, GlobalIF. 0.689).
3. Хаджибаев А.М., Асомов Х.Х., Рискиев У.Р. Малоинвазивные методы диагностики и лечение ранних послеоперационных интраабдоминальных осложнений в ургентной хирургии. // Журнал «Вестник хирургической гастроэнтерологии», Москва, №2, 2012, С. 38-44.(14.00.00, №156).
4. Асомов Х.Х., Рискиев У.Р. Биохимический анализ выпота брюшной полости при внутрибрюшных осложнениях. // Журнал «Вестник хирургической гастроэнтерологии», Москва, №3, 2013, С. 50-55. (14.00.00, №156).
5. Асомов Х.Х., Рискиев У.Р.Диагностика и хирургическое лечение ранних внутрибрюшных осложнений. // Жунал «Вестник экстренной медицины», 2010, №4, стр. 90-93. (14.00.00, №11).
6. Хаджибаев А.М., Асомов Х.Х., Ризаев К.С., Рискиев У.Р., Мирсидиков М.А.. Послеоперационные внутрибрюшные осложнения в ургентной хирургии // Журнал «Вестник экстренной медицины», 2012, №1, стр. 5-11. (14.00.00, №11).
7. Асомов Х.Х., Рискиев У.Р., Мирсидиков М.А., Султанов П.К., Рахимов О. Результаты дистального спленоренального анастомоза у больных циррозом печени старшей возрастной группы // Журнал «Вестник Ташкентской Медицинской Академии» №1, 2012, С. 56-62. (14.00.00, №13).
8. Хаджибаев А.М., Асомов Х.Х., Рискиев У.Р. Фибролапароскопия в диагностике и комплексном лечении внутрибрюшных осложнений // Журнал « Вестник экстренной медицины» №1, 2013, С. 14-18. (14.00.00, №11).
9. Хаджибаев А.М., Асомов Х.Х., Рискиев У.Р. Миниинвазивные методы диагностики и лечения внутрибрюшных кровотечений в раннем послеоперацитонном периоде // Журнал «Вестник Ташкентской Медицинской Академии» №1, 2013, С. 28-32. (14.00.00, №13).
10. Хаджибаев А.М., Асомов Х.Х., Хакимов М.Ш., Хаджибаев Ф.А., РискиевУ.Р., Хашимов М.А., Султанов П.К. Анализ осложнений после ЭРПХГ и ЭПСТ у больных холедохолитиазом // Журнал «Вестник Ташкентской Медицинской Академии» №2, 2013, С. 76-81. (14.00.00, №13).
11. Хаджибаев А.М., Асомов Х.Х., Рискиев У.Р., Султанов П.К.

Диагностика и лечение ранних послеоперационных внутрибрюшных кровотечений в абдоминальной хирургии // Журнал « Вестник Ташкентской Медицинской Академии» №3, 2013, С. 76-81. (14.00.00, №13).

12. Хаджибаев А.М., Рискиев У.Р. Новые технологии в диагностике и лечении послеоперационного перитонита // Журнал «Вестник экстренной медицины» №1, 2015, С. 25-29. (14.00.00, №11).

13. Рискиев У.Р. Програмированная видеолапароскопия при лечении послеоперационного перитонита // Журнал «Вестник Ташкентской Медицинской Академии» №1, 2015, С. 132-136. (14.00.00, №13).

14. Хаджибаев А.М., Рискиев У.Р. Роль различных шкал в прогнозировании летальных исходов при послеоперационном перитоните // Журнал «Вестник Ташкентской Медицинской Академии» №4, 2015, С. 99-102. (14.00.00, №13).

II бўлим (II часть; part II)

15. Хаджибаев А.М., Асомов Х.Х., Рискиев У.Р., Хаджибаев Ф.А. Устройство для дренирование брюшной полости. // Агентство по интеллектуальной собственности Республики Узбекистан, патент на полезную модель №FAP 00858, 2012

16. Хаджибаев А.М., Асомов Х.Х., Рискиев У.Р., Хаджибаев Ф.А. Трубка для лапароскопии и манипуляций в брюшной полости. // Агентство по интеллектуальной собственности Республики Узбекистан, патент на полезную модель №FAP 00961, 2013

17. Атаджанов Ш.К., Гулямов Б.Т., Асомов Х.Х., Рискиев У.Р. Малоинвазивные вмешательства при внутрибрюшных осложнениях после операции на желчных путях. // Материалы IX Республиканской научно-практической конференции «актуальные проблемы организации экстренной медицинской помощи», Вестник экстренной медицины, №2, 2010, стр.194.

18. Хаджибаев А.М., Асомов Х.Х., Рискиев У.Р. Роль видеолапароскопии при послеоперационных внутрибрюшных осложнениях в экстренной хирургии. // Тезисы на XV Московский международный конгресс по эндоскопической хирургии, Сборник тезисов, 2011, стр. 265-266.

19. Асомов Х.Х., Рискиев У.Р., Мирсидиков М.А., Рахимов О.У. Лапароскопия и релапароскопия в диагностике и лечении послеоперационного желчеистечения. //Материалы II съезда ассоциации врачей экстренной медицинской помощи, Вестник экстренной медицины, 2011, №3, стр. 109-110.

20. Асомов Х.Х., Рискиев У.Р., Мирсидиков М.А. Алгоритм проведения повторной лапароскопии. // Материалы II съезда ассоциации врачей экстренной медицинской помощи, Вестник экстренной медицины, 2011, №3, стр. 111.

21. Асомов Х.Х., Рискиев У.Р., Дадамьянц Н.Г., Мирсидиков М.А. Эхолокационный метод в комплексной диагностике и лечении послеоперационных внутрибрюшных осложнений. // Материалы II съезда

ассоциации врачей экстренной медицинской помощи, Вестник экстренной медицины, 2011, №3, стр. 112.

22. Асомов Х.Х., Рискиев У.Р., Мирсидиков М.А. Мини-инвазивные способы лечения послеоперационных осложнений. // 1-й съезд врачей неотложной медицины, НИИ скорой помощи им. Н.В.Склифософского ДЗ, г. Москва, Сборник тезисов, 2012, стр. 8.

23. Асомов Х.Х., Рискиев У.Р., Мирсидиков М.А. Технические аспекты релапароскопии в диагностике и лечении послеоперационных внутрибрюшных осложнений. // 1-й съезд врачей неотложной медицины, НИИ скорой помощи им. Н.В.Склифософского ДЗ, г. Москва, Сборник тезисов, 2012, стр. 9.

24. Асомов Х.Х., Рискиев У.Р., Мирсидиков М.А., Рахимов О.У. Лапароскопия и релапароскопия в диагностике и лечении послеоперационного желчеистечения. // Материалы XVI Московского международного конгресса по эндоскопической хирургии, Российский научный центр хирургии им. Акад. Б.В.Петровского РАМН, 2012, стр.107.

25. Асомов Х.Х., Рискиев У.Р., Мирсидиков М.А., Рахимов О.У. Лапароскопия и релапароскопия в диагностике и лечении послеоперационного желчеистечения. // Материалы XVI Московского международного конгресса по эндоскопической хирургии, Российский научный центр хирургии им. Акад. Б.В.Петровского РАМН, 2012, стр.107.

26. Асомов Х.Х., Хаджибаев Ф.А., Рискиев У.Р., Рахимов О.У. Лечебно-диагностические возможности лапароскопии в диагностике и лечении внутрибрюшных осложнений после операций на желчевыводящих путях. // материалы 10-й научно-практической конференции «Актуальные проблемы организации экстренной медицинской помощи: вопросы профилактики, диагностики и лечения послеоперационных осложнений в экстренной хирургии», Вестник экстренной медицины, 2012, стр. 20.

27. Асомов Х.Х., Рискиев У.Р., Дадамьянц Н.Г., Мирсидиков М.А. Ультразвуковой метод выявления послеоперационных внутрибрюшных осложнений. // материалы 10-й научно-практической конференции «Актуальные проблемы организации экстренной медицинской помощи: вопросы профилактики, диагностики и лечения послеоперационных осложнений в экстренной хирургии», Вестник экстренной медицины, 2012, стр. 21.

28. Хаджибаев А.М., Асомов Х.Х., Рискиев У.Р. Релапароскопия в диагностике и лечении послеоперационного перитонита. // материалы 16-й международного конгресса по эндоскопической хирургии, Сборник тезисов, Москва, 2012, стр. 233-234.

29. Рискиев У.Р. Возможности безгазовой фибролапароскопии в диагностике и лечении ранних послеоперационных внутрибрюшных осложнений. // материалы 10-й научно-практической конференции «Актуальные проблемы организации экстренной медицинской помощи: вопросы профилактики, диагностики и лечения послеоперационных

осложнений в экстренной хирургии», Вестник экстренной медицины, 2012, стр. 265.

30. Асомов Х.Х., Рискиев У.Р. Диагностика ранних послеоперационных интраабдоминальных осложнений в ургентной хирургии. //материалы II съезда общероссийской общественной организации «российское общество хирургов гастроэнтерологов», «Актуальные вопросы хирургическоей гастроэнтерологии», 30 октябр – 2 ноябр 2012 г. Геленджик, Краснодарский край, Россия, Вестник хирургической гастроэнтерологии, 2012, стр. 120.

31. Хаджибаев А.М., Асомов Х.Х., Рискиев У.Р. Лапароскопическая санация брюшной полости при послеоперационном перитоните. // материалы Республиканской научной конференции «Проблемы и перспективы эндоскопической хирургии», Ташкент, Сборник тезисов, 2012, стр. 91.

32. Хаджибаев А.М., Асомов Х.Х., Рискиев У.Р. Динамическая фибролапароскопия в диагностике и лечении послеоперационных внутрибрюшных осложнений. // материалы II международной Научно-Практической Конференции «Актуальные вопросы медицины», 20-21 апрель, 2013 г., Баку, Азербайджан, Общественная организация «молодые врачи Азербайджана», Сборник тезисов, 2013, стр. 156.

33. Asomov Kh.Kh., Riskiev U.R. Abscesses abdominal cavities in the structure of early postsurgical intraperitoneal complications // XIII international euroasian congress of surgery and gastroenterology, baku, 2013, p.15.

34. Asomov Kh.Kh., Riskiev U.R. Intraperitoneal bleeding in the early postsurgical period // XIII international euroasian congress of surgery and gastroenterology, baku, 2013, p.15-16.

35. Хаджибаев А.М., Асомов Х.Х., Рискиев У.Р. Программированная фибролапароскопия в диагностике и лечении послеоперационных осложнений. // материалы 11-й научно-парктической конференции «Актуальные проблемы организации экстренной медицинской помощи: вопросы анестезиологии, реанимации и интенсивной терапии при критических состояниях в экстренной медицине», Ташкент, 26 октябр, 2013 г., Вестник экстренной медицины, 2013, №3, стр. 158.

36. Асомов Х.Х., Рискиев У.Р. Вопросы диагностики ранних послеоперационных внутрибрюшных осложнений. // материалы конференции, Вестник хирургии Казахстана, специальный выпуск, №1, 2013, стр.9.

37. Рискиев У.Р. Усовершенствование методов лечения послеоперационного перионита. // материалы Республиканской научно-практической конференции «Вахидовские чтения – 2016», «Роль молодых ученых в развитии и совершенствовании торако-абдоминальной и сердечно-сосудистой хирургии», Сборник тезисов, 2016.

Автореферат «Шошилинч тиббиёт ахборотномаси» журнали таҳририятида таҳрирдан ўтказилиб, ўзбек, рус ва инглиз тиллардаги матнлари ўзаро мувофиқлаштирилди.

Босишга рухсат этилди: 08.2018 йил
Бичими 84x60 $^{1}/_{16}$, «Times New Roman»
гарнитура рақамли босма усулида босилди.
Шартли босма табоғи 3. Адади: 100. Буюртма: № 26

«ЎзР Фанлар академияси Асосий кутубхонаси» босмахонасида чоп этилди.
100170, Тошкент, Зиёлилар кўчаси, 13-уй.