**АКАДЕМИК В.ВОҲИДОВ НОМИДАГИ РЕСПУБЛИКА ИХТИСОСЛАШТИРИЛГАН ХИРУРГИЯ ИЛМИЙ-АМАЛИЙ ТИББИЁТ МАРКАЗИ ВА ТОШКЕНТ ТИББИЁТ АКАДЕМИЯСИ ҲУЗУРИДАГИ ИЛМИЙ ДАРАЖАЛАР БЕРУВЧИ DSc.27.06.2017.Tib.49.01 РАҚАМЛИ ИЛМИЙ КЕНГАШ**

**САМАРҚАНД ДАВЛАТ ТИББИЁТ ИНСТИТУТИ**

**ЮСУПОВ ШУХРАТ АБДУРАСУЛОВИЧ**

# БОЛАЛАРДА АППЕНДИКУЛЯР ТАРҚОҚ ПЕРИТОНИТ ДИАГНОСТИКАСИ ВА ХИРУРГИК ДАВОЛАШНИ ТАКОМИЛЛАШТИРИШ

**14.00.35 – Болалар хирургияси**

**ТИББИЁТ ФАНЛАРИ БЎЙИЧА ФАН ДОКТОРИ (DSc) ДИССЕРТАЦИЯСИ АВТОРЕФЕРАТИ**

**ТОШКЕНТ – 2018**

**УЎК: 616-07.089.346.381.053**

**Докторлик (DSc) диссертацияси автореферати мундарижаси**

**Оглавление автореферата докторской (DSc) диссертации**

**Contents of dissertation abstract of doctoral (DSc) dissertation**

**Юсупов Шухрат Абдурасулович**
Болаларда аппендикуляр тарқоқ перитонит диагностикаси ва хирургик даволашни такомиллаштириш…… 3

**Юсупов Шухрат Абдурасулович**
Совершенствование диагностики и хирургического лечения распространенного аппендикулярного перитонита у детей……. 29

**Yusupov Shuhrat Abdurasulovich**
Improving diagnosis and surgical treatment of widespread appendicular peritonitis in children ……. 55

**Эълон қилинган ишлар рўйхати**
Список опубликованных работ
List of published works…….. 59

**АКАДЕМИК В.ВОҲИДОВ НОМИДАГИ РЕСПУБЛИКА ИХТИСОСЛАШТИРИЛГАН ХИРУРГИЯ ИЛМИЙ-АМАЛИЙ ТИББИЁТ МАРКАЗИ ВА ТОШКЕНТ ТИББИЁТ АКАДЕМИЯСИ ҲУЗУРИДАГИ ИЛМИЙ ДАРАЖАЛАР БЕРУВЧИ DSc.27.06.2017.Tib.49.01 РАҚАМЛИ ИЛМИЙ КЕНГАШ**

**САМАРҚАНД ДАВЛАТ ТИББИЁТ ИНСТИТУТИ**

**ЮСУПОВ ШУХРАТ АБДУРАСУЛОВИЧ**

# БОЛАЛАРДА АППЕНДИКУЛЯР ТАРҚОҚ ПЕРИТОНИТ ДИАГНОСТИКАСИ ВА ХИРУРГИК ДАВОЛАШНИ ТАКОМИЛЛАШТИРИШ

**14.00.35 – Болалар хирургияси**

**ТИББИЁТ ФАНЛАРИ БЎЙИЧА ДОКТОРЛИК (DSc) ДИССЕРТАЦИЯСИ АВТОРЕФЕРАТИ**

**ТОШКЕНТ – 2018**

**Фан доктори (DSc) диссертацияси мавзуси Ўзбекистон Республикаси Вазирлар Маҳкамаси ҳузуридаги Олий аттестация комиссиясида №B2018.2.DSc/Tib128 рақам билан рўйхатга олинган.**

Диссертация Самарқанд давлат тиббиёт институтида бажарилган.

Диссертация автореферати икки тилда (ўзбек, рус, инглиз (резюме)) Илмий кенгаш веб-саҳифасида (www.rscs.uz) ва «Ziyonet» ахборот таълим порталида (www.ziyonet.uz) жойлаштирилган.

| | |
|---|---|
| **Илмий раҳбар:** | **Шамсиев Азамат Мухитдинович**<br>тиббиёт фанлари доктори, профессор |
| **Расмий оппонентлар:** | **Ормантаев Алмас Камалович**<br>тиббиёт фанлари доктори, профессор<br>**Эргашев Насриддин Шамсиддинович**<br>тиббиёт фанлари доктори, профессор<br>**Акилов Хабибулла Атауллаевич**<br>тиббиёт фанлари доктори, профессор |
| **Етакчи ташкилот:** | **Россия Федерацияси соғлиқни сақлаш вазирлиги Н.И. Пирогов номидаги Россия миллий тадқиқот тиббиёт университети Олий касбий таълим федерал давлат бюджет муассасаси** |

Диссертация ҳимояси Академик В.Воҳидов номидаги Республика ихтисослаштирилган хирургия илмий-амалий тиббиёт маркази ва Тошкент тиббиёт академияси ҳузуридаги DSc.27.06.2017.Tib.49.01 рақамли Илмий кенгашнинг 2018 йил «____» _____ соат ____ даги мажлисида бўлиб ўтади. (Манзил: 100115, Тошкент шаҳри, Кичик ҳалқа йўли 10-уй. Тел.: (+99871) 277-69-10; факс: (+99871) 277-26-42; e-mail: cs.75@mail.ru, Академик В.Воҳидов номидаги Республика ихтисослаштирилган хирургия илмий-амалий тиббиёт маркази мажлислар зали).

Диссертация билан Академик В.Воҳидов номидаги Республика ихтисослаштирилган хирургия илмий-амалий тиббиёт марказининг Ахборот-ресурс марказида танишиш мумкин (52-рақам билан рўйхатга олинган). Манзил: 100115, Тошкент шаҳри Кичик ҳалқа йўли 10-уй. Тел.: (+99871) 277-69-10; факс: (+99871) 277-26-42.

Диссертация автореферати 2018 йил «___»_____ куни тарқатилди.
(2018 йил «___» _____ даги ___ рақамли реестр баённомаси).

**Ф.Г. Назиров**
Илмий даражалар берувчи илмий кенгаш раиси,
тиббиёт фанлари доктори, профессор, академик

**А.Х. Бабаджанов**
Илмий даражалар берувчи илмий кенгаш
илмий котиби, тиббиёт фанлари доктори

**А.В. Девятов**
Илмий даражалар берувчи
илмий кенгаш қошидаги илмий семинар раиси,
тиббиёт фанлари доктори, профессор

## КИРИШ (докторлик диссертацияси аннотацияси)

**Диссертация мавзусининг долзарблиги ва зарурати.** Жаҳон соғлиқни сақлаш ташкилоти маълумотларига кўра, «ўткир аппендицит туфайли бажариладиган амалиётлар болаларда бажариладиган шошилинч абдоминал амалиётлар орасида етакчилик қилади ва барча хирургик аралашувларнинг 70%ини ташкил этади» [1]. Дунё статистикасига кўра, аппендицит билан умумий касалланиш кўрсаткичи 100 та болага 3 дан 6 гача тўғри келади ва 9-12 ёшда енг чўққисига етади. «Аппендицитнинг деструктив шаклларида перитонит катталарга нисбатан 8 марта, унинг генераллашган шакллари эса маҳаллий турларига нисбатан 2,5 марта кўп учрайди» [2]. Ўткир аппендицит диагностикасида эришилган ютуқларга қарамай, унинг деструктив шакллари частотаси 20% дан 70% гача ривожланади. Замонавий тиббиётнинг муваффақиятлари хирургларга перитонит билан беморларнинг ҳаётини сақлаб қолишга имкон берувчи бир қатор самарали тадбирларни тақдим этди. Бироқ, амалиётдан кейинги асоратлар сони 10-15% даражасида сақланиб қолиб, камайиш тенденциясига эга эмас. Бундай асоратларнинг ривожланишини прогнозлаш мушкул ва бошқариб бўлмайдиган жараёнлигича қолмоқда. Шу сабабли, аппендицитнинг деструктив шакллари бўлган болаларда хирургик тактикани такомиллаштириш устувор вазифалардан бўлиб қолмоқда.

Дунё амалиётида ҳозирги кунда перитонитда болалар организмининг антиинфекцион резистентлик (АИР) омиллари, эндоген интоксикациянинг аҳамияти ва характери, касалликнинг асоратланган шаклларида болалар иммун тизими коррекциясининг мавжуд усуллари ва детоксикацион терапия усулларининг самарадорлик масалалари фаол ўрганилмоқда. Болаларда ўткир аппендицит диагностикаси ва даволашдаги ютуқларга, жумладан, ўлим кўрсаткичининг 0,2-0,4% гача анчагина камайганлигига қарамай, кичик ёшдаги болалар гуруҳи ва асоратланган шаклларда бу кўрсаткич ўртача статистик кўрсаткичлардан ўнлаб баробар ортиқни ташкил қилади. Шу сабабли, замонавий ва ҳаммабоп диагностика аппаратурани қўллаган ҳолда болаларда хирургик тактикани яхшилаш аппендицит эрта диагностикасини яхшилаш имконини бериб, яллиғланиш жараёни кечишини прогнозлаш имконини таъминлайди ва асоратлар, шу жумладан, тарқоқ аппендикуляр перитонит (ТАП) ривожланиш сонини камайтиради.

Ватанимиз соғлиқни сақлаш тизими ривожланишининг замонавий босқичида ўткир абдоминал патология билан болаларни хирургик даволаш натижаларини яхшилашга қаратилган кўплаб чора-тадбирлар амалга оширилмоқда. Шу йўналишда, хусусан, болаларда аппендицитнинг деструктив шакллари диагностикаси ва даволаш натижаларини яхшилаш борасида ҳам муайян ижобий натижаларга эришилган. Шу билан бирга,

---

[1] World Health Organization. Global hepatitis report. 2017. http://www.who.int/ hepatitis /publications/global-hepatitis-report2017/en.

[2] Khan R.A., Menon P., Rao KLN. Beware of neonatal appendicitis. J Indian Assoc Pediatr Surg. 2010;15:67–69; Khan Y.A., Zia K. Perforated Neonatal Appendicitis with Pneumoperitoneum. APSP J Case Rep. 2013;4:21.

тиббий хизмат кўрсатиш тизимини такомиллаштириш йўлида янги диагностика усуллари самарадорлигини баҳолаш бўйича илмий-асосланган натижалар зарур. 2017-2021 йилларда Ўзбекистон Республикасини ривожлантиришнинг бешта устувор йўналишлар бўйича ҳаракатлар стратегиясида аҳолининг заиф гуруҳларининг тўлақон ҳаёт кечиришини таъминлаш мақсадида тиббий-ижтимоий ёрдам тизимини ривожлантириш ва такомиллаштириш вазифалари белгиланган [1]. Бу вазифаларни амалга ошириш, шу жумладан, тарқоқ аппендикуляр перитонит билан болаларни комплекс даволашга принципиал янги ёндашувларни ишлаб чиқиш йўли билан бу патологияни хирургик даволаш натижаларини яхшилаш долзарб йўналишлардан бири бўлиб ҳисобланади.

Ўзбекистон Республикаси Президентининг 2017 йил 16 мартдаги ПФ–4985-сон «Шошилинч тиббий ёрдамни янада такомиллаштириш чора-тадбирлари тўғрисида»ги Фармони, 2017 йил 20 июндаги ПҚ–3071-сон «Ўзбекистон Республикаси аҳолисига 2017–2021 йилларда ихтисослаштирилган тиббий ёрдам кўрсатишни янада ривожлантириш чора-тадбирлари тўғрисида»ги Қарори, Вазирлар Маҳкамасининг 2017 йил 10 майдаги 266-сонли «Жамоат соғлиғи ва соғлиқни сақлашни ташкил этиш илмий-тадқиқот институти фаолиятини ташкил этиш тўғрисида»ги қарори ҳамда ушбу соҳада қабул қилинган бошқа меъёрий-ҳуқуқий ҳужжатларда белгиланган вазифаларни бажаришга мазкур диссертация тадқиқоти муайян даражада хизмат қилади.

**Тадқиқотнинг республика фан ва технологиялари ривожланишининг устувор йўналишларига мослиги.** Мазкур тадқиқот республика фан ва технологиялар ривожланишининг VI «Тиббиёт ва фармакология» устувор йўналишига мувофиқ бажарилган.

**Диссертация мавзуси бўйича хорижий илмий-тадқиқотлар шарҳи[2].** Болаларда ТАП диагностикаси ва хирургик даволаш натижаларини яхшилашга қаратилган илмий-тадқиқот ишлари дунёнинг кўплаб етакчи илмий марказлар ва олий ўқув юртлари, шу жумладан, Surgical Research Collaborative (London, United Kingdom); Boston Children's Hospital of Harvard Medical School (Boston, USA); West China Hospital of Sichuan University (Chengdu,China); Department of Pediatric Surgery, Astrid Lindgren Children's Hospital, Karolinska University Hospital (Stockholm, Sweden); Department of

---

[1] 2017-2021 йилларда Ўзбекистон Республикасини ривожлантиришнинг бешта устувор йўналиши бўйича Ҳаракатлар стратегияси.

[2] Обзор международных научных исследований проведен с использованием следующих источников: Svensson J.F., Patkova B. Nonoperative treatment with antibiotics versus surgery for acute nonperforated appendicitis in children: a pilot randomized controlled trial// Ann Surg. 2015 Jan; 261(1):67-71; Kim D.W., Yoon H.M. Diagnostic performance of CT for pediatric patients with suspected appendicitis in various clinical settings: a systematic review and meta-analysis// Emerg Radiol. 2018 Jul 12.; Child J., Chen X., Mistry R.D. Pharmacokinetic and Pharmacodynamic Properties of Metronidazole in Pediatric Patients With Acute Appendicitis// J Pediatric Infect Dis Soc. 2018 May 16; Hall N.J., Eaton S. Appendectomy versus non-operative treatment for acute uncomplicated appendicitis in children: study protocol for a multicentre, open-label, non-inferiority, randomised controlled trial// BMJ Paediatr Open. 2017 May 18;1(1).; Hutchings N., Wood W. Conservative treatment of appendicitis in children (feasibility): study protocol for a randomised controlled trial // Trials. 2018 Mar 2; 19(1):153; van Rijn RR. Imaging Pediatric Appendicitis: Time to Put the Discussion to Bed? // Radiology. 2018 Mar;286(3):1030-1032.

Radiology, Mayo Clinic (Rochester, USA); Department of Pediatrics, Asan Medical Center, University of Ulsan College of Medicine (Seoul, Korea); Division of General, Thoracic, and Fetal Pediatric Surgery, Department of Pediatrics, Children's Hospital (Colorado, USA); Department of Pediatric Surgery, Children's Hospital, Helsinki University Central Hospital, University of Helsinki (Helsinki, Finland); Developmental Biology & Cancer Programme, UCL Great Ormond Street Institute of Child Health (London, UK); Paediatric Surgery Department, Hôpital Sud, Centre Hospitalier Universitaire, (Rennes, France); Division of PediatricSurgery, Centre Hospitalier Universitaire Sainte-Justine (Montreal, Canada); Н.В. Склифосовский номли тез ёрдам илмий-тадқиқот институти (Москва, Россия), Республика шошилинч тиббий ёрдам илмий маркази ва Самарқанд давлат тиббиёт институти (Ўзбекистон) томонидан олиб борилмоқда.

ТАП билан асоратланган аппендицитнинг деструктив шакллари билан болалар диагностикаси ва хирургик даволаш бўйича дунё ўтказилган тадқиқотлар натижасида ушбу дахшатли касалликни хирургик даволаш натижаларини яхшилашга қаратилган турли ечимлар таклиф қилинган бўлиб, жумладан: Буюк Британия хирургларининг мислсиз ва кенг қамровли миллий коллаборатив тадқиқотида, шунингдек рандомлаштирилмаган тадқиқотлар мета-анализида диагностика ва хирургик даволаш оғриқ бошланганидан 24 соатдан ортиқроққа кечиктирилса, ТАП ривожланиш ҳавфи юқори бўлиши исботланган (National Surgical Research Collaborative, London, United Kingdom); болалар шошилинч хирургиясидаги муайян ютуқларга қарамай, тарқоқ перитонит билан асоратланган аппендицитнинг деструктив шакллари билан беморларнинг ўлим кўрсаткичи йўл қўйиб бўлмас даражада юқори бўлиб, бундай болаларни олиб боришда илмий асосланган баённомаларга риоя қилиш тавсия қилинади ва бунда даволаш натижалари ишончли равишда яхшиланиши аниқланган (Department of Pediatric Surgery, Children's Hospital, Helsinki University Central Hospital, University of Helsinki, Helsinki, Finland); ўткир аппендицитни антибиотиклар билан консерватив даволаш ва кейинчалик режали аппендэктомия бажариш беморларнинг учдан бир қисмида аппеедикуляр инфильтрат ривожланишига олиб келиши ва қайта хуружларга сабаб бўлиши аниқланган (Division of General, Thoracic, and Fetal Pediatric Surgery, Department of Pediatrics, Children's Hospital, Colorado, USA).

Ҳозирги кунда дунёда аппендицитнинг асоратланган шакллари билан болаларни хирургик даволаш натижаларини яхшилаш бўйича тадқиқотлар давом эттирилмоқда, шу жумладан: беморнинг аҳволи оғирлиги, касаллик босқичи ва жараён тарқоқлиги жиҳатдан клиник кечиш хусусиятларини ўрганиш, ўткир аппендицит билан болаларнинг касалхонага кеч ётқизилишининг асосий сабабларини аниқлаш; эндоген интоксикация ва яллиғланиш синдроми интенсивлигини ҳамда ТАПда болаларда иммун реактивлик ҳолатини аниқлаш; перитонитда қорин парданинг патофорфологик хусусиятларини ўрганиш; аппендицитнинг асоратланган шаклларини даволашда янги лапароскопик технологияларни ишлаб чиқиш.

**Муаммонинг ўрганилганлик даражаси**. Love BE [1] фикрига кўра, «болаларда ТАП патогенези ва танатогенезида паралитик ичак тутилиши (ПИТ) марказий ўринлардан бирини эгаллайди. Касаллик кечиктириб юборилган босқичларидаги болаларда ПИТ ривожланса, ўлим кўрсаткичи 30-50%га етади». Ҳозирги кунга қадар ичак декомпрессиясининг энг мақбул усули ва оптимал муддати тўғрисида ягона фикр мавжуд эмас, энтеро- ва колостомиянинг конкрет модификацияларига аниқ кўрсатмалар ва қарши кўрсатмалар йўқ, уларни бажаришнинг техник жиҳатлари жуда оз ёритилган, амалиётдан кейинги даврда беморларни олиб бориш бўйича аниқ ва мақбул тавсиялар ишлаб чиқилмаган, эҳтимол асоратлар профилактикаси ва даволаш усуллари ёритилмаган (Elgharbawy F. [2], Quezada F. [3]). ТАПда қорин бўшлиғини дренажлашга анъанавий ёндашувларга эҳтиёж тўғрисидаги масала бир қатор жиддий камчиликларга эга бўлиб, тадқиқотлар учун яна бир йўналиш ҳисобланади. Aydin D.[4] фикрига кўра, «ҳатто аспирацион-ювиш дренажлаш мақсадида икки бўшлиқли найчалар қўллаш ҳам бошқа ёпиқ ҳаракатсиз дренаж тизимларга хос бўлган камчиликлардан ҳоли эмас – юбориладиган антисептик эритмалар таъсир соҳасининг чекланганлиги».

Перитонит бўйича кўп сонли тадқиқотлар, диагностика ва хирургик тактиканинг таклиф этилган алгоритмларига қарамай, бу касалликда болаларнинг ўлим кўрсаткичи анчагина юқори бўлиб, айрим муаллифлар фикрича 20-30%ни ташкил қилади (Church J.T. [5], López J.J. [6], Dibble E.H. [7]). Hernandez M.C. [8] бошчилигидаги тадқиқотчилар томонидан исботландики, «тарқоқ йирингли перитонит туфайли бажарилган амалиётдан 6-12 соат сўнг қорин бўшлиғида кўплаб диффуз битишмалар ҳосил бўлади. Бундан ташқари, 80% ҳолларда амалиётдан кейинги биринчи куниёқ дренаж найчалар бўшлиғи тўлиқ ёпилиб қолади». Қорин бўшлиғидан диализат чиқишининг бузилиши инфекциянинг диссеминациясигагина эмас, таранг гидроперитонеум ривожланиши ва у билан боғлиқ бўлган циркулятор бузилишларга сабаб бўлади, бундан ташқари интенсив оқимли диализ ҳолатида оқсил ва электролитларнинг кўп йўқотилиши юзага келади, натижада сув-электролитлар бузилиши кучаяди ва тўқималар

---

[1] Love B.E., Camelo M. Ultrasound accuracy in diagnosing appendicitis in obese pediatric patients. // Am Surg. 2017 83(10):1063-1067

[2] Elgharbawy F., Salameh K. Pediatric case of acute right-sided abdominal pain: diagnosis is not always appendicitis // Pediatric Health Med Ther. 2017 Jun 8;8:69-71.

[3] Sola R.Jr., Wormer B.A., Anderson W.E. Predictors and Outcomes of Nondiagnostic Ultrasound for Acute Appendicitis in Children//Am Surg. 2017 Dec 1;83(12):1357-1362

[4] Aydin D., Turan C., Yurtseven A., Bayindir P. Integration of radiology and clinical score in pediatric appendicitis//Pediatr Int. 2018 Feb;60(2):173-178.

[5] Church J.T., Klein E.J. Early appendectomy reduces costs in children with perforated appendicitis// J Surg Res. 2017 Dec;220:119-124.

[6] López J., Cooper J.N., Albert B. Sarcopenia in children with perforated appendicitis// J Surg Res. 2017 Dec;220:1-5.

[7] Dibble E.H., Swenson D.W., Cartagena C., Baird G.L., Herliczek T.W. Effectiveness of a Staged US and Unenhanced MR Imaging Algorithm in the Diagnosis of Pediatric Appendicitis. // Radiology. 2018 Mar;286(3):1022-1029.

[8] Hernandez M.C., Polites S.F. Measuring Anatomic Severity in Pediatric Appendicitis: Validation of the American Association for the Surgery of Trauma Appendicitis Severity Grade. // J Pediatr. 2018 Jan;192:229-233.

гипергидратацияси ривожланишига олиб келиши мумкин (Marino N.E.[1]; Prada Arias M.[2]).

Адабиётлардаги маълумотларнинг ўтказилган таҳлили ўткир аппендицитни унинг йирингли асоратлари ривожлангунига қадар эрта ташхислаш бўйича тавсияларни ишлаб чиқиш, шунингдек касалликнинг асоратланган шаклларини хирургик даволаш тактикасини танлаш муаммоси асосий долзарб ва аниқловчи масала эканлигидан дарак беради. Шу жумладан, қорин бўшлиғи санацияси ва дренажлашиннг оптимал усулларини ишлаб чиқиш, периоперацион интенсив даво баённомаларини такомиллаштириш масалалари ҳам аҳамиятли бўлиб қолмоқда.

**Диссертация тадқиқотнинг диссертация бажарилган олий таълим муассасасининг илмий-тадқиқот ишлари режалари билан боғлиқлиги.** Диссертация тадқиқоти Самарқанд давлат тиббиёт институтининг «Болаларда хирургик касалликлар диагностикаси ва даволашни такомиллаштириш ва уларнинг асоратлари профилактикаси чора-тадбирларини ишлаб чиқиш» (2012-2016 йй.) мавзусидаги илмий-тадқиқот ишлари режасига мувофиқ бажарилган.

**Тадқиқотнинг мақсади** тарқоқ аппендикуляр перитонит билан болаларни комплекс даволашга принципиал янги ёндашувларни ишлаб чиқиш йўли билан хирургик даволаш натижаларини яхшилашдан иборат.

**Тадқиқотнинг вазифалари:**

ўткир аппендицит билан болаларни касалхонага кеч ётқизишнинг асосий сабабларини аниқлаш ва аҳволнинг оғирлиги, касаллик босқичи ва жараённинг тарқоқлиги жиҳатдан клиник характеристикани ўрганиш;

аппендикуляр перитонит тарқоқлиги ва ичак функционал ҳолатини ультратовуш ёрдамида баҳолаш мезонларини аниқлаш;

болаларда ТАП замонавий этиологик структурасини ва йирингли инфекция қўзғатувчиларининг антибиотикларга сезгирлигини аниқлаш;

эндоген интоксикация ва яллиғланиш синдроми фаоллигини ҳамда ТАПда болаларда иммунореактивлик ҳолатини баҳолаш;

экспериментда перитонитда қорин парданинг характерли патоморфологик хусусиятларини ҳамда озон-кислород аралашмасининг тарқоқ йирингли перитонит ва битишмалар ҳосил бўлиш жараёнига таъсирини ўрганиш;

ТАП билан болаларни операциядан олдинги тайёрлаш ва периоперацион олиб бориш алгоритмини ишлаб чиқиш;

ТАП билан болаларда қорин бўшлиғи санацияси ва дренажлаш усулини оптималлаштириш;

ТАПда болаларда ичак декомпрессияси усулини ишлаб чиқиш;

ТАП билан болаларни операциядан кейинги эрта ва кечки даврларда комплекс даволашга ишлаб чиқилган ёндашувларнинг клиник

---

[1] Marino N.E., Davenport K. Low Infection-Related Re-Admission Rates in a Retrospective of 4725 Children with Appendicitis Using a Clinical Pathway in a Tertiary Care Pediatric Center. // Surg Infect (Larchmt). 2017 Nov/Dec;18(8):894-903.

[2] Prada Arias M., Vázquez J.L., Salgado Barreira A. Appendicitis versus nonspecific acute abdominal pain: diagnostic accuracy of ultrasound. Cir Pediatr. 2017 Jul 20;30(3):146-151.

самарадорлигини, шу жумладан, ТАП ўтказган қиз болаларда репродуктив саломатлик ҳолатини баҳолаш.

**Тадқиқотнинг объекти** сифатида 1990 йилдан 2014 йилгача бўлган даврда Самарқанд давлат тиббиёт институтининг 2-клиникасида ТАП билан асоратланган аппендицитнинг деструктив шакллари туфайли амалиёт бажарилган 402 нафар болалар олинган. Экспериментал тадқиқотлар Вистар зотли иккала жинсга оид 41 та каламушларда перитонитни моделлаш йўли билан ўтказилган.

**Тадқиқотнинг предмети** қорин бўшлиғини морфологик текшириш, ТАП билан беморларнинг қон зардоби ва қорин бўшлиғи экссудати, жароҳат ажралмалари, париетал қорин парда, ичак тутқичи, битишмалар ҳосил бўлган соҳадаги ичак девори кесимлари натижаларидан иборат.

**Тадқиқотнинг усуллари.** Тадқиқотнинг мақсадига эришиш ва қўйилган вазифаларни бажариш мақсадида қуйидаги усуллар қўлланди: клиник, иснтрументал (динамик УТТ, рентгенография), биокимёвий, иммунологик, бактериологик, морфрлогик, статистик усуллар ҳамда перитонитни экспериментал моделлаш.

**Тадқиқотининг илмий янгилиги** қуйидагилардан иборат:

ТАП сонографик семиотикаси асосида хирургик даволаш тактикасини оптималлаштириш имконини берувчи динамик УТТ усули ишлаб чиқилган;

болаларда ичак етишмовчилиги синдроми ривожланиши ва ТАП прогрессланишида систем яллиғланиш жавоб синдроми, оксидлаш стресси интенсивлиги, фагоцитоз ва иммунореактивликнинг бузилишининг аҳамияти аниқланган;

операциядан кейинги қорин ичи йирингли асоратларнинг эрта диагностикаси учун динамик УТТ билан комплексда информатив ҳисоблаш кўрсаткичлари (лейкоцитлар спонтан агломерацияси кўрсаткичи – ЛСАК ва нейтрофиллар ядро сегментацияси индекси – НЯСИ) ишлаб чиқилган;

қорин бўшлиғи санацияси, озонлаш ва дренажлаш билан бирга ичак декомпрессиясининг турли вариантларини ўз ичига олган болаларда ТАПни комплекс хирургик даволаш усули ишлаб чиқилган;

ТАП билан болаларда ичак декомпрессиясида кўричак гумбазини кетиб қолиши ва кейинги асоратлар ривожланишининг олдини олиш учун уни қориннинг олд деворига вақтинчалик фиксация усули ишлаб чиқилган;

экспериментда тарқоқ йирингли перитонит кечиши ва битишмалар ҳосил бўлиш жараёнига озон-кислород аралашмасини қўллаш асосланган.

**Тадқиқотнинг амалий** натижалари қуйидагилардан иборат:

динамик УТТ натижаларига кўра патологик жараён тарқоқлиги, ичак моторикаси бузилиш даражасини аниқлаш мумкинлиги исботланган ҳамда операциядан кейинги асоратлар сонографик семиотикаси таклиф этилган;

яллиғланиш ва эндотоксикоз биокимёвий маркерлари мониторингини ҳисобга олган ҳолда болаларда ТАПда операциядан олдинги тайёргарлик оптимал ҳажми ва давомийлиги (8-12 соатдан кам эмас) аниқланган;

болаларда ТАПда йирингли асоратлар сони ва касалхона ичи инфекцияси частотасини қисқартириш имконини берган комплекс хирургик тактика ишлаб чиқилган;

болаларда ТАПда ўзининг камшикастлиги, техник жиҳатдан бажарилиши соддалиги, эндоген интоксикацияни тез бартараф қилиши, ичак перистальтикасининг тез тикланишига олиб келиши ва ичак стомаларини бартараф этиш учун қайта амалиётлар талаб қилмаслиги билан ажралиб турувчи ингичка ичак декомпрессиясининг янги усули таклиф этилган;

ТАП туфайли амалиёт бажарилган болаларда қорин ичи йирингли асоратларни прогнозлаш ва эрта ташхислашда диагностик самарадорликка га бўлган ЛСАК ва НЯСИ ҳисоблаш кўрсаткичлари ишлаб чиқилган;

ТАП билан болаларда ҳам махсус, ҳам умумий асоратлар частотаси, релапаротомиялар сони, касалхонада даволаниш муддати ва ўлим кўрсаткичларини ишончли қисқартириш имконини берувчи комплекс даволаш алгоритми ишлаб чиқилган.

**Тадқиқот натижаларининг ишончлилиги.** Тадқиқот натижаларининг ишончлилиги болалар ҳолатини баҳолашнинг объектив мезонлари, замонавий диагностика ва даволаш усуллари, методологик ёндашувларни тўғри қўллаш ва статистик таҳлил мажмуаси билан асоланган. Тадқиқотлар етарлича миқдордаги клиник ва экспериментал материалда ўтказилган. Статистик таҳлил ёрдамида олинган натижаларнинг ишончлилиги тасдиқланган.

**Тадқиқот натижаларининг илмий ва амалий аҳамияти.** Тадқиқотнинг олинган натижалари болалар хирургияси замонавий ютуқларига катта хисса қўшади. ТАП билан болаларда қорин бўшлиғи тўлақонли ревизияси ва санацияси учун авайловчи мушаклараро хирургик очиш йўлларини қўллашнинг мумкинлиги ва устунликлари исботланган. Операциядан кейинги қорин ичи йирингли асоратларнинг эрта диагностикаси учун динамик УТТ билан комплексда информатив ҳисоблаш кўрсаткичлари (ЛСАК ва НЯСИ) таклиф этилган. Болаларда ичак етишмовчилиги синдроми ривожланиши ва ТАП прогрессланишида систем яллиғланиш жавоб синдроми, оксидлаш стресси интенсивлиги, фагоцитоз ва иммунореактивликнинг бузилишининг аҳамияти аниқланган. Ишнинг айрим натижалари аппендицитнинг деструктив шакллари билан болалар диагностикаси ва хирургик даволаш бўйича магистрлар, клиник ординаторлар ва малака ошириш курсантларини ўқитиш дастурининг таркиби ва структурасини такомиллаштириш мақсадида қўлланиши мумкин.

Тадқиқот натижаларининг амалий аҳамияти шундан иборатки, болаларда ТАПда ингичка ичак декомпрессиясининг таклиф этилган усули ўзининг камшикастлиги, техник жиҳатдан бажарилиши соддалиги, эндоген интоксикацияни тез бартараф қилиши, ичак перистальтикасининг тез тикланишига олиб келиши ва ичак стомаларини бартараф этиш учун қайта амалиётлар талаб қилмаслиги билан ажралиб туради. ТАП билан болаларда ичак декомпрессиясида кўричак гумбазини кетиб қолиши ва кейинги асоратлар ривожланишининг олдини олиш учун уни қориннинг олд деворига

вақтинчалик фиксация ноёб усули таклиф этилган. ТАП билан болаларда ҳам махсус, ҳам умумий асоратлар частотаси, релапаротомиялар сони, касалхонада даволаниш муддати ва ўлим кўрсаткичларини ишончли қисқартириш имконини берувчи комплекс даволаш алгоритми ишлаб чиқилган.

**Тадқиқот натижаларининг жорий қилиниши.** Тарқоқ аппендикуляр перитонит билан болалар диагностикаси ва хирургик даволаш натижаларини яхшилашга бағишланган тадқиқот бўйича олинган илмий натижалар асосида:

ишлаб чиқилган «Болаларда ингичка ичак декомпрессияси усули» учун га Интеллектуал мулк агентлигининг ихтирога патенти олинган (IAP 5987-сон патент, 1999 йил). Таклиф этилган усулни қўллаш болаларни даволашнинг узоқ муддатли натижаларини яхшилаш, операциядан кейинги асоратлар частотасини қисқартириш имконини берган;

ишлаб чиқилган «Болаларда цекоэнтеростомия қўйиш усули» учун га Интеллектуал мулк агентлигининг ихтирога патенти олинган (IAP 5988-сон патент, 1999 йил). Таклиф этилган усул беморларни хирургик даволаш сифатини 65%дан 78%гача яхшилаш имконини берган;

ишлаб чиқилган «Болаларда ичак фаолиятини текшириш усули» учун га Интеллектуал мулк агентлигининг ихтирога патенти олинган (IAP 5989-сон патент, 1999 йил). Болаларда ичакнинг мотор-эвакуатор фаолиятини ультратовуш ёрдамида текширишнинг модификацияланган усули ичак найчаси бўйлаб таркибининг ўтиш тезлиги ва шаклини текширишни ўз ичига олиб, унда овқат моддаларнинг маятниксимон ҳаракати ўрганилган ва ичакнинг меъёрдаги функционал ҳолати аниқланган;

ишлаб чиқилган «Болаларда ичак стомасини қўйишда кўричакни вақтинча фиксация қилиш усули» учун га Интеллектуал мулк агентлигининг ихтирога патенти олинган (IAP 5992-сон патент, 1999 йил). Таклиф этилган усул қайта оператив аралашувни инкор қилиш, операция травмасини камайтириш ва йирингли-некротик жараён фонида цекостома ёки аппендикостомани қорин олд деворидан кетиб қолишининг олдини олиш ҳисобига операциядан кейинги асоратлар ривожланишининг олдини олиш имконини берган;

ишлаб чиқилган «Перитонит билан болаларда битишмали ичак тутилиши профилактикаси усули» учун га Интеллектуал мулк агентлигининг патенти олинган (IDP 05152-сон патент, 1999 йил). Таклиф этилган усул асоратлар ва релапаротомиялар частотасини камайтириш ҳисобига болаларда ТАПни даволаш натижаларини яхшилашга ёрдам берган;

ишлаб чиқилган «Болаларда операциядан кейинги абсцесслар эрта диагностика усули»га патент олинган (IDP 05125-сон патент, 1999 йил). Таклиф этилган усул операциядан кейинги эрта давр натижаларини яхшилаш, релапаротомиялар частотасини қисқартириш имконини берган.

«Болаларда тарқоқ аппендикуляр перитонит диагностикаси ва хирургик даволаш хусусиятлари» ва «Қиз болаларда ўтказилган перитонит асоратлари диагностикаси» услубий тавсияномалари тасдиқланган (Соғлиқни сақлаш вазирлигининг 2018 йил 2 февралдаги 8н-д/20-сон

маълумотномаси). Таклиф этилган тавсиялар ТАП билан болаларда диагностик дастурни оптималлаштириш, беморларнинг энг мураккаб гуруҳини аниқлаш ва даволашнинг комплекс тактикасини танлаш, объектив мезонларини аниқлаш имконини берган;

тарқоқ аппендикуляр перитонит билан болалар диагностикаси ва хирургик даволаш натижаларини яхшилашга оид илмий таклиф ва тавсиялар соғлиқни сақлаш амалий фаолиятига, хусусан, Республика шошилинч тиббий ёрдам илмий марказининг Самарқанд ва Бухоро филиалларига (Соғлиқни сақлаш вазирлигининг 2018 йил 02 февралдаги 8н-д/20-сон маълумотномаси) фойдаланилган. ТАП билан болаларни даволашга таклиф этилган комлекс ёндашувни қўллаш жароҳат асоратлари частотасини 11,8%, қорин бўшлиғи абсцессларини 3,3%, давом этувчи перитонитни 4,6%, эрта битишмали ичак тутилишини 4,9%, релапаротомияларни 2,3 баробар ва операциядан кейинги ўлим кўрсаткичини 13,8% дан 1,1% гача камайтириш имконини берган.

**Тадқиқот натижаларининг апробацияси.** Тадқиқот натижалари илмий-амалий конференцияларда, шу жумладан, 10 та халқаро ва 2 та республика анжуманларида муҳокамадан ўтказилган.

**Тадқиқот натижаларининг эълон қилиниши.** Диссертация мавзуси бўйича жами 61 та илмий иш чоп этилган, шу жумладан, 15 та мақола, улардан 8 таси республика ва 7 таси хорижий журналларда, барчаси Ўзбекистон Республикаси ОАК докторлик диссертацияларининг асосий илмий натижаларини эълон қилиш учун тавсия этган илмий нашрларда чоп этилган.

**Диссертациянинг тузилиши ва ҳажми.** Диссертация таркиби кириш, еттита боб, хулосалар, фойдаланилган адабиётлар рўйхати ва иловалардан ташкил топган. Диссертациянинг хажми 200 бетни ташкил этади.

## ДИССЕРТАЦИЯНИНГ АСОСИЙ ҚИСМИ

**Кириш** қисмида тадқиқотнинг долзарблиги ва зарурати асосланган, тадқиқотнинг мақсади ва асосий вазифалари, объекти ва предмети тавсифланган, республика фан ва технологиялари ривожланишининг устувор йўналишларига мослиги кўрсатилган, олинган натижаларининг илмий янгилиги ва амалий аҳамияти, уларнинг амалиётга татбиқ этилганлиги баён қилинган, нашр этилган ишлар ва диссертация тузилиши бўйича маълумотлар келтирилган.

Диссертациянинг **«Болаларда тарқоқ аппендикуляр перитонит диагностикаси ва хирургик даволаш масалаларининг замонавий ҳолати»**, деб номланган биринчи бобида болаларда аппендикуляр перитонит этиологияси ва патогенезига бағишланган адабиётлар шарҳи берилган бўлиб, хирургик даволаш муаммоси яққол ажратиб кўрсатилган, классификация тақдим этилган, диагностика ва даволаш усуллари, узоқ муддатдаги натижалар таҳлил қилинган.

Диссертациянинг **«Клиник материал ва қўлланган текширув усуллари тавсифи»**, деб номланган иккинчи бобида тарқоқ аппендикуляр

перитонит билан 402 нафар болаларда ўтказилган клиник, инструментал, лаборатор текширув натижалари ва даволаш чора-тадбирлари акс эттирилган. Назорат гуруҳини бўшлиқсиз режали амалиётлар (циркумцизия, чурра кесиш) учун касалхонага ётқизилган 40 нафар бола ташкил этган. Тадқиқотлар Самарқанд давлат тиббиёт институтининг 2-клиникасида 1990 йилдан 2014 йилгача бўлган даврда ўтказилган. 1998 йилдан 2014 йилгача бўлган даврда даволанган 264 нафар (65,7%) болалар асосий гуруҳни ташкил этган. Таққослов гуруҳига 1990 йилдан 1997 йилгача бўлган даврда анъанавий даволанган 138 нафар (34,3%) болалар киритилган. Аппендикуляр перитонит тарқоқлиги бўйича тақсимланганида Б.Д. Савчук (1970й.) классификациясидан фойдаланилди. Тадқиқотга касалликнинг тарқоқ шакллари бўлган болалар киритилган: диффуз шакли – асосий гуруҳдаги 134 та (50,8%) ва таққослов гуруҳидаги 73 та (52,9%) болаларда; тарқалган перитонит – асосий гуруҳдаги 130 та (49,2%) ва таққослов гуруҳидаги 65 та (47,1%) болаларда аниқланди (1-жадвал).

Алоҳида таъкидлаш лозимки, беморларнинг таҳминан ¼ қисмига, яъни аосий гуруҳдаги 70 та (26,5%) ва таққослов гуруҳидаги 32 тасига (23,2%) перитонитнинг терминал, яъни ўлим кўрсаткичи нисбатан юқори бўлиши кутиладиган босқичида амалиёт бажарилган. Беморларнинг асосий қисми – 90,5% касаллик (хуруж) бошланганидан 1-7 кунларда мурожаат қилишган.

**1-жадвал**

**Беморлар гуруҳларининг жинси, касаллик шакли, тарқоқлиги ва босқичи бўйича тавсифи**

| Кўрсаткич | Асосий гуруҳ, n=264 | | Таққослов гуруҳи, n=138 | | $\chi^2$-тест |
|---|---|---|---|---|---|
| | абс. | % | абс. | % | |
| Жинси | | | | | $\chi^2$ = 0.383 df = 1; p = 0.536 |
| ўғил болалар | 160 | 60,6 | 88 | 63,8 | |
| қиз болалар | 104 | 39,4 | 50 | 36,2 | |
| Аппендицит шакли | | | | | $\chi^2$ = 3.423 df = 2 p = 0.181 |
| флегмоноз | 6 | 2,3 | 3 | 2,2 | |
| гангреноз | 24 | 9,1 | 21 | 15,2 | |
| перфоратив | 234 | 88,6 | 114 | 82,6 | |
| Перитонит тарқоқлиги | | | | | $\chi^2$ = 0.166 df = 1 p = 0.684 |
| диффуз | 134 | 50,8 | 73 | 52,9 | |
| тарқалган | 130 | 49,2 | 65 | 47,1 | |
| Перитонит босқичи | | | | | $\chi^2$ = 1.106 df = 2 p = 0.576 |
| реактив | 101 | 38,3 | 60 | 43,5 | |
| токсик | 93 | 35,2 | 46 | 33,3 | |
| терминал | 70 | 26,5 | 32 | 23,2 | |

Қорин бўшлиғи озонотерапияси ОТРИ-01 (Россия) аппарати ёрдамида 5-8 мг/л/дақ концентрацияли озон бўлган озон-кислородли аралашма билан пуфлаш йўли билан амалга оширилди. Вена ичига юбориш учун озонланган

эритмаларни дорихона натрий хлоридининг 0,9%ли физиологик эритмасини 10 дақиқа давомида озон-кислородли аралашма билан барботирлаш йўли билан олинди. Операциядан кейинги даврда ҳудди шундай эритмалар билан аппендико- ёки цекоэнтеростома орқали ичак бўшлиғи ҳам ювилди.

Диссертациянинг **«Болаларда тарқоқ аппендикуляр перитонит клиник кечиш хусусиятлари ва диагностикаси»**, деб номланган учинчи бобида клиник-инструментал текширувлар натижаларининг таҳлили ва баҳолаш ўтказилган. Бизнинг кузатувларимизга кўра, ТАП хуруж бошланганидан 1 кеча-кундуз ўтганидан кейингина ривожланиши мумкин. Тарқалган перитонит учраган барча беморларимиз қориндаги оғриқлар бошланганидан иккинчи ва ундан кейинги кунлари касалхонага ётқизилган. Бунда, касалхонага ётқизилган кун ва перитонитнинг тарқоқлиги ўртасида тўғридан-тўғри корреляцион боғлиқлик ($R^2$ = 0,9512) кузатилди. Шундай қилиб, беморларнинг ярмидан кўпроғи – 213 та (53,0%) бола касалликнинг 2-3-кунлари касалхога мурожаат қилган, уларнинг деярли барчасида (93,4%) диффуз перитонит аниқланган; 3-кундан кейинроқ касалхонага мурожаат қилган болалардан абсолют кўпчилигида, яъни 189 тадан 181 тасида (95,8%) тарқалган перитонит кузатилди; бунда касалхонага мурожаат қилиш муддати билан перитонитнинг тарқоқлиги ўртасида тўғридан-тўғри корреляцион боғлиқлик кузатилди (чизиқли корреляция коэффициенти $R^2$=0,7659). Касалликнинг реактив босқичдан терминал босқичга қараб жадаллашиб боргани сари тарқалган жараён билан беморлар улуши ҳам ортиб борди – 6.2% дан 100% гача, бунда диффуз перитонит бўлган беморлар улуши камайиб борган – 93,8% дан 0% гача ($R^2$=0,9934). ТАПда диагностик муолажалар мажмуаси қорин бўшлиғи динамик УТТ билан тўлдирилди (2-жадвал).

**2-жадвал**

**ТАП турли шакллари дифференциал-диагностик ультратовуш белгилари**

| УТ белгиси | Перитонит шакли | |
|---|---|---|
| | Диффуз | Тарқалган |
| Ичак қовузлоқлари | Ўртача чўзилган, суюқ таркиби пневматизациядан устун | Суюқ таркиби ва якка газ пуфакчалари ёки уларсиз кескин чўзилган |
| Химус ҳаракати | Суст, илгариланма | Суст, маятниксимон |
| Ичак перистальтикаси | Кам | Йўқ |
| Эркин суюқлик тўпланиш соҳалари | Қовузлоқлараро бўшлиқлар, ўнг латерал канал, ўнг ёнбош ва кичик чаноқ соҳаларида | Қорин бўшлиғининг барча соҳаларида кўплаб суюқлик |

Ушбу статистикага Самарқанд давлат тиббиёт институтининг иккинчи клиникасига қорин бўшлиғи аъзоларининг йирингли-деструктив касалликларининг асоратланган шакллари билан болалар Самарқанд, Навоий, Бухоро, Қашқадарьё ва Сурхондарьё вилоятларини ўз ичига олган Зарафшон водийсининг кенг минтақасидан келиб тушганлиги сезиларли таъсир кўрсатганлиги яна бир муҳим омиллардан бўлиб ҳисобланади.

Шундай қилиб, ТАП туфайли операция бажарилган 402 бемордан фақатгина 30,1% Самарқанд шаҳридан, қолган барчаси эса вилоят туманлари ва қўшни минтақалардан келганлар.

Диффуз перитонит учун қуйидаги эхографик белгилар хос бўлган: ичак қовузлоқлари ўртача чўзилган, таркибида суюқлик газга нисбатан кўпроқ, химуснинг ҳаракати суст, илгариланма, перистальтик ҳаракатлар кам, эркин суюқлик асосан қовузлоқлараро соҳалар, ўнг латерал канал, ўнг ёнбош ва кичик чаноқ соҳаларида аниқланади (1-расм).

**1-расм. УТТ. Ўткир деструктив аппендицит, диффуз перитонит**

Тарқалган перитонит бўлган беморларда қорин бўшлиғининг барча соҳаларида таркибидаги суюқлик ва якка газ пуфакчалари ёки уларсиз чўзилиб кетган ичак қовузлоқлари кўринади, химуснинг ҳаракати суст маятниксимон ёки умуман йўқ, қорин бўшлиғининг барча бўлимларида кўп миқдорда эркин суюқлик аниқланади (2-расм).

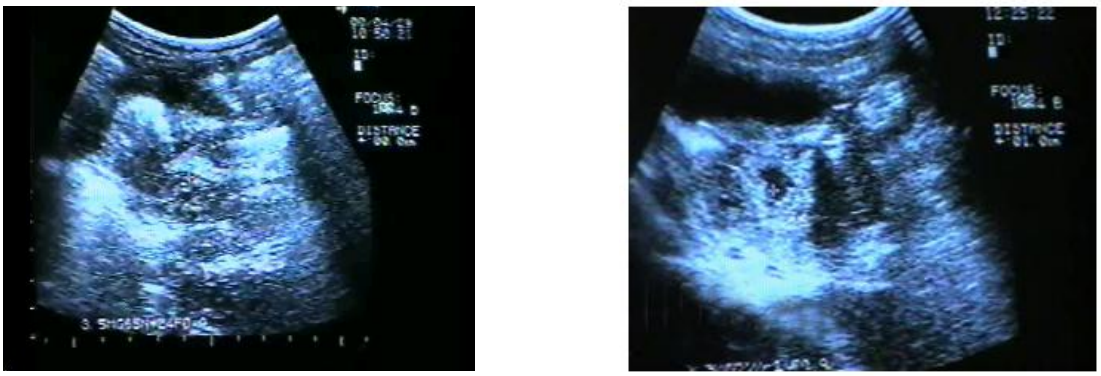

**2-расм. УТТ. Ўткир деструктив аппендицит. Тарқалган перитонит**

Операциядан олдинги УТТ хулосасини операция вақтидаги қорин бўшлиғи ревизияси натижалари билан таққослаш диффуз перитонитни тарқалганидан ажратишда сонографиянинг умумий аниқлиги 90,9% эканлигини аниқлади (240 та болада, шу жумладан, тарқалган перитонит бўлган 226 та болада – ишончли ижобий натижа ва диффуз перитонит кузатилган 14 та беморда – ишончли салбий натижа). Қолган 24 та (9,1%) беморда жараён тарқалганлигининг ҳато белгиланиши гипердиагностика (21 та бола) сифатида баҳоланди, бунда диффуз перитонит тарқалган сифатида қабул қилинган ёки 3 та болада диффуз перитонит, деб баҳоланган ҳолатда операция вақтида тарқалган перитонит аниқланган (сохта салбий натижа) ва бу ҳолат усулни ишлаб чиқишнинг дастлабки даврига тўғри келган.

Периферик қон кўрсаткичлари таҳлилида назорат гуруҳига нисбатан лейкоцитлар сонининг 41,1%га кескин ортиши, ллейкоцитлар формуласининг чапга силжиши аниқланди, бундан ташқари қон суртмаларида лейкоцитлар агломерацияси сонининг (ЛСАК) ортиши кузатилди (3-жадвал).

**3-жадвал**

**Тарқоқ аппендикуляр перитонит билан болаларда лейкоцитоз ва лейкоцитар индекс кўрсаткичлари**

| Кўрсаткич | Назорат гуруҳи, n=40 | Диффуз перитонит, n=134 | Тарқалган перитонит, n=130 |
|---|---|---|---|
| Лейкоцитлар, $\times 10^9$/л | 5,36±0,21 | 9,42±0,21* | 12,23±0,11*, ** |
| Таёқча ядроли | 2,45±0,06 | 4,52± 0,02* | 6,51±0,03 *, ** |
| Сегмент ядроли | 56,1±1,7 | 59,3± 0,9 | 62,0±0,2* |
| Эозинофиллар, % | 3,40±0,08 | 3,61± 0,02 | 1,50±0,03*,** |
| Лимфоцитлар, % | 35,41±0,19 | 31,11± 0,03* | 23,31±0,27*,** |
| Моноцитлар, % | 2,83±0,07 | 3,23± 0,01 | 6,72±0,11*,** |
| ИЛИ | 0,28±0,04 | 3,20±0,01* | 5,60±0,02*,** |
| ЛСАК | 3,7±0,1 | 11,5±0,2* | 18,4±0,2*,** |
| НЯСИ | 2,60±0,03 | 2,28±0,01 | 2,30±0,01 |
| ЭЧТ, мм/с | 7,8±0,2 | 11,4±0,5 | 17,8±0,6* |

Изоҳ: * - назоратга нисбатан ишончли, P<0,05, ** - диффуз перитонит билан гуруҳга нисбатан ишончли ** - P<0,05

ТАП билан болаларда лейкоформула ва лейкоцитлар морфологиясида аниқланган ўзгаришлар билан бирга прояллиғланиш цитокинларининг ҳам ортиши билан бирга кузатилди. Перитонитнинг тарқоқлигидан қатъий назар, IL-1β миқдори 2,4-2,5 баробар ортади, TNF-α эса 3,6-3,7 баробар кўпаяди, бу эса организм ҳимоя кучларининг сезиларли таранглашви ва систем яллиғланиш жавоб синдроми кучли ифодаланишини англатади. ТАП бактериал эндо- ва экзотоксинларнинг ва турли яллиғланиш медиаторларининг таъсирида жараён генерализациясининг тезлиги биллан тавсифланишини эътиборга олган ҳолда ТАП жадаллашувида етакчи аҳамиятга эга бўлган эндоген интоксикация синдроми ривожланишига қўган ҳиссасини аниқлаш мақсадида яллиғланиш ва эндотоксикознинг қатор биокимёвий маркерлари ўрганиб чиқилди. ТАПда жараённинг тарқалганлигидан қатъий назар, биомолекулаларнинг деградацияси жараёнларининг анчагина фаоллашуви кузатилади ва натижада антиоксидант системаси ферментатив звеносининг сустлашуви – супероксиддисмутаза (СОД) фаоллигининг назоратга нисбатан 2,5 баробар, каталаза фаоллигининг эса 1,8 баробар камайиши фонида малон диальдегиди (МДА) ва ўртача молекуляр кўрсаткичнинг (ЎМК) деярли икки баробар ортиши билан кечиши аниқланди.

Гемостаз кўрсаткичлари: фаоллаштирилган қисман тромбопластин вақти (ФҚТВ), протромбин вақти (ПВ) ва фибриноген миқдорлари диффуз ва

тарқалган перитонит билан гуруҳларда ишончли фарқланиши кузатилмади, тромбоцитлар сони эса тарқалган перитонит бўлган болаларда ишончли паст эди.

Перитонитлар этиологик структурасида етакчи ўринни ичак таёқчаси *(Escherichia coli)* эгаллаб, у 301 та (85,5%) беморда аниқланди; стафиллококклар ва бактероидлар 27-28% ҳолларда учради, қорин бўшлиғидаги экссудатда йирингли микрофлора ассоциациясининг частотаси 34,1% ни ташкил қилди; 9,1% ҳолатда ТАП билан беморларда микрофлора аниқланмади. Ундирилган микрофлоранинг 16 та энг тарқалган антибиотикларга сезгирлигини ўрганиш 60% дан ортиқ ажратилган E.coli штаммлари уларнинг фақатгина 4 тасига сезгирлигини аниқлади: офлоксацин (91,3%), цефотаксим (83,2%), цефамизин (79,2%) ва полимиксин (68,8%).

Иммунологик тадқиқотлар натижасида болаларда перитонит вақтида иммунитетнинг ҳужайра звеноси резервининг қисқаришини кўрсатувчи қондаги Т-лимфоцитларнинг умумий сонида ҳам, унинг субпопуляцияларида ҳам сезиларли силжишлар юз бериши аниқланди: хусусан, ТАП билан болаларда Т-лимфоцитлар абсолют сонининг 2,4 баробар камайиши ҳисобига лимфоцитлар умумий сонининг ҳам ишончли камайиши кузатилди, бунда, назорат гуруҳига нисбатан, асосан, Т-хелперлар – 2,9 баробар камайган. ТАП билан болаларда назоратга нисбатан Т-хелперлар (CD4) ҳам, Т-супрессорлар (CD8) ҳам – 1,9 баробар ишончли камайиши аниқланди. Бу ўзгаришлар нафақат миқдорий, балки сифатий жиҳатдан ҳам юз берган: CD4 миқдорий улуши 2,1 баробар, CD8 эса – 1,3 баробар камайган. Т-лимфоцитларнинг бошқарувчи субпопуляцияларидаги ўзгаришлар ТАП билан болаларда ИРИ нинг 1,28 гача пасайиши билан намоян бўлган.

Шундай қилиб, ТАП билан болаларда перитонит тарқалганлигига пропорционал равишда систем яллиғланиш жавоби синдроми белгилари кузатилади; ЭИ интенсивлиги ва оксидлаш стресси эса диффуз перитонитда ҳам, тарқалган перитонитда ҳам бирдек ифодаланган бўлиб, фагоцитоз тугалланмаганлиги ва Т-ҳужайрали иммунологик етишмовчилик фонида мембран деструктив жараёнлар мавжудлигини кўрсатади ва улар қўшимча коррекциловчи чора-тадбирлар талаб қилади.

Диссертациянинг **«Экспериментал тарқалган перитонит кечиши ва битишмалар ҳосил бўлишига озоннинг таъсири»**, деб номланган тўртинчи бобида экспериментал тадқиқотлар натижалари келтирилган. Экспериментал перитонитда озонотерапияни қўлламаган ҳолда биринчи (назорат) гуруҳнинг 23 та жонивори орасида 30,4% йўқотишлар кузатилди. Иккинчи (асосий) гуруҳ жониворларида йўқотишлар кузатилмади. Қорин бўшлиғидаги битишмалар ифодаланганлигини баҳолашда 5 балли шкаладан фойдаланилди ва озонотерапия фонида экспериментал жониворларнинг 1/3 қисмида 1-даражага мос бўлган якка битишмалар ривожланиши кузатилди, бу гуруҳнинг қолган жониворларида эса аутопсия вақтида битишмалар ҳосил бўлганлиги топилмади. Шу вақтда, озонотерапия ўтказилмаган назорат гуруҳидаги жониворларда 3-куниданоқ 2-даражали кўп сонли битишмалар ривожланиши кузатилиб, кейинчалик бу жараён янада кучлироқ ифодаланган. Аён бўлишича, қорин бўшлиғини озон-кислородли аралашма билан ювиш

операциядан кейинги давр салбий кечишини сезиларли камайтирган – асосий гуруҳ ичида йўқотишлар бўлмаган.

Мезотелиоцитларнинг кучли десквамацияси перитонитда қорин парданинг характерли хусусиятларидан бўлиб ҳисобланади, натижада қорин парданинг барьер-резорбцион фаолияти бузилади. Айнан демезотелизация қорин парда варақлари ва ичак қовузлоқлари деворининг ёпишиши ва битишмалар ҳосил бўлишини белгилайди. Битишмаларнинг асосини, билишимизча, фибробластлар, коллаген толалар ва бириктирувчи тўқиманинг бошқа ҳужайралари ҳамда силлиқ мушак ҳужайралари ташкил этади (3-4расмлар).

**3-расм. Қорин парданинг демезотелизация бўлган юзаси фибрин, микроорганизмлар ва фагоцитлар билан. Париетал қорин парда. 3-кун. ТЭМ х 4000**

**4-расм. Силлиқ мушак ва коллаген толалар мезотелий билан қопланган битишма орасида. 7-кун. ТЭМ х4000**

Қорин пардадаги аниқланган ўзгаришлар, микроблар инвазияси кучли интоксикация кўринишларини келтириб чиқади ва экспериментал жониворларнинг ўлишига сабаб бўлади. Озонотерапиядан сўнг эса ичакларарo битишмалар ифодаланганлиги ва тузилиши назорат гуруҳидагига нисбатан сезиларли фарқ қилади. Фибробластлар синтетик фаоллигининг камайишини кўрсатувчи белгилар яққол сезилади: бу ҳужайралар ўлчами кичиклашган, уларнинг сони кам, коллаген толалар сақланиши ҳам камайган.

Шундай қилиб, озонни қўллаш перитонитни даволашнинг етарлича самарали ва хавфсиз усули бўлиб, битишма ҳосил бўлиш жараёнлари интенсивлигининг камайишига кўмаклашади.

Диссертациянинг **«Болаларда тарқоқ аппендикуляр перитонитни хирургик даволаш хусусиятлари»**, деб номланган бешинчи бобида ўтказилган даволаш усулларининг самарадорлиги тўғрисида маълумотлар келтирилган. Асосий гуруҳ болалари оддий текширувлардан ва ўткир аппендицитнинг асоратланган шакли диагнози қўйилганидан сўнг реанимация ва интенсив даволаш бўлимига ётқизилган. Камида 8-12 соат давомида бу болаларга қон томир ичи суюқлигини адекват сақлаб туриш ва тўқималар нормал перфузиясини таъминлаш учун, кислота-ишқор, сув-электролитлар баланси, қондаги газлар ва гомеостазни коррекция қилиш мақсадида инфузион даволаш ўтказилган (5-расм).

**5-расм. Операциядан аввалги тайёргарлик алгоритми**

Тадқиқотнинг асосий мақсади бўлмиш болаларда ТАПни хирургик даволаш натижаларини яхшилаш йўлида амалиётнинг барча босқичлари такомиллаштирилди (6-расм). Назорат гуруҳидаги барча беморларга (n=138) фақат ўрта лапаротомия бажарилди.

Операциянинг асосий босқичи бўлмиш аппендэктомияни бажариш вақтида биз албатта ўсимтанинг тутқичини тикиб ўтамиз, ўсимтанинг чўлтоғига эса кисет ва Z-симон чоклар билан лигатурали чўктирувчи усулда ишлов берилади, буни 124 та (30,9%) болада уддаладик.

Бироқ, болаларда ТАП шароитида баъзида (235 та (58,5%) беморда) кучли яллиғланиш жараёнига кўричак гумбазининг жалб этилганлигининг гувоҳи бўлдик, бунда ўсимта чўлтоғини ишончли чўктириш имконияти бўлмайди. Бундан ташқари, 24 та (5,9%) болада аппендикостомия ва 10 та (2,5%) болада цекостомия бажаришда аппендиксга лигатур усулда ишлов бериш билан чекландик. 9 та (2,2%) ҳолатда операция вақтида чувалчангсимон ўсимтанинг йирингли жараён таркибида тўлиқ парчаланиб кетганлигининг гувоҳи бўлдикю. Болаларнинг асосий гуруҳида қорин бўшлиғини ювиш ва унга антибактериал препаратлар юбориш амалиётидан воз кечиб, «қуруқ усул»да санация бажарилди.

Қорин бўшлиғининг барча бўлимлари электрсўрғич ва дока ёрдамида экссудатдан қуритилиб олинди. Бунда, жароҳатга чиқариб олинган ингичка ичак қовузлоқлари илеоцекал бурчакдан бошлаб Трейтц бойламига қадар механик равишда фибриноз ва йирингли карашдан тозаланди, қовузлоқлараро абсцесслар очиб, қуритилди. Ёндош каналлар, диафрагма

ости ва жигар ости, кичиқ чаноқ бўшлиқлари қуритилиб, қорин бўшлиғи 5 дақиқа давомида озон-кислород аралашмаси ёрдамида озонланди.

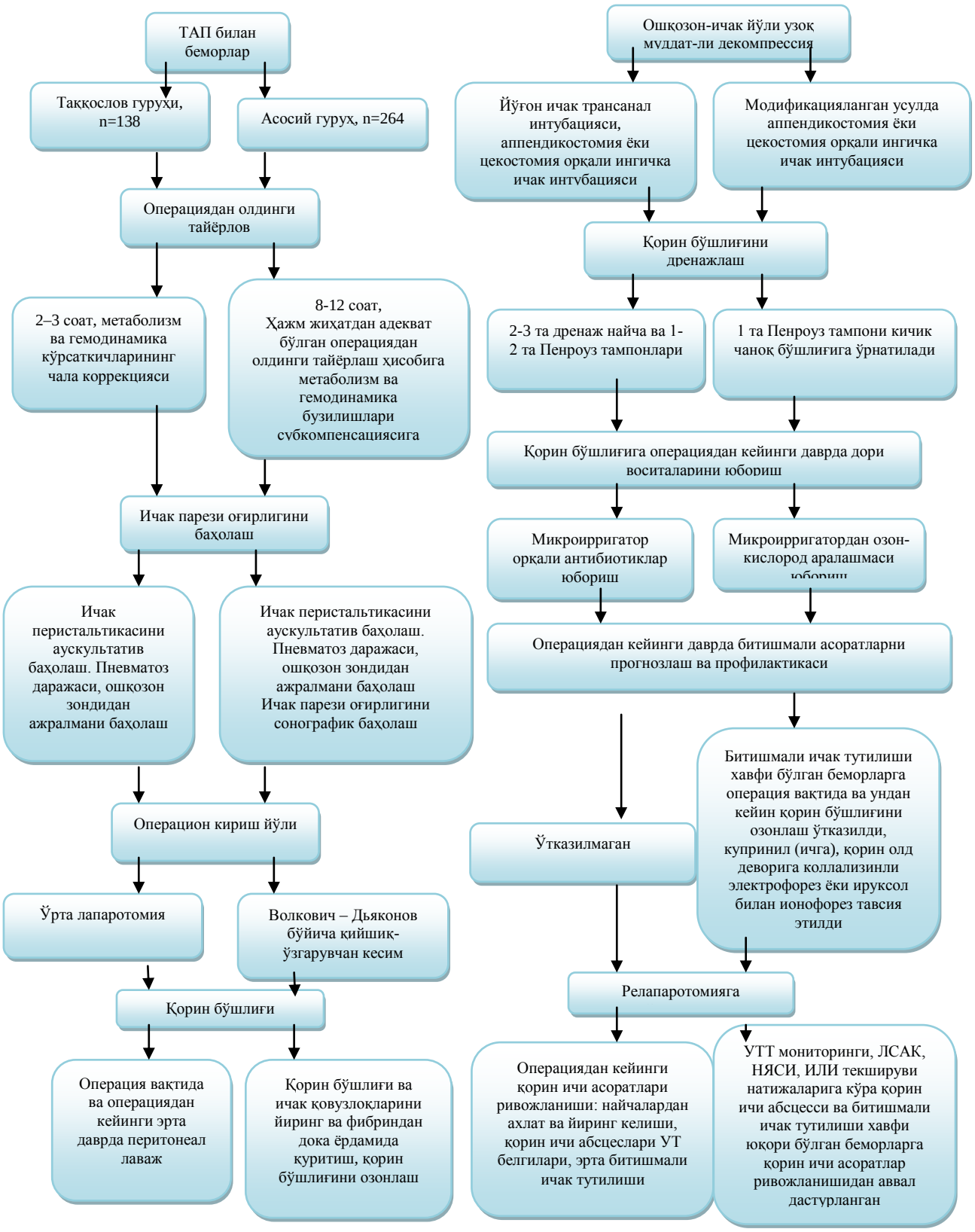


**6-расм. ТАП билан болаларни таққосланаётган гуруҳларда периоперацион олиб бориш алгоритми**

Ошқозон-ичак йўли (ОИЙ) декомпрессиясининг асосий усули сифатида барча 402 та беморга назогастрал зонд ўрнатишни қўлладик ва уни операциядан кейинги даврда ичак перистальтикаси пайдо бўлганидан сўнг олиб ташланди. Шу билан бирга, кучли ичак парези кузатилган беморларга тор кўрсатмаларга биноан узоқ муддатли йўғон (16 та – 4,0%) ва ингичка (113 та – 28,1%) ретроград интубациясини қўлладик. Ингичка ичакнинг узоқ муддатли интубацияси аппендикостомия ёки цекостомияя орқали амалга оширилди ва уни бажариш техникаси асосий ва таққослов гуруҳларида фарқланди.

Аппендикостомия орқали ингичка ичакнинг декомпрессиясининг биз таклиф этган усулнинг (07.10.1999й. 5987-сон ихтиро учун патент) фарқи шундаки, ингичка ичак ичига чувалчангсимон ўсимта чўлтоғи орқали киритилган зонд чўлтоқ билан бирга ўнг ёнбош соҳасидаги кичик кесим (1-1,5см узунликда) орқали қорин олд деворига чиқарилади. Кўричак гумбази вақтинча аппендикостомия соҳасида терига фиксация қилинади. Ингичка ичак декомпрессиясининг биз таклиф этган усулимиз аппендикоэнтеростомия қўйиш учун чувалчангсимон ўсимта асосини (1-2см) сақлаб қолган ҳолда бажарилган қисман аппендэктомия бажарилган 55 та (20,8%) беморда қўлланди (7-расм).

Ўзича ёпиладиган вақтинчалик цекостомиянинг биз таклиф этган усулимиз (07.10.1999й. 5988-сонли ихтиро учун патент) анъанавийсидан фарқи шундаки, биринчидан, стома қорин олд деворидаги кичик кесим (1,5-2см узунликда) орқали чиқарилади, иккинчидан, интубация усули бошқачадир (8-расм).

Оғир қорин ичи асоратларига олиб келиши мумкин бўлган цекостома ёки аппендикостома йирингли-некротик жараён фонида қорин олд деворидан кетиб қолишининг олдини олиш мақсадида ичак стомаларини қўйишда вақтинча кўричак гумбазини фиксация қилиш усулини ишлаб чиқдик (12.10.1999й. 5992-сонли ихтиро учун патент) (9-расм).

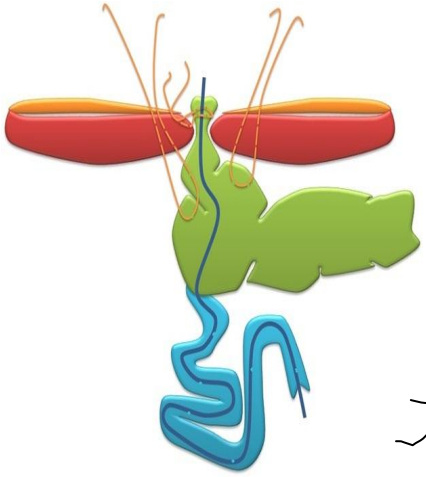

**7-расм. Аппендикостомия қўйиш ва ингичка ичак ретроград интубацияси схемаси**

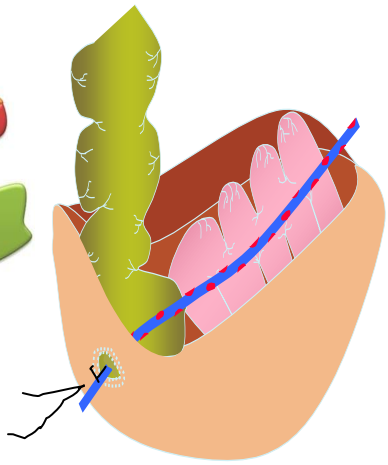

**8-расм. Цекостома қўйиш ва ингичка ичак ретроград интубацияси схемаси**

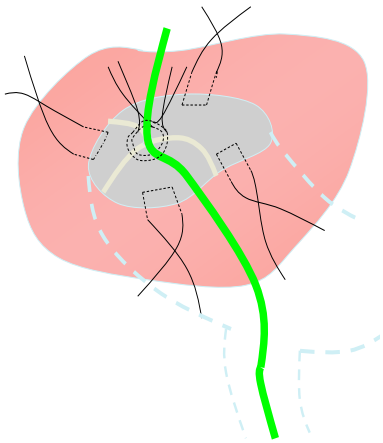

**9-расм. Цекостомия ва аппендикостомия бажариш вақтида фиксацияловчи чоклар қўйиш схемаси**

Беморларнинг асосий гуруҳида операция вақтида ва ундан сўнг қорин бўшлиғини ювиш, дренаж найчалар қўллашдан воз кечдик ва йирингли-

яллиғланиш учоғини чегаралаш ва бу жойни дренажловчи канал шакллантириш учун ўнг ёнбош соҳасидаги алоҳида кесим орқали кичик чаноққа битта Пенроуз тампонини ўрнатдик. Тампондаги доканинг гигроскопик хусусияти патологик суюқлик оқиб келиб, тўпланадиган ўнг ёнбош канал ва кичик чаноқдан экссудатни сўриб олади. Бундан ташқари, операциядан кейинги даврда озон-кислородли аралашма ёрдамида қорин бўшлиғини озонлаш учун эпигастрал соҳадаги контрапертура орқали микродренаж ўрнатилди.

Шундай қилиб, операциядан олдинги тайёрловнинг принципиал янги тактикаси, операция вақтида қорин бўшлиғи санацияси ва дренажлашнинг янги усуллари, ичак декомпрессияси усули ва дезинтоксикацион ва битишмаларга қарши чора-тадбирлар мажмуасини ишлаб чиқдик ва улар болаларда ТАПни даволаш натижаларини яхшилашга кўмаклашди.

Диссертациянинг **«Тарқоқ аппендикуляр перитонит билан болаларни комплекс даволаш самарадорлиигини баҳолаш»**, деб номланган олтинчи бобида асосий ва таққослов гуруҳ беморларини даволаш натижалари ва уларнинг қиёсий таҳлили келтирилган. ТАПда хирургик амалиётнинг барча асосий босқичлари техникасини оптималлаштириш, шунингдек, асосий гуруҳ болаларида операциядан олдинги тайёрлаш, интра- ва операциядан кейинги интенсив даволаш операция давомийлигини назорат гуруҳидагига нисбатан 10 дақиқага, СЎВ давомийлигини 1 соатга, РИТБда ётиш даомийлигини 2,8 суткага ва операцидан кейинги оғриқсизлантириш давомийлигини 1,8 кунга қисқартириш имконини берди (4-жадвал).

**4-жадвал**

**Операция давомийлиги ва операциядан кейинг эрта даврнинг кечиши**

| Кўрсаткич | Асосий гуруҳ, n=264 | Назорат гуруҳи, n=138 |
|---|---|---|
| Операция давомийлиги, дақ | 67,6±12,0 | 77,8±12,4 |
| p, t-тест | df=400, tст=8,1, tкр=1,6, p<0,05 | |
| СЎВ давомийлиги, соат | 1,7±0,3 | 2,6±0,4 |
| p, t-тест | df=400, tст=25,1, tкр=1,6, p<0,05 | |
| Реанимация бўлимида ётиш давомийлиги, сут | 4,0±1,3 | 6,8±2,1 |
| p, t-тест | df=400, tст=16,9, tкр=1,6, p<0,05 | |
| Оғриқсизлантириш давомийлиги, кун | 3,4±0,6 | 5,2±0,8 |
| p, t-тест | df=400, tст=25,1, tкр=1,6, p<0,05 | |
| Тана ҳарорати меъёрлашуви муддати, кун | 7,5±1,5 | 10,3±1,6 |
| p, t-тест | df=400, tст=17,9, tкр=1,6, p<0,05 | |
| Қорин бўшлиғини дренажлаш давомийлиги, кун | 8,8±1,7 | 12,1±1,9 |
| p, t-тест | df=400, tст=17,9, tкр=1,6, p<0,05 | |
| Дастлабки ич келиши, кун | 3,1±0,6 | 5,7±0,9 |
| p, t-тест | df=400, tст=34,5, tкр=1,6, p<0,05 | |
| Ошқозондан зондни олиш муддати, кун | 3,5±0,7 | 4,6±0,7 |
| p, t-тест | df=400, tст=15,9, tкр=1,6, p<0,05 | |
| Беморни фаоллаштириш вақти, кун | 8,2±1,6 | 11,3±1,8 |
| p, t-тест | df=400, tст=17,9, tкр=1,6, p<0,05 | |
| Касалхонада ётиш муддати, кун | 15,3±4,2 | 22,2±8,0 |
| p, t-тест | df=400, tст=11,3, tкр=1,6, p<0,05 | |

Бундан ташқари, ТАПда қорин бўшлиғи санацияси ва дренажлашнинг таклиф этилган усули тана ҳарорати меъёрлашиш муддатини 2,8 кунга ва қорин бўшлиғини найчалашни 3,3 кунга қисқартириш имонини берди. Перитонит белгиларининг анча тез бартараф этилиши ичак перистальтикасининг тикланиши ва дастлабки мустақил ич келиши муддатига ҳам ижобий таъсир этди. Асосий гуруҳда ич келиши таққослов гуруҳига нисбатан 2,6 сутка олдинроқ (тегишли равишда, 3,1±0,6 сут ва 5,7±0,5 сут) кузатилиб, сезиларли дискомфортга ва юқори ва пастки нафас йўллари инфекцион асоратларига сабаб бўлувчи ошқозондаги зондни 1 кун илгарироқ олиб ташлашга имкон берди. Барча болаларда операциядан кейинги эрта даврда жароҳатдаги дискомфорт ва оғриққа шикоят устунлик қилади ва ўрта лапаротомяи ўтказилган болаларда яққолроқ намоян бўлди.

Шундай қилиб, операциядан кейинги 7-кунига келиб таққослов гуруҳидаги 38,4% беморда, асосий гуруҳда эса 7,2% беморда қориндаги оғриқлар сақланиб қолган, 10-кунига келиб эса, тегишли равишда, 16,7 ва 1,1%.

Асосий гуруҳда ҳам, таққослов гуруҳида ҳам перациядан кейинги 7-кунга келиб МДА ва ЎМК даражасининг даволашдан олдингига нисбатан ишончли камайиши кузатилди (5-жадвал).

Таъкидлаш лозимки, асосий гуруҳ болаларида МДА ва ЎМК миқдори таққослов гуруҳидаги беморларга нисбатан ($p<0,05$) ишончли кам эди, бунда ЎМК концентрацияси назорат гуруҳидаги даражага (0,250±0,025) етиб борган ва мембрана деструкцияси жараёнларининг тўхтаганлигидан дарак берган.

**5-жадвал**

**ТАП билан болаларда даволашдан кейин эндоген интоксикация, оксидловчи стресс ва яллиғлланиш маркерлари**

| Кўрсаткич | Назорат гуруҳи, n=40 | Даволашгача кўрсаткичлар | Даволашдан кейин кўрсаткичлар | |
|---|---|---|---|---|
| | | Умумий гуруҳ - ТАП, n=72 | Таққослов гуруҳи, n=56 | Асосий гуруҳ, n=78 |
| МДА, нмоль/л | 7,1±0,1 | 13,2±0,3* | 11,1±0,5* | 8,1±0,6** |
| ЎМК, ШБ | 0,250±0,025 | 0,539±0,035* | 0,401±0,019* | 0,261±0,030** |
| СОД, Е/мг оқсил | 4,20±0,04 | 1,70±0,03* | 1,83±0,04* | 3,11±0,04**,* |
| КТ, мкат/л | 23,5±1,6 | 13,3±0,5* | 17,2±0,8* | 26,8±0,16** |

Изоҳ: * - назоратга нисбатан фарқланиш ишончли, $p<0,05$; ** - таққослов гуруҳига нисбатан фарқланиш ишончли $p<0,05$.

6-жадвалдан кўриниб турибдики, яллиғланиш олди цитокинлари асосий гуруҳ болаларида таққослов гуруҳидаги болаларддагига нисбатан ишончли ($p<0,05$) кам эди, бу эса адекват иммунорегуляциянинг тикланганлигидан далолат беради.

**6-жадвал**

**ТАП билан болаларнинг қонида даволашдан сўнг цитокинлар миқдори**

| Кўрсаткич | Назорат гуруҳи, n=15 | Даволашгача кўрсаткичлар | Даволашдан кейин кўрсаткичлар | |
|---|---|---|---|---|
| | | Умумий гуруҳ - ТАП, n=60 | Таққослов гуруҳи, n=30 | Асосий гуруҳ, n=30 |
| IL-1β пг/мл | 18,7±0,7 | 45,9±1,0* | 28,6±0,8* | 21,6±1,5** |
| TNF-α, пг/мл | 9,4±0,3 | 34,7±0,7* | 30,3±2,2* | 16,6±1,5**,* |

Изоҳ: * - назоратга нисбатан фарқланиш ишончли, p<0,05; ** - таққослов гуруҳига нисбатан фарқланиш ишончли p<0,05.

Беморларнинг асосий гуруҳида камроқ миқдорда операцион жароҳатнинг йиринглаши (49,3% га нисбатан 37,5%, p<0,05), шунга боғлиқ бўлган эвентерация (9,4% га нисбатан 2,3%, p<0,05). Асосий гуруҳдаги болаларда давом этувчи перитонит 4,6% га (8,0 дан 3,4% гача) ва эрта битишмали ичак тутилиши 4,9% га (7,2 дан 2,3% гача) сезиларли камайганлиги кузатилди. Бундан ташқари, беморларнинг бу гуруҳида қорин бўшлиғи абсцесслари частотаси бироз камайган (11,6 дан 5,3% гача, p>0.05) ва чорин бўшлиғи ва ошқозон-ичак йўлидан қон кетишлар учрамаган (таққослов гуруҳида бундай ҳолат бир мааарта қайд этилди).

Таклиф этилган тактик ва техник ечимлар релапаротомия ва ўлим ҳолатларини тўлиқ четлаб ўтиш, шунингдек, диффуз перитонитда қорин бўшлиғи ичи асоратларнинг чстотасини 3 мартага камайтириш имконини берган. Тарқалган перитонитда асосий гуруҳда жароҳат асоратлари частотасини 69,2% дан 44,6% гача, қорин ичи асоратларини 50,8% дан 26,2% гача, релапаротомияларни 52,3% дан 33,1% гача ва ўлим кўрсаткичини 9,3 мартага камайтиришга эришилди.

Операциядан кейинги узоқ муддатда ТАП билан беморларни анъанавий олиб борилганида 13,3% ида ва асосий гуруҳда 2,7% беморда чурралар ривожланган (p<0.01). лигатур оқмалар тегишли равишда 22,4% ва 3,8% ҳолатда аниқланди. Болалигида ТАП билан операция бажарилганларнинг 21,4% ида клиник жиҳатдан аҳамиятли бўлган битишма касаллиги белгилари ривожланди, шулардан 5,1% и ўткир битишмали ичак тутилиши туфайли қайта операция бажарилган болалардан иборат. Бунда қорин бўшлиғида битишмалар ҳосил бўлишининг олдини олиш бўйича биз таклиф қилган чора-тадбирлар мажмуаси касалликнинг намоян бўлишини 2,6 марта (21,4 дан 8,1% гача) ва қайта операцияларни эса 10 мартадан ортиқроқ (5,1 дан 0,5% гача) камайтиришга ёрдам бериши мумкин.

ТАП бўйича операция бажарилган 163 та қиз боладан 115 тасида (70,6%) узоқ муддатда туғиш фаолияти ўрганилди, шулардан 62 таси таққослов ва 53 таси асосий гуруҳ беморлари эди. Шундай қилиб, таққослов гуруҳидан аёллар асосий гуруҳдаги аёлларга нисбатан икки марта кўпроқ ҳолларда оғриқли ҳайз келишига шикоят қилганлар (18,9% га қарши 38,7%, p<0.05). бундан ташқари, таққослов гуруҳида асосий гуруҳга нисбатан икки баробар кўпроқ ҳолларда бачадондан ташқари ҳомиладорлик, ҳомила тушиб қолиши ва вақтидан аввал

тўғруқлар (22,6% га қарши 48,4%, p<0.05), шунингдек, тахминан шунча бепуштлик ҳолатлари (13,2% га қарши 29,0, p<0.05) кузатилди. Болаликда ўтказилган ТАП ва уни хирургик даволашдан сўнг 25 та аёлда бепуштлик аниқланиб, улардан 23 тасига (92,0%) гисторосальпингография (қолган 2 тасида овуляциянинг йўқлиги ва бачадон гипоплазияси ташхисланган) ўтказилди. Болаликда ўтказилган ТАП ва уни хирургик даволаш билан боғлиқ бўлиши мумкин бўлган бачадон найларининг окклюзион зарарланиши частотаси 11 (47,8%) ҳолатда, шулардан деярли ҳаммасида, аниқроғи 10 тасида (90,9%) ўнг бачадон найининг зарарланиши, шундан 2 тасида икки томонлама зарарланиш, 4 тасида ўнг томондаги тўлиқ окклюзия ва 4 тасида ўнг томонламам қисман окклюзия кузатилди.

Диссертациянинг **«Тарқоқ аппендикуляр перитонит билан болаларни даволашнинг таклиф этилган тактикаси самарадорлигини критик ҳолатлар шкаласи бўйича прогностик баҳолаш»**, деб номланган еттинчи бобида бемор аҳволини оператив амалиётни бошдан ўтказишга қодирлигини баҳолаш келтирилган бўлиб, бу ҳолат принципиал аҳамиятга эгадир ва хирургик йўналишдаги касалхоналарда беморларни тайёрлаш ва даволаш стандарт ва баённомаларининг барчасининг таркибий қисми бўлиб ҳисобланади.

Энг сезгир кўрсаткичлардан систем яллиғланиш жавоби (С-реактив оқсил – СРО) ва прокальцитонин ҳисобанади, улар бемор тушган вақтида ва операциядан кейинги дастлабки икки кун давомида ишончли фарқланмаган. Бироқ, бу кўрсаткичлар динамикаси операциядан кейинги 3-кундан бошлаб ишончли фарқланишга эга бўлди, асосий гуруҳда операциядан кейинги 7-кунда СРО 175,6±16,2 (мг/л) дан 40,4±6,1(мг/л) гача, таққослов гуруҳида эса 167,4±18,9 (мг/л) дан 71,2±7,6 (мг/л) гача (p<0,01) камайган. Шундай дтинамика прокальцитонинни текширганда ҳам аниқланди: асосий гуруҳда 1,64±0,15 дан 0,46±0,08 (нг/мл) гача, таққослов гуруҳида эса 1,70±0,26 дан 0,94±0,11 (нг/мл) гача (p<0,01) камайган.

Тап билан болаларни даволаш натижаларини аъзо системалри дисфункцияси даражасини прогностик шкалалар (SOFA, APACHE II, SAPS II, MODS, PRISM) кўрсаткичлари бўйича интеграл баҳолашни қўллаган ҳолда қиёсий таҳлил қилинганида аниқландики, беморларнинг ассосий гуруҳида операциядан олдинги тайёлаш тактикасининг қўлланиши операциядан кейинги биринчи куниёқ беморларнинг умумий аҳволининг стабиллашувига эришиш имконини беради. Асосий гуруҳда барча баҳолаш шкалаларида кўрсаткичлар операциядан кейинги биринчи куни сезиларли камайган: MODS ва SOFA учун деярли 2 марат, APACHE II, SAPS II, PRISM учун эса 1,5 мартадан кўпроқ. Таққослов гуруҳида бу кўрсаткичлар анчагина фарқ қилди. Масалан, операциядан кейинги биринчи куни MODS ва PRISM кўрсаткичлари бўйича беморларнинг бу гуруҳида ишончли ижобий силжишлар кузатилмади, SOFA, APACHE II, SAPS шкалалари бўйича баҳоланганда эса силжишлар 1,2-1,3% ни ташкил этди.

ТАП да асосий гуруҳ болалари ичида ўлим кўрсаткичи эҳтимоллигини прогнозлаш бўйича олинган натижалар анчагина самарали даволаш чора-

тадбирлари ўтказилганлигидан далолат беради. Шундай қилиб, барча прогностик шкалалар учун ўлим кўрсаткичи эҳтимоллиги дерли бир ҳилда бўлиб, 1,8% атрофида эди – APACHE II шкаласи бўйича – 1,8%, SAPS ва MODS шкалалари бўйича – 2,3%, PRISM шкаласи бўйича – 2,5% ва SOFA шкаласи бўйича – 2,9%. Барча шкалалар бўйича ўлимни прогнозлашнинг ўртача кўрсаткичи асосий гуруҳда 2,4% ни ташкил этди. Таққослов гуруҳида бу кўрсаткич асосий гуруҳга нисбатан 5,7 марта ортиқ (2,4±0,01% га қарши 13,7±0,03%; $p<0,05$) бўлиб, APACHE II ва MODS шкалалари бўйича – 12,5%, SAPS шкаласи бўйича – 13,3%, PRISM шкаласи бўйича – 13,5% ва SOFA шкаласи бўйича 16,7%. Шундай қилиб, ТАПда прогностик шкалалар бўйича кўрсаткичларнинг динамикасини ўрганиш интенсив даволашнинг кўпроқ ресурсини талаб этувчи беморларнинг энг мураккаб гуруҳларини аниқлашгина эмас, ўтказилаётган даволашнинг самарадорлигини объектив баҳолаш имконини ҳам беради.

## ХУЛОСА

1. Ўткир аппендицит билан болаларнинг касалххонага кеч ётқизилишининг сабаблари ичида ота-оналарнинг тиббий ёрдам учун кеч мурожаа қилиши (45,5%), тиббий ёрдам кўрсатиш босқичларида диагностик ҳатоликлар (32,0%) ва ушбу омилларнинг бирга келиши (17,9%) кўп учраб, аҳолининг тиббий маданиятини ошириш бўйича чора-тадбирларни режалаштириш ва ўтказишда, соғлиқни сақлаш тизими бирламчи звеноси ва тез тиббий ёрдам хизмати ходимларини ўқитиш дастурларини тузишда буни эътиборга олиш зарурдир.

2. ТАП билан болаларнинг 75,9%и оғир (46,5%) ва жуда оғир (29,4%) ҳолатда перитонитнинг токсик (48,3%) ва терминал босқичларида касалхонага мурожаат қиладилар. Касалхонага ётқизиш даври ҳамда перионитнинг тарқоқлаги ва оғирлиги ўртасида тўғридан-тўғри корреляцион боғлиқлик (R2=0,7659) мавжуд.

3. Болаларда перитонитнинг тарқоқлиги ва ичакнинг функционал ҳолатини УТТ ёрдамида баҳолашнинг ишлаб чиқилган усули юқори информатив, ноинвазив, содда, экспресс усул бўлиб, юқори даражада сезгирлик (90,9%), спецификлик (98,0%) ва аниқликка (93,2%) эгадир.

4. Болаларда ТАПнинг этиологияси таркибида E.coli (73,2%), стафилококлар (27,3%), бактероидлар (27,3%), Str.enterococcus (18,8%) ва Str.pyogenes (11,6%) ҳамда уларнинг ассоциацияси (34,1%) учрайди. Ажратилган штаммларнинг 60%дан ортиғи офлоксацин (91,3%), цефотаксим (83,2%), цефамизин (79,2%) ва полимиксинга сезгирлиги аниқланди.

5. ТАП билан болаларда систем яллиғланиш жавоби синдроми белгилар перитонитнинг тарқоқлигига пропорционал; эндоген интоксикация ва оксидланувчи стресс интенсивлиги диффуз ва тарқалган перитонитда бир ҳилда ривожланган ва бу фагоцитоз тугалланмаганлиги ва Т-ҳужайрали иммунологик етишмовчилик фонида мембрандеструктив жараёнлар мавжудлигидан далолат беради.

6. Перитонитда қорин парданинг морфологик хусусияти мезотелиоцитларнинг кучли десквамацияси ва қорин парда

микротомирларидаги тромбланган ўзгаришлари ҳисобланиб, қорин парданинг барьер-резорбция фаолиятининг сезиларли бузилишларига олиб келади ҳамда битишмалар ҳосил бўлишига замин яратади. Озонотрапия фибробластлар фаоллигининг сусайиши, яллиғланиш ва битишма ҳосил бўлиши жараёнлари интенсивлигига ёрдам беради.

7. ТАП билан болаларнинг асосий гуруҳида хирургик амалиётнинг барча асосий босқичларини оптималлаштириш амалиётнинг вақти, СЎВ давомийлиги, РИТБда ётиш муддати ва операциядан кейинги оғриқсизлантириш вақтларининг ўртача кўрсаткичларини ишончли камайтириш имконини беради. Таклиф қилинган алгоритм ичак перистальтикасининг ишончли нисбатан эрта тикланиши ва биринчи мустақил ич келишига ёрдам беради, асосий гуруҳ беморлари ўртача 3-кунда фаоллаштирилган, касалхонадаги ўрин-кунлар таққослов гуруҳига нисбатан 1,9 марта, ўлим кўрсаткичи эса 12,5 мартага камайган.

8. ТАП билан болаларни комплекс даволаш усулларини такомиллаштириш узоқ муддатда операциядан кейинги вентрал чурралар частотасини 13,3%дан 2,7%гача, лигатур оқамаларни 22,4%дан 3,8%гача, бтишма касаллигини 21,4%дан 8,1%гача ва ўткир битишмали ичак тутилиши туфайли қайта операцияларни 5,1%дан 0,5%гача камайтиришга ёрдам берди; ўтказилган перитонит ва хирургик амалиётнинг қиз болалар репродуктив тизимига салбий таъсирини минималлаштирди: оғриқли ҳайз кўриш, бачадондан ташқари ҳомиладорлик, вақтидан олдин туғруқ ва найча-перитонеал турдаги бепуштлик ҳолатлари таҳминан 2 мартага камайди.

9. Прогностик шкалалар (SOFA, APACHE II, SAPS II, MODS, PRISM) кўрсаткичлари бўйича аъзо системалари дисфункцияси даражасини интеграл баҳолашни қўллаган ҳолда ТАП билан болаларни даволаш натижаларини қиёсий таҳлил қилинганида кузатилишича, беморларнинг асосий гуруҳида операциядан олдинги тайёргарликнинг қўлланган тактикаси операциядан кейинги биринчи куниёқ бемор умумий ҳолатининг стабиллашувига эришиш имконини берди. Асосий гуруҳда ўлим эҳтимоллиги кўрсаткичи 5,7 марта камайди.

**НАУЧНЫЙ СОВЕТ DSc.27.06.2017.Tib.49.01 при РЕСПУБЛИКАНСКОМ СПЕЦИАЛИЗИРОВАННОМ НАУЧНО-ПРАКТИЧЕСКОМ МЕДИЦИНСКОМ ЦЕНТРЕ ХИРУРГИИ ИМЕНИ АКАДЕМИКА В.ВАХИДОВА и ТАШКЕНТСКОЙ МЕДИЦИНСКОЙ АКАДЕМИИ по ПРИСУЖДЕНИЮ УЧЕНЫХ СТЕПЕНЕЙ**

---

**САМАРКАНДСКИЙ ГОСУДАРСТВЕННЫЙ МЕДИЦИНСКИЙ ИНСТИТУТ**

**ЮСУПОВ ШУХРАТ АБДУРАСУЛОВИЧ**

# СОВЕРШЕНСТВОВАНИЕ ДИАГНОСТИКИ И ХИРУРГИЧЕСКОГО ЛЕЧЕНИЯ РАСПРОСТРАНЕННОГО АППЕНДИКУЛЯРНОГО ПЕРИТОНИТА У ДЕТЕЙ

**14.00.35 – Детская хирургия**

**АВТОРЕФЕРАТ ДОКТОРСКОЙ (DSc) ДИССЕРТАЦИИ ПО МЕДИЦИНСКИМ НАУКАМ**

**ТАШКЕНТ – 2018**

**Тема докторской диссертации (DSc) зарегистрирована в Высшей аттестационной комиссии при Кабинете Министров Республики Узбекистан за № B2018.2.DSc/Tib128**

Докторская диссертация выполнена в Самаркандском государственном медицинском институте.

Автореферат диссертации на двух языках (узбекский, русский, английский (резюме)) размещен на веб-странице Научного совета (www.rscs.uz) и Информационно-образовательном портале «Ziyonet» (www.ziyonet.uz).

| | |
|---|---|
| **Научный консультант:** | **Шамсиев Азамат Мухитдинович**<br>доктор медицинских наук, профессор |
| **Официальные оппоненты:** | **Ормантаев Алмас Камалович**<br>доктор медицинских наук, профессор |
| | **Эргашев Насриддин Шамсиддинович**<br>доктор медицинских наук, профессор |
| | **Акилов Хабибулла Атауллаевич**<br>доктор медицинских наук, профессор |
| **Ведущая организация:** | **Федеральное государственное бюджетное образовательное учреждение высшего образования «Российский национальный исследовательский медицинский университет имени Н.И. Пирогова» Министерства здравоохранения Российской Федерации** |

Защита состоится «__» _____ 2018 г. в ____часов на заседании Научного Совета DSc.27.06.2017.Tib.49.01 при Республиканском специализированном научно-практическом медицинском центре хирургии имени академика В.Вахидова и Ташкентской медицинской академии (Адрес: 100115, г.Ташкент, ул. Кичик халка йули,10. Тел.: (+99871) 277-69-10; факс: (+99871) 277-26-42; e-mail: cs.75@mail.ru, Республиканский специализированный научно-практический медицинский центр хирургии имени академика В.Вахидова).

С докторской диссертацией можно ознакомиться в Информационно-ресурсном центре Республиканского специализированного научно-практического медицинского центра хирургии имени академика В.Вахидова (зарегистрирована за №52). Адрес: 100115, г. Ташкент, ул. Кичик халка йули, 10. Тел.: (+99871) 277-69-10; факс: (+99871) 277-26-42.

Автореферат диссертации разослан «___» _____ 2018 года.
(реестр протокола рассылки № ____ от _____ 2018 года).

**Ф.Г. Назиров**
Председатель научного совета по присуждению ученых степеней,
доктор медицинских наук, профессор, академик

**А.Х. Бабаджанов**
Ученый секретарь научного совета по присуждению
ученых степеней, доктор медицинских наук

**А.В. Девятов**
Председатель научного семинара при научном совете по
присуждению ученых степеней,
доктор медицинских наук, профессор

## ВВЕДЕНИЕ (аннотация докторской диссертации)

**Актуальность и востребованность темы диссертации.** По данным Всемирной организации здравоохранения «операции по поводу острого аппендицита занимают ведущее место в структуре экстренных абдоминальных операций, выполняемых у детей, и составляют более 70% всех хирургических вмешательств»[1]. Согласно мировой статистике общая заболеваемость аппендицитом составляет от 3 до 6 на 1000 детей с пиком заболеваемости в возрасте 9-12 лет. «Перитонит на фоне деструктивных форм аппендицита у детей развивается в 8 раз чаще, чем у взрослых, а генерализованные его формы встречаются в 2,5 раза чаще, чем местные»[2]. Несмотря на достижения в диагностике острого аппендицита, частота развития его деструктивных форм колеблется от 20 до 74%. Успехи современной медицины дали хирургам ряд действенных методов, позволяющих спасать жизнь больным с перитонитом. Однако, число послеоперационных осложнений в последнее десятилетие сохраняется на уровне 10-15% и не имеет тенденции к снижению. Причем, развитие этих осложнений остается малопрогнозируемым, а значит, и недостаточно управляемым процессом. В связи с этим дальнейшее совершенствование хирургической тактики у детей с деструктивными формами аппендицита остается приоритетной задачей.

В мировой практике в настоящее время активно изучаются факторы антиинфекционной резистентности (АИР) детского организма, значение и характер эндогенной интоксикации (ЭИ) при перитонитах, вопросы эффективности существующих методов коррекции иммунной системы и способов детоксикационной терапии у детей при осложненных формах заболевания. Несмотря на успехи, достигнутые в диагностике и лечении острого аппендицита у детей, в том числе значительное снижение уровня летальности до 0,2-0,4%, этот показатель у детей младшей возрастной группы и в группе больных с осложненными формами в десятки раз превышает среднестатистические. В связи с этим, дальнейшее улучшение хирургической тактики у детей с применением современной и доступной диагностической аппаратуры позволит улучшить раннюю диагностику аппендицита, обеспечит возможность прогнозирования течения воспалительного процесса и сократить количество возникновения осложнений, в том числе и распространенного аппендикулярного перитонита (РАП).

На современном этапе развития отечественного здравоохранения проводится множество мер, направленных на улучшение результатов хирургического лечения детей с острой абдоминальной патологией. В этом направлении, в частности, в улучшении качества диагностики и результатов лечения детей с деструктивными формами аппендицита, достигнуты

---

[1] World Health Organization. Global hepatitis report. 2017. http://www.who.int/ hepatitis /publications/global-hepatitis-report2017/en.

[2] Khan R.A., Menon P., Rao KLN. Beware of neonatal appendicitis. J Indian Assoc Pediatr Surg. 2010;15:67–69; Khan Y.A., Zia K. Perforated Neonatal Appendicitis with Pneumoperitoneum. APSP J Case Rep. 2013;4:21.

положительные результаты. Вместе с тем для совершенствования системы оказания медицинской помощи требуются научно-обоснованные результаты, по оценке эффективности новых методов диагностики. В стратегию действий по пяти приоритетным направлениям развития Республики Узбекистан на 2017 - 2021 годы включены задачи по развитию и усовершенствованию системы медико-социальной помощи уязвимым категориям населения для обеспечения их полноценной жизнедеятельности[1]. Реализация данных задач, в том числе, улучшение результатов хирургического лечения детей с распространённым аппендикулярным перитонитом путём разработки принципиально новых подходов к комплексному лечению больных с данной патологией, является одним из актуальных направлений.

Данное диссертационное исследование в определенной степени служит выполнению задач, утвержденных Указом Президента Республики Узбекистан «О мерах по дальнейшему совершенствованию экстренной медицинской помощи» за №УП-4985 от 16 марта 2017 года, Постановлением Президента Республики Узбекистан «О мерах по дальнейшему развитию специализированной медицинской помощи населению Республики Узбекистан на 2017-2021 годы» за №ПП-3071 от 20 июня 2017 года, Постановлением Кабинета Министров за №266 от 10 мая 2017 года «Об организации деятельности научно-исследовательского института общественного здоровья и организации здравоохранения», а также других нормативно-правовых документов, принятых в данной сфере.

**Соответствие исследования приоритетным направлениям развития науки и технологий республики.** Диссертационное исследование выполнено в соответствии с приоритетным направлением развития науки и технологий республики VI «Медицина и фармакология».

**Обзор зарубежных научных исследований по теме диссертации.**[2] Научно-исследовательские работы, направленные на улучшение диагностики и результатов хирургического лечения РАП у детей, проведены многими ведущими научными центрами и высшими учебными заведениями мира, в том числе в National Surgical Research Collaborative (London, United Kingdom); Boston Children's Hospital of Harvard Medical School (Boston, USA); West China Hospital of Sichuan University (Chengdu,China); Department of Pediatric Surgery, Astrid Lindgren Children's Hospital, Karolinska University Hospital (Stockholm, Sweden); Department of Radiology, Mayo Clinic (Rochester, USA); Department of Pediatrics, Asan Medical Center, University of Ulsan College of

---

[1] Указ Президента РУз от 07.02.2017 г. N УП-4947 «О стратегии действий по дальнейшему развитию Республики Узбекистан». Сборник законодательных актов.

[2] Обзор международных научных исследований проведен с использованием следующих источников: Svensson J.F., Patkova B. Nonoperative treatment with antibiotics versus surgery for acute nonperforated appendicitis in children: a pilot randomized controlled trial// Ann Surg. 2015 Jan; 261(1):67-71; Kim D.W., Yoon H.M. Diagnostic performance of CT for pediatric patients with suspected appendicitis in various clinical settings: a systematic review and meta-analysis// Emerg Radiol. 2018 Jul 12.; Child J., Chen X., Mistry R.D. Pharmacokinetic and Pharmacodynamic Properties of Metronidazole in Pediatric Patients With Acute Appendicitis// J Pediatric Infect Dis Soc. 2018 May 16; Hall N.J., Eaton S. Appendectomy versus non-operative treatment for acute uncomplicated appendicitis in children: study protocol for a multicentre, open-label, non-inferiority, randomised controlled trial// BMJ Paediatr Open. 2017 May 18;1(1).; Hutchings N., Wood W. Conservative treatment of appendicitis in children (feasibility): study protocol for a randomised controlled trial // Trials. 2018 Mar 2; 19(1):153; van Rijn RR. Imaging Pediatric Appendicitis: Time to Put the Discussion to Bed? // Radiology. 2018 Mar;286(3):1030-1032.

Medicine (Seoul, Korea); Division of General, Thoracic, and Fetal Pediatric Surgery, Department of Pediatrics, Children's Hospital (Colorado, USA); Department of Pediatric Surgery, Children's Hospital, Helsinki University Central Hospital, University of Helsinki (Helsinki, Finland); Developmental Biology & Cancer Programme, UCL Great Ormond Street Institute of Child Health (London, UK); Paediatric Surgery Department, Hôpital Sud, Centre Hospitalier Universitaire, (Rennes, France); Division of PediatricSurgery, Centre Hospitalier Universitaire Sainte-Justine (Montreal, Canada); Научно-исследовательском институте скорой помощи им. Н.В. Склифосовского (Москва, Россия), Республиканском научном центре экстренной медицинской помощи и Самаркандском государственном медицинском институте (Узбекистан).

В результате исследований, проведенных в мире по диагностике и хирургическому лечению детей с деструктивными формами аппендицита, осложненными РАП, предложены различные решения, направленные на улучшение результатов хирургического лечения этого грозного заболевания, в том числе: в уникальном и широкомасштабном национальном коллаборативном исследовании хирургов Великобритании, а также в мета-анализе нерандомизированных исследований доказано, что задержка в диагностике и хирургическом лечении более чем в 24 часа от начала приступа чревата высоким риском развития РАП (National Surgical Research Collaborative, London, United Kingdom); показано, что несмотря на определенные успехи в детской экстренной хирургии, летальность пациентов с деструктивными формами аппендицита, осложненными разлитым перитонитом, остается неприемлемо высокой, при этом рекомендовано соблюдение научно обоснованных протоколов в ведении этой категории детей, что достоверно улучшает результаты лечения (Department of Pediatric Surgery, Children's Hospital, Helsinki University Central Hospital, University of Helsinki, Helsinki, Finland); определено, что консервативное лечение острого аппендицита антибиотиками с последующей плановой аппендэктомией у трети пациентов вызывает развитие аппендикулярного абсцесса с повторными приступами заболевания (Division of General, Thoracic, and Fetal Pediatric Surgery, Department of Pediatrics, Children's Hospital, Colorado, USA).

В настоящий период в мире продолжаются исследования по улучшению результатов хирургического лечения детей с осложненными формами аппендицита, включая: изучение особенностей клинического течения в аспекте тяжести состояния, стадии заболевания и распространенности процесса; определение основных причин поздней госпитализации детей с острым аппендицитом; определение интенсивности синдрома эндогенной интоксикации и воспаления, а также состояния иммунореактивности у детей при РАП; изучение характерных патоморфологических особенностей брюшины при перитоните; разработка новых лапароскопических технологий в лечении осложненных форм аппендицита.

**Степень изученности проблемы.** По мнению Love BE [1] «в патогенезе и танатогенезе РАП у детей одно из центральных мест занимает паралитическая кишечная непроходимость (ПКН). При поступлении детей в запущенных стадиях заболевания с развитием ПКН летальность достигает 30-50%». До настоящего времени нет единого мнения о наиболее приемлемом методе и оптимальных сроках декомпрессии кишечника, отсутствуют четкие показания и противопоказания к конкретным модификациям энтеро- и колостомии, крайне скупо освещены технические аспекты их выполнения, отсутствуют ясные и приемлемые рекомендации по ведению больных в послеоперационном периоде, не описаны способы профилактики и лечения возможных осложнений (Elgharbawy F.[2], Quezada F.[3]). Другим направлением для исследования является вопрос о потребности традиционных подходов к дренированию брюшной полости при РАП, что также имеет ряд существенных недостатков. По мнению Aydin D.[4] «при использовании двухпросветных трубок для аспирационно-промывного дренирования также невозможно избежать недостатков, присущих всем закрытым неподвижным дренажным системам – ограниченность зоны действия вводимых растворов антисептиков».

Несмотря на многочисленные исследования по перитониту, предложенные алгоритмы диагностики и хирургической тактики, летальность у детей при этом заболевании остается достаточно высокой и достигает, по мнению ряда авторов 20-30% (Church J.T.[5], López J.J.[6], Dibble E.H.[7]). Исследователями во главе с Hernandez M.C.[8] доказано, что «через 6-12 часов после хирургического вмешательства в условиях разлитого гнойного перитонита в брюшной полости образуются множественные диффузные сращения. Кроме того, в 80% наблюдений, по мнению авторов, дренажные трубки становятся практически полностью непроходимыми в 1-е же сутки послеоперационного периода». Нарушение оттока диализата из брюшной полости не только способствует диссеминации инфекции, но также может послужить причиной образования напряженного гидроперитонеума и возникновения связанных с ним циркуляторных расстройств, помимо этого при интенсивном режиме проточного диализа неизбежны значительные потери белков и электролитов, в результате чего усугубляются водно-

---

[1] Love B.E., Camelo M. Ultrasound accuracy in diagnosing appendicitis in obese pediatric patients. // Am Surg. 2017 83(10):1063-1067

[2] Elgharbawy F., Salameh K. Pediatric case of acute right-sided abdominal pain: diagnosis is not always appendicitis // Pediatric Health Med Ther. 2017 Jun 8;8:69-71.

[3] Sola R.Jr., Wormer B.A., Anderson W.E. Predictors and Outcomes of Nondiagnostic Ultrasound for Acute Appendicitis in Children//Am Surg. 2017 Dec 1;83(12):1357-1362

[4] Aydin D., Turan C., Yurtseven A., Bayindir P. Integration of radiology and clinical score in pediatric appendicitis//Pediatr Int. 2018 Feb;60(2):173-178.

[5] Church J.T., Klein E.J. Early appendectomy reduces costs in children with perforated appendicitis// J Surg Res. 2017 Dec;220:119-124.

[6] López J., Cooper J.N., Albert B. Sarcopenia in children with perforated appendicitis// J Surg Res. 2017 Dec;220:1-5.

[7] Dibble E.H., Swenson D.W., Cartagena C., Baird G.L., Herliczek T.W. Effectiveness of a Staged US and Unenhanced MR Imaging Algorithm in the Diagnosis of Pediatric Appendicitis. // Radiology. 2018 Mar;286(3):1022-1029.

[8] Hernandez M.C., Polites S.F. Measuring Anatomic Severity in Pediatric Appendicitis: Validation of the American Association for the Surgery of Trauma Appendicitis Severity Grade. // J Pediatr. 2018 Jan;192:229-233.

электролитные нарушения, что может привести к развитию гипергидратации тканей (Marino N.E.[1]; Prada Arias M.[2]).

Проведенный анализ литературных данных свидетельствует о том, что основной актуальной и определяющей остается проблема разработки рекомендаций по ранней диагностике острого аппендицита до развития его гнойных осложнений, а также выбор тактики хирургического лечения осложненных форм заболевания. В том числе, немаловажными являются вопросы разработки оптимальных методов санации и дренирования брюшной полости; совершенствование протокола периоперационной интенсивной терапии.

**Связь диссертационного исследования с планами научно-исследовательских работ высшего образовательного учреждения, где выполнена диссертация.** Диссертационное исследование выполнено в рамках плана научно-исследовательских работ Самаркандского государственного медицинского института по теме: «Совершенствование диагностики и лечения хирургических заболеваний и разработка мер профилактики их осложнений у детей» (2012-2016гг).

**Целью исследования** является улучшение результатов хирургического лечения детей с распространённым аппендикулярным перитонитом путём разработки принципиально новых подходов к комплексному лечению больных с данной патологией.

**Задачи исследования:**

определить основные причины поздней госпитализации детей с острым аппендицитом и изучить клиническую характеристику в аспекте тяжести состояния, стадии заболевания и распространенности процесса;

верифицировать критерии ультразвуковой оценки распространенности аппендикулярного перитонита и функционального состояния кишечника;

выявить современную этиологическую структуру РАП у детей и определить чувствительность возбудителей гноеродной инфекции к антибиотикам;

оценить интенсивность синдрома эндогенной интоксикации и воспаления, а также состояние иммунореактивности у детей при РАП;

изучить в эксперименте характерные патоморфологические особенности брюшины при перитоните, а также влияние озоно-кислородной смеси на течение разлитого гнойного перитонита и процесс образования спаек;

разработать алгоритм предоперационной подготовки и периоперационного ведения детей с РАП;

оптимизировать способ санации и дренирования брюшной полости у детей при РАП;

разработать способ декомпрессии кишечника у детей при РАП;

---

[1] Marino N.E., Davenport K. Low Infection-Related Re-Admission Rates in a Retrospective of 4725 Children with Appendicitis Using a Clinical Pathway in a Tertiary Care Pediatric Center. // Surg Infect (Larchmt). 2017 Nov/Dec;18(8):894-903.

[2] Prada Arias M., Vázquez J.L., Salgado Barreira A. Appendicitis versus nonspecific acute abdominal pain: diagnostic accuracy of ultrasound. Cir Pediatr. 2017 Jul 20;30(3):146-151.

оценить клиническую эффективность разработанных подходов к комплексному лечению детей с РАП в раннем и отдаленном послеоперационном периодах, в том числе состояние репродуктивного здоровья девочек, перенесших РАП.

**Объектом исследования** являлись 402 ребенка с деструктивными формами аппендицита, осложненными РАП, оперированных во 2-й клинике Самаркандского государственного медицинского иститута за период с 1990 по 2014 гг. Экспериментальные исследования проведены на 41 крысе обоих полов породы Вистар с моделированным перитонитом.

**Предмет исследования** составляют результаты морфологических исследований брюшной полости, сыворотка крови и экссудата из брюшной полости больных РАП, раневое отделяемое, срезы тканей париетальной брюшины, брыжейки, стенки кишечника в зоне образования спаек

**Методы исследования.** Для достижения цели исследования и решения поставленных задач использованы следующие методы: клинические, инструментальные (динамическое УЗИ, рентгенография), биохимические, иммунологические, бактериологические, морфологические, статистические методы, а также экспериментальное моделирование перитонита.

**Научная новизна исследования** заключается в следующем**:**

разработан способ динамического УЗИ, позволяющий на основании сонографической семиотики РАП оптимизировать тактику хирургического лечения;

установлено значение синдрома системного воспалительного ответа, интенсивности окислительного стресса, нарушений фагоцитоза и иммунореактивности в развитии синдрома кишечной недостаточности и прогрессирования РАП у детей;

разработаны информативные расчетные показатели (показатель спонтанной агломерации лейкоцитов – ПСАЛ и индекс ядерной сегментации нейтрофилов – ИЯСН) в комплексе с динамическим УЗИ для ранней диагностики послеоперационных внутрибрюшных гнойных осложнений;

разработан способ комплексного хирургического лечения РАП у детей, включающий санацию, озонирование и дренирование брюшной полости в сочетании с различными вариантами кишечной декомпрессии;

разработан способ временной фиксации купола слепой кишки к передней брюшной стенке, предотвращающий опасность её отхода и развитие дальнейших осложнений при декомпрессии кишечника у детей с РАП;

обоснована эффективность использования озоно-кислородной смеси на течение разлитого гнойного перитонита и процесс спайкообразования в эксперименте.

**Практические результаты исследования:**

доказана возможность определения по результатам динамического УЗИ распространенности патологического процесса, степени нарушения кишечной моторики, а также предложена сонографическая семиотика послеоперационных осложнений;

определен оптимальный объем и длительность предоперационной подготовки (не менее 8-12 часов) при РАП у детей с учетом мониторинга биохимических маркеров воспаления и эндотоксикоза;

разработана комплексная хирургическая тактика при РАП у детей, позволившая сократить число гнойных осложнений и частоту внутрибольничной инфекции;

предложен новый метод декомпрессии тонкой кишки при РАП у детей, отличающийся малой травматичностью, технической простотой исполнения, приводящий к быстрой ликвидации эндогенной интоксикации, раннему восстановлению перистальтики кишечника и не требующий повторных вмешательств по ликвидации кишечных стом;

разработаны расчетные показатели ПСАЛ и ИЯСН, обладающие диагностической эффективностью в прогнозировании и ранней диагностике внутрибрюшных гнойных осложнений у детей, оперированных по поводу РАП;

разработан алгоритм комплексного лечения детей с РАП, позволяющий достоверно уменьшить частоту как специфических, так и общих осложнений, сократить число релапаротомий, сроки стационарного лечения и показатели летальности.

**Достоверность результатов исследования.** Достоверность результатов обоснована использованием объективных критериев оценки состояния детей, современных методов диагностики и лечения, корректным применением методологических подходов и наборов статистического анализа. Исследование проведено на достаточном количестве клинического и экспериментального материала. Статистическая обработка подтвердила достоверность полученных результатов.

**Научная и практическая значимость результатов исследования.** Полученные результаты вносят существенный вклад в современные достижения детской хирургии. Доказаны возможность и преимущества применения щадящих межмышечных хирургических доступов для полноценной ревизии и санации брюшной полости у детей с РАП. Предложены информативные расчетные показатели (ПСАЛ и ИЯСН) в комплексе с динамическим УЗИ для ранней диагностики послеоперационных внутрибрюшных гнойных осложнений. Установлено значение синдрома системного воспалительного ответа, интенсивности окислительного стресса, нарушений фагоцитоза и иммунореактивности в развитии синдрома кишечной недостаточности и прогрессировании РАП у детей. Отдельные результаты работы дадут возможность в усовершенствовании содержания и структуры программы обучения магистров, клинических ординаторов и слушателей повышения квалификации по диагностике и хирургическому лечению детей с деструктивными формами аппендицита.

Практическая ценность работы заключается в том, что предложенный новый метод декомпрессии тонкой кишки при РАП у детей отличается малой травматичностью, технической простотой исполнения, а также способствует быстрой ликвидации эндогенной интоксикации, раннему восстановлению

перистальтики кишечника и не требует повторных вмешательств для ликвидации кишечной стомы. Предложен оригинальный способ временной фиксации купола слепой кишки к передней брюшной стенке, предотвращающий опасность её отхода и развитие дальнейших осложнений при декомпрессии кишечника. Разработан алгоритм комплексного лечения детей с РАП, позволяющий достоверно уменьшить частоту как специфических, так и общих осложнений, сократить число релапаротомий, сократить сроки стационарного лечения и показатели летальности.

**Внедрение результатов исследования.** По результатам научного исследования по улучшению диагностики и результатов хирургического лечения детей с распространённым аппендикулярным перитонитом:

разработан «Способ декомпресии тонкого кишечника у детей» (патент на изобретение №IAP 5987). Предложенный способ позволил улучшить отдаленные результаты лечения детей, сократить частоту послеоперационных осложнений;

разработан «Способ наложения цекоэнтеростомии у детей» (патент на изобретение №IAP 5988). Предложенный способ позволил улучшить качество хирургического лечения больных с 65% до 78%;

разработан «Способ исследования функции кишечника у детей» (патент на изобретение №IAP 5989). Модифицированный способ ультразвукового исследования моторно-эвакуаторной функции кишечника у детей включает исследование скорости и формы прохождения масс по кишечной трубке, во время которого изучают маятникообразное движение пищевых масс и определяют нормальное функциональное состояние кишечника;

разработан «Способ временной фиксации слепой кишки при наложении кишечной стомы у детей» (патент на изобретение №IAP 5992). Предложенный способ позволил исключить повторное оперативное вмешательство, снизить травматичность операции и предупредить развитие послеоперационных осложнений за счет предотвращения отхода цекостомы или аппендикостомы от передней брюшной стенки на фоне гнойно-некротического процесса;

разработан «Способ профилактики спаечной кишечной непроходимости у детей с перитонитом» (патент на изобретение №IDP 05152). Предложенный способ способствовал улучшению результатов лечения РАП у детей за счет снижения частоты осложнений и релапаротомий;

разработан «Способ ранней диагностики послеоперационных абсцессов у детей» (патент на изобретение №IDP 05125). Предложенный способ позволил улучшить результаты раннего послеоперационного периода, сократить частоту релапаротомий;

разработаны методические рекомендации «Особенности диагностики и хирургического лечения распространенного аппендикулярного перитонита у детей» и «Диагностика осложнений перенесенного перитонита у девочек» (справка Министерства здравоохранения №8н-д/20 от 02 февраля 2018 года). Предложенные рекомендации позволили оптимизировать диагностическую

программу у детей с РАП, выявить наиболее сложные группы пациентов и определить объективные критерии выбора комплексной тактики лечения;

полученные научные результаты диссертационной работы по улучшению диагностики и результатов хирургического лечения детей с распространённым аппендикулярным перитонитом внедрены в практическую деятельность здравоохранения, в частности в клиническую практику Самаркандского и Бухарского филиалов Республиканского научного центра экстренной медицинской помощи (справка Министерства здравоохранения №8н-д/20 от 02 февраля 2018 года). Применение предложенного комплексного подхода к лечению больных с РАП позволило снизить частоту раневых осложнений на 11,8%, абсцессов брюшной полости на 3,3% случаев, продолжающегося перитонита на 4,6%, ранней спаечной кишечной непроходимости на 4,9%, релапаротомий в 2,3 раза и послеоперационной летальности с 13,8 до 1,1%.

**Апробация результатов исследования.** Результаты данного исследования были обсуждены на 12 научно-практических конференциях, в том числе, на 10 международных и 2 республиканских.

**Опубликованность результатов**. По теме диссертации опубликована 61 научная работа, в том числе 15 журнальных статей, 8 из которых в республиканских и 7 в зарубежных журналах, рекомендованных Высшей аттестационной комиссией Республики Узбекистан для публикаций основных научных результатов докторских диссертаций.

**Структура и объем диссертации.** Диссертация состоит из введения, семи глав, выводов, списка цитируемой литературы и приложений. Объем работы составляет 200 страниц.

## ОСНОВНОЕ СОДЕРЖАНИЕ ДИССЕРТАЦИИ

**Во введении** обосновывается актуальность и востребованность проведенного исследования, характеризуются объекты и предметы, показано соответствие исследования приоритетным направлениям науки и технологий республики, излагаются научная новизна и практические результаты исследования, раскрываются научная и практическая значимость полученных результатов, внедрение в практику результатов исследования, сведения по опубликованным работам и структуре диссертации.

В первой главе диссертации **«Современное состояние вопросов диагностики и хирургического лечения распространенного аппендикулярного перитонита у детей»** приведен анализ источников литературы, посвященных изучению этиологии и патогенеза аппендикулярного перитонита у детей, с конкретно выделенной проблемой хирургического лечения, приведена классификация, проанализированы методы диагностики и лечения, отдаленные результаты.

Во второй главе **«Характеристика клинического материала и использованных методов исследования»** отражены методы клинических, инструментальных, лабораторных исследований и лечебных мероприятий у

402 детей с распространенным аппендикулярным перитонитом. Контрольную группу составили 40 детей, госпитализированных для неполостных плановых оперативных вмешательств (циркумцизии, грыжесечения). Исследование проведено на базе 2-й клиники СамГосМИ в период с 1990 по 2014 гг. Больные, оперированные в период с 1998 по 2014 гг., составили основную группу – 264 (65,7%). В группу сравнения были включены 138 (34,3%) детей, оперированных в период с 1990 по 1997 гг., получавших традиционное лечение. При распределении больных по распространенности аппендикулярного перитонита использовали классификацию Б.Д. Савчука (1970). В исследование включены дети с распространенными формами заболевания: диффузной формой - у 134 (50,8%) детей основной группы и у 73 (52,9%) группы сравнения; разлитым перитонитом - у 130 (49,2%) детей основной группы и у 65 (47,1%) группы сравнения (табл. 1).

Следует особо указать, что примерно ¼ часть наших больных – 70 (26,5%) детей основной группы и 32 (23,2%) – группы сравнения были оперированы в терминальной стадии, для которой характерны высокие показатели летальности. Основная масса больных – 90,5% были госпитализированы в нашу клинику через 1-7 суток от начала приступа.

Озонотерапию брюшной полости проводили путем обдувания ее озоно-кислородной смесью с концентрацией озона 5-8 мг/л/мин аппаратом ОТРИ-01 (Россия). Озонированные растворы для внутривенного введения получали барботированием озоно-кислородной смесью аптечного раствора 0,9% NaCl в течение 10 минут. Аналогичными растворами промывали кишечник через аппендико- или цекоэнтеростому в послеоперационном периоде.

**Таблица 1**

**Характеристика сравниваемых групп пациентов по полу, формам, распространенности и стадиям заболевания**

| Показатель | Основная группа, n=264 | | Группа сравнения, n=138 | | $\chi^2$-тест |
|---|---|---|---|---|---|
| | абс. | % | абс. | % | |
| Пол | | | | | $\chi^2$ = 0.383 df = 1; p = 0.536 |
| мальчики | 160 | 60,6 | 88 | 63,8 | |
| девочки | 104 | 39,4 | 50 | 36,2 | |
| Форма аппендицита | | | | | $\chi^2$ = 3.423 df = 2 p = 0.181 |
| флегмонозный | 6 | 2,3 | 3 | 2,2 | |
| гангренозный | 24 | 9,1 | 21 | 15,2 | |
| перфоративный | 234 | 88,6 | 114 | 82,6 | |
| Распространенность перитонита | | | | | $\chi^2$ = 0.166 df = 1 p = 0.684 |
| диффузный | 134 | 50,8 | 73 | 52,9 | |
| разлитой | 130 | 49,2 | 65 | 47,1 | |
| Стадия перитонита | | | | | $\chi^2$ = 1.106 df = 2 p = 0.576 |
| реактивная | 101 | 38,3 | 60 | 43,5 | |
| токсическая | 93 | 35,2 | 46 | 33,3 | |
| терминальная | 70 | 26,5 | 32 | 23,2 | |

В третьей главе диссертации **«Особенности клинического течения и диагностика распространенного аппендикулярного перитонита у детей»** изложены анализ и оценка результатов клинико-инструментальных исследований. Согласно нашим наблюдениям, РАП развивается по истечении 1-х суток от начала приступа. Все наши пациенты с разлитыми формами перитонита были госпитализированы в клинику со вторых и позже суток от момента появления болей в животе. При этом отмечается прямая корреляционная связь ($R^2$ = 0,9512) между сроком поступления в клинику и распространенностью перитонита. Так, более половины больных -213 (53,0%) детей поступили на 2-3-е сутки заболевания, при этом практически у всех (93,4%) был диагностирован диффузный перитонит; у абсолютного большинства больных, госпитализированных в клинику позже 3-х суток, имел место разлитой перитонит - у 181 (95,8%) из 189; прослеживалась прямая корреляция (коэффициент линейной корреляции $R^2$=0,7659) между сроком госпитализации и распространенностью перитонита. По мере прогрессирования заболевания от реактивной стадии до терминальной, удельный вес больных с разлитым процессом возрастал с 6,2 до 100% на фоне соответствующего снижения доли пациентов с диффузным перитонитом с 93,8 до 0% ($R^2$=0,9934). Комплекс диагностических процедур при РАП был дополнен динамическим УЗИ органов брюшной полости (табл. 2).

Заметное влияние на эту статистику оказал тот факт, что во 2-ю клинику СамГосМИ поступали дети с осложненными формами гнойно-деструктивных заболеваний органов брюшной полости с обширного региона Зерафшанской долины, включающей Самаркандскую, Навоинскую, Бухарскую, Кашкадарьинскую и Сурхандарьинскую области. Так, из 402 оперированных детей с РАП, только 30,1% больных были жителями г. Самарканда, все остальные пациенты были доставлены из районов области и соседних регионов.

**Таблица 2**

**Дифференциально-диагностические ультразвуковые признаки различных форм РАП**

| УЗ-признак | Форма перитонита | |
|---|---|---|
| | Диффузный | Разлитой |
| Петли кишечника | Умеренно растянуты с преобладанием жидкого содержимого над пневматизацией | Резко растянутые жидким содержимым с единичными пузырьками газа или без них |
| Движение химуса | Слабое, поступательное | Слабое, маятникообразное |
| Перистальтика кишечника | Редкая | Отсутствует |
| Зоны скопления свободной жидкости | В межпетлевых пространствах, правом латеральном канале, правой подвздошной области и в проекции малого таза | Значительное количество жидкости во всех отделах брюшной полости |

Для диффузного перитонита характерными были следующие эхографические признаки: петли кишечника умеренно растянуты с

преобладанием жидкого содержимого над пневматизацией, движение химуса слабое, поступательное, перистальтические движения редкие, свободная жидкость определяется преимущественно в межпетлевых пространствах, правом латеральном канале, правой подвздошной области и в проекции малого таза (рис. 1).

**Рис. 1. УЗС. Острый деструктивный аппендицит, диффузный перитонит**

У больных с разлитым перитонитом по всей брюшной полости визуализируются резко растянутые жидким содержимым с единичными пузырьками газа или без них петли кишечника, перистальтика кишечника отсутствует, движение химуса слабое маятникообразное, либо совсем отсутствует, определяется значительное количество жидкости во всех отделах брюшной полости (рис. 2).

Сравнение заключения дооперационного УЗС с результатами интраоперационной ревизии брюшной полости выявило, что общая точность сонографии в выявлении разграничений диффузного от разлитого перитонита составляет 90,9% (у 240 детей, в том числе у 226 больных с разлитым перитонитом - достоверно положительный результат и у 14 пациентов с диффузным перитонитом - достоверно отрицательный результат). У остальных 24 (9,1%) больных констатирована ошибочная оценка распространенности процесса в виде гипердиагностики (21 ребенок), когда диффузный перитонит интерпретирован как разлитой, или ложноотрицательного результата (3 детей), когда был диагностирован диффузный перитонит, однако интраоперационно выявлен разлитой, что больше было связано с периодом освоения метода.

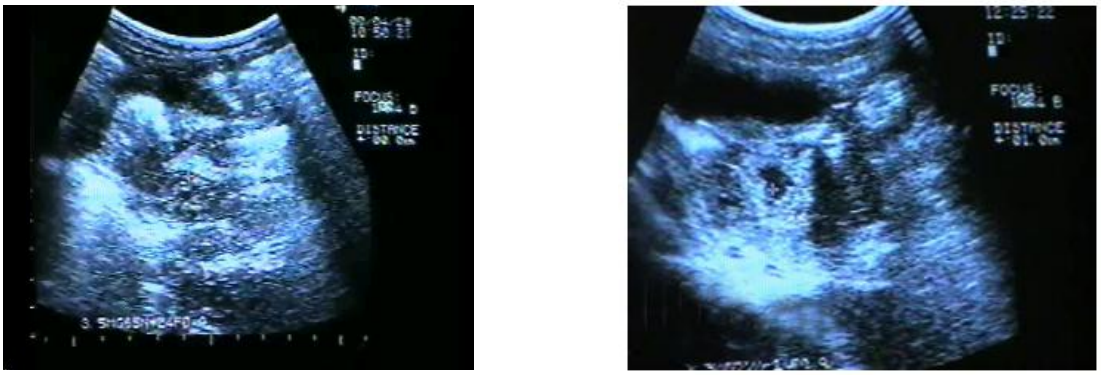

**Рис. 2. УЗС. Острый деструктивный аппендицит, разлитой перитонит**

При анализе показателей периферической крови установлено выраженное увеличение числа лейкоцитов - на 41,1% относительно контрольной группы, со сдвигом лейкоцитарной формулы влево, кроме того, в мазках крови было обнаружено увеличение количества агломератов лейкоцитов – ПСАЛ (табл. 3).

**Таблица 3**

**Показатели лейкоцитоза и лейкоцитарные индексы у детей с распространенным аппендикулярным перитонитом**

| Показатель | Контрольная группа, n=40 | Диффузный перитонит, n=134 | Разлитой перитонит, n=130 |
|---|---|---|---|
| Лейкоциты, $\times 10^9$/л | 5,36±0,21 | 9,42±0,21* | 12,23±0,11*, ** |
| Палочкоядерные | 2,45±0,06 | 4,52± 0,02* | 6,51±0,03 *, ** |
| Сегментоядерные | 56,1±1,7 | 59,3± 0,9 | 62,0±0,2* |
| Эозинофилы, % | 3,40±0,08 | 3,61± 0,02 | 1,50±0,03*,** |
| Лимфоциты, % | 35,41±0,19 | 31,11± 0,03* | 23,31±0,27*,** |
| Моноциты, % | 2,83±0,07 | 3,23± 0,01 | 6,72±0,11*,** |
| ЛИИ | 0,28±0,04 | 3,20±0,01* | 5,60±0,02*,** |
| ПСАЛ | 3,7±0,1 | 11,5±0,2* | 18,4±0,2*,** |
| ИЯСН | 2,60±0,03 | 2,28±0,01 | 2,30±0,01 |
| СОЭ, мм/ч | 7,8±0,2 | 11,4±0,5 | 17,8±0,6* |

Примечание: * - достоверно относительно контроля, P<0,05, ** - достоверно относительно группы с диффузным перитонитом ** - P<0,05

Выявленные изменения в лейкоформуле и морфологии лейкоцитов сочетались с увеличением провоспалительных цитокинов в крови у детей с РАП. Независимо от распространенности перитонита в 2,4-2,5 раза повышается содержание IL-1β, а TNF-α увеличивается в 3,6-3,7 раза, что свидетельствует о значительном напряжении защитных сил организма и выраженности синдрома системного воспалительного ответа. Учитывая, что РАП характеризуется быстрой генерализацией процесса, обусловленной действием бактериальных эндо- и экзотоксинов и различных медиаторов воспаления, нами был изучен ряд биохимических маркеров воспаления и эндотоксикоза с целью установления их вклада в развитие синдрома эндогенной интоксикации, которому отводится ведущая роль в прогрессировании РАП. Установлено, что при РАП, независимо от распространенности процесса, прослеживается существенная активация процессов деградации биомолекул, что сопровождается почти двукратным увеличением уровня малонового диальдегида (МДА) и среднего молекулярного показателя (СМП) на фоне угнетения ферментативного звена антиоксидантной системы – снижение активности супероксиддисмутазы (СОД) в 2,5, а каталазы - в 1,8 раза относительно контроля.

Достоверных отличий показателей гемостаза: активированного частичного тромбопластинового времени (АЧТВ), протромбинового времени (ПВ) и фибриногена между группами диффузного и разлитого перитонита не было, а количество тромбоцитов было достоверно ниже у детей с разлитым перитонитом.

Ведущее место в этиологической структуре перитонитов занимает кишечная палочка *(Escherichia colli)*, которая была выявлена у 301 (85,5%) больного; стафилококки и бактероиды встречались в 27-28% случаях, частота выявления ассоциации гноеродной микрофлоры в экссудате брюшной полости составила 34,1%; в 9,1% случаев у больных с РАП роста микрофлоры не было выявлено. Изучение чувствительности высеянной микрофлоры к 16 наиболее распространенным антибиотикам показало, что более 60% выделенных штаммов E.coli были чувствительны только к 4 из них: офлоксацину (91,3%), цефотаксиму (83,2%), цефамизину (79,2%) и полимиксину (68,8%).

На основании иммунологических исследований установлено, что при перитоните у детей происходят заметные сдвиги в содержании как общего пула, так и субпопуляций Т-лимфоцитов в крови, которые определенно указывают на сокращение резерва клеточного звена иммунитета: в частности, у детей с РАП отмечалось достоверное снижение общего количества лимфоцитов за счет снижения абсолютного числа Т-лимфоцитов в 2,4 раза, преимущественно Т-хелперов (CD4) - в 2,9 раза по сравнению с контрольной группой. У детей с РАП выявлено достоверное снижение как Т-хелперов (CD4), так и Т-супрессоров (CD8) – в 1,9 раза относительно контроля, причем эти изменения носили не только количественный, но и качественный характер: процентное содержание CD4 снизилось в 2,1 раза, а CD8 – в 1,3 раза. Изменения регуляторных субпопуляций Т-лимфоцитов нашли отражение в снижении ИРИ до 1,28 у детей с РАП.

Таким образом, у детей с РАП имеются признаки синдрома системного воспалительного ответа, пропорциональные распространенности перитонита; интенсивность ЭИ и окислительного стресса имеют одинаковую выраженность как при диффузном, так и при распространенном перитоните, указывая на наличие мембранодеструктивных процессов на фоне незавершенности фагоцитоза и Т-клеточной иммунологической недостаточности, что требует дополнительных коррегирующих мероприятий.

В четвертой главе «**Влияние озона на течение экспериментального разлитого гнойного перитонита и на образование спаек**» приводятся данные экспериментальных исследований. При экспериментальном перитоните без применения озонотерапии падёж среди 23 животных первой (контрольной) группы составил 30,4%. Во второй (основной) группе потерь от падежа животных не наблюдали. При оценке выраженности спаечного процесса в брюшной полости по 5-и балльной шкале отмечено, что на фоне озонотерапии только у 1/3 экспериментальных животных наблюдали развитие единичных спаек, соответствующих 1-й степени, а у остальных животных этой группы на аутопсии не было выявлено развитие спаечного процесса. В то же время у животных контрольной группы, не подвергнутых озонотерапии, уже на 3-и

сутки отмечается развитие множественных спаек 2-й степени, а в последующие сроки наблюдения процесс носил более выраженных характер. Очевидно, что орошение брюшной полости озоно-кислородной смесью привело к существенному снижению неблагоприятного течения послеоперационного периода – падежа животных в основной группе не было.

Характерной морфологической особенностью брюшины при перитоните является выраженная десквамация мезотелиоцитов, что приводит к нарушениям барьерно-резорбционной функции брюшины. Именно демезотелизация определяет слипание листков брюшины и стенок петель кишечника и образование спаек. Основу спаек, по нашим данным, составляют фибробласты, коллагеновые волокна и другие клетки соединительной ткани, а также гладкомышечные клетки (рис. 3-4).

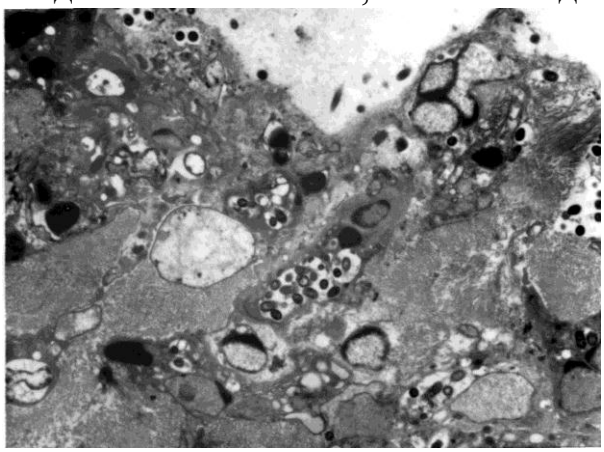

**Рис. 3. Демезотелизированная поверхность брюшины с массами фибрина, микроорганизмами и фагоцитами. Париетальная брюшина. 3-и сутки. ТЭМ х4000**

**Рис. 4. Гладкие мышцы и коллагеновые волокна в толще спайки, покрытой мезотелием. 7-е сутки. ТЭМ х4000**

Выявленные изменения брюшины, микробная инвазия вызывает проявления выраженной интоксикации и гибель части экспериментальных животных. После озонотерапии выраженность и строение межкишечных спаек существенно отличаются от таковых, наблюдаемых в контрольной группе. Налицо признаки, указывающие на снижение синтетической активности фибробластов: размеры этих клеток уменьшены, снижено их количество, содержание коллагеновых волокон также уменьшено.

Таким образом, применение озона является достаточно эффективным и безопасным методом лечения перитонита, способствует уменьшению интенсивности процессов спайкообразования.

В пятой главе «**Особенности хирургического лечения распространенного аппендикулярного перитонита у детей**» представлены данные эффективности проведенных методов лечения. Дети основной группы после инициального обследования и установки осложненной формы острого аппендицита были госпитализированы в отделение реанимации и интенсивной терапии. В течение как минимум 8-12 часов данным детям проводили инфузионную терапию, направленную на поддержание

адекватного объема внутрисосудистой жидкости и преднагрузки для обеспечения нормальной тканевой перфузии; коррекции кислотно-основного, электролитного баланса, газов крови и гемостаза (рис. 5).

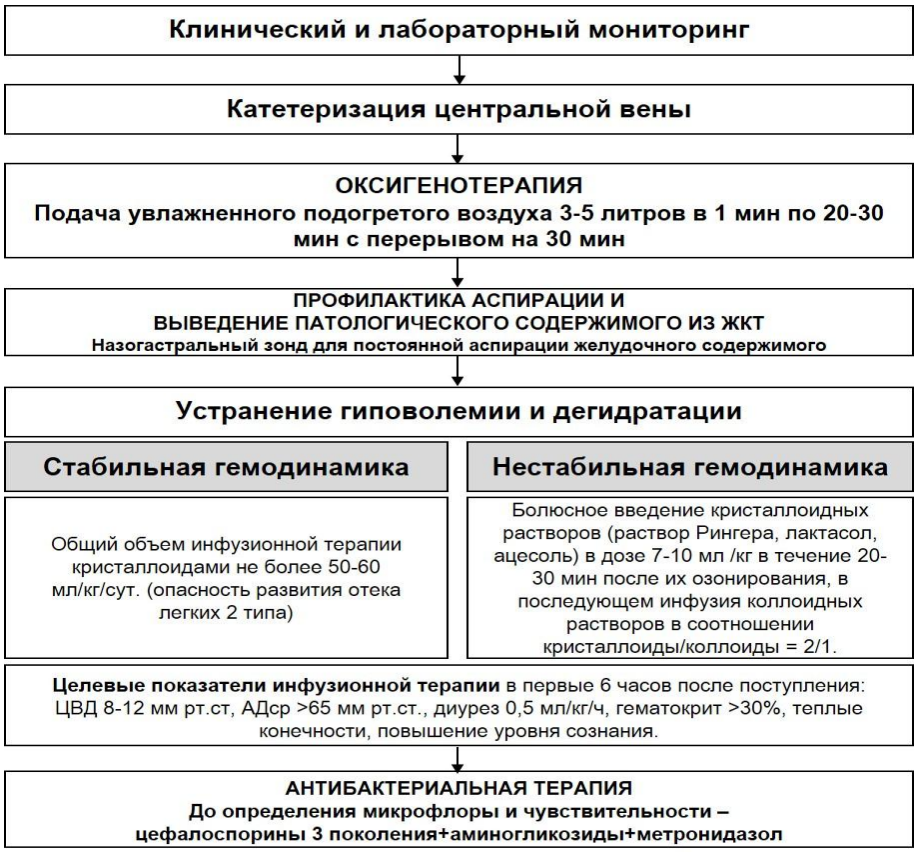


**Рис. 5. Алгоритм предоперационной подготовки**

Следуя основной цели работы – улучшение результатов хирургического лечения РАП у детей, нами были усовершенствованы все этапы вмешательства (рис.6). Всем пациентам группы сравнения (n=138) была проведена исключительно срединная лапаротомия.

При выполнении основного этапа операции, собственно аппендэктомии, мы в обязательном порядке прошиваем брыжейку отростка, а культю аппендикса обрабатываем лигатурным погружным способом с применением кисетного и Z-образного шва, что удалось осуществить у 124 (30,9%) детей.

Однако, в условиях РАП у детей мы нередко (у 235 (58,5%) больных) отмечали вовлечение в выраженный воспалительный процесс купола слепой кишки, что делало невозможным надежное погружение культи отростка. Кроме того, при выполнении аппендикостомии у 24 (5,9%) детей и цекостомии – у 10 (2,5%), ограничились лигатурным способом обработки аппендикса. В 9 (2,2%) случаях интраоперационно был обнаружен полный лизис червеобразного отростка в гнойнике. В основной группе детей мы отказались от практики промывания брюшной полости и внутриполостного введения антибактериальных препаратов, а санацию осуществляли - «сухим способом».

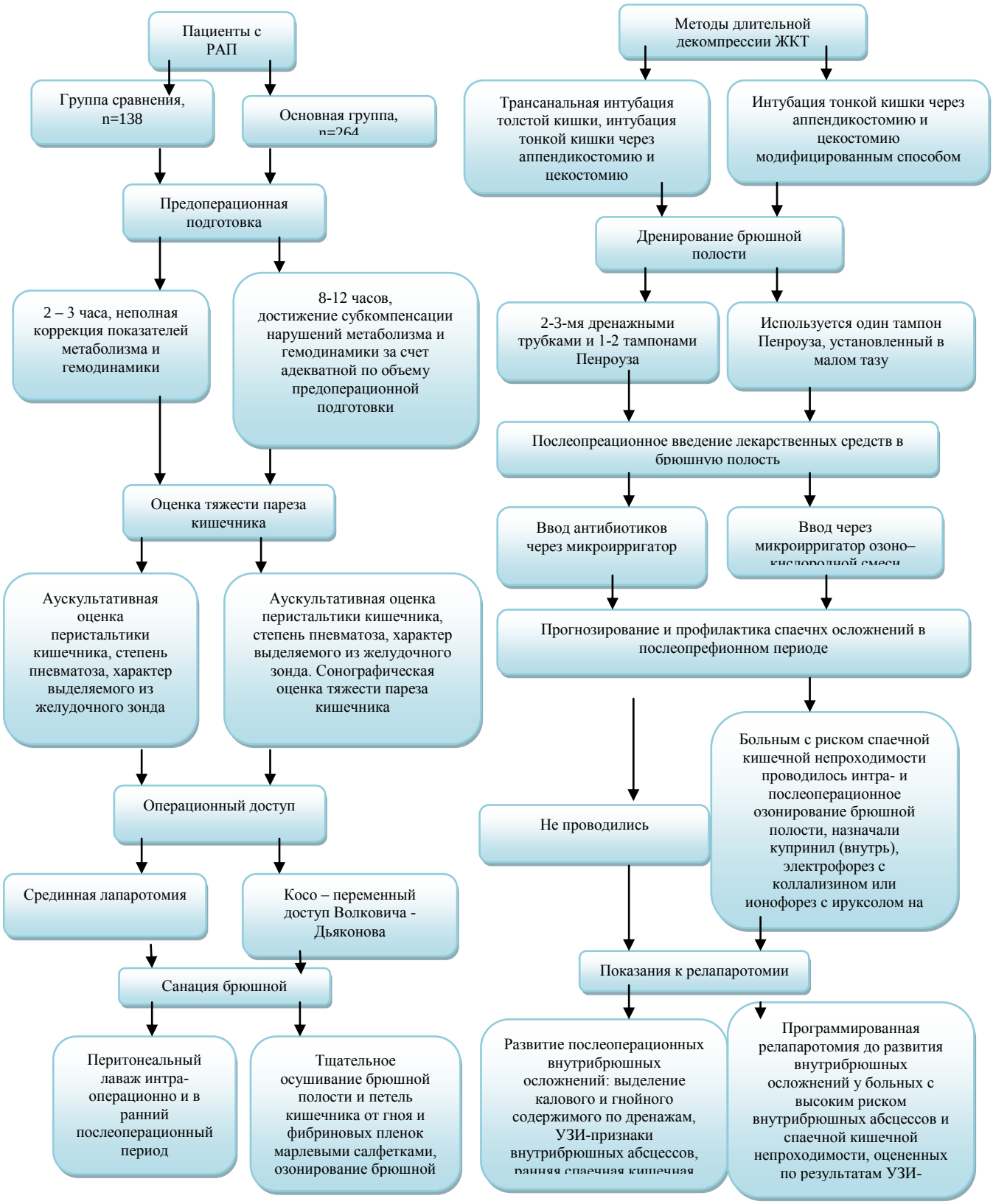


**Рис. 6. Алгоритм периоперационного ведения детей с РАП в сравниваемых группах**

Все отделы брюшной полости тщательно осушались от гнойного экссудата с помощью электроотсоса и марлевых салфеток. При этом все выведенные в рану петли тонкой кишки, начиная от илеоцекального угла до связки Трейца, механически очищались от фибринозного и гнойного налета,

вскрывались и высушивались межпетлевые абсцессы. Осушались боковые карманы, поддиафрагмальные и подпеченочные пространства, полость малого таза, после чего брюшная полость озонировалась в течение 5 минут озоно-кислородной смесью.

В качестве основного метода декомпрессии ЖКТ у всех 402 больных мы использовали установку назогастрального зонда, который, как правило, удаляли после операции сразу же после появления перистальтики кишечника. Наряду с обязательной установкой назогастрального зонда, у больных с выраженным парезом кишечника по ограниченным показаниям мы прибегали к длительной ретроградной интубации толстой (16; 4,0%) или тонкой (113; 28,1%) кишки. Длительную декомпрессию тонкой кишки осуществляли через аппендикостомию или цекостомию, техника выполнения которых существенно отличалась в основной группе и группе сравнения.

Предложенный нами способ декомпрессии тонкой кишки через аппендикостомию (патент на изобретение №5987 от 07.10.1999) отличается тем, что зонд, введенный в просвет тонкой кишки через культю червеобразного отростка, вместе с культей выводится на переднюю брюшную стенку в правой подвздошной области через миниразрез (длиной 1-1,5 см). При этом купол слепой кишки временно фиксируется к коже в области аппендикостомии. Предлагаемый нами способ декомпрессии тонкой кишки был использован у 55 (20,8%) больных основной группы, у которых произведена частичная аппендэктомия с сохранением основания червеобразного отростка (1-2 см) для наложения аппендикоэнтеростомии (рис.7).

Разработанный нами способ самопроизвольно закрывающейся временной цекостомии (патент на изобретение №5988 от 07.10.1999) отличается от традиционной, во-первых, выведением стомы через микроразрез передней брюшной стенки (длиной 1,5-2 см), во-вторых – способом интубации (рис. 8).

Для предотвращения отхода цекостомы или аппендикостомы от передней брюшной стенки на фоне гнойно-некротического процесса, в результате которого могут развиться тяжелые внутрибрюшные осложнения, нами разработан способ временной фиксации слепой кишки при наложении кишечных стом (патент на изобретение №5992 от 12.10.1999) (рис. 9).

В основной группе пациентов мы полностью отказались от интраоперационного и послеоперационного промывания брюшной полости, использования дренажных трубок и ограничились установкой в полости малого таза через отдельный разрез в правой подвздошной области одного тампона Пенроуза с целью ограничения гнойно-воспалительного участка и формирования, дренирующего этот участок канала. Кроме того, через контрапертуру в эпигастральной области устанавливали микродренаж для проведения послеоперационного озонирования брюшной полости озоно-кислородной газовой смесью. Гигроскопические свойства марлевого компонента тампона способствуют всасыванию экссудата из правого

бокового канала и из полости малого таза, где преимущественно накапливается и куда в основном стекает патологический выпот.

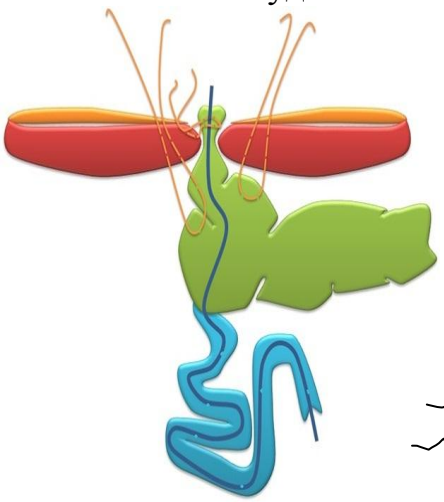

**Рис. 7. Схема наложения аппендикостомы с ретроградной интубацией тонкой кишки**

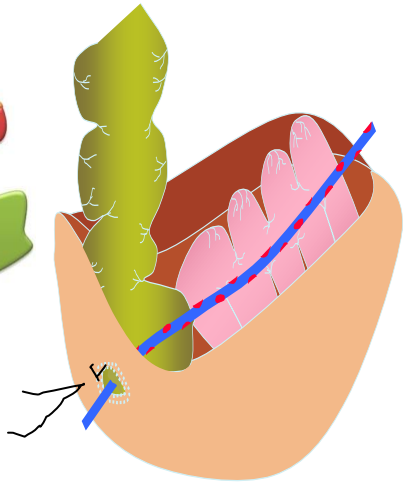

**Рис. 8. Схема наложения цекостомии с ретроградной интубацией тонкой кишки**

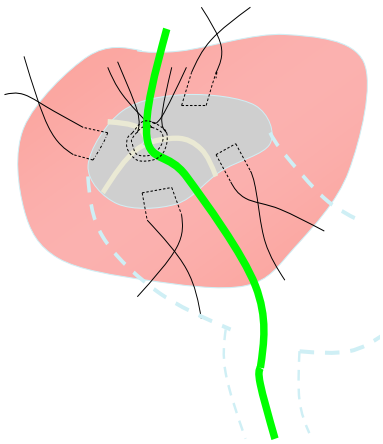

**Рис.9. Схема наложения фиксирующих швов при выполнении цекостомии или аппендикостомии**

Таким образом, нами разработана принципиально новая тактика предоперационной подготовки, а также новые способы интраоперационной санации и дренирования брюшной полости, способ декомпрессии кишечника и комплекс дезинтоксикационных и противоспаечных мероприятий, которые способствовали улучшению результатов лечения РАП у детей.

В шестой главе «**Оценка эффективности комплексного лечения детей с распространенным аппендикулярным перитонитом**» представлены результаты лечения пациентов основной и группы сравнения, сранительная оценка их эффективности. Оптимизация техники всех основных этапов хирургического вмешательства при РАП, а также усовершенствование алгоритма предоперационной подготовки, интра- и послеоперационной интенсивной терапии в основной группе детей позволили достоверно сократить средние показатели продолжительности операции на 10 мин, длительности ИВЛ на 1 час, сроков нахождения в ОРИТ на 2,8 суток и продолжительности послеоперационного обезболивания на 1,8 дня по сравнению с аналогичными показателями контрольной группы (табл. 4). Кроме того, предлагаемый способ санации и дренирования брюшной полости при РАП позволил достоверно сократить сроки нормализации температуры тела на 2,8 дней и дренирования брюшной полости на 3,3 дня. Более быстрое нивелирование явлений перитонита благоприятно влияло и на сроки восстановления перистальтики кишечника и появления первого самостоятельного стула, который в основной группе отмечался на 2,6 суток раньше, чем в группе сравнения (3,1±0,6 сут против 5,7±0,5 суток соответственно), это позволило на 1 сутки раньше удалить желудочный зонд, который, вызывает значительный дискомфорт и является причиной

инфекционных осложнений со стороны верхних и нижних дыхательных путей. У всех детей в раннем послеоперационном периоде превалировали жалобы на раневой дискомфорт и боли в области раны, что было наиболее ярко выражено у детей, перенесших срединную лапаротомию.

**Таблица 4**

**Длительность операции и течение раннего послеоперационного периода**

| Показатель | Основная гр., n=264 | Контрольная гр., n=138 |
|---|---|---|
| Длительность операции, мин | 67,6±12,0 | 77,8±12,4 |
| p, t-тест | df=400, tст=8,1, tкр=1,6, p<0,05 | |
| Длительность ИВЛ, часы | 1,7±0,3 | 2,6±0,4 |
| p, t-тест | df=400, tст=25,1, tкр=1,6, p<0,05 | |
| Продолжительность нахождения в отделении реанимации, сут | 4,0±1,3 | 6,8±2,1 |
| p, t-тест | df=400, tст=16,9, tкр=1,6, p<0,05 | |
| Продолжительность обезболивания, дни | 3,4±0,6 | 5,2±0,8 |
| p, t-тест | df=400, tст=25,1, tкр=1,6, p<0,05 | |
| Сроки нормализации температуры тела, дни | 7,5±1,5 | 10,3±1,6 |
| p, t-тест | df=400, tст=17,9, tкр=1,6, p<0,05 | |
| Длительность дренирования брюшной полости, дни | 8,8±1,7 | 12,1±1,9 |
| p, t-тест | df=400, tст=17,9, tкр=1,6, p<0,05 | |
| Сроки появления первого стула, дни | 3,1±0,6 | 5,7±0,9 |
| p, t-тест | df=400, tст=34,5, tкр=1,6, p<0,05 | |
| Сроки удаления желудочного зонда, дни | 3,5±0,7 | 4,6±0,7 |
| p, t-тест | df=400, tст=15,9, tкр=1,6, p<0,05 | |
| Сроки активации пациента, дни | 8,2±1,6 | 11,3±1,8 |
| p, t-тест | df=400, tст=17,9, tкр=1,6, p<0,05 | |
| Сроки стационарного лечения, дни | 15,3±4,2 | 22,2±8,0 |
| p, t-тест | df=400, tст=11,3, tкр=1,6, p<0,05 | |

Так, к 7-м суткам после операции в группе сравнения боли в животе сохранялась у 38,4% пациентов, а в основной группе - у 7,2%, к 10-м суткам – соответственно 16,7 и 1,1%. У больных как основной, так и группы сравнения на 7-е сутки после операции отмечалось достоверное снижение уровня МДА и СМП относительно показателей до лечения (табл.5).

**Таблица 5**

**Маркеры эндогенной интоксикации, окислительного стресса и воспаления в крови детей с РАП после лечения**

| Показатель | Контрольная группа, n=40 | Параметры до лечения | Параметры после лечения | |
|---|---|---|---|---|
| | | общая группа - РАП, n=72 | группа сравнения, n=56 | основная группа, n=78 |
| МДА, нмоль/л | 7,1±0,1 | 13,2±0,3* | 11,1±0,5* | 8,1±0,6** |
| СМП, УЕ | 0,250±0,025 | 0,539±0,035* | 0,401±0,019* | 0,261±0,030** |
| СОД, Е/мг белка | 4,20±0,04 | 1,70±0,03* | 1,83±0,04* | 3,11±0,04**,* |
| КТ, мкат/л | 23,5±1,6 | 13,3±0,5* | 17,2±0,8* | 26,8±0,16** |

Примечание: * - отличия достоверны относительно контроля, p<0,05; ** - отличия достоверны относительно группы сравнения p<0,05.

Примечательно, что у детей основной группы содержание МДА и СМП было достоверно ниже, чем у пациентов группы сравнения (p<0,05), при этом концентрация СМП достигала уровня контрольной группы (0,250±0,025), указывая на прекращение мембранодеструктивных процессов.

Как видно из табл. 6, уровень провоспалительных цитокинов был достоверно ниже у детей основной группы относительно группы сравнения (p<0,05), что указывает на восстановление адекватной иммунорегуляции.

**Таблица 6**

**Содержание цитокинов в крови детей с РАП после лечения**

| Показатель | Контрольная группа, n=15 | Параметры до лечения | Параметры после лечения | |
|---|---|---|---|---|
| | | общая группа - РАП, n=60 | группа сравнения, n=30 | основная группа, n=30 |
| IL-1β пг/мл | 18,7±0,7 | 45,9±1,0* | 28,6±0,8* | 21,6±1,5** |
| TNF-α, пг/мл | 9,4±0,3 | 34,7±0,7* | 30,3±2,2* | 16,6±1,5**,* |

Примечание: * - отличия достоверны относительно контроля, p<0,05; ** - отличия достоверны относительно группы сравнения p<0,05.

В основной группе пациентов достоверно реже наблюдали нагноение послеоперационной раны (37,5 против 49,3%, p<0,05) и, соответственно, эвентрации (2,3 против 9,4%, p<0,05). Отмечается значимое уменьшение случаев продолжающегося перитонита на 4,6% (с 8,0 до 3,4%) и ранней спаечной кишечной непроходимости на 4,9% (с 7,2 до 2,3%) у детей основной группы. Кроме того, в этой группе больных отмечали некоторое снижение частоты абсцессов брюшной полости (с 11,6 до 5,3%, p>0.05) и не наблюдали случаев внутрибрюшного и желудочно-кишечного кровотечения (в группе сравнения пациентов имел место один подобный случай).

Предлагаемые тактические и технические решения позволили полностью исключить релапаротомии и летальный исход, а также в 3 раза снизить частоту внутрибрюшных осложнений при диффузном перитоните. При разлитом перитоните в основной группе пациентов удалось уменьшить частоту раневых осложнений с 69,2 до 44,6%, внутрибрюшных осложнений – с 50,8 до 26,2%, релапаротомий – с 52,3 до 33,1% и летальности – в 9,3 раза.

В отдаленном периоде послеоперационные грыжи развивались у 13,3% пациентов при традиционных подходах к ведению больных с РАП и всего в 2,7% случаях в основной группе (p<0.01). Лигатурные свищи – констатированы соответственно в 22,4 и 3,8%. Частота развития клинически значимых признаков спаечной болезни у лиц, оперированных в детском возрасте по поводу РАП, доходила до 21,4%, в том числе в 5,1% случаях эти дети в последующем подвергались повторным хирургическим вмешательствам по поводу острой спаечной кишечной непроходимости (ОСКН). При этом клиническое применение предлагаемого нами комплекса мер по профилактике спайкообразования в брюшной полости способствует снижению частоты клинической манифестации заболевания в 2,6 раза (с 21,4 до 8,1%) и повторных операций более чем в 10 раз (с 5,1 до 0,5%).

Из 163 девочек, оперированных в нашей клинике по поводу РАП, детородная функция в отдаленном периоде изучена у 115 (70,6%), в том числе у 62 пациенток группы сравнения и у 53 – основной. Так, женщины из группы сравнения в два раза чаще жаловались на болезненные менструации по сравнению с пациентками основной группы (38,7% против 18,9%, $p<0.05$). Кроме того, в группе сравнения более чем в два раза чаще отмечали случаи внематочной беременности, выкидышей и преждевременных родов (48,4% против 22,6%, $p<0.05$), а также примерно столь же часто констатировали развитие бесплодия (29,0% против 13,2%, $p<0.05$). После перенесенного в детском возрасте РАП и его хирургического лечения бесплодие констатировано у 25 женщин, из них у 23 (92,0%) провели гистеросальпингографию (у 2 остальных пациенток были диагностированы отсутствие овуляции и гипоплазия матки). Частота развития окклюзионного поражения маточных труб, что с высокой степенью вероятностью связано с перенесенным РАП и хирургическим вмешательством, составляет 11 (47,8%) случаев, при этом практически у всех пациенток – у 10 (90,9%) – отмечено поражение правой маточной трубы, в том числе у 2 – двустороннее поражение, у 4 – полная окклюзия справа и у еще 4 – частичная окклюзия справа.

В седьмой главе «**Прогностическая оценка эффективности предложенной тактики лечения детей с распространенным перитонитом по шкалам критических состояний**» представлена оценка состояния пациента на переносимость оперативного вмешательства, которая является наиболее принципиальным моментом и включена во все стандарты и протоколы подготовки и лечения пациентов в стационарах хирургического профиля.

Наиболее чувствительные показатели ситемного воспалительного ответа - СРБ и прокальцитонин, на момент поступления и первые двое суток после операции в обеих группах достоверно не отличались. Однако, динамика этих показателей с 3-х суток после операции имела достоверное отличие, так СРБ в основной группе на 7 сутки после операции снизился с 175,6±16,2 (мг/л) до 40,4±6,1(мг/л), тогда как в группе сравнения с 167,4±18,9 (мг/л) до 71,2±7,6 (мг/л) ($p<0,01$). Аналогичная динамика отмечена и при исследовании прокальцитонина: с 1,64±0,15 до 0,46±0,08 (нг/мл) (в основной группе) и с 1,70±0,26 до 0,94±0,11 (нг/мл) (в группе сравнения) ($p<0,01$).

При сравнительном анализе результатов лечения детей с РАП с использованием интегральной оценки степени дисфункции органных систем по показателям прогностических шкал (SOFA, APACHE II, SAPS II, MODS, PRISM), отмечено, что в основной группе пациентов предпринятая тактика предоперационной подготовки позволяет уже на первые сутки после операции добиться стабилизации общего состояния пациентов. В основной группе показатели во всех оценочных шкалах значительно снижаются в первые сутки после операции: для MODS и SOFA практически в 2 раза, а для APACHE II, SAPS II, PRISM, более чем в 1,5 раза. В группе сравнения эти показатели значительно отличались. Так, в первые сутки после операции по показателям MODS и PRISM, в данной группе пациентов не отмечено

достоверных позитивных сдвигов, а при оценке по шкалам SOFA, APACHE II, SAPS эти сдвиги составили 1,2-1,3%.

Полученные данные по прогнозированию вероятности летальности среди детей основной группы при РАП свидетельствуют о проведении более эффективных лечебных мероприятий. Так для всех прогностических шкал отмечена практически одинаковая вероятность летального исхода, которая варьировала в пределах 1,8% - по шкале APACHE II, 2,3% - по шкалам SAPS и MODS, 2,5% - по шкале PRISM и 2,9% - по шкале SOFA. Средний показатель прогнозирования летальности по всем шкалам в основной группе составил 2,4%. В группе сравнения этот показатель был повышен в 5,7 раз по отношению к основной группе (2,4±0,01% против 13,7±0,03%; $p<0,05$) и соответствовал: 12,5% - по шкалам APACHE II и MODS, 13,3% - по SAPS, 13,5% - по PRISM и 16,7% - по шкале SOFA. Таким образом, изучение динамики показателей по прогностическим шкалам при РАП позволяет не только выявить наиболее сложные группы пациентов, которым необходим более серьезный ресурс интенсивной терапии, но также объективно оценить эффективность проводимой терапии.

## ЗАКЛЮЧЕНИЕ

1. В структуре причин поздней госпитализации детей с острым аппендицитом преобладают позднее обращение родителей за медицинской помощью (45,5%), диагностические ошибки на этапах медицинской помощи (32,0%) и сочетание вышеуказанных факторов (17,9%), что необходимо учитывать при планировании и проведении мер по повышению медицинской культуры населения, составлении образовательных программы для медицинских работников первичного звена здравоохранения и службы скорой медицинской помощи.
2. 75,9% детей с РАП поступают в клинику в тяжелом (46,5%) и крайне тяжелом (29,4%) состоянии в токсической (48,3%) и терминальной (41,0%) стадиях перитонита. Имеется прямая корреляция ($R2=0,7659$) между сроком госпитализации и распространенностью и тяжестью перитонита.
3. Разработанный способ УЗ-оценки распространенности перитонита и функционального состояния кишечника у детей является высокоинформативным, неинвазивным, простым, экспрессным и обладает чувствительностью (90,9%), специфичностью (98,0%) и точностью (93,2%).
4. Ведущее место в этиологической структуре РАП у детей занимают E.coli (73,2%), стафилококки (27,3%), бактероиды (27,3%), Str.enterococcus (18,8%) и Str.pyogenes (11,6%), а также их ассоциации (34,1%). Более 60% выделенных штаммов чувствительны только к офлоксацину (91,3%), цефотаксиму (83,2%), цефамизину (79,2%) и полимиксину (68,8%).
5. У детей с РАП имеются признаки синдрома системного воспалительного ответа, пропорциональные распространенности перитонита; интенсивность эндогенной интоксикации и окислительного стресса имеют одинаковую выраженность как при диффузном, так и при распространенном

перитоните, указывая на наличие мембранодеструктивных процессов на фоне незавершенности фагоцитоза и Т-клеточной иммунологической недостаточности.

6. Характерной морфологической особенностью брюшины при перитоните является выраженная десквамация мезотелиоцитов и изменения микрососудов брюшины в виде их тромбирования, что приводит к существенным нарушениям барьерно-резорбционной функции брюшины, а также является предпосылкой к спайкообразованию. Озонотерапия способствует снижению активности фибробластов, уменьшению интенсивности воспалительного процесса и спайкообразования.

7. Оптимизация техники всех основных этапов хирургического вмешательства при РАП в основной группе детей позволила достоверно сократить средние показатели продолжительности операции, длительности ИВЛ, сроки нахождения в ОРИТ и продолжительность послеоперационного обезболивания. Предлагаемый алгоритм способствовал достоверно более раннему восстановлению перистальтики кишечника и появлению первого самостоятельного стула, больные основной группы в среднем на 3-е суток раньше активизированы, показатель койко-дней в стационаре снизился в 1,9 раза, а летальности в 12,5 раз относительно группы сравнения.

8. Усовершенствование методов комплексного лечения детей с РАП способствовало снижению частоты развития послеоперационных вентральных грыж в отдаленном периоде с 13,3% до 2,7%, лигатурных свищей – с 22,4% до 3,8%, спаечной болезни – с 21,4% до 8,1% и повторных операций по поводу ОСКН – с 5,1% до 0,5%; минимизировало отрицательное влияние перенесенного перитонита и хирургических вмешательств на репродуктивную систему девочек: примерно в 2 раза снизились случаи болезненных менструаций, внематочной беременности, преждевременных родов и трубно-перитонеальной формы бесплодия.

9. При сравнительном анализе результатов лечения детей с РАП с использованием интегральной оценки степени дисфункции органных систем по показателям прогностических шкал (SOFA, APACHE II, SAPS II, MODS, PRISM) отмечено, что в основной группе пациентов предпринятая тактика предоперационной подготовки позволяет уже на первые сутки после операции добиться стабилизации общего состояния пациентов. При этом, вероятность летального исхода в основной группе была снижена в 5,7 раз.

**SCIENTIFIC COUNCIL DSc.27.06.2017.Tib.49.01 at the REPUBLICAN SPECIALIZED SCIENTIFIC and PRACTICAL MEDICAL CENTER OF SURGERY NAMED after ACADEMICIAN V. VAKHIDOV and TASHKENT MEDICAL ACADEMY on the ADMISSION of SCIENTIFIC DEGREES**

**SAMARKAND STATE MEDICAL INSTITUTE**

**YUSUPOV SHUKHRAT ABDURASULOVICH**

# IMPROVING DIAGNOSIS AND SURGICAL TREATMENT OF WIDESPREAD APPENDICULAR PERITONITIS IN CHILDREN

**14.00.35 - Pediatric surgery**

**ABSTRACT OF DOCTORAL DISSERTATION (DSc)**
**ON MEDICAL SCIENCES**

**TASHKENT – 2018**

**Subject of doctoral dissertation (DSc) is registered in the Higher Attestation Commission under the Cabinet of Ministers of the Republic of Uzbekistan for the №B2018.2.DSc/Tib128.**

The doctoral dissertation carried out at the Samarkand state medical institute.

Abstract of the dissertation is available in two languages (Uzbek, Russian and English (abstract)) on the web page of the Scientific Council (www.rscs.uz) and Informational and educational portal «Ziyonet» (www.ziyonet.uz).

| | |
|---|---|
| **Research consultant:** | **Shamsiev Azamat Mukhitdinovich**<br>doctor of medical science, professor |
| **Official opponents:** | **Ormantaev Almas Kamalovich**<br>doctor of medical science, professor |
| | **Ergashev Nasriddin Shamsiddinovich**<br>doctor of medical sciences, professor |
| | **Akilov Habibulla Ataullaevich**<br>doctor of medical science, professor |
| **Leading organization:** | **Federal State Budget Educational Institution of Higher Education «Russian National Research Medical University named after N.I. Pirogov» of the Ministry of Health of the Russian Federation** |

The defense will be take place on «____» _____ 2018 at ___ o'clock at the meeting of the Scientific Council DSc.27.06.2017.Tib.49.01 at the Republican specialized scientific and practical medical centre of surgery named after academician V.Vakhidov and Tashkent Medical Academy. (Address: 100115, Tashkent c., Kichik halka yoli str. 10, Republican specialized scientific and practical medical center of surgery named after academician V.Vakhidov; Phone: (99891) 227-69-10; fax: (99871) 227-26-42; e-mail: cs.75@mail.ru).

The doctoral dissertation is available in the Information Resource Center of the Republican specialized scientific and practical medical centre of surgery named after academician V.Vakhidov (Registration number №52), (Adress 100115, Tashkent c., Kichik halka yoli str., 10. Phone: (99871) 227-69-10; fax (99871) 227-26-42).

Abstract of the dissertation sent out on «___» _____ 2018.
(mailing report № ____ of _____ 2018).

**F.G. Nazyrov**
Chairman of the scientific council to award of scientific degrees, doctor of medicine, professor, academician

**A.Kh. Babadjanov**
Scientific secretary of the scientific council to award of scientific degrees, doctor of medicine

**A.V. Devyatov**
Chairman of the scientific seminar at the scientific council to award a scientific degrees, doctor of medicine, professor

## INTRODUCTION (abstract of doctoral dissertation)

**The aim of the research work** is to improvement of the results of surgical treatment of children with widespread appendicular peritonitis by developing fundamentally new approaches to the complex treatment of patients with this pathology.

**Research objectives:** were 402 children with destructive forms of appendicitis complicated by widespread apendicular peritonitis operated at the 2nd clinic of the Samarkand State Medical Institute for the period from 1990 to 2014. Experimental studies were performed on 41 rats of both sexes of the Wistar breed with simulated peritonitis.

**The scientific novelty of the research consists of following:**

Method of dynamic ultrasound has been developed that allows optimizing tactics of surgical treatment on the basis of sonographic semiotics of the widespread appendicular peritonitis;

Set to systemic inflammatory response syndrome, the intensity of oxidative stress and disorders of phagocytosis immunoreactivity in the development of the syndrome and intestinal insufficiency progression appendicular peritonitis common in children have been established;

Informative calculated indicators (spontaneous agglomeration index of leukocytes – SAIL and nuclear neutrophil segmentation index – NNSI) were developed in combination with dynamic ultrasound for early diagnosis of postoperative intraperitoneal purulent complications;

The method of complex surgical treatment of widespread appendicular peritonitis in children was developed, including sanation, ozonization and drainage of the abdominal cavity in combination with various variants of intestinal decompression;

The method of temporal fixation of the dome of the cecum to the anterior abdominal wall was developed, which prevents the danger of its withdrawal and the development of further complications during decompression of the intestine in children with widespread appendicular peritonitis;

The efficiency of using the ozone-oxygen mixture on the flow of diffuse purulent peritonitis and the process of adhesion in the experiment has been proved;

**Introduction of research results.** Based on the results of a scientific study to improve the diagnosis and results of surgical treatment of children with widespread appendicular peritonitis:

"Method of decompression of the small intestine in children" (patent for invention № IAP 5987) was developed. The proposed method allowed improving long-term results of treatment of children, to reduce the frequency of postoperative complications;

"Method of imposing cecoenterostomy in children" (patent for invention № IAP 5988) was developed. The proposed method allowed improving the quality of surgical treatment of patients from 65% to 78%;

Developed the "Method for the study of bowel function in children" (patent for invention № IAP 5989) was developed. A modified method of ultrasound

investigation of motor-evacuation function of the intestine in children involves the study of the speed and shape of the passage of masses through the intestinal tube, during which the pendulum movement of food masses is studied and the normal functional state of the intestine is determined;

"Method for temporary fixation of the cecum in the application of an intestinal stoma in children" (patent for invention № IAP 5992) was developed. The proposed method made it possible to exclude repeated surgical intervention, to reduce the traumatism of the operation and to prevent the development of postoperative complications by preventing the removal of the caecostomy or appendectomy from the anterior abdominal wall against a purulent necrotic process;

"Method for preventing adhesive intestinal obstruction in children with peritonitis" (patent for invention № ID 05152) was developed. The proposed method promoted the improvement of the results of treatment of widespread appendicular peritonitis in children due to a reduction in the incidence of complications and relaparotomy;

"Method for the early diagnosis of postoperative abscesses in children" (patent for invention № IDP 05125) was developed. The proposed method allowed improving the results of the early postoperative period, to reduce the frequency of relaparotomy;

Methodical recommendations "Peculiarities of diagnostics and surgical treatment of widespread appendicular peritonitis in children" and "Diagnosis of complications of the transferred peritonitis in girls" (Reference of the Ministry of Health № 8n-d/20 of February 2, 2018) was developed. The suggested recommendations allowed to optimize the diagnostic program in children with widespread appendicular peritonitis, to identify the most complex groups of patients and to determine objective criteria for selecting complex treatment tactics;

The obtained scientific results of the dissertation on improving the diagnosis and results of surgical treatment of children with advanced appendicular peritonitis were introduced into practical healthcare activities, in particular, in the clinical practice of the Samarkand and Bukhara branches of the Republican Scientific Center for Emergency Medical Care (certificate of the Ministry of Health № 8n-d / 20 dated 02 February 2018). The use of the proposed integrated approach to the treatment of patients with WAP made it possible to reduce the incidence of wound complications by 11,8%, abdominal abscesses by 3,3%, continuing peritonitis by 4,6%, early commissural obstruction by 4,9%, relaparotomy in 2,3 times and postoperative mortality from 13,8 to 1,1%

**Structure and scope of the dissertation.** The dissertation consists of an introduction, seven chapters, conclusions, a list of sited references and attachments. The volume of work is 200 pages.

## ЭЪЛОН ҚИЛИНГАН ИШЛАР РЎЙХАТИ
## СПИСОК ОПУБЛИКОВАННЫХ РАБОТ
## LIST OF PUBLISHED WORKS

### I бўлим (I часть; I part)


1. Шамсиев А.М., Атакулов Д.О., Гариб Ф.Ю., Шамсиев Ж.А., Суванкулов У.Т. Способ декомпресии тонкого кишечника у детей // Патент РУз. № IAP 5987 от 29.07.1999 г.
2. Шамсиев А.М., Атакулов Д.О., Юсупов Ш.А. Способ наложения цекоэнтеростомии у детей // Патент РУз. № IAP 5988 от 29.07.1999 г.
3. Шамсиев А.М., Атакулов Д.О., Юсупов Ш.А., Шамсиев Ж.А. Способ исследования функции кишечника у детей // Патент РУз. № IAP 5989 от 29.07.1999 г.
4. Шамсиев А.М., Атакулов Д.О., Юсупов Ш.А., Шамсиев Ж.А. Способ временной фиксации слепой кишки при наложении кишечной стомы у детей // Патент РУз. № IAP 5992 от 29.07.1999 г.
5. Шамсиев А.М., Суванкулов У.Т., Юсупов Ш.А., Шамсиев Ж.А., Шахриев А.К. Способ профилактики спаечной кишечной непроходимости у детей с перитонитом // Патент РУз. № IDP 05152 от 29.07.2002 г.
6. Шамсиев А.М., Шахриев А.К., Дадажонов У.Д., Юсупов Ш.А. Способ ранней диагностики послеоперационных абсцессов у детей // Патент РУз. № IDP 05125от 29.07.2002 г.
7. Шамсиев А.М., Атакулов Д.О., Юсупов Ш.А., Шамсиев Ж.А., Суванкулов У.Т., Шахриев А.К. К лечению аппендикулярных перитонитов у детей // Хирургия Узбекистана. – Ташкент, 1999. - №1. С.-109-112 (14.00.00. №9).
8. Шамсиев Ж.А., Атакулов Д.О., Юсупов Ш.А. Декомпрессия кишечника при разлитых перитонитах у детей // Педиатрия. – Ташкент, 1999. - № 3. – С.80-82 (14.00.00. №16)
9. Шамсиев А.М., Атакулов Д.О., Юсупов Ш.А., Суванкулов У.Т., Шамсиев Ж.А., Шахриев А.К. Экспериментальное изучение влияния озона на течение перитонита и спайкообразование // Детская хирургия. - Москва, 2000. - №6. С. 22-25 (14.00.00. №44).
10. Шамсиев А.М., Юсупов Ш.А., Атакулов Д.О., Суванкулов У.Т., Шахриев А.К., Шамсиев Ж.А. Диагностика и прогнозирование послеоперационных осложнений при распространенных аппендикулярных перитонитах у детей // Анналы хирургии. – Москва, 2000. - №6. С. 65-68 (14.00.00. №5).
11. Юсупов Ш.А., Шамсиев А.М., Шахриев А.К. Прогнозирование послеоперационных внутрибрюшинных гнойных осложнений при аппендикулярных перитонитах у детей // Доклады Академии наук Республики Узбекистан. - Ташкент, 2000. - №6. С. 44-46 (03.00.00, №6).
12. Юсупов Ш.А., Суванкулов У.Т., Шамсиев Ж.А., Шахриев А.К., Давронов Б.Л. Эффективность влияния озона на течение перитонита и

процесс спайкообразования в эксперименте // Теоретическая и клиническая медицина. - Ташкент, 2000. - №5. С.100-103 (14.00.00. №3).

13. Шамсиев А.М., Юсупов Ш.А., Шарипов Р.Х., Атакулов Д.О., Шамсиев Ж.А., Сувонкулов У.Т., Шахриев А.К. Влияние озонотерапии на показатели перекисного окисления липидов у детей с распространенными формами аппендикулярного перитонита //Анналы хирургии. - Москва, 2001. - №5. С. 77-79 (14.00.00. №5).

14. Шамсиев А.М., Атакулов Д.О., Шахриев А.К., Юсупов Ш.А. Значение динамического исследования показателей иммунитета и эндогенной интоксикации и в диагностике гнойных осложнении перитонита // Инфекция, иммунитет и фармакология. – Ташкент, 2006. - №4. стр.-78-92 (14.00.00. №15).

15. Yusupov Sh.A. The diagnostics of postoperative abscesses of abdominal cavitu in children // Medical and Health Science Journal (Чехия). – 2010.-Vol.3.-P.56-59. (№5, Global IF. - 0.689).

16. Yusupov Sh.A. Diagnostic significance of ultrasonic sonography in children with appendicular peritonitis // Medical Health Science Journal (Чехия). - 2010.-Vol. 4.-P.68-71. (№5, Global IF. - 0.689).

17. Юсупов Ш.А., Давронов Б.Л., Агабабян Л.Р., Алиев А.Р., Бойжигитов Н. Влияние течения послеоперационного периода на состояние репродуктивного здоровья женщин, перенесших перитонит в детском возрасте // Проблемы биологии и медицины. – Самарканд, 2011. - № 3 (66). – С.134-139 (14.00.00. №19).

18. Юсупов Ш.А., Шамсиев Р.А. Ультразвуковая диагностика аппендикулярного перитонита у детей // Проблемы биологии и медицины. - Самарканд, 2012. – № 4. С. 89-92 (14.00.00. №19).

19. Шамсиев А.М., Юсупов Ш.А., Рязанцев В.А., Бобоёров К.Р., Жураев Ю.А. Особенности предоперационной подготовки детей с распространенными формами аппендикулярного перитонита //Российский вестник детской хирургии анестезиологии и реаниматологии. - Москва, 2013. - №1. - Том 3.С.88-92 (14.00.00. №121).

20. Шамсиев А.М., Юсупов Ш.А., Шамсиев Ж.А., Шахриев А.К. Эффективность ультразвуковой сонографии при аппендикулярных перитонитах у детей // Проблемы биологии и медицины. – Самарканд, 2016. - №2 (87). – С.131-134 (14.00.00. №19).

21. Yusupov Sh.A. Assessment of the effectiveness of ultrasoundsonography among children with appendicular peritonitis // European Science review Scientific journal. –Austria, 2017. - №1-2. - P.161-163 (14.00.00. №19).

**II бўлим (II часть; II part)**

22. Шамсиев А.М., Атакулов Д.О., Юсупов Ш.А., Суванкулов У.Т., Шамсиев Ж.А. Влияние озона на спайкообразование при экспериментальном перитоните // Вестник врача общей практики. – Самарканд, 1999. - № 4. - С.89-91.

23. Шамсиев А.М., Атакулов Д.О., Юсупов Ш.А., Шамсиев Д.А. К тактике хирургического лечения распространенного аппендикулярного перитонита у детей // Вестник врача общей практики. – Самарканд, 1999. - №2. – С.85.

24. Юсупов Ш.А., Шамсиев А.М., Суванкулов У.Т., Атакулов Д.О., Шамсиев Ж.А. Морфология брюшины крыс после воздействия озона при перитоните // Вестник врача общей практики. - Самарканд, 2000. - №1. -С.73-75.

25. Юсупов Ш.А., Агабабян Л.Р., Давронов Б.Л., Алиев А.Р., Шамсиева М.Ш. Состояние менструальной функции девушек, перенёсших перитонит // Вестник врача. - Самарканд, 2010. - №2. - С.128-130.

26. Шамсиев А.М., Дронов А.Ф., Гераськин А.В., Юсупов Ш.А., Смирнов А.Н., Холостова В.В. Сравнительный анализ результатов хирургического лечения распространенного аппендикулярного перитонита у детей // Вестник врача. - Самарканд, 2010. -№3-4. - С.105-110.

27. Юсупов Ш.А., Агабабян Л.Р., Алиев А.Р. Новые подходы к лечению перитонита у девочек // Вестник врача, Самарканд. -2010. - №3-4. - С.114-117.

28. Юсупов Ш.А. Диагностика внутрибрюшных абсцессов в раннем послеоперационном периоде при аппендикулярных перитонитах у детей // Вестник Уральской медицинской Академической науки. - Екатеринбург, 2009. - №3(26). -С.36-39.

29. Юсупов Ш.А. Диагностическая значимость ультразвуковой сонографии при аппендикулярных перитонитах у детей // Сибирский медицинский журнал. - Новосибирск, 2009. - №3(86). -С.138-141.

30. Юсупов Ш.А., Агабабян Л.Р., Давронов Б.Л., Алиев А.Р., Шамсиева М.Ш. Новый метод интраоперационной профилактики спаечной болезни при лечении перитонита у девочек //Вестник врача. - Самарканд, 2009. -№5. - С.116-121.

31. Yusupov Sh.A. The effectiveness of the influence of ozone in the duration of peritonitis and adhesion process in the experiment // Materialy IX Miedzynarodowej naukowi-praktyczneji konferencji “Strategiczne pytania swiatowej nauki - 2013”, 07-15 lutego 2013 roku (Польша). - Medycyna, Vol. 24.-P. 31-35.

32. Shamsiev A.M., Yusupov Sh.A., Shahriev A.K. Efficiency of an ultrasound sonography in case of appendicular peritonitisamong children // «Здобутки клінічної і експериментальної медицини». - Украина, 2016. - №2. – С.84-87.

33. Шамсиев А.М., Юсупов Ш.А., Исаков А.М., Муталибов А.И., Махмудов З.М., Бургутов М.Д. Значение ультразвуковой сонографии при диагностике аппендикулярных перитонитов у детей // Материалы VII Международной научно-практической конференции «Современные инновации: актуальные направления научных исследований». - Москва, 2017. - №10(24). – С.50-54.

34. Шамсиев А.М., Юсупов Ш.А., Давронов Б.Л. Ультразвуковая диагностика аппендикулярных перитонитов у детей // Госпитальная хирургия. - Тернополь, 2017. - №4(80). - С.36-40.

35. Шамсиев А.М., Шамсиев Д.А., Атакулов Д.О., Юсупов Ш.А., Мамуров Н.Р., Суванкулов У.Т. Методы декомпрессии кишечника у детей с распространенными формами аппендикулярного перитонита // Материалы республиканской конференции, посвященной 30-летию кафедры детской хирургии МГМИ «Современные достижения детской хирургии». - Минск, 1999. - С.64-65.

36. Шамсиев А.М., Закирова И.И., Давранов Б.Л., Юсупов Ш.А. Анализ состояния репродуктивной системы у девушек и женщин, оперированных по поводу перитонита в детстве и периоде полового созревания // Материалы конференции «Настоящее и будущее детской хирургии». - Москва, 4-5 декабря 2001. - С.289.

37. Шамсиев А.М., Суванкулов У.Т., Юсупов Ш.А., Шахриев А.К., Шамсиев Ж.А. Прогнозирование и профилактика спаечной болезни при аппендикулярном перитоните у детей // Хирургия Узбекистана. - Ташкент, 2002. - №3(15). -С.147.

38. Шамсиев А.М., Шамсиев Ж.А., Юсупов Ш.А. Лечение аппендикулярного перитонита, осложненного параличом кишечника у детей // Материалы Всероссийского симпозиума детских хирургов «Актуальные вопросы хирургической инфекции у детей». - Воронеж, 21-23-апреля 2004. - С.152.

39. Шамсиев А.М., Давранов Б.Л., Юсупов Ш.А., Атакулов Д.О. Перитонит, перенесенный в детстве, - как одна из причин развития бесплодия // Материалы научно-практической конференции «Актуальные проблемы хирургии, анестезиологии - реанимации, травматологии и нейрохирургии детского возраста». - Ташкент, 5-6-октября 2004г., С.47.

40. Шамсиев А.М., Шахриев А.К., Юсупов Ш.А., Атакулов Д.О. Тактика хирургического лечения послеоперационных абсцессов брюшной полости при перитоните у детей // Материалы научно-практической конференции «Актуальные проблемы хирургии, анестезиологии - реанимации, травматологии и нейрохирургии детского возраста». – Ташкент, 5-6-октября 2004., С.50-51.

41. Шамсиев А.М., Шамсиев Ж.А., Юсупов Ш.А., Атакулов Д.О. Тактика лечения аппендикулярного перитонита, осложнившегося параличом кишечника у детей // Сборник тезисов V съезда педиатров Узбекистана. - Ташкент, 18-19-ноября 2004, С.413.

42. Юсупов Ш.А. Аппендико- и цекоэнтеростомии в лечении паралича кишечника при аппендикулярном перитоните у детей // Материалы IV Российского конгресса «Современные технологии в педиатрии и детской хирургии». - Москва, 25-27-октября 2005, С.385.

43. Суванкулов У.Т., Юсупов Ш.А., Кобилов Э.Э. Воздействие озона на течение перитонита и спайкообразование в эксперименте // Материалы научной конференции молодых ученых, посвященной 60-летию Института

хирургии им. А.В. Вишневского РАМН «Современные методы диагностики и лечения заболеваний в клинике в эксперименте». - Москва, 13-14-октября 2005, С.457-458.

44. Юсупов Ш.А. Способы декомпрессии кишечника у детей при комплексном лечении аппендикулярного перитонита, осложненного параличом кишечника // Научные труды Московской медицинской академии имени И.М.Сеченова «Проблемы экологии, здоровья, фармации и паразитологии». - Москва, 2005, С.135-136.

45. Шамсиев А.М., Шахриев А.К., Атакулов Д.О., Юсупов Ш.А. Осложненный гнойный перитонит у детей // Материалы Республиканской научно-практической конференции с международным участием «Гнойная хирургическая инфекция у детей». - Самарканд, 2005, С.49-50.

46. Шамсиев А.М., Шахриев А.К., Юсупов Ш.А., Шамсиев Ж.А. Профилактика послеоперационных гнойных осложнений при перитоните у детей // Материалы XI Республиканской научно-практической конференции «Вахидовские чтения – 2006. Избранные вопросы специализированной хирургии». - Ташкент, 2006. Хирургия Узбекистана-. 2006, №3(31).-С.105.

47. Шамсиев А.М., Шамсиев Ж.А., Юсупов Ш.А., Атакулов Д.О. Диагностика и лечение перитонита у детей, осложненного параличом кишечника // Материалы XI Республиканской научно-практической конференции «Вахидовские чтения – 2006. Избранные вопросы специализированной хирургии». - Ташкент, 2006. Хирургия Узбекистана-. 2006, №3(31). - С.105-106.

48. Шамсиев А.М., Атакулов Д.О., Давранов Б.Л., Шахриев А.К., Юсупов Ш.А. Результаты лечения перитонита у девочек в отдаленном периоде // Вестник педиатрической академии. Юбилейная научно-практическая конференция, посвященная 85-летию Г.А. Баирова. Выпуск 6, Санкт-Петербург, 25-мая 2007, - С.137-138.

49. Шамсиев А.М., Давранов Б.Л., Юсупов Ш.А., Шахриев А.К., Гришаев В.В. Влияние перенесённого в детстве перитонита на состояние репродуктивного здоровья женщин // Материалы VI российского конгресса «Современные технологии в педиатрии и детской хирургии». - Москва, 23-25-октября 2007, С.321.

50. Юсупов Ш.А. Тактика профилактики спаечных осложнений при аппендикулярном перитоните у детей // Материалы Республиканской научно-практической конференции «Вахидовские чтения - 2009. Лечебно-диагностические стандарты в плановой хирургии органов брюшной и грудной полости». - Ташкент, 2009. - Хирургия Узбекистана. -2009, № 3(43). – С.54.

51. Юсупов Ш.А., Холостова В.В. Влияние озона на течение экспериментального перитонита // IX Российский Конгресс «Современные технологии в педиатрии и детской хирургии». 19-21-октября 2010, Москва, - С. 442-443.

52. Юсупов Ш.А. Эффективный способ профилактики послеоперационных гнойных осложнений при аппендикулярном перитоните

у детей // IX Российский Конгресс «Современные технологии в педиатрии и детской хирургии». – 19-21-октября 2010, Москва, С.443.

53. Юсупов Ш.А., Рязанцев В.А., Бобоёров К.Р. Предоперационная интенсивная терапия при распространенных формах аппендикулярного перитонита у детей // Сборник материалов Шестой ежегодной Московской конференции «Гнойно-септические заболевания у детей» с участием регионов России и стран СНГ. - Москва, 3-4-июня 2010, – С.185-186.

54. Юсупов Ш.А. Интенсивная терапия при распространенных формах аппендикулярного перитонита у детей // Материалы научно-практической конференции, посвященной 90-летию со дня рождения проф. Лишке А.А. «Актуальные вопросы хирургических болезней детского возраста». – Пермь, 2010, - С.224-229.

55. Юсупов Ш.А., Рязанцев В.А., Бобоёров К.Р. Особенности интенсивной терапии послеоперационного периода у детей с распространенными формами аппендикулярного перитонита // Сборник материалов Шестой ежегодной Московской конференции «Гнойно-септические заболевания у детей» с участием регионов России и стран СНГ. - Москва, 3-4-июня 2010, – С.187-188.

56. Агабабян Л.Р., Юсупов Ш.А., Алиев А.Р., Шамсиева М.Ш. Влияние перенесенного в детстве перитонита на становление менструальной и репродуктивной функции девочек // Материалы научно-практической конференции с международным участием «Актуальные вопросы медицины», посвященной 80-летию СамМИ. – Самарканд, 18-декабря 2010, - С.106-107.

57. Шамсиев А.М., Юсупов Ш.А., Гераськин А.В., Дронов А.Ф., Смирнов А.Н., Холостова В.В. Антибактериальная терапия при распространенном аппендикулярном перитоните у детей // Научные труды «Проблемы экологии, здоровья, фармации и паразитологии». –2011, Москва – С.3-5.

58. Юсупов Ш.А., Давронов Б.Л., Алиев А.Р., Шамсиева М.Ш. Отдаленные результаты лечения перитонита у девочек // II съезд детских хирургов Республики Узбекистан: сборник тезисов. 2011, Ташкент, С.109-110.

59. Шамсиев А.М., Юсупов Ш.А., Атакулов Д.О., Шахриев А.К., Алиев А.Р., Бойжигитов Н. Послеоперационные интраабдоминальные абсцессы при перитоните у детей // IX Конгресс педиатров России, IV Всероссийская конференция «Неотложная детская хирургия и травматология». -11-15-февраля 2016, Москва, С.523.

60. Юсупов Ш.А., Агабабян Л.Р., Давронов Б.Л. Диагностика осложнений перенесенного перитонита у девочек // Методические рекомендации. – Самарканд, 2009, - 26с.

61. Шамсиев А.М., Юсупов Ш.А. Особенности диагностики и хирургического лечения распространенного аппендикулярного перитонита у детей // Методические рекомендации. - Ташкент-2018, – 36с.

Автореферат «Инфекция, иммунитет ва фармакология» журнали таҳририятида таҳрирдан ўтказилиб, ўзбек, рус ва инглиз тилларидаги матнлар ўзаро мувофиқлаштирилди

Босишга рухсат этилди: 27.09.2018 йил
Бичими 60x45 $^{1}/_{16}$, «Times New Roman»
гарнитурада рақамли босма усулида босилди.
Шартли босма табоғи 5. Адади: 100. Буюртма: № _____.

Ўзбекистон Республикаси ИИВ Академияси,
100197, Тошкент, Интизор кўчаси, 68

«АКАДЕМИЯ НОШИРЛИК МАРКАЗИ»
Давлат унитар корхонасида чоп этилди