АКАДЕМИК В.ВОҲИДОВ НОМИДАГИ РЕСПУБЛИКА ИХТИСОСЛАШТИРИЛГАН ХИРУРГИЯ ИЛМИЙ-АМАЛИЙ ТИББИЁТ МАРКАЗИ ва ТОШКЕНТ ТИББИЁТ АКАДЕМИЯСИ ҲУЗУРИДАГИ ИЛМИЙ ДАРАЖАЛАР БЕРУВЧИ DSc.27.06.2017.Tib.49.01 РАҚАМЛИ ИЛМИЙ КЕНГАШ

САМАРҚАНД ДАВЛАТ ТИББИЁТ ИНСТИТУТИ

ЗАЙНИЕВ СУХРОБ САБИРОВИЧ

БОЛАЛАРДА СУРУНКАЛИ ҚАЙТАЛАНУВЧИ ГЕМАТОГЕН ОСТЕОМИЕЛИТДА ТАКРОРИЙ ОПЕРАЦИЯЛАР

14.00.35 – Болалар хирургияси

ТИББИЁТ ФАНЛАРИ БЎЙИЧА ФАЛСАФА ДОКТОРИ (PhD) ДИССЕРТАЦИЯСИ АВТОРЕФЕРАТИ

ТОШКЕНТ - 2018

УЎК: 616.71-018.46-002-036.65-089

Фалсафа доктори (PhD) диссертацияси автореферати мундарижаси

Оглавление автореферата диссертации доктора философии (PhD)

Contents of dissertation abstract of doctor of philosophy (PhD)

Зайниев Сухроб Сабирович
Болаларда сурункали қайталанувчи гематоген остеомиелитда такрорий операциялар..... 3

Зайниев Сухроб Сабирович
Повторные операции при хроническом рецидивирующем гематогенном остеомиелите у детей..... 21

Zayniyev Sukhrob Sabirovich
Repeated operations in chronic recurrent hematogenous osteomyelitis in children..... 39

Эълон қилинган ишлар рўйхати
Список опубликованных работ
List of published works…….. 43

АКАДЕМИК В.ВОҲИДОВ НОМИДАГИ РЕСПУБЛИКА ИХТИСОСЛАШТИРИЛГАН ХИРУРГИЯ ИЛМИЙ-АМАЛИЙ ТИББИЁТ МАРКАЗИ ва ТОШКЕНТ ТИББИЁТ АКАДЕМИЯСИ ҲУЗУРИДАГИ ИЛМИЙ ДАРАЖАЛАР БЕРУВЧИ DSc.27.06.2017.Tib.49.01 РАҚАМЛИ ИЛМИЙ КЕНГАШ

САМАРҚАНД ДАВЛАТ ТИББИЁТ ИНСТИТУТИ

ЗАЙНИЕВ СУХРОБ САБИРОВИЧ

БОЛАЛАРДА СУРУНКАЛИ ҚАЙТАЛАНУВЧИ ГЕМАТОГЕН ОСТЕОМИЕЛИТДА ТАКРОРИЙ ОПЕРАЦИЯЛАР

14.00.35 – Болалар хирургияси

ТИББИЁТ ФАНЛАРИ БЎЙИЧА ФАЛСАФА ДОКТОРИ (PhD) ДИССЕРТАЦИЯСИ АВТОРЕФЕРАТИ

ТОШКЕНТ - 2018

Фалсафа доктори (PhD) диссертацияси мавзуси Ўзбекистон Республикаси Вазирлар Маҳкамаси ҳузуридаги Олий аттестация комиссиясида №B2017.1.PhD/Tib139 рақам билан рўйхатга олинган.

Диссертация Самарқанд давлат тиббиёт институтида бажарилган.

Диссертация автореферати икки тилда (ўзбек, рус, инглиз (резюме)) Илмий кенгаш веб-саҳифасида (www.rscs.uz) ва «Ziyonet» ахборот таълим порталида (www.ziyonet.uz) жойлаштирилган.

Илмий раҳбар:	**Шамсиев Азамат Мухитдинович** тиббиёт фанлари доктори, профессор
Расмий оппонентлар:	**Цыбин Анатолий Александрович** тиббиёт фанлари доктори, профессор
	Салимов Шавкат Тешаевич тиббиёт фанлари доктори, профессор
Етакчи ташкилот:	**Россия Федерацияси соғлиқни сақлаш вазирлиги «Киров давлат тиббиёт институти» олий таълим Федерал давлат бюджет таълим муассасаси**

Диссертация ҳимояси Академик В.Воҳидов номидаги Республика ихтисослаштирилган хирургия илмий-амалий тиббиёт маркази ва Тошкент тиббиёт академияси ҳузуридаги DSc.27.06.2017.Tib.49.01 рақамли Илмий кенгашнинг 2018 йил «____» _____ соат ____ даги мажлисида бўлиб ўтади. (Манзил: 100115, Тошкент шаҳри, Кичик ҳалқа йўли 10-уй. Тел.: (+99871) 277-69-10; факс: (+99871) 277-26-42; e-mail: cs.75@mail.ru, Академик В.Воҳидов номидаги Республика ихтисослаштирилган хирургия илмий-амалий тиббиёт маркази мажлислар зали).

Диссертация билан Академик В.Воҳидов номидаги Республика ихтисослаштирилган хирургия илмий-амалий тиббиёт марказининг Ахборот-ресурс марказида танишиш мумкин (50-рақам билан рўйхатга олинган). Манзил: 100115, Тошкент шаҳри Кичик ҳалқа йўли 10-уй. Тел.: (+99871) 277-69-10; факс: (+99871) 277-26-42.

Диссертация автореферати 2018 йил «___»_____ куни тарқатилди.
(2018 йил «___» _____ даги ___ рақамли реестр баённомаси).

Ф.Г. Назиров
Илмий даражалар берувчи илмий кенгаш раиси,
тиббиёт фанлари доктори, профессор, академик

А.Х. Бабаджанов
Илмий даражалар берувчи илмий кенгаш
илмий котиби, тиббиёт фанлари доктори

А.В. Девятов
Илмий даражалар берувчи
илмий кенгаш қошидаги илмий семинар раиси,
тиббиёт фанлари доктори, профессор

КИРИШ (фалсафа доктори (PhD) диссертацияси аннотацияси)

Диссертация мавзусининг долзарблиги ва зарурати. Жаҳон соғлиқни сақлаш ташкилоти маълумотларига кўра, «болалар ёшида ўткир хирургик патология орасида ўткир гематоген остеомиелит (ЎГО) 2,2-10%ни, йирингли-септик инфекция орасида 12,5%дан 47%гача ташкил қилади. Таҳминан 20-60% беморларда касалликнинг ўткир босқичи сурункали шаклига ўтади ва кўп сонли қайталанувчи кечишни белгилаб беради ва беморларнинг ҳаёт сифатини пасайтиради»[1]. Суяк тўқимасининг оғир йирингли-некротик зарарланиши туфайли «даволашдан кейинги узоқ муддатда таҳминан 15-54% ҳолларда ногиронликка олиб келувчи турлича ортопедик бузилишлар (анкилоз, сохта бўғинлар, суяк-бўғин тизими қисқариши ва деформациялари) ривожланади»[2]. Радикал бажарилган секвестрнекрэктомия беморларнинг ушбу тоифасини муваффақиятли даволашнинг шартларидан бири бўлиб ҳисобланиши умумий қабул қилинган. «Сурункали гематоген остеомиелитни (СГО) даволашнинг қониқарсиз натижалар частотаси камайишга мойил эмас, чунки сурункали босқичда бажарилган бир неча марталик операциялардан кейин касаллик қайталаниши 22 дан 78,4%гача етади»[3]. Сурункали қайталанувчи гематоген остеомиелит (СҚГО) билан беморларга, кўпинча, 3, 5, 10 ва кўпроқ операциялар бажарилиб, улар ўнлаб ва ундан ортиқ йиллар давомида тузалмай қоладилар. Касалликнинг узоқ давомийлиги, даволаш мураккаблиги, болаларда асоратлар ва ногиронлик фоизининг юқорилиги, уларни реабилитация қилишга сезиларли иқтисодий ҳаражатлар ушбу муаммонинг долзарблиги ва ижтимоий аҳамиятини белгилаб беради.

Дунё амалиётида маълум бўлишича, СҚГО узоқ вақт ва оғир кечишида, кўпинча, ҳавфли асоратлар ривожланиши, репаратив остеогенезнинг сусайиши, даволаш ва қайталаниш профилактикасининг мураккаблиги, меҳнатга лаёқатсизликнинг давомийлиги ва беморлар ногиронлигининг юқори даражаси касаллик диагностикаси ва хирургик даволаш усулларини доимий равишда такомиллаштириш заруратини туғдиради. Бугунги кунда болаларда сурункали остеомиелитнинг қайталанишида иштирок этувчи этиопатогенетик омилларни аниқлаш ва хирургик усулни қўллаган ҳолда сурункали остеомиелитни даволаш ва кейинчалик профилактикасига комплекс ёндашувни асослаб бериш муҳим вазифа бўлиб ҳисобланади. СҚГО энг радикал ҳажмдаги хирургик амалиётни танлашга ёрдам берувчи операциядан олдин ўчоқдан ташқари суякичи йирингларини ва суяк кўмиги канали патологик тўсиқларини аниқлаш ва даволаш самарадорлигини объектив назорат қилиш имконини берувчи инструментал диагностикаси комплексини такомиллаштириш

---

[1] World Health Organization. Pediatric Orthopedics: fact sheet no. 123. World Health Organization website. 2016. www.who.int/iris/handle/10589/1111189

[2] Wang X, Wang Z, Fu J, Huang K, Xie Z. Induced membrane technique for the treatment of chronic hematogenous tibia osteomyelitis. // BMC Musculoskelet Disord. 2017 Jan 23;18(1):33.

[3] Акиньшина А.Д. Комплексное лечение хронического остеомиелита у детей с учетом соматического статуса. Автореф. дис. … канд. мед.наук. Москва. 2017. - 24 с.

масалалари ҳам долзарб бўлиб қолмоқда. Шу сабабли, визуализациянинг замонавий усуллари ва такомилллаштирилган хирургик тактикани қўллаб болаларда хирургик тактикани янада яхшилаш даволаш сифатини ошириш, касаллик қайталаниш частотасини қисқартириш, яллиғланиш жараёни кечишини прогнозлаш имкониятини таъминлаш ва асоратлар сонини камайтириш имконини беради.

Ҳозирги вақтда юртимиз соғлини сақлаш тизимида аҳолига кўрсатилаётган тиббий хизмат сифатини тубдан яхшилаш ва кўламини сезиларли кенгайтириш бўйича кенг қамровли чора-табдирлар ўтказилган. Бу йўналишда, хусусан, СҚГО билан оғриган болаларда касаллик диагностикаси сифатини ва даволаш натижаларини яхшилашда ижобий натижаларга эришилган. 2017-2021 йилларда Ўзбекистон Республикасини ривожлантиришнинг бешта устувор йўналишлар бўйича ҳаракатлар стратегиясида аҳолининг заиф гуруҳларининг тўлақон ҳаёт кечиришини таъминлаш мақсадида тиббий-ижтимоий ёрдам тизимини ривожлантириш ва такомиллаштириш вазифалари белгиланган[1]. Шунга мувофиқ равишда, болаларда сурункали қайталанувчи гематоген остеомиелит диагностикасини оптималлаштириш ва хирургик амалиёт радикаллигини кенгайтириш йўли билан хирургик даволаш натижаларини яхшилаш тадқиқотлар олиб бориш учун долзарб йўналишлардан бири бўлиб ҳисобланади.

Ўзбекистон Республикаси Президентининг 2017 йил 16 мартдаги ПФ–4985-сон «Шошилинч тиббий ёрдамни янада такомиллаштириш чора-тадбирлари тўғрисида»ги Фармони, 2017 йил 20 июндаги ПҚ–3071-сон «Ўзбекистон Республикаси аҳолисига 2017–2021 йилларда ихтисослаштирилган тиббий ёрдам кўрсатишни янада ривожлантириш чора-тадбирлари тўғрисида»ги Қарори, Вазирлар Маҳкамасининг 2017 йил 10 майдаги 266-сонли «Жамоат соғлиғи ва соғлиқни сақлашни ташкил этиш илмий-тадқиқот институти фаолиятини ташкил этиш тўғрисида»ги Қарори ҳамда ушбу соҳада қабул қилинган бошқа меъёрий-ҳуқуқий ҳужжатларда белгиланган вазифаларни бажаришга мазкур диссертация тадқиқоти муайян даражада хизмат қилади.

Тадқиқотнинг республика фан ва технологиялари ривожланишининг устувор йўналишларига мослиги. Мазкур тадқиқот республика фан ва технологиялар ривожланишининг VI «Тиббиёт ва фармакология» устувор йўналишига мувофиқ бажарилган.

Муаммонинг ўрганилганлик даражаси. Сўнгги ўн йилликларда болаларда СГО турли масалаларига бағишланган кўплаб тадқиқотлар ўтказилган, диагностиканинг янги усуллари таклиф этилган (Opara KO [2]). Бироқ, болаларда СҚГО туфайли бир неча бор муваффақиятсиз операциялардан сўнг радикал хирургик даволаш тактикасини

[1] 2017-2021 йилларда Ўзбекистон Республикасини ривожлантиришнинг бешта устувор йўналиши бўйича Ҳаракатлар стратегияси.

[2] Opara KO, Nwagbara IC. The use of sural island musculo fasciocutaneous flap, in the management of chronic osteomyelitis of the tibia. // Niger J Clin Pract. 2018 Jun;21(6):698-702.

такомиллаштиришга бағишланган ишлар саноқлидир. Трунова О.В. [1] фикрига кўра, «турли муаллифларнинг қарашларида, хусусан, СҚГО диагностик мезонлари, суякдаги йирингли-некротик ўчоқнинг асл ўлчамларини аниқлаш масаласида анъанавий рентген диагностиканинг информативлиги ҳамда узоқ вақт касалланган ва бир неча бор операция бажарилган беморларда радикал оператив амалиёт ҳажми масалаларида қарама-қаршиликлар мавжуд». Ҳозирги вақтда тиббий амалиётда йирингли-септик жараён патогенезининг деярли барча звеноларига таъсир қилиш имконини берувчи жуда кўп даволаш воситалари ва усуллари мавжуд. Йирингли ўчоққа таъсир этишнинг хирургик усулларининг доимий такомиллаштирилиб бориши, янги авлод антибактериал воситалар ва кўплаб иммунотроп препаратларнинг пайдо бўлиши гематоген остеомиелитни даволаш натижаларини сезиларли яхшилаш имконини берди. Даволаш усулларининг турли-туманлиги битта амалий вазифани турли йўллар билан ечиш имконини беради. Бироқ, бу ҳолатда конкрет инфекцион жараён учун энг оптимал бўлган даволаш чора-тадбирларини танлаш зарурати билан боғлиқ бўлган муайян қийинчиликлар юзага келади (Street M[2]). Шу сабабли, гематоген остеомиелитнинг оғир шакллари билан болаларни даволаш натижалари нафақат янги даволаш усулларининг ишлаб чиқилиши ва татбиқ этилиши, балки у ёки бу даволаш усулини қўллашни аниқ патогенетик асослаб бериш билан ҳам боғлиқдир.

СҚГОни хирургик даволашни танлашга бағишланган дунё адабиётларининг таҳлили шуни кўрсатдики, остеомиелитнинг сурункаланиш механизмларини тушунишдаги ютуқларга қарамай, диагностика ва даволаш усулларини такомиллаштириш ҳозирги кунгача замонавий болалар хирургиясининг мураккаб муаммоси бўлиб қолмоқда (Borgohain B[3]). Шундай қилиб, гематоген остеомиелит патогенезини ўрганишни давом эттириш зарурати тасдиқланади, чунки бусиз даволаш самарадорлиги тушиб кетади. McNeil JC [4] фикрига кўра, «зарарланган суякнинг зарарланиш энг кучли бўлган соҳасининг секвестрнекрэктомияси ҳозирги кунга қадар сурункали гематоген остеомиелитни хирургик даволашнинг асосий анъанавий ва энг тарқалган усули бўлиб ҳисобланади». Ушбу операциянинг мақсади – зарарланиш ўчоғидаги секвестрлар, йиринг, грануляцияларни бартараф қилиш, секвестр капсуласи деворининг механик санацияси ҳамда қолдиқ бўшлиққа антисептиклар билан ишлов бериш ва пластика қилишдир. Бироқ, операциянинг ушбу туридан сўнг қайталанишлар сони юқорилигича қолмоқда. Анъанавий «классик» операциянинг камчиликлари бунга сабаб бўлмоқда, чунки секвестр устидан узунасига кортикал резекция ёрдамида

---

[1] Trunova OV, Mashkov AE, Khan MA, Prikuls VF, Nazarenko NN, Supova MV, Smirnova SN, Larionov KS. The application of laser therapy for the medical rehabilitation of the children presenting with chronic osteomyelitis // Vopr Kurortol Fizioter Lech Fiz Kult. 2015 Sep-Oct;92(5):50-53.

[2] Street M, Puna R, Huang M, Crawford H. Pediatric Acute Hematogenous Osteomyelitis. // J Pediatr Orthop. 2015 Sep;35(6):634-9.

[3] Borgohain B, Borgohain N, Khonglah T, Bareh J. Complete incorporation of long diaphyseal sequestrum without surgical intervention in chronic hematogenous osteomyelitis of tibia in an immunocompetent child. // Adv Biomed Res. 2014 Mar 25;3:95.

[4] McNeil JC, Forbes AR, Vallejo JG, Flores AR, Hultén KG, Mason EO, Kaplan SL. Role of Operative or Interventional Radiology-Guided Cultures for Osteomyelitis. // Pediatrics. 2016 May;137(5). pii: e20154616.

суяк кўмиги каналидаги сурункали йирингли-некротик ўчоқларни радикал санация қилишга, кўпинча, эришиб бўлмайди.

Адабиётлардаги маълумотларни ўтказилган таҳлили шуни кўрсатдики, ҳозирги вақтда СҚГОда даволаш-диагностик тактика болалар хирургиясининг долзарб ва охиригача ечилмаган муаммоларидан бири бўлиб қолмоқда. Қониқарсиз натижаларнинг катта фоизи, боланинг ёши, зарарланиш тури ва касаллик босқичини эътиборга олган ҳолда даволашнинг оптимал усулини танлашнинг мавжуд эмаслиги ушбу соҳада изланишларни давом эттиришга ундайди. Юқорида қайд этилганлар болалар хирургияси амалиёти учун сурункали остеомиелит диагностикаси ва хирургик даволашга оптимал ёндашувларни ишлаб чиқиш ва татбиқ этиш заруратини белгилаб беради.

Диссертация мавзусининг диссертация бажарилган олий таълим муассасасининг илмий-тадқиқот ишлари билан боғлиқлиги. Диссертация тадқиқоти Самарқанд давлат тиббиёт институтининг «Болаларда ўткир гематоген остеомиелитни комплекс хирургик даволашнинг янги усулларини болалар хирургияси амалиётига татбиқ этиш» мавзусидаги И-7 (2009-2010йй.) инновацион лойиҳаси доирасида бажарилган.

Тадқиқотнинг мақсади болаларда сурункали қайталанувчи гематоген остеомиелит диагностикасини оптималлаштириш ва хирургик даволаш радикаллигини кенгайтириш йўли билан хирургик даволаш натижаларини яхшилашдан иборат.

Тадқиқотнинг вазифалари:

ўткир гематоген остеоимелитнинг касалликнинг сурункали турига трансформацияси частотасини аниқлаш;

сурункали гематоген остеомиелитни хирургик даволашдан кейин қайталаниш сабаблари ва частотасини аниқлаш;

сурункали қайталанувчи гематоген остеомиелит учун хос клиник ва рентгенологик хусусиятларни ва диагностик текширувларнинг оптимал ҳажмини аниқлаш;

сурункали қайталанувчи гематоген остеомиелит билан беморларда суяк тўқимаси структурасининг патоморфологик ўзгаришлари хусусиятларини ўрганиш ва хирургик даволаш тактикасини асослаш;

сурункали қайталанувчи гематоген остеомиелитни хирургик даволашнинг янги усулини ишлаб чиқиш;

сурункали қайталанувчи гематоген остеомиелит диагностикаси ва хирургик даволаш алгоритмини оптималлаштириш.

Тадқиқотнинг объекти сифатида 1995 йилдан 2016 гача бўлган даврда Самарқанд давлат тиббиёт институтининг 2-клиникаси йирингли хирургия бўлимида СҚГО туфайли қайта операция бажарилган 180 нафар беморлар олинган.

Тадқиқотнинг предмети бўлиб СҚГО билан болалар диагностикаси ва даволашга икки ҳил тактик ёндашув – анъанавий олиб бориш ва компьютер томография (КТ) текширувни қўллаган ҳолда ва хирургик амалиёт

радикаллигини оширган ҳолда такомиллаштирилган клиник баённомага биноан олиб бориш самарадорлигининг қиёсий таҳлили ҳисобланади.

Тадқиқотнинг усуллари. Тадқиқотнинг мақсадига эришиш ва қўйилган вазифаларни ечиш учун қуйидаги усуллардан фойдаланилди: умумий клиник, лаборатор, шарҳлов рентгенографияси ва зарарланган суяк компьютер томографияси, патоморфологик, иммунологик ва статистик текширув усуллари.

Тадқиқотнинг илмий янгилиги қуйидагилардан иборат:

сурункали қайталанувчи гематоген остеомиелит туфайли бир неча муваффақиятсиз операциялардан сўнг остеомиелит асосий ўчоғи, барча мавжуд суякичи йирингли адекват санацияси ҳамда суяк кўмиги канали меъёрдаги бўшлиғини тўлиқ моделлашга асосланган хирургик даволаш усули ишлаб чиқилган;

суяк структураларидаги йирингли-некротик жараёнини сурункалига ўтиши сабаблари ва касаллик қайталаниб кечишининг этиопатогенетик асослари аниқланган;

сурункали қайталанувчи гематоген остеомиелит этиологик структураси ва касаллик қўзғатувчиларининг антибактериал сезгирлиги спектри аниқланган;

болаларда иммун система ҳолатининг маҳаллий яллиғланиш-фибротик ва некротик жараёнларни қувватлаб туриши ва остеомиелитнинг қайталанувчи кечишига таъсири исботланган;

сурункали қайталанувчи гематоген остеомиелит патоморфологияси ўрганилган ҳамда сурункали остеомиелит қайталанишининг ультраструктур асослари аниқланган.

Тадқиқотнинг амалий натижалари қуйидагилардан иборат:

СГОни хирургик даволашнинг анъанавий ёнашувлари ҳар доим ҳам беморларнинг радикал тузалишини таъминлай олмаслиги, касаллик қайталаниш частотасининг юқорилиги (32,7%) ва беморларни қайта операция ҳавфига дучор қилиши исботланган;

қайталанувчи остеомиелит клиник кечишининг характерли хусусиятлари аниқланган;

СҚГО билан беморларни бирламчи текшириш ва ўтказилган операциялардан кейин узоқ муддатларда даволаш натижаларини баҳолаш баённомасига компьютер томографияни киритиш йўли билан касаллик диагностикаси такомиллаштирилган;

СҚГОда амалиётнинг радикаллигини ошириш, даволаш натижалари ва ушбу тоифадаги беморлар ҳаёт сифатини сезиларли яхшилаш имконини берувчи хирургик даволашнинг янги усули ишлаб чиқилган;

Тадқиқот натижаларининг ишончлилиги. Тадқиқот натижаларининг ишончлилиги қўлланган замонавий, амалиётда кенг қўлланувчи клиник, лаборатор ва инструментал текширувларни қўллаш билан тасдиқланган. Олинган барча натижа ва хулосалар далилий тиббиёт принципларига асосланган. Статистик ишлов бериш олинган натижаларнинг ишончлилигини тасдиқлаган.

Тадқиқот натижаларининг илмий ва амалий аҳамияти. Тадқиқотнинг илмий аҳамияти олинган хулосалар ва таклифлар назарий аҳамиятга эга бўлиб, СҚГО диагностикаси ва хирургик даволаш хусусиятларини ўрганишга сезиларли ҳисса қўшади. Сурункали гематоген остеомиелит турли масалалари тўғрисидаги тасаввурлар кенгайтирилган ҳамда суяк структураларида йирингли-некротик жараён сурункалига ўтиш сабаблари аниқланган. СГО қайталанувчи шаклларининг патоморфологияси илк бор ўрганилган ҳамда сурункали остеомиелит қайталанишининг ультраструктур асослари аниқланган. Сурункали қайталанувчи гематоген остеомиелит диагностикаси ва даволаш билан боғлиқ масалаларни ечишга янги ёндашувлар таклиф этилган. Ишнинг айрим натижалари остеомиелит патогенези, клиникаси, диагностикаси ва хирургик даволашга бағишланган мавзулар бўйича дипломдан кейинги таълим факультетлари курсантларини ўқитиш дастурининг таркиби ва структурасини такомиллаштириш мақсадида қўлланиши мумкин.

Тадқиқотнинг амалий аҳамияти СҚГОда амалиёт радикаллигини ошириш, даволаш натижалари ва ушбу тоифадаги беморлар ҳаёт сифатини сезиларли яхшилаш имконини берувчи хирургик даволашнинг янги усули ишлаб чиқилиб, соғлиқни сақлаш амалиётига татбиқ этилганлигидан иборат. СҚГО билан беморларни бирламчи текшириш ва ўтказилган операциялардан кейин узоқ муддатларда даволаш натижаларини баҳолаш баённомасига КТни киритиш йўли билан касаллик диагностикаси такомиллаштирилган. Сурункали қайталанувчи гематоген остеомиелитда операциягача ўчоқдан ташқари суякичи йирингли ва суяк кўмиги канали патологик тўсиқларини аниқлаш имконини берувчи инструментал диагностика комплекси такомиллаштирилган, бу эса хирургик амалиётнинг энг радикал ҳажмини танлаш ва даволаш самарадорлигини объектив назорат қилишга ёрдам берган. Таклиф этилган ишланмалар ва принциплар фаннинг турли тармоқларида, соғлиқни сақлаш амалиётида ва ўқитиш жараёнида, хусусан, болалар хирургияси, йирингли хирургия ва травматология бўлимлари амалиётида қўлланиши мумкин.

Тадқиқот натижаларининг жорий қилиниши. Болаларда сурункали қайталанувчи гематоген остеомиелит диагностикасини оптималлаштириш ва хирургик даволаш натижаларини яхшилаш бўйича олинган илмий натижалар асосида:

ишлаб чиқилган «Сурункали қайталанувчи гематоген остеомиелитни хирургик даволаш усули» учун Интеллектуал мулк агентлигининг ихтирога патенти олинган (IAP 03377-сон патент, 2007 йил). Ишлаб чиқилган усул даволашдан кейин узоқ муддатда касаллик қайталанишининг ҳавфини 32,7 дан 1,2%гача камайтириш имконини берган;

«Сурункали гематоген остеомиелит қайталанишини аниқлаш ва хирургик даволаш тактикасини танлаш дастури» тасдиқланган (Соғлиқни сақлаш вазирлигининг 2018 йил 18 январдаги 8н-д/9-сон маълумотномаси). Дастурни татбиқ этиш сурункали қайталанувчи гематоген остеомиелит билан

беморларда даволаш-диагностика жараёнини ҳисобот ва мониторинг қилиш имконини берган;

«Болаларда сурункали гематоген остеомиелит» услубий тавсияномаси тасдиқланган (Соғлиқни сақлаш вазирлигининг 2018 йил 18 январдаги 8н-д/9-сон маълумотномаси). Услубий тавсияномада тақдим этилган янги ёндашув ва ишланмалар хирургик даволаш техникасини сезиларли яхшилаш ва касаллик қайталанишининг олдини олиш имконини берган;

Сурункали қайталанувчи гематоген остеомиелитни даволашни яхшилашга бағишланган тадқиқот бўйича олинган илмий натижалар соғлиқни сақлаш амалий фаолиятига, хусусан, Самарқанд давлат тиббиёт институтининг 2-клиникаси, Самарқанд ва Хоразм вилоят болалар кўп тармоқли тиббиёт марказлари амалий фаолиятига (Соғлиқни сақлаш вазирлигининг 2018 йил 18 январдаги 8н-д/9-сон маълумотномаси) татбиқ этилган. Болаларда сурункали қайталанувчи гематоген остеомиелит диагностикаси ва хирургик даволашга такомиллаштирилган ёндашувни қўллаш натижасида операция бажарилган бемоларда узоқ муддатда ҳаёт сифатини яхшилаш, жароҳат йирингли асоратлари частотасини 20,3%дан 3,8%гача камайтириш, касалхонада даволаниш муддатини 31,2±2,1 дан 21,9±0,6 кунгача қисқартириш имконини берган.

Тадқиқот натижаларининг апробацияси. Диссертация мавзуси бўйича 10 та илмий-амалий конференцияларда, шу жумладан 6 та ҳалқаро ва 4 та республика илмий-амалий конференцияларида муҳокамадан ўтказилган.

Тадқиқот натижаларининг эълон қилиниши. Диссертация мавзуси бўйича жами 35 та илмий иш чоп этилган, шу жумладан, 9 та мақола, улардан 3 таси республика ва 6 таси хорижий журналларда, барчаси Ўзбекистон Республикаси ОАК докторлик диссертацияларининг асосий илмий натижаларини эълон қилиш учун тавсия этган илмий нашрларда чоп этилган.

Диссертациянинг тузилиши ва ҳажми. Диссертация таркиби кириш, бешта боб, хотима, хулосалар, амалий тавсифлар ва фойдаланилган адабиётлар рўйхатидан ташкил топган. Диссертациянинг хажми 120 бетни ташкил этади.

ДИССЕРТАЦИЯНИНГ АСОСИЙ МАЗМУНИ

Кириш қисмида диссертациянинг долзарблиги ва унга бўлган талаб асосланган, изланишнинг мақсад ва вазифалари шакллантирилган, унинг предмети ва объекти таснифланган, тадқиқотнинг Республика фан ва технологиялари ривожланишининг илғор йўналишларига боғлиқлиги асосланган, илмий янгиликлар ва олинган натижаларнинг илмий-амалий ахамияти келтирилган, муҳокамадан ўтказиш ва илмий иш натижаларининг нашр қилинганлиги, ҳажми ҳамда диссертациянинг қисқа тузилиши хақида маълумотлар келтирилган.

Диссертациянинг **“Болалар суринкали гематоген остеомиелити ва унинг қайталанишининг этиопатогенези, клиник кечиши, ташхислаш ва даволашнинг замонавий жиҳатлари (адабиётлар тахлили)”**, деб номланган биринчи бобида тадқиқот мавзусидаги етарли миқдордаги

мамлакатимиз ва хорижий илмий адабиётлари ва уларнинг тахлили келтирилган. Нашрларни ўрганиб, шуни таъкидлаш керакки муаллифларнинг кўп сонли тадқиқотларига қарамасдан СГО ва СҚГО рационал хирургик тактикасига бағишланган ишлар етарли эмас. СҚГО га тегишли адабиётлар маълумотларини таҳлил қилиб, шуни хулоса қилиш мумкинки, хирургик даволашда қўлланиладиган кўпчилик стандарт ёндошувлар ҳамма вақт ҳам кўзланган натижани бермайди, айниқса касаллик рецидиви юқори бўлган қайта операциялардан кейин.

Диссертациянинг **“Илмий изланишнинг материали клиник хусусиятлари ва қўлланилган текширув усуллари”**, деб номланган иккинчи бобида текширилган беморларнинг умумий тавсифи, ҳамда қўлланилган текширув усуллари ҳақида маълумот келтирилган. Мазкур тадқиқот асосига СамДТИ 2-клиникасида 1995 – 2016 йиллар мобайнида даволанган СҚГО билан касалланган 180 беморнинг текшириш ва даволаниш натижалари тахлил қилинган. Ўғил болалар ва қизлар нисбати 2,3/1 га тенг бўлган. Шифохонага қабул вақтида беморлар ўртача 15,5±5,9 ёшда бўлган. 63,3% беморларда касаллик давомийлиги 4 йил ва ундан ошиқ бўлган, шу жумлада 12,8% беморларда 10 йил, бу муддатда улар бир неча маротаба хирургик муолажани ўтказишган. 7,8% беморларда бир маротаба секвестрнекрэктомия, 92,2% ҳолатларда кўп маротаба самарасиз амалиётлар бажарилган. 180 беморда 485 самарасиз секвестрнекрэктомия бажарилган – ўртача битта беморга 2,7 та амалиёт тўғри келган.

СГО билан асосан катта найсимон суяклар- сон суяги (50,0%) ва катта болдир суяги (37,8%) зарарланади.

Барча беморларда клиник, рентгенологик, компьютер-томографик, лаборатор, морфологик ва ҳаёт сифатини баҳолашни ўз ичига олган комплекс текширувлар ўтказилган.

Барча найсимон суякларнинг СҚГО билан касалланган беморлар иккита клиник гуруҳга бўлинган: назорат гуруҳини 1995 – 2003 йилларда анъанавий хирургик даволанган 74 (41,1%) бемор; асосий гуруҳни 2004 - 2016 йилларда тавсия этилган услубда хирургик даволанган 106 (58,9%) бемор ташкил этган.

Назорат гуруҳидаги беморларда бирламчи ва такрорий хирургик тактика маҳаллий ҳолат ва рентгенограммада аниқланган энг кўп зарарланган соҳада, жойлашиш ўрни ва деструкция ўчоғи давомийлиги билан белгиланадиган локал секвестрнекрэктомиядан иборат бўлган.

Асосий гуруҳ беморларида СҚГОни ташхислаш ва хирургик даволашга бўлган ёндошув мукаммал қайта кўриб чиқилган. Хусусан, бу патологияли беморлар комплекс текширувлар протоколига, зарарланган суяклар компьютер томографияси киритилган. Бундан ташқари, барча СҚГО билан касалланган беморларда такрорий операциялар ишлаб чиқарилган хирургик усул қўлланилган – зарарланган суяк кенг секвестрнекрэктомияси ва реканализацияси (ЎзР ихтирога патент № IAP 03377 «Суринкали рецидивланувчи гематоген остеомиелитни хирургик даволаш усули») (1 ва 2-расмлар).

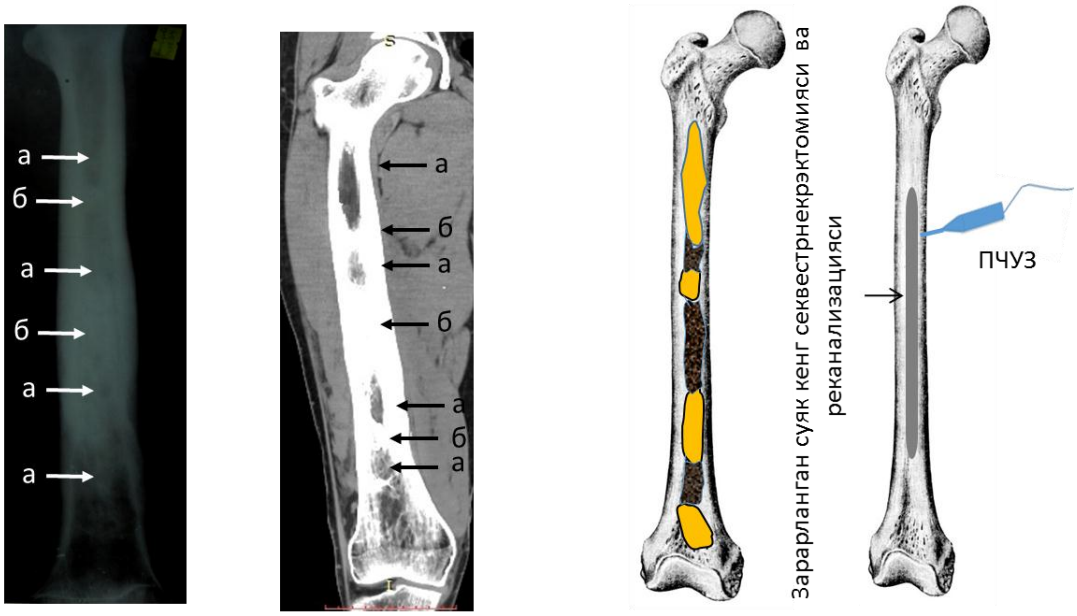

1-расм. СҚГО да болаларда мукаммаллаштирилган амалиёт чизмаси, бунда а- суяк ичи абсцесси, б- суяк кўмик канали остеосклеротик деворлари.

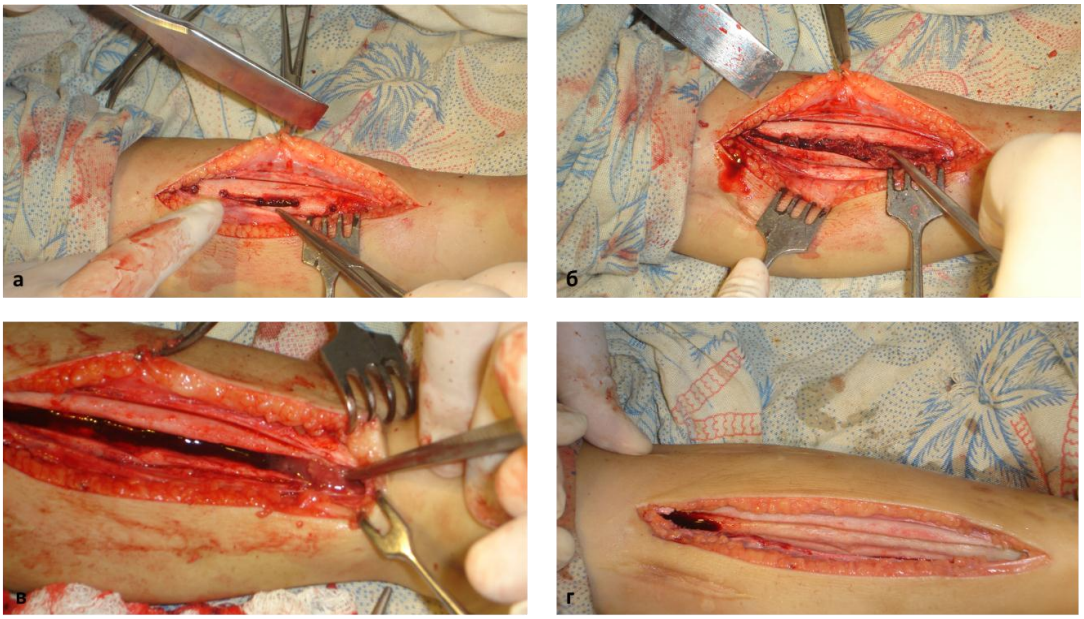

Рис. 2. Кенг секвсестрнекрэктомия суяк реканализацияси билан (а- облитерацияланган суяк кўмик каналини очиш; б- остеосклеротик деворларни ва ўлик тўқималарни олиб ташлаш; в- суяк ичи абцессини очиш; г- қайта тикланган ва моделланган суяк кўмик канали).

СҚГО да суяк кўмик каналини (СКК) бутун узунлигида кенг бўйлама остеотомия қилиш орқали амалиёт ҳажмини аҳамиятли даражада кенгайтиришнинг мақсадга мувофиқлиги, бир неча вазият билан асосланади:

1) нафақат асосий остеомиелитик ўчоқни етарли тозалаш, балки операциягача аниқланмаган суяк ичи рентген негатив абсцессларини аниқлаш ва бартараф қилиш имконини беради;

2) суяк ичи яллиғланиш гипертензиясини бартараф этади;

3) остеосклеротик деворларни механик йўл билан бузиш эвазига ягона суяк кўмик каналини тиклаш имконини беради;

4) барча йирингли некротик ўчоқларга антисептик ва паст частотали ултразвук (ПЧУЗ) билан ишлов бериш учун қулай йўл ҳисобланади;

5) барча йирингли яллиғланиш ўчоқларини узоқ муддатга адекват дренажлаш имконини беради.

Диссертациянинг **“СҚГОнинг клиник кўриниши ва диагностик мезонлари”**, деб номланган учинчи бобида клиник – диагностик текширувлар натижаси келтирилган.

Беморларда СҚГО клиникаси асосан маҳаллий патологик симптомлар билан намоён бўлади. Бу биринчи навбатда, барча 180 беморларда кузатилган зарарланган оёқ қўлларда оғриқ синдроми ҳисобланади. СҚГОли беморларнинг ярмида (53,3%) йирингли ажралмали функционал оқмалар бўлиб, бу эса ўз вақтида беморлар парваришини мураккаблаштиради ва ҳаёт сифатини сезиларли пасайтиради. Оёқ қўллар юмшоқ тўқималари остеомиелитик флегмонаси 36 (20,0%) та беморларда ташхисланган.

76,1% беморларда кўп сонли операциялардан кейинги чандиқлар, шу жумладан маҳаллий трофик ўзгаришларни, ва 19 (10,6%) ҳолатларда тери ва чандиқларнинг тўқ қўнгир пигментацияси билан қўшилган ҳолда ўчровчи деформацияловчи чандиқлар (40,9%) кузатилган. Шунингдек беморларда оёқ қўлларнинг зарарланган қисми ўлчам/хажмларининг катталаниши (14; 7,8%) ва кичрайиши (8; 4,4%) кузатилган.

Оёқ қўлларнинг калталашиши ва деформацияси 15 (8,3%) беморда, 2,7% ҳолатда катта буғимлар контрактура ва анкилози, бу эса 6 (3,3%) та беморда оёқ қўлларнинг функционал ҳолатининг бузилишига олиб келган. 5,0% беморлар анамнезида остеомиелитик деструкция соҳасида суякларнинг патологик синишлари кузатилган.

Барча 180 та беморлар клиникага ётқизилганларида зарарланган ва контрлатерал суякларни яқин буғимларни ичига олган икки проекцияда рентгенограмма бажарилган. Умумий рентгенограммада СҚГОнинг тўғридан тўғри рентгенологик белгиси – 126 (70,0%) беморда, якка (11) ва кўп сонли (115) деструктив бўшлиқлар аниқланган, шу жумладан 31 (17,2%) беморда секвестрлар ҳосил бўлган. СҚГО учун суяк кўмик каналини торайиши ёки облитерацияловчи остеосклероз энг хусусиятли белги ҳисобланиб, 137 (76,1%) беморда кузатилган. Сурункали қайталанувчи гематоген остоемиелитда суяк ичи йирингли ўчоқлар тўла тўкис диагностикасини бошқа бир хусусиятли белги – зарарланган суякнинг гипертрофияси (гиперостоз) қийинлаштиради, бу белги 96 (53,3%) беморда кузатилди. СҚГО нинг гипотрофик шакли сезиларли даражада кам –7,2% беморларда учрайди.

Кўп сонли самарасиз операциялар ўтказган 28,9% беморларда қўпинча суяк тўқимаси деформацияси ва дефекти кузатилган.

Кўпроқ информатив ташхислаш усули бўлган– компьютер томография асосий гурух беморларининг 76 (71,7%) тасида қўлланилган. Умумий рентгенограмма ва КТ нинг информативлиги айнан бир хил беморларда

солиштирма тахлил қилинганда, деструктив жараённинг мавжудлиги ва давомийлигини аниқлашда иккинчи текширувнинг информативлиги ишончли тарзда юқори эканлигини (p<0,01) кўрсатди. КТ суяк ичи йирингли жараёни ва деструктив ўчоқларининг аниқланишида, уларнинг давомийлигини баҳолашда ва шунингдек суяк секвестрларини визуализациясида 100% информативликка эга. КТ-текширувини татбиқ этиш шуни кўрсатадики, СҚГО нинг фарқли хусусияти йирингли-деструктив жараён субтотал (38,2%) ёки тотал (61,8%) зарарланиш бўлиб, патологик жараённинг чегаралланган шакли деярли учрамайди.

Умумий рентгенографиядан фарқли равишда КТ суяк ичи абцессларини янада аниқроқ ташхислаш (97,4% га 69,7%) имконини берди. Бунда СҚГО ли беморларнинг қарийб барчасида (90,5%) кўп сонли суяк ичи абцесслари кузатилган. Суяк кўмиги канали структураси ва давомийлигининг бузилиши ёқи тўлиқ облитерацияси 67 (88,2%) беморда кузатилган (1-жадвал).

1 жадвал

СҚГОли беморларда умумий рентгенография ва компьютер томографияда аниқланган зарарланган суяк шакли ва структураси патологик ўзгаришларининг хусусиятлари, n=76

Рентгенологик белги	Умумий рентгенография		Компьютер томография	
	абс.	%	абс.	%
Суяк ичи абсцесслари – якка – кўп сонли	53 5 48	69,7 9,4 90,6	74 7 67	97,4 9,5 90,5
СКК склерозланиши, торайиши ва облитерацияси	58	76,3	67	88,2
Зарарланган суяк гипертрофияси	41	53,9	60	78,9
Зарарланган суяк гипотрофияси	5	6,6	7	9,2
Секвестрлар	14	18,4	22	28,9
Суяк тўқимаси деформацияси ва дефекти	22	28,9	28	36,8

28,9% ҳолатда КТ суяк ичи секвестрларини етарли аниқ визуализация қилиш имконини берган бўлса, умумий рентгенографияда фақатгина 18,4% беморларда бу белги аниқланган. Зарарланган суяк гипертрофияси КТ да 60 (78,9%) беморда, суяк тўқимаси деформация ва дефекти 28 (36,8%), суяк структурасини гипотрофияси 7 (9,2%) беморда аниқланган.

Соғлом суяк соҳасида тўқима зичлиги аниқланганда ўртача 1422,5±122,8 HU ни ташкил этди, остеодеструкция соҳасида эса бу кўрсаткич деярли 2,5 маротаба 585,3±191,9 HU гача пасайган. Суяк ичи абсцесслари ҳосил бўлиш соҳасида СКК бўшлиғи зичлиги -43,8±24,6 дан (нормада) 53,2±16,9 HU гача кўтарилган.

Кўпчилик беморларда (77,2%) тилларанг стафилококк моношакли аниқланган. Кейинги навбатда частотаси буйича ичак таёқчаси (7,2%) ва йиринг ҳосил қилувчи микрофлора (5,0%) ассоциацияси аниқланган. Бошқа патоген ва шартли патоген микроорганизмлар якка ҳолатларда учраган. Деярли барча аниқланган гематоген остеомиелит қўзғатувчилари фторхинолон офлоксацин (95,8%), цефалоспорин цефамезин (91,7%) ва аминогликозид канамицинларга (91,7%) юқори сезгирликка эга бўлган. Ярмидан кўпроқ беморларда (54,2%) микрофлора клофаранга сезгир бўлган.

Агарда секвестрлар ва йирингли некротик детритларни механик олиб ташлангандан кейин деворлардан олинган экмада ўчоқ микрофлораси 65,6% бўлса, механик тозалаш ва ультратовушли кавитациядан кейин фақатгина 3,1% ҳолатда кузатилган.

Шаклланаётган секвестрларнинг характерли морфологик кўриниши бу суяк пластинкалари кўринишининг яхши ифодаланмаганлиги ҳисобланади, лекин бужмайган гиперхром остеоцитлар ва баъзан уларнинг сояси аниқланади. Қайта шаклланаётган секвестрлар ташқи юзасида, детритларнинг базофил массаси жойлашади. Шаклланган остеомиелитик секвестрлар суяк тўқимаси архитектоникасини тўлиқ бузилиши билан характерланади. Остеонекротик жараённинг жадаллашиши билан биргаликда остеоцитлар мавжуд бўлмаган соҳа кенгаяди, ўзига хос суяк пластинкалари аниқланмайди, суяк тўқимаси эса дағал толалардан иборат бўлиб қолади. СҚГО нинг яна бир морфологик хусусияти найсимон суяклар катта каверналари юзасида ва кенгайган Гаверс каналчаларида детритли микроабсцесслар бўлишидир.

Трансмиссион электрон микроскопияда остеоцит цитоплазмасида органеллалар аниқланмайди, ядра нуклеоплазмасининг барча юзаси зич конденсирланган гетерохроматиндан иборат бўлади. Гаверс каналчалари бўшлиғида остеоцитлар оролчалари аниқ контурланади. Осмиофил пластинка яхши ифодаланган бўлади. Суяк тўқимасини янада чуқурроқ зарарланишида лакуналар бўшлиғида остеоцит қолдиқлари аниқланади. Суяк тўқимасининг толали компоненти ўртача электрон зичликка эга аморф моддадан иборат. Найсимон суяклар зарарланган соҳаларида кўп сонли микроорганизмлар аниқланади.

Суяк ичи абцесслар соҳаси сканирловчи электрон микроскопияси суякларни уч ўлчамли архитектоника хусусиятини тўлиқ юқолишини кўрсатади. Суяк кўмиги тўқимаси лизисланган фрагментли тарқалган некрози, кўп йирингли экссудат, детрит масса, фибрин ва зарарланган фрагментда бириктирувчи тўқимали элементлар купайиши кузатилади. Микроабсцесслар асосий некротик йирингли ўчоқлардан ўзоқ масофагача тарқалади ва маълум шарт шароитларда касаллик қайталанишига сабабчи бўлади.

Зарарланган ўчоқнинг хирургик санацияси, ўчоқ ва суяк кўмик канали ультратовушли кавитацияси билан биргаликда микроорганизмлар контаминацияси даражасини сезиларли пасайишини чақиради, бу эса ўз вақтида кейинчалик суяк тўқимаси патологик ўзгаришлари камайишига

имкон беради. Ультратовушли кавитация зарарланган суякда микроорганизмлар сонининг самарали камайишига имкон беради, шу билан бирга ишлов берилаётган суяк тўқимаси ультраструктурасига сезиларли ножуя таъсир кўрсатмайди. Лакуналарда остеоцитларнинг нормал структураси етарли яхши фарқланади, суякнинг толали компонентлари хам ўзига хос хусусиятларини сақлаб қолади. Остеоцитларда донадор эндоплазматик тўрлар, Гольджи комплекси, митохондрийлар профилларининг мавжудлиги уларда гетеросинтез хусусиятини сақланиб қолганидан далолат беради.

Бола организмидаги суринкали йирингли интоксикация ва узоқ муддатли антигенли зўриқиш иммунитет қўрсаткичларида сезиларли статистик дисбаланс келтириб чиқаради, бу эса қонда лейкоцитлар миқдорининг ошиши, хужайравий иммунитет заҳираси қисқариши, шунингдек лимфоцитлар нисбий сонининг, Т-лимфоцитлар ва шунингдек Т-хелперлар умумий ўқининг ишончли пасайиши билан намоён бўлади. Т-лимфоцитларнинг хелпер функциясининг юқолиши, суяк тўқимаси йирингли яллиғланишли жараёни фонида, организмнинг антиген стимуляциясига резистентлигини сўндиради, бу эса балким, сурункали остеомиелит ва суяк кўмиги каналида янги йирингли ўчоқлар пайдо бўлишининг сабабларидан бири ҳисобланади.

Фагоцитар индекснинг ишончли пасайиши носпецифик хужайравий иммунитетнинг сўниши ҳақида гувоҳлик беради. СҚГОли беморларда фагоцитоз жараёнининг аҳамиятли сўниши фонида, антиген стимуляцияси остидаги лимфоцитлар ишлаб чиқарилишининг сезиларли сусайиши, В-лимфоцитлар абсолют ва нисбий концентрациясининг пасайиши кузатилади.

В-хужайра етишмовчилиги оқибатида В-лимфоцитларнинг плазматик хужайраларга дифференцирланишининг сўниши, кейинчалик иммуноглобулин IgA, IgM ва IgG ларнинг концентрациясини тегишли равишда 13,3, 23,5 ва 10,6% гача пасайишига олиб келади. Иммуноглобулин етишмовчилиги оқибатида антиген-антитело реакцияси самарадорлиги прогрессив пасаяди, бу эса циркуляцияланувчи иммун комплекслар йиғилиши ва улар миқдорининг 60%га кўтарилишига олиб келади.

Суяк тўқимаси йирингли жараёнига самарасиз иммун жавоб, узоқ муддатли микробли антиген зўриқишнинг мавжудлиги, циркуляцияланувчи иммун комплекслар ва комплементлар асосида лизосомал ферментларнинг бузувчи эффектининг юзага келиши, қоннинг токсиклик кўрсаткичини 28,0±0,5 дан 38,3±2,4 шартли бирликга қадар ишончли тарзда ($p<0,001$) кўтарилишига олиб келади. СҚГОли беморларда интоксикация лейкоцитар индекснинг ишончли тарзда ($p<0,001$) кўтарилишига олиб келади. Агарда нормада интоксикациянинг лейкоцитар индекси 1,09±0,04 шартли бирликни ташкил этса, СҚГОли беморларда бу кўрсаткич 2,8±0,11 шартли бирликни ташкил этди.

Жараённинг ва маҳаллий яллиғланиш-фибротик ва некротик жараёнларнинг суринкали тус олиши, остеомиелитнинг қайталаниб кечиши

СҚГОли беморларда ИЛ-1α ва ИЛ-8 яллиғланиш цитокинлари миқдорининг ошишига имкон беради.

Диссертациянинг **“СҚГОнинг хирургик даволаш натижалари”**, деб номланган тўртинчи бобида СҚГОли беморларни даволаш натижалари келтирилган.

СҚГОни хирургик даволашнинг тавсия этилаётган тактикаси жароҳат йирингли асоратлари частотасини 20,3 дан 3,8%гача статистик аҳамиятли равишда пасайишига, умумий стационар даволаниш муддатларини (31,2±2,1 дан 21,9±0,6 кунгача) ва амалиётдан кейинги даврда шифохонада бўлиш давомийлигини (18,3±0,9 дан 14,9±0,35 гача) қисқартириш имконини берди.

Хирургик ёндошувнинг қўлланилиши операциядан кейинги оёқ қўллар тўқималаридаги шиш даражаси ва давомийлигининг сезиларли қўпайишига (p=0,94) ва операция ўтказилган беморларда тана ҳароратини тез тез кўтарилишига олиб келмади.

Беморлар операциядан кейин стационардан чиқарилгандан 1 ойдан 1 йилгача бўлган **яқин муддатдаги натижалар** қуйидаги мезонлар билан ўрганилди**.**

Юмшоқ тўқималар йирингли яллиғланишли қўзғалишлар ва қайталанишлар бўлмаганда натижа *“яхши*” деб таснифланди.

Жароҳатда инфильтрация ва йиринглашнинг қўзғалиши, шунингдек суякга тарқалмаган ва консерватив давога яхши берилувчан, 1-6 ойда ёпиладиган ташқи оқмалар пайдо бўлиши *“қониқарли”* деб таснифланди.

Йирингли оқмаларнинг қайталаниши ва остеомиелитнинг рентгенологик қайталаниш белгилари пайдо бўлиши *“қониқарсиз”* натижа сифатида баҳоланди.

Радикал хирургик муолажаларнинг кўпайиши *“яхши*” натижаларни 63,5 дан 97,2% гача ишончли тарзда (p<0,001) ошириш, *“қониқарли”*натижаларни 20,3 дан 2,8% гача камайтириш имконини берди. Бундан ташқари 12 (16,2%) та ҳолатда *“қониқарсиз”* натижа кузатилган назорат гурухидан фарқли равишда, асосий гуруҳда остеомиелитнинг клиник ва рентгенологик қайталаниш белгилари кузатилмади.

СҚГОни хирургик даволашнинг 2 дан 20 йилгача бўлган **узоқ муддатли натижалари** асосий гуруҳда 86 (81,1%) ва назорат гуруҳида 49 (66,2%) беморда ўрганилди. СҚГОнинг анаъанавий хирургик даволаш усулида зарарланган суякда касалликнинг йирингли-некротик жараёнининг қайталаниши 32,7% гача етади ва оқмаларнинг пайдо бўлиши, суяк калталашиши, патологик синишлар, анкилозлар, оёқ қўллар деформациялари ва бошқалар ҳосил бўлиши каби юқори қайталаниш эхтимоли сақланиб қолади. Шу билан бирга, асосий гуруҳда касалликда учрайдиган узоқ муддатдаги қайталаниш асоратларининг кўп маротаба (32,7 дан 1,2%гача) камайиши, шу билан биргаликда СҚГО қайталаниши билан боғлиқ асоратлар эҳтимолининг олди олиниши, сурункали гематоген сотеомиелитда такрорий хирургик муолажаларга таклиф этилган ёндошувнинг радикал ва самарали эканлигидан далолат беради (2-жадвал).

2-жадвал

СҚГО буйича опеациядан кейинги узоқ муддатдаги асоратлар

Асорат	Тадқиқот гуруҳлари				P
	назорат, n=49		асосий, n=86		
	абс.	%	абс.	%	
СҚГО қайталаниши	16	32,7	1	1,2	0,0048
Суяк-тери оқмаси	9	18,4	1	1,2	0,0082
Оёқ-қўл суякларининг калталашиши	2	4,1	-	-	0,0316
Патологик синишлар	2	4,1	-	-	0,1692
Ҳаракат ўқи деформацияси функция бузилиши билан	3	6,1	-	-	0,13

Бундан ташқари, СҚГОни хирургик даволашнинг узоқ муддатли натижаларини баҳолашда, амалиётдан кейин беморга мустақил равишда хаёт сифатларини баҳолаш имконини берадиган, шифохонамизда ишлаб чиқилган махсус сўровномадан фойдаланилди (3-жадвал). Асосий гуруҳ беморларида “яхши” натижалар 97,6%, назорат гуруҳида эса фақатгина 34,7% ҳолатда кузатилди. Қониқарли натижалар асосий гуруҳда 1 (1,2%) беморда, назорат гуруҳида 32,7% ҳолатларда кузатилди. Асосий гуруҳдаги қониқарсиз натижалар (1,2%) назорат гуруҳига (32,7%) нисбатан сезиларли даражада кам бўлган.

3-жадвал

СҚГО туфайли операциядан кейинги узоқ муддатда респондентларнинг ҳаёт сифати

Беморлар гуруҳи	Яхши		Қониқарли		Қониқарсиз	
	Абс	%	абс	%	абс	%
Асосий, n=86	84	97,6	1	1,2	1	1,2
Назорат, n=49	17	34,6	16	32,7	16	32,7
χ2-тест	df=2; tстат= 11.244; tкрит=9.21; p=0,004; p<0,01					
Жами, n=135	101	74,8	17	12,6	17	12,6

Шундай қилиб, беморларда СҚГОни даволашнинг бевосита, яқин ва узоқ натижаларини солиштирма тахлили шуни кўрсатадики, ишлаб чиқилган хирургик тактикани қўллаш касаллик қайталаниш фоизини 32,7% дан 1,2% гача пасайтиришга ва 98,8% болаларда яхши ва қониқарли натижалар олинишига имкон берди.

ХУЛОСА

1. Болаларда ЎГО нинг СГО га трансформацияланиш частотаси 33,6% ни ташкил этади. СҚГО ли беморларнинг 92,2% икки ва кўп самарасиз некросеквестэктомиядан кейин шифохонага кайта мурожаат қилишади. Касаллик қайталанишининг асосий сабаби, резидуал (олдинги операциялар вақтида аниқланмаган ва бартараф этилмаган) суяк ичи йирингли ўчоқларнинг мавжудлигидир.

2. СҚГО учун консерватив даво яхши фойда бермайдиган оғриқ синдроми, қўпол деформацияловчи кўп сонли тери чандиқлари, функционал йирингли оқмалар, оёқ қўлларнинг калталашиши ва деформацияси хусусиятли бўлиб, булар барчаси биргаликда беморларнинг хаёт сифатини ўта ёмонлаштиради. СҚГО нинг эрта рентгенологик диагностикасида 70% беморларда кўринувчи остеонекроз ўчоқларини аниқлаш билан бир қаторда, бошқа остеосклероз, суяк илик каналининг торайиши ва облитерацияси каби билвосита белгиларига ҳам аҳамият бериш лозим. КТ суяк ичи йирингли ўчоқлари тарқалишини аниқлаш ва баҳолашда 100% лик информативликка эга бўлиб, СҚГО гумон қилинган беморларнинг текширув протоколига киритилиши лозим.

3. СҚГО да асосий суяк ичи йирингли ўчоғидан узоқда жойлашган, қайта аниқланган аберрант патоморфологик феноменнинг мавжудлиги, барча йирингли яллиғланишли деструктив ўчоқларни аниқлаш, очиш, тозалаш ва адекват дренажлаш мақсадида амалиёт хажмини кенгайтиришни талаб этади. Ишлаб чиқилган кенг секвестрнекрэктомия усули операциягача аниқланган ва бошқа эҳтимолий суяк ичи абцессларини аниқлаш ва радикал бартараф этишда етарли даражада кенг ёндошув имконини беради.

4. СҚГО ни тавсия этилаётган хирургик даволаш тактикаси жароҳат йирингли асоратларини 20,3 дан 3,8% гача, стационар даволаниш муддатларини 31,2±2,1 дан 21,9±0,6 кунгача ва операциядан кейинги даврда шифохонада бўлиш давомийлигини 18,3±0,9 дан 14,9±0,35 кунгача статистик ишончли тарзда пасайтиради. Операциядан кейинги узоқ муддатларда кузатиладиган касаллик қайталанишлари хавфини кўп маротаба (32,7 дан 1,2%гача) пасайиши ва операция бажарилган беморлар хаёт сифатини ишончли яхшиланиши, СҚГОнинг хирургик даволашда тавсия этилаётган ёндошувларнинг радикал ва узоқ муддатли самарадорлигидан далолат беради.

НАУЧНЫЙ СОВЕТ DSc.27.06.2017.Tib.49.01 при РЕСПУБЛИКАНСКОМ СПЕЦИАЛИЗИРОВАННОМ НАУЧНО-ПРАКТИЧЕСКОМ МЕДИЦИНСКОМ ЦЕНТРЕ ХИРУРГИИ ИМЕНИ АКАДЕМИКА В.ВАХИДОВА и ТАШКЕНТСКОЙ МЕДИЦИНСКОЙ АКАДЕМИИ по ПРИСУЖДЕНИЮ УЧЕНЫХ СТЕПЕНЕЙ

САМАРКАНДСКИЙ ГОСУДАРСТВЕННЫЙ МЕДИЦИНСКИЙ ИНСТИТУТ

ЗАЙНИЕВ СУХРОБ САБИРОВИЧ

ПОВТОРНЫЕ ОПЕРАЦИИ ПРИ ХРОНИЧЕСКОМ РЕЦИДИВИРУЮЩЕМ ГЕМАТОГЕННОМ ОСТЕОМИЕЛИТЕ У ДЕТЕЙ

14.00.35 – Детская хирургия

АВТОРЕФЕРАТ ДИССЕРТАЦИИ ДОКТОРА ФИЛОСОФИИ (PhD) ПО МЕДИЦИНСКИМ НАУКАМ

ТАШКЕНТ - 2018

Тема диссертации доктора философии (PhD) зарегистрирована в Высшей аттестационной комиссии при Кабинете Министров Республики Узбекистан за №B2017.1.PhD/Tib139.

Диссертация выполнена в Самаркандском государственном медицинском институте.

Автореферат диссертации на двух языках (узбекский, русский, английский (резюме)) размещен на веб-странице Научного совета (www.rscs.uz) и Информационно-образовательном портале «Ziyonet» (www.ziyonet.uz).

Научный руководитель:	**Шамсиев Азамат Мухитдинович** доктор медицинских наук, профессор
Официальные оппоненты:	**Цыбин Анатолий Александрович** доктор медицинских наук, профессор
	Салимов Шавкат Тешаевич доктор медицинских наук, профессор
Ведущая организация:	**Федеральное государственное бюджетное образовательное учреждение высшего образования «Кировский государственный медицинский университет» Министерства здравоохранения Российской Федерации.**

Защита диссертации состоится «__» _____ 2018 г. в ____часов на заседании Научного Совета DSc.27.06.2017.Tib.49.01 при Республиканском специализированном научно-практическом медицинском центре хирургии имени академика В.Вахидова и Ташкентской медицинской академии (Адрес: 100115, г. Ташкент, ул. Кичик халка йули, 10. Тел.: (+99871) 277-69-10; факс: (+99871) 277-26-42; e-mail: cs.75@mail.ru).

С диссертацией можно ознакомиться в Информационно-ресурсном центре Республиканского специализированного научно-практического медицинского центра хирургии имени академика В.Вахидова (зарегистрирована за №50). Адрес: 100115, г. Ташкент, ул. Кичик халка йули, 10. Тел.: (+99871) 277-69-10; факс: (+99871) 277-26-42.

Автореферат диссертации разослан «___» _____ 2018 года.
(реестр протокола рассылки №___ от _____ 2018 года).

Ф.Г. Назиров
Председатель научного совета по присуждению ученых степеней,
доктор медицинских наук, профессор, академик

А.Х. Бабаджанов
Ученый секретарь научного совета по присуждению
ученых степеней, доктор медицинских наук

А.В. Девятов
Председатель научного семинара при научном совете по
присуждению ученых степеней,
доктор медицинских наук, профессор

ВВЕДЕНИЕ (аннотация диссертации доктора философии (PhD))

Актуальность и востребованность темы диссертации. По данным Всемирной организации здравоохранения «среди острой хирургической патологии детского возраста острый гематогенный остеомиелит (ОГО) составляет 2,2-10%, а среди гнойно-септической инфекции - от 12,5% до 47%. Примерно у 20-60% больных острая стадия заболевания переходит в хроническую форму, обуславливая длительное многократно рецидивирующее течение и снижая качество жизни пациентов»[1]. В связи с тяжелым гнойно-некротическим поражением костной ткани «в отдаленные сроки после лечения примерно в 15-54% случаях наблюдаются различного рода ортопедические нарушения (анкилозы, ложные суставы, укорочения и деформации костно-суставной системы), приводящие к инвалидности»[2]. Общепризнанно, что одним из условий успешного лечения данной категории больных является радикально выполненная секвестрнекрэктомия. «Частота неудовлетворительных исходов лечения хронического гематогенного остеомиелита (ХГО) не имеет тенденции к снижению, так как рецидивы заболевания после неоднократных операций в хронической стадии достигают от 22 до 78,4%»[3]. Больные с хроническим рецидивирующим гематогенным остеомиелитом (ХРГО) нередко подвергаются оперативным вмешательствам по 3, 5, 10 и более раз, оставаясь неизлеченными десятки и более лет. Длительность болезни, трудности лечения, высокий процент осложнений и инвалидизации детей, значительные экономические затраты на их реабилитацию обусловливают актуальность и социальную значимость данной проблемы.

В мировой практике известно, что длительное и тяжелое течение ХРГО, приводящее, зачастую, к развитию опасных осложнений, замедлению репаративного остеогенеза, трудности лечения и профилактики рецидивов, значительные сроки нетрудоспособности и высокий процент инвалидизации больных обусловливают постоянную необходимость совершенствования методов диагностики и хирургического лечения. На сегодняшний день важной задачей является выявление этиопатогенетических факторов, участвующих в рецидивировании хронического остеомиелита у детей с обоснованием комплексного подхода к лечению хронического остеомиелита с применением хирургического метода и последующей профилактикой рецидивов. Не менее актуальным остаются вопросы совершенствования комплекса инструментальной диагностики ХРГО, позволяющего до операции выявлять внеочаговые внутрикостные гнойники и патологические перегородки костномозгового канала, что способствует выбору наиболее радикального объёма хирургического вмешательства, а также объективному контролю

---

[1] World Health Organization. Pediatric Orthopedics: fact sheet no. 123. World Health Organization website. 2016. www.who.int/iris/handle/10589/1111189

[2] Wang X, Wang Z, Fu J, Huang K, Xie Z. Induced membrane technique for the treatment of chronic hematogenous tibia osteomyelitis. // BMC Musculoskelet Disord. 2017 Jan 23;18(1):33.

[3] Акиньшина А.Д. Комплексное лечение хронического остеомиелита у детей с учетом соматического статуса. Автореф. дис. … канд. мед.наук. Москва. 2017. - 24 с.

эффективности лечения. В связи с этим дальнейшее улучшение хирургической тактики у детей с применением современных методов визуализации и усовершенствованной хирургической тактики позволит повысить качество лечения, сократить частоту рецидивов заболевания, обеспечить возможность прогнозирования течения воспалительного процесса и сократить количество осложнений.

В настоящий период в отечественном здравоохранении предприняты масштабные целевые меры по коренному улучшению качества и существенному расширению диапазона оказываемой населению медицинской помощи. В этом направлении, в частности, в улучшении качества диагностики и результатов лечения детей с ХРГО, достигнуты положительные результаты. В стратегию действий по пяти приоритетным направлениям развития Республики Узбекистан на 2017 - 2021 годы поставлены задачи по развитию и усовершенствованию системы медико-социальной помощи уязвимым категориям населения для обеспечения их полноценной жизнедеятельности[1]. В соответствии с этим улучшение результатов хирургического лечения хронического рецидивирующего гематогенного остеомиелита у детей путём оптимизации диагностики и расширения радикальности хирургического вмешательства является одним из актуальных направлений для исследования.

Данное диссертационное исследование в определенной степени служит выполнению задач, утвержденных Указом Президента Республики Узбекистан «О мерах по дальнейшему совершенствованию экстренной медицинской помощи» за № УП-4985 от 16 марта 2017 года, Постановлением Президента Республики Узбекистан «О мерах по дальнейшему развитию специализированной медицинской помощи населению Республики Узбекистан на 2017-2021 годы» за № ПП-3071 от 20 июня 2017 года, Постановлением Кабинета Министров №266 от 10 мая 2017 года «Об организации деятельности научно-исследовательского института общественного здоровья и организации здравоохранения», а также других нормативно-правовых документов, принятых в данной сфере.

Соответствие исследования приоритетным направлениям развития науки и технологий республики. Диссертационное исследование выполнено в соответствии с приоритетным направлением развития науки и технологий республики VI «Медицина и фармакология».

Степень изученности проблемы. За последние десятилетия проведены многочисленные исследования, посвященные различным аспектам ХГО у детей, предложен широкий спектр новых способов диагностики (Opara KO [2]). Однако работы, посвященные совершенствованию тактики радикального хирургического лечения ХРГО у детей после неоднократных безуспешных

[1] Указ Президента РУз от 07.02.2017 г. № УП-4947 «О стратегии действий по дальнейшему развитию Республики Узбекистан». Сборник законодательных актов.

[2] Opara KO, Nwagbara IC. The use of sural island musculo fasciocutaneous flap, in the management of chronic osteomyelitis of the tibia. // Niger J Clin Pract. 2018 Jun;21(6):698-702.

операций единичные. По мнению Труновой О.В. [1] «до настоящего времени существует противоречивость взглядов по многим вопросам, в частности - относительно диагностических критериев ХРГО, информативности традиционной рентгенодиагностики в плане визуализации истинных размеров гнойно-некротического очага в кости, а также выбора тактики и объёма радикального оперативного вмешательства у длительно болеющих и неоднократно оперированных пациентов». В настоящее время медицинская практика располагает огромным арсеналом лечебных средств и методик, позволяющих воздействовать практически на все звенья патогенеза гнойно-септического процесса. Постоянное совершенствование хирургических способов воздействия на гнойный очаг, появление антибактериальных препаратов нового поколения и множества иммунотропных средств, позволили существенно улучшить результаты лечения гематогенного остеомиелита. Большое разнообразие лечебных методик дает возможность решать одну практическую задачу различными путями. Но при этом возникают определенные трудности, связанные с необходимостью подбора наиболее оптимальных лечебных мероприятий для конкретного инфекционного процесса (Street M[2]). Поэтому результаты лечения детей с тяжелыми формами гематогенного остеомиелита зависят не только от разработок и внедрения новых лечебных методик, но и от четкого патогенетического обоснования применения тех или иных способов лечения.

Анализ мировых литературных данных, посвящённых выбору хирургического лечения ХРГО, выявил что, несмотря на успехи в понимании механизмов хронизации остеомиелита, совершенствование методов диагностики и лечения до сих пор представляют сложную проблему современной детской хирургии (Borgohain B[3]). Таким образом, подтверждается необходимость дальнейшего изучения патогенеза гематогенного остеомиелита, без учета которого лечение становится менее эффективным. По мнению McNeil JC [4] «основным традиционным и наиболее распространенным способом хирургического лечения хронического гематогенного остеомиелита до настоящего времени является секвестрнекрэктомия пораженной кости в зоне наибольшего поражения». Данная операция преследуют цель – одномоментное удаление из очага секвестров, гноя, грануляций, механическую санацию стенки секвестральной капсулы, в сочетании с адекватной обработкой антисептиками и пластикой остаточной полости. Однако количество рецидивов после данного метода операции, как уже отмечалось, остаётся высоким. Причиной этому служат

---

[1] Trunova OV, Mashkov AE, Khan MA, Prikuls VF, Nazarenko NN, Supova MV, Smirnova SN, Larionov KS. The application of laser therapy for the medical rehabilitation of the children presenting with chronic osteomyelitis // Vopr Kurortol Fizioter Lech Fiz Kult. 2015 Sep-Oct;92(5):50-53.

[2] Street M, Puna R, Huang M, Crawford H. Pediatric Acute Hematogenous Osteomyelitis. // J Pediatr Orthop. 2015 Sep;35(6):634-9.

[3] Borgohain B, Borgohain N, Khonglah T, Bareh J. Complete incorporation of long diaphyseal sequestrum without surgical intervention in chronic hematogenous osteomyelitis of tibia in an immunocompetent child. // Adv Biomed Res. 2014 Mar 25;3:95.

[4] McNeil JC, Forbes AR, Vallejo JG, Flores AR, Hultén KG, Mason EO, Kaplan SL. Role of Operative or Interventional Radiology-Guided Cultures for Osteomyelitis. // Pediatrics. 2016 May;137(5). pii: e20154616.

недостатки «классической» традиционной операции, потому что радикальной санации хронических гнойно-некротических очагов в костномозговом канале продольной кортикальной резекцией над секвестром добиться, часто не удается.

Проведенный анализ литературы свидетельствует о том, что в настоящий период лечебно-диагностическая тактика при ХРГО относится к одной из актуальных и до конца нерешённых проблем современной детской хирургии. Значительный процент неудовлетворительных исходов, отсутствие выбора оптимального способа лечения с учётом возраста ребенка, вида поражения и стадии заболевания побуждают на дальнейшие изыскания в этой области. Вышеизложенное диктует необходимость разработки и внедрения в детскую хирургическую практику оптимальных подходов к диагностике и хирургическому лечению хронического остеомиелита

Связь диссертационного исследования с планами научно-исследовательских работ высшего образовательного учреждения, где выполнена диссертация. Диссертационное исследование выполнено в рамках плана научно-исследовательских работ Самаркандского государственного медицинского института по теме: И-7 «Внедрение в детскую хирургическую практику новых методов комплексного хирургического лечения острого гематогенного остеомиелита у детей» (2009-2010гг).

Целью исследования является улучшение результатов хирургического лечения хронического рецидивирующего гематогенного остеомиелита у детей путём оптимизации диагностики и расширения радикальности хирургического вмешательства.

Задачи исследования:

определить частоту трансформации острого гематогенного остеомиелита в хроническую форму заболевания;

выявить причины и частоту рецидивов после хирургического лечения хронического гематогенного остеомиелита;

выявить характерные клинические и рентгенологические особенности хронического рецидивирующего гематогенного остеомиелита и определить оптимальный объем диагностического исследования;

изучить особенности патоморфологических изменений структуры костной ткани у больных хроническим рецидивирующим остеомиелитом с обоснованием тактики хирургического лечения;

разработать новый способ хирургического лечения хронического рецидивирующего гематогенного остеомиелита;

оптимизировать алгоритм диагностики и хирургического лечения хронического рецидивирующего гематогенного остеомиелита.

Объектом исследования явились 180 больных с ХРГО, повторно оперированных по поводу рецидива болезни в отделении гнойной хирургии 2-клиники Самаркандского Государственного медицинского института за период с 1995 по 2016 гг.

Предмет исследования составляют сравнительный анализ эффективности двух тактических подходов к диагностике и лечению – традиционного ведения и усовершенствованного клинического протокола с применением компьютерно-томографического (КТ) исследования и повышения радикальности хирургического вмешательства при выполнении повторных операций у больных с ХРГО.

Методы исследований. Для достижения цели исследования и решения поставленных задач использованы следующие методы исследования: общеклинические, лабораторные, обзорная рентгенография и компьютерная томография пораженной кости, патоморфологические, иммунологические и статистические методы исследования.

Научная новизна исследования заключается в следующем:

разработан способ хирургического лечения ХРГО после неоднократных безуспешных операций, основанный на адекватной санации основного очага остеомиелита, всех имеющихся внутрикостных гнойников, а также полном моделировании нормального просвета костномозгового канала;

определены причины хронизации гнойно-некротического процесса в костных структурах и этиопатогенетические основы рецидивирующего течения заболевания;

изучена этиологическая структура ХРГО и спектр антибактериальной чувствительности возбудителей заболевания;

доказано влияние состояния иммунной системы детей на поддержание местных воспалительно-фибротических и некротических процессов с развитием рецидивирующего течения остеомиелита;

изучена патоморфология рецидивирующих форм ХГО, а также выявлены ультраструктурные основы рецидива хронического остеомиелита.

Практические результаты исследования:

доказано, что традиционные подходы к хирургическому лечению ХГО не всегда обеспечивают радикальное излечение больных, сопряжены высокой частотой рецидива заболевания (32,7%) и подвергают больных риску повторных операций;

определены характерные особенности клинического течения рецидивирующего остеомиелита;

усовершенствована диагностика ХРГО путём включения КТ в протокол первичного обследования и оценки результатов лечения в отдаленные сроки после проведенных операций;

разработан новый способ хирургического лечения ХРГО, позволяющий повысить радикальность вмешательства, значительно улучшить результаты лечения и качество жизни данной категории больных.

Достоверность результатов исследования. Достоверность результатов исследования подтверждена применением современных, широко используемых в практике клинических, лабораторных и инструментальных методов исследования. Все полученные результаты и выводы основаны на принципах доказательной медицины. Статистическая обработка подтвердила достоверность полученных результатов.

Научная и практическая значимость результатов исследования. Научная значимость результатов исследования определяется тем, что полученные выводы и предложения имеют свою теоретическую значимость, которые вносят существенный вклад в изучение особенностей диагностики и хирургического лечения ХРГО. Расширены представления о различных аспектах хронического гематогенного остеомиелита, а также определены причины хронизации гнойно-некротического процесса в костных структурах. Впервые изучена патоморфология рецидивирующих форм ХГО, а также выявлены ультраструктурные основы рецидива хронического остеомиелита. Предложены новые подходы к решению проблем, связанных с диагностикой и лечением хронических рецидивирующих форм гематогенного остеомиелита. Отдельные результаты данного исследования дадут возможность усовершенствования содержания и структуры программы обучения курсантов факультетов последипломного образования по тематикам, посвященным патогенезу, клинике, диагностике и хирургическому лечению остеомиелита.

Практическая ценность работы заключается в том, что разработан и внедрён в практическое здравоохранения новый способ хирургического лечения ХРГО, позволяющий повысить радикальность вмешательства, значительно улучшить результаты лечения и качество жизни данной категории больных. Усовершенствована диагностика ХРГО путём включения КТ в протокол первичного обследования и оценки результатов лечения в отдаленные сроки после проведенных операций. Совершенствован комплекс инструментальной диагностики ХРГО, позволяющий до операции выявлять внеочаговые внутрикостные гнойники и патологические перегородки костномозгового канала, что способствует выбору наиболее радикального объёма хирургического вмешательства, а также объективному контролю эффективности лечения. Предлагаемые разработки и принципы могут быть применены в разных областях науки, в практическом здравоохранении и учебном процессе, в частности в практике отделений детской хирургии, гнойной хирургии и травматологии.

Внедрение результатов исследования. По результатам научного исследования, по совершенствованию результатов лечения ХРГО:

разработан «Способ хирургического лечения хронического рецидивирующего гематогенного остеомиелита» (№ IAP 03377, 2007). Разработанный способ позволил многократно уменьшить риск развития рецидива заболевания в отдаленном периоде с 32,7 до 1,2%;

разработана «Программа для определения рецидива и выбора хирургической тактики лечения при хроническом гематогенном остеомиелите» (справка Министерства здравоохранения Республики Узбекистан № 8н-д/9 от 18 января 2018 года). Внедрение программы позволило проводить учёт и мониторинг лечебно-диагностического процесса у больных с ХРГО;

разработаны методические рекомендации «Хронический гематогенный остеомиелит у детей» (справка Министерства здравоохранения Республики Узбекистан № 8н-д/9 от 18 января 2018 года). Новые подходы и разработки, представленные в методических рекомендациях, позволили существенно

улучшить технику хирургического лечения и предупредить рецидивы заболевания;

полученные научные результаты по улучшению лечения ХРГО внедрены в практическую деятельность здравоохранения, в частности во 2-клинику Самаркандского государственного медицинского института, в Самаркандский и Хорезмский областной детский многопрофильный медицинский центр (справка Министерства здравоохранения Республики Узбекистан № 8н-д/9 от 18 января 2018 года). В результате применения усовершенствованных подходов к диагностике и хирургическому лечению ХРГО у детей удалось достоверно улучшить качество жизни оперированных больных в отдаленном периоде, снизить частоту раневых гнойных осложнений с 20,3 до 3,8%, сократить сроки стационарного лечения с 31,2±2,1 до 21,9±0,6 суток.

Апробация результатов исследования. Результаты данного исследования были обсуждены на 10 научно-практических конференциях, в том числе на 6 международных и 4 республиканских.

Публикация результатов исследования. По теме диссертации опубликовано 35 научных работ, в том числе 9 журнальных статей, 3 из которых в республиканских, 6 в зарубежных журналах, рекомендованных Высшей аттестационной комиссией Республики Узбекистан для публикаций основных научных результатов диссертаций.

Структура и объем диссертации. Диссертация состоит из введения, пяти глав, заключения, выводов, практических рекомендаций и списка цитируемой литературы. Объем текстового материала составляет 120 страниц.

ОСНОВНОЕ СОДЕРЖАНИЕ ДИССЕРТАЦИИ

Во введении обосновывается актуальность и востребованность проведенного исследования, цель и задачи, характеристика его объекта и предмета; обосновано соответствие исследования приоритетным направлениям развития науки и технологий в Республике, охарактеризована научная новизна и практическая значимость результатов исследования, приведены сведения о внедрении в практику полученных результатов исследования, а также об опубликованности результатов исследования и данные о структуре диссертации.

В первой главе диссертации **«Современные аспекты этиопатогенеза, клиники, диагностики и лечения хронического гематогенного остеомиелита и его рецидива у детей (обзор литературы)»** приведено и проанализировано достаточное количество современной отечественной и зарубежной научной литературы по изучаемой проблеме. Из литературных сведений следует, что, несмотря на многочисленные исследования авторов, посвященные ХГО, недостаточно работ, посвящённых рациональной хирургической тактике при ХРГО. Анализируя литературные данные, касающиеся лечения ХРГО, можно заключить, что, большинство применяемых стандартных подходов к хирургическому лечению не всегда

дают желаемый результат, особенно при повторных операциях, после которых остаётся высоким процент рецидива заболевания.

Во второй главе **«Клиническая характеристика материалов и использованные методы исследования»** диссертации приведены данные по общей характеристике обследованных больных, а также сведения об использованных методах исследования. В основу настоящей работы положен анализ результатов обследования и лечения 180 больных с ХРГО, получивших лечение в 2-клинике СамМИ за период с 1995 по 2016 годы. Соотношение мальчиков и девочек было 2,3/1. Средний возраст больных с ХРГО к моменту поступления составлял 15,5±5,9 лет. Длительность анамнеза у 63,3% больных превышала 4 и более года, в том числе у 12,8% пациентов – 10 летний срок, в течение которого они переносили несколько хирургических вмешательств. 7,8% больных ранее перенесли 1 секвестрнекрэктомию, 92,2% - многократные безуспешные повторные оперативные вмешательства. 180 больным всего были выполнены 485 безуспешных секвестрнекрэктомий – в среднем 2,7 операций на 1 больного.

Поражению хроническим гематогенным остеомиелитом более подвержены наиболее крупные трубчатые кости – бедренная (50,0%) и большеберцовая (37,8%).

Всем больным проводилось комплексное обследование, включающее клинические, рентгенологические, компьютерно-томографические, лабораторные, морфологические методы исследования и оценку качества жизни больных.

В зависимости от способа хирургического лечения все больные с ХРГО трубчатых костей были разделены на две клинические группы: контрольную группу составили 74 (41,1%) больных, получившие традиционное хирургическое лечение в период с 1995 по 2003 годы; основную группу пациентов составили 106 (58,9%) больных, которым в период с 2004 по 2016 годы проводилось хирургическое лечение по разработанной методике.

В *контрольной группе* больных хирургическая тактика как при первичных, так и при повторных оперативных вмешательствах заключалась в проведении локальной секвестрнекрэктомии в зоне наибольшего поражения, определяемого по данным местного статуса и соответственно проекции и протяженности очага деструкции на обзорной рентгенограмме.

В *основной группе* больных были коренным образом пересмотрены подходы к диагностике и хирургическому лечению ХРГО. В частности, в протокол комплексного обследования больных с этой патологией была включена компьютерная томография пораженной кости. Кроме этого, всем больным был применен разработанный способ хирургического лечения при повторных операциях по поводу ХРГО – методика расширенной секвестрнекрэктомии с реканализацией пораженной кости (патент на изобретение РУз № IAP 03377 «Способ хирургического лечения хронического рецидивирующего гематогенного остеомиелита») (рис. 1 и 2).

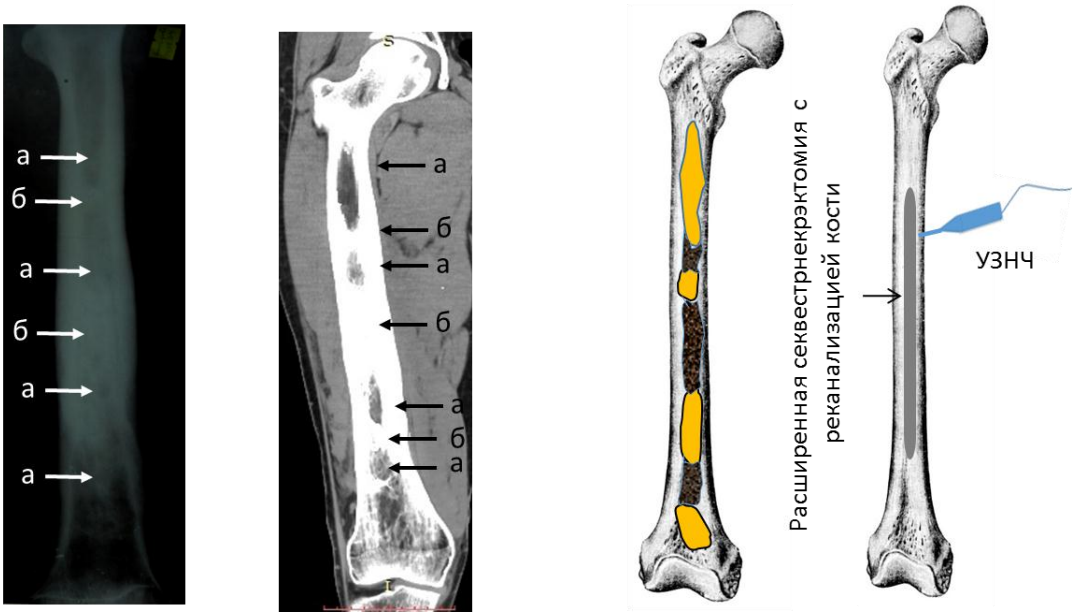

Рис. 1. Схема усовершенствованной операции при ХРГО у детей, где а- внутрикостный абсцесс, б- остеосклеротические перегородки КМК.

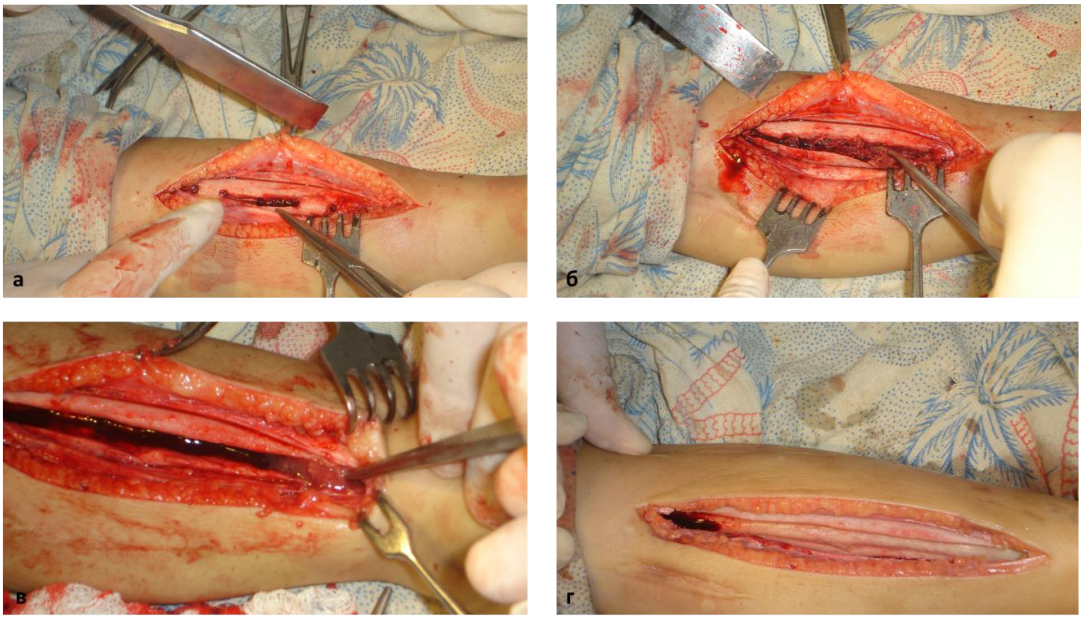

Рис. 2. Расширенная секвсестрнекрэктомия с реканализацией кости (а- вскрытие облитерированного КМК; б- удаление остеосклеротических перегородок и нежизнеспособных тканей; в- вскрытие внутрикостных абсцессов; г- восстановленный и моделированный КМК).

Целесообразность существенного расширения объема операции путем выполнения широкой продольной остеотомии на всем протяжении костномозгового канала при ХРГО обосновывается несколькими моментами:

1) позволяет полноценно санировать не только основной остеомиелитический очаг, но и обнаружить и ликвидировать все не диагностированные до операции рентгеннегативные внутрикостные абсцессы;

2) устраняет воспалительную внутрикостную гипертензию;

3) путем механического разрушения остеосклеротических перегородок способствует восстановлению единого просвета костномозгового канала;

4) является удобным доступом для обработки всех гнойно-некротических очагов антисептиками и УЗНЧ;

5) обеспечивает адекватное длительное дренирование ложи всех очагов гнойного воспаления

В третьей главе диссертации **«Особенности клинических проявлений и диагностические критерии ХРГО»** приведены результаты клинико-диагностических исследований.

Клиника ХРГО у больных проявляется, главным образом, местными патологическими симптомами. Это прежде всего болевой синдром в пораженном сегменте конечности, имевшее место у всех 180 пациентов. У половины (53,3%) больных с ХРГО имели место функционирующие свищи, с постоянными гнойными выделениями, что заметно усложняет уход за пациентами и существенно снижает качество их жизни. Остеомиелитическая флегмона мягких тканей конечности диагностирована у 36 (20,0%) больных.

У 76,1% больных отмечались множественные послеоперационные рубцы, в т.ч. деформирующие рубцы (40,9%) в сочетании с местными трофическими расстройствами в виде тёмно-коричневой пигментации кожи и рубцов у 19 (10,6%) больных. Также у больных отмечалось изменение размера/объема пораженного отдела конечности в виде утолщения конечности (14; 7,8%) и уменьшения размера конечности (8; 4,4%).

Укорочение и деформацию конечности наблюдали у 15 (8,3%) пациентов, у 2,7% пациентов – контрактуры и анкилозы в крупных суставах, что привело к нарушению функционального состояния конечности у 6 (3,3%) больных. В анамнезе патологические переломы пораженных костей в зоне остеомиелитической деструкции отмечались у 5,0% больных.

Всем 180 пациентам при поступлении в клинику выполняли рентгенограмму пораженной и контрлатеральной кости в двух проекциях с захватом близлежащих суставов. На обзорных рентгенограммах прямой рентгенологический признак ХРГО – единичные (11) или множественные (115) деструктивные полости констатированы у 126 (70,0%) больных, в т.ч. у 31 (17,2%) пациента – с образованием секвестра. Более характерным для ХРГО является остеосклероз, сопровождающийся сужением или облитерацией костномозгового канала, что имело место у 137 (76,1%) больных. Полноценной диагностике очагов внутрикостного нагноения препятствует также другой характерный признак ХРГО – гипертрофия (гиперостоз) пораженной кости, которая имела место у 96 (53,3%) больных. Гипотрофическая форма ХРГО встречается существенно реже – у 7,2% больных.

У 28,9% больных, подвергнутых многократным безуспешным операциям, нередко выявляли деформации и дефект костной ткани.

Более информативный метод диагностики – компьютерная томография (КТ) применена у 76 (71,7%) больных основной группы. Сравнительный анализ информативности обзорной рентгенограммы и КТ у одних и тех же больных показал достоверно более высокую ($p<0,01$) ценность последней в определении

как наличия, так и распространенности деструктивного процесса. КТ обладает 100% информативностью в выявлении внутрикостных гнойников и очагов деструкции, в оценке их распространенности, а также в визуализации костных секвестров. Внедрение КТ-исследования показало, что отличительной особенностью ХРГО является исключительно субтотальное (38,2%) или тотальное (61,8%) поражение гнойно-деструктивным процессом и практически не встречаются ограниченные формы патологического процесса.

КТ в отличие от обзорной рентгенографии позволила более точно (97,4% против 69,7%) выявить внутрикостные абсцессы. При этом замечено, что почти у всех (90,5%) больных ХРГО отмечались множественные внутрикостные абсцессы. Нарушения структуры и протяжённости КМК в виде сужения или полной облитерации отмечалось у 67 (88,2%) больных (табл. 1).

Таблица 1

Характер патологических изменений структуры и формы пораженной кости у больных с ХРГО, выявленной при обзорной рентгенографии и компьютерной томографии, n=76

Рентгенологический признак	Обзорная рентгенография		Компьютерная томография	
	абс.	%	абс.	%
Внутрикостные абсцессы – *единичные* – *множественные*	53 *5* *48*	69,7 *9,4* *90,6*	74 *7* *67*	97,4 *9,5* *90,5*
Склерозирование, сужение и облитерация КМК	58	76,3	67	88,2
Гипертрофия поражённой кости	41	53,9	60	78,9
Гипотрофия поражённой кости	5	6,6	7	9,2
Секвестры	14	18,4	22	28,9
Деформации и дефекты костной ткани	22	28,9	28	36,8

КТ в 28,9% случаях позволяла достаточно четко визуализировать внутрикостные секвестры, тогда как на обзорной рентгенографии они были выявлены у 18,4% больных. Гипертрофия пораженной кости на КТ снимках выявлена у 60 (78,9%) больных, деформации и дефекты костной ткани у 28 (36,8%), гипотрофия костных структур у 7 (9,2%) больных.

При измерении плотности в здоровом участке костной ткани в среднем она составляла 1422,5±122,8 HU, тогда как в зоне остеодеструкции этот показатель снижался почти в 2,5 раза – до 585,3±191,9 HU. В зоне образования внутрикостных абсцессов плотность содержимого костномозгового канала повышалась с -43,8±24,6 (в норме) до 53,2±16,9 HU.

У абсолютного большинства больных (77,2%) был высеян золотистый стафилококк в монокультуре. Далее по частоте идут кишечная палочка (7,2%) и ассоциация гноеродной микрофлоры (5,0%). Остальные разновидности патогенных и условно патогенных микроорганизмов

встречались в единичных случаях. Практически все выявленные возбудители гематогенного остеомиелита имели высокую чувствительность к фторхинолону офлоксацину (95,8%), цефалоспорину цефамезину (91,7%) и аминогликозиду канамицину (91,7%). Микрофлора у более половины больных (54,2%) была чувствительна к клофарану.

Если после механического удаления секвестров и гнойно-некротического детрита рост из мазков стенки очищенного очага получен у 65,6% больных, то после механической обработки и ультразвуковой кавитации только в 3,1% случае.

Характерной морфологической картиной формирующихся секвестров является не выраженность рисунка костных пластинок, однако определяются сморщенные гиперхромные остеоциты, иногда лишь их тени. На наружной поверхности вновь сформированных секвестров располагаются базофильные массы детрита. Сформированные остеомиелитические секвестры характеризуются полным нарушением архитектоники костной ткани. По мере прогрессирования остеонекротического процесса расширяется зона, где отсутствуют остеоциты, не определяются характерные костные пластинки, а сама костная ткань представлена довольно грубыми волокнами. Еще одной морфологической особенностью ХРГО является наличие микроабсцессов с включениями детрита на поверхности крупных каверн трубчатых костей и в просвете расширенных гаверсовых канальцев.

При трансмиссионной электронной микроскопии в цитоплазме остеоцитов не определяются органеллы, ядра представлены преимущественно гетерохроматином, плотно сконденсированным по всей нуклеоплазме. В просвете гаверсовых канальцев чётко контурируют отростки остеоцитов. Хорошо выражена осмиофильная пластинка. При более глубоком поражении костной ткани в просвете лакуны определяются остатки остеоцитов. Волоконные компоненты костной ткани представлены в виде аморфного материала умеренной электронной плотности. Выявляются многочисленные микроорганизмы в повреждённых зонах трубчатых костей.

Сканирующая электронная микросокопия области внутрикостных абсцессов показывает полную потерю характерной трёхмерной архитектоники кости. Отмечается обширный некроз с лизированными фрагментами костномозговой ткани, обилием гнойного экссудата, детритных масс, фибрина и разрастанием соединительнотканных элементов в пораженных фрагментах. Микроабсцессы могут располагаться на значительном расстоянии от основного некротического гнойного очага и при соответствующих условиях становятся причиной рецидива заболевания.

Хирургическая санация очага поражения с ультразвуковой кавитацией очага и костномозгового канала вызывает существенное снижение степени микробной контаминации, что в последующем способствует уменьшению патологических изменений костной ткани. Ультразвуковая кавитация, способствуя эффективному снижению числа микроорганизмов в пораженной кости, в тоже время не оказывает значимого отрицательного влияния на ультраструктуру обрабатываемой костной ткани. В лакунах довольно хорошо

различима нормальная структура остеоцитов, волоконные компоненты кости также сохраняют характерную им ультраструктуру. Наличие в остеоцитах профилей зернистой эндоплазматической сети, комплекса Гольджи, митохондрий свидетельствуют о сохранении ими способности к гетеросинтезу.

Хроническая гнойная интоксикация и длительная антигенная нагрузка на организм ребенка вызывает статистически значимый дисбаланс в показателях иммунитета в виде увеличения числа лейкоцитов в крови, сокращения резерва клеточного звена иммунитета, проявляемого достоверным снижением относительного содержания лимфоцитов и общего пула Т-лимфоцитов, а также Т-хелперов. Угнетение хелперной функции Т-лимфоцитов обуславливает резистентность организма на антигенную стимуляцию на фоне гнойно-воспалительного процесса в костной ткани, что, видимо, и является одной из причин хронизации остеомиелита и появлению новых гнойных очагов в костномозговом канале.

Об угнетении неспецифического клеточного иммунитета свидетельствует также достоверное снижение фагоцитарного индекса.

На фоне существенного угнетения процесса фагоцитоза у больных с ХРГО отмечается заметное ослабление антигенной стимуляции выработки - лимфоцитов со снижением абсолютной и относительной концентрации В-лимфоцитов. Следствием В-клеточной недостаточности является угнетение дифференцировки В-лимфоцитов в плазматические клетки с последующим снижением концентрации иммуноглобулинов IgA, IgM и IgG на 13,3, 23,5 и 10,6% соответственно. Вследствие иммуноглобулиновой недостаточности прогрессивно снижается эффективность реакции антиген-антитело, что приводит к накоплению циркулирующих иммунных комплексов с повышением их концентрации на 60%.

Неэффективность иммунного ответа на гнойное поражение костной ткани, длительное сохранение микробной антигенной нагрузки, реализация разрушительных эффектов лизосомальных ферментов на почве активации циркулирующих иммунных комплексов и комплемента приводят к достоверному ($p<0,001$) повышению показателя токсичности крови с 28,0±0,5 до 38,3±2,4 усл. ед. У больных с ХРГО также наблюдается достоверное повышение лейкоцитарного индекса интоксикации ($p<0,001$). Так, если в норме лейкоцитарный индекс интоксикации составляет 1,09±0,04 усл. ед., то у больных с ХРГО он составил 2,8±0,11 усл. ед.

Хронизации процесса и поддержанию местных воспалительно-фибротических и некротических процессов, рецидивному течению остеомиелита способствует также повышение содержания провоспалительных цитокинов ИЛ-1α и ИЛ-8 у больных с ХРГО.

В четвертой главе диссертации **«Результаты хирургического лечения ХРГО»** приведены результаты лечения больных с ХРГО.

Предлагаемая тактика хирургического лечения ХРГО позволила статистически значимо снизить частоту раневых гнойных осложнений с 20,3 до 3,8%, сократить общие сроки стационарного лечения (с 31,2±2,1 до

21,9±0,6 дней) и длительность нахождения в клинике в послеоперационном периоде (с 18,3±0,9 до 14,9±0,35).

Выполнение хирургического доступа не привело к заметному повышению выраженности и длительности отека в тканях оперированной конечности (p=0,94), не сопровождалось более частым повышением температуры тела оперированных больных.

Ближайшие результаты лечения в сроки от 1 месяца до 1 года после выписки из стационара изучены по следующим критериям.

Результат классифицировали как *хороший* при отсутствии обострений гнойно-воспалительного процесса в мягких тканях и рецидивов. *Удовлетворительный* результат констатировали при возникновении обострений в виде инфильтрации и нагноения раны, а также при развитии наружных свищей, которые не распространялись на кость и хорошо поддавались консервативной терапии, закрываясь в течение 1-6 месяцев. К *неудовлетворительным* результатам относили случаи повторного развития гнойных свищей и рентгенологических признаков рецидива остеомиелита.

Повышение радикальности хирургического вмешательства позволило достоверно (p<0,001) увеличить хорошие результаты с 63,5 до 97,2%, снизить частоту удовлетворительных результатов с 20,3 до 2,8%. Кроме того, в отличие от контрольной группы, где в 12 (16,2%) случаях наблюдали неудовлетворительные результаты, в основной группе пациентов не отмечалось клинических и рентгенологических признаков рецидива остеомиелита.

Отдалённые результаты хирургического лечения ХРГО в сроки от 2 до 20 лет изучены у 86 (81,1%) больных основной группы и у 49 (66,2%) пациентов контрольной группы. При традиционном методе хирургического лечения ХРГО сохраняется высокая вероятность рецидива заболевания, достигающая 32,7%, и таких сопутствующих осложнений повторного развития гнойно-некротического процесса в пораженной кости, как развитие свищей, укорочения, патологических переломов, анкилозов, деформации конечности и др.

Таблица 2

Осложнения в отдаленном периоде после операции по поводу ХРГО

Осложнение	Исследуемые группы				P
	Контрольная, n=49		Основная, n=86		
	абс.	%	абс.	%	
Рецидив ХРГО	16	32,7	1	1,2	0,0048
Костно-кожные свищи	9	18,4	1	1,2	0,0082
Укорочение конечности	2	4,1	-	-	0,0316
Патологический перелом	2	4,1	-	-	0,1692
Осевая деформация с нарушением функции	3	6,1	-	-	0,13

В тоже время, отмечаемое в основной группе пациентов многократное снижение (с 32,7 до 1,2%) в отдаленном периоде после операции риска развития рецидива заболевания и, тем самым, устранение вероятности обусловленных с рецидивом ХРГО осложнений свидетельствует о радикальности и эффективности предложенных подходов к повторным хирургическим вмешательствам при хроническом гематогенном остеомиелите (табл. 2).

Кроме того, в оценке отдаленных результатов хирургического лечения ХРГО мы использовали разработанную в клинике специальную анкету-вопросник, позволяющую самому пациенту оценить качество жизни после перенесенного вмешательства (табл. 3). Хорошие результаты у больных основной группы были получены в 97,6% случаев, а у больных контрольной группы – только в 34,7% случаев. Удовлетворительный результат в основной группе был у 1 (1,2%) больного, в то же время в контрольной группе их было 32,7%. Число неудовлетворительных результатов в основной группе было значительно меньше (1,2%), чем в контрольной группе (32,7%).

Таблица 3

Качество жизни респондентов в отдаленный период после операции по поводу ХРГО

Группа больных	Хорошее		Удовлетворит.		Неудовлетворит.	
	Абс	%	абс	%	абс	%
Основная, n=86	84	97,6	1	1,2	1	1,2
Контрольная, n=49	17	34,6	16	32,7	16	32,7
χ^2-тест	df=2; $t_{стат}$= 11.244; $t_{крит}$=9.21; p=0,004; p<0,01					
Всего, n=135	101	74,8	17	12,6	17	12,6

Таким образом, сравнительный анализ непосредственных, ближайших и отдаленных результатов лечения ХРГО у больных показал, что применение разработанной тактики хирургического лечения позволило снизить процент рецидивов заболевания с 32,7% до 1,2% и у 98,8% детей получить хорошие и удовлетворительные результаты.

ЗАКЛЮЧЕНИЕ

1. У детей частота трансформации ОГО в ХГО составляет 33,6%. 92,2% пациентов с ХРГО поступают в клинику повторно после 2-х и более безуспешных некрсеквестэктомий. Основной причиной рецидива заболевания является наличие резидуальных (не выявленных и не устранённых при предыдущей операции) внутрикостных гнойников.
2. Для ХРГО характерным является длительный плохо поддающийся консервативной терапии болевой синдром, наличие грубых деформирующих множественных кожных рубцов, функционирующих гнойных свищей, укорочения и деформации конечности, что в совокупности крайне ухудшает качество жизни пациентов. В ранней рентгенологической диагностике ХРГО, наряду с выявлением очагов остеонекроза, визуализируемых только у 70,0% больных, необходимо учитывать и другие косвенные признаки заболевания – остеосклероз, сужение и облитерация костномозгового канала. КТ, обладая 100%-й информативностью в выявлении и оценке распространенности внутрикостных гнойников, должна быть включена в протокол обследования больных с подозрением на ХРГО.
3. Вновь выявленный патоморфологический феномен наличия аберрантных, отдаленных от основного очага, внутрикостных гнойников при ХРГО требует расширения объема операции с целью выявления, вскрытия, санации и адекватного дренирования всех очагов гнойно-воспалительной деструкции.
4. Разработанная методика расширенной секвестрнекрэктомии обеспечивает достаточно широкий доступ к выявлению и радикальному устранению диагностированных до операции очагов остеонекроза и других вероятных внутрикостных абсцессов. Предлагаемая тактика хирургического лечения ХРГО способствует статистически значимому снижению частоты раневых гнойных осложнений с 20,3 до 3,8%, сокращению сроков стационарного лечения с 31,2±2,1 до 21,9±0,6 дней и длительность нахождения в клинике в послеоперационном периоде с 18,3±0,9 до 14,9±0,35 дней. Отмечаемое в отдаленном периоде многократное снижение (с 32,7 до 1,2%) риска развития рецидива заболевания и достоверное улучшение качества жизни оперированных больных свидетельствует о радикальности и долгосрочной эффективности предложенных подходов к хирургическому лечению ХРГО.

SCIENTIFIC COUNCIL DSc.27.06.2017.Tib.49.01 at the REPUBLICAN SPECIALIZED SCIENTIFIC and PRACTICAL MEDICAL CENTER OF SURGERY NAMED after ACADEMICIAN V. VAKHIDOV and TASHKENT MEDICAL ACADEMY on the ADMISSION of SCIENTIFIC DEGREES

SAMARKAND STATE MEDICAL INSTITUTE

ZAYNIEV SUXROB SABIROVICH

REPEATED OPERATIONS IN CHRONIC RECURRENT HEMATOGENOUS OSTEOMYELITIS IN CHILDREN

14.00.35 – Pediatric surgery

DISSERTATION ABSTRACT of the DOCTOR of PHILOSOPHY (PhD) of MEDICAL SCIENCES

TASHKENT – 2018

The subject of doctor of philosophy (PhD) dissertation registered by the Supreme Attestation Commission under the Cabinet of Ministers of the Republic Uzbekistan in №B2017.1.PhD/Tib139.

The dissertation was carried out at the Samarkand State Medical Institute.

Abstract of the doctoral dissertation in two languages (Uzbek, Russian, English (resume)) has been posted on the website of Scientific council (www.rscs.uz) and the information-educational portal «Ziyonet» at (www.ziyonet.uz).

Scientific adviser:	**Shamsiev Azamat Mukhitdinovich** Doctor of medical science, professor
Official opponents:	**Tsybin Anatoliy Aleksandrovich** Doctor of medical science, professor
	Salimov Shavkat Teshaevich Doctor of medical science, professor
Leading organization:	**Federal State Budget Educational Institution of Higher Education "Kirov State Medical University" of the Ministry of Health of the Russian Federation.**

The defense will be take place on «____» _____ 2018 at ___ o'clock at the meeting of the Scientific Council DSc.27.06.2017.Tib.49.01 at the Republican specialized scientific and practical medical centre of surgery named after academician V.Vakhidov and Tashkent Medical Academy. (Address: 100115, Tashkent c., Kichik halka yoli str. 10, Republican specialized scientific and practical medical center of surgery named after academician V.Vakhidov; Phone: (99891) 227-69-10; fax: (99871) 227-26-42; e-mail: cs.75@mail.ru).

The dissertation is available in the Information Resource Center of the Republican specialized scientific and practical medical centre of surgery named after academician V.Vakhidov (Registration number №50), (Adress 100115, Tashkent c., Kichik halka yoli str., 10. Phone: (99871) 227-69-10; fax (99871) 227-26-42).

Abstract of the dissertation sent out on «___» _____ 2018.
(mailing report № ____ of «___» _____ 2018).

F.G. Nazyrov
Chairman of the scientific council to award of scientific, degrees, doctor of medicine, professor, academician

A.Kh. Babadjanov
Scientific secretary of the scientific council to award of scientific degrees, doctor of medicine

A.V. Devyatov
Chairman of the scientific seminar at the scientific council to award a scientific degrees doctor of medicine, professor

INTRODUCTION (abstract of PhD dissertation)

The aim of the research work is to improve results of surgical treatment of chronic recurrent hematogenous osteomyelitis (CRHO) in children by optimization of diagnostic and expansion of radical surgical intervention.

Object of the research work was 180 patients with CRHO who have been surgically operated repeatedly due to the recurrence of the disease in the department of purulent surgery of the 2d clinic of SamMI.

Scientific novelty of the research work is consisted in following:

Method of surgical treatment of CRHO was developed after repeated unsuccessful operations, based on adequate sanation of the main focus of osteomyelitis, all available intraosseous abscesses, as well as complete modeling of the normal lumen of the medullary canal;

The causes of chronic purulent necrotic process in the bone structures and the etiopathogenetic basis of the recurrent course of the disease;

The etiological structure of CRHO and the spectrum of antibacterial sensitivity of pathogens were studied;

The influence of the state of the immune system of children on the maintenance of local inflammatory-fibrotic and necrotic processes with the development of a recurrent course of osteomyelitis has been proved;

Pathomorphology of recurrent forms of chronic recurrent hematogenous osteomyelitis has been studied, and ultrastructural bases of relapse of chronic osteomyelitis have been revealed.

Implementation of the investigation results. On the bases of the received scientific-practical results on improving diagnostic and treatment of CRHO:

«Method of surgical treatment of chronic recurrent hematogenous osteomyelitis» (№ IAP 03377, 2007) has been elaborated. The elaborated method could allow us repeatedly decrease the risk of the development of disease recurrence in the distant period from 32,7 to 1,2%.

«Program for detection of recurrence and choice surgical treatment tactic in chronic hematogenous osteomyelitis» (certificate of the Ministry of Health of the Republic of Uzbekistan № 8n-d/9 from January 18, 2018) has been implemented. Implementation of the program allows us to perform calculation and monitoring treatment-diagnostic process in patients with CRHO.

It has been elaborated methodic recommendation «Chronic hematogenous osteomyelitis in children» basic statements of which have implemented in the practical health care (certificate of the Ministry of Health of the Republic of Uzbekistan № 8n-d/9 from January 18, 2018). New approaches and elaborations presented in the methodic recommendations could allow us to significantly improve technique of surgical treatment which promotes to prevent disease recurrences.

The received scientific results of dissertation on improvement the treatment results of CRHO have been implemented in the practical activity of health care, particularly in the 2d SamMI clinic, Samarkand and Khorezm district children multidisciplinary medical centers (certificate of Ministry of Health of the Republic

of Uzbekistan № 8 n-d/9 from January 18, 2018). As a result of using of improved approaches on diagnostic and surgical treatment of CRHO in children the quality of life of the operated patients in the distant period has been reliably proved, frequency of the traumatic purulent complications have been decreased from 20,3 to 3,8% and duration of the hospital treatment has been shortened from 31,2±2,1 to 21,9±0,6 days.

Structure and volume of dissertation. Dissertation is consisted of introduction, 4 chapters, conclusion, outcomes, practical recommendations and list of references. The volume of the text material is 120 pages.

СПИСОК ОПУБЛИКОВАННЫХ РАБОТ
НАШР ҚИЛИНГАН ИШЛАР РЎЙХАТИ
LIST OF PUBLISHED WORKS

I бўлим (I часть; part I)

1. Шамсиев А.М., Зайниев С.С. Способ хирургического лечения хронического рецидивирующего гематогенного остеомиелита // Патент РУз. № IAP 03377 от 30.05.2007 года.
2. Шамсиев А.М., Зайниев С.С. Хирургическое лечение рецидивирующего хронического гематогенного остеомиелита у детей // Детская хирургия. – Москва, 2010. - № 2 - С.9-10. (14.00.00; №44).
3. Шамсиев А.М., Зайниев С.С. Хронический рецидивирующий гематогенный остеомиелит // Детская хирургия. – Москва, 2012. - № 1 - С. 47-50. (14.00.00; №44).
4. Эльмурадов Ш.Х., Зайниев С.С. Совершенствование тактики хирургического лечения хронического рецидивирующего гематогенного остеомиелита у детей // Проблемы биологии и медицины. – Самарканд, 2015. - № 1. - С.115-117. (14.00.00; №19).
5. Шамсиев А.М., Зайниев С.С. Совершенствование диагностики и хирургического лечения хронического рецидивирующего гематогенного остеомиелита у детей // Медицинский журнал Узбекистана. – 2015. - № 5 - С.14-17. (14.00.00; №8).
6. Shamsiev A.M., Zayniev S.S. Radical Method of Surgical Treatment of Chronic Recurrent Hematogenous Osteomyelitis in Childhood and Adolescents // American Journal of Medicine and Medical Sciences. – The USA, 2016. - No 6 (1). – P 23-28. (14.00.00; №2).
7. Shamsiev A.M., Zayniev S.S. Chronic Recurrent Hematogenous Osteomyelitis (Literature Review) // British Journal of Medicine and Medical Research. – Great Britain, 2016. – No 15(12). – P 67-75. (14.00.00; №5).
8. Зайниев С.С. Ультраструктура костной ткани при хроническом рецидивирующем гематогенном остеомиелите у детей // Вестник экспериментальной и клинической хирургии. – 2016. - № 1. - С.53-57. (14.00.00; №27).
9. Шамсиев А.М., Зайниев С.С. Компьютерно-томографическая семиотика хронического рецидивирующего гематогенного остеомиелита // Проблемы биологии и медицины. – Самарканд, 2017. - №2. - С.7-12. (14.00.00; №19).
10. Шамсиев А.М., Зайниев С.С. Информативность обзорной рентгенографии и компьютерной томографии при хроническом рецидивирующем гематогенном остеомиелите // Вестник неотложной и восстановительной хирургии. – ДНР, 2018. - №1 – С.74-86. (14.00.00; №17).

II бўлим (II часть; part II)

11. Шамсиев А.М., Зайниев С.С. Хронический гематогенный остеомиелит // Методические рекомендации. Ташкент, 2016.

12. Шамсиев А.М., Зайниев С.С. Программа для определения рецидива и выбора хирургической тактики лечения при хроническом гематогенном остеомиелите. Агентство по интеллектуальной собственности Республики Узбекистан, 2017. № DGU 04348.

13. Zayniev S.S. The surgical treatment of chronic recurrent hematogenous osteomyelitis in children // Medical and Health Science Journal. 2013. №14(1). P.45-51.

14. Шамсиев А.М., Зайниев С.С., Атакулов Д.О., Бургутов М.Д., Мухитдинов Ш.Ш. Повторные операции при хроническом гематогенном рецидивирующем остеомиелите // «Остеомиелит у детей». Тезисы докладов Российского симпозиума по детской хирургии с международным участием. Ижевск, 2006. С. 279-280.

15. Шамсиев А.М., Зайниев С.С., Мамуров Н.Р., Бургутов М.Д. Оценка иммунологического статуса у детей с хроническим рецидивирующим гематогенным остеомиелитом // «Гнойно-септические заболевания у детей». Вторая Московская городская конференция. Сборник материалов. Москва, 2006. С. 133.

16. Шамсиев А.М., Зайниев С.С., Атакулов Д.О., Бургутов М.Д., Махмудов З.М. Анализ показателей иммунологического статуса у детей с хроническим рецидивирующим гематогенным остеомиелитом // «Актуальные проблемы педиатрии». Сборник материалов 11 конгресса педиатров России. Москва, 2007. С. 756-757.

17. Шамсиев А.М., Байбеков И.М., Зайниев С.С. Морфологические особенности структуры костной ткани при хроническом рецидивирующем гематогенном остеомиелите у детей // Вестник врача, 2008. -№ 3. С. 101-104.

18. Шамсиев А.М., Байбеков И.М., Зайниев С.С., Бургутов М.Д., Махмудов З.М. Патоморфологические особенности костной ткани при хроническом рецидивирующем гематогенном остеомиелите у детей // Проблемы биологии и медицины. Материалы IV съезда морфологов Узбекистана. Самарканд, 2008. - №1. С. 76-77.

19. Шамсиев А.М., Атакулов Д.О., Зайниев С.С. Структурные особенности костной ткани при хроническом рецидивирующем гематогенном остеомиелите у детей // «Актуальные проблемы детской хирургии». Материалы научно-практической конференции детских хирургов, ортопедов-травматологов, анестезиологов-реаниматологов. Ижевск, 2008. С. 144-145.

20. Шамсиев А.М., Зайниев С.С. Бактериологическая характеристика хронического рецидивирующего гематогенного остеомиелита у детей // «Актуальные проблемы детской хирургии». Материалы научно-практической конференции детских хирургов,

ортопедов-травматологов, анестезиологов-реаниматологов. Ижевск, 2008. С. 146.

21. Зайниев С.С., Шамсиев А.М., Атакулов Д.О., Бургутов М.Д., Махмудов З.М. Иммунный статус детей с рецидивирующим хроническим гематогенным остеомиелитом // VI съезд педиатров Республики Узбекистан. Сборник Тезисов. Ташкент, 2009. С. 171.

22. Шамсиев А.М., Зайниев С.С., Юсупов Ш.А., Шамсиев Ж.А. Способ хирургического лечения хронического рецидивирующего гематогенного остеомиелита // «Клинические и морфологические аспекты хирургических болезней детского возраста». Материалы международной дистанционной научно-практической конференции. Пермь, 2009. С. 107.

23. Шамсиев А.М., Зайниев С.С., Атакулов Д.О., Бургутов М.Д. Морфологические изменения структуры костной ткани при хроническом рецидивирующем гематогенном остеомиелите // «Клинические и морфологические аспекты хирургических болезней детского возраста». Материалы международной дистанционной научно-практической конференции. Пермь, 2009. С. 112.

24. Шамсиев А.М., Зайниев С.С. Характер микрофлоры хронического рецидивирующего гематогенного остеомиелита у детей // Тюменский медицинский журнал. Материалы научно-практической конференции с международным участием «Медицина: новое в теории и клинической практике». - Шарджа (ОАЭ), 2011. -№ 2. С.29.

25. Шамсиев А.М., Зайниев С.С., Атакулов Д.О., Алиев А.Р. Диагностика и хирургическое лечение хронического рецидивирующего гематогенного остеомиелита у детей // II- съезд детских хирургов Республики Узбекистан. Сборник Тезисов. Ташкент, 2011. С.236-237.

26. Шамсиев А.М., Зайниев С.С., Атакулов Д.О., Махмудов З.М. Морфологическое обоснование хирургической тактики при хроническом рецидивирующем гематогенным остеомиелите у детей // Инновационные технологии в педиатрии и детской хирургии. Материалы II Конгресса детских врачей союзного государства. Москва, 2011. С. 431-432.

27. Шамсиев А.М., Зайниев С.С. Компьютерная томография в комплексной лучевой диагностике при хроническом рецидивируюшем гематогенном остеомиелите у детей // XVIII Конгресс педиатров России. III Всероссийская конференция «Неотложная детская хирургия и травматология». – Москва, 2015. С.414.

28. Шамсиев А.М., Зайниев С.С. Морфологическая структура костной ткани при хроническом рецидивируюшем гематогенном остеомиелите у детей // XVIII Конгресс педиатров России. III Всероссийская конференция «Неотложная детская хирургия и травматология». – Москва, 2015. С.415.

29. Шамсиев А.М., Зайниев С.С. Способ хирургического лечения хронического рецидивируюшего гематогенного остеомиелита // XVIII Конгресс педиатров России. III Всероссийская конференция «Неотложная детская хирургия и травматология». – Москва, 2015. С.416.

30. Шамсиев А.М., Зайниев С.С., Бургутов М.Д., Давранов Б.Л., Гаффаров У.Б. Компьютерная томография в диагностике и лечении хронического рецидивирующего гематогенного остеомиелита // «Современные лечебно-диагностические технологии в детской хирургии и анестезиологии-реаниматологии». Материалы Республиканской научно-практической конференции. Ташкент, 2016. -С.119-120.

31. Шамсиев А.М., Зайниев С.С., Шамсиев Ж.А. Computer tomography in the diagnostic and treatment of chronic recurrent hematogenic osteomyelitis // Наука, техника и образование, 2017. -№10-С.89-94.

32. Шамсиев А.М., Зайниев С.С. Компьютерно-томографическая семиотика хронического рецидивирующего гематогенного остеомиелита // Вестник научных достижений, 2017. - №4-С.63-67.

33. Шамсиев А.М., Зайниев С.С., Шамсиев Ж.А. Возможности мультиспиральной компьютерной томографии в диагностике хронического рецидивирующего гематогенного остеомиелита длинных трубчатых костей // VI Всероссийская конференция с международным участием «Неотложная детская хирургия и травматология». Москва, 2018. С.149.

34. Шамсиев А.М., Зайниев С.С., Шамсиев Ж.А. Повторные операции при хроническом рецидивирующем гематогенном остеомиелите // VI Всероссийская конференция с международным участием «Неотложная детская хирургия и травматология». Москва, 2018. С.150.

35. Shamsiev A., Zayniev S., Shamsiev J. Morphologic structure of the bone tissue in the chronic recurrent hematogenous osteomyelitis in children // Материалы XXXII Международной научно-практической интернет-конференции «Тенденции и перспективы развития науки и образования в условиях глобализации». - Переяслав-Хмельницкий, 2018. С.717-721.

Автореферат «Инфекция, иммунитет ва фармакология» журнали таҳририятида таҳрирдан ўтказилиб, ўзбек, рус ва инглиз тилларидаги матнлар ўзаро мувофиқлаштирилди

Босишга рухсат этилди: 27.09.2018 йил
Бичими 60x45 $^{1}/_{16}$, «Times New Roman»
гарнитурада рақамли босма усулида босилди.
Шартли босма табоғи 5. Адади: 100. Буюртма: № _____.

Ўзбекистон Республикаси ИИВ Академияси,
100197, Тошкент, Интизор кўчаси, 68

«АКАДЕМИЯ НОШИРЛИК МАРКАЗИ»
Давлат унитар корхонасида чоп этилди.