РЕСПУБЛИКА ИХТИСОСЛАШТИРИЛГАН ТРАВМАТОЛОГИЯ ВА ОРТОПЕДИЯ ИЛМИЙ-АМАЛИЙ ТИББИЁТ МАРКАЗИ ҲУЗУРИДАГИ ИЛМИЙ ДАРАЖАЛАР БЕРУВЧИ DSc.28.02.2018.Tib.62.01 РАҚАМЛИ ИЛМИЙ КЕНГАШ

РЕСПУБЛИКА ИХТИСОСЛАШТИРИЛГАН НЕЙРОХИРУРГИЯ ИЛМИЙ-АМАЛИЙ ТИББИЁТ МАРКАЗИ

МАРДАНОВ ЖАМШИД ЖАХОНГИРОВИЧ

ЭКСТРАДУРАЛ ОРҚА МИЯ ЎСМАЛАРНИ ХИРУРГИК ДАВОЛАШ ТАКТИКАСИ

14.00.28 - Нейрохирургия

ТИББИЁТ ФАНЛАРИ БЎЙИЧА ФАЛСАФА ДОКТОРИ (PhD) ДИССЕРТАЦИЯСИ АВТОРЕФЕРАТИ

Тошкент - 2018

УЎК: 616.832.959-006:616-089.16

Фалсафа доктори (PhD) диссертацияси автореферати мундарижаси
Оглавление автореферата диссертации доктора философии (PhD)
Contents of Dissertation Abstract of Doctor of Philosophy (PhD)

Марданов Жамшид Жахонгирович
Экстрадурал орқа мия ўсмаларни хирургик даволаш тактикаси..... 3

Марданов Жамшид Жахонгирович
Тактика хирургического лечения экстрадуральных опухолей спинного мозга..... 21

Mardanov Jamshid Jahongirovich
Tactics of surgical treatment of exstradural tumors of the spinal cord..... 39

Эълон қилинган ишлар рўйхати
Список опубликованных работ
List of published works…….. 43

РЕСПУБЛИКА ИХТИСОСЛАШТИРИЛГАН ТРАВМАТОЛОГИЯ ВА ОРТОПЕДИЯ ИЛМИЙ-АМАЛИЙ ТИББИЁТ МАРКАЗИ ҲУЗУРИДАГИ ИЛМИЙ ДАРАЖАЛАР БЕРУВЧИ DSc.28.02.2018.Tib.62.01 РАҚАМЛИ ИЛМИЙ КЕНГАШ

РЕСПУБЛИКА ИХТИСОСЛАШТИРИЛГАН НЕЙРОХИРУРГИЯ ИЛМИЙ-АМАЛИЙ ТИББИЁТ МАРКАЗИ

МАРДАНОВ ЖАМШИД ЖАХОНГИРОВИЧ

ЭКСТРАДУРАЛ ОРҚА МИЯ ЎСМАЛАРНИ ХИРУРГИК ДАВОЛАШ ТАКТИКАСИ

14.00.28 - Нейрохирургия

ТИББИЁТ ФАНЛАРИ БЎЙИЧА ФАЛСАФА ДОКТОРИ (PhD) ДИССЕРТАЦИЯСИ АВТОРЕФЕРАТИ

Тошкент - 2018

Фалсафа доктори (PhD) диссертацияси мавзуси Ўзбекистон Республикаси Вазирлар Маҳкамаси ҳузуридаги Олий аттестация комиссиясида №B2017.1.PhD/Tib123 рақами билан рўйхатга олинган

Диссертация Республика ихтисослаштирилган илмий амалий нейрохирургия тиббиёт марказида бажарилган.

Диссертация автореферати уч тилда (ўзбек, рус, инглиз (резюме)) Илмий кенгашнинг веб-саҳифаси (www.niito.uz) ва «ZiyoNet» Ахборот-таълим тармоғида (www.ziyonet.uz) жойлаштирилган.

Илмий раҳбар:	**Кариев Гайрат Маратович,** тиббиёт фанлари доктори, профессор
Расмий оппонентлар:	**Мирзабаев Марат Джумабекович,** тиббиёт фанлари доктори (Қозоғистон Республикаси)
	Кадырбеков Равшанбек Турсунбекович, тиббиёт фанлари доктори
Етакчи ташкилот:	**Тошкент тиббиёт академияси**

Диссертация ҳимояси Республика ихтисослаштирилган травматология ва ортопедия илмий-амалий тиббиёт маркази ҳузуридаги илмий даражалар берувчи DSc.28.02.2018.Tib.62.01 рақамли Илмий кенгашнинг 2018 йил «____» _____ соат _____ даги мажлисида бўлиб ўтади. (Манзил: 100147, Тошкент шаҳри, Маҳтумқули кўчаси, 78-уй. Тел.: (+99871) 233-10-30; факс: (+99871) 233-10-30; e-mail: niito-tashkent@yandex.ru, Республика ихтисослаштирилган травматология ва ортопедия илмий-амалий тиббиёт маркази мажлислар зали).

Диссертация билан Республика ихтисослаштирилган травматология ва ортопедия илмий-амалий тиббиёт марказининг Ахборот-ресурс марказида танишиш мумкин (_____- рақам билан рўйхатга олинган). Манзил: 100147, Тошкент шаҳри, Маҳтумқули кўчаси, 78-уй. Тел.: (+99871) 233-10-30; факс: (+99871) 233-10-30.

Диссертация автореферати 2018 йил «_____»_____ куни тарқатилди
(2018 йил «_____» _____ даги _____-рақамли реестр баённомаси).

М.Ж. Азизов
Илмий даражалар берувчи илмий кенгаш раиси,
тиббиёт фанлари доктори, профессор

У.М. Рустамова
Илмий даражалар берувчи илмий кенгаш илмий котиби,
тиббиёт фанлари номзоди, катта илмий ходим

И.Ю. Ходжанов
Илмий даражалар берувчи илмий
кенгаш кошидаги Илмий семинар раиси,
тиббиёт фанлари доктори, профессор

КИРИШ (фалсафа доктори (PhD) диссертация аннотацияси)

Диссертация мавзусининг аҳамияти ва зарурияти. Орқа мия экстрадурал ўсмалари нейровертебрология сохасида учрайдиган касалликлар орасида долзарблиги жиҳатидан етакчи ўринлардан бирини эгаллайди. Жаҳон Соғлиқни Сақлаш Ташкилоти маълумотларига кўра, «орқа мия бирламчи ўсмалари орасида экстрамедулляр ва экстрадурал ўсмалар 16%-38% ни ташкил этади»[1]. Экстрадурал орқа мия ўсмаларини даволаш ҳозирги кунда энг мураккаб вазифалардан бири бўлиб қолмоқда ва оғир неврологик асоратларга сабаб бўлади (40%-60%), бу ўз навбатида ногиронликка, ижтимоий мослашувни чегаралашга олиб келади. Жаҳон адабиёти маълумотларига кўра, «умуртқаларнинг ёмон сифатли ўсмаларида омон қолиш даражаси ўрта ҳисобда 54%ни, метастазли зарарланишларда эса 40%ни ташкил этади»[2].

Экстрадурал орқа мия ўсмалари бўлган беморларда умуртқанинг патологик синишларини даволаш, улар туфайли юзага келадиган умуртқа нотурғунлигини тиклаш, химиотерапия усулларини такомиллаштириш ва асоратларни олдини олишга қаратилган илмий тадқиқотлар долзарб. Охирги йиллардаги нейровертебрология ва нейроанестезиология тараққиёти турли жарроҳлик амалиётларининг имкониятларини ошириб беришга сабаб бўлди. Эндоскопик амалиётларни қўллаш, суяк нуқсонларини тўлдиришда пластика усулларидан фойдаланиш, сифатли стабилизация усулларини ишлаб чиқиш катта натижалар бермоқда. Умуртқа поғонаси патологик ўзгарган танасини буткул олиб ташлашга бағишланган М-блок резекцияли операциялар, ўсма билан зарарланган тўқималарни юқори частотали абляция қилиш усуллари ривожланди. Бинобарин, экстрадурал ўсмалари бўлган беморларда жарроҳлик йўли билан даволаш, нерв-томир устуни декомпрессияси, умуртқа поғонаси турғунлигини ошириш, ўсмалар рецидивлари ва неврологик асоратларни олдини олиш чоралари етарлича ишлаб чиқилмаган.

Ҳозирги кунда мамлакатимизда орқа мия экстрадурал ўсмаларини жаррохлик йўли билан даволашнинг турли дифференциал усуллари қўлланилмоқда. Жумладан, умуртқа поғонаси сохасидаги метастазларни ва интрадурал орқа мия ўсмаларини жарроҳлик йўли билан даволаш юзасидан илмий тадқиқотлар олиб борилмоқда. Транспедикуляр фиксация усулларини қўллаш масалалари такомиллаштирилган. Шулар билан бир қаторда умуртқа поғонасида экстрадурал ўсмалари бўлган беморларга ташхис қўйиш ва уларни жарроҳлик йўли билан даволашнинг натижаларини яхшилаш, касалликнинг зарарланиш даражаси ва уларнинг асоратларини эрта даврда аниқлаш ҳамда жаррохлик усулларини такомиллаштириш муҳимдир. Ушбу муаммони ҳал қилишда 2017-2021 йилларда Ўзбекистон

---

[1] Wu J., Ranjan S. Continuum Learning in Neurology, 2018 / https://journals.www.com/continuum/.

[2] Basma J, Nguyen V, Sorenson J, Michael LM 2nd. Orbitopterional Approach with Extradural Clinoidectomy for the Resection of a Tuberculum Sellae Meningioma: Adapting the Strategy to the Microsurgical and Pathological Anatomy. // J Neurol Surg B Skull Base. 2018 Apr;79 (Suppl 3):S261-S262. www.ncbi.nlm

Республикасини ривожлантиришнинг бешта устувор йўналиши бўйича Ҳаракатлар стратегиясида[3] «аҳоли ўртасида касалланиш кўрсаткичлари пасайишини ва умр узайишини таъминлаш» вазифаси белгиланган. Бу борада орқа мия экстрадурал ўсмаларининг эрта клиник белгиларини аниқлаш, патологик синишларни олдини олиш, жаррохлик муолажаларини ўсмаларнинг турларига қараб дифференциал жаррохлик ёндашувларни тўғри танлаш муҳим аҳамият касб этади.

Ўзбекистон Республикаси Президентининг 2017 йилнинг 7 февралидаги «Ўзбекистон Республикасини келгусидаги стратегик ривожланиши» ПФ-4947-сон Фармони, 2017 йилнинг 12 июндаги «Соғликни сақлаш органлари фаолиятини янада такомиллаштириш чора-тадбирлари тўғрисида» ПҚ-3052-сон ва 2017 йилнинг 20 июнидаги «Ўзбекистон Республикаси аҳолисига ихтисослашган тиббий ёрдам кўрсатишни ривожлантириш» тўғрисидаги ПҚ-3071-сон қарорларини хамда мазкур фаолиятга тегишли бошқа меъёрий-ҳуқуқий ҳужжатларда белгиланган вазифаларни амалга оширишда ушбу диссертация тадқиқоти муайян даражада хизмат қилади.

Тадқиқотнинг республика фан ва технологиялари ривожланишининг устувор йўналишларига мослиги. Диссертация иши республикамиз фан ва технологиялар ривожланишининг VI. «Тиббиёт и фармакология» устувор йўналишига мувофиқ бажарилган.

Муаммонинг ўрганилганлик даражаси. Орқа миянинг экстрадурал ўсмаларида эрта специфик клиник-рентгенологик белгиларнинг яққол намоён бўлмаслиги натижасида ташхисни нотўғри қўйиш 80%гача патологик синишларнинг юзага келишига олиб келмоқда (Chotai S, Liu Y, Qi S., 2018). Nussbaum E.S. (2018) фикрига кўра, орқа мия экстрадурал ўсмалари натижасида юз берадиган умуртқа таналари компрессион жарохатларини дифференциал ташхислаш бугунги кунда айрим қийинчиликлар билан боғлиқ, чунки бу каби холатлар умуртқа танасининг якка зарарланиши ва компрессиясида ҳам учрайди. Бу эса патологик ёки шикастли компрессион синишлар ўртасидаги фарқни аниқлашни қийинлаштиради.

Сўнгги йилларда дунёда ўсма касалликларининг ортиб бораётганлиги кузатилмокда. Тадқиқотчилар, асосан, ўсма жараёнини эрта аниқлашга ва локал химиотерапия ўтказишнинг самарадорлигини ўрганишга интилмоқдалар (Dogan I., Ucer M., Başkaya M.K., 2018). Жаррохлик амалиётини ўтказиш муддати борасида муаллифлар фикрига кўра, айниқса «параплегия холатида 10 кун ичида ўтказилиши керак» (Tanaka T., Boddepalli R.S., Miller D.C., Cao Z., Sindhwani V., Coates J.R., Govindarajan R., Litofsky N.S., 2018), бошқа олимлар фикрича, 24 соатдан кейин қилинган ламинэктомия орқали яхши натижага эришиш мумкин (Tanaka T., Boddepalli R.S., Miller D.C., Cao Z.etal, 2018). Ўсмани олиб ташлаш бўйича ҳам фикрларнинг турлилиги катта баҳсга сабаб бўлмоқда ва жарроҳлик амалиётидаги услублар ва ёндашувлар бўйича аниқ фикрлар тўхтами мавжуд

[3] Ўзбекистон Республикаси Президентининг2017 йил 7 фервалдаги “Ўзбекистон Республикасини янада ривожлантириш Ҳаракатлар стратегияси тўғрисида”ги ПФ 4947-сон Фармони

эмас. Орқа мия экстрадурал ўсмаларини даволашнинг қатор услублари ва уларга кўрсатмалар ишлаб чиқилган бўлишига қарамай, даволашдан кейинги даврлардаги ижобий натижалар етарли эмас (Фазилов Ш.К., Худойбердиев Қ.Т., Исаков Б.М., 2009).

Ўзбекистонда умуртқа ва орқа мия ўсмаларига бағишланган илмий тадқиқотлар етарли эмас, асосан метастаз хосилаларнинг ташхиси ва уларни даволаш мавзусида ишлар олиб борилган (Абдуллаев Д.Д., 2008; Перфильев С.В., 2009). Мамлакатимиз аҳолисининг турли қатламларида экстрадурал ўсмалар сони ўсиб бораётганлиги аниқланган (Кариев М.Х., 2008). Шу сабабли экстрадурал орқа мия ўсмаларини ташхислаш ва даволаш усулларини хамда жарроҳлик амалиётида қулай ёндашув услубларни ишлаб чиқиш борасида илмий тадқиқотлар ўтказиш мақсадга мувофиқдир.

Диссертация тадқиқотининг диссертация бажарилган илмий-тадқиқот муассасасининг илмий-тадқиқот ишлари режалари билан боғлиқлиги. Диссертация тадқиқоти Республика ихтисослаштирилган нейрохирургия илмий амалий тиббиёт марказининг илмий-тадқиқот ишлари режаси доирасида №01980006703 “Жарохатдан кейинги умуртқада учрайдиган касалликлар билан оғриган беморларларда жаррохлик усулларин ишлаб чиқиш” (2015-2017 йй.) мавзусида бажарилган.

Тадқиқотнинг мақсади экстрадурал орқа мия ўсмаларини дифференциал жарроҳлик ёндашишни ишлаб чиқиш орқали даволаш натижаларини яхшилашдан иборат.

Тадқиқотнинг вазифалари:

орқа мия экстрадурал ўсмаларининг жойлашуви, беморларнинг жинси, гистология натижаларини инобатга олган ҳолда тахлил қилиш;

орқа мия экстрадурал ўсмаларининг клиник кўриниши хусусиятларини гистологик маълумотлар билан таққослаш хамда турли ёрдамчи ташхис усулларининг ахамиятини аниқлаш;

орқа мия экстрадурал ўсмаларини жарроҳлик йўли билан даволаш ва ташхислаш алгоритмини тузиш ва жаррохлик амалиётини ўтказиш учун кўрсатмаларни аниқлаш;

орқа мия экстрадурал ўсмаларининг жойлашуви ва хажмига қараб жаррохлик амалиётининг дифференциал белгиларини тахлил қилиш;

орқа мия экстрадурал ўсмаларини жаррохлик йўли билан даволаш натижасига таъсир этувчи омилларни аниқлаш.

Тадқиқотнинг объекти сифатида 2008-2015 йилларда Республика ихтисослаштирилган нейрохирургия илмий-амалий тиббиёт марказида орқа мия экстрадурал ўсмалари билан даволанган 249 нафар беморлар ҳисобланади.

Тадқиқотнинг предметини орқа мия экстрадурал ўсмаларини ташхислаш ва дифференциал жаррохлик амалиётларини ишлаб чиқишда қўлланган клиник, нурли, гистологик текширувлар ва такомиллаштирилган орқа-ён жаррохлик усулини қўллаш натижалари ташкил этди.

Тадқиқотнинг усуллари. Диссертацияда умумий клиник, неврологик, нурли (рентген, МРТ, МСКТ), сцинтиграфия, махсус шкалалардан ва статистик усуллардан фойдаланилди.

Тадқиқотнинг илмий янгилиги қуйидагилардан иборат:

умуртқанинг олд ва ён томонларида жойлашган орқа мия экстрадурал ўсмаларини даволашда нерв-томир устунини адекват декомпрессия қилувчи ва умуртқа поғонаси таянч тузилмасини максимал сақлаб қолувчи орқа томондан бажариш орқали жаррохлик ёндашуви такомиллаштирилган;

орқа мия экстрадурал ўсмаларининг гистологик тузилиши ва локализацияси бўйича касалликнинг неврологик холатини тикланиши прогностик критерийлари ишлаб чиқилган;

умуртқа поғонаси ўсмаларини хирургик даволашда деструкция ўлчамларини аниқлашга ва суяк нуқсонини тўлдирувчи метилметакрилат миқдори меъёрлари ишлаб чиқилган;

умуртқа поғонаси экстрадурал ўсмаларини Tomita ва WWB таснифлари асосида даволашнинг декомпрессив, декомпрессив–стабилизацияловчи ва стабилизацияловчи дифференциал хирургик ёндашувларга кўрсатмалар аниқланган.

Тадқиқотнинг амалий натижалари қуйидагилардан иборат:

экстрадурал ўсмалари бўлган беморларнинг хаёт сифатини яхшилаш мақсадида орқа мия экстрадурал ўсмаларини эрта аниқлаш ва дифференциал даволаш тартиби тавсия этилган;

орқа мия экстрадурал ўсмаларини даволашда такомиллаштирилган жаррохлик ёндашуви тавсия этилган;

орқа мия экстрадурал ўсмаларини даволаш сифатини оширувчи умуртқа танаси деструктив ўчоғи катталигини аниқлаш ва суякка юбориладиган метилметакрилат миқдори меъёрларини белгилаш тартиби ишлаб чиқилган;

орқа мия экстрадурал ўсмаларини оператив даволаш учун Tomita ва WWB таснифлари асосида кўрсатмалар ишлаб чиқилган ва аниқ жарроҳлик ёндашув услублари белгилаб берилган.

Тадқиқот натижаларининг ишончлилиги клиник, рентгенологик, МРТ, МСКТ, сцинтиграфия, ультратовуш усуллари ва лаборатор хамда гистологик текширувларга асосланган, олинган барча натижа ва хулосалар статистик тахлил билан тасдиқланади.

Тадқиқот натижаларининг илмий ва амалий аҳамияти.

Тадқиқотларнинг илмий аҳамияти орқа мия экстрадурал ўсмалари бўлган беморларда жарроҳлик амалиётларини бажаришга дифференциал ёндашувлар комплексидан иборат хирургик тактика такомиллашти-рилганлиги, ўсмаларнинг диагностикаси ва даволаш алгоритми ишлаб чиқилганлиги, ўсмаларнинг жойлашуви ва гистологик хусусиятларига кўра дифференциал клиник кўринишларининг аниқланиши, умуртқа танасининг патологик ўчоғи ўлчамларини ва унга юбориладиган метилметакрилат миқдорини белгилаш, умуртқа танасининг бутунлигини тиклаш услубининг ишлаб чиқилиши билан изоҳланади.

Тадқиқотларнинг амалий аҳамияти орқа мия экстрадурал ўсмалари бўлган беморларда такомиллаштирилган орқа-ён жарроҳлик ёндашув усули нерв-томир устунини сақлаб қолиш хамда декомпрессия ва стабилизация натижаларини яхшилаш имкониятини яратганлиги, умуртқа танасининг хажми ва унга юбориладиган цемент миқдорини аниқлаш учун ишлаб чиқилган услуб хирургик асоратларнинг олдини олиш имконини яратганлиги ва беморни фаоллаштириш хамда конструкцияни олиб ташламасдан бемор хаёти давомида сақлаб туриш имкониятини берганлиги, орқа мия экстрадурал ўсмаларида таклиф этилган жаррохлик усули даволаш муолажалари давомийлигини қисқартирганлиги ва қон йўқотишни камайтирганлиги билан изоҳланади.

Тадқиқот натижаларининг жорий қилиниши. Орқа мия экстрадурал ўсмалари бўлган беморларда хирургик даволаш тактикасини яхшилашга бағишланган тадқиқот бўйича олинган илмий натижалар асосида:

«Прогностические факторы и лечебные рекомендации для больных с метастатическими новообразованиями позвоночника» («Умуртқа поғонасининг метастатик ўсмаларининг прогностик омиллар ва беморларни даволаш тавсиялари») услубий тавсияномаси тасдиқланган (Соғликни сақлаш вазирлигининг 2018 йилнинг 27 мартидаги 8н-д/55-сон маълумотномаси). Мазкур услубий тавсиянома экстрадурал ўсмалари бўлган беморларни даволаш ва умуртқа поғонасининг нерв-томир устунини максимал равишда декомпрессия қилиш натижаларини яхшилаш имконини берган;

«Перкутанная вертебропластика в лечении больных с опухолями позвоночника» («Умуртқа поғонаси ўсмалари бўлган беморларни даволашда перкутан вертебропластика») услубий тавсияномаси тасдиқланган (Соғликни сақлаш вазирлигининг 2018 йилнинг 27 мартидаги 8н-д/55-сон маълумотномаси). Мазкур услубий тавсиянома клиник-инструментал текширувлар натижаларига асосланган босқичли даволаш натижаларини, умуртқа поғонасидаги патологик ўчоқлар хажмини аниқлаш ва умуртқа танасига юборилувчи метилметакрилат миқдори меъёрларини белгилаш йули билан умуртқа поғонаси мустахкамлигини тиклаш учун хизмат қилган.

Экстрадурал ўсмалари бўлган беморларда хирургик даволаш бўйича олинган илмий натижалар соғликни сақлаш тизимига, жумладан, Республика ихтисослаштирилган нейрохирургия илмий-амалий тиббиёт маркази клиникаси, Республика ихтисослаштирилган шошилинч тиббий ёрдам маркази Бухоро филиали, Самарқанд давлат тиббиёт институти 1-клиникаси, Республика ихтисослаштирилган онкология ва радиология илмий-амалий тиббиёт маркази Бухоро филиали, Бухоро вилояти кўп тармоқли тиббиёт маркази клиникасида жорий этилган (Соғликни сақлаш вазирлигининг 2018 йилнинг 27 мартидаги 8н-д/55-сон маълумотномаси). Натижада орқа мия экстрадурал ўсмаларини даволашда хирургик ёндашувни қўллаш орқали асосий гурухдаги беморларни, назорат гурухига нисбатан, эрта даврда (2-3-кунларида) фаоллаштиришн ва оғриқни (2 марта) камайтириш имконини берган.

Тадқиқот натижаларининг апробацияси. Тадқиқот натижалари илмий-амалий конференцияларда, жумладан, 2 та халқаро ва 3 та республика илмий-амалий анжуманларида муҳокамадан ўтказилган.

Тадқиқот натижаларининг эълон қилиниши. Диссертация мавзуси бўйича жами 25 та илмий иш чоп этилган, шулардан Ўзбекистон Республикаси Олий аттестация комиссиясининг докторлик диссертациялари асосий илмий натижаларини чоп этиш учун тавсия этилган илмий нашрларда 6 та мақола, жумладан, 3 таси республика ва 1 таси хорижий журналларда нашр этилган.

Диссертациянинг тузилиши ва хажми. Диссертация таркиби кириш, 5та боб, хотима, хулосалар, амалий тавсиялар ва фойдаланилган адабиётлар рўйхатидан иборат. Диссертация хажми 117 бетни ташкил этади.

ДИССЕРТАЦИЯ АСОСИЙ МАЗМУНИ

Кириш қисмида олиб борилган тадқиқотнинг долзарблиги, мақсад ва вазифалар асосланган, тадқиқот объекти ва предмети тавсифланган, илмий янгиликлар ва амалий натижалар, илмий натижаларнинг илмий ва амалий ахамияти, тадқиқот натижаларини жорий қилиш, илмий ишлар сони ва апробацияси хамда диссертация тузилиши ҳақида маълумотлар берилган.

Диссертациянинг **«Экстрадурал орқа мия ўсмаларни ташхислаш ва хирургик даволаш муаммоларининг замонавий холати»** номли I боб мавзуга оид адабиётларни маҳаллий ва хорижий адабиётлар таҳлилига бағишланиб, орқа мия экстрадурал ўсмаси бўлган беморларда тиббий ёрдам масалалари, диагностика ва даволаш тактикасига оид маълумотлар келтирилган.

Диссертациянинг **«Клиник материаллар ва беморларни текшириш усулларининг умумий тавсифи»** номли II бобда фойдаланилган материал ва текшириш усуллари хақида ёритилган. Илмий иш экстрадурал орқа мия ўсмаси билан касалланган Республика ихтисослаштирилган нейрохирургия илмий-амалий текшириш марказида 2008-2015 йй.ларда даволанган 249 беморнинг тадқиқот натижаларига асосланган. Беморларнинг ўртача ёши 41,6. Аёллар 121та (48.6%), эркаклар эса 128та (51.8%) (1-жадвал).

1-жадвал

Текширилган беморларнинг ёшга ва жинсга кўра учраши
(ЖССТ таснифига кўра, 2014)

Беморлар ёши	Жинс				Жами	
	Эркаклар		Аёллар			
	сони	%	Сони	%	Сони	%
25 ёшгача	28	11,2	23	9,2	51	20,4
26-44	38	15,3	41	16,5	79	31,8
45-60	49	19,7	41	16,5	90	36,2
61-75	13	5,2	16	6,4	29	11,6
76-90	-	0	-	0	-	0
Жами	128	51,4%	121	48,6%	249	100%
Беморларнинг ўртача ёши – 41,6						

Назорат гурухига кирувчи текширилган 100 та бемор 2008 йилдан 2011 йилгача анъанавий усулда даволанганлар ва асосий гурухга кирувчи 149 та бемор 2012 йилдан 2015 йилгача ишлаб чиқилган усулни қўллаган холда даволанганлар. Назорат гуруҳида эркаклар 51 (51%) кишини, аёллар эса 49 (49%) кишини ташкил этди. Асосий гуруҳда эркаклар 77 (52%) кишини, аёллар эса 72 (48%) кишини ташкил этди (2-жадвал).

2-жадвал

Беморларнинг гуруҳлар ва жинслари бўйича бўлиниши

Беморлар жинси	Асосий гуруҳ		Назорат гуруҳи	
Эркаклар	77	52%	51	51%
Аёллар	72	48%	49	49%
Жами	149	100%	100	100%

Барча 249 нафар беморларга клиник-неврологик, компьютер-томография, магнит-резонанс-томография, рентгенологик, сцинтиграфик текширувлар натижалари ва гистологик маълумотларига кўра ташҳис қуйилган (1-расм) ва жарроҳлик амалиётлари ўтказилган.

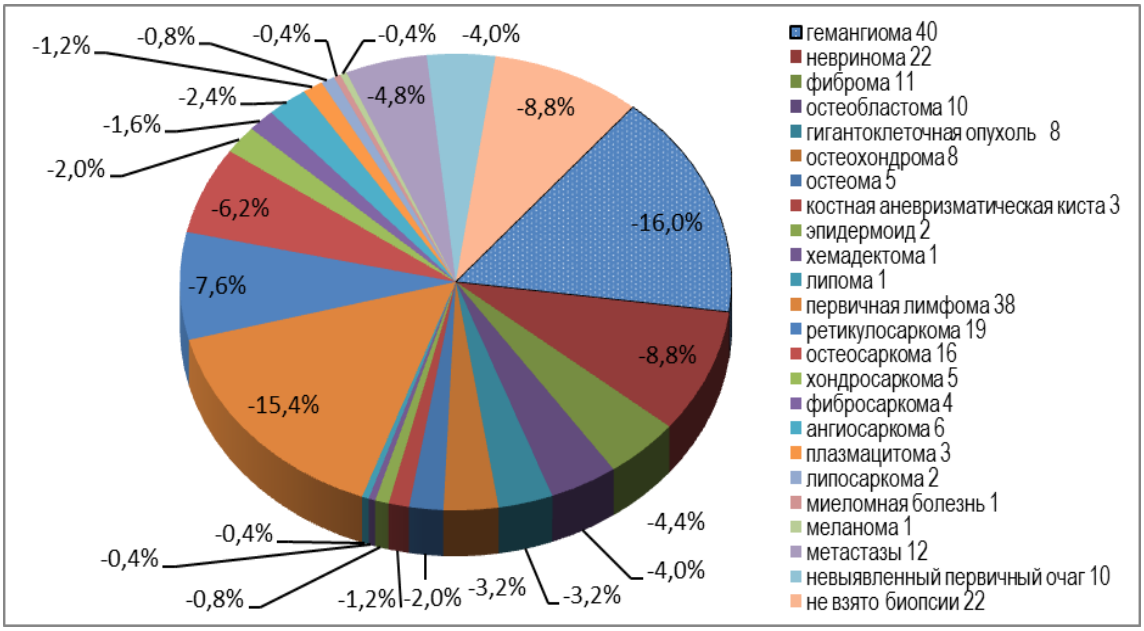

1-расм. Ўсмаларнинг гистологик холати

Ҳар бир текшириш усули ёрдамида ташҳислаш натижалари ўзаро таққосланиб, жарроҳлик амалиёти услубларини танлаш ва такомиллаштириш имкониятлари ўрганиб чиқилди. Беморларнинг ҳаёт сифати Karnofski (1997) шкаласи асосида баҳоланди. Экстрадурал ўсмаларнинг гистологик тузилишига кўра яхши сифатли ўсмалар орасида асосий қисмни гемангиомалар ташкил этди. Гемангиомалар аёлларда, эркакларга нисбатдан икки марта кўпрок учради.

Диссертациянинг **“Орқа мия экстрадурал ўсмалари клиникаси ва диагностикаси”** номли учинчи бобда хусусий маълумотлар келтирилган бўлиб, беморлар ўсмаларнинг гистологик хусусиятларига кура уч гурухга бўлдик: биринчи гуруҳни бирламчи яхши сифатли ўсмаси мавжуд бўлган беморлар, иккинчи гуруҳни бирламчи ёмон сифатли ўсмаси мавжуд бўлган беморлар ташкил этган бўлса, учинчи гуруҳни метастатик ўсмалар билан зарарланган беморлар ташкил этди.

Яхши сифатли ўсмалар 111 (44.6%) та ҳолатда, ёмон сифатли ўсмалар 138 (55.4%) та кузатувларда аниқланган бўлиб, улар орасида 95 (68.8%) холатда бирламчи ёмон сифатли ўсмалар, қолган 43 (31.2%) холларда метастатик ўсмалар аниқланди. Яхши сифатли ўсмалар аниқланган беморларнинг ярмиси 44 ёшгача бўлиб, 34 (79%) ҳолатда метастатик ўсмалар билан касалланганлар 45 ёшда бўлган беморларни ташкил этди. Бирламчи ёмон сифатли ўсмалар кўпрок ўрта ёшли беморларда учради. Олиб борилган таҳлиллар шуни кўрсатдики, метастатик ўсмалар билан зарарланган беморларнинг ўртача ёши 41.68, яхши сифатли ўсмаларда 37.34 ёшни, бирламчи ёмон сифатли ўсмаларда эса 41.49 ёшни ташкил этди (2- расм).

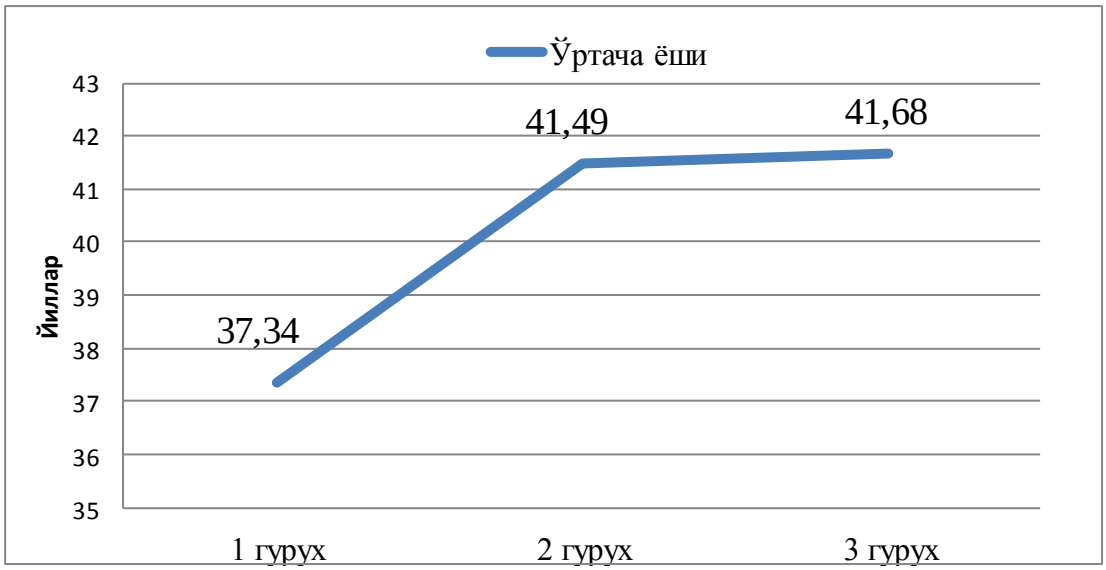

2-расм. Гуруҳлар бўйича беморнинг ўртача ёши

Ёмон сифатли ўсмаларда кўпчилик ҳолларда оғрик доимий бўлиб, вақт-вақти билан пасайиб, вертикал холатда кучайиши кузатилди. Айрим беморларни кечки оғриқлар безовта қилди. Бундай беморларда аниқ ташҳис қўйишдан олдин, ёндош мутахасислар томонидан белгиланган физиотерапевтик даволаш муолажалари оғрикларнинг кучайишига сабаб бўлган.

Беморларнинг хаёт сифати Karnofski шкаласи ёрдамида баҳоланган. Қониқарли ҳолатдаги беморлар Karnofski шкаласида (80-100%) баҳоланиб, 16 (6.5%) беморни ташкил этди, ўртача ҳолат (50-70%) 229 (92.3%) беморларда

ҳамда ёмон натижалар (10-40%) 3 (1.2%) беморда аниқланди. Оғир холатдаги беморларнинг аксарият қисми метастатик ўсмалар билан касалланган беморлар гуруҳига тўғри келди. Ёмон ва яхши сифатли ўсмалар гуруҳларида оғир холатдаги беморлар учрамади. Кузатувларда аксарият умумий аҳволи қоникарли беморлар яхши сифатли ўсмалар билан касалланган беморлар гуруҳига тўғри келди ва у 12(10.8%) беморни ташкил этди.

Орқа мия экстрадурал ўсмаларининг тарқалган даврида клиник белгилар оғрикли синдром, ҳаракат ва сезги бузилишлари, трофик бузилишлар хамда чаноқ органларнинг функционал бузилиши билан характерланди. Бундай белгиларнинг яққол намоён бўлиши ўсманинг ривожланиш даражаси, орка миянинг сиқилиш даражаси билан узвий алоқадорлиги ва ўсманинг жойлашган жойга боғлиқлиги аниқланди.

Метастатик ўсмаларнинг клиник белгиларидан бири зарарланган соҳада оғрик борлиги, тана холатини ўзгартирганда кучайиши, ўсма зарарлаган жойига кўра, неврологик танқислик парездан тортиб то мучаларда плегия, сезги бузилишлари ва чаноқ органларининг вазифалари бузилиши билан намоён бўлиши мумкин.

Умуртқа танасидаги метастатик ўсмаларда клиник кечиши тез намоён бўлиб, ўртача ушбу муддат 3 ойдан 6 ойни ташкил этди.

Текширув усуллари орасида оптимал ва тўла маълумотли усул МРТ ҳисобланиб, у бизга ўсманинг аниқ локализацияси, ҳажми, шакли, орқа мия пардаси билан алоқадорлиги ҳамда ушбу факторларнинг орқа мия каналига таъсири ҳақида маълумот беради.

Олиб борилган текшириш натижалари шуни кўрсатдики, умуртқа поғонаси, орқа мия ҳамда унинг ён шоҳлари зарарланиш даражаси фақатгина комплекс ташҳислаш: тўлиқ неврологик текшириш, МСКТ ва МРТ маълумотлари асосида аниқланиши мумкин.

Диссертациянинг тўртинчи боби **“Орқа мия экстрадурал ўсмаларини жарроҳлик даволаш усуллари”** деб номланиб, олиб борилган жарроҳлик амалиётлари тўғрисида маълумотлар келтирилган. Изланишлар жараёнида шу аниқ бўлдики, беморларнинг комплекс текширувлар натижасида ҳам аниқ морфологик ташҳис қўйиш қийинчиликлари мавжуд, масалан ўсма биопсияси ва морфологик текширувлар натижалари ўсма турини аниқлашга ёрдам беради. Бундан ташқари тартибсиз равишда олиб борилган текширувлар, ташхислашда вақтни асоссиз сарфланишига сабаб бўлиб, кейинчалик ўсма тез ривожланиши натижасида оғир асоратларга олиб келади. Шуни инобатга олган ҳолда, ташҳислаш мезонларни танлаш ва беморни кейинги даво чораларини тартибли олиб боришга ёрдам берадиган ташхислаш ва даволаш бўйича алгоритм тузилди. Олиб борилган изланиш натижаларига кўра, жаррохлик йўли билан даволашда неврологик статус, ўсманинг гистологик табиати, оғриқ характери ва интенсивлиги, патологик синишнинг хавфи, зарарланиш жараёнининг локализацияси ва

тарқалганлиги, ҳамда метастатик ўсмалар зарарланган беморларда умр кўриш давомийлиги каби холатлар хисобга олинди.

Экстрадурал ўсмаларни жарроҳлик йўли билан даволашда асосий гурух беморларида орқа-ёнбош хирургик ёндашуви қўлланилди. Орқа-ёнбош ёндашувида, умуртқага кириб бориш учун, тери умуртқа ўткир ўсиқлари устидан чизиқсимон кесилади. Тери кесмаси жарохатланган умуртқадан 1-2 умуртқа юқорироқ ва пастроқ кесилади. Тери кесмаси ўтказилгандан кейин кўкрак-бел фасцияси кўринади ва улар ўткир ўсиқларидан ажратилади. Кўкрак-бел фасцияси ажратилгандан сўнг, паравертабрал мушаклар электротиғ ёрдамида умуртқанинг ўткир ўсиқлари ва равоқларидан ажратилади (бу муолажа жаррохлик амалиётиниг хажмига кўра бир ёки икки томонлама бажарилиши мумкин). Кўкрак-бел фасцияси 2 та бир хил кесма орқали, ўткир ўсиқлар ёнидан кесилади. Қолган фасция бўлаги жарохатни тикишда енгиллик яратади. Кўкрак умуртқалари соҳасида ён-қовурға бўғинини, бел умуртқалари соҳасида умуртқаларарo ва ён ўсиқларини яхшироқ кўриниши учун мушаклар имкон даражасида латерал тортилади. Мушакларни латерал тортиш уларни иннервация қилувчи нерв толаларининг жароҳатланишига олиб келмайди, чунки улар орқа миядан латерал ўтади.

Умуртқанинг орқа тузилмалари очилгандан сўнг кенгайтиргич қўйилади. ЭОП ёрдамида керакли умуртқа белгилаб олинади ва умуртқа равоғи ва сариқ бойлам резекция қилинади. Резекциядан мақсад орқа мия пардасини кўриш бўлиб, сўнг икки устунли фенестрация бажарилади ва орқа мия нерв илдизлари очилади. Умуртқа равоғи қисман олиб ташланади, сўнгра унинг ён девори, ёқоридаги умуртқаларарo бўғим тўлиқ олиб ташланади (3-расм).

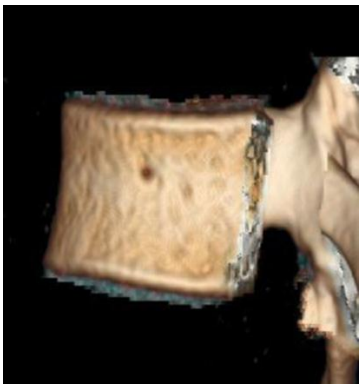
a

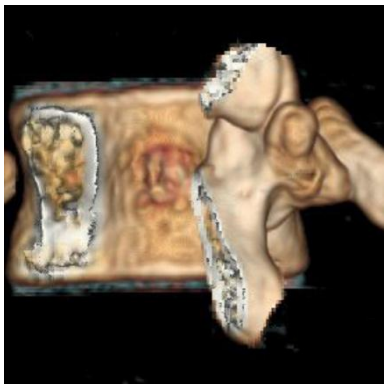
b

3-расм. Бел умуртқалари суяк тузилмаларини олиб ташлашнинг схематик кўриниши: a) орқа томондан; b) ён томондан.

Кейинги боскич умуртқа танасининг олд ва ён қисмида жойлашган ўсмани олиб ташлашдан иборат бўлиб, қошиқча орқали ўзгарган умуртқа суяк бўлаклари олиб ташланади.

Орқа мия нерв илдизлари ва қон томирлари йиғмаси декомпрессиясидан сўнг икки томонлама ёндашиш усули бажарилган бўлса, умуртқа стабилизацияси бажарилади. Умуртқа поғонаси стабилизацияси бажарилгандан сўнг, жароҳат қаватма-қават тикилади. Жаррохлик

амалиётидан сўнг жарохат сохасида оғриқни камайтириш мақсадида мушаклар орасига оғриқ қолдирувчи дори воситаси юборилади.

Кузатувимиздаги 149 асосий гурух беморларидан 130 (87%) тасида бизнинг такомиллаштирилган орқа-ён ёндашиш усулимиз қўлланилди. Бунда жаррохлик амалиёти ва вертебропластика учун умуртқа танаси хажмини аниклайдиган ишлаб чиқилган дастурдан фойдаландик.

Назорат гурухидаги 100 бемордан 74 (74%) тасига анъанавий усулда жарроҳлик амалиёти ўтказилди (5-расм).

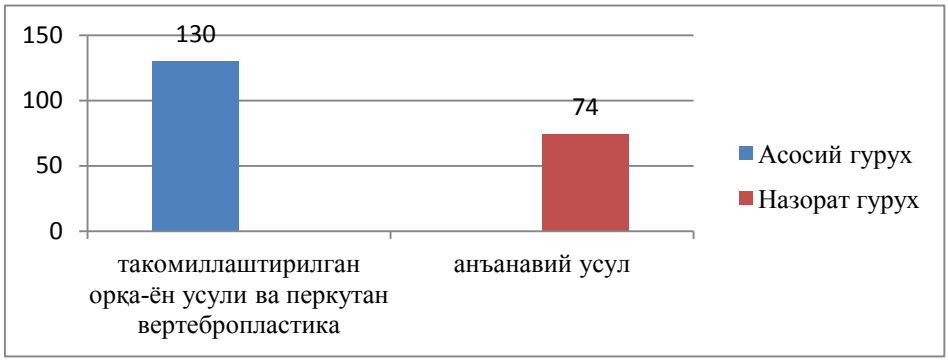

5-расм. Асосий ва назорат гуруҳларидаги беморларда ўтказилган жарроҳлик амалиёти сони

Жарроҳлик тактикани танлашда биз Tomita ва Weinstein-Boriani-Biagini классификациясидан фойдаландик (3 ва 4-жадваллар).

3-жадвал

Орқа мия экстрадурал ўсмаларини жаррохлик усули билан даволаш (ўсмаларнинг жойлашуви ва тарқалганлиги, Tomita бўйича,1997)

Операция турлари	Tomita классификацияси				Жами	%
	Тип 1	Тип 2	Тип 3	Тип 4,5,6,7		
Декомпрессив	3	97	-	-	100	42%
Декомпрессив- стабилизацияловчи	-	-	15	89	104	44%
Стабилизацияловчи	32	-	-	-	32	14%

4-жадвал

Орқа мия экстрадурал ўсмаларни жарроҳлик даволаш Weinstein-Boriani-Biagini (WBB) бўйича (1997)

Операция турлари	Weinstein-Boriani-Biagini		Жами	%
	Сегментлар 9, 10, 11, 12, 1, 2, 3, 4	Сегментлар 5-8		
Декомпрессив	100	-	100	42%
Декомпрессив- стабилизацияловчи	47	57	104	44%
Стабилизацияловчи	-	32	32	14%

Орқа мия экстрадурал ўсмаларда жарроҳлик даволаш аниқ кўрсатмалар асосида олиб борилади. Агарда жараён умуртқа суяги орқа кисмида (ўткир ўсик, равоқларда) зарарланганда ламинэктомия амалиёти учун кўрсатма хисобланади.

Экстрадурал ўсмаларда орқа-ён ёндашув орқали қилинган декомпрессив-стабилизацияловчи операциялар, эрта активация ва 3 устунда стабилизациядан сўнг беморларнинг ҳаёт тарзини яхшилашга имконини яратади. Вертебропластика амалиёти купчилик холатда беморда оғрик синдромининг пасайиши ва патологик синишнинг олди олинади.

Диссертациянинг **“Орқа мия экстрадурал ўсма билан касалланган беморларни жаррохлик даволаш натижалари”** номли бешинчи бобида 249 (100%) нафар бемордан 206 (82.7%) тасида очиқ усулда оператив даво натижаларига бағишланган, 8 (3.2%) та кузатувда ўсма олиш жараёни бевосита вертебропластика амалиёти билан тўлдирилди. Жами бевосита вертебропластика амалиёти 40 (16%) беморда, улардан 32 (12.8%) кузатувда тери орқали вертебропластика амалиёти ўтказилган.

Гистологик биопсия олиш мақсадида 8 (3.2%) ҳолда тери орқали биопсия олиш амалиёти ўтказилган. 206 нафар беморларда операция умумий наркоз остида амалга оширилган ва 32 та беморда маҳаллий оғриксизлантириш остида вертебропластика ўтказилган. 178 (71.5)% кузатувда беморлар орқа томондан кириш усули орқали операция қилинган.

Ушбу усулни кўплаб қўлланилиши бир неча сабаблар орқали изоҳланади: биринчидан, ушбу усул камжарохатли бўлиб, паллиатив операцияларга мос келади; иккинчидан, ушбу усул ўсмани тўлиқ олиб ташлаш хамда ўсма орқа мия дурал пардаси билан икки томонлама бирга зарарланганда орқа мия ва унинг ён шохлари декомпрессия қилиш имконини яратади.

Бундан ташқари, умуртқа поғонасининг бир неча соҳаси зарарланишини даволашда орқа томондан кириш усули оптимал хисобланади. Кузатув жараёнида ушбу усул бирламчи ёмон сифатли ўсмаларда 70(28.1%) ҳолларда ва 20(8.0%) метастатик ўсмаларда қўлланилган. Декомпрессив-стабилизацияловчи операциялар орқа томондан кириш усули ёрдамида амалга оширилиб, олд томондан кириш усули орқали ўсмани тотал олиб ташланган холатларда жараённинг юқори жарохатлилиги ва қон йуқотиш хавфининг юқорилиги сабабли кўпчилик беморлар томонидан оперция оғир кечди.

Жарроҳлик амалиётидан кейинги қиёсий таҳлиллар шуни кўрсатдики, биринчи (асосий) гуруҳдаги 149 бемордан 18(12%) тасида ҳаракат бузилишлари кузатилди, иккинчи (назорат) гуруҳида бу кўрсатгич 100 та бемордан 25(25%) тасида кузатилди.

Жарроҳлик амалиётидан кейин сезишнинг бузилиши биринчи гуруҳда 24 (16 %) беморда, иккинчи гуруҳда 22(22%) беморда сақланиб қолган. Оғриқ синдроми эса орқа-ён ёндашувидаги жаррохлик амалиётидан кейин асосий гуруҳ беморларида биринчи кунда кескин пасайди, асосий гуруҳда

оғрик синдроми 18 (12 %) беморда, иккинчи гуруҳда 24 (24 %) беморда сақланиб қолганлиги кузатилди (5-жадвал).

5-жадвал

Асосий ва назорат гурухи беморларида жаррохлик амалиёти натижаларини таққослама тахлили

Жарроҳлик амалиёти вақти	Неврологик бузилишлар	1-гурух		2-гурух	
		абс.	%	абс.	%
Жарроҳлик амалиётигача	Харакат бузилишлари	119	79,9±3,3	74	74,0±4,4
	Сезги бузилишлари	121	81,2±3,2	82	82,0±3,9
	Оғриқ синдроми	137	91,9±2,2	90	90,0±3,0
Жаррохлик амалиётидан кейин	Харакат бузилишлари	18	12,1±2,7* **	25	25,0±4,4***,^
	Сезги бузилишлари	24	16,1±3,0 ***	22	22,0±4,2***
	Оғриқ синдроми	18	12,1±2,7 ***	24	24,0±4,3***,^

Изох: * - жаррохлик амалиётигача бўлган кўрсатгичлар билан таққосланганда ахамиятли (*** - P<0,001)

^ - иккинчи гурух кўрсаткичлари билан таққослаганда ахамиятли (^-P<0,05)

Жарроҳлик амалиёти вақтида асосий ва назорат гуруҳи беморларида қон йўқотиш таққосланди. Қиёсий текширишлар шуни кўрсатдики, анъанавий усулда операция қилинган назорат гуруҳи беморларида асосий гуруҳдагиларга қараганда қон йуқотиш кўпроқ кузатилди.

Назорат гуруҳида яхши сифатли ўсмаларда қон йўқотиш ўртача 459 мл., ёмон сифатли ўсмаларда 531 мл., метастазларда эса 793 мл. ни ташкил қилди. Асосий гуруҳда бу кўрсатгич яхши сифатли ўсмаларда 307 мл., ёмон сифатли ўсмаларда 332 мл., метастатик ўсмаларда 375 млни ташкил қилди (6-жадвал).

6-жадвал

Жарроҳлик амалиёти вақтида қон йўқотиш миқдори

Ўсма тури	Йўқотилган қон миқдори (мл)	
	Асосий гуруҳ	Назорат гуруҳи
Яхши сифатли усмалар	307,7±4,4***	459,0±7,8
Ёмон сифатли усмалар	332,3±5,4***	531,5±10,0
Метастатик усмалар	375,0±21,4**	792,9±122,2

Изох: *- назорат гурухи кўрсаткичлари билан таққосланганда аҳамиятли (**-P<0,01; ***-P<0,001)

Таъкидлаш керакки, жарроҳлик амалиётида такомиллаштирилган орқа-ён ёндашиш усулини қўллаш орқали амалиёт вақтида қон йўқотишни яхши сифатли ўсмаларда 152 млга, ёмон сифатли ўсмаларда 199 млга, метастатик ўсмаларда 418 млга камайтиришга эришилди.

Ундан ташқари, орқа-ён ёндашиш усули асосий гурухдаги беморларда барча турдаги ўсмаларда жарроҳлик амалиёти вақтини қискартирди. Амалиёт вақти асосий гуруҳ беморларида: яхши сифатли ўсмаларда ўртача 127 минут, ёмон сифатли ўсмаларда 140 минут, метастатик ўсмаларда 171 минутни ташкил килди. Назорат гуруҳида: яхши сифатли ўсмаларда ўртача 170 минут, ёмон сифатли ўсмаларда 185 минут, метастатик ўсмаларда эса ўртача 207 минутни ташкил қилди (7-жадвал).

7-жадвал

Жарроҳлик амалиётининг ўртача давомийлиги

Ўсма тури	Жарроҳлик амалиёти давомийлиги (минутларда)	
	Асосий гуруҳ	Назорат гуруҳи
Яхши сифатли ўсмалар	126,7±1,4***	170,7±2,2
Ёмон сифатли ўсмалар	140,6±1,8***	185,2±2,9
Метастатик ўсмалар	171±5,0**	207,1±7,8

Изох: *- назорат гурухи кўрсатгичлари билан таққосланганда аҳамиятли (**-P<0,01; ***-P<0,001)

Орқа-ён ёндашувини қўллаш орқали яхши сифатли ўсмаларда амалиёт вақтини 43 минутга, ёмон сифатли ўсмаларда 45 минутга, метастатик ўсмаларда 36 минутга қискартиришга эришилди.

Орқа-ён ёндашув усулини қўллаганда Карновский шкаласи бўйича ҳаёт сифатининг яхшиланганлиги ҳам кузатилди. Асосий гуруҳнинг яхши сифатли ўсмаси бўлган беморларда яхши натижалар 85% ҳолларда, қониқарли натижалар 15% ҳолларда кузатилди, қониқарсиз натижалар кузатилмади. Ушбу гуруҳнинг бирламчи ёмон сифатли ўсмаси бўлган беморларида яхши натижа 53% ҳолларда, қониқарли натижа 47% ҳолларда кузатилди. Метастатик ўсмаси бўлган беморларда яхши натижа 30%, қониқарли натижа 70% ҳолларда кузатилди. Назорат гуруҳида: яхши сифатли ўсмаси бўлган беморларда яхши натижа 45%, қониқарли натижа 55% ни ташкил этди. Бирламчи ёмон сифатли ўсмаси бўлган беморларда яхши натижа кузатилмади, қониқарли натижа 96% ҳолларда, қониқарсиз натижа эса 4% ҳолларда кузатилди. Назорат гуруҳининг метастатик ўсмаси бўлган беморларда қониқарли натижа 57 %, қониқарсиз натижа 43% ҳолатларда кузатилди (8-жадвал).

Қиёсий текширишлар шуни кўрсатдики, экстрадурал ўсмалари бўлган беморлар учун гистологик ташхис катта аҳамиятга эга. Оғир неврологик статусга эга бўлган беморлар гуруҳи метастатик ўсмалари бор беморлар

хисобланади, кейинги ўринда бирламчи ёмон сифатли ўсмалари бор беморлар туради.

8-жадвал

Жаррохлик амалиётидан кейинги эрта даврда ҳаёт сифатини Карновский шкаласи бўйича таққослаш

Гурухлар ва ўсмалар тури			Натижалар		
			Яхши	Қониқарли	Қониқарсиз
Асосий гуруҳ	Яхши сифатли ўсмалар (n = 54)	абс.	46	8	-
		%	85,2±4,9**	14,8±4,9**	-
	Ёмон сифатли ўсмалар (n = 53)	абс.	28	25	-
		%	52,8±6,9***	47,2±6,9***	-
	Метастатик ўсмалар (n = 10)	абс.	3	7	-
		%	30,0±15,3*	70,0±15,3	-
Назорат гуруҳи	Яхши сифатли ўсмалар (n = 29)	абс.	13	16	-
		%	44,8±9,4	55,2±9,4	-
	Ёмон сифатли ўсмалар (n = 27)	абс.	-	26	1
		%	-	96,3±3,6	3,7±3,6
	Метастатик ўсмалар (n = 7)	абс.	-	4	3
		%	-	57,1±20,2	42,9±20,2

Изох: *- назорат гурухи кўрсаткичлари билан таққослаганда ахамиятли (*-P<0,05; **- P<0,01; ***-P<0,001)

Ишлаб чиқилган дифференциаллашган жаррохлик услуби анъанавий усулдагига нисбатан даволаш натижаларини неврологик жиҳатдан 1,7 (±0,4) марта яхшилашга имкон берган кам жароҳат услуб хисобланиб беморларни эрта фаоллаштириш ва йўқотилган функцияларни тиклаш имконини оширган.

Даволаш натижаларини ўрганишда қуйидаги омиллар аниқланди:

- Жарроҳлик амалиётидан кейинги даврда оғриқ синдромининг сусайишини ўсманинг гистологик табиати белгилайди. Метастатик ўсмалар кўп холларда ёмон натижа кўрсатади.

- Қониқарсиз даво натижалари гигант хажмдаги ўсмаларда ва суяк цементи миқдори нотўғри танланганда кузатилиши мумкин.

- Неврологик холатнинг бошланғич даврдан бошлаб ёмонлиги ва касалликнинг кечиш вақти неврологик етишмовчилик регрессини белгиловчи омил ҳисобланади.

- Неврологик етишмовчиликнинг давомийлиги ва оғирлашиш тезлиги етишмовчиликнинг тикланишини белгиловчи омил сифатида қўллаш мумкин.

ХУЛОСА

1. Экстрадурал ўсмаларни текшириш натижалари шуни кўрсатдики, экстрадурал ўсмалар кукрак умуртқаларида 51,7%, бел умуртқаларида 25,7%, бўйин умуртқаларида 12,8%, думғаза соҳасида 4,4% ҳолларда учради. Яхши сифатли экстрадурал ўсмалар 44,6%ни ташкил этди. Бирламчи ёмон сифатли ўсмалар 38,1% ва метастазли ўсмалар 17,3%ни ташкил этди. Экстрадурал ўсмаларнинг эркаклар ва аёлларда учраш даражаси деярли фарқланмади.

2. Экстрадурал ўсмаси бўлган беморларнинг касалликнинг клиник кечиши, симптомларнинг тури ва намоён бўлиш даражаси ўсманинг гистологик хусусиятига, жойлашган жойига, тарқалганлик даражасига боғлик. Экстрадурал ўсмалари бўлган 96% холларда огриқ синдроми намоён бўлди. Неврологик бузилишлар, парез, фалажлар ва чаноқ аъзолари функцияси бузилишлари 96% беморларда намоён бўлди. Чуқур неврологик бузилишлар асосан бирламчи ёмон сифатли ўсмаларда (26%) ва метастазли ўсмаларда (29%) учради. Тадқиқотлар натижалари жаррохлик амалиёти бажарилишини қарор қилишдан олдин спондилография, МСКТ, МРТ ва сцинтиграфия текширув усуллари ўтказилиши заруриятини кўрсатди.

3. Ишлаб чиқилган алгоритм экстрадурал ўсмаларни ташхислаш мезонларини аниқлашга ва жаррохлик натижаларини яхшилашга ёрдам беради. Экстрадурал ўсмалари бўлган беморларда жаррохлик амалиётини бажариш учун мутлоқ кўрсатмалар сифатида оғриқли синдром, орқа мия ва илдизчаларнинг сиқилиши, кучайиб борувчи неврологик нуқсон, умуртқа поғонасининг нотурғунлиги, метастатик жарохатланишлар Tokuhashi бўйича 4-9 балл хисобланди.

4. Декомпрессив жаррохлик амалиёти ўсманинг Tomita бўйича 1,2 типда бўлиб, WWB бўйича 9,10,11,12,1,2,3,4 сегментларда жойлашиб, орқа мия сиқилган ва умуртка-таянч сегментининг турғунлиги бузилмаган холатларда жаррохлик амалиёти кўрсатилади. Ўсма Tomita бўйича 3,4,5,6 типда, WWB бўйича 1,12 сегментларда жойлашган ва умуртқа танасининг бутунлиги бузилган, умуртқа-таянч сегментининг нотурғунлиги кузатилган холатларда декомпрессив–стабилизацияловчи жарроҳлик амалиётини ўтказишга кўрсатма бўлади. Ўсма жараёни Tomita бўйича 1 типда, WWB бўйича 3,4,5 сегментларда жойлашиб, ўсманинг умуртқа танаси чегарасидан чиқмаган ва умуртқанинг патологик синиш хавфи бўлган холларда стабилизацияловчи жаррохлик амалиёти ўтказилади.

5. Экстрадурал ўсмаси бўлган беморларда хирургик даволашнинг натижаларига таъсир қилувчи критерийлар сифатида неврологик танқислик даражаси, ўсманинг гистологик хусусиятлари, неврологик холатни олдиндан ёмонлиги ва касаллик кечиш давомийлиги каби неврологик етишмовчилик регресси белгилари деб ҳисобланди.

НАУЧНЫЙ СОВЕТ ПО ПРИСУЖДЕНИЮ УЧЕНЫХ СТЕПЕНЕЙ DSc.28.02.2018.Tib.62.01 ПРИ РЕСПУБЛИКАНСКОМ СПЕЦИАЛИЗИРОВАННОМ НАУЧНО-ПРАКТИЧЕСКОМ МЕДИЦИНСКОМ ЦЕНТРЕ ТРАВМАТОЛОГИИ И ОРТОПЕДИИ

РЕСПУБЛИКАНСКИЙ СПЕЦИАЛИЗИРОВАННЫЙ НАУЧНО – ПРАКТИЧЕСКИЙ МЕДИЦИНСКИЙ ЦЕНТР НЕЙРОХИРУРГИИ

МАРДАНОВ ЖАМШИД ЖАХОНГИРОВИЧ

ТАКТИКА ХИРУРГИЧЕСКОГО ЛЕЧЕНИЯ ЭКСТРАДУРАЛЬНЫХ ОПУХОЛЕЙ СПИННОГО МОЗГА

14.00.28 - Нейрохирургия

АВТОРЕФЕРАТ ДИССЕРТАЦИИ ДОКТОРА ФИЛОСОФИИ (PhD) ПО МЕДИЦИНСКИМ НАУКАМ

ТАШКЕНТ – 2018

Тема диссертации доктора философии (PhD) по медицинским наукам зарегистрирована в Высшей аттестационной комиссии при Кабинете Министров Республики Узбекистан за № B2017.1.PhD/Tib123

Диссертация выполнена в Республиканском специализированном научно-практическом медицинском центре нейрохирургии.

Автореферат диссертации на двух языках (узбекский, русский, английский (резюме)) размещен на веб-странице Научного совета (www.niito.uz) и Информационно-образовательном портале «Ziyonet» (www.ziyonet.uz).

Научный руководитель:	**Кариев Гайрат Маратович** доктор медицинских наук, профессор
Официальные оппоненты:	**Мирзабаев Марат Джумабекович** доктор медицинских наук (Республика Казахстан)
	Кадырбеков Равшанбек Турсунбекович доктор медицинских наук
Ведущая организация:	Ташкентская медицинская академия

Защита диссертации состоится «_____»_____ 2018 г. в _____часов на заседании Научного совета по присуждению ученых степеней DSc.28.02.2018.Tib.62.01при Республиканском специализированном научно-практическом медицинском центре травматологии и ортопедии (Адрес: 100147, г.Ташкент, ул. Махтумкули, 78. Тел.: (+99871) 233-10-30; факс: (+99871) 233-10-30; e-mail: niito-tashkent@yandex.ru, Республиканский специализированный научно-практический медицинский центр травматологии и ортопедии).

С диссертацией можно ознакомиться в Информационно-ресурсном центре Республиканского специализированного научно-практического медицинского центра травматологии и ортопедии (зарегистрирована за №_____). Адрес: 100147, г. Ташкент, ул. Махтумкули, 78. Тел.: (+99871) 233-10-30; факс: (+99871) 233-10-30.

Автореферат диссертации разослан «_____» _____ 2018 года
(реестр протокола рассылки №_____от _____ 2018 года).

М.Ж. Азизов
Председатель Научного совета по присуждению
учёных степеней, доктор медицинских наук, профессор

У.М. Рустамова
Ученый секретарь Научного совета по присуждению
учёных степеней, кандидат медицинских наук.
старший научный сотрудник

И.Ю. Ходжанов
Председатель Научного семинара при Научном совете
по присуждению учёных степеней
доктор медицинских наук, профессор

ВВЕДЕНИЕ (аннотация диссертации доктора философии(PhD))

Актуальность и востребованность темы диссертации. По данным Всемирной организации здравоохранения первичные опухоли спинного мозга среди органических заболеваний ЦНС составляют от 1,98 до 3%, среди них экстрамедуллярные экстрадуральные новообразования доминируют, достигая от 16 до 38%[1]. Среди экстрадуральных опухолей позвоночника метастатическое поражение его встречается в 96%, и только в 1-4% встречаются первичные доброкачественные или злокачественные опухоли. По данным мировой литературы «двухлетняя выживаемость при первичных злокачественных поражениях в среднем составляет 54%, при метастатических – 40%»[2].

В мировой практике проводится целый ряд целенаправленных научных исследований. Они посвящены на улучшение результатов лечения больных с метастатическими экстрадуральными опухолями позвоночника и патологических переломов позвонков, восстановление стабильности позвоночника, усовершенстование методов химиотерапии, профилактику осложнений. Быстрый темп развития нейровертебрологии и нейроанестезиологии за последних лет способствовал повысить возможности хирургической активности в данной сфере. Однако недостаточно разработаны методы хирургического лечения экстрадуральных опухолей, декомпрессии нервно-сосудистого ствола, нет единого мнения по повышению стабильности позвоночника, профилактике рецидивов опухолей и рецидивов их.

В настоящее время учеными применяются различные дифференцированные методы хирургического лечения экстрадуральной опухоли в зависимости от типа ее (локальный или распространенный). Проведены научные исследования в области лечения метастазов и интрадуральных опухолей. Усовершенствовано применение методов транспедикулярных фиксаций. Несомненна роль разработки комплексного алгоритмов диагностики и хирургического лечения больных с экстрадуральными опухолями спинного мозга, позволяющих своевременно выявить наличие и характер повреждений позвоночного столба, улучшить качество оказываемой помощи и сократить частоту специфических осложнений, разработки оптимальной стратегии лечения данного контингента больных, в зависимости от распространенности процесса и прогноза общей выживаемости. На сегодняшний день, в условиях реформирования системы здравоохранения, обеспечение высокого качества оказываемой медицинской помощи является одной из приоритетных задач.

В стратегии действий по пяти приоритетным направлениям развития Республики Узбекистан в 2017-2021 гг. определены задачи[3] «укрепления здоровья

---

[1] Wu J., Ranjan S. Continuum Learning in Neurology, 2018 / https://journals.www.com/continuum/.

[2] Basma J, Nguyen V, Sorenson J, Michael LM 2nd. Orbitopterional Approach with Extradural Clinoidectomy for the Resection of a Tuberculum Sellae Meningioma: Adapting the Strategy to the Microsurgical and Pathological Anatomy. // J Neurol Surg B Skull Base. 2018 Apr;79 (Suppl 3):S261-S262. www.ncbi.nlm

[3] Указ Президента Республики Узбекистан от 7 февраля 2017 года № УП-4947 «Стратегия действий по пяти приоритетным направлениям развития Республики Узбекистан в 2017-2021 годах»

семьи, защиты материнства и детства, оказания специализированной медицинской помощи на основе высоких современных технологий, более широкой реализации комплексных мер по снижению заболеваемости и продления жизни больных».

Данное диссертационное исследование в определенной степени служит выполнению задач, утвержденных Указом Президента Республики Узбекистан «О стратегии действий по дальнейшему развитию Республики Узбекистан» за №УП-4947 от 7 февраля 2017 года, Постановлениями Президента Республики Узбекистан за №ПП-3052 «О мероприятиях усовершенствования деятельности органов здравоохранения» от 12 июня 2017 года и за №ПП-3071 «О мерах по развитию специализированной медицинской помощи населению Республики Узбекистан» от 20 июня 2017 года, а также другими нормативно-правовыми документами, принятыми в данной сфере.

Соответствие исследования приоритетным направлениям развития науки и технологий республики. Диссертационное исследование выполнено в соответствии с приоритетным направлением развития науки и технологий республики VI. «Медицина и фармакология».

Степень изученности проблемы. Проблема лечения пациентов с экстрадуральными опухолями спинного мозга остается полностью нерешенной в связи с многообразием форм и проявлений неврологических синдромов, отсутствием ранних специфических клинико-рентгенологических признаков, что приводит к высокой (до 80%) частоте диагностических ошибок при патологических переломах, осложняющих опухолевый процесс (Chotai S, Liu Y, Qi S., 2018). По мнению Nussbaum ES (2018) дифференциальная диагностика причин компрессионного перелома при доброкачественных и злокачественных опухолях представляет значительные трудности, которые возникают и при диагностике одиночного поражения тела позвонка с его компрессией, так как требуется проведение распознавания между компрессионным травматическим переломом и патологической компрессией.

За последние годы отмечается рост опухолевых заболеваний, в связи с этим определяется тенденция ученых к раннему выявлению опухолевого процесса и повышению эффективности локальной химиотерапии (Dogan I., Ucer M., Başkaya M.K.,2018). По мнению некоторых ученых, операция должна быть выполнена не позднее 10 дней после возникновения параплегии (Tanaka T., Boddepalli RS., Miller DC., Cao Z., Sindhwani V., Coates J.R., Govindarajan R., Litofsky N.S. 2018), а другие утверждают, что ламинэктомия, выполненная позднее 24 часов после развития спинальных нарушений, способствует получить клинического эффекта. Все это затрудняет обоснование показаний к хирургическому вмешательству и выбор методики операции, а исследователи используют различные подходы в определении показаний и противопоказаний. Несмотря на то, что разработан ряд методик и показания к ним, недостаточны положительные результаты лечения (Фазилов Ш.К., Худойбердиев К.Т., Исаков Б.М., 2009).

В Узбекистане были проведены единичные работы в плане диагностики и лечения в основном метастатических опухолей позвоночника (Абдуллаев Д.Д., 2008; Перфильев С.В., 2009). Известно, что в стране отмечается тенденция к росту экстрадуральных опухолей (Кариев М.Х., 2008). В связи с этим считаем целенаправленным проведение исследований по диагностике и лечению, а также по разработке методов хирургического вмещательства.

Связь диссертационного исследования с планами научно-исследовательских работ высшего образовательного учреждения, где выполнена диссертация. Диссертационное исследование выполнено в рамках плана научно-исследовательских работ Республиканского специализированного научно-практического медицинского центра нейрохирургии №01980006703 «Разработка методов хирургического лечения больных с заболеваниями позвоночника при его травмах» (2015-2017гг.).

Целью исследования является улучшение результатов лечения экстрадуральных опухолей спинного мозга путём разработки дифференцированного хирургического лечения.

Задачи исследования:

провести сравнительный анализ экстрадуральных опухолей спинного мозга с учётом локализации опухоли, гистологической структуры и пола больных.

изучить особенности клинического течения экстрадуральных опухолей спинного мозга с учётом гистологической структуры, определить значимость и информативность различных вспомогательных методов диагностики.

разработать алгоритм диагностики и хирургического лечения экстрадуральных опухолей спинного мозга, на основании которого определить показания к хирургическому лечению.

разработать критерии дифференцированного хирургического лечения в зависимости от локализации и распространённости опухолевого процесса.

определить факторы, влияющие на исход хирургического лечения экстрадуральных опухолей спинного мозга.

Объектом исследования явились 249 больных с экстрадуральными опухолями спинного мозга, находившихся на лечении в Республиканском специализированном научно-практическом медицинском центре нейрохирургии за период с 2008 по 2015 годы.

Предмет исследования: составляют результаты применения клинических, лучевых, гистологических исследований и дифференцированной лечебно-диагностической тактики, и различных видов хирургического лечения у больных с экстрадуральными опухолями спинного мозга.

Методы исследования. В диссертации использованы следующие методы: общеклинические, неврологические, лучевые (рентгенологические, МРТ, МСКТ), сцинтиграфические, специализированные шкалы и статистические методы исследования.

Научная новизна исследования заключается в следующем:

усовершенствован задне-боковой доступ хирургического лечения экстрадуральных опухолей спинного мозга, который позволяет достичь адекватной декомпрессии нервно-сосудистых образований позвоночного канала с максимальным сохранением опорных структур позвоночника;

разработана методика определения размера патологического очага деструкции тела позвонка для уточнения количество вводимого метилметакрилата, которая позволяет достичь полноценного его укрепления при экстрадуральных опухолях спинного мозга и предотвратить возможные осложнения;

определены прогностические критерии с учетом гистологической структуры и локализации экстрадуральной опухоли, влияющие на восстановление неврологического состояния больных;

на основании классификаций Tomita и WWB определены показания к дифференцированным декомпрессивным, декомпрессивно–стабилизирующим и стабилизирующим хирургическим методам операции.

Практические результаты исследования заключаются в следующем:

разработанный алгоритм ранней диагностики и адекватного лечения больных с экстрадуральными опухолями спинного мозга позволил достичь улучшения качества жизни больных по шкале Karnofski;

усовершенстованный метод хирургического лечения экстрадуральных опухолей спинного мозга позволил достичь адекватной декомпрессии нервно-сосудистого ствола с максимальным сохранением опороспособности позвоночника;

разработанная программа для расчета объема тела позвонка при экстрадуральных опухолях спинного мозга позволила определить объем вводимого костного цемента;

разработанные показания по классификациям экстрадуральных опухолей спинного мозга по Tomita и WWB позволили определить конкретного способа доступа операции.

Достоверность результатов исследования. Достоверность результатов исследования обоснована данными объективных клинических, рентгенологических, МРТ, МСКТ, сцинтиграфических, ультразвуковых, лабораторных и гистологических исследований. Статистическая обработка подтвердила достоверность полученных результатов.

Научная и практическая значимость результатов исследования.

Научная значимость определяется тем, что усовершенствован диагностический и лечебный алгоритм, выявлена локализация и гистологические особенности их, уточнен объем тела позвонка и необходимое количество вводимого цемента, разработана методика восстановления опороспособности позвоночника.

Практическая значимость заключается в том, что разработанный способ хирургического лечения и методика определения объема тела позвонка при экстрадуральных опухолях спинного мозга позволяют определить показания к методам операции, выбрать адекватную хирургическую тактику лечения с максимальным сохранением нервно-сосудистого ствола, улучшить результа-

ты декомпрессии и стабилизации позвоночника, определить объем вводимого цемента, снизить уровень хирургических осложнений, рано активировать больных без удаления фиксирующей конструкции, уменьшить длительность оперативного лечения и объем интраоперационной кровопотери. Отдельные результаты работы могут быть использованы в целях совершенствования содержания и структуры программы обучения магистров, клинических ординаторов и курсантов по диагностике и лечению больных с экстрадуральными опухолями спинного мозга.

Внедрение результатов исследования. На основании проведенных научных исследований по улучшению результатов лечения экстрадуральных опухолей спинного мозга:

разработан хирургический доступ лечения опухолей позвоночника, методика диагностики и выбора тактики лечения и определения размера дефекта тела позвонка с целью введения метилметакрилата на месте опухолевого поражения при экстрадуральных опухолях позвоночника (Справка Министретсва здравоохранения Республики Узбекистан № 8н-д/55 от 27 марта 2018 года). Примененные доступы операции дали возможность максимальной декомпрессии нервно-сосудистого столба позвоночника и определить количество вводимого метилметакрилата в костный дефект;

разработан поэтапный алгоритм ведения больных, основанный на результаты клинико-инструментальных исследований (Справка Министретсва здравоохранения Республики Узбекистан № 8н-д/55 от 27 марта 2018 года). Данный алгоритм позволил определить экстрадуральных опухолей в раннем периоде их, проводить малоинвазивных хирургических вмешательств и повысить качество жизни больных.

Результаты исследований внедрены в практическую деятельность здравоохранения, в частности на уровне клиники Республиканского научного центра нейрохирургии, многопрофильной областной больницы Бухарской области, Бухарского филиала Республиканского специализированного медицинского центра экстренной медицинской помощи, 1-клиники Самаркандского медицинского института, Бухарского филиала Республиканского специализированного научно-практического медицинского центра онкологии и радиологии с помощью методических рекомендаций (Заключение Министерства здравоохранения №8н-з/168 от 14 сентября 2018 года). Результаты исследований позволили улучшить диагностику, оптимизировать тактику хирургического лечения и повысить качество жизни больных.

Апробация результатов исследования. Результаты исследования доложены на 8 научно-практических конгрессах и конференциях, в том числе на 3 международных конгрессах и на 5 республиканских конференциях.

Публикация результатов исследования. По теме диссертации опубликовано 25 научных работ, в том числе 20 тезис в сборниках республиканских и зарубежных съездов, конгрессов и конференций, опубликовано 4 журнальных статей, 4 из которых в научных журналах, рекомендованных Высшей аттестационной комиссией Республики Узбекистан для публикаций основных

научных результатов диссертаций. Опубликованы 2 методические рекомендации.

Структура и объем диссертации. Диссертация состоит из введения, пяти глав, заключения, выводов, практических рекомендаций и списка использованной литературы. Объем диссертации составляет 117 страниц.

ОСНОВНОЕ СОДЕРЖАНИЕ ДИССЕРТАЦИИ

Во введении обосновывается актуальность проведенного исследования, характеризуются объект и предмет, излагаются научная новизна и практические результаты исследования, раскрываются научная и практическая значимость полученных результатов, внедрение в практику результатов исследования, сведения по опубликованным работам и структуре диссертации.

Первая глава «**Современное состояние проблемы диагностики и хирургического лечения экстрадуральных опухолей спинного мозга»** посвящена обзору отечественной и зарубежной литературы, где рассмотрены вопросы оказания медицинской помощи больным, диагностики, оценки тяжести и прогноза заболевания, при определении тактики лечения. Главу завершают выводы, обобщающие проанализированный материал.

Во второй главе **«Общая характеристика клинических материалов и методов обследования больных»** диссертации описаны материалы и методы исследования. Работа основана на результатах исследования 249 больных с экстрадуральными опухолями спинного мозга, находившихся на лечении в Республиканском специализированном научно-практическом медицинском центре нейрохирургии за 2008-2015 годы. Средний возраст больных - 41,6. Женщин было 121 (48,6%), а мужчин –128 (51,8%) (табл. 1).

Таблица 1.

Распределение больных по полу и возрасту
(по классификации ВОЗ, 2014)

Возраст больных	Пол				Всего	
	Мужской		Женский			
	Число	%	Число	%	Число	%
До 25 лет	28	11,2	23	9,2	51	20,4
26-44 лет	38	15,3	41	16,5	79	31,8
45-60 лет	49	19,7	41	16,5	90	36,2
61-75 лет	13	5,2	16	6,4	29	11,6
76-90 лет	-	0	-	0	-	0
Итого	128	51,4%	121	48,6%	249	100%
Средний возраст больных – 41,6 лет						

В контрольной группе больных было 100 больных, лечившиеся традиционным методом за 2008-2011г.г., в основной группе оказались 149 больных, которые получили лечение с применением разработанного нами метода лечения.

В контрольной группе мужчин составило 51 (51%), женщин 49 (49%). В основной группе мужчин было 77 (52%), а женщин 72 (48%) (табл.2).

Таблица 2

Распределение больных по группам и полу

Пол больных	Основная группа		Контрольная группа	
Мужчины	77	52%	51	51%
Женщины	72	48%	49	49%
Всего	149	100%	100	100%

Все 249 больных прошли полное обследование и оперированы из разных доступов. Диагноз ставился на основе результатов анализа клинико-неврологических нарушений, рентгенологических, компьютерно-томографических, сцинтиграфических, магнитно-резонансно-томографических и гистологических данных (рис.1).

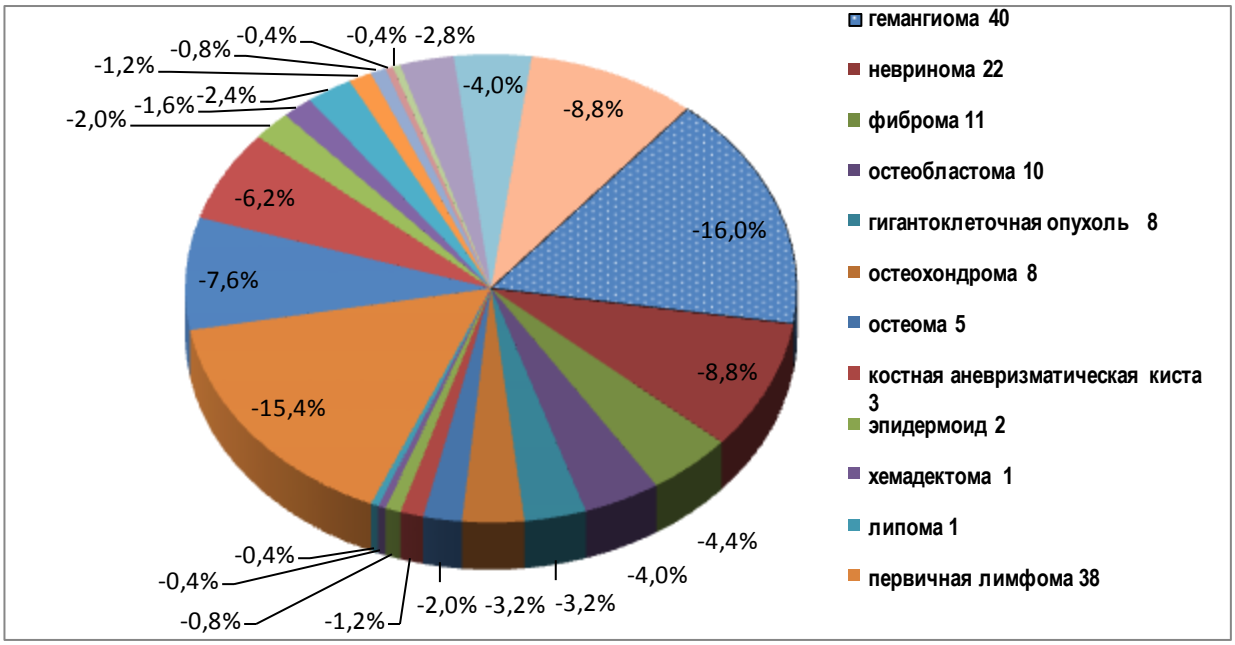

Рис. 1. Гистоструктура новообразований

Изучалась ценность каждого метода и сочетание их при постановке правильного диагноза, что влияло на объем оперативного вмешательства. Полное обследование больных позволило определить оптимальную тактику хирургического вмешательства. Весь собранный материал послужил основой проведенной научно исследовательской работы. Оценку уровня качества жизни больных проводили по шкале Karnofski (1997). В гистологическом исследовании выявлено превалирование первичных доброкачественных опухолей, при этом гемангиомы в 2 раза чаще встречались у женщин.

В третьей главе «**Клиника и диагностика экстрадуральных опухолей спинного мозга»** представлены данные клинического материала. По гистологическому характеру опухоли мы разделили больных на три группы: первую группу составили больные с первично-доброкачественными опухолями, вторую - больные с первично-злокачественными опухолями, а третью - больные с метастатическими опухолями.

Доброкачественные опухоли были выявлены в 111 (44,6%) случаях, злокачественные - в 138 (55,4%) наблюдениях, из которых 95 (68,8%) наблюдений составили первичные злокачественные, а в 43 (31,2%) - метастатические (вторичные злокачественные) опухоли. Половина больных с доброкачественными опухолями были в возрасте до 44 лет, 34 (79%) больных с метастатическими опухолями были в возрасте старше 45 лет. Больные с первичными злокачественными опухолями встречались во всех возрастных категориях, но чуть с большей частотой - в возрасте старше 40 лет. Проведенный анализ показал, что у пациентов с метастатическими опухолями позвоночника средний возраст составил 41,68 год, в группах доброкачественных и злокачественных опухолей позвоночника - 37,34 лет, со злокачественными опухолями - 41,49 год (рис. 2).

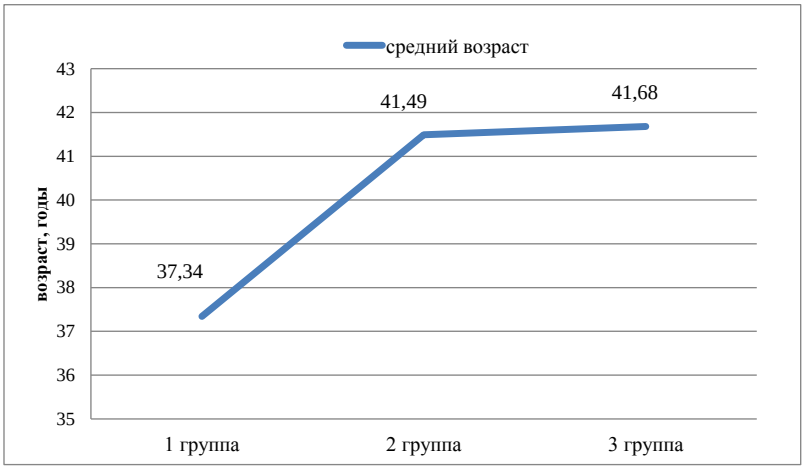

Рис. 2. Средний возраст больных по группам

При злокачественных опухолях в большинстве случаев боль была постоянной, периодически усиливалась или уменьшалась без видимых причин, иногда была связана с вертикальной физической нагрузкой. Очень часто пациентов беспокоили ночные боли. Физиолечение, часто назначаемое таким больным, усиливало боли.

Общее состояние пациентов оценивалось по шкале Карновского. Пациентов с хорошим общим состоянием по шкале Карновского (80-100%) – было 16 (6,5%), со средним состоянием (50-70%) - 229 (92,3%) и с плохим состоянием (10-40%) - 3 (1,2%). Наибольшее количество пациентов с плохим общим состоянием было в группе больных с метастазами. В группах с доброкачественными и злокачественными опухолями больных с тяжелым состоянием не наблюдалось. Больных с удовлетворительным состоянием чаще отмечалось в группе с доброкачественными опухолямией - 12 (10,8%).

Экстрадуральные опухоли спинного мозга в развернутой стадии клинического течения заболевания проявлялись болевым синдромом, двигательными и чувствительными расстройствами, нарушениями трофики и функции тазовых органов. Выраженность этих проявлений зависела от характера роста опухоли, отношения ее к позвоночному каналу и твердой мозговой оболочке, а также уровня расположения опухоли.

Клиническая картина метастатических опухолей позвоночника характеризовалась наличием боли в области поражения, усиливавшейся при перемене положения тела, наличием неврологического дефицита от пареза в конечностях до параплегии, чувствительных, тазовых нарушений, характер которых зависел от локализации опухоли по длиннику позвоночного канала. При эпидуральном поражении картина характеризовалась острым или подострым развитием поражения всего поперечника спинного мозга. Метастазы рака характеризовались быстрым клиническим течением; продолжительность их течения варьировала от 3 до 6 месяцев.

Наиболее достоверным и оптимальным методом диагностики опухолей спинного мозга явилась МРТ, позволившая определить локализацию, форму и размер опухоли, отношение последней к твердой мозговой оболочке, а также характер влияния этих изменений на содержимое спинномозгового канала. Полученные результаты исследования показали, что диагностика уровня и характера поражения позвоночника, спинного мозга и его корешков возможна лишь на основе диагностического комплекса, включающего тщательное неврологическое обследование, рентгенологические и рентгенконтрастные методы исследования, а также данные МСКТ и МРТ.

В четвертой главе **«Методы хирургического лечения больных с экстрадуральными опухолями спинного мозга»** приведены данные о выполненных хирургических вмешательств. В ходе нашей работы все более очевидной становилась необходимость комплексного обследования пациентов, кроме этого не было возможности верифицировать точный характер опухоли без биопсии и морфологического исследования.

Для систематизации и последовательности диагностических и лечебных мероприятий, мы разработали алгоритм, в котором для выбора способов исследования и очередности их применения описаны клинические проявления патологии. С помощью алгоритма установлен правильный диагноз и появилась возможность выбора дальнейшей тактики ведения больного, а также выбора техники операции для больных основной группы был заднебоковой доступ.

Техника заднебокового доступа оперативного лечения. При модифицированном заднебоковом доступе к позвоночнику, производится линейный разрез кожни над остистыми отростками по средней линии. Кожный разрез производиться длиннее охватывая смежные 1-2 позвонка места патологического перелома.

Следующим этапом после линейного разреза и установления рано расширителя обнажается фасция мышцы, производиться склетирование мышц от дужки распатором. Производиться пересечение фасции, отделяются длинные

мышцы спины от остистых отростков (в зависимости от объёма опухоли с одной стороны или с 2-х сторон) и дужек позвонков тупым путём. Производят 2 разреза по длинне фасции длинных мышц спины. После разреза фасции мышцы, образуется трёх угольная форма фасции, которая в конце операции облегчает пластику.

Мышцы максимально выдвигаются латерально, до тех пор, пока не обнажаться верхние и нижние суставные отростки. Во время смещения мышц надо иметь ввиду повреждение нервных корешков очень минимальна, они выходят более латеральнее.

На рану с целью хорошего обзора операционного поля устанавливается рано расширитель, который отодвигают мышцы. Затем под ЭОП производятся маркировка данного уровня, где визуализируется патологический перелом. Следующий этап удалене дужки и суставных отростков кусачками Керисcона. После удаления дужки, суставных отростков обнажается твёрдая мозговая оболочка. После обнажения твёрдой мозговой оболочки производят резекцию латеральнее до визуализации спинномозговых корешков.

Удаление корня дуги - следующий этап операции. Удаление корней дуг производят по возможности до тела позвонка. Положение корней дуг можно определить по линиям проходящей поперёк оси поперечного отростка и линии, проходящей через среднюю линию выше находившего межпозвонкового сустава.

Также корней дуг можно определить интроперационным ЭОП контролем. Для этого устанавливается инструмент, указывающий на корень дуги и проверяется ЭОПом. Нижние межпозвоночные суставы частично удаляется, а верхние межпозвонковые суставы удаляются тотально (рис.4.4). Эту манипуляцию можно проводить с одной или с 2х сторон в зависимости от объёма опухоли.

Во время удаления корней дуг надо остерегаться повреждения сегментарных сосудов. После удаления корней дуг визуализируется тело позвонка, или опухолевая ткань. (рис.3).

Следующий этап удаления опухоли, из передних и боковых частей позвоночного канала, опухолевая ткань удаляется ложкой или канхатоном.

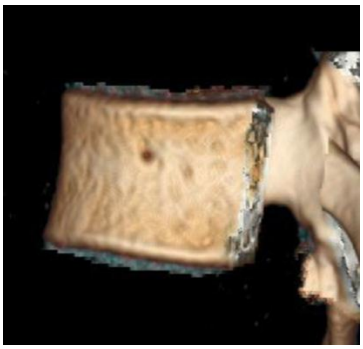

a

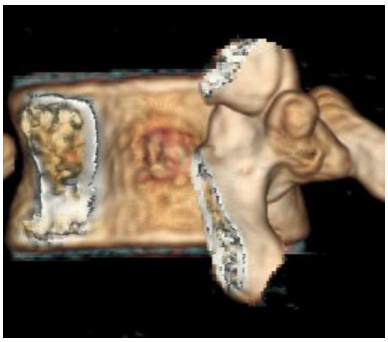

b

Рис. 3. Схема удаления костных структур в поясничном отделе,
а) вид сзади; b) вид сбоку.

После декомпрессии нервных и сосудистых образований позвоночного канала при 2-х стороннем доступе производится стабилизация позвоночника. По завершению стабилизации рана ушивается послойно. Сбоку от раны кон-

ропертурно устанавливается дренаж. 130 (87%) больным из 149 основной группы произведен дифференцированный заднебоковой доступ и перкутанная вертебропластика с использованием программы для расчёта объёма тела позвонка для введения костного цемента. В контрольной группе из 100 больных 74 (74%) произведены операции по традиционным методам (рис. 4).

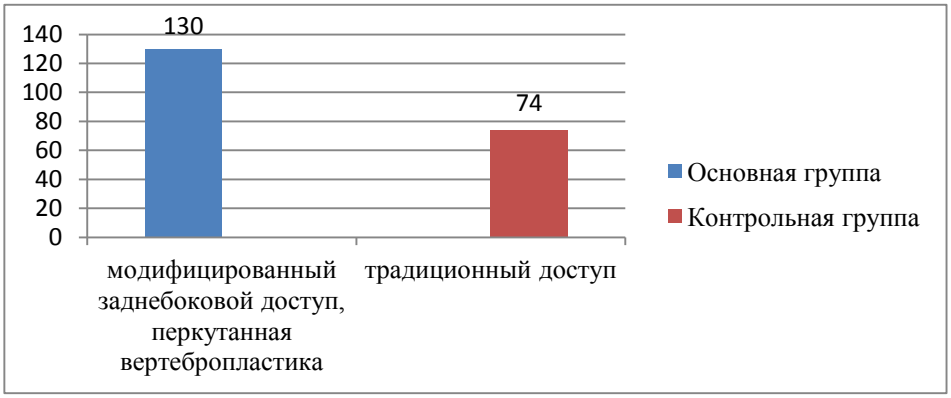

Рис. 4. Число оперативных вмешательств, проведенных в основной и контрольной группах

При определении выбора тактики хирургического лечения мы использовали классификацию Tomita и Weinstein-Boriani-Biagini (табл. 3 и 4).

Таблица 3

Оперативное лечение больных с экстрадуральными опухолями спинного мозга (локализация и распространенность опухолей по Tomita, 1997)

Виды операции	Классификация Tomita				Всего	%
	Тип 1	Тип 2	Тип 3	Тип 4,5,6,7		
Декомпрессивный	3	97	-	-	100	42%
Декомпрессивно-стабилизирующий	-	-	15	89	104	44%
Стабилизирующий	32	-	-	-	32	14%

Хирургическое лечение экстрадуральных опухолей спинного мозга производится по чётким показаниям. Ламинэктомия показана у первичных опухолей при локализации их в задних отделах позвоночника (остистые отростки, дужки), а экстренным показанием хирургического вмешательства у больных с метастазами в позвоночник, осложненных острым нервно-сосудистыим конфликтом. Декомпрессивно-стабилизирующие операции при экстрадуральных опухолях спинного мозга позволяют улучшить качество жизни многих пациентов за счет ранней активизации и стабилизации всех 3х столбов позвоночника. Чрескожная вертебропластика в большинстве случаев избавляет пациента от выраженного болевого синдрома и укрепляет тело позвонка, предотврощая их дальнейший перелом.

Таблица 4

Оперативное лечение больных с экстрадуральными опухолями спинного мозга по Weinstein-Boriani-Biagini (WBB) (1997)

Вид операции	Weinstein-Boriani-Biagini		Всего	%
	Сегменты 9, 10, 11, 12, 1, 2, 3, 4	Сегменты 5-8		
Декомпрессивная	100	-	100	42%
Декомпрессивно-стабилизирующая	47	57	104	44%
Стабилизирующая	-	32	32	14%

В пятой главе, посвященной изучению **«Результатов хирургического лечения больных с экстрадуральными опухолями спинного мозга»** из всех 249 (100%) больных 206 (82,7%) оперированы открытым методом. Из них в 8 (3.2%) наблюдениях внутриопухолевое удаление было дополнено прямой ветреброплaстикой. Всего прямая вертеброплaстика выполнена в 40 (16,0%) наблюдениях, из них перкутанная ВП - в 32 (12,8%) наблюдениях. Чрескожная биопсия для уточнения гистологии произведена 8 (3%) больным. 206 больных были оперированы под общей анестезией, 32 больным выполнена процедура ВП под местной анестезией с нейролептаналгезией. Наиболее часто использовался задне-срединный доступ - 178 (71,5%) наблюдений.

Частое использование данного метода лечения было обосновано несколькими причинами: во-первых, малотравматичность и удобство выполнения при паллиативных операциях; во-вторых, возможность полного удаления опухоли и удобство для декомпрессии спинного мозга и его боковых отростков при двухстороннем поражении с вовлечением дурального мешка. Кроме того, задний доступ считается оптимальным при повреждении нескольких сегментов.

Данный метод использован при первичных злокачественных опухолях в 70 (28.1%) и при метастазах в 20 (8.0%) случаях. Декомпрессив-стабилизационные операции осуществлены путем заднего доступа, а при тотальном удалении опухоли в большинстве случаев операция выполнена через передний доступ, при котором уровень травматичности и риск кровопотери были высокими.

Сравнительное исследование в послеоперационном периоде у больных показало, что в первой группе (основная) после операции двигательные нарушения составили из 149 у 18 (12%), а у второй группе (контрольная) составляли из 100 больных у 25 (25%). Чувствительные нарушения после операции в первой группе были у 24 (16%) больных, во второй группе сохранились у 22 (22%) пациентов. Болевой синдром резко уменьшился у 18 (12%) больных основной группы после операции путем применения заднебокового доступа в первые же сутки, а во второй группе он наблюдался у 24 (24%) пациентов (табл. *5*).

Таблица 5

Сравнительный анализ результатов оперативного лечения у больных основной и контрольной группы

До/после операции	Неврологические нарушения	1 группа		2 группа	
		абс.	%	абс.	%
до операции	Двигательные нарушения	119	79,9±3,3	74	74,0±4,4
	Нарушение чувствительности	121	81,2±3,2	82	82,0±3,9
	Болевой синдром	137	91,9±2,2	90	90,0±3,0
после операции	Двигательные нарушения	18	12,1±2,7 ***	25	25,0±4,4***,^
	Нарушение чувствительности	24	16,1±3,0 ***	22	22,0±4,2***
	Болевой синдром	18	12,1±2,7 ***	24	24,0±4,3***,^

Примечание: *- достоверно по сравнению с значением до операции (***-P<0,001)

^- достоверно по сравнению с значением 2 группы (^-P<0,05)

Проведен сравнительный анализ объема кровопотери во время операции в основной и контрольной группах. Сравнительный анализ показал, что кровопотеря во время операции у больных, которые оперированы по традиционному методу у контрольной группы был значительно больше, чем у основной группы. Кровопотеря у больных с доброкачественными опухолями у контрольной группы составила в среднем 459 мл., у злокачественных опухолях кровопотеря была 531 мл., у злокачественных 793 мл. В основной группе кровопотеря у доброкачественных опухолей она была 307 мл., при злокачественных опухолях она составила 332мл., а при метастатических 375 мл (табл. 6).

Таблица 6

Кровопотеря во время операции

Вид опухоли	Кровопотеря (мл) во время операции	
	Основная группа	Контрольная группа
Доброкачественные опухоли	307,7±4,4***	459,0±7,8
Злокачественные опухоли	332,3±5,4***	531,5±10,0
Метастатические опухоли	375,0±21,4**	792,9±122,2

Примечание: * - достоверно по сравнению с контрольному группы (**-P<0,01; ***- P<0,001)

Нужно отметить, что при использовании модифицированного заднебоковой доступа достигнуто уменьшение кровопотери во время операции у доброкачественных опухолей на 152 мл, при злокачественных опухолей на 199 мл, при метастатических опухолях на 418 мл.

Заднебоковой доступ также сократил длительность операции во всех видах опухоли в основной группе. В основной группе при доброкачественных опухолях время операции составило в среднем 127 минут, при злокачественных опухолях время операции составило 140 минут, при метастатических опухолях было 171 минута. В контрольной группе среднее продолжительность операции у доброкачественных опухолях составило 170 минут, при злокачественных опухолях составило 185 минут, а при метастатических опухолях составило 207 минут (табл. 7).

Таблица 7

Средняя продолжительность операции

Вид опухоли	Длительность операции (в минутах)	
	Основная группа	Контрольная группа
Доброкачественные опухоли	126,7±1,4***	170,7±2,2
Злокачественные опухоли	140,6±1,8***	185,2±2,9
Метастатические опухоли	171±5,0**	207,1±7,8

Примечание: * - достоверно по сравнению с контрольному группы (**- P<0,01; ***- P<0,001)

Использование задне-бокового доступа привело к сокращению продолжительности операции при доброкачественных опухолях на 43 минуты, при злокачественных опухолях на 45 минут, при метастатических опухолях на 36 минут.

Улучшение качество жизни по шкале Карновского также было отмечено при использовании заднебокового доступа. В основной группе у больных с доброкачественными опухолями хороший результат отмечен у 85% и удовлетворительный результат у 15% пациентов, ухудшение не отмечалось. У больных с первично злокачественными опухолями хороший результат отмечен у 53% пациентов, удовлетворительный результат у 47%. При метастатических опухолях хороший результат отмечен у 30% больных, а удовлетворительный у 70%. В контрольной группе у больных с доброкачественными опухолями хороший результат отмечен у 45% больных, удовлетворительный результат у 55% больных. У больных с первично злокачественными опухолями хороший результат не отмечен, удовлетворительный результат получен у 96% пациентов, ухудшение отмечалось у 4% больных. У больных с метастатическими опухолями удовлетворительный результат получен у 57 % больных, ухудшение отмечалось у 43% больных (табл. 8).

Сравнительный анализ показал, что у больных с экстрадуральными опухолями спинного мозга гистологический фактор имеет большое значение для прогноза. Наиболее тяжелой по исходному неврологическому статусу является группа больных с метастатическими поражениями, за ней следует группа больных с первично злокачественными опухолями. Разработанная дифференцированная хирургическая тактика позволила получить достоверно и существенно лучшие результаты лечения по сравнению с

традиционной, с улучшением результатов лечения по неврологическому статусу в 1,3-2,1 раза.

Таким образом, заднебоковой доступ является быстрым и малотравматичным способом декомпрессии спинного мозга, по сравнению с другими методами, что позволит рано активизировать больных, способствуя наиболее быстрому восстановлению утраченных функций. При изучении объективных результатов хирургического лечения нами выявлены следующие факторы:

Таблица 8

Сравнительная оценка качества жизни по шкале Карновского в раннем послеоперационном периоде

Группы и виды опухолей			Результаты		
			Хороший	Удовлетворительный	Ухудшение
Основная группа	Доброкачественные опухоли (n = 54)	абс.	46	8	-
		%	85,2±4,9**	14,8±4,9**	-
	Первично злокачественные опухоли (n = 53)	абс.	28	25	-
		%	52,8±6,9***	47,2±6,9***	-
	Метастатические опухоли (n = 10)	абс.	3	7	-
		%	30,0±15,3*	70,0±15,3	-
Контрольная группа	Доброкачественные опухоли (n = 29)	абс.	13	16	-
		%	44,8±9,4	55,2±9,4	-
	Первично злокачественные опухоли (n = 27)	абс.	-	26	1
		%	-	96,3±3,6	3,7±3,6
	Метастатичесие опухоли (n = 7)	абс.	-	4	3
		%	-	57,1±20,2	42,9±20,2

Примечание: * - достоверно по сравнению с контрольному группы (*-P<0,05; **-P<0,01; ***- P<0,001)

- гистологическая природа опухолей определяет регресс болевого синдрома в ближайшем послеоперационном периоде. При этом установлено, что метастатические опухоли имеют достоверно худший результат;
- неудовлетворительные результаты могут отмечаться гигантскими размерами опухолей и некорректным дозированием объёма костного цемента;
- исходное худшее неврологическое состояние больных и давность патологии являются определяющими в регрессе неврологического дефицита;
- длительность и быстрота усугубления неврологической симптоматики могут использоваться как факторы в прогнозе восстановления дефицита.

ВЫВОДЫ

1. Проведённый сравнительный анализ показал, что частота экстрадуральных опухолей выше в грудном отделе позвоночника - 51,7% больных, чем в поясничном - 25,7%, шейном - 12,8%, и крестцовом отделе - 4,4%. Общее число опухолей составило 44,6%. Первично злокачественные опухоли диагностированы в 38,1% случаях, метастатические - в 17,3%. Существенной разницы встречаемости их по полу не отмечено.

2. Особенности клинического течения и характер симптомов при экстрадуральных опухолях спинного мозга зависят от гистоструктуры, локализации и распространённости их. В 96% случаях клиническая картина выражалась болевым синдромом. Неврологический дефицит с развитием парезов, параличей, нарушением функции тазовых органов отмечался у 91% больных. Наиболее грубые неврологические расстройства отмечены при первично злокачественных опухолях (26%) и метастазах (29%). Показания к хирургическому вмешательству должны определяться комплексным обследованием, включающим спондилографию, МСКТ, МРТ, сцинтиграфию.

3. Разработанный алгоритм диагностики и лечения позволил определить показания к хирургическому методу лечения экстрадуральных новообразований на основании диагностических критериев и достоверно улучшить результаты хирургического лечения. Показаниями к хирургическому лечению экстрадуральных опухолей спинного мозга являются наличие интенсивного болевого синдрома, сдавление спинного мозга, прогрессирующие неврологические расстройства, грубая нестабильность позвоночно-двигательного сегмента, 4-9 баллов по шкале Tokuhashi при метастатических поражениях.

4. Критериями для дифференцированного хирургического лечения являются локализация и распространённость опухолевого процесса. Декомпрессивные операции показаны при локализации опухоли по Tomita по типу 1,2, по WBB в сегментах 9,10,11,12,1,2,3,4 с компрессией спинного мозга, без нарушения стабильности позвоночно-двигательного сегмента. Декомпрессивно-стабилизирующие операции показаны при расположении опухоли по 3, 4, 5, 6, 7 типу Tomita, по WBB в 1-12 сегментах с нарушением целости позвонков. Стабилизирующие операции показаны при локализации их по Tomita 1 типу и по WBB в 3-5 сегментах без компрессии спинного мозга, без выхода за пределы позвонков с риском патологического перелома.

5. Определяющими факторами, влияющими на исход хирургического лечения экстрадуральных опухолей, являются: начальное худшее неврологическое состояние пациентов и давность заболевания, что определяют регресс неврологического дефицита; гистологическая характеристика, с достоверно худшими результатами. Длительность и быстрота усугубления неврологической симптоматики могут использоваться как факторы в прогнозе восстановления неврологического дефицита.

SCIENTIFIC COUNCIL AWARD SCIENTIFIC DEGREES DSC.28.02.2018.Tib.62.01 AT THE REPUBLIC SPECIALIZED SCIENTIFIC AND PRACTICAL MEDICAL CENTER OF TRAUMATOLOGY AND ORTHOPEDICS

REPUBLIC SPECIALIZED SCIENTIFIC AND PRACTICAL MEDICAL CENTER OF NEUROSURGERY

MARDANOV DJAMSHID DJAKHONGIROVICH

TACTICS OF SURGICAL TREATMENT OF EXTRADURAL TUMOURS OF THE SPINAL CORD

14.00.28 - Neurosurgery

ABSTRACT OF DOCTOR OF PHILOSOPHY (PhD) DISSERTATION ON MEDICAL SCIENCES

TASHKENT – 2018

The subject of doctor of philosophy (PhD) dissertation registered by the Supreme attestation commission under the Cabinet of Ministry of the Republic Uzbekistan in №B2017.1.PhD/Tib123

The dissertation has been done in Republic Specialized scientific and practical medical center of neurosurgery.

Abstract of the dissertation in three languages (Uzbek, Russian, and English (resume)) has been posted on the website of Scientific council (www.niito.uz) and information and educational portal «ZiyoNet» at (www.ziyonet.uz).

Scientific chief:	**Kariyev Gayrat Maratovich** doctor of medical science, professor
Official opponents:	**Mirzabaev Marat Djumabekovich** doctor of medical science (Republic of Kazakhstan)
	Kadirbekov Ravshan Tursunbekovich doctor of medical science
Leading organization:	**Tashkent medical academy**

The defense will be take place on «____» _____ 2018 at _____ o'clock at the meeting of the Scientific Council DSc.28.02.2018.Tib.62.01 at the Republican specialized scientific and practical medical centre of traumatology and orthopedics (Address: 100147, Tashkent c., Makhtumquli, str. 78, Republican specialized scientific and practical medical center of traumatology and orthopedics; Phone: (99891) 233-10-30; fax: (99871) 233-10-30; e-mail: niito-tashkent@yandex.ru).

The dissertation is available in the Information Resource Center of the Republican specialized scientific and practical medical centre of traumatology and orthopedics (Registration №_____), (Address: 100147, Tashkent c., Makhtumquli, str. 78. Phone: (99871) 233-10-30; fax (99871) 233-10-30).

Abstract of the dissertation sent out on «_____» _____2018.
(mailing report № _____ of _____ 2018).

M.J Azizov
Chairman of Scientific council to award of scientific degrees,
Doctor of Medical Science, Professor

U.M. Rustamova
Scientific secretary of the Scientific council to award of scientific degrees, Doctor of Philosophy, senior scientific researcher

I.Y. Khodjanov
Chairman of the Scientific seminar at Scientific council for award a scientific degrees
Doctor of Medical Science, Professor

INTRODUCTION (abstract of PhD dissertation)

The urgency and relevance of the topic dissertation. According to World Health Organization «primary tumors of a spinal cord among organic diseases of CNS make from 1,98 to 3%, among them extra medullar extradural neoplasms dominate, reaching from 16 to 38%». Metastatic, its defeat occurs among extradural tumors of a vertebral in 96%, and only in 1-4% primary benign or malignant tumors meet. «Feature of extradural tumors are their histologic and biological diversity, the large amount of education, dominance of malignant forms and the expressed structural changes of vertebrae».

At the present, various differentiated methods of surgical treatment of extradural tumor are fulfilling in our republic depending on the type of it (local or common). Scientific researches in the field of treatment of metastases and intradural tumors has been carrying out. The application of transpedicular fixation methods has been improving. The role of the development of complex diagnostic algorithms and surgical treatment of patients with extradural spinal cord tumors is undoubtedly important. Allowing timely detection of the presence and nature of vertebral column damage, improving the quality of care provided and reducing the frequency of specific complications, developing an optimal strategy for treating this contingent of patients, depending on the prevalence of the process and predicts overall survival. However, in the context of reforming the health care system, ensuring high quality of medical care is one of the priority tasks.

The connection of the dissertation research with the plans of research work of the higher educational institution, where the dissertation was done. The dissertation research fulfilled within the plan of scientific and research works of the Republican Specialized Scientific and Practical Medical Center of Neurosurgery №01980006703 «Development of methods for surgical treatment of patients with spine diseases with trauma» (2015-2017 years).

The aim of the research work of a research consists in the following: Features of a clinical course of extradural tumors of a spinal cord taking into account histologic structure, localization and prevalence of a tumor are revealed.

The object of the research work were 249 patients with extradural tumors of a spinal cord who were on treatment in the Republican specialized scientific and practical medical center of neurosurgery from 2008 for 2015.

Criteria of the differentiated surgical treatment depending on localization, prevalence of neoplastic process, histologic structure and the expected life expectancy are developed.

On the basis of the retrospective analysis and results of own researches the algorithm of diagnosis and choice of tactics of treatment of tumors of a vertebral allowing to improve quality of early diagnosis, and also to reduce the frequency of complications is developed.

The computer program calculation of body capacity of a vertebra for administration of bone cement at vertebral tumors allowing to recover adequately integrity of a rachis is developed.

The way of surgical treatment of a tumor of a vertebral allowing to reduce the frequency of specific complications, to improve quality of the given help, to reduce the frequency of a recurrence of education is offered.

Introduction of research results. Consist in the following:

early diagnosis and adequate treatment of patients with extradural tumors of a spinal cord gives achieve improvements of quality of life and social adaptation of patients.

forecasting of result of treatment on Tokuhashi scale at metastatic tumors prevents development of failures of surgical treatment of patients with extradural tumors of a spinal cord.

the offered way of surgical treatment of extradural tumors of a spinal cord allows to reduce operation duration, to reduce the volume of intraoperative blood loss and to reach the maximum of a rachis.

developed and implemented in practice the program calculation of body capacity of a vertebra for administration of bone cement allows to determine vertebral volume, for the exact necessary number of administration of bone cement that gave the chance as much as possible to strengthen a vertebral and to prevent hit of bone cement to the vertebral canal.

implementation in practice of an algorithm of diagnosis and the choice of tactics of treatment of tumors of a vertebral allowed to reduce the level of diagnostic mistakes, complications and to raise quality indicators of treatment.

Reliability of the research results. The reliability of the results of the study is justified by the dates of objective clinical, radiological, MRI, MSCT, scintigraphic, ultrasound, laboratory and histological studies. Statistical processing confirmed the reliability of the results obtained.

Structure and scope of the dissertation. The dissertation consists of an introduction, five chapters, conclusions, a list of cited literature. The volume of the text material is 117 pages.

ЭЪЛОН ҚИЛИНГАН ИШЛАР РЎЙХАТИ
СПИСОК ОПУБЛИКОВАННЫХ РАБОТ
LIST OF PUBLISHED WORKS

I бўлим (I часть; I part)

1. Марданов Ж.Ж. The result of surgical treatment of pathological spinal fracture during extradural tumor of spinal cord // European Sciences Review, 2014.-№4.-С.-21-24 (14.00.00; №19).

2. Кариев Г.М., Марданов Ж.Ж., Норов А.У. Патогенез метастазирования в позвоночник // Научно-практический журнал «Неврология», 2014.-№4.-С. 37-39. (14.00.00; №4)

3. Марданов Ж.Ж., Зикрияев Н.Н., Рахматов К.Р., Ражабов М.М. Качество жизни у больных экстрадуральными опухолями спинного мозга // Ўзбекистон хирургияси, 2016.-№4.-С.-25-27. (14.00.00; №9)

4. Марданов Ж.Ж., Норов А.У. Остеосинтез позвоночника при патолгичсеких переломах на фоне экстрадуральных опухолей спинного мозга // Научно-практический журнал «Неврология», 2016.-IX.-№3 (14.00.00; №11)

II бўлим (II часть; II part)

5. Марданов Ж.Ж. Хирургическое лечение гемангиом позвоночника. Российский нейрохирургический журнал имени профессора А.Л. Поленова, 2014.-№4.-С.343-345

6. Марданов Ж.Ж., Юлдашев Р.М., Норов А.У. Оценка ранних результатов лечения больных с новообразованиями грудного отдела позвоночника // Материалы II съезда Ассоциации врачей экстренной медицинской помощи. –Ташкент, 2011.- С. 231-232.

7. Холиков Ш.А., Марданов Ж.Ж. Хирургическое лечение экстрадуральных опухолей спинного мозга у больных сахарным диабетом // Материалы II съезда Ассоциации врачей экстренной медицинской помощи.- Ташкент, 2011.-С.369-370.

8. Марданов Ж.Ж., Юлдашев Р.М. Возможности хирургического лечения позвоночника при патологических переломах вследствие экстрадуральных опухолевых поражений / Актуальные вопросы травматологии и ортопедии // Материалы VIII съезда травматологов – ортопедов Узбекистана.- Ташкент, 2012.-С.296.

9. Марданов Ж.Ж., Юлдашев Р.М. Перкутанная вертебропластика в лечении больных с опухолями позвоночника. Актуальные вопросы травматологии и ортопедии // Материалы VIII съезда травматологов – ортопедов Узбекистана. –Ташкент, 2012.-С.297.

10. Перфильев С.В., Марданов Ж.Ж. Алгоритм хирургических вмешательств при опухолях позвонков // Материалы научно-практической конференции «Актуальные проблемы нейрохирургии».-Урганч, 2012.-С.78-79.

11. Перфильев С.В., Марданов Ж.Ж. Нейрохирургические возможности в лечении опухолей позвоночника // Материалы научно-практической конференции «Актуальные проблемы нейрохирургии».-Урганч, 2012.-С.79.

12. Перфильев С.В., Марданов Ж.Ж. Реконструктивные вмешательства у больных с осложнёнными опухолями позвоночника // Материалы научно-практической конференции «Актуальные проблемы нейрохирургии».-Урганч, 2012.-С.80.

13. Перфильев С.В., Марданов Ж.Ж. Вопросы хирургического лечения метастатических опухолей позвоночника//Материалы научно-практического конференции «Актуальные проблемы нейрохирургии».-Урганч,2012.-С.80-81.

14. Юлдашев Р.М., Норов А.У., Марданов Ж.Ж. Наш опыт лечения болевых синдромов позвоночника методом чрескожной вертебропластики // Материалы научно-практической конференции «Актуальные проблемы нейрохирургии».-Урганч, 2012.-С.101-102.

15. Марданов Ж.Ж. Результаты оценки боли оперированных больных с экстрадуральными опухолями спинного мозга / Материалы 11-ой научно-практической конференции «Актуальные проблемы организации экстренной медицинской помощи: Вопросы анестезиологии, реанимации и интенсивной терапии при критических состояниях в экстренной медицине», Джизак, 26 октября 2013 года // Вестник экстренной медицины, 2013.-№3.-С.106.

16. Марданов Ж.Ж. Our experience of surgical treatment of spinal deformities / Материалы 11-ой научно-практической конференции «Актуальные проблемы организации экстренной медицинской помощи: Вопросы анестезиологии, реанимации и интенсивной терапии при критических состояниях в экстренной медицине», Джизак, 26 октября 2013 года // Вестник экстренной медицины, 2013.-№3.-С.105-106.

17. Кариев Г.М., Марданов Ж.Ж., Норов А.У., Матмусаев М.М. Восстановление опороспособности позвоночника при патологических переломах вследствие экстрадуральных опухолевых поражений // Актуальные проспекты экстренной медицинской помощи.-Ташкент, 2013.-С 145-146.

18. Марданов Ж.Ж., Юлдашев Р.М. Лечение больных с опухолями грудного отдела позвоночника в материале Республиканского научного центра нейрохирургии / Тезисы конференции «Нейрокогнитивные расстройства».-Ташкент, 2014 // Научно-практический журнал «Неврология».-Ташкент.-№4 С. 140.

19. Марданов Ж.Ж., Юлдашев Р.М. Хирургическое лечение опухолей позвоночника методом перкутанной вертебропластики / Тезисы конференции «Нейрокогнитивные расстройства».-Ташкент, 2014 // Научно-практический журнал «Неврология».-Ташкент.-№4 С. 140-141.

20. Марданов Ж.Ж. The problem diagnosis extradural spinal cord tumor // Материалы I съезда нейрохирургов Узбекистана с международным участием. –Бухара, 2014.-С.143.

21. Марданов Ж.Ж. Вертебропластика в лечении агрессивных гемангиом позвоночника // Материалы I съезда нейрохирургов Узбекистана с международным участием.-Бухара, 2014.-С.171-171.

22. Марданов Ж.Ж. Моносегментарный транспедикулярный остеосинтез при лечении экстрадуральных опухолей спинного мозга // Материалы I съезда нейрохирургов Узбекистана с международным участием.-Бухара, 2014.-С.172.

23. Марданов Ж.Ж. For treatment of patient with pathological fractures of the lumbar vertebrae extradural spinal tumors // Материалы конференции «Инновации и мультидисциплинарный подход в спинальной нейрохирургии».-Санкт-Петербург, 2014.-С.184-185.

24. Марданов Ж.Ж. Результаты хирургического лечения метастатических опухолей позвоночника // Российский нейрохирургический журнал.-Санкт-Петербург, 2014.-С.155-156.

25. Марданов Ж.Ж. Оценка результатов лечения экстрадуральных опухолей спинного мозга // Сборник тезисов VIII Всероссийского съезда нейрохирургов.-Санкт-Петербург, 2018.-С.161.

26. Юлдашев Р.М., Халиков Ш.А., Джуманов К.Н., Марданов Ж.Ж. Прогностические факторы и лечебные рекомендации для больных с метастатическими новообразованиями позвоночника. Методические рекомендации.-Ташкент, 2015.-С.20.

27. Юлдашев Р.М., Кариев Ш.М., Марданов Ж.Ж. Перкутанная вертебропластика в лечении больных с опухолями позвоночника. Методические рекомендации.-Ташкент, 2015. - 22 с.

Автореферат «Тошкент тиббиёт академияси ахборотномаси» журнали таҳририятида таҳрирдан ўтказилиб, ўзбек, рус ва инглиз тилларидаги матнлар ўзаро мувофиқлаштирилди.

Бичими: 84x60 $^{1}/_{16}$. «Times New Roman» гарнитура рақамли босма усулида босилди.
Шартли босма табоғи: 3. Адади 100. Буюртма №19.

«Тошкент кимё-технология институти» босмахонасида чоп этилди.
100011, Тошкент, Навоий кўчаси, 32-уй.