ТОШКЕНТ ДАВЛАТ СТОМАТОЛОГИЯ ИНСТИТУТИ ҲУЗУРИДАГИ ИЛМИЙ ДАРАЖА БЕРУВЧИ DSc 28.12.2017.Tib.59.01 РАҚАМЛИ ИЛМИЙ КЕНГАШ

ТОШКЕНТ ДАВЛАТ СТОМАТОЛОГИЯ ИНСТИТУТИ

ШОМУРОДОВ ҚАҲРАМОН ЭРКИНОВИЧ

ТАНГЛАЙ КЕМТИКЛИ БОЛАЛАРДА КОМПЛЕКС РЕАБИЛИТАЦИЯНИ ТАКОМИЛЛАШТИРИШ ВА ТУРЛИ УСУЛЛАРДА ЎТКАЗИЛГАН УРАНОПЛАСТИКА САМАРАДОРЛИГИНИ СОЛИШТИРМА БАҲОЛАШ

14.00.21 – Стоматология

ТИББИЁТ ФАНЛАРИ БЎЙИЧА ДОКТОРЛИК (DSc) ДИССЕРТАЦИЯСИ АВТОРЕФЕРАТИ

ТОШКЕНТ – 2019

УДК:616.315-007.254-089.844-039.76

Фан доктори (DSc) диссертацияси автореферати мундарижаси

Оглавление автореферата докторской (DSc) диссертации

Content of the Doctoral (DSc) Dissertation Abstract

Шомуродов Қахрамон Эркинович
Танглай кемтикли болаларда комплекс реабилитацияни такомиллаштириш ва турли усулларда ўтказилган уранопластика самарадорлигини солиштирма баҳолаш…… 3

Шомуродов Кахрамон Эркинович
Сравнительная оценка эффективности различных методов уранопластики и их совершенствование в комплексной реабилитации детей с расщелиной нёба……... 32

Shomurodov Kakhramon Erkinovich
Comparative evaluation of the effectiveness of various methods of palatolasty and their improvement in the comprehensive rehabilitation of children with cleft palate…… 55

Эълон қилинган ишлар рўйхати
Список опубликованных работ
List of published works……. 59

Докторлик (DSc) диссертацияси мавзуси Ўзбекистон Республикаси Вазирлар Маҳкамаси Олий аттестация комиссиясида №B2018.1.DSc/Tib282 рақами билан рўйхатга олинган.

Диссертация Тошкент давлат стоматология институтида бажарилган.

Диссертация автореферати икки тилда (ўзбек, рус, инглиз(резюме)) илмий кенгашнинг веб-саҳифасида (www.tdsi.uz) ва “ZiyoNet” (www.ziyonet.uz) ахборот-таълим порталида жойлаштирилган.

Илмий маслахатчи:	**Азимов Мухамаджон Исмаилович** тиббиёт фанлари доктори, профессор
Расмий оппонентлар:	**Jun-Young Paeng** тиббиёт фанлари доктори, профессор (Жанубий Корея)
	Супиев Турган Курбанович тиббиёт фанлари доктори, профессор (Қозоғистон Республикаси)
	Боймуродов Шухрат Абдужалилович тиббиёт фанлари доктори, доцент
Етакчи ташкилот:	**Yonsei University** **(Жанубий Корея)**

Диссертация ҳимояси Тошкент давлат стоматология институти ҳузуридаги DSc.28.12.2017.Tib.59.01 рақамли илмий кенгашнинг 2019 йил «___»_____куни соат____ даги мажлисида бўлиб ўтади (Манзил: 100047, Тошкент шаҳар, Яшнаобод тумани, Махтумқули кўчаси, 103-уй. Тел./Факс: (+99871) 230-20-65; факс: (+99871) 230-47-99; e-mail: info@tsdi.uz).

Диссертацияси билан Тошкент давлат стоматология институти Ахборот-ресурс марказида танишиш мумкин (___ -сон билан рўйхатга олинган). Манзил: 100047, Тошкент шаҳри, Яшнаобод тумани, Махтумқули кўчаси, 103-уй. Тел./Факс: (+99871) 230-20-65.

Диссертация автореферати 2019 йил «_ _» _____ да тарқатилди.
(2019 йил «___» _____даги № ____ рақамли реестр баённомаси)

Ж.А. Ризаев

Илмий даражалар берувчи Илмий Кенгаш раиси, тиббиёт фанлари доктори

Л.Э. Хасанова

Илмий даражалар берувчи Илмий Кенгаш илмий котиби, тиббиёт фанлари доктори, доцент

Х.П. Камилов,

Илмий даражалар берувчи Илмий Кенгашда қошидаги илмий семинар раиси, тиббиёт фанлари доктори, профессор

КИРИШ (докторлик диссертацияси аннотацияси)

Диссертация мавзусининг долзарблиги ва зарурати. Юқори лаб ва танглайнинг туғма кемтиклари болалар юз-жағ жарроҳлиги амалиётидаги энг кўп тарқалган ва юз-жағ суяклари тузулишининг турли даражадаги шакл бузилишлари билан кечувчи касалликлардан бири бўлиб ҳисобланади. Танглай кемтиги ҳасталиги бола юз тузилиши ҳолатини ўзгартирибгина қолмай, организмдаги ҳаёт учун энг зарур бўлган жараёнлар: нафас олиш, чайнов, ютиниш, мимика ҳамда нутқ бузулиши каби функционал камчиликларни шакллантиради ва бола дунёга келган дастлабки кунларидан унинг ҳаёти учун хавф туғдиради. Танглайнинг анатомик шаклининг тузилиши, юқори жағ суягининг ривожланиши ва товушлар талаффузини тўлиқ тикланиши жарроҳлик амалиётининг мукаммаллигини талаб этади ҳамда болалар юз-жағ жарроҳлигининг мураккаб вазифаларидан ҳисобланади. Бу ўз навбатида, танглай кемтиги бўлган болаларни адекват ва ўз вақтида даволаш зарурлиги муаммонинг долзарблигидан далолат беради.

Жаҳонда юқори лаб ва танглайнинг туғма кемтиклари 1000 нафар туғилган чақалоқлар орасида 0,6-1,6 ҳолатларда (Бутун жахон соғлиқни сақлаш ташкилотининг маълумоти бўйича) учраши ва бутун дунё бўйича ушбу ҳасталик билан туғилганлар сони доимий равишда ортиб бораётганлигини инобатга олган ҳолда, уларни ўрганиш борасида мақсадли тадқиқотлар амалга оширилмоқда. Тадқиқотларда асосий эътибор, касалликни жаррохлик усулида бартараф қилиш, асоратларини камайтириш ҳамда реабилитация самарадорлигини ошириш ва модереринизациялашга қаратилган. «Танглайида туғма кемтиги бор болаларни даволаш муаммолари улар туғилганларидан бошлаб, 15-18 ёшга тўлгунларига қадар давом этади. Улар тажрибали мутахассислар жамоаси - стоматолог, юз-жағ жарроҳи, ортодонт, педиатр, логопед, психолог, тиббий генетикларнинг иштирокида ҳал этиладиган асосий масалаларни ечиш билан боғлиқ»[1]. Касалликни ташхислашда антропометрик тадқиқот усулларини қўллаш орқали даво усуллари ишлаб чиқилмоқда. Юқори лаб ва танглай туғма кемтикларини патогенетик исботланган комплекс даволаш алгоритми такомиллаштирилмоқда. Операциядан кейинги пайдо бўлувчи асоратларнинг олдини олишга қаратилган чора-тадбирларнинг самарадорлигини оширишга йўналтирилган механизмлар, ҳамда жаррохлик амалиётидан кейинги асоратларни камайтириш ва бартараф этишга қаратилган илмий –амалий ишлар мухим ахамият касб этмоқда.

Мамлакатимиз аҳолиси орасида турли касалликларни эрта ташхислаш ва асоратларни камайтиришга қаратилган кенг қамровли дастурий тадбирлар амалга оширилмоқда.2017-2021 йилларда Ўзбекистон Республикаси ривожлантиришнинг бешта устувор йўналиши бўйича Ҳаракатлар

[1] Wel Health Organization Adentia: fast sheet no 18. Optimization website. 2016. htpp: www.who.int/mediacentre.factsheets fs42/eng accested Marth 12.

стратегияси[2]да мамлакатимизда «.... соғлом турмуш тарзини шакллантириш, аҳоли ўртасидаги касалланиш кўрсаткичлари пасайишини ва умр узайишини таъминлаш, тиббий хизмат кўрсатиш қулайлиги ҳамда сифатини ошириш ...” га қаратилган муҳим вазифалар белгиланган. Шундан келиб чиққан ҳолда, юқори лаб ва танглай кемтиги мавжуд бўлган болаларни ўз вақтида ташхислаш ва даволаш, стоматологик ёрдам кўрсатишни яхшилашга қаратилган тадқиқотлар олиб борилмоқда.

Ушбу диссертация иши Ўзбекистон Республикаси Президентининг 2017 йил 7 февралдаги «Ўзбекистон Республикасини янада ривожлантириш бўйича ҳаракатлар стратегияси тўғрисида»ги ПФ-4947-сонли фармони, 2017 йил 20 июндаги «Ўзбекистон Республикаси аҳолисига ихтисослаштирилган тиббий ёрдам кўрсатишни янада ривожлантириш чора-тадбирлари тўғрисида»ги ПҚ-3071-сонли қарори, 2017 йил 29 декабрдаги «2018-2022 йилларда болаларда туғма ва ирсий касалликларни барвақт аниқлаш давлат дастури тўғрисида»ги ПҚ-3440-сонли қарори ҳамда мазкур фаолиятга тегишли бошқа меъёрий-ҳуқуқий ҳужжатларда белгиланган вазифаларни амалга оширишда муайян даражада хизмат қилади.

Тадқиқотнинг республикада фан ва технологиялари ривожланишининг устувор йўналишларига мослиги. Мазкур тадқиқот республика фан ва технологиялар ривожланишининг VI. «Тиббиёт ва фармакология» устувор йўналишига мувофиқ ДИТД-9 «Инсон касалликлари профилактикаси, ташҳиси, даволаш ва реабилитациясининг янги технологияларини ишлаб чиқиш» лойиҳаси доирасида бажарилган.

Диссертация мавзуси бўйича хорижий илмий-тадқиқотлар шарҳи[3].

Юқори лаб ва танглайнинг туғма кемтиклари мавжуд беморларни ташхислаш ва даволашга бағишланган илмий тадқиқотлар жаҳоннинг етакчи илмий марказлари ва олий таълим муассасалари, жумладан National Institute of Dental and Craniofacial Research (АҚШ), New Jersey Dental School (АҚШ), Musenhof Zannklink (Германия), Radboud University (Нидерландия), Maxillofacial Surgery Information Center (АҚШ), Heidelberg University (Германия), Vrije Universiteit Brussel (Белгия), Dental Institute of King’s College London (Буюк Британия), Seoul National Dental University (Жанубий Корея), Ниппон (Япония) Стоматология университетида, Нагоя давлат университетида (Япония), 1-Москва давлат тиббиёт университетида (Россия Федерацияси), С.Д. Асфендияров номидаги Миллий университетда (Қозоғистон Республикаси) ва Тошкент давлат стоматология институтида (Ўзбекистон Республикаси) олиб борилмоқда.

Юқори лаб ва танглай туғма кемтикларини эрта ташхислаш ва жарроҳлик усуллари ёрдамида даволаш борасида илмий асослашга

---

[2]Ўзбекистон Республикаси Президентининг «Ўзбекистон Республикасини янада ривождантириш Ҳаракатлар стратегияси тўғрисида»ги ПФ-4947-сонли Фармони.

[3]Диссертация мавзуси бўйича хорижий илмий-тадқиқотлар шарҳи: www.who.int; www.pubmed.gov, www.highwire.org, http://www.cochranelibrary.com; http://www.rsl.ru; www.biomedcentral.com, www.uic.edu ва бошқа манбалар асосида амалга оширилган.

йўналтирилган тадқиқотлар натижасида қатор, жумладан, қўйидаги илмий натижалар олинган: юқори лаб ва танглай туғма кемтиклари билан туғилган болаларнинг хейло ва уранопластика операцияларидан кейин реабилитация жараёнини такомиллаштиришни асослаган (Department of Maxillofacial Surgery of Stuttgart (Германия); Department of Oral and Maxillofacial Surgery of Madrid (Испания); Seoul National Dental University (Жанубий Корея); танглай туғма нуқсонлари пластикасида янгича ёндашувлардан фойдаланиш асосланган (National Institute of Dental and Craniofacial Research (АҚШ), Department of Maxillofacial Surgery of Heidelberg University (Германия), Dental Institute of King's College London, (Буюк Британия); юз-жағ соҳасининг туғма нуқсонлари пластикасининг янги усулларини ишлаб чиқиш (Plastic Reconstructive and Aesthetic Surgery (Франция), Institute of Maxillofacial Surgery (Испания).

Бугунги кунда жаҳон миқёсида юқори лаб ва танглайнинг туғма кемтиклари мавжуд болаларда жарроҳлик усулларида юқори даволаш самарадорлигини такомиллаштириш мақсадида, устувор йўналишларда тадқиқотлар олиб борилмоқда, жумладан танглайнинг туғма кемтиги мавжуд бўлган болаларда танглайнинг анатомик-функционал ҳусусиятларини тикланиш имкониятини берувчи уранопластика усулини танлаш; танглайнинг уранопластикадан кейинги эрта асоратларни олдини олиш; юқори жаг ривожланиши ҳолатини баҳолаш; нутқнинг тикланишига жарроҳлик усулларини таъсирини асослаш; танглай бутунлигини тикловчи оптимал жаррохлик усулларини ишлаб чиқиш.

Муаммонинг ўрганилганлик даражаси. Танглай кемтиклари жарроҳлик техникасининг доимий такомиллашиб боришига қарамасдан ҳалигача жарроҳлик амалиётидан кейинги иккиламчи ва қолдиқ асоратлар сонининг сезиларли ортиши, юқори жаг ривожланишдан ортда қолиши ҳамда нутқ етарли даражада тикланмаслиги кузатилмоқда (Epker B.N. 2004; Somerlad B.C. 2016). Хозирги кунда дунёга келаётган болаларда касалликнинг учраш даражаси минтақалардаги экологик омиллар таъсирининг аҳамияти юқори даражада эканлигидан далолат беради (Ешиев А.М., Давыдова А.К. 2013; Ушницкий И.Д., Исаков Л.О. 2015). Танглай кемтикли болаларда жарроҳлик амалиётидан кейинги даврда етарли даражада нутқ талаффуз тикланмаслиги сабаблари таҳлил қилинганда, юмшоқ танглай ва ҳалқум мушаклари комплекси ҳаракатчанлиги ва ютқин халқасининг етарли даражада торайтирилмагани ҳамда реабилитация даврида тўлиқ логопедик машғулотлар олиб борилмаганлиги натижасида эканлиги асосланган (Дерунова Т.Ю. 2013; Ермакова И.И. 2009; Фоменко И.В. 2011). Ҳозирги кунда жаҳонда уранопластикадан кейинги танглай-ҳалқум етишмовчилиги патогенези тўғрисида етарли маълумотлар тўпланди. Уларни ривожланишининг асосий сабаблари таҳлил қилинганда шуни кўрсатдики, аксарият ҳолларда жарроҳлик амалиётини малакали бажарилмаганлиги, танлаб олинган жарроҳлик усулини беморнинг ёш кўрсаткичларига мос келмаслиги ёки беморларни жарроҳлик амалиётидан олдинги ва кейинги даврда зарур бўлган даволаниш усулларини тўлиқ

қўлламаслик натижалари бўлиши мумкин (Guyuron B.B. 2008; Корсак А.К., Лапковский В.И. 2014; Супиев Т.К., Мамедов Ад.А. 2013).

Ўзбекистон Республикасида юқори лаб ва танглайнинг туғма кемтикларини ташхислаш, даволаш ва реабилитацияларини такомиллаштиришга бағишланган бир қатор илмий-текширув ишлари олиб борилган. Р.А. Аманулаев (2005) томонидан олиб борилган тадқиқотларда, республикамизда юқори лаб ва танглай кемтиги билан туғилган болаларнинг учраш даражаларини ўрганган. Унинг маълумотларига кўра, Қорақалпоғистонда бу турдаги нуқсонлар билан болалар туғилиши даражаси 1:540 нисбатни ташкил қилади, Тошкентда эса бу кўрсаткич 1:745 нисбатни ташкил қилган. М.Б. Убайдуллаев (2001) томонидан хейло ва уранопластика жарроҳлик усулларидан кейинги бурун ва бурун деворларининг шакл бузилишлари сабаблари аниқланган. М.З. Дусмухамедов (2006) танглай кемтиги мавжуд бўлган болаларда танглай-ҳалқум доирасининг шаклини ҳисобга олган ҳолда танглайнинг жарроҳлик усулида даволашдан кейинги маҳаллий асоратларнинг корреляцион таҳлили ва жарроҳлик амалиётини режалаштирилишининг математик моделини ишлаб чиқди. А.М. Азимов (2007) уранопластикадан сўнг, оғиз бўшлиғи ҳимоя қилиш хусусиятларининг ўзига хос бўлмаган омиллари даражаси пасайишини аниқлади. С.С. Муртазаев (2008) юқори лаб ва танглай туғма кемтиги мавжуд бўлган болаларнинг сўлагидаги калций миқдори пасайиши туфайли, тиш қаттиқ тўқималари касалликларидан бири, кариеснинг юқори частотасини аниқлади. С.М.Муртазаев (2010) юқори лаб ва танглайида туғма кемтиги бўлган болаларни сунъий усулда овқатлантириш натижасида ичакдаги дисбактериоз, иммун тизими дискоординацияси, соматик патология ўсиши ва бола организмининг жисмоний ривожланишдан ортда қолишини амалда исботлади. Ш.Т. Шокиров (2011) ўз илмий тадқиқотларида юқори лаб ва танглайнинг туғма кемтиклари мавжуд болаларда, юқори жағ алвеоляр ўсиғи нуқсонини аутосуяк бўлаклари билан мини-пластиналар ёрдамида бартараф этишни мақсадга мувофиқлигини асослади. А.А. Юлдашев (2016) танглай туғма кемтикларида альвеоляр ўсиқ нуқсонини киндик мембранасидан фойдаланиб алвеолопластика жарроҳлик усули ёрдамида даволаш стандарти ва протоколини ишлаб чиқди.

Бугунги кунда, юқори лаб ва танглай туғма кемтикли болаларни даволаш ва реабилитация усулларини мукаммаллаштириш бўйича кўп сонли илмий тадқиқотлар олиб борилмоқда, аммо танглайи туғма кемтикли болаларда танглай нуқсонларини жарроҳлик усули ёрдамида даволаш долзарблигича қолмоқда. Ўтказилаётган тадқиқотларнинг кенг қамровли ҳажмига қарамасдан, жарроҳлик усулларида даволангандан кейинги маҳаллий асоратлар, танглай-ҳалқум доираси соҳасидаги етишмовчиликлар, товуш талаффузининг кескин бузилиши, юқори жағ суяги тўқималарининг ўсиши ортда қолиши хусусида ечимини кутаётган вазифалар мавжуддир.

Диссертация тадқиқотининг диссертация бажарилган олий таълим муассасасининг илмий-тадқиқот ишлари режаси билан боғлиқлиги. Диссертация тадқиқоти Тошкент давлат стоматология институтининг илмий-

тадқиқот ишлари режасига мувофиқ «Атроф-муҳит омиллари таъсирини ҳисобга олган ҳолда юз-жаг соҳаси ўсмалари, жароҳатлари, яллиғланиш касалликлари, деформациялари, нуқсонларини ташхислаш, даволаш ва олдини олишнинг замонавий ёндошувларини ишлаб чиқиш» (№011400196) (2014-2017 йй.) мавзуси доирасида бажарилган.

Тадқиқотнинг мақсади уранопластика жарроҳлик амалиётининг анъанавий усулларда эришилган натижаларини солиштирма баҳолаш ва танглайнинг анатомик ҳамда функционал хусусиятларини тўлиқ тиклаш имконини берувчи усул ишлаб чиқишдан иборат.

Тадқиқотнинг вазифалари:

ўтказилган анъанавий уранопластика жарроҳлик усуллари натижаларига қараб, болаларда танглайнинг анатомик-функционал ҳусусиятларининг тикланиш ҳолатини баҳолаш;

танглайнинг анатомик функционал ҳусусиятларини тўлиқ тиклаш имконини берувчи уранопластика усулини таклиф қилиш;

танглай кемтиклари турли хил жаррохлик усуллари (уранопластика) билан даволанган болаларда, магнит-резонанс томография текшируви натижаларига кўра, танглай-ҳалқум соҳасидаги мушаклар анатомик-функционал ҳусусиятларининг тикланиш даражасини ўзаро солиштирма бахолаш;

уранопластика жарроҳлик амалиётидан кейин рентгеноскопик текширув усуллари натижалари бўйича, танглайнинг функционал ҳолатини таҳлил қилиш;

танглай туғма кемтиги бўлган болаларда кемтик оғирлик даражаси ва бола ёшини ҳисобга олган ҳолда, таклиф қилинган жарроҳлик усулини юқори жаг ўсиши ва ривожланишига таъсирини асослаш;

рақамли сигналлар текшируви асосида, уранопластика амалиёти ўтказишдан олдин ва сўнг, товуш талаффузи тикланиш сифатини бажарилган жарроҳлик усулларига кўра солиштирма таҳлилини ўтказиш.

Тадқиқотнинг объекти бўлиб, Тошкент давлат стоматология институти клиникасининг болалар юз-жаг жарроҳлик бўлимида даволанишда бўлган, юқори лаб ва танглайнинг туғма кемтиги мавжуд бўлган 210 нафар болалар ва назорат гуруҳи сифатида танглай-ҳалқум соҳасида патологик ўзгаришлар бўлмаган 20 нафар бола олинган.

Тадқиқотнинг предмети сифатида танглай кемтиги мавжуд бўлган болаларнинг юқори жаг, юмшоқ ва қаттиқ танглай мушаклари ҳамда шиллиқ қават тўқималари олинган.

Тадқиқотнинг усуллари. Тадқиқод вазифаларини амалга оширишда антропометрик, фотометрик, магнит-резонанс томография, рентгеноскопик, мультиспираль компьютер томография, товушлар спектрал таҳлили, статистик тадқиқот усулларидан фойдаланилган.

Тадқиқоднинг илмий янгилиги қуйидагилардан иборат:

танглай кемтиги мавжуд бўлган болаларда анъанавий уранопластика жарроҳлик усуллари юмшоқ танглайнинг етарли даражада узайтириш ва

танглай-ҳалқумнинг анатомик-функционал ҳусусиятларини тиклаш имконини бермаслиги исботланган;

илк бор юмшоқ танглай мушакларини кундаланг кесиб, ҳосил бўлган ярани бўйлама тикиш натижасида танглайни узайтириб, анатомик-функционал ҳолатини тўлиқ тикловчи уранопластика усули ишлаб чиқилган;

танглай туғма кемтикли болаларда, уранопластика жарроҳлик амалиётидан сўнг, танглай-ҳалқум соҳаси мушакларининг анатомик тикланганлик ҳолатини баҳолаш учун магнит-резонанс томография ва рентгеноскопик текширув усулларидан фойдаланиш мумкинлиги асосланган;

танглайнинг туғма кемтиги бўлган болаларда кемтикнинг оғирлик даражаси ва жарроҳлик амалиётининг ўтказилиш муддатларидан қатъий назар, ишлаб чиқилган жарроҳлик усули билан даволаш, юқори жағ суягининг ўсиши ва ривожланишига, кемтик фрагментлари орасидаги масофанинг қисқаришига ижобий таъсири исботланган;

танглай кемтиги мавжуд болаларда кемтикнинг оғирлик даражаси ва жарроҳлик амалиётини бола ёшига қараб қўлланилганда, турли хил уранопластика усулларидан сўнг, рақамли сигналлар асосида, нутқ сифати тикланганлигини таҳлил қилиш орқали, товуш талаффузининг сифатини таққосий баҳолаш мумкинлиги исботланган.

Тадқиқотнинг амалий натижалари қуйидагилардан иборат:

таклиф қилинаётган уранопластика жарроҳлик усулидан фойдаланиш танглай кемтикларида юмшоқ танглайни узайтириш, танглай-ҳалқум ҳалқасининг анатомик-функционал ҳусусиятларини тўлиқ тиклаш имконини яратиши исботланган;

танглай кемтиги мавжуд бўлган болаларда кемтикларни жаррохлик усулида даволаш такомиллаштирилган;

юқори жағдан олинган қолиплардаги ўлчамлар, ҳамда МСКТ текшируви маълумотлари натижаларига кўра, танглай кемтикларининг оғирлик даражаси ва операцияни ўтказиш муддатларидан қатъий назар, таклиф қилинган уранопластика усули юқори жағ ўсиши ва ривожланишига салбий таъсир кўрсатмаслиги исботланган;

таклиф қилинган усул бўйича юмшоқ танглайни кўндаланг кесиб, ярани бўйлама тикиш йўли билан амалга оширилган жарроҳлик амалиётидан сўнг юмшоқ танглай ва тилча узунлигида ҳамда шаклида меъёрий кўрсаткичларга эришилган.

Тадқиқот натижаларининг ишончлилиги ишда қўлланилган замонавий, бир-бирини тўлдирувчи текшириш усулларини услубий жиҳатдан тўғрилиги, беморлар сонининг етарли эканлиги, клиник, антропометрик, рентгенологик, статистик таҳлил усуллари ёрдамида ишлов берилганлиги, шунингдек танглайи кетмик болаларни жарроҳлик усулида даволаш натижалари ҳалқаро ҳамда маҳаллий тажрибалар билан таққослангани, олинган натижаларнинг хорижда олиб борилган нуфузли тадқиқот натижалари билан ҳамоҳанглиги хамда ваколатли тузилмалар томонидан тасдиқлангани билан асосланади.

Тадқиқот натижаларининг илмий ва амалий аҳамияти. Тадқиқот натижаларининг илмий аҳамияти, юқори лаб ва танглайнинг туғма кемтиги мавжуд бўлган болаларда, юқори жағ суяклари ўсишда кечикиши, нутқ тикланиши, танглай-ҳалкум етишмовчилигини бартараф этишда қўлланиладиган анъанавий усуллардан, таклиф қилинган янги жарроҳлик усулида даволашни қўллашдаги самарадорлиги билан изоҳланади.

Тадқиқот натижаларининг амалий аҳамияти, юмшоқ танглайни кўндаланг кесиш билан ярани бўйламасига тикилиши таклиф қилинаётган уранопластиканинг усулида танглай мушакларини 180° га буриш ҳисобига юмшоқ танглайни узайтириш имконини бериши ва танглай-ҳалқум ҳалқаси анатомик функционал тикланишини яхшилаши билан изоҳланади.

Тадқиқот натижаларининг жорий қилиниши. Танглай кемтиги мавжуд бўлган болаларда такомиллаштирилган жарроҳлик усули билан даволаш бўйича олинган илмий натижалар амалий соғлиқни сақлашга тадбиқ қилинган:

“Танглай туғма кемтикларини жарроҳлик йўли билан даволаш усули” бўйича Ўзбекистон Республикаси Интеллектуал мулк агентлигининг ихтирога патент учун маълумотнома олинган (№IAP 20170221). Мазкур усул танглай кемтиклари оғирлик даражаларидан қаътий назар танглай нуқсонини тўлиқ бартараф этиш ҳамда реабилитация муддатини қисқартириш имконини берган;

“Уранопластика усулларининг самарадорлигини талаффуз натижалари асосида қиёсий баҳолаш” (Zvuk.exe) бўйича Ўзбекистон Республикаси Интеллектуал мулк агентлигининг электрон ҳисоблаш машиналари учун яратилган дастури рўйхатдан ўтказилган (2018 йил 17 майдаги №DGU 05310 –сонли гувоҳномаси). Мазкур ЭҲМ дастури танглай кемтиги бўлган беморларни жарроҳлик амалиётидан олдин талаффуз тикланишини башорат қилиш имконини берган;

“Уранопластика усулларининг самарадорлигини сўз талаффузининг натижалари асосида қиёсий баҳолаш” (Slovo.exe) бўйича Ўзбекистон Республикаси Интеллектуал мулк агентлигининг электрон ҳисоблаш машиналари учун яратилган дастури рўйхатдан ўтказилган (2018 йил 17 майдаги №DGU 05309 –сонли гувоҳномаси). Мазкур ЭҲМ дастури танглай кемтиги бўлган беморларни жарроҳлик амалиётидан олдин сўз талаффузининг тикланиш даражасини башорат қилиш имконини берган;

“Уранопластика жарроҳлик усулини юмшоқ танглай тўқималарини кўндаланг кесмалар ўтқазиш ва бўйламасига тикиш орқали амалга ошириш” услубий қўлланмаси тасдиқланган (Соғлиқни сақлаш вазирлигининг 2018 йил 3 июлдаги 8н-р/165-сонли маълумотномаси). Мазкур услубий қўлланма танглай туғма кемтиги мавжуд бўлган болаларда жарроҳлик усулида даволаш самарадорлигини ошириш ва юмшоқ танглайнинг узайтириш имконини берган;

“Уранопластика усулларининг сўзлар талаффузи тикланишидаги самарадорлигини солиштирма баҳолаш” услубий қўлланмаси тасдиқланган (Соғлиқни сақлаш вазирлигининг 2018 йил 21 декабрдаги 8н-р/361-сонли

маълумотномаси). Мазкур услубий қўлланма танглай туғма кемтиги мавжуд бўлган болаларни уранопластикадан кейинги нутқ тикланиш самарадорлигини сўзлар орқали баҳолаш имконини берган;

“Уранопластика усулларининг товушлар талаффузи тикланишидаги самарадорлигини солиштирма баҳолаш” услубий қўлланмаси тасдиқланган (Соғлиқни сақлаш вазирлигининг 2018 йил 21 декабрдаги 8н-р/362-сонли маълумотномаси). Мазкур услубий қўлланма танглай туғма кемтиги мавжуд бўлган болаларни жарроҳлик усулида даволашдан кейин, товушлар орқали нутқ тикланиш самарадорлигини баҳолаш имконини берган;

юқори лаб ва танглайнинг туғма кемтикларини ташхислаш ва даволашнинг самарали тизимини ишлаб чиқиш ва такомиллаштиришга қаратилган илмий тадқиқот натижалари соғлиқни сақлаш амалиётида, жумладан, Тошкент давлат стоматология институтининг клиникаси, Бухоро вилояти болалар кўп тармоқли тиббиёт маркази, Самарқанд вилояти кўп тармоқли тиббиёт марказида амалий фаолиятга тадбиқ этилган (Соғлиқни сақлаш вазирлигининг 2018 йил 24 декабр 8н-д/277-сонли маълумотномаси). Олинган натижаларни клиник амалиётга жорий қилиниши даволаш самарадорлигини ошириш ва уранопластика ўтказилгандан кейин реабилитацион даврни 20% га қисқартириш имконини берди.

Тадқиқот натижаларининг апробацияси. Мазкур тадқиқот натижалари 4 халқаро ва 7 та республика илмий – амалий анжуманларда муҳокамадан ўтказилган.

Тадқиқот натижаларининг эълон қилиниши. Диссертация мавзуси бўйича 21 илмий иш нашр этилган, шулардан Ўзбекистон Республикаси Олий аттестация комиссиясининг докторлик диссертациялари асосий илмий натижаларини чоп этиш тавсия этилган илмий нашрларда 13та мақола, шундан 11 таси республика ва 2 таси хорижий журналларда нашр этилган.

Диссертация ҳажми ва тузилиши. Диссертация таркиби кириш, етти боб, хулоса, амалий тавсиялар ва фойдаланилган адабиётлар рўйхатидан иборат. Диссертациянинг ҳажми 182 бетни ташкил этган.

ДИССЕРТАЦИЯНИНГ АСОСИЙ МАЗМУНИ

Кириш қисмида ўтказилган тадқиқотнинг долзарблиги ва зарурияти асосланган, тадқиқотнинг мақсади хамда вазифалари шакллантирилган, объект ва предметлари таснифланган, республикада фан ва технологиялар ривожланишининг устувор йўналишларига мослиги кўрсатилган, тадқиқотнинг илмий янгилиги ва амалий натижалари баён қилинган, олинган натижаларнинг амалиётга жорий қилиниши, нашр этилган ишлар ва диссертациянинг тузилиши бўйича маълумотлар келтирилган.

Диссертациянинг **“Юқори лаб ва танглай кемтикли болаларни замонавий усуллар билан комплекс даволаш”** деб номланган биринчи бобида, юқори лаб ва танглай туғма кемтикларининг жаҳон ва республикамизда учраши ва тарқалганлиги кўлами, танглай кемтиги мавжуд бўлган болаларда юқори жағ ва танглай-ҳалқум соҳасининг анатомик

функционал хусусиятлари, танглай кемтигини жарроҳлик усули билан даволашнинг юз скелети ўсиши ва ривожланишига таъсири, товушнинг асосий ҳоссалари ҳусусиятлари, танглайи кемтикли болаларнинг комплекс реабилитацияси, мавжуд уранопластика усулларининг устунлик ва камчиликлари жиҳатлари таҳлили бўйича адабиётларда ёритилган маълумотлар, давлат ва маҳаллий даражада ҳал қилиниши лозим бўлган муаммолар келтирилган.

Диссертациянинг **“Клиник материал ва қўлланилган текширув усулларини умумий тавсифи”** деб номланган иккинчи бобида, тадқиқотнинг асосий материал ва усуллари, хронологик доираси ва объектларига изоҳлар келтирилган.

Тадқиқот объекти Тошкент давлат стоматология институти клиникасининг болалар юз-жаг жарроҳлик бўлимида диспансер ҳисобида турган, юқори лаб ва танглайнинг туғма кемтиги мавжуд (6 ойдан 7 ёшгача) бўлган 210 нафар бола ва танглай-ҳалқум соҳасида патологик ўзгаришлари бўлмаган 20 нафар соғлом болалар бўлди.

Юқори лаб ва танглайида туғма кемтикларининг оғирлик даражасига қараб, болалар Л.Е. Фролова (1973) таклиф қилган классификацияга асосланган ҳолда гуруҳларга бўлинган. 210 нафар тадқиқотда иштирок этган танглайнинг туғма кемтиги мавжуд бўлган болаларнинг 94 нафари чуқур текширувлардан ўтказилди.

Тиббий кўрик клиник, рентгеноскопик, антропометрик, фотометрик, магнит-резонанс томография, мультиспирал компьютер томография текширув усулларини ўз ичига олган.

Барча беморларга жарроҳлик амалиётидан аввал қон ва сийдикнинг умумий клиник таҳлили, қоннинг умумий оқсил, оқсил фракциялари, ферментлар, билирубин, электролитлар биокимёвий таҳлилини ўз ичига олувчи текширувлар ўтказилган, зарурият бўлган беморларда кўкрак кафасининг рентгенографияси ва ЭКГ ўтказилган. Бундан ташкари, болаларни: педиатр, анестезиолог, ортодонт, оториноларинголог ва невропатолог мутаҳассислари кўрикдан ўтказган.

Тадқиқотда иштирок этган болалар қуйидаги гуруҳларга тақсимланди: назорат (n=20) - таққослаш гуруҳи, бу гуруҳга танглай-ҳалқум доирасида ҳасталик аломатлари бўлмаган болалар ташкил қилган;

биринчи гуруҳга (I гуруҳ n=30) Л.Е. Фролова таклиф қилган усулда ҳалқумни торайтириш билан уранопластика ўтказилган беморлар киритилган;

иккинчи гуруҳга (II гуруҳ n=32) – уранопластика операцияси Bardach J усулида амалга оширилган болалар киритилган;

учинчи гуруҳни (III n=32) биз таклиф қилган усулда уранопластика операцияси ўтказилган болалар ташкил этган.

Таклиф қилинган жарроҳлик амалиёти усулнинг бажарилиш хусусияти: юмшоқ танглай тўқималари кўндаланг (8-12мм) кесилиб, кесма четлари 180^0 очилади ва ҳосил қилинган жароҳат бўйлама қаватма –қават тикилади. Кўндаланг кесма яра 180^0 очилганда, унинг улчами икки марта

узаяди. Иккала фрагментда юмшоқ танглай мушаклари апоневрозга уланган соҳасидан бутун (8-12 мм гача) қалинлиги бўйлаб, кўндаланг кесилади. Иккала томонда ҳосил бўлган кесма яра четидан кемтик бўйлаб, тилча учигача шиллиқ қатлам кесиб олиб ташланади. Юмшоқ танглай мушаклари икки томонда икки қатламга ажратилмаган ҳолда, ҳалқумнинг ён деворини ҳосил қилган суякдан бўшатиб олинади. Танглайнинг шиллиқ ҳамда мушак қатламларга чоклар қўйиш жараёнида кесма яра 180° га очилади. Иккала томондан m.LVP мушаги толалари қисмлари 90^{0} сурилиб учма-уч тикилади. (рац. Таклиф ТТА № 655 07.01.2014) (1-расм).

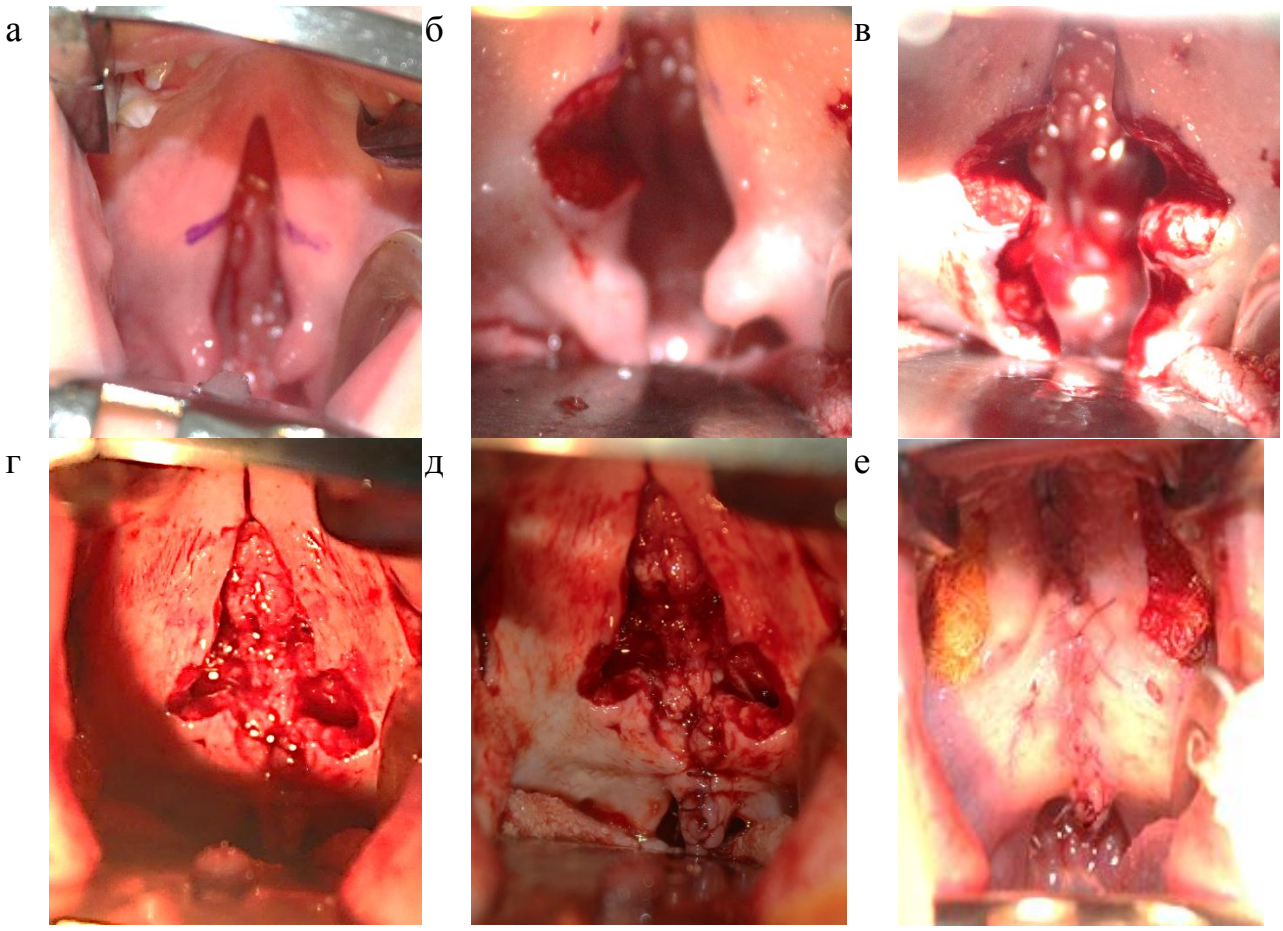

1- расм. Операция босқичлари. А-танглай кемтиги кўриниши, фламастер билан юмшоқ танглайда кўндаланг кесма белгилаб олинган; б – юмшоқ танглайда кемтикнинг ўнг томон четида кесма ўтказилган; в- иккала бўлаклар четидаги шиллиқ парда кесиб олинган; г - бурунинг парда –мушак қатлами кемтик чегараси бўйлаб тилча учига қадар ағдарилган чоклар қўйилиб тикилган; д – дастлаб тилчага сўнг юмшоқ танглай мушакларига чоклар қўйилган; е - оғиз шиллиқ парда-мушак қаватига чоклар қўйилган.

Юқори жағнинг антропометрик ўлчамларини олиш мақсадида юқори жағдан олинган модел махсус миллиметр ўлчамли чизғич ёрдамида (Sillman J.H. 2001) юқори жағнинг трансверзал ҳамда сагитт текисликлар бўйича

узунлиги қўйидагича баҳоланди: юқори жағ кемтиги четлари, альвеоляр ўсиқ, танглай ўсиқларининг четлари ҳамда сут тишларининг жойлашиш оралиғи масофалари ўлчанди. Танглай кемтикларини жарроҳлик усули билан даволашнинг болалар юқори жағининг ўсиши ва ривожланишига таъсирини ўрганиш мақсадида, ўтказилган велопластика (жарроҳлик амалиёти)дан кейин юқори жағ ўлчамлари 6 ойдан сўнг ўлчаниб, операциядан олдин олинган натижалар билан таққосланди.

Танглайи кемтикли болаларнинг жарроҳлик усули билан даволашдан олдин ва кейин, танглайнинг клиник-антропометрик кўрсаткичларини аниқлаш мақсадида, кесув тишлар асосидан тилча учига қадар ва ҳалқумнинг иккала ён деворлари орасидаги масофанинг фотометрик ўлчовлари ўтказилди (2-расм).

а

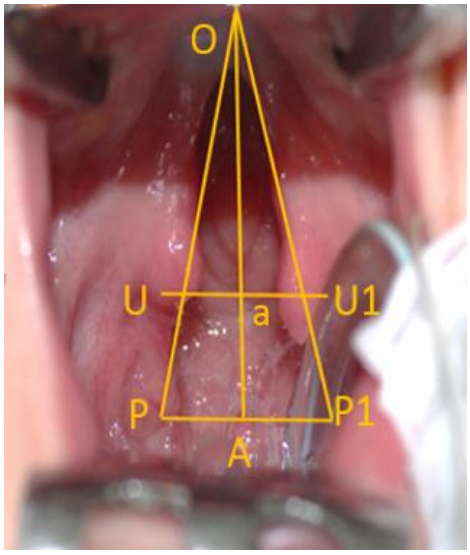

б

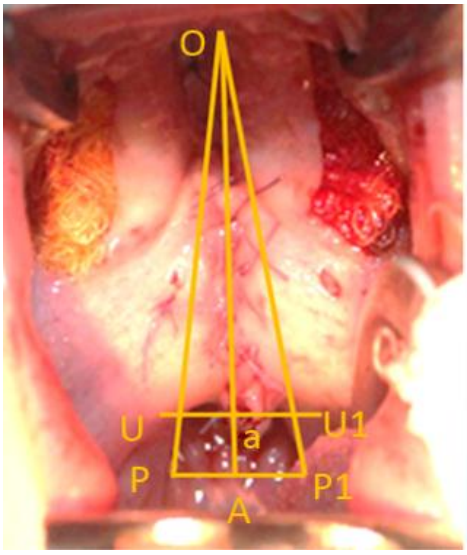

2- расм. Танглай кемтигининг уранопластикадан олдин ва кейин антропометрик ўлчамлари схемаси кўриниши; OA – кесув тишлар каналидан ҳалқумнинг девори орт юзаси орасидаги узунлиги; Oa – кесув каналидан шакллантирилган тилча учигича бўлган масофа; UU_1 – тилчалар орасидаги кенглик масофаси; PP1 – ҳалқум ён деворининг кенглик масофаси.

Ҳар бир беморда текширув операциядан олдин ва кейин магнит-резонанс томографик “Siemens” (Германия) фирмасининг Magnetom Open/Viva аппаратида магнит майдонининг 0,2T кучланишида, коронар, сагиттал ва аксиал проекцияларда T1 spinecho (SE) режимида ўтказилди. Сагиттал проекцияда сканерлаш бошнинг бўйлама ўқига параллел текислик, аксиал йўналаши- қаттиқ танглай орқали ғалвирсимон суяги lamina cribrosa га параллел йўналишда, коронар (фронтал) проекцияда суяк lamina cribrosa га 58 даража бурчак остида текислик (M.D. Akguner 1999 таклиф қилган усул)да ўтказилди. Шу аснода, кемтикли болалаларни жаррохлик усулида даволашдан олдин ва кейин қаттиқ танглай, юмшоқ танглай узунлиги, ҳалқумнинг орт девори қалинлиги ва ҳалқум чуқурлиги ўлчанди.

Танглайнинг m. levator veli palatini мушаги статик ҳолатида (S.L.Ettema ва ҳаммуаллиф. 2001 таклиф қилган усул) ўлчаш ўтказилди: танглай мушагининг m.LVP бошланғич чап ва ўнг нуқталар орасидаги масофа, чап ва ўнг жойлашув бўрчаги, m. LVP бошланишидан юмшоқ танглай ўртасигача бўлган масофалар ўлчанди.

Уранопластика (жарроҳлик амалиёти)дан (6-8 ой) сўнг қаттиқ танглай фрагментлари орасидаги масофа кенглигини ўлчаш мақсадида Somatom Emotion 6, Siemens (Германия) томографида нейтрал ҳолатидаги аксиал проекцияда кўп қатламли компьютер томографияси ўтказилди. Аксиал кесмалардан коронар, сагиттал ва қийшиқ проекцияларда реконструкциялар олинди ҳамда юқори жағ коронар кесмаси ва юз скелетининг уч ўлчамли (3D) реконструкцияси ҳосил қилинди. Компьютер томография текширувининг дастурий аксиал кесмалар қалинлиги 1,25 мм., интервал 3 мм., сканерлаш вақти 10–20 сония, кўрув майдони 180х180, матрица катталиги 256х256, кесмалар сони 20–110.таъминоти бўйича кемтиклар орасидаги масофа таҳлил қилинди.

Танглай-ҳалқум мушаклар мажмуаси харакатланиш ҳолатини баҳолаш мақсадида (Philips J/DRF) аппаратида рентгеноскопик тадқиқотлар ўтказилди, бунда рентген нурлари электрон-оптик ўзгартиргич таркибли бўлиб, тасвирини кучайтиргичга узатади ҳамда олинган таъсвир монитор экранида намоён бўлгач, тасвир видеорўйҳатга стоп-кадр тизимида ёзиб олинди. Танглай-ҳалқум соҳаси яхши кўринганидан сўнг бола “А” ҳамда “И” ҳарфларини талаффуз қилади, бу вақтда танглай-ҳалқум комплекси ҳолати ведиотасмага рўйхатга олинади. Шундан сўнг мониторда рентген фотосуратлари устидан махсус компьютер дастури ёрдамида 1.0 мм ли квадратларга бўлинган цефалометрик ўлчов билан танглай мушакларининг ютқин олд девори юзаси оралиғидаги олиб ўлчанади.

3-7 ёшдаги болаларда уранопластика ўтказилгандан (6-10ой) кейин товуш талаффузини баҳолаш мақсадида талаффуз қилиш қийин бўлган «б», «д», «ж», «п», «с», «ш»,«з» ҳарфлари ва «банан», «дала», «пуфак», «самолёт» сўзларининг талаффузи махсус овоз ёзиш студиясида микрофон орқали Nuendo4 товуш ёзуш дастурда ёзиб олинган ва олинган маълумотлар Audacity 2.2.2 компьютер дастурида товушнинг максимал ва минимал даражаси (дБ), товушнинг ўртача қиймати (дБ), талаффузнинг давомийлиги (сония) кўрсаткичлари бўйича қайта ишланиб рақамланди:

Товушлар ташҳислаш белгиларининг баҳоланиши рақамларда амалга оширилган “даволашгача” бўлган жараёнга мос келувчи товуш акустик спектри кўрсаткичларининг қийматлари асосида таҳлил қилинган.

Статистик ишлов бериш M±m ни ҳисоблаш ва танлов медиани билан амалга оширилди. Фарқлар ишончлилигини натижалари, одатда мос келган Стюдентнинг t-мезони ёрдамида баҳоланди. $p<0,05$ да фарқ статистик ишончли ҳисобланди.

Материалнинг статистик қайта ишланиши, график ва жадвалларнинг тузилиши персонал компьютерда Statsoft STATISTICA 6.0 статистик

маълумотларни қайта ишлаш дастурий пакетларидан фойдаланиб амалга оширилди. Ҳисоблар MC Exell электрон жадваллар таҳрирчисида бажарилди.

Диссертациянинг “**Уранопластика усулларидан сўнг танглайнинг анатомик функционал ҳолатини ўрганиш натижалари**” деб номланган учинчи бобида, танглайида туғма кемтиги бўлган болаларда уранопластикадан кейин юмшоқ танглай ва тилчани тиклаш натижалари, операциядан кейинги эрта асоратларнинг жойлашуви ва антропометрик ўлчовлар таърифланган.

Танглай кемтикларини жарроҳлик йўли билан даволаш усулига кўра, тадқиқотда иштирок этган болалар гуруҳларга ажратилди: I гуруҳ 77 (36,6%) нафар болаларда Л.Е. Фролова таклиф қилган усул, ҳалқум доирасини торайтириш йўли билан; II гуруҳдаги 59 (28%) нафар болаларда Bardach J. таклиф қилган уранопластика усули икки томондан ағдарма кўчирилган лахтаклар билан тикланди; III гуруҳ 74 (35,2%) нафар болаларда юмшоқ танглай кўндаланг кесилиб, ярани бўйлама тикиш орқали тикланди.

Текширув натижаларига кўра, танглайнинг кемтиги жарроҳлик усулида даволанган 210 нафар болалардан 38(18%) нафарида тилча ҳолати носимметрик шаклланган, 8 (3,8%) нафарида жароҳатнинг очилиши, тилчанинг бир томонга силжиши ҳалқумнинг қисман кенгайиши кузатилди, бунда 5(2,3%) нафар болада бу асоратни бартараф қилиш учун такрорий жарроҳлик амалиётини ўтказиш зарурияти юзага келди.

Тадқиқотларимизнинг таҳлили натижаларига кўра, уранопластикадан сўнг яранинг бирламчи битишига қарамасдан, юмшоқ танглай ва тилча турли шаклга эга бўлганлиги аниқланди. Биз тикланган танглай ва тилчанинг тикланиш шакли (ЮТТТШ)ни эътиборга олиб, гуруҳларга ажратдик ва балларда ҳисобланадиган мезонларга бўлиб ўрганишни таклиф қилдик (3-расм).

- ЮТТТШ яхши кўрсаткич = 0 балл
- ЮТТТШ қониқарли кўрсаткич = -1
- ЮТТТШ нисбатан қониқарли кўрсаткич = -2
- ЮТТТШ қониқарсиз кўрсаткич = -3

Натижаларнинг таҳлили Л.Е. Фролова таклиф қилган усулда 77 нафар болаларда амалга оширилган уранопластикадан сўнг 21(27,7%) нафарида тилча носимметрик шаклда тикланган. Шулардан 7(0,9%) нафар болаларда операциядан кейин тилчанинг бир бўлаги иккинчи бўлагидан катта ёки калта, 8(1%) нафар беморда эса тилча ўзининг меъёрий анатомик жойлашув майдонидан юқорига - “А” чизиғига яқин жойлашган. 2 (0,2%) нафар болаларда жарроҳлик амалиётидан сўнг тилча танглай ўрта чокига нисбатан чапроқда ёки ўнгроқда жойлашган. Л.Е. Фролова усулида амалга оширилган уранопластикасидан кейин ҳаммаси бўлиб 33(46,7%) нафар болаларда юмшоқ танглай ва тилчанинг шакли қониқарли ҳолатда тикланган.

Bardach J. таклиф қилган усулда амалга оширилган операциядан сўнг 59 нафар боладан 4(0,6%) нафарида тилча бурун-ҳалқум тешигига эгилиб жойлашган, 2(0,3%) нафар беморда эса тилча ўрта чокка нисбатан чапроқда жойлашган, 8(1,2%) нафар болаларда носимметрик тилча қайта тикланган -

бир томони бошқасидан паст ёки баландда жойлашган, операция қилинганларнинг 2(0,4%) нафарида тилча умуман анатомик шаклини йўқотган. Bardach J. усулида 59 нафар болаларда амалга оширилган жарроҳлик амалиётидан 43(72,4%) нафарида юмшоқ танглай ва тилча шаклининг тикланиш кўрсаткичи қониқарли деб топилган.

Таклиф қилинган усул юмшоқ танглайни кўндаланг кесиб, ярани бўйлама тикиш йўли билан амалга оширилган жарроҳлик амалиётидан сўнг – 74 нафар болалардан 2(0,3%) нафарида тилча ҳолати одатдагидан кўра йирикроқ шаклланган, қолган болаларда юмшоқ танглай ва тилча узунлиги ҳамда шакли меъёрга яқин бўлган. Юмшоқ танглайни кўндаланг кесиб, ярани бўйламасига тикиш йўли билан амалга оширилган уранопластикадан сўнг – 72(96%) нафар болаларда юмшоқ танглай ва тилча шаклининг тикланиш кўрсаткичи яхши деб баҳоланган.

№	кўрсаткич	тафсилот	№	кўрсаткич	тафсилот
1.		тикланган юмшоқ танглай ва тилча узунлиги ҳолати ва шакли бўйича меъёрга яқин **ЮТТТШ кўрсаткичи яхши = 0**	4.		тилча бурун-ҳалқум бўшлиғи томон эгилган **ЮТТТШ кўрсаткичи нисбатан қониқарли = -2**
2.		юмшоқ танглай тикланган, лекин тилча симметрияга эга бўлмаган. **ЮТТТШ кўрсаткичи қониқарли = -1**	5.		тилча танглай ўрта чокига нисбатан ўнгроққа ёки чапроққа силжиган. **ЮТТТШ кўрстакичи қониқарсиз = -3**
3.		Шаклланган тилча юмшоқ танглайнинг “А” чизиғига яқин ёки ундан узоқда жойлашган. **ЮТТТШ кўрсаткичи нисбатан қониқарли = -2**	6.		тилча умуман шаклланмаган, юмшоқ танглай қисқа, танглай-ҳалқум ҳалқасининг харакати чегараланган. **ЮТТТШ қониқарсиз= -3**

3-расм. Уранопластикадан сўнг юмшоқ танглай ва тилчанинг анатомик тикланиши (балларда).

Танглайида кемтиги бўлган болаларда ўтказилган антропометрик ўлчамлар таҳлилидан шу маълум бўлдики, Л.Е. Фролова усулида амалга оширилган жарроҳлик амалиётидан сўнг, юқори кесув тишлар асосидан тилчанинг уч қисмигача бўлган масофа танглай узунлиги 70,3±0,61мм га,

ҳалқум ён деворлари орасидаги масофа 27,3±0,5мм га етган. Л.Е.Фролова усулида амалга оширилган операциядан кейин юмшоқ танглай узунлиги меъёрга нисбатан 89% узайган ва ҳалқум ён деворлари орасидаги масофа (кенглиги) меъёрдан 4,5 % га кўпроқ торайтирилган.

Bardach J. усулида ўтказилган уранопластикадан сўнг танглай узунлиги 71,4±0,6мм га узайган ва ҳалқум ён деворларининг кенглиги 31,3±0,5ммни ташкил этган. Bardach J. усулида ўтказилаган уранопластикадан сўнг юмшоқ танглай узунлиги меъёрга нисбатан 91% га узайган ва ҳалқум ён деворлари орасидаги масофа (кенглиги) 91% меъёрга нисбатан торайган.

Таклиф қилинган юмшоқ танглайни кўндаланг кесиб, ярани бўйлама тикиш усулидан сўнг танглай узунлиги 79,3±0,6мм га етган ва 2,5% меъёридан ортиқ узайган, ҳалқум ён деворлари четлари орасидаги масофа торайиб 28,3±0,5мм 99% га меъёр кўрсаткичига яқинлашган.

Болаларда уранопластика жарроҳлик амалиёти бажарилгандан кейинги асоратлар таҳлилига кўра: I гуруҳда - 24(11,4%) нафар болаларда, II гуруҳда – 11(5,2%) нафар болаларда, III гуруҳда - 9(4,2%) нафар болаларда эрта асоратлар кузатилган (4-расм).

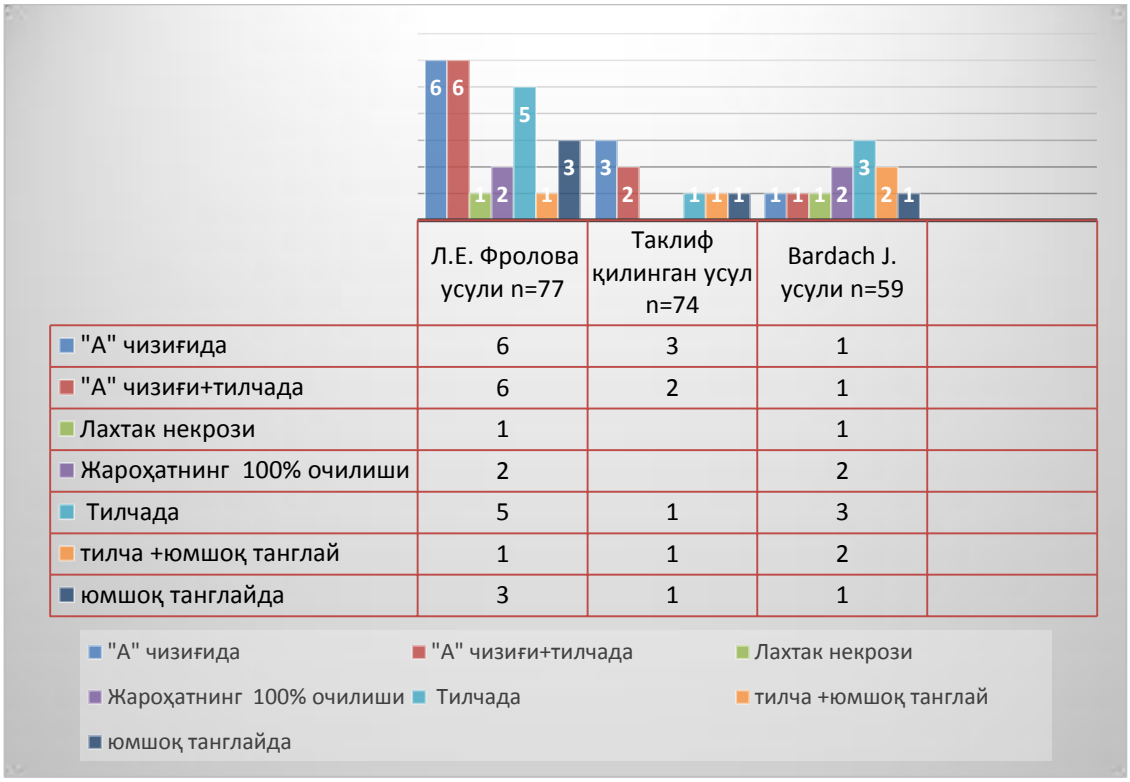

4- расм. Уранопластика усулларидан кейинги эрта асоратлар учрайдиган асоратлар.

Диссертациянинг “**Уранопластикадан олдин ва кейинги МРТ натижаларига кўра танглай-ҳалқум мажмуасини баҳолаш**” деб номланган туртинчи бобида, МРТ текширувидан фойдаланган ҳолда, анъанавий ва таклиф қилинган янги уранопластика усуллари қўлланилгандан сўнг олинган антропометрик натижаларнинг таҳлили келтирилган.

Танглайи туғма кемтикли болаларда МРТ текшируви 3-5 ҳамда 5-7 ёшдаги беморларда операциядан кейин 6 ойдан сўнг ўтказилган. 3-5 ёшдаги I гуруҳдаги (операция Л.Е. Фролова таклиф қилган усулда бажарилган) болаларда уранопластикан сўнг юмшоқ танглайнинг узунлиги 24,2±0,6мм ни; танглайнинг m.LVP мушаги ўнг ҳамда чап бошланғич бурчаги $58,3^0 \pm 1,3^0$ даражани; m.LVP мушагининг ўнг ва чап томонлама умумий узунлик ҳажми 28,4±1,2мм ни; m.LVP мушагининг ўнг ҳамда чап томонлама кенглиги 2,1±0,2мм; m.LVP мушагининг марказ соҳаси кенглиги 2,8±0,2ммни ташкил этди (5-расм).

Танглай кемтиги бўлган 5-7 ёшдаги болаларда эса юмшоқ танглай умумий узунлиги 26,6±1,5мм ни; танглайнинг m.LVP номли мушаги ўнг ҳамда чап бошланғич бурчаги 56,7±1,6 даражани; m.LVP мушаги ўнг ва чап томондан умумий узунлиги ўртача ўлчами 34,7±1,6 мм; m.LVP мушагининг ён томонлама кенглиги ўнг ва чапдан 2,8±0,2мм; m.LVP танглай мушаги марказ соҳасидаги кенглиги 2,9±0,2мм га тенг.

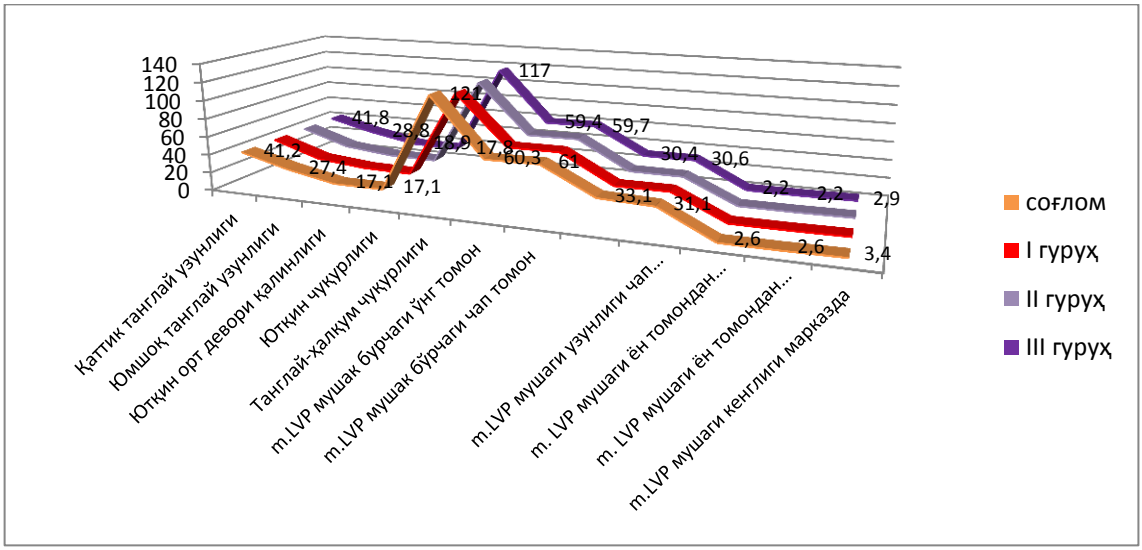

5-расм. 3-5 ёшли соғлом ҳамда уранапластикадан 6 ой кейин танглай ўлчамлари ва m.LVP мушагининг МРТ натижаларини таққослаш.

II гуруҳда 3-5 ёшли болаларда танглай кемтиклари пластикаси Bardach J. таклиф этган усули бўйича амалга оширилган, 6 ойдан сўнг юмшоқ танглайнинг умумий узунлиги 24,6±0,4мм ни; танглайнинг m.LVP мушаги ўнг ҳамда чапдан бошланғич бурчаги 58,1±1,3 даража; m.LVP мушагининг ўнг ва чап бўлаклари умумий узунлиги 28,1±1,1мм ни; m.LVP мушагининг ўнг ва чап томондан ён кенглиги 2,1±0,2мм; m.LVP мушагининг марказ кенглиги ҳажми 2,8±0,2мм ни ташкил этди.

5-7 ёш болаларда эса, бу кўрсаткичлар қўйидагиларни ташкил этди юмшоқ танглай узунлиги 2,8±0,2ммни; m.LVP мушаги бошланғич бурчаги ўнг ва чапдан 56,6±0,2мм даража; m.LVP мушагининг ўнг ҳамда чап умумий узунлиги ўртача 34,8±1,2мм ни; m.LVP мушагининг ўнг ва чап бўлаклари ён

томонлама кенглиги 2,8±0,2мм; m.LVP мушагининг маркази кенглиги ўлчами 2,8±0,2мм ни ташкил қилди.

Биз таклиф қилган уранопластика усули, яъни юмшоқ танглайни кўндаланг кесиб, ярани бўйламасига тикилганда,операциядан 6 ойдан кейин III гуруҳдаги 3-5 ёшдаги болаларда уранопластика бажарилгандан сўнг юмшоқ танглайнинг узунлиги 28,8±0,5ммни; танглайнинг m.LVP мушаги бошланғич бурчаги ўнг ва чап томондан 59,4±1,6^0 даражани; m.LVP мушагининг умумий узунлиги ўнг ҳамда чапдан 30,4±1,5ммни; m.LVP мушагининг ён томонлама кенглиги иккала тарафда 2,2±0,2ммни; m.LVP мушаги марказдаги кенглик ўлчами 2,9±0,2ммга тенг бўлди.

Шу гуруҳдаги 5-7 ёшдаги болаларда танглай пластикаси амалиётидан сўнг юмшоқ танглай узунлиги 29,5±1,5ммни; танглай m.LVP мушагининг бошланғич бурчаги ўнг ва чапдан 57,7±1,6^0 даражани; m.LVP танглай мушаги узунлиги ўнг ва чап бўлакларда 35,1±1,2ммни; m.LVP мушагининг ён томонлама кенглиги ўнг ва чапдан 2,9±0,2ммни; m.LVP мушагининг маркази кенглиги 3,1±0,2ммни ташкил этди.

Амалга оширилган тадқиқот натижалари таҳлилига кўра, танглай соҳасида патологик ўзгаришлар бўлмаган, соғлом болалар ва танглай туғма кемтиги мавжуд бўлган беморларнинг ёши ва ўтказилган уранопластика усулига мувофиқ МРТ текшируви маълумотлари таҳлили шуни кўрсатадики Л.Е. Фролова таклиф қилган усулида уранопластика ўтказилгандан сўнг танглайнинг m.LVP мушаги узунлигининг тикланиши қиймати 81,3-82,7%ни; II гуруҳдаги Bardach J. томонидан таклиф қилинган усулида эса, m.LVP мушагининг узунлиги 81,9-83,2%ни; III гуруҳдаги болаларда таклиф этилган танглайни кўндаланг кесиб, узунасига тикилгандан сўнг m.LVP мушагининг узунлиги тикланиш даражаси 92,4-95,2% ни ташкил қилиши исботланди.

Л.Е. Фролова томонидан таклиф этилган усулда танглай пластикаси ўтказилган I гуруҳни ташкил қилувчи 3-5 ёшли болаларда танглайнинг m.LVP мушаги кенглиги статистик ўлчамлари 76,9%га; Bardach J. таклиф қилган усул бўйича уранопластика ўтказилган II гуруҳда 77%га; таклиф қилинган уранопластика методикаси бўйича III гуруҳнинг 3-5 ёш болаларида 80,5% тикланди. Бунда беморлар ёши катталашиб бориши билан m.LVP кенглигининг тикланишдаги фарқи сезиларли ўзгариб борган.

Диссертациянинг “**Уранопластика усулларига қараб танглай мушаклари мажмуаси ҳаракатчанлигини рентгеноскопик таҳлил натижалари**” деб номланган бешинчи бобида операциядан 6 ой сўнг танглай мушаклар тикланиш даври динамик кузатувида, танглай-ҳалқум мушаклари мажмуасининг ҳаракатчанлиги кўрсаткичлари рентгеноскопик усулда таҳлил қилинган.

Рентгеноскопик тадқиқот ўтказилган соғлом гуруҳдаги 3-5 ёшдаги болаларида танглай-ҳалқум мушаклар мажмуасининг қисқариб узайиш хусусияти яъни, ҳаракатчанлиги натижасида ҳалқумнинг орқа девори юзасига яқинлашиш масофаси “А” ҳарфини талаффуз қилишда 2,2±0,4мм ни, “И” ҳарфининг талаффузида 1,1±0,6мм ни ташкил этди. Бу кўрсаткичлар 4-7 ёшда эса “А” товушини талаффузида танглай-ҳалқум ва ютқин орқа девори

юзаси орасидаги масофа 2,3±0,5мм ни, “И” товушининг талаффузида эса 1,2±0,5мм ни масофани ташкил этди.

I гуруҳнинг тадқиқотда иштирок этган 3-5 ёшдаги болаларида Л.Е. Фролова таклиф қилган усулда ўтказилган уранопластикадан 6 ой сўнг танглай-ҳалқум ва ютқин орқа девори юзаси орасидаги масофа ўлчамлари “А” ҳарфини талаффуз қилишда 3,0±0,5мм га, “И” ҳарфини талаффуз қилишда эса 1,9±0,5мм ни ташкил қилди. Бу кўрсаткичлар 5-7 ёшдаги болаларда “А” ҳарфини талаффуз қилишда танглай-ҳалқум мажмуаси ва ютқин орти девори юзаси орасидаги масофа 3,2±0,5мм ни, “И” товушини талаффуз қилишда 2,0±0,5мм ни ташкил қилди; текширувда иштирок этган II гуруҳдаги болаларнинг танглай-ҳалқум мушак комплексининг ютқин орқа девори юзаси орасидаги масофа “А” ҳарфини талаффуз қилишда 3,1±0,5мм ни, “И” ҳарфини талаффуз қилишда эса 1,8±0,5мм ни ташкил этди. Бу кўрсаткичлар 5-7 ёшда “А” ҳарфини талаффуз қилишда 3,0±0,5мм ни, “И” ҳарфини талаффуз қилишда 1,8±0,5мм ни ташкил қилди; III гуруҳда даволанган болалар биз таклиф қилган уранопластика усулидан сўнг танглай-ҳалқум мажмуасининг талаффуз вақтидаги қисқариши ва ютқин орт девор юзасига яқинлашувининг масофа ўлчамлари меъёр даражасига етди ва “А” ҳарфини талаффуз қилишда танглай-ҳалқум ва ютқун олд девори юзаси орасидаги масофа 2,4±0,5мм ни, “И” ҳарфини талаффуз қилишда 1,3±0,5мм га тенг бўлди. Бў кўрсаткичлар 5-7 ёшда танглай кемтиги жарроҳлик амалиётидан кейинги даврда “А” ҳарфини талаффуз қилишда масофа 2,5±0,5мм ни, “И” товушини талаффуз қилишда эса 1,3±0,5мм ни ташкил этди.

Текширув натижалари маълумотларига кўра таклиф қилинган уранопластика усулида, танглай-ҳалум мажмуаси ҳаракатланлиги кўрсаткичлари 96,4%га меъёрга яқинлашганлиги исботланди.

Диссертациянинг “**Танглайида туғма кемтиги бўлган болаларда уранопластика операциясигача ва ундан кейининги даврда юқори жағнинг морфологик ўлчамлари**” деб номланган олтинчи боби, танглай кемтикларини жарроҳлик усуллари билан даволашнинг юқори жағнинг ўсиши ва ривожланишига таъсирини ўрганишга бағишланган.

Юмшоқ танглай пластикасидан 6 ой сўнг болаларда юқори жағнинг нисбий узунлиги жарроҳлик амалиёти усулларидан қатъий назар меъёрдаги юқори жаг ўлчамларидан фарқ қилмаган. Назорат гуруҳидаги болаларда велопластикадан олдин кемтиги бўлган болалардан олинган моделларда альвеоляр ўсиқда жойлашган III ва IV тишлар проекцияси ўсганлиги аниқланди.

Юқори лаб ва танглайннинг бир томонлама кесиб ўтувчи кемтикларини даволашда велопластикадан сўнг кемтик томондаги кичик бўлаклар ҳолати юқори жағнинг дастлабки ҳолатига нисбатан узунлиги Л.Е. Фролова томонидан таклиф қилинган усулда амалга оширилган велопластикадан сўнг юқори жағнинг III ва IV тишлар кесими соҳасида CL нуқталар проекциясида - 4,6% га, II гуруҳдаги Bardach J. томонидан таклиф қилинган усулда жарроҳлик амалиётидан сўнг 4,3 % га, ва тадқиқотнинг III гуруҳдаги

болаларга таклиф қилинган усул бўйича оператив даво ўтказилгандан сўнг CL нуқталари проекциясида – 4,7% га аввалги ҳолатидан катталашган, лекин катта фрагментдан қисқа бўлган.

Танглайнинг чегараланган кемтиги бўлган болаларда эса, бу кўрсаткичлар ҳам велопластика операциясидан сўнг альвеоляр ўсиқ узунлиги дастлабки кўрсаткичларга нисбатан тенг узайган.

Юқори жағнинг кенглиги трансверзал текислик (эни) бўйича таҳлил қилинганда, назорат гуруҳидаги болаларда, велопластикадан олдин юқори жағнинг дистал соҳасида жойлашган тишлар орасидаги масофа меъёрдагидан сезиларли кенг бўлганлигини кўрсатди (P<0,05). Юқори жаг кенглиги F нуқтага нисбатига нисбатан - 18% га, D нуқтада 4,8% ошган, C нуқталарда юқори жаг кенглиги назорат гуруҳи болаларида жаг кенглиги меъёрдан сезиларли фарқ қилмаган.

Велопластикадан 6 ой сўнг болаларда юқори жағнинг трансверзал узунлиги IV!IV тишлар проекциясида изометрик чизиқ нисбатан I гуруҳдаги беморларда операциядан сўнг 38,0±0,7мм ни, II гуруҳдаги болаларда 38,4±0,8мм ни, таклиф қилинган усулда даволанган III гуруҳда болалар юқори жағнинг IV!IV тишлар проекциясидаги ўлчами 38,3±0,8мм тенг. V!V тишлар проекциясида жаг трансверзал кенглиги таклиф қилинган юмшоқ танглайни кўндаланг кесиб ярани бўйламасига тикиш йўли билан амалга оширилган уранопластикада меъёрий кўрсатгичларга яқинлашганлиги аниқланди.

Юқори жаг катта фрагментининг танглай четидан бурун тўсиғи асосигача бўлган масофа, боланинг ривожланиши жараёнида орттирилган ҳисобланади. Назорат гуруҳидаги болалар (1,4-1,6 ёш)да CR-CL, DR-DL, FR-FL нуқталарга мувофиқ, трансверзал ўлчамда cr-cl, dr-dl, fr-fl нуқталар бўйича нуқсон кенглиги орасидаги масофа, танглайи кемтикли беморларда юқори жағнинг умумий кенглигидан 65, 63, 63% ни ташкил этади. Танглай олд қисми босқичли пластикасидан сўнг ортодонтик даволанмаган болаларда барча тишлар ўрнида юқори жаги кичик фрагментининг ўсиши орқада қолиши кузатилди. Юқори лаб ва танглайнинг бир томонлама кесиб ўтувчи туғма кемтикларида I гуруҳдаги болаларда уранопластикадан сўнг юқори жағнинг кичик бўлагининг узунлиги дастлабки ҳолатига нисбатан III ва IV тишлар соҳасида узунлашиб, CL проекцияда - 22,5±0,5мм, II гуруҳда 22,3±0,5мм, III гуруҳда - 22,3±0,5мм тенг, аммо шунга қарамасдан катта фрагмент узунлигидан кичиклигича қолган.

Танглайнинг чегараланган кемтикларини пластикасидан сўнг болаларда юқори жаг фрагментлари узунлиги икки томонлама кемтик бўлакларида дастлабки ўлчамларга нисбатан мувофиқ равишда узайиши кузатилади.

Танглайи туғма кемтикли болаларда уранопластикадан 6 ойдан сўнг юқори жағнинг кўндаланг ўлчамлари: I гуруҳда ҳалқум ҳалқасини торайтириш билан амалга оширилган бир томонлама кесиб ўтувчи туғма кемтикларида жарроҳлик амалиётидан кейин III!III тишлар соҳасида кўндаланг масофаси 30,6±1,0мм ни танглайнинг чегараланган кемтикларида

уранопластикадан сўнг 30,5±1,0мм га етди; IV!IV тишлар соҳасида юқори лаб ва танглайнинг бир томонлама кесиб ўтувчи туғма кемтикларида трансверзал ўлчам - 38,0±0,7мм ни, танглайнинг чегараланган кемтикларида жаг кенглиги 37,5±0,7мм гача етган; V!V тишлар соҳасида жаг кенглиги юқори лаб ва танглайнинг бир томонламам кесиб ўтувчи туғма кемтикларида танглайнинг олд қисми пластикадан сўнг жагнинг трансверзал (эни) кенглиги 36,1±1,0ммга етган ва чегараланган танглай кемтикларида эса жаг кенглиги 37,1±0,9мм ни ташкил қилган (P<0,05).

II гуруҳдаги танглайи кемтикли болаларда уранопластикадан сўнг жаг кенглиги V!V тишлар соҳасида транзверзал текисликдаги ўлчамлар юқори лаб ва танглайнинг бир томонлама кесиб ўтувчи кемтикларида 37,1±1,0ммга, танглайнинг чегараланган кемтикларида эса, юқори жаг кенглиги 37,2±0,9ммни ташкил этди. III гуруҳни ташкил қилган танглайи кемтикли болаларда, таклиф қилинган усулда жарроҳлик даволашдан сўнг сут тишлар соҳасидаги юқори жаг ўлчамлари изометрик чизиқ бўйича меъёрий кўрсаткичлардан сезиларли фарқ қилмади ва бир томонлама юқори лаб ва танглайни кесиб ўтувчи туғма кемтикларида FR-FL нуқталар соҳасидаги масофа 35,9±1,0ммни ва танглайнинг чегараланган кемтиги болаларида 36,5±1,0ммга тенг бўлди (P<0,05).

Уранопластикадан 6 ой сўнг компьютер томография усулининг таҳлили натижаси билан (қаттиқ танглай (олд бўлими)) I гуруҳдаги болаларда фрагментлар орасидаги масофа кенглиги cr-cl 3,6±0,6мм; dr-dl 4,7±0,5мм; fr-fl 4,6±0,5мм ташкил қилди. II гуруҳдагиларда жаррохлик амалиётидан сўнг қаттиқ танглай олд қисмида кемтик орасидаги масофа кенглиги сут тишлари проекциясидаги нуқталарда cr-cl 3,8±0,6мм; dr-dl 4,9±0,5мм; fr-fl 4,8±0,5ммга тенг бўлди. Таклиф қилинган юмшоқ танглайни кўндаланг кесиб, ҳосил бўлган ярани бўйламасига тикиш усулида амалга оширилган жарроҳлик амалиёти ўтказилган III гуруҳдаги болаларда кемтик орасидаги масофа кенглиги cr-cl 3,3±0,6мм; dr-dl 4,5±0,5мм; fr-fl 4,1±0,5мм ташкил қилиб жарроҳлик амалиёти самарадорлиги меъёрий кўрсаткичларга нисбатан 97,3% тенг деб ҳисобланди.

Еттинчи “**Танглайи туғма кемтикли болаларда уранопластикадан олдин ва кейинги даврларда товушлар спектрал таҳлили натижалари**” деб номланган бобда, танглай пластикасидан аввалги ва кейинги нутқнинг тикланиш даражалари ўрганилган. Тадқиқотда болалар талаффуз қилинишида алоҳида қийинчилик туғдираган ундош ҳарфлар «б, д, ж, п, с, ш, ч, з» ва сўзлар «банан, дала, пуфак, самолёт» танланган. Уранопластикадан 6-10 ой сўнг товуш талаффузи натижаларини баҳолаш ва таққослаш учун биз 20 соғлом (танглай-ҳалқум соҳасида ҳасталиги бўлмаган) ва 94 танглай туғма кемтикли болалар товушларининг амплитуда ва вақт меъёрий кўрсаткичлари ёзиб олиниб, таҳлил қилинди. Тадқиқотда иштирок этган болалардан 49 нафари юқори лаб ва танглайнинг I, II даражадаги бир томонлама кесиб ўтувчи туғма кемтиги ва 45 нафаринг танглайни чегараланган кемтикларига эга бўлган болаларни ташкил қилган.

Уранопластикадан сўнг узоқ муддатларда, фаол логопедик машғулотлар жараёнларида нутқ тикланиши нисбатан яхшиланади. Шундай қилиб, ўтказилаган жарроҳлик усулларига қараб нутқ тикланишининг таҳлили юқори лаб ва танглайнинг бир томонлама кесиб ўтувчи туғма кемтикларида I гуруҳда Л.Е. Фролова томонидан таклиф қилинган усулда амалга оширилган уранопластикадан сўнг ҳарфларда нутқнинг тикланиши даражалари “Б” харфи мисолида қуйидаги кўрсаткичларни кўрсатди: минимал даражаси -95,55±0,064 дБни ташкил қилди, бу кўрсаткич соғлом болаларда -100,18±0,067дБ га тенг; товушнинг максимал даражаси -31,80±0,024дБга, соғлом болаларда -36,34±0,025дБ; товушнинг ўртача қийматлари 79,16±0,053дБга, бу кўрсаткич соғлом болаларда-83,65±0,055дБ тенг; талаффуз давомийлиги 0,31±0,000 сонияга, соғлом болаларда 0,48±0,000сонияга тенг. “Б” харфининг товуш талаффуз тикланиши меъёр кўрсаткичининг 87% яқинлиги аниқланди.

II гуруҳдаги юқори лаб ва танглайнинг бир томонлама кесиб ўтувчи туғма кемтикларида Bardach J. таклиф қилинган усулда амалга оширилган уранопластикадан сўнг “Б” ҳарфи талаффуз қилинишининг тикланиши: товушнинг минимал даражаси - 96,33±0,063 дБ ни, соғлом контингентдаги болаларда 100,18±0,067дБ; товушнинг максимал даражаси -36,34±0,025 дБ га соғлом болаларда бу кўрсаткич 31,96±0,023 дБ га тенг; товушнинг ўртача қиймати -79,48±0,052дБ, соғлом болаларда эса -83,65±0,055 дБ га тенг; талаффуз давомийлиги 0,31±0,000 сонияни ва соғлом болалаларда 0,48±0,000 сонияга тенглиги аниқланди. “Б” товуши талаффузининг тикланиши 89,2% меъёр кўрсаткичларига яқинлиги исботланди.

Уранопластика таклиф қилинган усулда бажарилган III гуруҳдаги болаларда “Б” ҳарфи талаффузининг тикланишида товушнинг минимал даражаси -100,18±0,067дБ ни, соғлом болаларда эса -99,99±0,067 дБ ни ташкил қилди; товушнинг максимал даражаси -33,44±0,025дБ, соғлом болаларда -36,34±0,025дБ; товушнинг ўртача қиймати -82,86±0,056дБни талаффуз давомийлиги 0,41±0,000 сонияни, соғлом болаларда 31±0,000 сонияни ташкил қилиб, “Б” ҳарфи талаффуз қилинишининг тикланиши 95,7% меъёрий кўрсатгичга яқин эканлиги исботланди.

Уранопластикадан сўнг сўзлар талаффуз қилинишининг таҳлили “Банан” сўзи мисолида талаффуз тикланиши гуруҳлар кесимида ўрганилганда, Л.Е. Фролова усули бўйича оператив даводан сўнг болаларда товушнинг максимал даражаси -101,45±0,082 дБ, назорат гуруҳидаги болаларда -96,75±0,078 дБ ни ташкил этди; товушнинг минимал даражаси -33,98±0,030 дБ ни, соғлом болаларда -32,36±0,121 дБ га тенглиги аниқланди; товушнинг ўртача қиймати -84,08±0,068 дБ га соғлом болаларда эса -80,43±0,273дБ га тенг; талаффуз давомийлиги 0,51±0,000 сонияга назорат гуруҳида 0,49±0,002 сонияни ташкил этди. “Банан” сўзини талаффуз қилинишининг тикланиш даражаси I гуруҳни ташкил қилувчи болаларда 83% меъёр кўрсаткичига яқинлиги аниқланди.

Bardach J. усулида уранопластикадан сўнг “Банан” сўзининг талаффуз қилинишининг тикланиши: товушнинг максимал даражаси -101,45±0,082 дБ

ни, соғлом гуруҳда эса -94,72±0,076 дБ ташкил этди; товушнинг минимал даражаси -33,98±0,030 дБ га, соғлом болалар гуруҳида эса -31,66±0,017 дБ ни; товушнинг ўртача қиймати -84,08±0,068 дБ га, соғлом болаларда -78,84 ± 0,384 дБ ни ташкил қилди; талаффуз давомийлиги 0,51±0,000 сонияга қарши назорат гуруҳида 0,48±0,002 сонияни ташкил қилди. “Банан” фонациясининг тикланиши II гуруҳни ташкил қилувчи болаларда меъёр кўрсатгичлари 87,1% яқинлиги аниқланди.

III гуруҳни ташкил қилувчи тадқиқотда иштирок этган танглай кемтиги мавжуд болаларни таклиф қилинган усулда уранопластикадан сўнг “Банан” сўзини талаффуз қилиниши тикланиши: товушнинг максимал даражаси -100,45±0,082 дБга, назорат гуруҳида -101,35±0,082 дБни; товушнинг минимал даражаси -33,98±0,030 дБга, соғлом болалалар гуруҳида -33,92±0,031дБни; товушнинг ўртача қиймати -84,08±0,068дБни, соғлом болаларда -83,93±0,070 дБни; талаффузнинг давомийлиги 0,51±0,000 сонияга, соғлом гуруҳдаги болаларда 0,51±0,000 сонияга тенг бўлиб, “Банан” сўзини талаффуз қилинишининг тикланиш даражаси меъёр кўрсаткичларининг 96% яқин эканлиги исботланди.

Товуш талаффузининг сифат кўрсаткичларини баҳолашни башоратлашда беморлар текшируви учун махсус код картаси ишлаб чиқилди, оператив даволаш якунига таъсири бўлган товушлар акустик спектр кўрсаткичлари киритилиб, танглайда ўтказилган жарроҳлик даво усулларига қараб болалар 3 гуруҳга бўлинди:

1) Л.Е. Фролова усулидаги уранопластика - y(3);
2) Bardach J. усулидаги уранопластика - y(2);
3) Таклиф қилинган уранопластика усули - y(1);

Қўйилган вазифадан келиб чиқиб жарроҳлик амалиёти якунини башоратлашда оператив даво усулидан олдин олинган товуш интеграл кўрстаткичлари қийматлари улчашдан иборат бўлди.

Математик моделнинг ташкил этилиши энг кичик квадратлар методи кўринишда амалга оширилди. Энг кичик квадратлар методи ҳар томонлама ўрганилган ва бир неча назарий асосларга эга бўлиб, энг кичик квадратлар методининг баҳолашда барча чизиқли аралашмаган баҳолар синфида энг кам эҳтимоли бўлган дисперсияга эга ва мос равишда функциянинг номаълум улчамларини энг яхши чизиқли аралашмаган баҳоланиши бўлиб ҳисобланади.

Энг кичик квадратлар методи билан натижалар башоратининг моделлари қурилишида модел параметрларига уларнинг t-мезон бўйича $p<0,05$ даражадан паст бўлмаган махсулдорлик шарти қўйилган.

Ҳисоблар натижасидау қуйидаги кўринишда модел олинди:

Мисол учун:

«Б» товуш учун

$y(1)=118,169867+1,30579x(1)$

$y(2)=111,287731+1,23515x(1)$

$y(3)=136,113363+1,50361x(1)$

«БАНАН» сўзи учун

$y(1)=78,083832+0,850648x(1)$
$y(2)=72,432365+0,787539x(1)$
$y(3)=86,438489+0,941690x(1)$

Бу ерда:
x(1) – талаффузнинг максимал даражаси (дБ);
x(2) – талаффузнинг минимал даражаси (дБ);
x(3) – талаффузнинг ўртача даражаси (дБ).

Ҳисоблар “STATISTICA-6” статистик дастурлар тўпламидан фойдаланган ҳолда IBM Pentium типидаги персонал компьютерда амалга оширилди.

Олинган моделнинг самарадорлиги болалар жағ-юз жарроҳлиги клиникасида танглайнинг туғма кемтиги бўлган болаларнинг клиник амалиётида синалди. Бунда ушбу патологияга эга болаларда уранопластика усулларининг башорат қилинаётган товуш талаффузининг самарадорлик қийматига 95% ҳолатларда мос келди.

ХУЛОСА

“Танглай кемтикли болаларда комплекс реабилитацияни такомиллаштириш ва турли усулларда ўтказилган уранопластика операциялари самарадорлигини солиштирма баҳолаш” мавзусида тиббиёт фан доктори (DSc) диссертацияси бўйича олиб борилган тадқиқотлар натижасида қуйидаги хулосалар тақдим этилди:

1. Уранопластика операциясининг анъанавий Л.Е. Фролова таклиф қилган усулида, танглай-ҳалқум доираси торайтирилиши билан, шунингдек Bardach J. таклиф қилган усулида кўчирилган иккита лаҳтаклар ёрдамида кемтикни бартараф қилиш усуллари юмшоқ танглайнинг анатомик шаклини ва танглай функцияларини тўлиқ тикланмайди, бу танглай-ҳалқум мажмуасининг етишмовчилиги ва операциядан кейин эрта асоратларнинг юқори даражада намоён бўлиши билан кечади. Бунда, танглай-ҳалқум етишмовчилигига сабаб - (Л.Е. Фролова бўйича) ҳалкумнинг ён деворлари тикилиши боис, ҳалқум доирасининг торайтирилиши ҳамда (J. Bardach 1967 бўйича) кўчирилган иккита лахтаклар усулида юмшоқ танглайнинг етарли даражада узаймаслиги сабабли ушбу усулларнинг мукаммал эмаслиги аниқланди.
2. Юмшоқ танглай анатомик тузилиши ҳамда функцияларини 96% тиклаш имконини берувчи, юмшоқ танглай тўқималарининг кўндаланг кесилиб, яранинг бўйлама тикиш йўли билан амалга ошириладиган уранопластика усули ишлаб чиқилган. Антропометрик ўлчовлар асосида, таклиф қилинган усулда жарроҳлик амалиётидан сўнг, юмшоқ танглай узунлиги (79,3±0,5мм гача) ҳамда ҳалқум ён деворлари орасидаги масофа

(ҳалқум кенглиги) 28,5±0,8мм ни ташкил этиб, меъёр кўрсаткичига эришилди.

3. Уранопластикадан олдин ва кейин боланинг ёши ҳамда операция усулларини инобатга олган ҳолда, ўтказилган МРТ текшируви танглайнинг m.LVP мушагини кўриш ва унинг бирикиш жойини аниқлаш, ўнг ва чапда узунлигини ўлчаш имконини берди. Бунда Л.Е. Фролова томонидан таклиф қилинган усулда уранопластика операцияси ўтказилган болаларда танглайнинг m.LVP мушаги 82,7% гача, J.Bardach усулида 83,2% ҳамда биз таклиф қилган усулда уранопластикадан сўнг m.LVP мушагининг тикланиш даражаси 97,2% га тенглиги исботланди.

4. Рентгеноскопик тадқиқотлар асосида танглай мушаклари мажмуасининг товушлар талаффузида ютқин орқа девори юзасига яқинлашиш масофаси ўлчанганда, 3-5 ёшдаги соғлом болаларда “А” товушида 2,2±0,4мм ва “И” товушининг талаффузида 1,1±0,6мм ташкил қилди. I гуруҳда Л.Е. Фролова усулида уранопластика амалга оширилгандан сўнг талаффузда танглай мушаклари комплексининг ва ютқин орқа девори юзасига яқинлашув масофаси 3,0±0,5ммга ва “И” товушининг талаффузи 1,9±0,5мм га тенг бўлди, II гуруҳ J.Bardach усулида уранопластикадан сўнг танглай мушаклар мажмуасининг товушлар талафузида ютқин орқа девори юзасига яқинлашиш масофаси “А” ҳарфи талаффузида 3,1±0,5мм га ва “И” товушининг талаффузида 1,8±0,5мм га тенглиги аниқланди. III гуруҳни ташкил қилувчи болаларда тангай кемтиги биз таклиф қилган усулда даволангандан сўнг танглай мушаклари мажмуасининг товушлар талаффузида ютқин орқа девори юзасига яқинлашиш масофаси 2,4±0,5ммга ва “И” товушининг талаффузида 1,3±0,5ммга етганлиги исботланди.

5. МСКТ текшируви натижаларига қўра юқори жағдаги кемтиклар cr-cl, dr-dl, fr-fl ўлчов нуқталари орасидаги трансверзал (эни) кенглик масофаси Л.Е. Фролова бўйича уранопластика усулидан сўнг, ўлчов нуқталари орасидаги масофа cr-cl 3,6±0,6мм; dr-dl 4,7±0,5мм; fr-fl 4,6±0,5ммга, J. Bardach усулидан сўнг кемтик ораси кенглик масофаси cr-cl 3,8±0,6мм; dr-dl 4,9±0,5мм; fr-fl 4,8±0,5ммга, ҳамда таклиф қилинган, юмшоқ танглайни кўндаланг кесиб, ҳосил булган ярани бўйламасига тикиш усулидан кейин кемтиклар ораси масофаси кенглиги - cr-cl 3,3±0,6мм; dr-dl 4,5±0,5мм; fr-fl 4,1±0,5ммга етди. Юқори жағдан олинган қолиплардаги ўлчамлар, ҳамда МСКТ текшируви маълумотлари натижаларига кўра, танглай кемтикларининг оғирлик даражаси ва операцияни ўтказиш муддатларидан қатъий назар, таклиф қилинган уранопластика усули юқори жағ ўсиши ва ривожланишига салбий таъсир кўрсатмаслиги исботланди.

6. Уранопластикадан сўнг товуш ҳамда сўзлар талаффузининг тикланиш сифати операция усулига боғлиқлиги Л.Е. Фролова усулидаги операциядан сўнг “Б” ҳарфини талаффуз қилиниши 87,2% гача, J.Bardach усулида - 84% га, ҳамда биз таклиф қилган усулимизда - 95,7% га тикланди. Мос равишда “Банан” сўзини талаффуз қилишда Л.Е. Фролова усулида операциядан кейин 87,1% га, J. Bardach усулида 83% га, ҳамда биз таклиф қилган усулда ўтказилган уранопластикадан сўнг 96% га тикланганлиги исботланди.

7. Рақамланган сигналлар асосида уранопластика усулига боғлиқ равишда нутқ ва талаффуз сифатини башорат қилиш харитаси тузилди. Бунда мазкур ҳасталикка эга болаларда уранопластика усулларини прогнозлаш, товуш талаффузи самарадорлик қийматининг 95% ҳолатда меъёрга яқин келиши исботланди.

НАУЧНЫЙ СОВЕТ ПО ПРИСУЖДЕНИЮ УЧЕНЫХ СТЕПЕНЕЙ DSc 28.12.2017.Tib.59.01 ПРИ ТАШКЕНТСКОМ ГОСУДАРСТВЕННОМ СТОМАТОЛОГИЧЕСКОМ ИНСТИТУТЕ

ТАШКЕНТСКИЙ ГОСУДАРСТВЕННЫЙ СТОМАТОЛОГИЧЕСКИЙ ИНСТИТУТ

ШОМУРОДОВ КАХРАМОН ЭРКИНОВИЧ

СРАВНИТЕЛЬНАЯ ОЦЕНКА ЭФФЕКТИВНОСТИ РАЗЛИЧНЫХ МЕТОДОВ УРАНОПЛАСТИКИ И ИХ СОВЕРШЕНСТВОВАНИЕ В КОМПЛЕКСНОЙ РЕАБИЛИТАЦИИ ДЕТЕЙ С РАСЩЕЛИНОЙ НЁБА

14.00.21 – Стоматология

АВТОРЕФЕРАТ ДОКТОРСКОЙ (DSc) ДИССЕРТАЦИИ ПО МЕДИЦИНСКИМ НАУКАМ

ТАШКЕНТ – 2019

Тема докторской (DSc) диссертации зарегистрирована в Высшей аттестационной комиссии при Кабинете Министров Республики Узбекистан за №B2018.1.DSc/Tib282.

Диссертация выполнена в Ташкентском государственном стоматологическом институте.

Автореферат диссертации на трех языках (узбекский, русский, английский (резюме)) размещен на веб-странице научного совета (www.tdsi.uz) и на Информационно-образовательном портале «ZiyoNet» (www.ziyonet.uz)

Научный консультант:	**Азимов Мухамаджон Исмаилович** доктор медицинских наук, профессор
Официальные оппоненты:	**Jun-Young Paeng** доктор медицинских наук, профессор (Южная Корея)
	Супиев Турган Курбанович доктор медицинских наук, профессор (Республика Казахстан)
	Боймуродов Шухрат Абдужалилович доктор медицинских наук, доцент
Ведущая организация:	**Yonsei National University** **(Южная Корея)**

Защита диссертации состоится «_____» _____ 2019 г. в ____ часов на заседании Научного совета DSc.28.12.2017.Tib.59.01 при Ташкентском государственном стоматологическом институте (Адрес: 100047, город Ташкент, Яшнабадский район, улица Махтумкули, дом 103. Тел./факс:(+99871) 230-20-65; факс: (+99871) 230-47-99; e-mail: info@tsdi.uz).

С диссертацией можно ознакомиться в Информационно-ресурсном центре Ташкентского государственного стоматологического института (зарегистрировано за №___). Адрес: 100047, город Ташкент, Яшнабадский райион, улица Махтумкули, дом 103. Тел.:(+99871) 230-20-65.

Автореферат диссертации разослан «_____» _____ 2019 г.
(реестр протокола рассылки №__ от «_____» _____ 2019 г.)

Ж.А. Ризаев
Председатель Научного совета по присуждению учёных степеней, доктор медицинских наук

Л.Э. Хасанова
Ученый секретарь Научного совета по присуждению учёных степеней, доктор медицинских наук, доцент

Х.П. Камилов
Председатель Научного семинара при Научном совете по присуждению учёных степеней, доктор медицинских наук, профессор

ВВЕДЕНИЕ (аннотация диссертации доктора наук)

Актуальность и востребованность темы диссертации. Врожденные деформации верхней губы и нёба, считаются самыми распространёнными заболеваниями в практике детской челюстно-лицевой хирургии, которые протекают с различными формами изменения строения челюстно-лицевых костей. Дефекты небной расщелины не только меняют форму лица, но и формируют функциональные недостатки дыхания, жевания, глотания, мимики и словопризношения, а также развивают риск жизни ребенка с первого дня его рождения. Анатомическое строение нёба, развитие кости верхней челюсти и полное восстановление звукопроизношения требует совершенный подход хирургической практики и считается сложнейшей задачей детской челюстно-лицевой хирургии. Это в свою очередь свидетельствует об актуальности проблемы в необходимости адекватного и своевременного лечения детей с расщелиной нёба.

Встречаемость врожденных расщелин верхней губы и нёба 0,6-1,6 случаев на 1000 новорожденных в мире (по данным Всемирной организации здравоохранения) и учитывая, что количество рожденных детей с данной патологией постоянно увеличивается, ведутся целенаправленные исследования по их изучению. Основное внимание в данных исследованиях направлено на устранение заболевания хирургическим методом, уменьшению осложнений, увеличению эффективности и модернизации реабилитации. “Проблемы лечения детей с врожденными расщелинами неба возникают с момента рождения и продолжаются в течение 15-18 лет. Они вплотную связаны с решением основных задач, в которых участвует команда опытных специалистов - стоматолог, челюстно-лицевой хирург, ортодонт, педиатр, логопед, психолог, медицинский генетик»[1]. Полноценное восстановление анатомической формы неба, развитие верхней челюстной кости и восстановление звукопроизношения являются одними из наиболее сложных задач, требующих совершенства оперативных вмешательств в детской челюстно-лицевой хирургии.

В нашей стране выполняются широкомасштабные програмные исследования по ранней диагностике заболеваний а также снижению частоты их осложнений среди населения. В Стратегии действий[2] по развитию Республики Узбекистан по пяти приоритетным направлениям на 2017-2021 годы определено «…формирование здорового образа жизни, уменьшение показателей заболеваемости среди населения и обеспечение продолжительности жизни, увеличение доступности и качества оказания медицинской помощи …». Исходя из этого, проводятся исследования по диагностике и лечению детей с расщелиной верхней губы и нёба, улучшению оказания стоматологической помощи.

---

[1] Wel Health Organization Adentia: fast sheet no 18. Optimization website. 2016. htpp: www.who.int/mediacentre.factsheets fs42/eng accested Marth 12.

[2] Постановление Президента Республики Узбекистан ПП-4947 от 7 февраля 2017 года «О Стратегии действий по дальнейшему развитию Республики Узбекистан».

Данное диссертационное исследование в определенной степени послужит выполнению задач, предусмотренных в Государственной программе, утвержденной Указом Президента Республики Узбекистана «О Стратегии действий по дальнейшему развитию Республики Узбекистан» №УП-4947 от 7 февраля 2017 года, «О мерах по дальнейшему развитию специализированной медицинский помощи населению Республики Узбекистан на 2017-2022 годы» № ПП-3071 от 20 июня 2017 года, «О Государственной программе раннего выявления врожденных и наследственных заболеваний у детей на период 2018-2022 годов», утвержденной Постановлением Президента Республики Узбекистан № ПП-3440 от 29 декабря 2017 года, а также в других нормативно-правовых документах, принятых в данной сфере.

Соответствие исследования приоритетным направлениям развития науки и технологий республики. Диссертационная работа выполнена в соответствии с приоритетными направлениями развития науки и технологии Республики Узбекистан – VI. «Медицина и фармакология» ГНТП-9 «Разработка новых технологий профилактики, диагностики, лечения и реабилитации заболеваний человека».

Обзор зарубежных научных исследований по теме диссертации[3]. Научные исследования, посвященные диагностике и лечению больных с врожденными расщелинами губы и нёба, осуществляются в ведущих научных центрах и высших образовательных учреждениях мира, в том числе в National Institute of Dental and Craniofacial Research (США), New Jersey Dental School (США), Blaues Haus, Musenhof Zannklink (Германия), Radboud University (Нидерланды), Maxillofacial Surgery Information Center (США), Heidelberg University (Германия), Vrije Universiteit Brussel (Бельгия), Dental Institute of King’s College London (Великобритания), Seoul National Dental University (Южная Корея), Стоматологическом университете Ниппон (Япония), Ногайском государственном университете (Япония), 1-м Московском государственном медицинском университете (Российская Федерация), Национальном университетам им. Асфандиарова (Республика Казахстан) и Ташкентском государственном стоматологическом институте (Республика Узбекистан).

По ранней диагностике и лечению хирургическими методами врожденных расщелин губы и нёба в мире получены ряд научных результатов, в том числе обоснована оптимизация реабилитации после операции хейло и уранопластики у детей с врожденной расщелиной верхней губы и нёба (Department of Maxillofacial Surgery of Stuttgart, (Германия); Department of Oral and Maxillofacial Surgery of Madrid, (Испания); Seoul National Dental University, (Южная Корея); обосновано использование новых подходов при пластике дефектов неба (National Institute of Dental and

[3] Обзор иностранной литературы по теме диссертации было осуществлено по данными и другими источниками. www.who.int; www.pubmed.gov, www.highwire.org, http://www.cochranelibrary.com; http://www.rsl.ru; www.biomedcentral.com.

Craniofacial Research, (США); Department of Maxillofacial Surgery of Heidelberg University, (Германия); Dental Institute of King's College London, (Великобритания); разработаны новые способы пластики дефектов челюстно-лицевой области (Plastic Reconstructive and Aesthetic Surgery, (Франция); Institute of Maxillofacial Surgery, (Испания).

На сегодняшний день во всем мире проводятся исследования по повышению эффективности пластики неба у детей с врожденными расщелинами верхней губы и неба, в том числе по таким приоритетным направлениям, как выбор метода уранопластики позволяющий восстановить анатомо-функциональные свойства нёба; профилактика ранних осложнений после уранопластики; оценка состояния развития верхней челюсти; обоснование влияния хирургического метода лечения на восстановление речи; разработка новых оптимальных хирургических методов для восстановления целостности нёба у детей с врожденными расщелинами нёба.

Степень изученности проблемы. Не смотря на то, что техника хирургических устранений небных дефектов постоянно усовершенствуется, на сегодняшний день наблюдается увеличение количества послеоперационных вторичных и остаточных осложнений, отставание в развитии верхней челюсти и восстановление речи в на должном уровне (Epker B.N. 2004; Somerlad B.C. 2016). На сегодняшний день, частота встречаемости заболевания у рождаемых детей, свидетельствует о высоком уровне экологических факторов в регионах (Ешиев А.М., Давыдова А.К. 2013; Ушницкий И.Д., Исаков Л.О. 2015). При анализе причин, не восстановления речи в послеоперационном периоде у детей с расщелиной неба, обосновано, что причиной этому является не полное восстановление подвижности мышц мягкого нёба и глоточного комплекса, недостаточное сужение глоточного кольца, а также, неполноценное проведение логопедических занятий в период реабилитации (Дерунова Т.Ю. 2013; Ермакова И.И. 2009; Фоменко И.В. 2011). В натоящее время в мире собрано достаточно информации о патогенезе нёбно-глоточной недостаточности после уранопластики. Анализ основных причин их развития показал, что в большенстве случаев это является результатом непрофессионально выполненной хирургической операцией, несоответсвие выбронного хирургического метода возрастным показателям пациента или не полноценного проведения необходимого лечения до и послеоперационный периоды (Guyuron B.B. 2008; Корсак А.К., Лапковский В.И. 2014; Супиев Т.К., Мамедов Ад.А. 2013).

В своих исследованиях Р.А. Аманулаев (2005) изучал частоту рождения детей с расщелинами губы и нёба в республике. Согласно его данным, в Каракалпакистане частота рождения детей с этой аномалией развития составила 1:540, в Ташкенте 1:745. М.Б. Убайдуллаев (2001) установил причины развития деформаций носа и носовой перегородки после хейло- и уранопластики. М.З. Дусмухамедов (2006) на основе корреляционного анализа клинико-биохимических исследований и осложнений разработал математическую модель прогнозирования местных

осложнений и планирования операции с учетом формы нёбно-глоточного кольца. А.М. Азимов (2007) установил, что после уранопластики снижается уровень неспецифических факторов защиты полости рта. С.С. Муртазаев (2008) в слюне детей с ВРГН определил снижение уровня кальция и в связи с этим высокую частоту кариеса. С.М.Муртазаев (2010) у детей с ВРГН, находившихся на искусственном вскармливании, установил дисбактериоз в кишечнике, дискоординацию иммунной системы, рост соматической патологии и физическое недоразвитие. Ш.Т. Шокиров (2011) в своих работах обосновал целесообразность пластики дефекта альвеолярного отростка костным блоком с его фиксацией мини-пластинами. А.А. Юлдашев (2016) разработал стандарт и протокол альвеолопластики с использованием пуповинной мембраны.

На сегодняшний день, несмотря на наличие многочисленных научных исследований по совершенствованию методов лечения и реабилитации детей с с врожденными расщелинами верхней губы и неба, пластика нёба у детей с ВРН не теряет своей актуальности. Не смотря на большой объем проводимых исследований, остаются многие вопросы, требующие своего решения в том числе предупреждение пост оперативных осложнений, недастаточность небно-глоточной области, нарушения звукопроизношения, отставание роста костных структур верхней челюсти.

Связь темы диссертации с научно-исследовательскими работами высшего образовательного учреждения, где выполнена диссертация. Диссертационное исследование выполнено в рамках плана научно-исследовательских работ Ташкентского государственного стоматологического института по теме «Разработка современных подходов диагностики, лечения и профилактики образований, травм, воспалительных заболеваний, деформаций и дефектов челюстно-лицевой области, с учетом влияния факторов внешней среды» (2014-2017 гг.). (Государственной регистрационный номер № 011400196).

Цель исследования: провести сравнительную оценку результатов традиционных методов уранопластики и разработать способ, позволяющий полностью восстановить анатомо-функциональную ценность неба.

Задачи исследования:

на основании результатов, проведенных традиционных хирургических методов уранопластики, оценить состояние восстановления анатомо-функциональных свойств нёба у детей;

предложить способ уранопластики, позволяющий полностью восстановить анатомо-функциональную ценность нёба;

провести сравнительную оценку анатомо-функционального состояния мышц небно-глоточного затвора, по результатам магнитно-резонансной томографии детей с учетом способа операции;

оценить функциональное состояние нёба после уранопластики, по результатам рентгеноскопических методов исследования;

оценить влияние предложенного способа хирургического лечения детей с врожденной расщелиной нёба на рост и развитие верхней челюсти в зависимости от тяжести порока и возраста оперированного ребенка;

провести сравнительную оценку качества звукопроизношения в зависимости от методов хирургических операций, до и после уранопластики, на основе исследований оцифрованных сигналов.

Объектом исследования явились 210 детей с врожденными расщелинами губы и нёба, находившихся на лечении в отделении детской челюстно-лицевой хирургии клиники Ташкентского государственного стоматологического института, и 20 детей не имевших патологии небно-глоточной области.

Предмет исследования составили: верхняя челюсть, мышычные и слизистые ткани мягкого и твердого неба детей с расщелиной нёба.

Методы исследования. Для выполнения поставленных задач использованы данные антропометрии, фотометрии, магнитно-резонансной томографии, рентгеноскопии, мульти спиральной компьютерной томографии, спектральный анализ звуков и статистические методы.

Научная новизна заключается в следующем:

установлено, что традиционно используемые хирургические методы уранопластики не позволяют достаточно удлинить и восстановить анатомо-функциональные особенности нёбно-глоточного затвора у детей с расщелиной нёба;

впервые разработан метод уранопластики поперечным рассечением мягкого неба с продольным сшиванием раны, позволяющий удлинить и полностью восстановить анатомо-функциональную ценность нёба;

обоснованно, что магнитно-резонансная томография и рентгеноскопия могут быть использованы для оценки состояния анатомического восстановления мышц небно-глоточного затвора у детей после уранопластики;

доказано положительное влияние предложенного способа хирургического лечения врождённых расщелин нёба на рост и развитие верхне-челюстной кости, уменьшению расстояния между фрагментами дефекта, не зависимо от тяжести порока и сроков проведения операции;

доказано, что применение хирургического вмешательства с учетом тяжести дефекта и возраста ребенка, после различных способов уранопастики, на основании оцифрованных сигналов, можно произвести сравнительную оценку качества звукопроизношения путем анализа восстановления речи пациентов.

Практические результаты исследования заключаются в следующем:

доказано, что использование предлагаемого метода хирургической уранопластики позволит удлинять мягкое небо, полностью восстановить анатомо-функциональное состояние небно-глоточного кольца при расщелинах нёба;

усовершенствован хирургический метод лечения дефектов, у детей с врожденной расщелиной нёба;

на основании размеров слепков верхней челюсти, а также результатов МСКТ исследований, доказано, что не зависимо от тяжести дефекта и сроков проведения операции, предложенный метод уранопластики отрицательно не влияет на рост и развитие верхней челюсти;

после проведения хирургической операции, предложенным нами методом поперечного рассечения мягкого неба с продольным сшиванием раны, достигнуты нормативные показатели длинны и формы мягкого нёба и язычка.

Достоверность научных результатов подтверждается использованием современных, взаимодополняющих методов исследований, а также достаточным количеством обследованных больных, обработкой данных с помощью клинических, антропометрических, рентгенологических, статистических аналитических методов, а также сравнением полученных результатов с международными и отечественными исследованиями, утверждением выводов и полученных результатов уполномоченными структурами.

Научная и практическая значимость результатов исследования. Научная значимость результатов исследований заключается в эффективности применения предлагаемого нового хирургического метода лечения детей с врожденной расщелиной верхней губы и нёба, в отличии от традиционных методов, применяемых для устранения позднего роста костей верхней челюсти, небно-глоточной недостаточности, восстановления речи.

Практическая значимость диссертации заключается в том, что предлагаемый способ уранопластики поперечным рассечением мягкого неба с продольным ушиванием раны, дает возможность удлинить мягкого небо за счет разведения краев раны на 180^0 и улучшает анатомо-функциональную структуру небно-глоточного кольца.

Внедрение результатов исследования. Полученные научные результаты и усовершенствованный способ хирургического лечения нёба при врожденных расщелинах губы и нёба внедрены в практическое здравоохранение:

подана заявка на патент «Способ хирургического лечения врожденных расщелин неба» в агентстве по Интеллектуальной собственности Республики Узбекистан (№IAP 20170221). Данный метод позволяет полностью устранить дефект не зависимо от тяжести небной расщелины и уменьшить сроки реабилитации;

зарегистрирована программа «Сравнительная оценка эффективности методов уранопластики на основании результатов звукопроизношения» (Zvuk.exe) в агентстве по Интеллектуальной собственности Республики Узбекистан (удостоверение №DGU 05310 от 17 мая 2018 года). С помощью данной ЭВМ программы у пациентов с расщелиной нёба можно прогнозировать результаты восстановления звукопроизношения до проведения операции;

зарегистрирована программа «Сравнительная оценка эффективности методов уранопластики на основании результатов словопроизношения»

(Slovo.exe) в агентстве по Интеллектуальной собственности Республики Узбекистан (удостоверение №DGU 05309 от 17 мая 2018 года). С помощью данной ЭВМ программы у пациентов с расщелиной нёба можно прогнозировать результаты восстановления словопроизношения до проведения операции;

разработана и утверждена методическая рекомендация «Метод уранопластики поперечным рассечением мягкого нёба с продольным ушиванием раны» - методические рекомендации для врачей (справка Министерства здравоохранения 8н-р/165 от 03.07.2018 г.). Это руководство предлагает новую методику хирургической лечения врожденных расщелин неба у детей, которая позволит повысить эффективность хирургического лечения и удлинить мягкое нёбо;

разработана и утверждена методическая рекомендация «Сравнительная оценка эффективности различных методов уранопластики по результатам звукопроизношения» (справка Министерства здравоохранения № 8н-р/361от 21.12.2018г.). Это руководство рекомендует прогнозирования и оценку востановления звукопроизношения после хирургического лечения расщелины неба;

разработана и утверждена методическая рекомендация «Сравнительная оценка эффективности методов уранопластики по результатам словопроизношения» (справка Министерства здравоохранения № 8н-р/362 от 21.12.2018г.). Это руководство рекомендует прогнозирования и оценку востановления словороизношения после хирургического лечения расщелины неба;

разработанные программы и способ хирургического лечения нёба при врожденных расщелинах губы и нёба внедрены в практическую деятельность клиники Ташкентского государственного стоматологического института и Детского многопрофильного медицинского центра Бухарской области, многопрофильного медицинского центра Самаркандский области (Заключение Министерства здравоохранения Республики Узбекистан №8 Н-д/277 от 24 января 2018 г.). Внедрение результатов в практическую медицину способствовали повышению эффективности лечения и сокращению количества койко-дней после проведения уранопластики на 20%.

Апробация результатов исследования. Результаты исследования были доложены и обсуждены на 4 международных и 7 республиканских научно-практических конференциях.

Опубликованность результатов исследования. По теме диссертации опубликовано 21 научных работ, из них 13 научных статьи, в том числе 11 - в республиканских и 2- в зарубежных журналах, рекомендованных Высшей аттестационной комиссией Республики Узбекистан для публикации основных научных результатов докторских диссертаций.

Структура и объём диссертации. Диссертация состоит из введения, семи глав, заключения, выводов, практических рекомендаций, списка использованной литературы. Объем диссертации составляет 182 страниц.

ОСНОВНОЕ СОДЕРЖАНИЕ ДИССЕРТАЦИИ

Во введении обоснованы актуальность и востребованность темы исследования, четко сформулированы цель и задачи, дана характеристика объекта и предмета исследования, показано соответствие исследования приоритетным направлениям развития науки и технологий РУз, определена научная новизна и выделены практические результаты исследования, раскрываются научная и практическая значимость результатов работы, приводятся сведения о внедрении в практику результатов исследования, данные об опубликованных по теме статьях и структуре диссертации.

В первой главе диссертации **«Современные способы комплексного лечения врожденной расщелины губы и неба»** проанализированы частота и распространенность врожденной расщелины губы и неба, анатомо-функциональная характеристика верхней челюсти и небно-глоточной области, влияние хирургического лечения на рост и развитие лицевого скелета, характеристика основных свойств звука, преимущества и недостатки существующих способов уранопластики при комплексной реабилитации детей с врожденными расщелинами нёба.

Во второй главе диссертации **«Общая классификация клинического материала и использованных методов исследования»** изложены основные материалы и методы исследования, хронологические рамки, объекты на базе которых выполнялась работа.

Объектом исследования послужили 210 детей в возрасте от 8 месяцев до 7 лет с врожденными расщелинами верхней губы и неба, состоящих на диспансерном учете в отделении Детской челюстно-лицевой хирургии клиники Ташкентского государственного стоматологического института, в 2014-2017гг. и 20 детей, не имеющих патологии в небно-глоточной области.

В зависимости от тяжести врожденного порока верхней губы и неба, отобранные дети разделены на группы по классификации предложенной Л.Е. Фроловой (1973). Из всех 210 обследуемых у 94 детей с врожденной расщелиной неба были проведены углубленные обследования: клинические, рентгеноскопические, антропометрические, фотометрические, магнито-резонансной томографии, компьютерной томографии, рентгеноскопические, фонетические.

Всем больным перед операцией проводили обследование, включающее общий клинический анализ крови и мочи, биохимический анализ крови на общий белок, белковые фракции, ферменты, мочевину, билирубин, электролиты, при необходимости выполняли рентгенографию грудной клетки и ЭКГ. Кроме того, детей осматривали специалисты: педиатр, анестезиолог, ортодонт, при необходимости оториноларинголог и невропатолог. Нами проведен анализ результатов операций в зависимости от методов велопластики и уранопластики с учетом степени тяжести пороков губы и нёба.

Исходя из поставленной цели, все обследованные дети были распределены на следующие группы: контрольная (n=20) – группа сравнения

в эту группу включены дети без признаков патологии небно-глоточного затвора.

В первую группу были включены дети (I группа n=30), которым была проведена уранопластика с сужением глоточного кольца по методике Л.Е. Фроловой; во вторую группу (II группа n=32) – включены дети которым была проведена пластика неба по методу Bardach J.; в третью группу включены дети (III n=32) - которым была проведена пластика неба по предложенной методике – поперечное рассечение мягкого неба, с продольным сшиванием раны. Техника операции на небе методом поперечного рассечения мягкого неба с продольным сшиванием раны, заключалась в том, что захватив хирургическим пинцетом слизистую края дефекта на уровне соединения мышцы с апоневрозом, поперечно рассекается мягкое нёбо на всю его толщину (до 8-12мм) на обеих фрагментах. Затем срезается полоска слизистой оболочки вдоль поперечно рассеченного края нижнего фрагмента мягкого неба до вершины кончика язычка с обеих сторон (рис 1).

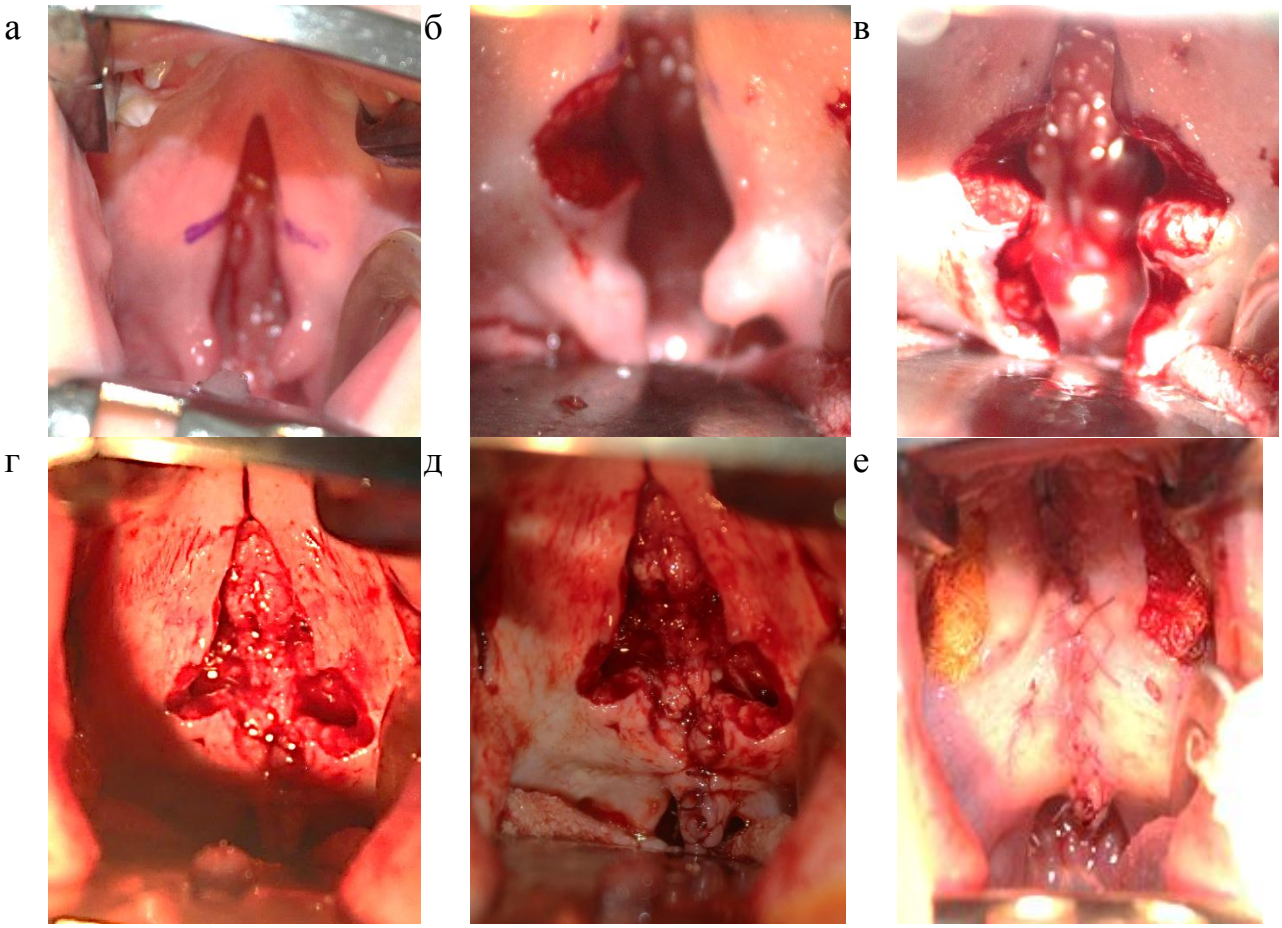

Рис 1. Этапы операции. а - вид до операции, фломастером отмечаются линии разреза на мягком нёбе; б - проведены поперечные разрезы на мягком нёбе; в - поперечные разрезы обеих сторон и иссечение слизистой оболочки края мягкого нёба и язычка; г - сшивание слизистой носа с вершины до конца язычка выворотными швами; д - формирование язычка мягкого нёба; е - сшивание слизистой оболочки рта;

Мышцы мягкого неба на каждой стороны не рассекаются, их тупо отслаивают от костной основы боковой стенки глотки. При сшивании слизисто-мышечных слоев края ран разводятся на 180° по средней линии Получено свидетельство на рационализаторское предложение №655 от 07.01.2014г. к использованию под наименованием «Способ палотопластики поперечным рассечением мягкого неба с продольным ушиванием раны».

С целью антропометрические характеристики верхняя челюстная кости с помощью специального линейки с миллиметровым измерениям (по ориентирам Sillman J.H. 2001) оценивали верхней челюсть в трансверсальном направление: расстояние между зубами и между краями не заращённых небных отростков на уровне зубов. В сагиттальном направления длина верней челюсти измерялось в точках на уровне молочных зубов у детей с дефектом неба до велопластики возрасти 8-10 месяцев, исходный параметры верхней челюсти сопоставляли с таковыми, полученными после проведение велопластики (пластики мягкой неба) и уранопластики (пластики твердой неба) через 6 месяцев.

С целью клинико-антропометрической характеристики до и после пластики на небе проводилось замеры для оценки длины нёба от вершины расщелины до кончика язычка и расстояние между краями боковых стенок глотки методом фотометрии по специальной программе на персональном компьютеры (рис. 2).

а 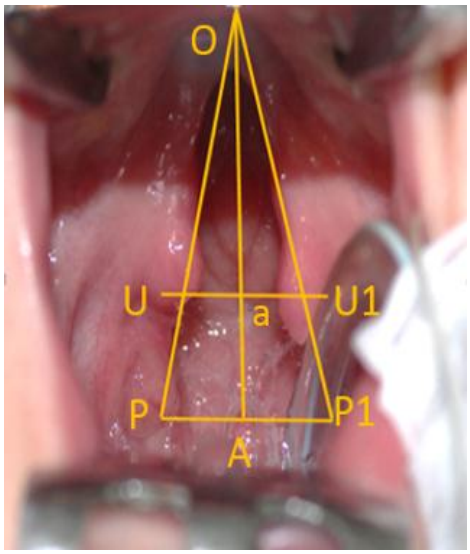

б 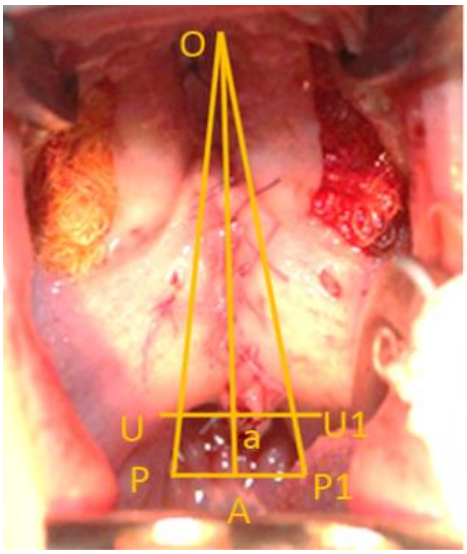

Рис. 2. Схема замера длины неба и ширины расстояние глотки до и после уранопластики а) до операции б) после операции: ОА- расстояние от резцового канала до задней стенки глотки; Оа- расстояние от резцового канала до соеденного язычка; ОР- OP_1 –длина неба и РР1- расстояние между боковыми стенками глотки; UU_1 - расстояние ширины между язычками;

Многосрезовую магнитно-резонансной томографию проводили у каждого пациента до и после операции (через 6-12 мес.) на аппарате

Magnetom Open/Viva, фирмы “Siemens” (Германия) с напряженностью магнитного поля 0,2Т, в поли проекционное, коронарной, сагиттальной и аксиальной проекциях в режиме T1 spinecho (SE). При сканирование в сагиттальной проекции плоскость сканирования проходила параллельно продольной оси головы, при аксиальной — через твердое небо параллельно lamina cribrosa решетчатой кости. При коронарной (фронтальной) проекции исследование проводилось в плоскости, проходящей под углом 58 градусов к lamina cribrosa решетчатой кости или плоскости твердого неба (по предложенной методике M.D. Akguner 1999) для измерения: длины твердого неба, длины мягкого неба, толщины задней стенки глотки и глубины глотки.

Проводилось измерение параметров статического состояния m. levator veli palatini (по предложенной методике S.L. Ettema и соавт. 2001) для измерения: расстояние между левой и правой точками начала прикрепления m. LVP, угол расположения левой и правой m. LVP, длина m. LVP от её начала до середины мягкой неба.

С целью измерение ширины дефекта не расщепленного фрагментов твердого неба после уранопластики на 6 месяц проводилось многосрезовую компьютерная томография в аксиальной проекции на томографе Somatom Emotion 6 (Siemens, Германия). Последовательно из аксиальных срезов получены реконструкции в коронарной, сагиттальной и косой проекциях, а также «гибкие» коронарные срезы верхней челюсти и трехмерная реконструкция (3D) лицевого скелета. Толщина аксиальных срезов 1,25 мм, интервал 3 мм, время сканирования 10-20 с, поле обзора 180х180, размер матрицы 256х256, количество срезов 20-110.

Для оценки небно-глоточного смыкания проводилось рентгеноскопические исследование на аппарате (Philips J/DRF) при которым рентгеновские лучи попадают на усилитель рентгеновского изображения, в состав последнего входит электронно-оптический преобразователь. Получаемое изображение выводилось на экран монитора рентгеноскопическое изображение записывалось на видеорегистраторе стоп-кадром. Когда достигали хорошую видимость пространства небно-глоточного затвора ребенок произносил звуки «А» и «И». В этот момент производили регистрацию позиции небно-глоточной комплекс. После этого проводится цефолометрические измерения с помощью специальной компьютерный программной шкалой – разделенной на квадраты по 1.0 мм и накладываемой на рентгеновский фотоснимки на мониторе. При этом учитывалось дистанции небного затвора и боковых стенок глотки с контактированием на задней поверхности глотки.

С целью оценку звукопроизношение детей с врожденной расщелиной неба до и через 6-10 месяцев после пластики неба в возрасте от 3 до 7 лет ппроведена запись произношения тяжело произносимых следующих букв «б», «д», «ж», «п», «с», «ш» и следующие слов «банан», «дала», «пуфак», «самолёт». Звуки записывались через микрофон в специальной комнате на звукозаписывающие программе Nuendo4 и полученный данный обработана и оцифрована на программе Audacity 2.2.2. по следующим показателими:

максимальный и минимальный уровень звука (дБ.), средние значение звука (дБ.), продолжительность произношения (сек.). Звуки проанализированы на основе значений показателей акустического спектра звука, соответствующих моменту «до лечения» в которой оценка диагностических признаков осуществлена в цифрах.

Статистическая обработка осуществлялась с вычислением M±m и медиан выборок. Достоверность различий оценивали с помощью t-критерия Стюдента, результаты которых, обычно совпадали. Статистически достоверным считалось различие при $p<0,05$.

Статистическая обработка материала, построение графиков и таблиц производилась на персональном компьютере с использованием программных пакетов статистической обработки данных Statsoft STATISTICA 6.0. расчеты выполнялись в редакторе электронных таблиц MC Exell.

В третье главе диссертации **«Результаты изучения анатомо-функционального состояния неба после уранопластики».** Описаны результаты восстановления мягкого неба и язычка, локализация пост оперативных расхождений швов и антропометрические измерения неба после хирургического вмешательства.

В зависимости от способа уранопластики обследованные дети были разделены на группы: по методу Л.Е. Фроловой была проведена уранопластика с сужением глоточного кольца у 77 (36,6%) ребенка, по методу Bardach J. двумя перекидными лоскутами у 59 (28%) детей, пластика неба поперечным рассечением мягкого неба с продольным сшиванием раны у 74 (35,2%) детей с врожденной расщелиной неба, была проведена.

Из 210 оперированных детей у 38 (%) наблюдалось не симметрично формированные язычок мягкого неба, у 8 (%) произошло частичное расхождение раны с последующим заживление раны со сдвигом язычка в сторону, у 5 (%) их них для устранения этого осложнения потребовалось в повторное хирургическое вмешательство.

Анализ наших исследований показал, что после пластики нёба, несмотря на первичное заживление раны, мягкое небо и язычок имели различную форму. Мы их сгруппировали и в зависимости от формы восстановления мягкого неба и язычка (ФВМНЯ) в баллах по следующим критериям (рис. 3).

- Хороший показатель ФВМНЯ = 0 балл
- Удовлетворительный показатель ФВМНЯ = -1
- относительно удовлетворительный показатель ФВМНЯ = -2
- Неудовлетворительный показатель ФВМНЯ = -3

Анализ результатов показал, что после уранопластики по методу Л.Е. Фроловой из 77 у 21 (27,7%) язычок был восстановлен несимметрично – на одной стороне язычок по форме был больше чем на другой, у 7 (0,9%) детей после операции язычок на одной стороне располагался выше, чем на другой, у 8 (1%) пациентов язычок располагался на мягком небе – ближе к линии «А». У 2 (0,2%) детей после операции язычок располагался левее относительно срединного шва. Из 77 детей у 33 (46,7%) после уранопластики

по Л.Е. Фроловой форма восстановленного мягкого неба и язычка была оценена как хорошие состояние.

№	показатели	описания	№	показатели	описания
1.		восстановленное мягкое небо и язычок близки к норме по длине, и по форме. **Хороший показатель ФВМНЯ = 0**	4.		язычок наклонился в просвет носоглотки. **относительно удовлетворительный показатель ФВМНЯ = -2**
2.		мягкое небо и язычок восстановлены, но не имеют симметрии. **Удовлетворительный показатель ФВМНЯ = -1**	5.		язычок раздвоился расположен правее или левее относительно срединного шва. **Неудовлетворитель-ный показатель ФВМНЯ =- 3**
3.	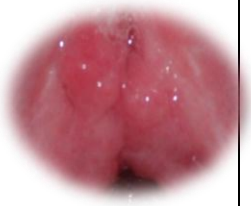	язычок расположен на мягком небе ближе к линии «А» или дальше от нее. **Относительно удовлетворительный показатель ФВМНЯ = -2**	6.		язычок полностью отсутствует; мягкое небо короткое, нет смыкания небно-глоточного кольца **Неудовлетворительный показатель ФВМНЯ = -3**

Рис 3. Критерии анатомического восстановления мягкого неба и язычка после пластики неба.

После операции по методу Bardach J. из 59 детей у 4 (0,6%) детей язычок располагался с наклоном в просвет носоглотки, у 2 (0,3%) язычок располагался левее относительно срединного шва, у 8 (1,2%) язычок был восстановлен несимметрично – одна половина было больше другой, и у 2 (0,4%) из оперированных у язычка полностью отсутствует. Из 59 оперированных детей по методу Bardach J. у 43 (72,4%) показатели восстановление форма мягкого неба и язычок была хороший.

После уранопластики поперечным рассечением мягкого неба и продольным сшиванием раны – из 74 детей только у 2 (0,3%) детей язычок был сформирован крупнее чем обычно. У остальных детей длина и форма мягкого неба и язычка были близки к норме. После уранопластики поперечным рассечением мягкого неба с продольным сшиванием раны – из

77 у 72 детей у 99,7% форма восстановленного мягкого неба и язычка оценено как хорошее состояние.

Анализ результатов замера неба после уранопластики по способу Л.Е. Фроловой показал удлинение (длина нёба) до 70,3±0,61мм, расстояние между краями боковых стенок глотки (ширина) сузился до 27,3±0,5мм. Мягкое небо после операции по способу Л.Е. Фроловой удлинилось до 89% просвет глотки сизился на 4,5% больше чем в нормы.

После уранопластики по методу Bardach J. небо удлинилось до 71,4±0,6мм и расстояние между краями боковых стенок глотки составило 31,3±0,5мм. Длина мягкого неба после операции по способу Bardach J. удлинилось до 91% относительно нормы и ширина боковых стенок глотки суживалось до 91% приблизилось к норме.

После уранопластики поперечным рассечением мягкого нёба с продольным ушиванием раны длина мягкого неба достигала 79,3±0,6мм и стала длиннее на 2,5% чем в норме и расстояние краев боковых стенок глотки составило 28,3±0,5мм и достигалось в 99% пределах нормы.

Ретроспективный анализ отдаленных результатов операции показывает, что послеоперационные осложнения в виде расхождения швов с образованием дефекта имеют определенную локализацию (рис. 4).

После операционные ранние осложнения возникли I группе у - 24 (11,4%) детей, во II группе у - 11 (5,2%), в III группе у - 9 (4,2%).

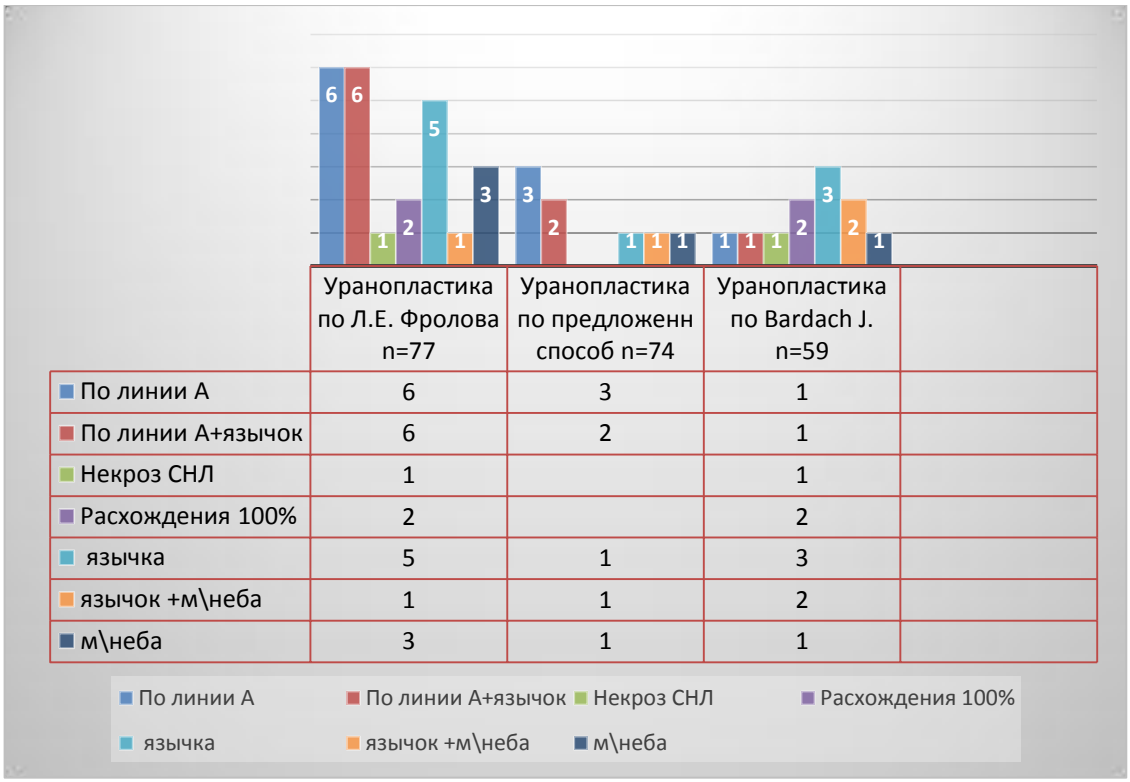

	Уранопластика по Л.Е. Фролова n=77	Уранопластика по предложенн способ n=74	Уранопластика по Bardach J. n=59	
По линии А	6	3	1	
По линии А+язычок	6	2	1	
Некроз СНЛ	1		1	
Расхождения 100%	2		2	
язычка	5	1	3	
язычок +м\неба	1	1	2	
м\неба	3	1	1	

Рис. 4. Локализация расхождения послеоперационных швов

В четвертой главе **«Результаты МРТ оценка структур небно-глоточной области до и после операции»** преведены результаты антропометрический анализ использования МРТ визуализации традиционного и предложенного нового метода хирургического лечения расщелины неба.

МРТ исследование проведено у детей после операции на 6 месяц в возрасте 3-5 и 5-7 лет. У I группе обследуемых детей после операции длина мягкого неба составила 24,2±0,6мм; угол хода m.LVP справа и слева 58,3±1,3 градусов; общая длина m.LVP справа и слева в среднем составили 28,4±1,2мм; ширина m.LVP сбоку справа и слева 2,1±0,2мм; ширина по центру m.LVP составляет 2,8±0,2мм (рис.5).

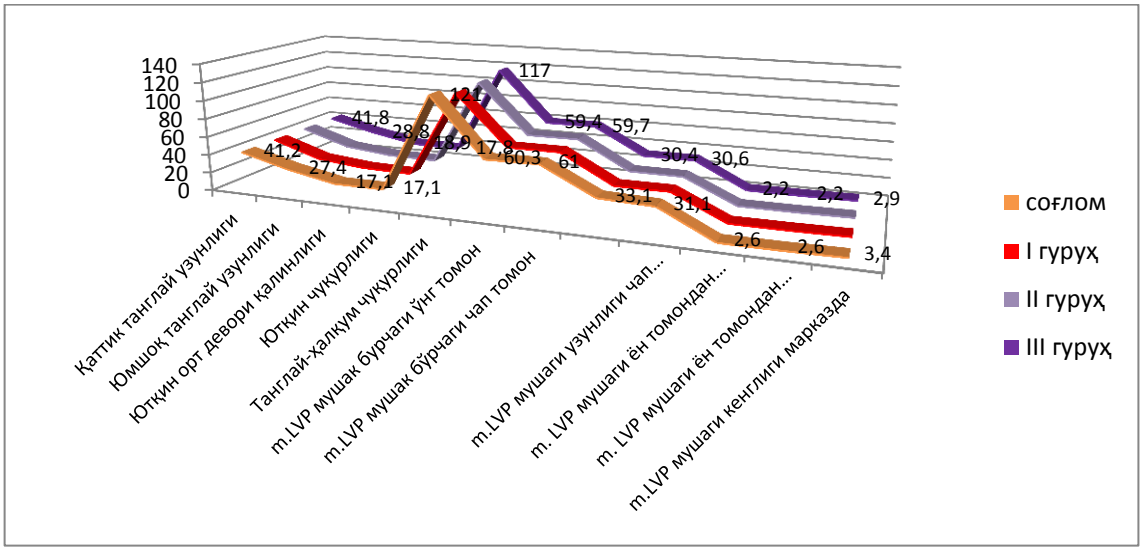

Рис. 5. Сравнительные параметров МРТ измерений нёба и m.LVP. у детей с ВРН после 6 месяцев в возрасте 3-5 лет

В возрасте 5-7 лет длина мягкого неба составило 26,6±1,5мм; угол хода m.LVP справа и слева 56,7±1,6 градусов; общая длина m.LVP справа и слева в среднем составили 34,7±1,2мм; ширина m.LVP сбоку справа и слева 2,8±0,2мм; ширина по центру m.LVP составляет 2,9±0,2мм.

Во II группе, оперированных по методике Bardach, через 6 месяцев после пластики неба у детей в возрасте 3-5 лет длина мягкого неба составило 24,6±0,4мм; угол хода m.LVP справа и слева 58,1±1,3 градусов; общая длина m.LVP справа и слева в среднем составила 28,1±1,1мм; ширина m.LVP сбоку справа и слева 2,1±0,2мм; ширина по центру m.LVP составляет 2,8±0,2мм.

У детей в возрасте 5-7 лет длина мягкого неба составило 27,1±1,5мм; угол хода m.LVP справа и слева 56,6±1,6 градусов; общая длина m.LVP справа и слева в среднем колебалась в пределах 34,8±1,2мм; ширина m.LVP сбоку справа и слева 2,8±0,2мм; ширина по центру m.LVP составляет 3,1±0,2мм.

В III группе, в возрасте 3-5 лет у оперированых по предлагаемому нами способу поперечным рассечения мягкого нёба с продольным ушиванием

раны, длины мягкого неба составила 28,8±0,5мм; угол хода m.LVP справа и слева 59,4±1,6 градусов; общая длина m.LVP справа и слева длина мышцы в среднем колебалась в пределах 30,4±1,5мм; ширина m.LVP сбоку справа и слева 2,2±0,2мм; ширина по центру m.LVP составляет 2,9±0,2мм.

У детей оперированных в возрасте 5-7 лет длина мягкого неба составило 29,5±1,5мм; угол хода m.LVP справа и слева 57,7±1,6 градусов; общая длина m.LVP справа и слева в среднем колебалась в пределах 35,1±1,2мм; ширина m.LVP сбоку справа и слева 2,9±0,2мм; ширина по центру m.LVP составляет 3,1±0,2мм.

Сравнительная анализ результатов параметров мягкого неба здоровых детей и детей с ВРН с учетом возраста и способа операции позволил рассчитать в процентах восстановление длины m.LVP. У детей оперированных по методике Л.Е. Фроловой восстановление длины m.LVP колебались в диапазоне 81,3-82,7%; у детей (II группы) оперированных по методике Bardach J. на 81,9-83,2%; у детей в III группе после уранопластики по предложенной методике восстановление длины колебалось в пределах 92,4-95,2%. Результаты в процентах показали достоверную отрицательную r-0,52 (P<0,01) взаимосвязь результатов уранопластики с возрастом, чем раньше проведена уранопластика тем выше процент восстановления длины m.LVP.

Средние статистические параметры ширины m.LVP у летей 3-5 лет которым произведена пластика неба по методике Л.Е. Фроловой восстановлена на 61,9%; (во II группе) у детей которым уранопластика проведина по методике Bardach J. - на 62,5%; в III группе после уранопластики по предложенной методике 66,4% (P<0,05), причем с возрастом различия восстановления ширины m.LVP были более значимыми.

В пятой главе диссертации **«Результаты рентгеноскопического исследования движения небного комплекса в зависимости от способов уранопластики»** проанализированы показатели рентгеноскопической визуализации небно-глоточного затвора в динамике произношения звуков и слов на 6 месяце после операции.

Рентгеноскопическим исследованием установлено что, у детей контрольной группы смыкание небно-глоточного мышечного комплекса в возрасте 3-5 лет происходит за счет сжатия мышц боковых стенок глотки и касания мягким небом задней стенки глотки. При фонации звука «А» динамика смыкания между НЗ и ЗСГ составила 2,2±0,4мм при фонации звука «И» 1,1±0,6мм (P<0,05). В возрасте 5-7 лет при фонации звука «А» между поверхносью мягкого неба остается зазор 2,3±0,5мм, при фонации звука «И» дистанция между НЗ и ЗСГ составляет 1,2±0,5мм.

У детей 3-5 лет (I группа) через 6 месяцев после уранопластки по методу Л.Е. Фроловой при смыкании и касания небным затвором задней стенки глотки в возрасте 3-5лет при фонации звука «А» достигала 3,0±0,5мм, при произношении звука «И» 1,9±0,5мм. В возрасте 5-7 лет при фонации звука «А» зазор между НЗ и ЗСГ составила 3,2±0,5мм а при произношение звука «И» составила 2,0±0,5мм; Во II группе обследованных детей при

смыкании небно-глоточного мышечного комплекса ЗСГ при фонации звука «А» щель составило 3,1±0,5мм, а при произношение звука «И» щель достигала 1,8±0,5мм, в возрасте 5-7 лет при фонации звука «А» достигала 3,0±0,5мм а при произношение звука «И» 1,8±0,5мм; в III группе после уранопластики по предложенной нами методике щель между НЗ и ЗСГ достигла уровня нормы. При фонации звука «А» между НЗ и ЗСГ составила 2,4±0,5мм при произношение звука «И» достигло 1,3±0,5мм. В возрасте 5-7 лет при фонации звука «А» дистанция 2,5±0,5мм, а при произношение звука «И» составила 1,3±0,5мм;

Шестая глава «**Морфологические параметры верхней челюсти у детей с врожденной расщелиной неба до и после уранопластики**» диссертации посвящена изучению влияния пластики неба на рост и развитие верхней челюсти в зависимости от способа операции.

Через 6 месяцев после пластики мягкого неба относительная длина верхней челюсти у детей не звисимо от способа операции не отличалась от нормы. До пластики мягкого неба (велопластика) на моделях контрольной группы установлено отставание в росте малого фрагмента на стороне расщелины на уровне всех зубов.

После пластики по Л.Е. Фроловой детей с ОСРВГН длина малом фрагменте верхней челюсти на уровни III и IV зубов относительно исходной увеличивается на проекции CL - на 4,6%, по предложенному методу на проекции CL- на 3,4%, и по методу Bardach J. на 4,3% но тем менее короче чем на большом фрагменте. У детей с изолированной расщелиной после пластики неба длина фрагментов на обеих сторонах аналогично увеличивается относительно исходных параметров до велопластики.

Анализ ширины челюсти показал, что размер верхней челюсти по трансверзали у детей группы сравнения на уровне дистальных групп зубов были достоверно шире, чем в норме ($P<0,05$). На уровне F точки –на 18% и на уровне D точки они превышали норму на 4,8%. На уровне C точки ширина челюсти у детей группы сравнения от нормы существенно не отличалась.

После велопластики, через 6 месяцев длина верхней челюсти по трансверзали у детей в прокции IV!IV зубов составила относительно изометрической линии в I группе 38,0±0,7мм; во II группе - 38,4±0,8мм; в III группе по предложенному способу достигла 38,3±0,8мм; на уровне V зубов ширина челюсти была близка к норме.

Расстояние от небного края большого фрагмента до основания носовой перегородки является приобретенным в процессе развития ребенка. У детей группы сравнение 1,4-1,6 лет расстояние ширины дефекта по трансверзали измерительным точками cr-cl, dr-dl, fr-fl в соответствии точками CR-CL, DR-DL, FR-FL составляет 65, 63, 63% от общей ширины верхней челюсти у больных с ВРН.

После пластики твердого неба у детей не получивших ортодонтичекое лечение отмечалось отставание в росте малого фрагмента верхней челюсти на уровне всех зубов. После пластики неба у детей I группы с ОРВГН на стороне расщелины длина малого фрагмента на уровне III и IV зубов верхней

челюсти относительно исходной увеличивалось в проекции CL - до 22,5±0,5мм; во II группе до 22,3±0,5мм но тем менее была короче чем большой фрагмент, в III группе (по предложенному методу пластики неба) в проекции CL- до 22,3±0,5мм. После уранопластки у детей с изолированной расщелиной неба фрагменты верхней челюсти по длине на обеих сторонах увеличились относительно исходных параметров.

После уранопластики через 6 месяцев поперечные размеры верхней челюсти у детей с врожденной расщелиной неба достигли: в I группе на уровне III!III ОВРГН составил 30,6±1,0мм и у детей с изолированной расщелиной неба - 30,5±1,0мм; у детей односторонняя сквозной расщелиной неба на уровне IV!IV зубов - 38,0±0,7мм, при изолированной расщелиное ширина неба достигла до 37,5±0,7мм на уровне V!V зубов. У детей с ОВСРГН расщелиной неба после пластики ширина достигала 36,1±1,0мм, а у детей с изолированной расщелиной неба 37,1±0,9мм (P<0,05). После велопластики во II группе размеры по транзверзали на уровне V!V зубов со сквозной расщелиной неба достигли до 37,1±1,0мм с изолированной расщелиной неба ширина верхней челюсти составило 37,2±0,9мм. После пластики в III группе размеры верхней челюсти на уровне всех зубов по изометрической линии существенно не отличается от показателей нормы. На уровне FR-FL у детей со сквозной расщелиной составили 35,9±1,0мм а с изолированной расщелиной до 36,5±1,0мм (P<0,05).

Результатым анализа компютерной томографии через 6 месяцев после уранопластики (передный отдел неба) на I группе ширина дефекта фрагментов на уровне точек составили cr-cl -3,6±0,6мм; dr-dl- 4,7±0,5мм; fr-fl -4,6±0,5мм; во II группе на уровне точек составила cr-cl- 3,8±0,6мм; dr-dl - 4,9±0,5мм; fr-fl - 4,8±0,5мм; по предложенному способу в III группе ширина дефекта достигла после операции на уровне точек - cr-cl - 3,3±0,6мм; dr-dl- 4,5±0,5мм; fr-fl -4,1±0,5мм;

Седьмая глава «**Результаты спектрального анализа звуков до и после уранопластики детей с врожденной расщелиной неба**» посвящена изучению восстановления речи после пластики неба. Для исследования выбраны согласные звуки «б, д, ж, п, с, ш, ч, з», и слова «банан, дала, пуфак, самолёт» произношение которых представляет для детей особую трудность. Для оценки и сравнения отдаленных результатов уранопластики нами записаны и проведен амплитудно-временных показателей звуков у 20 здоровых и 94 детей с ВРН – из них 49 с односторонней сквозной расщелена верхней губы и неба I, II степени и 45 детей с изолированной расщеленой неба до и через 6-10 месяцев после операции. Следует отметить, что весь исследуемый контингент получал до и после пластики неба активное логопедическое обучение.

В отдалённые сроки после уранопластики, в результате активных логопедических занятий речь значительно улучшилась. Так, анализ восстановления речи в зависимости от способов операции показывает что у детей с ОРВГН после уранопласти по Л.Е. Фроловой восстановление звукопроизношения буквы «Б» минимальные уровень звука составил -

95,55±0,064дБ, в то время как у здоровых детей -100,18±0,067 дБ; максимальный уровень звука -31,80±0,024дБ, у здорового контингента -36,34±0,025 дБ; средние значение звука -79,16±0,053дБ в то время как у здоровых детей -83,65±0,055дБ; продолжительность произношения (сек) 0,48±0,000 против 0,31±0,000 сек произношения буквы «Б» на восстановилось 84% т.е. близко к норме.

После уранопласти по методике Bardach J. (во II группе) восстановления минимальные уровень звука произношения буквы «Б» составил -96,33±0,063дБ при -100,18±0,067дБ у здорового контингента; максимальный уровень звука -31,96±0,023дБ против -36,34±0,025дБ; средние значение звука -79,48±0,052дБ у здоровых -83,65±0,055дБ; продолжительность произношения (сек) 0,48±0,000 на против 0,31±0,000 . Восстановление фонации звук «Б» составило близки к норме 87,2%.

После уранопластики по предложенной методике в III группе минимальный уровень звука при произношении буквы «Б» составил-99,99±0,067дБ против -100,18±0,067; максимальные уровень произношения звука -33,44±0,025дБ а у здоровых -36,34±0,025; средние значение произношения составил -82,86±0,056дБ; продолжительность произношения 0,41±0,000 секунд а здоровыми 31±0,000 секунд что свидетельствует о восстановлении произношения буквы «Б» на 93,7% что близко к норме.

Так, как результаты анализа восстановления речи в зависимости от способов уранопластики у детей с изолированной расщелиной неба показывает что в I группе после уранопласти по Л.Е. Фроловой восстановление произношения буква «Б» составляет 87%. Во II группе 89,2%. после уранопласти по предложенной методике в III группе произношения буквы «Б» восстановилось на 95 % что очень близко к норме.

После уранопластики по способу Л.Е. Фроловой при произношение к примеру слова «Банан» максимальные уровень звука составляет -96,75±0,078дБ - против -101,45±0,082дБ здоровых; минимальный уровень звука -32,36±0,121дБ против -33,98±0,030дБ; средние значение звука -80,43±0,273дБ против -84,08±0,068дБ; продолжительность произношения слова «Банан» 0,49±0,002секунд на против 0,51±0,000секунд т.е. произношение речи восстановлено на 83% что близко к норме.

После уранопластики по методике Bardach J. восстановление при произношении слова «Банан» максимальные уровень звука составило -94,72±0,076дБ на против -101,45±0,082дБ; минимальный уровень звука (дБ) -31,66±0,017дБ против -33,98±0,030дБ; средние значение звука -78,84±0,384дБ против -84,08±0,068дБ; продолжительность произношения 0,48±0,002секунд на против 0,51±0,000 секунд фонация звука «Б» восстановление на 87,1% ближе к норме .

III группе после уранопластики по предложенной методики восстановление произношения слова «Банан» максимальные уровень звука составляет -101,35±0,082дБ против -100,45±0,082дБ; минимальный уровень звука -33,92±0,031дБ против -33,98±0,030дБ; средние значение звука -83,93±0,070дБ против -84,08±0,068дБ; продолжительность произношения

0,51±0,000 секунд против 0,51±0,000 секунд восстановлено произношение слова «Банан» 96 % что значительно близко к норме.

Для оценки качественных показатели звукопроизношения была разработана специальная кодировочная карта обследования больных, в которую вошло показатели акустического спектра, имеющие, отношение к исходу оперативного вмешательства.

Больные были разделены на 3 группы в зависимости от способа пластики на небе:

4) Способ уранопластики по Л.Е. Фроловой у(3);
5) Способ уранопластики по Бардаху у(2);
6) Способ уранопластики по предложенной методеки у(1);

Задача заключалась в построении интегральных характеристик прогноза исхода оперативного вмешательства на основе значений показателей, соответствующих моменту «до лечения».

Построение математической модели производилось по методу наименьших квадратов. Метод наименьших квадратов, всесторонне изучен и имеет несколько теоретических обоснований. Оценки метод наименьших квадратов, обладают минимально возможной дисперсией в классе всех линейных несмещенных оценок и являются соответственно наилучшими линейными несмещенными оценками неизвестных параметров функции.

При построении моделей прогноза исходов методом наименьших квадратов на параметры модели накладывалось условие их эффективности не ниже уровня $p<0,05$ по t-критерию.

В результате расчетов была получены модели следующего вида:

К примеру

для звука «Б»

$y(1)=118,169867+1,30579x(1)$
$y(2)=111,287731+1,23515x(1)$
$y(3)=136,113363+1,50361x(1)$

для слова «БАНАН»

$y(1)=78,083832+0,850648x(1)$
$y(2)=72,432365+0,787539x(1)$
$y(3)=86,438489+0,941690x(1)$

где:
x(1) – максимальный уровень произношения (дБ)
x(2) – минимальный уровень произношения (дБ)
x(3) –средний уровень произношения (дБ)
x(4) – продолжительность произношения (сек)

Расчеты производились на персональном компьютере типа IBM Pentium с использованием пакета статистических программ STATISTICA-6".

Эффективность полученной модели была апробирована в клинической практике у детей с врожденной расщелиной неба в клиники детской

челюстно-лицевой хирургии. При этом прогнозируемый эффективность способов уранопластики у детей с данной патологии соответствовала значению звукопроизношению в 95% случаях.

ЗАКЛЮЧЕНИЕ

На основе результатов, полученных при выполнении докторской диссертации на тему «Сравнительная оценка эффективности различных методов уранопластики и их совершенствование в комплексной реабилитации детей с расщелиной неба» сделаны следующие выводы:

1. Традиционные используемые способы: уранопластика с сужением небно-глоточного кольца по Л.Е. Фроловой, пластика двумя перекидными лоскутами по J. Bardach не восстанавливают польностью анатомию и функцию мягкого неба что проявляется в виде небно-глоточной недостаточности и высокой частотой ранних послеоперационных осложнений. Причиной небно-глоточной недостаточности является не совершенство методики –сужение глоточного кольца за счет ушивания лоскутов самой боковой стенки глотки (по Л..Е. Фроловой) и недастаточное удленение при пластики двумя перекидными лоскутами (по J. Bardach 1967).

2. Разработан способ уранопластики осуществляемый поперечным рассечением тканей мягкого неба с продольным сшиванием раны позволяющий удлинить и восстановить анатомию и функцию мягкого неба. При антропометрических измерениях длина неба у здоровых составила 78,5±1,5 мм, после операции небо удлинилось до 79,3±0,5мм и стала длиннее чем у здоровых на 4,5% и между краями боковых стенок (ширина) глотки у здоровых детей составила 28,5±0,8мм, после операции 24,5±1,2мм т.е. достигнута значительное сужение.

3. МРТ позволила визуализировать m.LVP определить место ее прикрепления, измерить длину справа и слева, до и после операции с учетом метода операции и возраста ребенка. Установлена что у оперированных детей по методу Л.Е. Фроловой длина m.LVP восстанавливаются до - 82,7%, по методике J. Bardach до - 83,2% по предложенной методике до - 97,2% .

4. Рентгеноскопическим исследованием динамики смыкания небного затвора здоровых детей в возрасте 3-5 лет установлено, что между поверхностью задней стенки глотки и поверхностью мягкого нёба остаётся зазор 2,2±0,4мм. Установлено, что после уранопластики при фонации звука «А» по Л.Е. Фроловой дефект смыкания небного затвора достигал 3,0±0,5мм, по J.Bardach 3,1±0,5мм, по предложенной методике 2,4±0,5мм. При произношении звука «И» у здоровых детей (не имеющих патологии небно-глоточной области) дефект смыкания составил 1,1±0,6мм и соответственно по Л.Е. Фроловой дефект смыкания небного затвора достигал 1,9±0,5мм, по J.Bardach 1,8±0,5мм, по предложенной методике 1,3±0,5мм. При предлагаемом способе уранопластики достигается полное небно-глоточное смыкание.

5. По данным МСКТ предложенный способ уранопластики не оказывает отрицательного влияния на рост и развитие верхней челюсти на зависимо от тяжести порока и сроков проведения операции. Ширина верхней челюсти по трансверзали после уранопластики достигла по методике Л.Е. Фроловой на уровне точек cr-cl 3,6±0,6мм; dr-dl 4,7±0,5мм; fr-fl 4,6±0,5мм; по J. Bardach ширина дефекта на уровне точек составило cr-cl 3,8±0,6мм; dr-dl 4,9±0,5мм; fr-fl 4,8±0,5мм; по предложенные способу ширина дефекта достигла после операции на уровне точек - cr-cl 3,3±0,6мм; dr-dl 4,5±0,5мм; fr-fl 4,1±0,5мм;

6. Качество звуко- и словопроизношения у детей после уранопластики зависела от сроков и способа операции. После операции по Л.Е. Фроловой восстановление произношения буквы «В» улучшилось до 87,2% по J. Bardach - 84% по предложенной методике - 93,7%. И соответственно при произношении слова «Банан» после операции по Л.Е. Фроловой произношение улучшилось до 87,1% по J.Bardach до 83% и по переложенной методики до 96% в возрасти 3-5 лет.

7. На основе оцифрованных сигналов составлена карта прогнозирования качества речи в зависимости от метода уранопластики. При этом прогнозируемая эффективность способов уранопластики у детей с данной патологией соответствовала значению звукопроизношения в 95% случаях.

ON-TIME SCIENTIFIC COUNCIL ON AWARDING THE SCIENTIFIC DEGREES DSc.28.12.2017.Tib.59.01 AT THE TASHKENT STATE DENTISTRY INSTITUTE

TASHKENT INSTITUTE OF POSTGRADUATE MEDICAL EDUCATION

SHOMURODOV KAKHRAMON ERKINOVICH

COMPARATIVE EVALUATION OF THE EFFICIENCY OF DIFFERENT PALATOPLASTY METHODS AND THEIR IMPROVEMENT IN THE COMPLEX REHABILITATION OF CHILDREN WITH CLEFT PALATE

14.00.21 — Stomatology

DISSERTATION ABSTRACT OF THE DOCTOR OF SCIENCES (DSc) ON MEDICAL SCIENCES

TASHKENT – 2019

The theme of doctoral dissertation (DSc) was registered at the Supreme Attestation Commission at the Cabinet of Ministers of the Republic of Uzbekistan under the number №B2018.1.DSc/Tib282.

The doctoral (DSc) dissertation has been prepared at the Tashkent state dentistry institute.

The abstract of the dissertation is posted in three (Uzbek, Russian and English (abstract)) languages on the website of Scientific Council (www.tsdi.uz) and Informational and Educational portal of "Ziyonet" (www.ziyonet.uz).

Scientific consultant: **Azimov Muhamadjon Ismailovich**
Doctor of Medical Sciences, Professor,

Official opponents: **Jun-Young Paeng (South Korea)**
doctor of medical sciences, professor

Supiev Turgan Kurbanovich (Kazakhstan)
doctor of medical sciences, professor

Boimurodov Shukhrat Abdujalilovich
doctor of medical sciences, professor

Leading organization: **Yonsei University (Seoul, South Korea)**

The defense of the dissertation will be held «___»_____2019 at ___ hours at the meeting of the Scientific Council DSc.28.12.2017.Tib.59.01 at the Tashkent State Dentistry Institute (Addres: 100047 , Tashkent, Yashnabad district, Makhtumkuli street, 103. (Tel./fax: (99871) -230-2065; fax: + 998-71-230-4799, e-mail: info@tsdi.uz).

The dissertation can be reviewed at the Information Resource Center of the Tashkent State Dentistry Institute (registered under No.____). Addres: Tashkent, Yashnabad district, Makhtumkuli street 103, 100047. (Tel/fax: (99871)-230-2065; e-mail: info@tsdi.uz.

The abstract of dissertation was distributed on «_____»_____2019.
(Registry report No. ____ on «_____»_____2019).

J.A. Rizaev
Vice-chairman Scientific Council for Awarding degree,
Doctor of Medicine, Professor

L.E. Khasanova
Scientific Secretary of the Scientific Council on Award
of Scientific Degrees, Doctor of Medicine, Docent

L.N. Tuychiev
Chairman of the Scientific seminar at the Scientific
Council for awarding degree, Doctor of Medicine,
Professor

INTRODUCTION (abstract of DCs thesis)

The urgency and relevance of the dissertation work. According to WHO, congenital cleft lip and palate occur in 0.6-1.6 cases per 1000 newborns, and the number of births with this pathology is steadily increasing worldwide.

Problems of treatment of children with congenital cleft palate arise from the moment of birth and lasts for 15-18 years. They are closely related to the solution of the main tasks, which involves a team of experienced professionals - dentist, maxillofacial surgeon, orthodontist, pediatrician, logopedist, psychologist, medical geneticist.

The aim of the research work: to carry out a comparative evaluation of the results of traditional methods of palatoplasty and to develop a method allowing restoring the anatomical and functional value of the palate.

The object of the research work: 210 children with congenital cleft lip and palate, who were treated in the Department of pediatric maxillofacial surgery of the Clinic of the Tashkent State Dental Institute, and 20 children who had no pathology of the palatine-pharyngeal region.

Scientific novelty of the research work consists in the following:

it is established that the traditionally used methods of palatoplasty do not allow to lengthen and restore sufficiently the anatomical and functional value of the palate;

it was developed method of palatoplasty with cross section of the soft palate with the longitudinal stitching of the wound allowing to extend and to restore anatomical and functional value of the palate;

it is proved that magnetic resonance imaging and roentgenoscopy can be used to assess for evaluating the anatomical and functional state of the muscles of the palatine-pharyngeal shutter in children after palatoplasty;

it is proved that the positive effect of the proposed method of surgical treatment of congenital cleft palate on the growth and development of the upper jaw bone regardless of the severity of the defect and the time carrying of the operation;

the quality and speech of patients with cleft palate after palatoplasty depending on the methods, severity of the defect and the age of the operated child were studied on the basis of digitized signals;

to predict the sound quality depending on the method of palatoplasty;.

Implementation of the research work.

Based on the scientific results obtained in the treatment of advanced surgical treatment of children with congenital cleft palate there were:

Received a certificate of the Agency on intellectual property of the Republic of Uzbekistan on the patent for the invention “Method of surgical treatment of congenital defects of the palate” (No. IAP 20170221). This method made it possible to fully eliminate the defect of the palate and reduce the time of rehabilitation, regardless of the severity of the cleft palate;

The Agency of Intellectual Property of the Republic of Uzbekistan has registered a program for electronic computers "Comparative evaluation of the effectiveness of various methods of palatoplasty based on the results of sound

production” (Zvuk.exe) (certificate No. DGU 05310 dated 17 may 2018). This computer program made it possible to predict the recovery of sound pronunciation in children with cleft palate before surgery;

The Agency of Intellectual Property of the Republic of Uzbekistan registered the program for electronic computers "Comparative evaluation of efficiency of methods of palatoplasty by results of the word pronunciation" (Slovo.exe) (certificate No. DGU 05309 dated 17 may 2018). This computer program made it possible to predict the degree of recovery of word pronunciation in children with cleft palate before surgery;

The methodical recommendation "Carrying out the method of palatoplasty by transverse dissection of the soft palate with longitudinal suturing of the wound" was approved (certificate of the Ministry of Health No. 8n-r/165 dated July 3, 2018). This methodical manual has improved the effectiveness of surgical treatment and lengthen the soft palate of children with congenital cleft palate;

The methodical manual "Comparative evaluation of the effectiveness of various methods of palatoplasty based on the results of the word pronunciation" was approved (certificate of the Ministry of Health № 8n-r/361 dated December 21, 2018). This manual allowed to evaluate the effectiveness of speech restoration in children with congenital cleft palate after palatoplasty by means of words;

The methodical manual "Comparative assessment of the effectiveness of various methods of palatoplasty based on the results of sound pronunciation" was approved (certificate of the Ministry of Health No. 8n-r/362 dated December 21, 2018). This manual allowed to evaluate the effectiveness of speech restoration in children with congenital cleft palate after surgical treatment by means of sounds;

The results of research aimed at the development and improvement of an effective system of diagnosis and treatment of congenital malformations of the upper lip and palate, were introduced in the practice of the clinic of the Tashkent State Dental Institute, Bukhara regional children's multidisciplinary medical center, Samarkand regional multidisciplinary medical center (certificate of the Ministry of Health № 8n-d/277 dated December 24, 2018). The introduction of the results into clinical practice has improved the effectiveness of treatment and reduce the rehabilitation period by 20% after palatoplasty.

The structure and volume of the dissertation. The dissertation consists of introduction, seven chapters, summary, conclusions, practical recommendations, list of used literature. The volume of the thesis is 182 pages.

ЭЪЛОН ҚИЛИНГАН ИШЛАР РЎЙХАТИ
СПИСОК ОПУБЛИКОВАННЫХ РАБОТ
LIST OF PUBLISHED WORKS

I бўлим (I часть, I part)

1. Шомуродов К.Э., Болтаходжаева Л.М., Азимови М.И. Частота проведенных операции уранопластики у детей ВРГН за 2013-2016гг. на базе клиники детской хирургической стоматологии ТГСИ //Stomatologiya.- Ташкент. - 2017.-№1-(66). -С. 34-37 (14.00.00.№12)
2. Шомуродов К.Э. Аспекты развития хирургического лечения врожденной расщелины неба //Медицинский журнал Узбекистана. 2017-№3.-С. 73-79 (14.00.00.№8).
3. Азимов М.И., Шомуродов К.Э. Новый способ уранопластики у больных с врожденной расщелиной неба //Stomatologiya. –Ташкент. – 2017. -№3 (68). -С. 55-58. (14.00.00;№12)
4. Мусаев У.Ю., Ризаев Ж.А., Шомуродов К.Э. Новые взгляды на проблему стигм дизэмриогенеза зубочелюстной и лицевой системы с позиции их формирования в инвалидизации населения //Stomatologiya. – Ташкент. – 2017. -№3 (68). -С. 9-12. (14.00.00;№12)
5. Шомуродов К.Э. Локализация ранних послеоперационных осложнений в зависимости от уранопластики //Вестник Ташкентской Медицинской Академии. – Ташкент. -2017. -№2. -С.149-152 (14.00.00;№13).
6. Шомуродов К.Э. Визуализация небно-глоточной области после уранопластики методом МРТ //Медицинский журнал Узбекистана. -2017. -№5. – С. 5-8 (14.00.00.№8).
7. Азимов М.И., Шомуродов К.Э. Послеоперационный осложнения у детей с врожденной расщелиной неба в зависимости от способа уранопластики //Медицинский журнал Узбекистана. -2017. -№5. – С. 18-20 (14.00.00.№8).
8. Шомуродов К.Э. Актуальные этические принципы и клинический подход в детской стоматологии //Гуманитарный трактат. Россия. Кемерово.- 2018.- №-24. –С. 69-72
9. Azimov M.I., Shomurodov K.E. A technique for Cleft Palate Repair //Journal of research in health science. -Israel. Yashresh- 2018.-№2(1) P. 56-59.
10. Азимов М.И., Шомуродов К.Э., Мирхусанова Р.С. Сравнетельная оценка анатомо-функционально-го состояния мягкого неба и язычка после пластики врожденной расщелины неба //Stomatologiya. – Ташкент. – 2017. -№4 (70). -С. 50-51. (14.00.00;№12).
11. Азимов М.И., Шомуродов К.Э., Исомов М.М., Бобоназаров Н.Х. МРТ в оценке структур небно-глоточной области после различными

способами //медицинский журнал Узбекистана -2018. -№2. – С. 37-40 (14.00.00.№8).

12. Шомуродов К.Э., Кодиров Р.Х., Шамсиев Р.А., Мирхусанова Р.С. Математические модели прогнозирования эффективности различных методов лечения у детей с ВРН на основе оцифрованных сигналов звукопроизношения //Stomatologiya. –Ташкент. – 2018. -№2 (71). -С. 38-40. (14.00.00;№12).

13. Shomurodov K.E. Comparative assessment of the influence of different methods of palatoplasty on the growth and development of the upper jaw in children with congenital cleft palate//European Science Review. –Vienna. Prague. – 2017. -№5-6. –P.7-11 (14.00.00.№19).

II бўлим (II часть, II part)

14. Азимов М.И., Шомуродов К.Э. Роль МРТ в оценке неба после уранопластики //Материалы научно-практической конференции «Актуальные проблемы стоматологии». – Андиан. - 2016. – С.67.

15. Шомуродов К.Э., Шималя В.С. Статистический анализ проведенных уранопластических операций у детей с ВРГН с 2012-2015 годы на базе клиники детской челюстно-лицевой хирургии ТГСИ // Материалы научно-практической конференции «Актуальные проблемы стоматологии». – Бухара. - 2016. – С.103.

16. Шомуродов К.Э. Количество проведенных операции на небе с ВРГН за 2016 на базе отделение ДХС клиники ТГСИ //Материалы научно-практической конференции «Актуальные проблемы стоматологии». – Наманган. - 2017. – С.187.

17. Шомуродов К.Э., Мирхусанова Р.С., Шамсиев Р.А. Анатомо-функционально-го состояние мягкого неба и язычка после пластики врожденной расщелины неба в зависимости от способа //II международный конгресс стоматологов «Актуальные проблемы стоматологии и челюстно-лицевой хирургии». –Ташкент 3-4 мая 2018. – С. 19.

18. Shomurodov K.E. Visualization of palatopharyngeal area with MRI after palatoplasty. // International Conference Science, Research, Development Germany Berlin. 30-31.05.2018. – P.152-154.

19. Азимов М.И., Шомуродов К.Э. Метод уранопластики поперечным рассечением мягкого нёба с продольным ушиванием раны //Методические рекомендации. – Тошкент, 2018. – 26 с.

20. Шомуродов К.Э. Сравнительная оценка эффективности различных методов уранопластики по результатам звукопроизношения //Методические рекомендации. – Тошкент, 2018. –23 с.

21. Шомуродов К.Э. сравнительная оценка эффективности методов уранопластики по результатам словопроизношения//Методические рекомендации. – Тошкент, 2018. –22 с.