МИНИСТЕРСТВО ВЫСШЕГО И СРЕДНЕГО СПЕЦИАЛЬНОГО ОБРАЗОВАНИЯ РЕСПУБЛИКИ УЗБЕКИСТАН
МИНИСТЕРСТВО ЗДРАВООХРАНЕНИЯ РЕСПУБЛИКИ УЗБЕКИСТАН
ТАШКЕНТСКАЯ МЕДИЦИНСКАЯ АКАДЕМИЯ
КАФЕДРА ФАКУЛЬТЕТСКОЙ И ГОСПИТАЛЬНОЙ ХИРУРГИИ
МЕДИКО-ПЕДАГОГИЧЕСКОГО ФАКУЛЬТЕТА

КУШАКОВА Шахноза Шомуротовна

ОСТРЫЙ ХОЛАНГИТ И БИЛИАРНЫЙ СЕПСИС (ПАТОГЕНЕЗ, ДИАГНОСТИКА, ПРОФИЛАКТИКА И ЛЕЧЕНИЕ)

МАГИСТЕРСКАЯ ДИССЕРТАЦИЯ

Магистра по специальности
«Экстренная Медицинская Помощь»

Научный руководитель:
д.м.н. проф. Арипова Н.У.
Директор программы:
д.м.н. проф. Арипова Н.У.

Ташкент 2011

ОГЛАВЛЕНИЕ		2
СПИСОК СОКРАЩЕНИЙ		3
ВВЕДЕНИЕ		4
ГЛАВА 1. ВОПРОСЫ ПАТОГЕНЕЗА, ДИАГНОСТИКИ, ПРОФИЛАКТИКИ И ЛЕЧЕНИЕ ОСТРОГО ХОЛАНГИТА И БИЛИАРНОГО СЕПСИСА		7
	1.1. О частоте и патогенезе острого холангита и билиарного сепсиса	7
	1.2. Проблемы диагностики	11
	1.3. Хирургическая тактика лечения острого холангита и билиарного сепсиса	16
ГЛАВА 2. МАТЕРИАЛЫ И МЕТОДЫ ИССЛЕДОВАНИЯ		26
	2.1. Общая характеристика наблюдаемых больных	26
	2.2. Методы исследования	31
ГЛАВА 3. СОБСТВЕННЫЕ РЕЗУЛЬТАТЫ ИССЛЕДОВАНИЯ ПРОФИЛАКТИКА, ДИАГНОСТИКА И ХИРУРГИЧЕСКАЯ ТАКТИКА ЛЕЧЕНИЯ ОСТРОГО ХОЛАНГИТА И БИЛИАРНОГО СЕПСИСА		35
ЗАКЛЮЧЕНИЕ		35
ВЫВОДЫ		35
ПРАКТИЧЕСКИЕ РЕКОМЕНДАЦИИ		57
СПИСОК ЛИТЕРАТУРЫ		59

СПИСОК СОКРАЩЕНИЙ

БДС - большой дуоденальный сосочек

ВЖП - внепеченочные желчные протоки

ДПК - двенадцатиперстная кишка

ЖКБ - желчно-каменная болезнь

ИУП – интегральный ультраструктурный показатель

КТ - компьютерная томография

РХПГ - ретроградная холангиопанкреатография

УЗИ - ультразвуковое исследование

ФГДС -фиброгастродуоденоскопия

ХДА - холедоходуоденоанастомоз

ЧЧХС - чрескожная чреспеченочная холангиостомия

ЭПСТ - эндоскопическая папиллосфинктеротомия

ВВЕДЕНИЕ

Актуальность. Частота гнойных осложнений воспалительных заболеваний желчных путей, несмотря на пристальное внимание исследователей к этой проблеме, остается в высшей степени актуальной. Воспалительный процесс в данной локализации характеризуется не только местным гнойно-деструктивным процессом, но и системными расстройствами, быстро приводящими к тяжелой эндогенной интоксикации и выраженной органной дисфункции. Такое состояние чаще всего рассматривается как холангит, тяжесть морфологических и клинических проявлений которого весьма разнообразна. Послеоперационная летальность у таких больных колеблется в широких пределах и составляет от 12 до 60% (Neoptolemos J.P. et al., 1998; Takeda K. et al., 1998).

Столь широкий диапазон статистических показателей свидетельствует об отсутствии точных критериев диагностики, общепринятой терминологии и классификации, а также конкретных методов лечения острого холангита и билиарного сепсиса. Следует подчеркнуть, что до настоящего времени не унифицировано понятие билиарного сепсиса в соответствии с решениями Согласительной Конференции ACCP/SCCM 1991 г., что в значительной степени затрудняет обобщение имеющихся данных и выработку лечебной тактики.

Определение взаимосвязи холангита, как патоморфологического процесса в желчевыводящих путях, и различных форм септических реакций (сепсис, тяжелый сепсис, септический шок) и выработке на этой основе современных классификационных признаков явилось целью настоящего исследования.

Только такое понимание данной проблемы позволит организовать современную, основанную на доказательных данных, грамотную лечебную тактику и приведет к снижению летальности при данной патологии.

Цель исследования: Выработать оптимальный диагностический и лечебный алгоритм, позволяющий снизить частоту осложнений и летальность у больных острым холангитом и билиарным сепсисом.

Задачи исследования:

1. Определить взаимосвязь и различия между острым холангитом и билиарным сепсисом.
2. Сравнить результаты различных видов хирургического лечения, острого холангита и билиарного сепсиса.
3. Выработать оптимальную хирургическую тактику в комплексном лечении и профилактике острого холангита и билиарного сепсиса.
4. Исследовать морфологические и ультраструктурные изменения в печени у больных острым холангитом и билиарным сепсисом и их динамику после устранения желчной гипертензии.
5. Разработать стандарты диагностики и тактику лечения острого холангита и билиарного сепсиса.

Научная новизна исследования

В процессе исследования разработана классификация воспаления внутри- и внепеченочных желчных протоков. Определен лечебно-диагностический стандарт при остром холангите и билиарном сепсисе. Выработаны показания к малоинвазивным и традиционным методам хирургического лечения. Показана взаимосвязь и кардинальные различия между холангитом и билиарным сепсисом. Разработан новый способ каркасного транспеченочного стентирования для профилактики острого холангита и билиарного сепсиса при некоторых операциях на желчных протоках. Определено, что после устранения желчной гипертензии происходит постепенное обратное развитие патогистологических и морфофункциональных изменений в печени.

Практическая значимость работы

Выявленные диагностические критерии и особенности различных методов комплексного лечения острого холангита и билиарного сепсиса позволили создать протокол диагностики и тактику лечения острого холангита и билиарного сепсиса, использование которых привело к снижению числа диагностических и тактических ошибок, уменьшило частоту осложнений и летальность.

Объем и структура диссертации

Диссертация состоит из введения, 3 глав, заключения, выводов, практических рекомендаций, указателя литературы и изложена на 80 страницах машинописного текста. Работа содержит 16 таблиц, 8 рисунков, библиографический указатель, в котором представлены 133 отечественных и 221 иностранных литературных источников.

ГЛАВА 1
ВОПРОСЫ ПАТОГЕНЕЗА, ДИАГНОСТИКИ, ПРОФИЛАКТИКИ И ЛЕЧЕНИЕ ОСТРОГО ХОЛАНГИТА И БИЛИАРНОГО СЕПСИСА

1.1. О частоте и патогенезе острого холангита и билиарного сепсиса.

Острый холангит является тяжёлым осложнением заболеваний гепатобилиарной системы. Несмотря на успехи в диагностике и лечении заболеваний билиарного тракта, острый холангит остается достаточно сложной диагностической и далеко нерешённой лечебно-диагностической проблемой (38). Неослабевающий интерес клиницистов любого профиля к этой проблеме объясняется рядом причин.

Во первых, с каждым годом увеличивается число больных с осложнённой формой желчно-каменной болезни, воспалительными и обструктивными заболеваниями желчных путей, среди которых холангит занимает одно из первых мест (15, 22). По данным Э. И. Гальперина и соавт. (1989г.), В. В. Родионова и соавт. (1991г.) острый холангит наблюдается у 30,6-50,6 % больных с холедохолитиазом и в 81-95,7 % случаев при рубцовой стриктуре гепатикохоледоха. При опухолевых стриктурах холангит встречают у 7,6-30 % больных (20, 69, 128, 194).

Другим фактором, осложняющим лечение больных с острым холангитом, является преобладание лиц пожилого и старческого возраста, тяжесть состояния которых усугубляется сопутствующими заболеваниями. Удельный вес лиц пожилого и старческого возраста среди больных механической желтухой и холангитом составляет 40-60 % и более, а среди оперированных ранее больных колеблется от 30 до 65 % (15, 17, 22, 66).

Эти обстоятельства повышают риск операции и непосредственно влияют на её результаты, при этом послеоперационная летальность у больных механической желтухой, осложнённой острым холангитом, по данным различных авторов, достигает 13-83 % (45, 66, 83, 94, 160).

Перечисленные факторы способствовали тому, что в настоящее время холангит приобрёл статус самостоятельной проблемы, от решения которой во многом зависит дальнейшее развитие хирургии гепатобилиарной зоны.

Термин «холангит» впервые был предложен Charcot J.M. (1877г.) для обозначения воспаления желчных протоков. Автор описал триаду симптомов заболевания: лихорадку, желтуху и боль. Rogers L. (1903г.) положил начало хирургическому лечению холангита.

В 1934 году С.П. Фёдоров предложил классифицировать холангиты в зависимости от характера течения заболевания, причины возникновения и распространённости процесса на острые, подострые, гнойные и септические.

Reynolds B. M. и Dargan E.L. (1959г.) выделили наиболее тяжёлую форму холангита, характеризующуюся выраженной интоксикацией, вплоть до расстройств сознания (депрессия, спутанность сознания, психоз и др.) и септического шока. В сочетании с триадой Шарко этот симптомокомплекс получил название пентады Рейнольда. Было показано, что психические нарушения являются следствием прогрессирующей на фоне билиарного сепсиса печеночной недостаточности, а шок рассматривали как следствие бактериемии и токсемии при гнойном холангите на фоне выраженной билиарной гипертензии. Было отмечено исчезновение этих симптомов после билиарной декомпрессии.

Saharia P.C. и Cameron J.C. (1976г.) считали, что холангит представляет собой целый спектр заболеваний от лёгких форм ("печеночный холангит") до наиболее тяжёлых его форм, проявляющихся пентадой Рейнольда и получивших название "гнойный холангит". Концепция получила широкое распространение в зарубежной литературе 60-70-х годов двадцатого века, когда многие авторы пытались создать клиническую классификацию холангита. В основу предложенных классификаций были положены два фактора, играющих важную роль в патогенезе этого синдрома: характер бактериальной инфекции в желчных протоках (гнойная - негнойная) и степень

билиарной обструкции (полная - неполная). В зависимости от этого для обозначения наиболее тяжёлой формы холангита применялись следующие термины: острый обструктивный холангит (178, 185), острый гнойный холангит (175), острый обструктивный гнойный холангит (65, 126). Впоследствии обнаружено отсутствие чёткой корреляции между тяжестью течения клинических проявлений холангита, степенью гнойной трансформации желчи и полнотой билиарной обструкции. Не у всех больных с билиарным сепсисом обнаруживали полную обструкцию желчевыводящих путей или гной в желчных протоках; и не у всех больных с гнойной желчью была картина манифестирующего холангита (53).

В зависимости от выраженности клинических симптомов, частоты их возникновения Э. И. Гальперин и соавт. (1983г.) выделяют три формы холангита: острый, острый рецидивирующий и хронический, вводит понятие «эффективность консервативной терапии» и выделяет «угрожаемую» группу больных, успешное лечение которых, определяет **в** целом результаты лечения холангита.

По мнению А. Е. Борисова и соавт. (1993), необходимо выделить кроме острого, острого рецидивирующего и хронического холангита, четвёртую форму - холангит с холангиогенными абсцессами печени.

Наиболее часто холангит возникает при желчно-каменной болезни и холедохолитиазе, рубцовой стриктуре гепатикохоледоха, стенозах билиодигестивных соустий и реже при желтухе опухолевой природы (15, 22, 128,194).

Помимо механических причин, непроходимость желчных путей иногда вызывают функциональные факторы, нарушающие условия желчевыделения, прежде всего, дуоденостаз и хроническая дуоденальная непроходимость. При этом возникает вторичный застой желчи в гепатобилиарной системе и в ряде случаев так называемый «рефлюкс - холангит» (5, 16, 131, 202).

Однако только билиарной обструкции недостаточно для развития холангита (6, 139). Возникновению заболевания способствует бактериохолия. При заболеваниях желчных путей её инвазируют множество микроорганизмов (5, 46, 86), хотя это происходит не всегда (177). Частота и интенсивность бактериохолии во многом зависит от характера заболевания (165). При наличии конкрементов в общем желчном протоке частота положительных посевов желчи варьирует от 75 до 90%. При опухолевой обструкции билиарного тракта положительными остаются только от 18 до 50% посевов (121, 126, 166, 181, 193). Пожилой возраст также обычно ассоциируется с повышенной частотой положительных посевов желчи, составляя менее 30% у лиц моложе 60 лет и более 50% у лиц старше 60 лет (160, 175).

Как правило, возбудителями холангитов являются микроорганизмы кишечной микрофлоры. К ним относятся: представители семейства энтеробактерий, среди которых доминирующую роль играет E. coli (50-60%), с меньшей частотой встречаются Klebsiella spp. (8 - 20%), Serratia spp., Proteus spp., Enterobacter spp., Acinetobacter spp. (2-%). Грамположительные микроорганизмы (Streptococcus, Enterococcus) выявляются в 2 - 30% случаев. Неспорообразующие анаэробы: Bacteroides spp., Clostridium spp., фузобактерии, пептококк высеваются до 20% случаев, Pseudomonas spp. в 2 - 4% случаев. При абсцедирующих формах холангита в составе возбудителей преобладают анаэробные микроорганизмы. (3, 13, 25, 46, 86, 121, 160, 193). В последние десятилетия отмечено изменение бактериограмм при холангите, что связано с селекцией микроорганизмов вследствие приёма антибиотиков широкого спектра действия (160).

В большинстве случаев возбудители холангита встречаются в ассоциациях, составляя 82-88% всех наблюдений (181).

Однако приводимые авторами данные о бактериологии желчи весьма противоречивы. Многие исследователи сообщают об увеличении доли анаэробной инфекции при холангите с 3-20% наблюдений до 39-44,7%

случаев, а по данным отдельных авторов неклостридиальная инфекция встречается у 76,5-82,4% больных с острым гнойным холангитом (46). В посевах желчи наиболее часто обнаруживают B. Fragiis (74%) и анаэробные грамположительные кокки (55,2%) (46). Другие авторы отмечают увеличение роли энтеробактерий и бактерий рода Pseudomonas (81, 160).

Таким образом, клинически бактериальный холангит является результатом тесного взаимодействия двух факторов: значительного бактериального обсеменения желчи и билиарной обструкции, причем ведущая роль принадлежит билиарной обструкции. Кроме того, холемия и ахолия приводят к расстройству всех видов обмена веществ (пигментного, белкового, жирового, углеводного, водно-солевого и др.). Экспериментальными и клиническими исследованиями многих авторов установлены выраженные нарушения функционального состояния печени, реологических свойств крови, системы гемостаза, центральной и органной гемодинамики, микроциркуляции, функции почек, центральной нервной, эндокринной и иммунной систем, степень и глубина которых зависит от длительности обтурации желчных протоков, выраженности холестаза и холемии, интенсивности воспалительного процесса в желчных путях (5, 16, 160).

1.2. Проблемы диагностики.

Основу диагностики холангита составляют данные анамнеза и клиническая симптоматика заболевания, подробно описанная в конце XIX - середине XX веков Charcot J.M. (1877г.), Reynolds B.M. и Dargan E.L. (1959г.). Знание этих симптомов и симптомокомплексов (триада Шарко, пентада Рейнольда) в большинстве случаев позволяет правильно поставить диагноз и судить о тяжести заболевания.

Лабораторные данные малоспецифичны, и в большинстве случаев отражают степень выраженности воспалительного процесса. В периферической крови отмечается лейкоцитоз, нейтрофилёз со сдвигом влево, увеличивается скорость оседания эритроцитов. Диагностическое значение при

механической желтухе и холангите придают маркёрам холестаза (прямой билирубин, щелочная фосфатаза, гамма - глутамилтранспептидаза) и цитолиза (АсАТ, АлАТ, непрямой билирубин), позволяющим оценить степень нарушения функции печени и выраженность холемической интоксикации. Также печёночная недостаточность вследствие желтухи и холангита приводит к снижению уровня альбумина. Повышается содержание холестерина и липопротеидов в сыворотке крови. (27, 41, 76)

Кроме того, в последние годы при остром холангите ряд авторов стали применять и другие тесты, позволяющие оценить степень эндогенной интоксикации: определение молекул средней массы, исследование продуктов перекисного окисления липидов, парамецийный тест и др. (60, 62).

Приблизительно в 1/3 случаев отмечается латентное течение холангита и лабораторные методы диагностики могут подтвердить диагноз острого холангита только косвенно. Диагностика возможна только с использованием эндоскопических методов исследования, которые позволяют не только визуально определить наличие холангита, но и подтвердить это путем взятия желчи для микроскопического и бактериологического анализа (64, 175).

При обследовании больных механической желтухой, осложнённой острым холангитом широко применяется фиброгастродуоденоскопия.

Метод имеет немаловажное значение в диагностике причины обструкции желчных протоков и для оценки сопутствующих изменений слизистой оболочки верхних отделов желудочно-кишечного тракта. (7, 54, 59). Данный метод считается основным в диагностике ущемлённого камня (72) и заболеваний большого дуоденального сосочка (62, 82), внутреннего желчного свища (30), стеноза холедоходуоденоанастомоза (59), дуодено-гастрального рефлюкса у больных с ПХЭС (159).

Эндоскопический осмотр желудка, двенадцатиперстной кишки и большого сосочка двенадцатиперстной кишки информативен по данным ряда авторов у 90,5% больных механической желтухой и холангитом (32, 47, 69, 70).

По данным Цаканиди К. Н. и соавт. (1984) проведение эзофагогастродуоденоскопии в срочном порядке у больных с механической желтухой и холангитом в 16,4% случаев позволяет установить правильный диагноз, у 14% больных выявить сопутствующие заболевания и в 36% наблюдений сделать предположительное заключение о причине обструкции и наметить дальнейший ход диагностического процесса и лечебную тактику.

Однако, вопрос о состоянии слизистой оболочки верхних отделов желудочно-кишечного тракта у больных с острым холангитом детально не изучался.

Известно, что эндоскопическая ретроградная панкреатохолангиография (ЭРПХГ) является информативным методом исследования желчных путей (36, 56, 70, 71, 79, 150).

Сравнивая результаты различных методов исследования желчевыводящей системы и эндоскопической ретроградной панкреатохолангиографии у больных с механической желтухой, большинство авторов указывают на высокую разрешающую способность ЭРПХГ и достаточно низкий процент диагностических ошибок. (8, 10, 62, 68, 71, 84, 87, 103). Однако ЭРПХГ позволяя определить уровень обструкции в 90-98%, уточнить характер желтухи в 86-97%, достоверно диагностировать холедохолитиаз в 98-100% случаев, не позволяет оценить состояние слизистой оболочки желчных протоков (10, 19, 47, 108).

Показаниями для ЭРХПГ считают наличие у больных механической желтухи, холангита, как при поступлении в стационар, так и в анамнезе, выявленное при ультразвуковом исследовании расширение общего желчного протока более чем 0,9 см, холедохолитиаз, заболевания поджелудочной железы, внутренние желчные свищи (4, 90, 115, 120, 171, 174).

ЭРПХГ имеет ещё одно неоспоримое преимущество перед другими методами исследования желчевыводящих путей, так как непосредственно после выполнения диагностического этапа позволяет перейти к лечебным

манипуляциям, направленным на восстановление желчеоттока (8, 17, 24, 37, 48, 50, 56, 69, 78, 95, 194).

Хотя ЭРПХГ обладает высокой диагностической эффективностью, этот метод исследования следует применять по строгим показаниям, имея в виду возможность развития осложнений, особенно у больных холангитом. По данным различных авторов частота последних составляет 0,8-23% (7, 18, 19, 56, 96, 123), а летальность 0,1 - 0,5% (59, 125, 165, 173, 174). Ряд авторов считают, что наиболее тяжёлыми и часто встречающимися осложнениями после ЭРПХГ являются острый панкреатит и восходящий гнойный холангит. Реже отмечаются повреждение стенок гепатикохоледоха, кровотечение, введение контрастного вещества в ретродуоденальную клетчатку (12, 31, 49, 63, 77, 106). Предложен ряд методик проведения ЭРПХГ для профилактики вышеперечисленных осложнений: контрастирование желчевыводящих протоков малыми порциями и под небольшим, дозированным давлением, йодосодержащими водорастворимыми препаратами невысокой концентрации (25-30%), превентивное парентеральное и внутрипротоковое введение антибактериальных препаратов и ингибиторов протеаз, широкое использование на завершающем этапе исследования назобилиарного дренирования (8, 26, 56, 90).

До настоящего времени вопрос о противопоказаниях к ЭРПХГ остаётся спорным. По данным ряда авторов, противопоказаниями к проведению ЭРПХГ являются: острый панкреатит, острый холецистит, перитонит, воспалительные заболевания желчных протоков с септическими осложнениями и тяжёлое соматическое состояние больного, чаще всего на фоне ишемической болезни сердца (4), а также у больных, перенесших резекцию желудка по Бильрот-2 и при околососочковых дивертикулах (106, 149). Однако большинство исследователей считают, что абсолютных противопоказаний к применению ЭРПХГ нет, даже при индивидуальной непереносимости йодсодержащих контрастных препаратов (101, 102, 154).

Когда наличие определённых анатомических особенностей и перенесенные ранее оперативные вмешательства на органах гепатопанкреато дуоденальной зоны препятствуют выполнению эндоскопических дренирующих вмешательств, то у больных механической желтухой и острым холангитом выполняют чрескожную чреспечёночную холангиографию и холангиостомию, которые позволяет установить точную локализацию обструкции желчных протоков, осуществить декомпрессию билиарного тракта (15, 32, 43, 44, 58, 61, 179).

Внедрение в клиническую практику методики холангиоскопии позволило решить многие проблемы хирургии желчных путей. Непосредственный осмотр внутренней поверхности желчных протоков позволил устанавливать наличие холангита и определять его форму и распространённость (53). Благодаря использованию холангиоскопии появилось несколько классификаций холангита, основанных на визуальной картине просвета желчных путей, полученной при холангиоскопии.

\Vildegans H. (1960) различает катаральную, серофибринозную, язвенную, некротическую и гнойную формы холангита. Зенделов В. Л. (1979) подразделяет холангит на катаральный, фибринозно-язвенный, гнойный и хронический. Цвиркун В. В. выделяет катаральный, фибринозный и гнойно-некротический. Кузин М. И. и соавт. (1985), выделяет 3 формы холангита: катаральный, фибринозный и фибринозно-гнойный.

Существует несколько доступов для проведения холедохоскопии до, во время и после оперативного вмешательства. Перед операцией аппарат может быть проведён в желчные протоки через свищевое отверстие после чрескожной чреспечёночной холецисто- или холангиостомии и перорально (127).). В послеоперационном периоде исследование также может осуществляться путём использования различных доступов: через свищ на месте Т-дренажа, через пузырный проток - после холецистэктомии и дренажа культи пузырного протока (127) или холецистостомии (142).

Большинство работ последних лет посвящены лечебным аспектам применения чрескожной холедохоскопии и ретроградной холангиопанкреатикоскопии (23, 144).

1.3. Хирургическая тактика лечения острого холангита и билиарного сепсиса.

Лечение больных механической желтухой, осложнённой острым холангитом остаётся сложной и во многом нерешённой проблемой желчной хирургии.

По мнению некоторых авторов при механической желтухе и остром холангите показана безотлагательная операция. Её необходимость они обосновывают неэффективностью консервативной терапии в условиях сохраняющейся желчной гипертензии, опасностью прогрессирования заболевания и развитием осложнений (3, 4, 11, 21, 64, 80). Согласно данным литературы удельный вес срочных хирургических операций у больных механической желтухой и острым холангитом составляет 50-60% (78, 79). Вместе с тем, результаты хирургического лечения данной категории больных на высоте клинических проявлений заболевания остаются крайне неудовлетворительными. Наркоз, хирургическая травма, быстрая недозированная декомпрессия желчных протоков приводят у 20 - 90% больных к переходу латентно печёночной недостаточности в клинически выраженную, являющуюся основной причиной высоких показателей послеоперационных осложнений и летальности. Частота развития послеоперационной печёночной недостаточности колеблется от 21 до 46%, что в более, чем половине случаев является причиной смерти (2, 3, 9, 89, 94), а у пожилых больных летальность достигает 45 - 70% (21, 95, 178).

Вопрос об объёме оперативных вмешательств на высоте клинических проявлений холангита решается неоднозначно. По мнению Родионова В. В. и Могучева В. М. (1983г.) при наличии катарального холангита оправдано применение глухого шва общего желчного протока. При флегмонозном и

флегмонозно-язвенном холангите авторы используют холедоходуоденостомию и только при тяжёлых гнойных холангитах заканчивают операцию наружным дренированием желчных путей, обосновывая подобную тактику неоправданностью потерь желчи, возможностью развития «ахолической болезни». В связи с развитием возможностей эндоскопии в лечении острого холангита этот подход устарел. В настоящее время большинство хирургов завершают срочные операции при остром холангите наружным дренированием желчных путей (11, 21, 24, 35, 60, 88).

Выжидательная тактика в условиях сохраняющегося желчестаза признана нецелесообразной и только усложняет прогноз (31, 118, 153, 160). По мнению Э. И. Гальперина (1983г.) длительность проведения медикаментозного лечения следует определять не каким либо условным сроком, а его эффективностью.

Если отмечена положительная тенденция к купированию симптомов гнойной интоксикации, то терапия эффективна и её следует продолжить. В противном случае показана срочная декомпрессия желчных путей.

Принципы консервативной терапии общеизвестны и не встречают в литературе серьёзных возражений. Лечение больных с механической желтухой и острым холангитом включает антибактериальную, дезинтоксикационную терапию, коррекцию обменных и волемических нарушений. (33, 38, 132)

В литературе существуют разные мнения о целесообразности и сроках проведения антибактериальной терапии при остром холангите. Ряд авторов рекомендуют введение максимальных доз антибактериальных препаратов с целью профилактики возможной генерализации инфекции и гнойно-септических осложнений, обычно вызываемых микроорганизмами, обнаруживаемыми в желчи (13, 39). Другой точки зрения придерживаются Strachan C. G. L. (1977г.), Stone H. H. (1979г.) и Sterns E. E. (1989г.). Они проводят кратковременную антибактериальную терапию или вводят препарат однократно непосредственно перед выполнением декомпрессии

желчевыводящих путей, а в условиях холестаза ограничивают применение антибиотиков лишь случаями билиарного сепсиса и внутрипеченочного абсцедирования. Выбор антибактериальных препаратов определяется рядом факторов: чувствительностью патогенной флоры, степенью элиминации в желчь, характером побочных реакций, целью проводимой терапии. Поскольку до неоперативной декомпрессии или хирургического вмешательства характер патогенной микрофлоры и чувствительность её к антибиотикам остаются неизвестными, при выборе антибактериальной терапии руководствуются статистическими данными о наиболее распространенных видах бактериограмм при воспалительных заболеваниях желчевыводящих путей. Характерным инфицирующим агентом при холангите является аэробная грамотрицательная флора, чувствительная к аминогликозидам и цефалоспоринам. Изменение микробного спектра при холангите (преобладание микробных ассоциаций, увеличение роли анаэробной инфекции), отмечаемое в последнее время, позволяет большинству авторов рекомендовать введение антибиотиков широкого спектра действия, активных как в отношении аэробов, так и анаэробов (13, 39, 46, 86, 174, 200). Проведённые Gerecht W. B. и соавт. (1989г.) и Tompson G. E. и соавт. (1990г.) исследования показали явные преимущества монотерапии новыми пенициллинами широкого спектра действия (пиперациллин, мезлоциллин, тикарциллин-клавулановая кислота, амициллин- сульбактам, эмипинем), по сравнению с традиционной комбинацией ампициллина с аминогликозидами (гентамицином или тобрамицином). Эти препараты обладают ещё одним важным достоинством при сравнении с аминогликозидами — отсутствием гепато и нефротоксичности, что очень важно у больных с острым холангитом.

Однако в условиях сохраняющегося холестаза не удается создать терапевтически активную концентрацию антибиотиков в желчи, поэтому степень элиминации антибактериального препарата в желчь не имеет существенного значения. Антибактериальная терапия в этих условиях должна

создать терапевтически эффективную концентрацию препарата в кровяном русле и тканях. После ликвидации билиарной декомпрессии меняется и тактика антибактериальной терапии (39, 201).

Новый подход к лечению больных с холангитом связан с внедрением в клиническую практику различных методов диагностической и лечебной эндоскопии: лапароскопическая холецистостомия (108), эндоскопическая папиллосфинктеротомия (12, 63, 77, 122) и супрапапиллярная холедоходуоденостомия (7), назобилиарное дренирование (55, 98), чрескожная чреспеченочная холангиостомия (43). Эти методики позволили значительно улучшить диагностику и коренным образом изменить тактику лечения при остром холангите. Появилась возможность одновременно осуществлять диагностические исследования: прямое контрастирование желчевыводящих путей различными доступами (87, 99, 135, 164), уточнённая гистологическая (137) и бактериологическая диагностика (119, 184) и лечебные мероприятия: декомпрессия желчного дерева, с созданием не только наружного (44, 75, 98), но и внутреннего желчеоттока с помощью эндопротезирования стентами (93, 176, 203), различные виды внутрипротоковой литотрипсии (19, 42, 74, 107, 161), баллонная дилатация стриктур и стенозов (92, 152, 162, 168, 190, 199) др. Это дало начало новому направлению в лечении заболеваний желчевыводящих путей. Важным преимуществом вышеперечисленных процедур является сочетание высокой информативности и терапевтической эффективности с малой инвазивностью (58), отсутствие в большинстве случаев необходимости в анестезиологическом пособии, чрезвычайно опасном у этих больных, особенно у очень пожилых (169).

С самого начала ЭПСТ рассматривалась как альтернатива повторному хирургическому вмешательству у пациентов с механической желтухой желчнокаменного происхождения, перенесших холецистэктомию и имеющих высокую степень операционного риска (8, 15, 28, 99), но очень быстро нашла применение в лечении холедохолитиаза при сохранённом желчном пузыре,

доброкачественных и злокачественных поражениях БСД и гепатикохоледоха (63,91, 109, 111, 116, 133, 145, 147, 192, 195).

Несмотря на опыт использования эндоскопической папиллосфинктеротомиии, её место в лечении больных с острым холангитом до сих пор не определено. Большинство считает механическую желтуху и холангит, вызванные холелитиазом желчных протоков или стенозом БСД, прямыми показаниями к срочной ЭПСТ (4, 8, 25, 32, 34, 36, 113, 140, 149, 155). Иногда её используют при локализованных формах рака БСД для подготовки больных к последующей радикальной операции (52, 186). ЭПСТ показана так же у больных с острым панкреатитом, обусловленным папиллитом или вколоченным камнем БСД (23, 79, 186). Однако, ряд авторов ограничивает показания к ЭПСТ, выполняя её лишь у больных с высоким операционным риском (110, 188).

Неоднозначно мнение относительно тактики выполнения и протяженности разреза. Большинство хирургов считает, что в связи с исходной тяжестью состояния больных основная задача ЭПСТ при холангите - не ликвидация холедохолитиаза, а декомпрессия желчных путей, их санация и восстановление пассажа желчи в кишечник. Поэтому, если протяжённость стенозированного участка велика или в общем желчном протоке содержатся крупные конкременты, папиллотомию выполняют в 2-3 приёма, дополняя первые этапы назобилиарным дренированием (72). Есть сторонники широкого одноэтапного рассечения папиллы и ликвидации холедохолитиаза удалением корзинкой Дормиа или баллонным катетером непосредственно вслед за ЭПСТ (77, 109, 114, 188). Наконец, некоторые хирурги учитывают высокий риск кровотечения при холемии и холангите и рекомендуют отказаться от протяжённых разрезов папиллы с практически полным разрушением сфинктерного аппарата. Они предлагают шире использовать внутрипротоковую литотрипсию, контактное химическое разрушение конкрементов и использование баллонных катетеров для литоэкстракции (19,

36, 51, 151, 157, 163, 168, 170). Внедрение в клиническую практику новых органосохраняющих эндоскопических методов: папиллосфинктеротомии с помощью «ргесаЪ> папиллотомов (100, 129), баллонной дилатации стенозов гепатикохоледоха и большого сосочка двенадцатиперстной кишки (92, 112, 138, 152, 162), литоэкстракции с помощью баллонных катетеров (51, 105, 117, 197), фрагментации конкрементов (19, 42, 107, 161, 170), эндопротезирование гепатикохоледоха тефлоновыми эндопротезами и металлическими стентами (93, 176, 203) ещё больше расширило возможности эндоскопических процедур, но их использование у больных с острым холангитом требует дальнейшего научного поиска.

Местным противопоказанием к ЭПСТ считают протяжённый стеноз терминального отдела общего желчного протока доброкачественной или злокачественной природы выше его интрамуральной части и интрадивертикулярное расположение большого дуоденального сосочка (8, 18). К общим противопоказаниям относят нарушение свёртывающей системы крови, острый панкреатит (8). Остальные противопоказания относительны: крупные камни, парапапиллярные дивертикулы, деформация и сужение двенадцатиперстной кишки, и др. (22).

По данным литературы частота осложнений после ЭПСТ составляет 3,3 - 10,8% случаев, 0,4-1,5% из них заканчиваются летальным исходом (9, 63, 67, 77, 85, 97, 104, 115, 136, 150). Наиболее часто ЭПСТ осложняется кровотечением из папиллотомного разреза (1,4 — 4,0%) и острым панкреатитом (0,9 - 6,3%), другие виды осложнений (восходящий холангит, острый деструктивный холецистит, вклинение конкрементов и инструментов, ретродуоденальная перфорация и др.) встречаются реже (22, 26, 77, 85, 115, 124, 146, 158, 188, 196, 198). Острый гнойный холангит и печёночная недостаточность повышают риск осложнений после ЭПСТ, до 28% по данным Leese T. et al. (1985г.) и летальность до 3-5%, по данным Родионова В. В. и соавт. (1991г.), Шалимова А. А. и соавт.(1993г.), что обусловлено особой

тяжестью исходного состояния больных. Однако при этом, уровень осложнений и летальности в несколько раз ниже, чем при хирургическом лечении больных с механической желтухой и острым холангитом.

Эффективность эндоскопической папиллотомии обычно оценивают с позиции устранения холедохолитиаза и стеноза БСД, разрешения желтухи и купирования воспалительного процесса в желчных протоках. Количество успешных папиллотомий при холангите превышает 90% (110), эффективность ЭПСТ при холедохолитиазе достигает 80-99%, а при стенозе БСД-100% (57, 67, 73), при этом нельзя не отметить, что важную роль при этом играют высококвалифицированные специалисты, владеющих всеми способами выполнения ЭПСТ (183).

В настоящее время в лечении больных с воспалительными и обструктивными заболеваниями желчевыводящих путей широко используют эндоскопическое транспапиллярное назобилиарное дренирование. Как самостоятельный метод лечения у больных с острым холангитом назобилиарное дренирование используют при протяжённом доброкачественном стенозе дистального отдела холедоха, когда применение эндоскопической папиллотомии не оправдано (191). Кроме того, ретроградное дренирование желчных протоков применяют при наличии остаточного холангиолитиаза (55, 61, 75,98).

Назобилиарное дренирование позволяет наладить постоянную декомпрессию билиарного тракта, направленно санировать желчные протоки введением антисептиков, препятствует вклинению камней холедоха, позволяет осуществить динамический рентгенологический контроль за состоянием протоковой системы и отхождением конкрементов. Метод подкупает хирургов своей технической простотой, хорошо переносится больными, не снижает их двигательной активности, не препятствует приему пищи. (70).

Назобилиарное дренирование заключает в себе ряд отрицательных моментов, свойственных всем видам наружного желчеотведения: большие,

подчас труднокоррегируемые электролитные потери, выключение желчи из процесса пищеварения, быстрая недозированная декомпрессия желчных протоков, которая может привести к развитию и прогрессированию печёночной недостаточности (36, 43). Для профилактики этих осложнений предложена дозированная декомпрессия желчевыводящих путей, заместительная инфузионная терапия, возврат желчи в желудочно — кишечный тракт путём приема через рот, либо реинфузией через назоеюнальный зонд (29, 43, 134). Длительность проведения назобилиарного дренирования может варьировать от двух суток до четырёх недель и более и определяется преимущественно целями выполнения процедуры.

Многие авторы отмечают высокую эффективность назобилиарного дренирования при остром холангите (32, 43, 80, 143). По данным К. Н. Цацаниди и соавт. (1984г.) лечебный эффект от назобилиарного дренирования удалось достичь у 96,6% больных с острым гнойным холангитом. Имеются единичные сообщения об использовании у больных острым холангитом и остаточным холедохолитиазом с целью билиарной декомпрессии эндопротезов гепатикохоледоха, которые также эффективны, как и назобилиарный дренаж. Кроме того эндопротезы лишены тех отрицательных моментов присущих назобилиарному дренажу и приносят больным меньшее количество дискомфорта (156).

В последние годы наметилась тенденция уменьшения числа сторонников активной хирургической тактики, ратующих за проведение срочного оперативного вмешательства всем больным с холангитом (35, 134). Одновременно появились многочисленные публикации о необходимости проводить лечение больных с холангитом в два этапа, используя на первом этапе различные методы прямого контрастирования желчных протоков для уточнения генеза и локализации билиарной обструкции и декомпрессии желчных путей (1, 16, 33, 38, 40, 78, 80, 81, 103, 180). Обсуждается вопрос о возможности оперировать больных с острым холангитом лапароскопическим

доступом (108, 182,) и даже при остаточном холедохолитиазе (189). Срочные оперативные вмешательства при этом производят лишь при сопутствующем холангиту перитоните или неэффективности эндоскопической декомпрессии желчевыводящих путей. Радикальную хирургическую операцию выполняют в отсроченном порядке в тех случаях, когда не удается осуществить разрешение обструкции желчных протоков рентгенэндоскопическими методами. Такая тактика позволила существенно улучшить результаты лечения больных с острым холангитом (2, 47, 76, 88, 130, 185).

Однако, до сих пор не нашли окончательного решения вопросы выбора оптимального диагностического алгоритма при остром холангите. Ряд авторов отдают предпочтение какому - либо одному методу и это часто обусловлено причинами субъективного характера (отсутствие соответствующего технического оснащения или квалифицированных специалистов, приверженность определенной методике) (32). Другие при выборе конкретных методов и их последовательности руководствуются принципом «от простого к сложному», используя вначале более простые и менее инвазивные методы, и лишь при неэффективности последних - более сложные и травматичные (47). Наконец, третья группа исходит из принципа «необходимое и достаточное», определяя выбор первичного и последующих диагностических методов на основании предварительного суждения о локализации и причине билиарной обструкции по данным анамнеза, клинической картины и результатам эхо-сканирования органов гепатопанкреатодуоденальной зоны (36, 45).

Всё еще многие вопросы, касающиеся диагностики и лечения острого холангита у больных механической желтухой остаются спорными и далёкими от окончательного решения. Нет единого мнения о роли и месте рентгеноэндоскопических лечебно-диагностических процедур, нет окончательной определённости в сроках проведения и объёме консервативных мероприятий, эндоскопических и хирургических вмешательств, остаются изъяны в методиках и инструментарии, недостаточно разработаны меры

профилактики осложнений, дискутабелен вопрос о возможности выполнения лапароскопических операций у больных с острым холангитом. Указанные обстоятельства послужили основанием для проведения настоящего исследования

ГЛАВА 2
МАТЕРИАЛЫ И МЕТОДЫ ИССЛЕДОВАНИЯ

2.1. Общая характеристика наблюдаемых больных.

Работа основана на материале Республиканской клинической больницы №1 МЗ Руз. за период с 2007 по 2011 годы. Были изучены 128 историй болезни пациентов, находящихся на лечении по поводу острых воспалительных заболеваний желчных путей. У всех больных была выявлена механическая желтуха. Большинство больных составляли женщины 89 человек, мужчин было 39 человек. Средний возраст обследованных больных составил 64,8±9,4 лет. Лабораторная и инструментальная диагностика, помимо общепринятых клинических анализов крови и мочи, включала следующие методики.

Среди них было 39 мужчины (30,5%) и 89 женщины (69,5%) в возрасте от 21 до 87 лет, в среднем 68,6 лет. Распределение пациентов по полу и возрасту представлено в таблице 1.

Таблица 1

	Возраст (лет)						**Всего:**
	20-40	41-50	51-60	61-70	71-80	81-90	(%)
Муж. (%)	1 (0,8)	16 (12,5)	10 (7,8)	8 (6,2)	4 (3,1)		39 (30,5)
Жен. (%)	6 (4,7)	14 (10,9)	19 (14,8)	23 (17,9)	26 (20,3)	1 (0,8)	89 (69,5)
Итого: (%)	7 (5,4)	30 (23,4)	29 (22,6)	31 (23,2)	30 (23,4)	1 (0,8)	128 (100)

Основная часть пациентов с острым холангитом была представлена лицами старших возрастных групп: 62 больных (48,4%) были в возрасте старше 60 лет, почти 0,8% пациентов - старше 80 лет.

Все больные поступили в клинику в сроки от нескольких часов до 32-х суток с момента появления клинических признаков острого холангита и механической желтухи, в среднем 6,2±2,1 суток (рисунок 1).

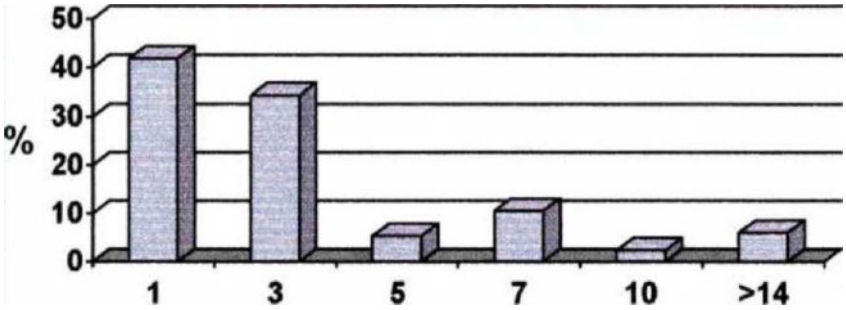

Сроки поступления больных с острым холангитом в стационар от начала заболевания

В первые сутки от момента возникновения клинических проявлений острого холангита и желтухи поступило 57 больных (44,5%), на 2 - 3 сутки от начала заболевания поступило 46 пациентов (35,9%), 31 больной (24,2%) госпитализированы позднее 3-х суток.

Основные клинические симптомы у больных с острым холангитом при поступлении представлены в таблице 2.

Таблица 2

Основные клинические симптомы у больных с острым холангитом

Клинические проявления	Количество больных
Желтуха	57
Лихорадка	104
Болевой синдром	96
Тошнота	69
Ознобы	112
Рвота	46
Кожный зуд	28
Слабость	24

Нарушения сознания	2

Видимую желтушность кожных покровов и склер отметили у 57 больных (44,5%), возникшую в 94,8% случаев после болевого приступа. У 2-х пациентов (1,49%), со сроком заболевания до суток, механическая желтуха была выявлена лабораторными методами. Максимальная продолжительность желтухи составила 1,5 месяца.

Лихорадка была наиболее постоянным симптомом и отмечена у 104 больных (81,2%). Интермиттирующий характер лихорадки отмечен у 48,8% больных и у 30,4% пациентов она была неправильного типа. Постоянная лихорадка отмечена у 5 больных (4,8%). Ознобы имели место у 65 больных (48,5%). У 112 пациентов (87,5%) ознобы были с подъёмом температуры до 41.0°С, У 15 больных (11,2%) отмечалась субфебрильная температура, у 67 (50%) - до 38 °С, у 52 пациентов (38,8%) 39 °С и выше (рис. 2).

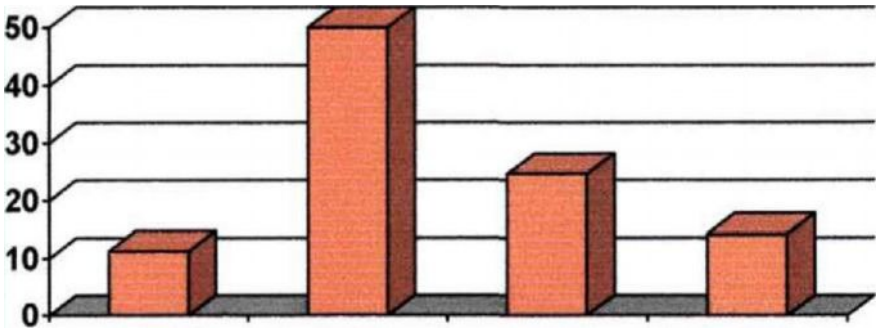

Рисунок 2. Температурная реакция у больных с острым холангитом

%

Наличие болей отметили 96 пациентов (75%), У 74 больных (77%) боли были постоянными, и у 22 больных (33%) приступообразными. Боли полностью отсутствовали у 7 больных (табл. 3).

Боли	Кол-во больных	%
в эпигастрии	21	21,8
в правом подреберье	32	33,33
Опоясывающие	6	6,3
без определённой локализации	5	5,24
не было	32	33,33
Итого:	96	100

Клинически типичная для острого холангита триада симптомов: боль, лихорадка и желтуха присутствовали в подавляющем большинстве наблюдений (96,8%). Нарушения сознания наблюдались у 2-х пациентов (1,5%).

У 75 больных (58,6%) было выявлено обострение хронического холецистита. У 23 больных (18%) острому холангиту сопутствовал острый холецистит, в том числе у 10 пациентов (7,8%) его деструктивные формы.

36 больных (28,1%) ранее перенесли холецистэктомию в сроки от 1 месяца до 20 лет. Из них у 10 пациентов (7,8%) была выполнена ЭПСТ, у 2-х холедохолитотомия (1,5%), у 2-х наложен холедоходуоденоанастомоз (1,5%), у 1-го - дуоденотомия (0,8%).

Сопутствующие заболевания имелись у 84 больных (65,6%) с острым холангитом, сердечно-сосудистыми заболеваниями страдали 60% больных. Сочетание двух и более сопутствующих заболеваний наблюдались в 70% случаев (табл. 4).

Характер сопутствующих заболеваний у больных с острым холангитом

Характер патологии.	Кол-во больных
Ишемическая болезнь сердца	58
Гипертоническая болезнь	49
Атеросклеротический кардиосклероз	33
Сахарный диабет	10
Состояние после острого нарушения мозгового кровообращения	8
Острый панкреатит	4
Хронический панкреатит	16
Ожирение 3 - 4 ст.	4
Болезни мочеполовой системы	8
Бронхиальная астма	2
Старческая деменция	2
Различные виды гастродуоденитов	43
Язвенная болезнь желудка **и** двенадцатиперстной кишки	10
Полипы желудка	2

При этом отчётливо проявлялся эффект взаимного отягощения основной и сопутствующей патологии.

Острый холангит был диагностирован у 116 больных (90,6%). У 8 пациентов (6,2%), имевших в анамнезе эпизоды механической желтухи и холангита, настоящий приступ классифицировался как острый рецидивирующий холангит. У 3-х из них клинические проявления острого холангита возникли после выполнения эндоскопического ретроградного контрастирования желчных протоков, при невозможности создать затем адекватный желчеотток.

2.2. Методы исследования.

Мы определяли динамику следующих показателей: наряду со стандартными биохимическими исследованиями, изучались признаки ССВР (системной воспалительной реакции), (количество лейкоцитов и их формула, частота пульса, дыхания, уровень температурной реакции), уровень билирубина в сыворотке. Степень органной дисфункции определялась по шкале SOFA, (J-L. Vincent, 1996). Начиная с 2006 года определяли концентрацию прокальцитонина плазмы крови (PCTAnalyzer Lumat LB 9507). Основанием для выбора именно этого метода определения прокальцитонина стало то, что среди всех лабораторных маркеров бактериального воспаления определение уровня прокальцитонина плазмы в последнее время стало ведущим. По данным многих авторов он обладает максимальной чувствительностью и специфичностью при диагностике бактериальных инфекционных процессов.

Интраоперационно, во всех группах производили забор жёлчи из внепечёночных жёлчевыводящих протоков, которую сеяли на селективные питательные среды (кровяной агар, висмут сульфит агар, среду Эндо). Кроме того, проводили бактериологическое исследование крови. Все исследования по выделению и идентификации возбудителей были выполнены в бактериологической лаборатории. Забор, доставка и исследование гемокультуры у больных с острым холангитом, билиарным сепсисом и тяжелым билиарным сепсисом проводились до операции, на первые, третьи и пятые сутки послеоперационного периода. Определение чувствительности микроорганизмов к антибиотикам производилось методом диффузии в питательный агар, выполняемом in vitro с использованием бумажных индикаторных дисков, пропитанных антибиотиками.

Исследования выполнялись в период нахождения пациента в стационаре: в момент поступления больного, в первые, третьи и пятые сутки послеоперационного периода.

Неинвазивные методы дооперационной диагностики острого холангита, билиарного сепсиса и тяжелого билиарного сепсиса, помимо физикального

обследования включали обзорную рентгенографию органов брюшной полости, ультразвуковое исследование (УЗИ), компьютерную томографию (КТ), Ультразвуковое исследование проводилось на универсальном эховизоре “ALOKA SSO -180” в режиме “реального времени” с использованием обычного и секторного датчиков с частотой 3,0 МГц. Компьютерная томография выполнялась на аппарате “SOMATOM -2”(Siemens) при следующих технических условиях сканирования: 125 кВ с экспозицией 230 мАс, толщиной слоя 8 мм.

Эндоскопические исследования включали холедохоскопию, фиброгастродуоденоскопию, лапароскопию, РХПГ. Все виды эндоскопий, кроме лапароскопии, осуществлялись при помощи эндоскопов фирмы “OLIMPUS” (Япония). Для ЭПСТ использовали папиллотомный нож типа “Erlanger” фирмы “Olimpus”.

Биопсия печени проводилась как пункционная, так и краевая инцизионная во время операции. Кусочек ткани печени лезвием бритвы разделяли на две части. При этом один кусочек предназначался для гистологического исследования и помещался в 10% нейтральный раствор формалина, другой для электронно-микроскопического исследования помещался в префиксатор. Срезы печени окрашивались гематоксилин-эозином с предварительной фиксацией в 10% нейтральном растворе формалина и 96^0 спирте с последующей проводкой и заливкой в парафин. Гистологические исследования проводили на микроскопе МББ-1. Микрофотографирование производили на универсальном фотомикроскопе “JENAMED-2” (Германия).

Для электронно-микроскопического исследования кусочек ткани фиксировали в течение 1-3 часов в 2,5% растворе глютаральдегида на фосфатном буфере (pH- 7,2-7,4) с последующей дофиксацией в 1% забуференном растворе четырехокиси осмия. После обезвоживания в спиртах восходящей концентрации материал заключался в смесь аралдитов с последующей полимеризацией при температуре 56^0С в течение 3 суток. Срезы изготавливались на ультратоме “Ultracut-E” фирмы “Reichert” (Австрия). После

этого срезы контрастировались уранил-ацетатом и цитратом свинца и просматривались в электронном микроскопе IEM-100CX фирмы “JEOL” (Япония) при увеличении 5000 раз.

Для ультраструктурной диагностики степени повреждения гепатоцитов использовали методику вычисления интегрального ультраструктурного показателя, предложенного Л.Б.Беляевым и К.К.Зайцевой в 1991 году. При этом проводился стереометрический анализ удельного объема в цитоплазме митохондрий, лизосом, липидов, депозитов желчи путем дифференциального подсчета точек квадратной морфометрической решетки, попавших на профили этих органелл. Количественный и стереометрический анализ проводился не менее чем на 25 электроннограммах, полученных со случайно выбранных ультраструктурных срезов. Для каждой клетки подсчитывали число точек решетки, попавших на митохондрии, лизосомы, липиды, депозиты желчи, цитоплазму. Удельный объем митохондрий оценивался в каждой клетке по формуле:

$$V_{v.мит} = \frac{P_{мит.}}{P_{цит.}} \times 100\% =$$

где Vv.мит.- удельный объем митохондрий; Р цит.- число точек, попавших на всю цитоплазму исследуемой клетки; Р мит. - число точек , попавших на митохондрии. Так же оценивались удельный объем лизосом, липидов. Для полуколичественной оценки качественных изменений степени повреждения отдельных компонентов гепатоцитов (митохондрий, ядра, эндоплазматического ретикулума, как гладкого так и шероховатого, гиалоплазмы, лизосом, липидов) использовалась шкала учетных признаков, в которой от (-) до (5+) отмечалась степень повреждения компонентов гепатоцитов. На основании обобщенной по всем структурам и клеткам

количественной характеристики вычисляли интегральный ультраструктурный показатель (ИУП).

Методика каркасного транспеченочного стентирования заключалась в следующем. Заменяется полихлорвиниловый дренаж с боковыми отверстиями на каркасный транспеченочный неперфорированный стент. Для этого на 7-10 сутки послеоперационного периода к дистальному концу полихлорвинилового дренажа с боковыми отверстиями фиксируют каркасный транспеченочный неперфорированный стент равного диаметра. Протягивая полихлорвиниловую дренажную трубку через внутрипеченочные желчные протоки мы устанавливаем на ее место каркасный транспеченочный стент, в котором нет боковых отверстий.

При анализе данных применяли методы вариационной и описательной статистики, корреляционный анализ, метод логистической регрессии, значимость различий определяли по t-критерию Стьюдента. Для обработки полученных результатов пользовались пакетами прикладных программ для IBM PS/AT “Statistica for Windows” и модулем анализа данных “Microsoft Excel 2000”.

Глава 3

СОБСТВЕННЫЕ РЕЗУЛЬТАТЫ ИССЛЕДОВАНИЯ ПРОФИЛАКТИКА, ДИАГНОСТИКА И ХИРУРГИЧЕСКАЯ ТАКТИКА ЛЕЧЕНИЯ ОСТРОГО ХОЛАНГИТА И БИЛИАРНОГО СЕПСИСА

Согласно полученным результатам все больные были разделены на четыре группы.

- Группа 1 – пациенты с механической желтухой без признаков воспалительной реакции (SIRS = 0) – 14 больных.
- Группа 2 – пациенты с механической желтухой и незначительно выраженной воспалительной реакцией (SIRS один признак) (острый холангит) – 48 больных.
- Группа 3 – пациенты с двумя или более признаками SIRS (билиарный сепсис) – 112 больных.
- Группа 4 – пациенты с двумя или более признаками SIRS и органной дисфункцией SOFA >0 (тяжелый билиарный сепсис) – 39 больных.

В таблице №1 представлены характеристики для каждой группы.

Таблица 1

Характеристика групп больных с гипербилирубинемией

Группа 1	Группа 2	Группа 3	Группа 4
Билирубин >22 мкмоль/л SIRS* – 0	Билирубин >22 мкмоль/л SIRS – 1	Билирубин >22 мкмоль/л SIRS ≥2	Билирубин >22 мкмоль/л SIRS ≥ 2

SOFA** – 0 УЗИ признаки билиарной гипертензии	SOFA – 0 УЗИ признаки билиарной гипертензии	SOFA – 0 УЗИ признаки билиарной гипертензии	SOFA >0 УЗИ признаки билиарной гипертензии

* - SIRS – синдром системной воспалительной реакции

** - SOFA – sepsis organ failure assessment

При поступлении пациентов с гипербилирубинемией они распределялись на четыре группы по ранее описанным признакам. Далее для больных каждой группы проводили комплексные исследования биохимических показателей, включая уровень прокальцитонина, крови до оперативного вмешательства, на первые, третьи и пятые сутки послеоперационного периода. В таблице №2 представлены значения прокальцитонина в исследуемых группах.

Таблица 2

Динамика уровня прокальцитонина

	Уровень прокальцитонина (нг/мл)			
Группы больных	До операции	Первые сутки п/о	Третьи сутки п/о	Пятые сутки п/о
Группа 1	0,2 ± 0,04	0,09 ± 0,004	0,07 ± 0,03	0
Группа 2	1,3±0,05	0,8±0,05	0,5±0,04	0,3±0,03
Группа 2	5,9±0,3	4,2±0,3	2,4±0,2	0,9±0,1
Группа 4	8,0±1	5,9±0,9	3,7±0,3	2,2±0,8

Из таблицы видно, что среднее значение уровня прокальцитонина плазмы крови у больных с механической желтухой до операции составляет 0,2 ± 0,04 нг/мл, у пациентов с острым холангитом - 1,3 ± 0,05 нг/мл, у больных с билиарным сепсисом и тяжелым билиарным сепсисом достигает 5,9 ± 0,3

нг/мл и 8,0 ± 1,0 нг/мл соответственно. Следует отметить, что мы получили достоверно значимые различия в группах пациентов с механической желтухой и острым холангитом (p<0,001), различия так же достоверно значимы в группах с острым холангитом, билиарным сепсисом и тяжелым билиарным сепсисом (p<0,001). В первые сутки послеоперационного периода уровень прокальцитонина у больных с механической желтухой составил 0,09 ± 0,04 нг/мл, у больных с острым холангитом 0,8 ± 0,05 нг/мл, в группе с билиарным сепсисом и тяжелым билиарным сепсисом равнялся 4,2 ± 0,3 нг/мл и 5,9 ± 0,9 нг/мл. Здесь также мы получили достоверно значимые различия в каждой группе (p<0,001). На третьи сутки послеоперационного периода уровень прокальцитонина у больных с механической желтухой составил 0,07 ± 0,03 нг/мл, у больных с острым холангитом 0,5 ± 0,04 нг/мл, в группе с билиарным сепсисом и тяжелым билиарным сепсисом равнялся 2,4 ± 0,2 нг/мл и 3,7 ± 0,3 нг/мл. Полученные различия были достоверно значимы (p<0,001). Из таблицы видно, что прокальцитонин крови у больных с механической желтухой на пятые сутки послеоперационного периода не определяется, у пациентов с острым холангитом составил - 0,3 ± 0,03 нг/мл, у больных с билиарным сепсисом и тяжелым билиарным сепсисом достигает 0,9 ± 0,1 нг/мл и 2,2 ± 0,8 нг/мл соответственно. Следует отметить, что мы получили достоверно значимые различия в группах пациентов с механической желтухой и острым холангитом (p<0,001), различия так же достоверно значимы в группах с острым холангитом, билиарным сепсисом и тяжелым билиарным сепсисом (p<0,001).

Таким образом, происходит снижение уровня прокальцитонина в группе с механической желтухи от 0,2 ± 0,04 нг/мл до операции, до 0 на пятые сутки послеоперационного периода. В группе с острым холангитом этот показатель уменьшается с 1,3 ± 0,05 нг/мл, до 0,3 ± 0,03 нг/мл. У пациентов с билиарным сепсисом и тяжелым билиарным сепсисом от 5,9 ± 0,3 нг/мл и 8,0 ± 1 нг/мл, до 0,9 ± 0,1 нг/мл и 2,2 ± 0,8 нг/мл соответственно.

Исходя из полученных данных следует отметить, что динамика уровня прокальцитонина имеет важное значение для мониторинга эффективности

проводимого лечения, а также снижение его концентрации отражает уменьшение выраженности воспалительного ответа.

Таким образом, величина уровня прокальцитонина прямо пропорциональна выраженности воспалительных изменений в желчных путях и уровню эндогенной интоксикации. Полученные значения прокальцитонина можно рекомендовать как контрольные величины для дифференциальной диагностики механической желтухи, острого холангита, билиарного сепсиса и тяжелого билиарного сепсиса. Следовательно, в соответствии с результатами проведенного исследования ключевым признаком для отнесения пациента в ту или иную группу, помимо исходных является значение уровня прокальцитонина плазмы крови. Исходя из этого, сформулированы следующие критерии отнесения больных к каждой из групп. К первой группе: уровень прокальцитонина от 0 до 0,2 нг/мл, температура тела в пределах нормальных значений, лейкоциты крови до $9x10^9$/л, гипербилирубинемия > 22 мкмоль/л, ультразвуковые признаки билиарной гипертензии. Во вторую группу вошли пациенты с ультразвуковыми признаками билиарной гипертензии, уровнем прокальцитонина от 0,2 до 1,3 нг/мл, количеством лейкоцитов в крови до $12x10^9$/л, гипербилирубинемией > 22 мкмоль/л, температурой тела до 38°С. Билиарный сепсис, третья группа, устанавливали при наличии на момент поступления двух или более признаков SIRS, значениях прокальцитонина крови от 1,3 до 5,9 нг/мл и без признаков полиорганной недостаточности (SOFA - 0), ультразвуковыми признаками билиарной гипертензии, гипербилирубинемией > 22 мкмоль/л. Тяжелый билиарный сепсис диагностировали при наличии клинических признаков острого холангита, двух признаков или более синдрома системной воспалительной реакции, уровне прокальцитонина плазмы крови более 5,9 нг/мл, положительных значениях шкалы SOFA, ультразвуковыми признаками билиарной гипертензии, гипербилирубинемией > 22 мкмоль/л. В таблице №4 представлены сформулированные критерии диагностики.

Таблица 3

Критерии диагностики групп больных с механической желтухой, острым холангитом, билиарным сепсисом и тяжелым билиарным сепсисом

Группа 1	Группа 2	Группа 3	Группа 4
ПКТ от 0 до 0,2 нг/мл Билирубин >22 мкмоль/л SIRS – 0 SOFA – 0 УЗИ признаки билиарной гипертензии	ПКТ от 0,2 до 1,3 нг/мл Билирубин >22 мкмоль/л SIRS – 1 SOFA – 0 УЗИ признаки билиарной гипертензии	ПКТ от 1,3 до 5,9 нг/мл Билирубин >22 мкмоль/л SIRS ≥2 SOFA – 0 УЗИ признаки билиарной гипертензии	ПКТ более 5,9 нг/мл Билирубин>22 мкмоль/л SIRS ≥ 2 SOFA > 0 УЗИ признаки билиарной гипертензии

Далее для каждой из этих групп была разработана соответствующая лечебная тактика.

Группа 1 - в эту группу вошли пациенты с гипербилирубинемией без признаков системной и местной воспалительной реакции. Эти пациенты госпитализировалась в хирургические отделения, где проводилось дообследование и оперативное вмешательство выполнялось в плановом порядке.

Особого внимания заслуживают пациенты второй, третьей и четвертой групп. Больные с острым холангитом (с одним признаком системной воспалительной реакции) (группа 2), госпитализируются в специализированные отделения для проведения комплексного обследования и консервативной инфузионно-детоксикационной и антибактериальной терапии, как правило, цефалоспоринами III поколения. Показания к оперативному

лечению ставили не позднее чем через 6 часов, при отсутствии положительной динамики от проводимой терапии. Пациенты с билиарным сепсисом и тяжелым билиарным сепсисом (группы 3 и 4) госпитализируются в отделения хирургической реанимации, в условиях которой осуществляется дообследование на фоне проводимой интенсивной терапии. В качестве антибактериальной терапии у больных третьей группы использовались цефалоспорины III поколения, у пациентов четвертой группы цефалоспорины IV или карбапенемы. Больные третьей группы подвергались оперативному лечению в течение первых 6 часов с момента госпитализации. Оперативное лечение в группе 4 выполнялось после стабилизации витальных функций.

Хирургическая тактика у больных с острым холангитом, билиарным сепсисом и тяжелым билиарным сепсисом зависит, прежде всего, от морфологического субстрата билиарной гипертензии, но основным направлением ее является немедленная декомпрессия желчных протоков. Характер оперативных вмешательств определялся в зависимости от этиологии обструкции желчных протоков. Наиболее распространенной является безусловно холедохолитиаз. Изучив структуру оперативных вмешательств по поводу холедохолитиаза с 2007 года по 2011 год было отмечено, что возросла доля лапароскопических и эндоскопических вмешательств.

Таблица 4

Структура оперативных вмешательств по поводу холедохолитиаза за период с 2007 по 2011 год

	Количество операций				
Вид операции	2007 г.	2008 г.	2009г.	2010 г.	2011 г.
Холецистэктомия + холедохостомия	12	10	13	9	11
ЭПСТ	16	19	26	30	23

ЛСХЭ + ЭПСТ	9	8	12	10	14
ЧЧХД	2	4	4	3	2
Всего	39	41	55	52	40

Как видно из таблицы 4 в 2007 году предпочтение отдавалось традиционным вмешательствам, в 2011 году доля лапароскопических и эндоскопических вмешательств для декомпрессии билиарного тракта у больных с острым холангитом и билиарным сепсисом возросла в четыре раза. Проанализировав структуру осложнений и летальность было отмечено, что наименьший процент осложнений и летальности отмечен в группе больных, которым для декомпрессии билиарного тракта использовались малоинвазивные технологии, а именно, эндоскопическая папиллосфинктеротомия (ЭПСТ) и чрезкожное чрезпеченочное холангиодренирование (ЧЧХД). Летальность в группе, где выполнялась ЭПСТ составила 0,4%, в группе с ЧЧХД летальность отсутствовала. Наименьший процент осложнений был также зафиксирован в этих группах, 4% и 2,4% соответственно. В таблице №6 представлены результаты хирургического лечения больных с острым холангитом и билиарным сепсисом.

Таблица 5

Результаты хирургического лечения больных с острым холангитом и билиарным сепсисом

№ подгруппы	Вид операции	К-во больных	Число осложнений	Госпитальная летальность	Повторные операции
А	Холедохолитотомия, холедохостомия	17	9 (7%)	2 (1,5%)-	2 (1,5%)
Б	ЭПСТ	62	6 (4,6%)	-	-
В	Холедохолитотомия,	15	-	-	-

	холедоходуоденостомия				
Г	Терминолатеральный гепатикоеюноанастомоз на отключенной по Ру петле	6	-	-	-
Д	ЧЧХС	12	1 (0,8%)	-	-
Всего		128	16 (12,5%)	2 (1,5%)	2 (1,5%)

Особого внимания заслуживают пациенты с острым холангитом и билиарным сепсисом, развившимся на фоне острого холецистита. При верификации острого холангита и билиарного сепсиса на основании отмеченных критериев диагностики, на фоне острого холецистита, и отсутствии положительной динамики в клинике острого холецистита от проводимой консервативной инфузионно-детоксикационной и антибактериальной терапии в течение 6 часов, больные были оперированы. Данной группе пациентов выполнялась ЛСХЭ с дренированием холедоха по Холстеду и выполнением интраоперационной холангиографии. Если в гепатикохоледохе при холангиографии обнаруживались множественные конкременты или если диаметр конкремента был более 1,5 см, то выполнялась конверсия с открытой ревизией желчных протоков, операцию заканчивали наружным дренирование гепатикохоледоха по Керру. При одиночном конкременте диаметром до 1,5 см оперативное вмешательство заканчивали дренированием желчных протоков по Холстеду. При невозможности выполнить дренирование по Холстеду, либо если данный вид дренирования не обеспечивал должной декомпрессии билиарного тракта, так же выполнялась конверсия с дренирование желчных протоков по Керру. С использованием сформулированной тактики было прооперировано 6 больных, из них конверсия в случае множественного холедохолитиаза или крупного конкремента

выполнена у 13 больных (13,6%). В тех случаях, когда оперативное вмешательство заканчивалось дренированием желчных протоков по Холстеду на 5 сутки послеоперационного периода после выполнения фистулографии, выполнялась ЭПСТ с удалением конкремента.

Стриктура большого дуоденального сосочка так же довольно часто является причиной развития острого холангита и билиарного сепсиса. Так, среди анализируемых нами 101 больных с острым холангитом и билиарным сепсисом стриктура БДС являлась основной причиной развития данной патологии у 43 (33,6%) больных.

Наиболее частыми хирургическими вмешательствами у больных с острым холангитом и билиарным сепсисом при стриктурах БДС являются вмешательства на самом большом дуоденальном сосочке. Таковыми у нас были трансдуоденальная папиллохоледохопластика и эндоскопическая папиллосфинктеротомия. Кроме результатов этих вмешательств нами проанализированы результаты использования холецистоеюностомии (у 11-и больных), а также результаты использования диссоциации общего желчного и панкреатического протоков (у 7-и больных).

Как видно из представленной таблицы, осложнения среди всех пациентов этой группы составили 18,6%. Наиболее тяжелыми операциями явились трансдуоденальные вмешательства на БДС. При этом различные осложнения развились у 4 из 8 больных, и у одной больной привели к острому деструктивному панкреатиту, потребовавшему срочной релапаротомии. Поэтому в настоящее время мы отказались от этих вмешательств у больных с острым холангитом и билиарным сепсисом при стриктурах БДС. В остальных анализируемых подгруппах осложнения распределились довольно равномерно, при этом не было летальных исходов. Характерным среди больных этой группы является довольно высокая частота повторных оперативных вмешательств 2 (1,5%) в отдаленные сроки после операции. Следует отметить, что из 2 больных с изолированными стриктурами БДС.

Таким образом, анализируя результаты хирургического лечения острого холангита и билиарного сепсиса при стриктурах большого дуоденального сосочка, можно сделать следующие выводы.

1. При развитии острого холангита и билиарного сепсиса на фоне стриктуры большого дуоденального сосочка (БДС) операцией выбора для декомпрессии желчных протоков является ЭПСТ.

2. При рецидиве стриктуры БДС и повторных приступах острого холангита и билиарного сепсиса наилучшие отдаленные результаты получены после выполнения диссоциации общего желчного и панкреатического протоков.

Стриктуры терминального отдела холедоха в подавляющем большинстве случаев являются несомненной причиной развития острого холангита и билиарного сепсиса и показанием к оперативному лечению. Поскольку при продленных стриктурах вмешательства на БДС неприменимы, то способом лечения таких больных является создание билиодигестивных анастомозов.

Под нашим наблюдением находилось 17 больных с острым холангитом и билиарным сепсисом при тубулярной стриктуре терминального отдела холедоха, что составило 13,3% всех анализируемых больных. При этом у 20 из этих больных острый холангит и билиарный сепсис протекал на фоне холелитиаза. Оставшиеся 37 больных перенесли холецистэктомию по поводу хронического калькулезного холецистита ранее. Все больные со стриктурами терминального отдела холедоха составили третью группу больных. В зависимости от вида оперативного вмешательства было выделено 4 группы (А, Б, В и Г), после чего были оценены результаты их хирургического лечения по стандартным критериям.

Кроме того, среди этих больных мы выдели две подгруппы, в первой оперативное лечение проходило в два этапа. Во второй в один этап. В первой подгруппе, состоявшей из 20 больных, в качестве декомпрессии желчных протоков у больных с острым холангитом и билиарным сепсисом, первым этапом выполнялось ЧЧХД.

Осложнения возникли у двух больных (7,4%), повторная операция выполнена у одного больного (3,7%) в раннем послеоперационном периоде. В данной группе пациентов умер один больной (3,7%) от прогрессирующей полиорганной недостаточности на фоне тяжелого сепсиса. В одном случае в раннем послеоперационном периоде произошло выпадение установленного дренажа. Осложнение устранено повторным ЧЧХД. И у одного больного в послеоперационном периоде диагностирована пневмония.

Вторым этапом данной группе пациентов был сформирован один из видов билиодигестивных анастомозов. Результаты представлены в таблице 8

Таблица 8

Результаты хирургического лечения больных с острым холангитом и билиарным сепсисом при стриктуре терминального отдела холедоха

№ группы	Вид операции	Количество больных	Число осложнений	Число повторных операций
А.	Холецистоеюностомия	7	-	1
Б.	Холедоходуоденостомия	8	3	3
В.	Холедохоеюностомия	5	2	-
Г.	Диссоциация	7	-	-
Всего		27	5 (18,5%)	4 (14,8%)

Как видно из таблицы летальных исходов в данной группе пациентов не было, количество повторных операций составило 14,8% и были связаны со стриктурой сформированного билиодигестивного анастомоза. Осложнения возникли у 5 больных (18,5%). Нагноение послеоперационной раны у двух больных, пневмония у двух пациентов и у одного подтекание желчи, которое прекратилось самостоятельно к пятым суткам.

Во второй подгруппе оперативное лечение проходило в один этап. Данной категории больных с острым холангитом и билиарным сепсисом на фоне продленной стриктуры терминального отдела холедоха, в целях декомпрессии желчных протоков формировался один из видов билиодигестивных анастомозов.

Как видно из представленной таблицы, осложнения в раннем послеоперационном периоде возникли у 8 из 30 больных (26,7%). Летальность составила 10%. В отдаленном периоде повторные операции потребовались 6 больным (20%).

Таблица 9

Результаты хирургического лечения больных с острым холангитом и билиарным сепсисом при стриктуре терминального отдела холедоха

№ группы	Вид операции	К-во больных	Число осложнений	Госпитальная летальность	Повторные операции
А	Холецистоеюностомия	4	1	1	2
Б	Холедоходуоденостомия	9	2	2	4
В	Холедохоеюностомия	6	3	-	-
Г	Диссоциация	11	2	-	-
Всего		30	8 (26,7%)	3 (10%)	6 (20%)

Таким образом, анализируя результаты хирургического лечения острого холангита и билиарного сепсиса при стриктурах терминального отдела холедоха, можно сделать следующее заключение.

1. Стриктуры терминального отдела холедоха в абсолютном большинстве случаев приводят к развитию острого холангита и билиарного сепсиса, в связи, с чем требуется экстренная декомпрессия желчных протоков.

2. Наилучшие результаты получены при лечении больных в два этапа. Первым этапом для декомпрессии желчных протоков целесообразно выполнять ЧЧХД, вторым этапом выполнять один из видов билиодигестивных анастомозов. Это подтверждается уровнем осложнений и летальности. Летальность и осложнения в первой подгруппе составили 3,7% и 18,5%, во второй 10 % и 26,7% соответственно.

3. Диссоциация общего желчного и панкреатического протоков в отдаленные сроки является более перспективной операцией, поскольку исключает

образование повторной стриктуры развитие, соответственно, острого холангита и билиарного сепсиса.

Опухоли билиопанкреатодуоденальной зоны были причиной обструкции желчных протоков у 39 пациентов (6,4%). Все больные были разделены на три группы (А, Б, В.) в зависимости от локализации опухоли. Группа А – больные с опухолью общего печеночного протока, группа Б – больные с опухолью БДС, группа В – больные с опухолью головки поджелудочной железы.

Таким образом, было выделено три группы больных, у которых оценка результатов хирургического лечения была проведена по традиционным параметрам (частота и структура осложнений, летальность, частота повторных операций). Данные три группы были разделены на две подгруппы. В первой подгруппе оперативное лечение проходило в два этапа 20 больных. Во второй – в один этап 19 больных.

Всем больным первой подгруппы в качестве первого этапа декомпрессии желчных протоков выполнялось ЧЧХД. Госпитальная летальность составила 5%, умер один больной с опухолью общего печеночного протока, причиной смерти была острая сердечно-сосудистая недостаточность. Осложнения развились в 10% случаев, у одного больного выявлено подтекание желчи, другой больной самопроизвольно удалил дренаж из протоков. Во втором случае сразу же выполнено повторное ЧЧХД. Второй этап оперативного вмешательства выполнялся после купирования симптомов холангита и билиарного сепсиса.

Таблица 10

Результаты хирургического лечения больных с острым холангитом и билиарным сепсисом при опухолях гепатопанкреатодуоденальной зоны

№ группы	Вид операции	Количество больных	Число осложнений	Госпитальная летальность
А	Холецистоеюностомия	3	-	-
Б	Гепатикоэнтероанастом	3	1	1

	оз			
В	Панкреатодуоденальная резекция	5	1	-
Г	Терминолатеральный гепатикоеюноанастомоз на изолированной по Ру петле тощей кишки	5	-	-
Всего		16	2 (12,5%)	1 (6,25%)

Как видно из таблицы летальность в данной группе составила 6,25%, а осложнения возникли в 12,5% случаях, у одного больного диагностировано в послеоперационном периоде несостоятельность швов панкреатикоеюноанастомоза, у другого подтекание желчи по дренажу. Оба осложнения не потребовали проведения релапаротомии и были купированы консервативными мероприятиями. Во второй подгруппе больных оперативные вмешательства, направленные на декомпрессию желчных протоков, выполнялись в один этап. Результаты представлены в таблице 11.

Таблица 11

Результаты хирургического лечения больных с острым холангитом и билиарным сепсисом при опухолях гепатопанкреатодуоденальной зоны

№ группы	Вид операции	Количество больных	Число осложнений	Госпитальная летальность
А	Холецистоеюностомия	5	1	1
Б	Резекция внепеченочного желчного протока с	4	2	2

	формированием гепатикоэнтероанастомоза			
В	Панкреатодуоденальная резекция	4	2	1
Г	Терминолатеральный гепатикоеюноанастомоз на изолированной по Ру петле тощей кишки	6	2	2
Всего		19	7 (36,8%)	5 (26,3%)

Как видно из таблицы летальность во второй подгруппе составила 26,3%, осложнения развились у 36,8% больных, у четверых больных диагностировано в послеоперационном периоде несостоятельность швов панкреатикоеюноанастомоза, у одного подтекание желчи по дренажу, пневмония в послеоперационном периоде так же выявлена у одного больного и в одном случае развился послеоперационный панкреатит. У троих больных выполнялись релапаротомии по поводу возникших осложнений.

Таким образом, проведя анализ результатов хирургического лечения у больных с опухолями панкреатодуоденальной зоны можно сделать следующие заключения.

1. Наилучшие результаты получены при лечении больных в два этапа. Первым этапом для декомпрессии желчных протоков целесообразно выполнять ЧЧХД, вторым этапом радикальную или паллиативную операцию в зависимости от локализации и структуры опухоли. Это подтверждается уровнем осложнений и летальности. Летальность и осложнения в первой подгруппе составили 6,25% и 12,5%, во второй 26,3% и 36,8% соответственно.

2. Принципиальной разницы среди паллиативных операций по числу осложнений и летальности мы не получили. Поэтому целесообразно выбирать ту операцию, которой лучше владеет оперирующий хирург.

Следует отметить, что при развитии острого холангита и билиарного сепсиса на фоне стриктуры гепатикохоледоха или стриктуры билиодигестивного анастомоза, для профилактики прогрессирования воспалительного процесса в желчных протоках было использовано формирование терминолатеральных гепатикоеюностомий на изолированной по Ру петле тощей кишки с транспеченочным дренированием по Groetz-Saypol-Kurian сменными перфорированными транспеченочными дренажами. На 7-10 сутки мы производили замену перфорированного транспеченочного дренажа на каркасный транспеченочный неперфорированный стент. Положительный эффект от использования данного способа выражается в том, что за счет отсутствия боковых отверстий в каркасном транспеченочном стенте устраняется застой желчи в дренаже и развитие там инфекции, что исключает в свою очередь возникновение холангита и билиарного сепсиса (патент 2286807 Российской Федерации, МПК А 61 М 27/00.). Исследовав гистологические и ультраструктурные изменения в ткани печени у данной группы больных было отмечено, что происходят выраженные дистрофически-дегенеративные изменения. Ультраструктурное исследование гепатоцитов показало, что в них происходит дезинтеграция органелл, в основе которой лежит внутриклеточный и внеклеточный холестаз. Степень этой дезинтеграции может быть различной. Для оценки степени дезинтеграции использовался интегральный ультраструктурный показатель (ИУП), который позволил оценить удельный объем основных клеточных органелл. Наиболее выраженная степень дезинтеграции органелл наблюдалась в исходном материале группы больных с острым холангитом и билиарным сепсисом. ИУП у них составил 2,51 $\pm$ 0,59 (норма 0,51□0,08). При холестазе, отчетливо выявляемом при световой микроскопии, обнаруживаются митохондрии с особыми включениями. На продольных срезах внутримитохондриальные включения располагаются по

всей длине митохондрий, на поперечных - собраны в пакеты. Последние состоят из многочисленных трубочек. На поперечных срезах эти включения имеют ориентированную кристаллоидную структуру. Липидных включений мало (24%), в основном единичные, мелкие. Лизосомы содержатся в 56% гепатоцитов, единичные, мелкие и крупные, встречаются липофусцин и отдельные депозиты желчи. Шероховатый эндоплазматический ретикулум изменен в 48% гепатоцитов, что проявляется в виде легкого расширения цистерн и очаговой слабой везикуляции. Указанные изменения в гепатоцитах в свою очередь приводят к хроническому полифункциональному нарушению деятельности печени. Устранение холестаза посредством каркасного транспеченочного стентирования сопровождалось обратным развитием морфофункциональных изменений в печени. Интегральный ультраструктурный показатель в отдаленные сроки после операции нормализовался и составил 0,48 0,23 что статистически достоверно ($p<0,001$) отличается от исходных показателей. Выявляемые ультраструктурные изменения у большинства больных сочетались с уменьшением клинических проявлений заболевания. Таким образом, следуя выше принятой тактике лечения, удается добиться, снижения летальности, сокращения койко-дня и уменьшения стоимости лечения для каждой группы. В таблице №6 представлены эти данные в сравнении с теми показателями, которые были до утверждения новой тактики лечения данных пациентов.

Таблица 12

Сравнительный анализ показателей летальности, стоимости и длительности лечения

Показатели	Группа 1 (механическая желтуха)		Группа 2 (острый холангит)		Группа 3 (билиарный сепсис)		Группа 4 (тяжелый билиарный сепсис)	
	Преды	Новая	Преды	Новая	Преды	Новая	Преды	Новая

	-дущая тактика	тактика	-дущая тактика	тактика	-дущая тактика	тактика	-дущая тактика	тактика
Леталь-ность	0	0	11,8	5,9	29,4	11,2	58,8	35,3
Стои-мость лечения (сум)	30241 ± 412*	15374 ± 395*	32984 ± 437*	16255 ± 458*	57153 ± 1160*	33619 ± 653*	91092 ± 1586*	52479 ± 1086*
Длительность (сутки)	17	10	18	10	23	16	29	21

Примечание: * - p<0,001 достоверность различий

Как видно из таблицы, применение новой тактике лечения привело к снижению летальности во второй группе с 11,8% до 5,9%, в третьей и в четвертой с 29,4% до 11,2% и с 58,8% до 35,3% соответственно. Кроме того существенно сократились затраты на лечение и уменьшился койко-день, в первой группе с 30241 р. до 15374 р., с 17 сут. до 10 сут., во второй группе с 32984 р. до 16255 р., с 18 сут. до 10 сут., в третьей группе с 57153 р.до 33619 р. с 23 сут. до 16 сут., и в четвертой группе с 91092 р., до 52479 р, с 29 сут. до 21 сут.

Таким образом, разделение пациентов с гипербилирубинемией на четыре предложенные группы по выработанным критериям и применения

обоснованной тактики лечения приводит к снижению летальности, сокращению койко-дня и уменьшению экономических затрат.

ВЫВОДЫ

1. Острый холангит и билиарный сепсис – это взаимосвязанные патологические состояния, возникающие вследствие инфицирования желчи в условиях билиарной гипертензии. Под острым холангитом целесообразно понимать морфологические изменения во вне- и внутрипеченочных желчных протоках, развивающиеся в ходе инфекционного процесса, а билиарный сепсис рассматривать как совокупность системных воспалительных реакций, возникающих в ответ на развитие этого процесса.

2. Уровень содержания прокальцитонина является контрольной величиной для дифференциальной диагностики острого холангита, билиарного сепсиса и тяжелого билиарного сепсиса, а именно: острый холангит - от 0,2 до 1,3 нг/мл, билиарный сепсис - от 1,3 до 5,9 нг/мл, тяжелый билиарный сепсис - более 5,9 нг/мл.

3. Наиболее перспективным для декомпрессии желчных протоков при билиарной гипертензии является использование малоинвазивных технологий (ЭПСТ, ЧЧХС), так как это сопровождается более низким, по отношению к другим видам оперативных вмешательств, числом осложнений и летальности.

4. Оперативное вмешательство, направленное на декомпрессию желчных протоков, целесообразно выполнять в экстренном порядке не позднее чем, через шесть часов с момента постановки диагноза острого холангита и билиарного сепсиса. Целесообразность данного подхода подтверждается снижением летальности в сравниваемых группах фактически в два раза.

5. Замена каркасного транспеченочного дренажа на каркасный транспеченочный стент приводит к предотвращению развития холангита и билиарного сепсиса у пациентов исследуемой группы в послеоперационном периоде.

6. Острый холангит и билиарный сепсис сопровождаются выраженными дистрофически-дегенеративными изменениями в печени, что при ультраструктурном исследовании гепатоцитов проявляется различной степенью дезинтеграции органелл, в основе которой лежит внутриклеточный и

внеклеточный холестаз. В послеоперационном периоде после устранения желчной гипертензии происходит постепенное обратное развитие патогистологических и морфофункциональных изменений в печени. Это приводит к уменьшению клинических проявлений заболевания и может служить критерием качества хирургического лечения.

7. Разработанные протоколы диагностики и лечебной тактики при остром холангите, билиарном сепсисе и тяжелом билиарном сепсисе позволяют улучшить результаты лечения данной группы пациентов, что подтверждается снижением летальности, сокращением койко- дня и уменьшением экономических затрат фактически в два раза, по сравнению с традиционной тактикой лечения подобных больных.

ПРАКТИЧЕСКИЕ РЕКОМЕНДАЦИИ

Для диагностики острого холангита, билиарного сепсиса и тяжелого билиарного сепсиса необходимо применять разработанные критерии, а именно:

1. - острый холангит - ультразвуковые признаками билиарной гипертензии, уровень прокальцитонина от 0,2 до 1,3 нг/мл, лейкоциты крови до $12x10^9$/л, гипербилирубинемия > 22 мкмоль/л, температура тела до 38°С;

2. - билиарный сепсис - при наличии на момент поступления двух или более признаков SIRS, значениях прокальцитонина плазмы крови от 1,3 до 5,9 нг/мл и без признаков полиорганной недостаточности (SOFA - 0), ультразвуковые признаки билиарной гипертензии, гипербилирубинемия > 22 мкмоль/л;

3. - тяжелый билиарный сепсис - наличие клинических признаков острого холангита, двух признаков или более синдрома системной воспалительной реакции, уровень прокальцитонина плазмы крови более 5,9 нг/мл, значения шкалы SOFA>0, ультразвуковые признаками билиарной гипертензии, гипербилирубинемия > 22 мкмоль/л.

Больные с острым холангитом должны проходить предоперационную подготовку, включающую в себя: инфузионно-детоксикационную терапию и антибактериальную терапию в условиях отделения. Препаратами выбора для антибактериальной терапии являются цефалоспорины III поколения. Пациенты с билиарным сепсисом и тяжелым билиарным сепсисом должны госпитализироваться в отделение хирургической реанимации для предоперационной подготовки. Препаратами выбора для антибактериальной терапии билиарного сепсиса являются цефалоспорины III поколения, для тяжелого билиарного сепсиса цефалоспорины IV поколения или карбапенемы.

При оперативном вмешательстве предпочтение следует отдавать малоинвазивным методам лечения, а именно, ЭПСТ, ЧЧХС, так как использование данных технологий сопровождается низким количеством осложнений и меньшей летальностью.

При сочетании острого холангита, билиарного сепсиса и тяжелого билиарного сепсиса с острым холециститом операцией выбора следует считать

ЛСХЭ с дренированием желчных протоков по Холстеду и интраоперациооной холангиографией. При одиночном конкременте и его диаметре до 1,5 см в послеоперациооном периоде выполняется ЭПСТ с удалением конкремента. Если конкременты множественные или диаметр более 1,5 см, то выполняется конверсия, производится традиционная холедохолитотомия и холедохостомия по Керру.

При стриктурах гепатикохоледоха и билиодигестивных анастомозов операцией выбора следует считать терминолатеральный гепатикоеюноанастомоз на изолированной по Ру петле тощей кишки с транспеченочным дренированием по Groetz-Saypol-Kurian сменными перфорированными транспеченочными дренажами. На 7-е сутки послеоперационного периода целесообразна замена перфорированного дренажа на неперфорированный каркасный транспеченочный стент в целях профилактики холангита в послеоперационном периоде.

СПИСОК ЛИТЕРАТУРЫ

1. Багненко С.Ф. Диагностика и хирургическое лечение хронического билиарного панкреатита. Методические рекомендации / С.Ф.Багненко, Н.В.Рухляда, А.Ю.Курыгин, А.Д. Слобожанкин, А.Ю. Корольков // СПбГНИИ СП им. И.И. Джанелидзе. – СПб., 2003. – 23 с.

2. Багненко С.Ф. Протоколы диагностики и лечения острого панкреатита / С.Ф.Багненко В.Ф.Сухарев, В.Р.Гальцов, М.Ю.Кабанов, А.Ю. Корольков // Ассоциация хирургов Санкт-Петербурга. Санкт-Петербургский научно-исследовательский институт скорой помощи им. И.И. Джанелидзе. – СПб., 2004. – 13 с.

3. Багненко С.Ф. Тактика реконструктивных операций при «свежих» повреждениях гепатикохоледоха / С.Ф. Багненко, М.Ю. Кабанов, А.Ю. Корольков // Вестник хирургии им. И.И.Грекова. – 2005. – Т. 164, № 5. – С. 110.

4. Багненко С.Ф. Хирургическая тактика при стриктурах общего печеночного протока неопухолевого генеза / С.Ф.Багненко, М.Ю. Кабанов, А.Ю. Корольков // Вестник хирургии им. И.И.Грекова. – 2005. – Т. 164, № 5. – С. 110.

5. Багненко С.Ф. Сравнительная оценка различных вариантов транспеченочного дренирования у больных с высокими стриктурами общего печеночного протока / С.Ф.Багненко, М.Ю.Кабанов, А.Ю. Корольков // Вестник хирургии им. И.И.Грекова. – 2005. – Т. 164, № 5. – С. 110-111.

6. Багненко С.Ф. Протоколы диагностики и лечения острого калькулезного холецистита. / И.А.Ерюхин, М.В.Гринёв, В.Ф.Сухарев, А.Ю. Корольков // Ассоциация хирургов Санкт-Петербурга. Санкт-петербургский научно-исследовательский институт скорой помощи им. И.И. Джанелидзе. – СПб., 2006. – 13с.

7. Багненко С.Ф. Применение сменных каркасных стентов у больных с доброкачественными стриктурами гепатикохоледоха / С.Ф. Багненко, А.Ю.

Корольков // Материалы XII Международной конференции хирургов-гепатологов России и стран СНГ, 2005. – Т. 10, №2. – С. 49.

8. Корольков А.Ю. Холангит и билиарный сепсис – этиопатогенез и лечебная тактика / А.Ю.Корольков // Инфекции в хирургии. – 2005. – Т. 3, № 1- 4. – С. 20 – 24.

9. Багненко С.Ф. Диагностика и лечение больных острым холециститом, осложнённым механической желтухой и холангитом / С.Ф.Багненко, И.А.Ерюхин, А.Ю. Корольков // Материалы XIII Международной конференции хирургов-гепатологов России и стран СНГ, 2006. – С. 17-19.

10. Багненко С.Ф. Диагностика и лечение осложнённых форм желчнокаменной болезни / С.Ф.Багненко, И.А.Ерюхин, М.В.Гринев, А.Ю. Корольков // Материалы VI республиканской научно-практической конференции «Актуальные проблемы организации экстренной медицинской помощи: высокие технологии в экстренной медицине», 2006. – С. 24-26.

11. Багненко С. Ф. Современные методы лечения больных с острым холангитом / С. Ф. Багненко, М.И.Кузьмин-Крутецкий, М.Ю.Кабанов, Д.Б.Дектерев, А.Ю. Корольков // Клиническая хирургия. - 2006.- № 9. - С. 85 – 89.

12. Багненко С.Ф. Бактериостатический эффект колебательных движений жидкости. Способ лечения пареза кишечника / С.Ф.Багненко, М.И. Громов, Л.П.Пивоварова, Л.Н.Попенко, А.Ю. Корольков // Конференция РАН «Фундаментальная наука и клиническая медицина»: Тез. докл. – СПб, 2007. – С. 7– 8.

13. Корольков А.Ю. Холангит и билиарный сепсис - современные подходы к лечебной тактике / А.Ю.Корольков // Материалы XIV Международной конференции хирургов-гепатологов России и стран СНГ, 2007. – Т. 12, №3. – С. 276.

14. Багненко С.Ф. Применение сменных транспеченочных каркасных стентов у больных с посттравматическими стриктурами печеночного и общего

желчного протока / С.Ф.Багненко, В.Е. Савелло, М.Ю.Кабанов, Д.М.Яковлева, А.Ю. Корольков // Вестник хирургии им. И.И.Грекова. – 2008. – Т. 167, № 2. – С. 69 – 71.

15. Багненко С.Ф. Воспалительные заболевания внепеченочных желчных путей. Взгляд с современных позиций / С.Ф.Багненко, С.А Шляпников, А.Ю. Корольков // Инфекции в хирургии. – 2008. – Т. 6, № 1. – С. 13 – 17.

16. Багненко С.Ф. Микробиологическая характеристика желчи и крови пациентов с острым холангитом, билиарным сепсисом и тяжелым билиарным сепсисом / С.Ф. Багненко, С.А. Шляпников, А.Ю. Корольков // Инфекции в хирургии. – 2008. – Т. 6, № 1. – С. 39 – 41.

17. Багненко С.Ф. Холангит и билиарный сепсис. Проблемы и пути решения / С.Ф.Багненко, С.А. Шляпников, А.Ю. Корольков // Всероссийский пленум проблемных комиссий «Неотложная хирургия» и «Инфекция в хирургии» Межведомственного научного совета по хирургии МЗ и СР И РАМН совместно с V Всероссийской конференцией общих хирургов с международным участием: Тез. докл. – Ростов-на-Дону., 2008. – С. 27-28.

18. Багненко С.Ф. Современная концепция лечения острого холангита и билиарного сепсиса / С.Ф. Багненко, С.А. Шляпников, А.Ю. Корольков // VIII Республиканская научно-практическая конференция «Актуальные проблемы организации экстренной медицинской помощи: вопросы назокомиальной инфекции в экстренной медицине»: Тез. докл. – Самарканд, 2008. – С. 11-12.

19. Корольков А.Ю. Хирургическое лечение острого холангита и билиарного сепсиса при стриктурах терминального отдела желчного протока / А.Ю. Корольков // Инфекции в хирургии. – 2009. – Т. 7, № 1. – С. 13 – 15.

20. Корольков А.Ю. Ультраструктурные изменения печени при остром холангите, билиарном сепсисе и после каркасного транспеченочного стентирования / А.Ю.Корольков // Инфекции в хирургии. – 2009. – Т. 7, № 1. – С. 16 – 19.

21. Корольков А.Ю. Холангит и билиарный сепсис: проблема и пути решения / А.Ю. Корольков // Вестник хирургии им. И.И.Грекова. – 2009. – Т. 187, №3. – С. 17- 20.

22. Пат. 2286807 Российской Федерации, МПК А 61 М 27/00. Способ каркасного транспеченочного дренирования / С.Ф.Багненко, А.Ю.Корольков: заявитель и патентообладатель ГУ СПб НИИСП им. И.И.Джанелидзе. - № 20055115145/14; заявл. 18.05.2005; опубл. 10.112006, Бюл.№ 31- 2с.

23. Альперович Б. И. Хирургия печени и желчных путей. - Томск., 1997.605 с.

24. Андреев А. JL, Учваткин В. Г., Рыбин Е. П. и др. Комбинированная эндоскопическая хирургия холецистохоледохолитиаза // Terra medica. 1997.№ 1. - С.26 - 31.

25. Ахаладзе Г. Г. Гнойный холангит: клинические формы, этиология, патогенез. Дисс. ...докторамед. наук. -М., 1994.

26. Ахаладзе Г. Г., Кузовлев Н. Ф. Клинические стадии острого гнойного холангита. // Анналы хир. гепатологии. - 1997. С. 103 - 109.

27. Балалыкин А. С. Эндоскопическая абдоминальная хирургия / - М., - 1996. - 152 с.

28. Батвинков Н. И., Гарелик П. В., Кояло И. К. и др. Хирургическое лечение больных с механической желтухой // Хирургия. 1993 .-№ 1.С. 17-21.

29. Благовидов Д.Ф., Данилов М.В., Соколов JI. К. и др. Эндоскопическая панкреатохолангиография // Хирургия. 1977. - № 3. - С. 86 - 90.

30. Борисов А. Е., Глушков Н. И., Земляной В. П. и др. Хирургическая тактика при механической желтухе, осложнённой гнойным холангитом и холангиогенными абсцессами печени // Межрегиональная конференция хирургов « Механическая желтуха»: Тезисы докладов - М., 1993. - С 12 - 13.

31. Буянов В. М., Родоман Г. В., Ордуян С. Л. Бактериохолия и антибиотикопрофилактика послеоперационных гнойно - септических

осложнений у больных с воспалительными заболеваниями желчевыводящих путей // Клин. хир. 1990. - С. 55 - 60.

32. Галлингер Ю. И., Хрусталева М. В. Эндоскопическое механическое разрушение конкрементов гепатикохоледоха // Анналы научного центра хирургии. - 1993. № 2, - С. 52 - 55.

33. Горев М. П. Холангиопанкреатикоскопия в диагностике и лечении хирургических заболеваний желчевыводящих путей. Дисс. ... канд. мед. наук. - М. 1993.

34. Гостищев В. К., Мисник В. И., Меграбян Р. А. Холангит в неотложной хирургии острого холецистита // Вестник хирургии. - 1987. № 1. - С. 131 - 133.

35. Гостищев В. К., Мисник В. И., Меграбян Р.А. Острый холецистогенный гнойный холангит // Хирургия. - 1991. № 1. - С. 5 - 9.

36. Гостищев В. К., Меграбян Р. А., Мисник В. И. Профилактика осложнений при эндоскопических вмешательствах на большом дуоденальном соске // Анналы хирургической гепатологии. - 1996. - №1. Приложение. - С. 82.

37. Грызунов Ю. А., Миллер Ю. И., Добрецов Г. Е., Петрова А. Б. Клиническая лабораторная диагностика. - 1994. №5. - С. 11 - 15.

38. Гуляев А. В., Джавадян А. М., Антонов М. И. Повторные операции на желчных путях // Острый холецистит и его осложнения. Л., 1995. - С. 108 - 109.

39. Гусев В. Ю. Клиническое обоснование раннего восполнения наружной желчепотери. Дисс. ... канд. мед. наук. -М., 1988.

40. Данилов М. В., Тогонидзе Н. А., Тодуа Ф. И., Котовский А. Е. Наружные и внутренние свищи желчных путей и внутрипечёночных полостей. -Тбилиси. 1991. - 181 с.

41. Данилов М. В., Фёдоров В. Д. Хирургия поджелудочной железы. - М., 1995.512 С.

42. Дасаев Н. А. Этапное лечение обструктивного холангита. Дис. ... канд. мед. наук. -М., 1994.

43. Даценко Б. М., Захарченко Ю. Б., Тамм Т. И., Заря И. Л. Принципы диагностики и особенности лечения гнойного холангита у больных с механической желтухой //1 Моск. Межд. Конгресс хирургов. - М. 1995. - С. 308 -310.

44. Джалалов Ю. В. Диагностическая и лечебная тактика при тяжёлых формах механической желтухи доброкачественного генеза: Дисс. ...доктора мед. наук. - М., 1993.

45. Доманский Б. В., Уманец В. С., Васильчук Л. В. Острый гнойный холангнт в хирургии внепечёночных желчных путей // Материалы 1 Всесоюзной конференции по хирургии печени и желчных путей. - Ташкент. 1991. - С. 65-66.

46. Ерамишанцев А. К., Крендаль А. П., Клименков А. В. и др. Острый гнойный холангит: ретроспективная оценка тактики и результаты лечения за десять лет путей // Материалы 1 Всесоюзной конференции по хирургии печени и желчных путей. — Ташкент. 1991. - С. 695 — 71.

47. Ермашов А. Г., Заривацкий М. Ф. и др. Малоинвазивные эндоскопические диагностические и лечебные вмешательства при холедохолитиазе // Межд. конф. «Новые технологии в диагностике и в хирургии органов гепатопанкреатодуоденальной зоны». Сборник трудов конференции. - М.,- 1995.-С. 34-35.

48. Ермолов А. С., Дасаев Н. А., Юрченко С. В. Выбор лечебной тактики при обтурационной желтухе и холангите // 1 Межд. Конгресс хирургов. - 1995. С. 245-246. .

49. Ефимова Н. В., Сорокина М. И., Кузнецова Н. А. Профилактическое применение антибиотиков в клинике общей хирургии // Хирургия. 1991. № 7. - С. 137- 153.

50. Жабер Х. М. Комплексное лечение больных с острым гнойным холангитом. - Дисс. ... канд. мед. наук. - Ростов на Дону. - 1998.

51. Зубарева Н. А., Сандаков П. Я., Соснин Д. Ю., и др. Сравнительная оценка информативности некоторых методов лабораторной диагностики

холангита, обусловленного холедохолитиазом. // Материалы пленума правления ассоциации хирургов-гепатологов России и стран СНГ. 11-12 октября 2001г. Пермь - С. 19-20.

52. Иванов А. Э. Дистанционная литотрипсия и малоинвазивные эндоскопические вмешательства в лечении больных холедохолитиазом. Автореф. Дисс. ... канд. мед. наук. -М., 1997 - 17 с.

53. Ившин В. Г. Декомпрессия желчных путей при остром гнойном холангите // Материалы 1 Всесоюзной конференции по хирургии печени и желчных путей. - Ташкент. 1991. - С. 88 - 89

54. Ившин В. Г. Чрескожные диагностические и лечебные вмешательства у больных механической желтухой.// Автореферат дисс.... докт. мед. наук. - М., 2001.-36 с.

55. Каргаполов Ю. А., Сысолятин А. А., Кулеша В. Ф. и др. Декомпрессия желчевыводящих путей при остром холангите // Хирургия. 1991. № 11. С. 9 - 12.

56. Каримов Ш. И., Ахмедов Р. М. Неклостридиальная анаэробная инфекция при гнойном холангите // В кн. Материалы 1 Всесоюзной конф. По хирургии печени и желчных путей. - Ташкент. 1991. С. 97 — 98.

57. Котовский А. Е. Эндоскопическая диагностика и лечение хирургических заболеваний большого дуоденального соска и желчных протоков. Дис. ... канд. мед. наук-М., 1981.

58. Котовский А. Е., Поздеев И. В., Тупихин Л. В., Успенский С. Л. Эндоскопические вмешательства при холедохолитиазе и папиллостенозе // Анналы хирургической гепатологии. - 1996. - № 1. Приложение. - С. 94.

59. Кузин М. И., Данилов М. В., Хохлова Н. М., Цвиркун В. В. Операционная холангиоскопия. - Ташкент. 1983. - 108 с.

60. Лапкин К. В., Степанов И. А., Иванов В. А. и др. Влияние диагностической и лечебной дуоденоскопии на хирургическую тактику и результаты лечения больных калькулёзно воспалительными заболеваниями органов билиопанкреатодуоденальной зоны // Межд. конф. «Новые технологии

в диагностике и в хирургии органов билиопанкреатобилиарной зоны». Сбоник трудов конференции - М., 16-17 ноября 1995. - С. 56 - 58.

61. Луцевич Э. В., Меграбян Р. А. Назобилиарное дренирование и папиллосфинктеротомия в лечении заболеваний желчевыводящих путей. // Оперативная эндоскопия пищеварительного тракта. М., 1989. - С. 66 - 85.

62. Меграбян Р. А. Ретроградная панкреатохолангиография и папиллосфинктеротомия в неотложной хирургии желчных путей. Дис. ... канд. мед. наук. - М., 1988.

63. Мисник В.И., Меграбян Р.А., Воротынцев А.С., Кириллин А.В. Принципы лечения гнойного холангита при остром холецистите // Третий конгресс ассоциации хирургов им. Н.И. Пирогова, 15-17 октября 2001г. Москва. С.115-116.

64. Могучев В. М., Прикупец В. Л., Занозин Ю. Ф., Плюскин Б. И., Ярёма В. И. Современные методы диагностики и лечения обтурационной желтухи и гнойного холангита // 1 Моск. Межд. конгресс хирургов. - М., 1995. - С. 307 - 308.

65. Нестеренко Ю. А., Шаповальянц С. Г. Диагностика желтухи с помощью гастродуоденоскопии и ретроградной панкреатохолангиографии. // Хирургия. 1983. №8. - С. 60 - 64.

66. Нестеренко Ю. А., Шаповальянц С. Г., Климанский И. В. и др. Хирургическая тактика при механической желтухе . // Хирургия. 1990. №2. - С. 14- 17.

67. Нечай А. И., Стукалов В. В., Жук А. М. Неоперативное удаление камней из желчных протоков при их наружном дренировании. - Л., 1987. 158с.

68. Норман И. М. Эндоскопические методы в диагностике и лечении острого холецистита, осложнённого холедохолитиазом. Дис. ...канд. мед. наук. - М., 1989.

69. Панцырев Ю. М., Галлингер Ю. М., Рябов В. И., Саврасов В. М. Эндоскопическая папиллосфинктеротомия. // Хирургия. 1990., №1. - С. 18 - 22.

70. Пороховой Д. К. Хирургическое лечение острого гнойного холангита. - Дисс. ... канд. мед. наук. - Л., 1974.

71. Пострелов Л. В., Фишзон - Рысс. Холангит: формы и классификация. // Заболевания желчных путей. - Л., 1985. - 32 —36.

72. Прикупец В. Л., Занозин Ю. Ф. Желтуха и холангит у больных пожилого и старческого возраста. // Острый холецистит и его осложнения. - М., 1986.-С. 54-58.

73. Прокопов В. А., Шевякин С. М., Кулабухов А. С. Пути повышения эффективности и безопасности эндоскопических операций на большом сосочке двенадцатиперстной кишки и внепечёночных желчных протоках // Росс. Симпозиум «Осложнения эндоскопической хирургии». - М. 22 - 23 мая. 1996. С. 212-214.

74. Пшонкина С. Ю. Состояние желчных путей в отдалённые сроки после холецистэктомии. Автореф. дисс. ...канд. мед. наук. - М., 2002. - 24 с.

75. Ревякин В. И. К вопросам диагностики и лечения острого холангита // Острый холецистит и его осложнения. - М., 1986. - С. 84 - 87.

76. Ревякин В. И. Эндоскопические методы в диагностике и лечении осложнённых форм желчнокаменной болезни.: дисс. ... докт. мед. наук. - М., 1989.

77. Родионов В. В., Могучев В. М., Родин О. В. Дооперационная инструментальная диагностика послеоперационного холедохолитиаза. // Хирургия. - 1995. №1.-С. 31-33.

78. Савельев В. С., Филимонов М. И. Ущемлённые камни большого дуоденального соска - проблема желчной хирургии // Вестник хирургии. - 1979. № 11.-С.11 -14.

79. Савельев В. С., Ревякин В. И., Василенко Ю. В. и др. Тактика лечения калькулёзного холецистита, осложнённого холедохолитиазом // Анналы хирургической гепатологии. - 1996. № 1. — Приложение. С. 107.

80. Семёнов М. В. Комплексное лечение больных холедохолитиазом с применением малоинвазивных эндоскопических методик и литотрипсии. Автореферат дисс. ...канд. мед. наук - М., - 1998. 20 с.

81. Стукало А. А. Назобилиарное дренирование при крупных конкрементах и холангитах // Третий конгресс ассоциации хирургов им. Н. И. Пирогова, 15-17 октября 2001г. Москва. С. 120-121.

82. Тарасов К. М. Клинико - лабораторная оценка билиарной недостаточности у больных, перенесших холецистэктомию. Автореф. дисс. ...канд. мед. наук.-М., 1994. 18 с.

83. Ташкинов Н. В. Эндоскопическая папиллосфинктеротомия в лечении холедохолитиаза и стеноза большого дуоденального соска. Дисс. ... канд. мед. наук. М., 1982.

84. Тулин А. И. Лечебная тактика у больных с механической желтухой и холангитом // 1 Моск. Международный конгресс хирургов. - М., 1995. - С. 344

85. -345.

86. Хацко В. В. Холангит при холедохолитиазе: диагностика и лечение. // Материалы 1 Всесоюзной конференции по хирургии печени и желчных путей. - Ташкент. 1991. - С. 168 - 170.

87. Цацаниди К. Н., Пугаев А.В., Крендаль А. П. и др. Тактика лечения больных с механической желтухой, осложнённой острым холангитом // Хирургия - 1984. № 2. - С. 8 - 12.

88. Черкасов В. А., Котельникова Л. П., Дремин Д. И. и др. Холедохолитиаз, осложнённый холангитом // Материалы пленума правления ассоциации хирургов-гепатологов России и стран СНГ. - 11-12 октября 2001. Пермь. - С. 65 - 66.

89. Шалимов С. А. Диагностика и лечение заболеваний большого дуоденального соска. - Киев. - 1985. 149 с.

90. Шаповальянц С. Г., Бурова В. А., Арсенгереева Г. Ж. Инструментальные методы билиарной декомпресии в комплексном лечении

больного с острым холангитом // В кн. Материалы 1 Всесоюзной конф. По хирургии печени и желчных путей. - Ташкент. 1991. - С. 181-183.

91. Шаповальянц С. Г., Тембулатов М. Н., Чжао А. В. и др. Комплексная оценка степени тяжести больных с механической желтухой при панкреатохолангиографии //Хирургия. 1992., № 2. - С. 105 - 108.

92. Шаповальянц С. Г. Профилактика и лечение осложнений эндоскопической папиллосфинктеротомии. // Осложнения эндоскопической хирургии. Российский симпозиум. - М. 22 - 23 мая. 1996. М. - С. 228 - 229.

93. Шульпекова Ю. О. Антибактериальная терапия холангитов // Клин, перспективы гастроэнтерологии, гепатологии. 2001., № 4. - С. 14 - 20.

94. Anacker H., Weiss B., Kramann B. Endoscopic retrograde Pancreaticocholangiography (ERPC). - Berlin - Heidelberg - N. Y., 1977. - 217 p.

95. Anselmi M., Salgado J., Arancibia A., et al. Acute cholangitis caused by choledocholithiasis: traditional surgery or endoscopic biliary drainage // Rev. Med. Chil. 2001. -V. 129. №7.-P. 757-762.

96. Babcock W. W. Management of biliary diseases and their surgical complications // Penn. Med. J. - 1937. - V. 40. - P. 604 - 607.

97. Bergman J. J., Rauws E. J., Fockens P., et al. Randomized trial of endoscopic ballon dilation versus endoscopic sphincterotomy for removal of bile duct stones // Lancet. - 1997. - V. 349 - P. 1124 - 1129.

98. Bergman J. J., Burgemeister L., Bruno M. J., et al. Long-term follow-up after biliary stent placement for postoperative bile duct stenosis // Gastrointest. Endosc. - 2001. - V. 54. № 2. - P. 272 - 274.

99. Blarney S. L., Osbourne D. Y., Fearon K. S., et al. Postoperative mortalitu and morbiditu in biliary tract surgery, abstracted // Gut. - 1982. - V. 23. - P. 441.

100. Blumgart L. H. Biliary tract obstruction: new approaches to old problems // Am. J. Surg.- 1978.-V. 135.-№ l.P. 19-31.

101. Boujaoude J., Pelletier G., Fritsch J., et al. Management of clinically relevant bleeding following endoscopic sphincterotomy.// Endoscopy. - 1994. - V. 26. №2.-P. 1618-1621.

102. Boender J., Nix G. A., de - Ridder M. A., et al. Endoscopic papillotomy for common bile duct stones: factors influencing the complication rate. // Endoscohy. - 1994.-V. 26. №2.-P. 87 -816.

103. Bowser L., Schutz S. M. The role of surveillance endoscopic retrograde cholangiopancreatography in preventing episodic cholangitis in patients with recurrent common bile duct stones // Gastrointest. Endosc. - 2000. - V. 51. № 2. - P. 247-248.

104. Bruins S. W., Schoeman M. N., Disario J. A., et al. Needle - knife sphincterotomy as a precat procedur: A retrospective evaluation of efficacy and complications // Endoscopy. - 1996. - V. 28. - P. 334 - 339.

105. Carboni M., Negro P., D'Amore L., et al. Acute cholangitis-predictive factors for emergency ERCP // Aliment. Pharmacol. Ther. - 2001. - V. 15. № 10. - P. 1633- 1637.

106. Caselitz M., Manns M. P., Meier P. N. Endoscopic management of duodenal diverticulitis causing common bile duct obstruction and cholangitis // Endoscopy. Surg. Endosc. - 2002. - V. 16. № 6. - P. 975 - 980.

107. Chak A., Cooper G. S., Lloyd L. E., et al. Effectiveness of ERCP in cholangitis: a community-based study // Gastrointest. Endosc. - 2000. - V. 52. № 4. - P. 484-489.

108. Chen J. K., Foliente R. L., Santoro M. J., et al. Endoscopic sphincterotomy-induced pancreatitis: increased risk associated with nondilated bile ducts and sphincter of Oddi dysfunction // Am. J. Gastroenterol. - 1994. - V. 89. № 3. -P. 327-333.

109. Chen J. K., Deguzman A., Godil A., et al. // Prospective randomized trial of ballon dilatation versus sphincterotomy for extraction of bile duct stones // Gastrointest. Endosc. - 1998. - V. 47. - P. 111.

110. Chung R. S., Sivak M. V., Ferguson D. R. Surgical decisions in the management of duodenal perforation complicating endoscopic sphincterotomy // Am. J. Surg. - 1993. - V. 165. № 6. - P. 700 - 703.

111. Cipolletta L., Marmo R., Mutignani M., et al. Endoscopical mechanical lithotripsy of difficult common bile duct stones // Br. J. Surg. - 1997. Oct. - V. 84. № 10. - P. 1407- 1409.

112. Cisek P. L., Greaney G. C. The role of endoscopic retrograde cholangiopancreatografy with laparoscopic cholecystectomy in the management of choledocholithiasis. // Am. Surg. - 1994. - V. 60. № 10 - P. 772 - 776.

113. Classen M., Safrany L. Endoscopic papillotomy and removal of gallstones // Brit. Med. J. - 1975. - V. 2. № 1. - P. 371 - 374.

114. Classen M., Demling L. Endoskopische Sphinkterotomie der Papilla Vateri und Steinextraction aus dem Ductus choledochus // Dtch. Med. Wochenschz - 1977.-Bd. 99.-S. 496 497.

115. Classen M., Born P. Endoscopic papillotomy // In Sivak MV Jr. (ed.) Gastroenterologie Endoscopy 2nd edn. Philadelphia: WB Saunders. - 2000. P. 890 - 915.

116. Cosenza C. A., Durazo F., Stain S. C., et al. Current management of recurrent pyogenic cholangitis // Am. Surg. - 1999. - V. 65. № 10. - P. 939 - 943.

117. Cotton P. B. Non-operative removal of bile duct stones by duodenoscopic sphincterotomy // Br. J. Surg. - 1980. - V. 67. - P. 1 - 5.

118. Cotton P. B. Endoscopic dreinage for suppurative cholangitis // Lancet. - 1989. -ii. -P. 213.

119. Cotton P. B., Lehman G., Vennes J., et al. Endoscopic sphincterotomy complications and their management. An attempt at consensus // Gastrointest. Endosc. - 1991. - V. 37. - P. 383 - 393.

120. Demling L., Classen V. eds. Endoscopic Sphincterotomy of the papilla of Vater // International Workshop - Munich - Stuttgsrt. Georg Thieme. 1978. - 378 p.

121. DiSario J. A., Freeman M. L., Bjorkman D. J., et al. Endoscopic balloon dilation vs sphincterotomy (EDES) for bile duct stone removal // Digestion - 1998. - V. 59.-P. 26.

122. Dow R. W., Lindenaur S. M. Acute obstructive suppurative cholangitis // Ann. Surg. - 1969. - V. 169. - P. 272 - 276.

123. Flemma R. S., Flint L. M., Osterhout S., et al. Bacteriological studies of biliary infection // Ann. Surg. - 1967. - V. 166 - P 563.

124. Ferzli G.S., Hurwitz J.B., Massaad A., et al. Piperno B. Laparoscopic common bile duct exploration: a review // J. Laparoendosc. Surg. - 1996. - № 6 - P. 413-419.

125. Fogel E. L, Kalayci C., et al. Microbiology of bile in patients with cholangitis or cholestasis and plastic biliary endoprosthesis // Program and abstracts of the American College of Gastroenterology 64th Annual Scentific Meeting. October 16-20- 1999.-P. 1999.

126. Foutch P. G. A prospective assessment of results for needle - knife papillotomy and standard endoscopic sphincterotomy. // Gastrointest. Endosc. - 1995.-V. 41. № l.-P. 25 -32.

127. Freeman M. L., Nelson D. B., Sherman S., et al. Complications of endoscopic biliary sphincterotomy // N. Engl. J. Med. - 1996. - V. 355 - P. 909 - 918.

128. Freeman M. L., DiSerio J. A., Nelson D. B., et al. Risk factors for post - ERCP pancreatitis; a prospective, multicenter study // Gastrointest. Endosc. - 2001. - V. 54.-P. 425-434.

129. Freeman M. L. Adverse outcomes of endoscopic retrograde cholangiopancreatography // Rev. Gastroenterol. Disord. - 2002. Fall. - V. 2 № 14. - P. 147- 168.

130. Glenn F., Moody F. C. Acute obstructive cholangitis. // Surg. Ginecol. Obstetr.- 1961.-V. 113. P. 265 273.

131. Gocho K., Kameua S., Jijima N. Choledochofiberscopy // Gastrornterol. Endoscopy, ed. Sivak M. V. W. B. Saunders Company. - 1987. - P. 752 - 769.

132. Gordon R. L., Shapiro H. A. Nonoperative management of bile duct stones // Surg. Clin. North Am. 1990. - V. 70 - P. 1313 - 1315.

133. Elta G. H., Barnett J. L., Wille R. T., et al. Pure cut electrocautery current for sphincterotomy causes less postprocedure pancreatitis than blended current // Gastrointest. Endosc. - 1998. - V. 47. - P. 149 - 153.

134. Eundry S. R., Strodel W. E., Knol J. A., et al. Efficacy of preoperative biliary tract decompression in patient with obstructive jaundice // Arch. Surg. 1984. - V. 119.-P. 703-708.

135. Hanau L. H., Steigbigel N. H. Acute (ascending) cholangitis // Infect. Dis. Clin. North. Am. - 2000. - V. 14. № 3. - P. 521 - 546.

136. Harrison's Principles of internal Medicine // 14 th ed. - MC. Graw-Hill Companies Inc. - 1998.

137. Haruya O., Toshio H., Sabro O. Endoscopic surgery. - Amst. - N. Y. - Oxford, 1984.- 151 p.

138. Hatfield A. R. W., Terblanche J., Fataar S., et al. Preoperative external biliary drainage in obstructive jaundice // Lancet. - 1982 - V. 2. - P. 896 - 899.

139. Hayashi H., Maeda S., Hosokawa O., et al. A technique for selective cannulation of the common bile duct in endoscopic retrograde cholangio-pancreatography-insertion of guide wire into the pancreatic duct // Gastroenterol. Endosc. - 2001. - V. 43. - P. 828 - 832.

140. Hidekasu M., Hitoshi F., Tsuyoshi F., et al. Early complications of endoscopic sphincterotomy // Digestive Endoscopy. - 2002. - V. 14. - P. 15-17.

141. Hirata Y., Mitsuno Y., Tateishi K., et al. A case of severe liver cirrosis combining common bile duct stones extracted safely by endoscopic papillary ballon dilation with autopsy findings of Vater's papilla // Prog. Dig. Endosc. - 1997. - V. 50. -P. 316-317.

142. Hiroyuki M. Modification of the endoscopic papillary ballon dilation method // Digestive Endoscopy. - 2000. - V. 12. - P. 36 - 40.

143. Huang T., Bass S. A., Williams R. D. The significance of biliary pressure in cholangitis. // Arch. Surg. - 1969. - V. 98. - P. 929.

144. Hui C.K., Lai K.C., Wong W.M., et al. A randomised controlled trial of endoscopic sphincterotomy in acute cholangitis without common bile duct stones // Gut. - 2002. - V. 51. № 2. - P. 287 - 289.

145. Hui C.K., Lai K.C., Yuen M.F., et al. Role of cholecystectomy in preventing recurrent cholangitis // Gastrointest. Endosc. — 2002. - V. 56. № 1 - P. 55 -60.

146. Hwang M. H., Yang J. C., Lee S. A. Choledochoflberscopy in the postoperative management of intragepatic stones // Am. J. Surg. - 1980 - V. 139 - P. 860-864.

147. Jacuna M. R., Summerfield J. A. Endoscopic management of biliary tract obstruction in the 1990 s // J. Hepatol. - 1992. - V. 14. - P. 127 - 132.

148. Jnui K., et al. Nonsurgical treatment of cholecystolithiasis with percutaneous transhepatic cholecystoscopy. / Nakazawa S., Naito Y., Kimoto E., Zyamao K. // Am. J. Gastroenterol. - 1988. - V. 83. № 10. - P. 1124 - 1127.

149. Kawai K., Akasaka Y., Hashimoto Y., et al. Preliminary report on endoscopical papillotomy // J. Kyoto Pref. University Ved. - 1973. - V. 82. - P. 353 - 355.

150. Kawai K., Akasaka Y., Murakamy K., et al. Endoscopic sphincterotomy of the ampulla of Vater // Gastrointest. Endosc. - 1974. - V. 20. - P. 148.

151. Kiesslich R., Holfelder M., Will D., et al. Transduodenal sphincterotomy in laparoscopic era// World J. Surg. -2001. - V. 25. .№ 10. -P. 1357 -1359.

152. Kim H. J., Kim M. H., Kim D. I., et al. Endoscopic hemostasis in sphincterotomy - induced hemorrhage: it's efficacy and safety // Endoscopy. - 1999. - V. 31.-P. 431 -436.

153. Kiviniemi H., Juvonen T., Makela J. Acute phase response in patient with uncomplicated and complicated endoscopic retrogradic cholangiopancreaticography // HPB. Surg. - 1994. -V. 8. № 2. - P. 129 - 131.

154. Koch H., Shneitler A., Rosch W., et al. Endoscopischretrograde Cholangiopancreatikographie ERCP // Arch. Chir. - 1977. - Bd. 12 - S. 91 - 102.

155. Komatsu Y., Kawabe T., Toda N., et al. Endoscopic papillary ballon dilation for the management of common bile duct stones: Experience of 226 cases // Endoscopy. - 1998. - V. 30. - P. 12 -17.

156. Kozarek R. A. Ballon dilation of the sphincter of Oddi // Endoscopy - 1988. V. 20. - P. 207-210.

157. Kune G. A. Current practict of biliary surgery. Boston, Little Brown. 1972.-P. 229-302.

158. Lancaster J. F., Strong R. W., Mc. Intyre A., et al. Gallstone ileus complicating endoscopic sphincterotomy // Aust. N. Z. J. Surg. - 1993. - V. 23. № 1 - P. 416-417.

159. Landoni N., Chopita N., Jmelnitzky A. Esfincterotomia endoscopica. Complicationes y seguimiento // Acta. Gastroenterol. Latinoam. - 1993. - V. 23. № 1 -P. 27 - 31.

160. Lee D. W., Chan A. C., Lam Y. H., et al. Biliary decompression by nasobiliary catheter or biliary stent in acute suppurative cholangitis: a prospective randomized trial // Gastrointest. Endosc. - 2002. - V. 56. № 3 - P. 361 - 365.

161. Lefebvre J. F., Molkhov J. M., Bonnel D., et al. Large calculi of the common bile duct of lithotripsy. // Ann. Chir. - 1994. - V. 48. № 4 - P. 350 - 354.

162. Leese T., Neoptolemos J. P., Car-Locke D. L. Sucsesses, failures, early complications and their management following endoscopic sphincterotomy: results in 394consecutive patients from a single center // Br. J. Surg. - 1985. - V. 72. - P. 215.

163. Lerni T. K. I., Stahlberg M. The duodenogastric reflux in gallbladder diseases and postcholecystectomy syndrome // Congress Eur Gastroent. - 1984. - P. - 136.

164. Lipsett P. A., Pit H. A. Acute cholangitis. // Surg. Clin. North. Am. - 1990,-V. 7. P. 1297- 1312.

165. Lubok P. The Physics and Mechanics of litotripters. // Dig. Dis. Sci. - 1989. - V. 34. № 7. - P. 999 - 1005.

166. MacMathuna P., Siegenberg D., Gibbons D., et al. The acute and long - term effect of ballon sphincteroplasty on papillary structure in pigs // Gastrointest. Endosc. - 1996. - V. 44. - P. 650 - 655.

167. MacMathuna P., White P., Clarke E., et al. Endoscopic ballon sphincteroplasty (papilla dilation) for bile duct stones: efficacy, safety, and follow - up in 100 patients // Gastrointest. Endosc. - 1995. - V. 42. - P. 468 - 474.

168. Madhotra R., Lombard M. Endoscopic retrograde cholangiopancreatography should no longer be used as a diagnostic test: the case against // Dig. Liver Dis. - 2002. - V. 34. № 5. - P. 375 - 380.

169. Magnanini F., Peralta C., Pardo R., et al. Endoscopic retrograde cholangiohancreatography: before and after laparoscopic cholecistectomy // Acta. Gastroenterol. Latinoam. - 1994. - V. 24 № 4. - P. 213 - 217.

170. Mason G. R. Bacteriology and antibiotic selection in biliary tract surgery // Crch. Surg. - 1968. - V. 97. - P. 533 - 537.

171. May G. R., Cotton P. B., Edmunds S. J., et al. Removal of stones from the bile duct at ERCP without sphincterotomy // Gastrointest. Endosc. - 1993. - V.39. - P 749-754