РЕСПУБЛИКА ИХТИСОСЛАШТИРИЛГАН ТРАВМАТОЛОГИЯ ВА ОРТОПЕДИЯ ИЛМИЙ-АМАЛИЙ ТИББИЁТ МАРКАЗИ ҲУЗУРИДАГИ ИЛМИЙ ДАРАЖАЛАР БЕРУВЧИ DSc 04/30.12.2019.Tib.62.01 РАҚАМЛИ ИЛМИЙ КЕНГАШ

ТОШКЕНТ ТИББИЁТ АКАДЕМИЯСИ

УМАРОВА ГУЛРУҲ ШАВКАТОВНА

ҚЎЛ ВА ОЁҚЛАР СУЯКЛАРИНИНГ ЯХШИ СИФАТЛИ ЎСМА ВА ЎСМАСИФАТ КАСАЛЛИКЛАРИ ДИАГНОСТИКАСИ ВА ЖАРРОҲЛИК ЙЎЛИ БИЛАН ДАВОЛАШ

14.00.22 - Травматология ва ортопедия

ТИББИЁТ ФАНЛАРИ БУЙИЧА ФАЛСАФА ДОКТОРИ (PhD) ДИССЕРТАЦИЯСИ АВТОРЕФЕРАТИ

ТОШКЕНТ - 2021

УКК: 61. 611.7. 616-089. 616-006

Фалсафа доктори (PhD) диссертацияси автореферати мундарижаси

Оглавление автореферата доктора философии (PhD) диссертации

Contents of the abstract of Doctor of Philosophy (PhD) dissertation

Умарова Гулруҳ Шавкатовна
Қўл ва оёқлар суякларининг яхши сифатли ўсма ва ўсмасифат касалликлари диагностикаси ва жарроҳлик йўли билан даволаш 3

Умарова Гулрух Шавкатовна
Диагностика и хирургическое лечение доброкачественных опухолевых и опухолеподобных заболеваний костей конечностей..... 21

Umarova Gulrukh Shavkatovna
Diagnositics and surgical treatment of benign tumors and tumor-like diseases of the extremities bones..... 41

Эълон қилинган ишлар рўйхати
Список опубликованных работ
List of published works 45

РЕСПУБЛИКА ИХТИСОСЛАШТИРИЛГАН ТРАВМАТОЛОГИЯ ВА ОРТОПЕДИЯ ИЛМИЙ-АМАЛИЙ ТИББИЁТ МАРКАЗИ ҲУЗУРИДАГИ ИЛМИЙ ДАРАЖАЛАР БЕРУВЧИ DSc 04/30.12.2019.Tib.62.01 РАҚАМЛИ ИЛМИЙ КЕНГАШ

ТОШКЕНТ ТИББИЁТ АКАДЕМИЯСИ

УМАРОВА ГУЛРУҲ ШАВКАТОВНА

ҚЎЛ ВА ОЁҚЛАР СУЯКЛАРИНИНГ ЯХШИ СИФАТЛИ ЎСМА ВА ЎСМАСИФАТ КАСАЛЛИКЛАРИ ДИАГНОСТИКАСИ ВА ЖАРРОҲЛИК ЙЎЛИ БИЛАН ДАВОЛАШ

14.00.22 - Травматология ва ортопедия

ТИББИЁТ ФАНЛАРИ БУЙИЧА ФАЛСАФА ДОКТОРИ (PhD) ДИССЕРТАЦИЯСИ АВТОРЕФЕРАТИ

ТОШКЕНТ - 2021

Фалсафа доктори (PhD)диссертацияси мавзуси Ўзбекистон Республикаси Вазирлар Махкамаси хузуридаги Олий аттестация комиссиясида B2018.2.PhD/Tib686 рақам билан рўйхатга олинган.

Диссертация Тошкент тиббиёт академиясида бажарилган.

Диссертация автореферати уч тилда (ўзбек, рус, инглиз (резюми)) Илмий кенгашнинг веб сахифасида (www.niito.uz) ва «Ziyonet» Ахборот таълим порталида (www.ziyonet.uz жойлаштирилган.

Илмий рахбар:	**Асилова Саодат Убайевна** тиббиёт фанлари доктори, профессор
Расмий оппонентлар:	**Худойбердиев Кобил Турсунович** тиббиёт фанлари доктори, профессор
	Полатова Джамила Шогайратовна тиббиёт фанлари доктори, катта илмий ходим
Етакчи ташкилот:	**Самарқанд давлат тиббиёт институти**

Диссертация ҳимояси Республика ихтисослаштирилган травматология ва ортопедия илмий-амалий тиббиёт маркази ҳузуридаги DSc.04/30.12.2019.Tib.62.01 рақамли Илмий кенгашнинг 2021 йил «_____» _____ соат _____даги мажлисида бўлиб ўтади. (Манзил:100147, Тошкент шахри, Махтумкули кучаси, 80 уй. Тел.:(+99871) 233-10-30; e-mail: niito-tashkent@yandex.ru, Республика ихтисослаштирилган травматология ва ортопедия илмийамалий тиббиёт маркази мажлислар зали).

Диссертация билан Республика ихтисослаштирилган травматология ва ортопедия илмий-амалий тиббиёт маркази Ахборот-ресурс марказида танишиш мумкин (_____ рақам билан рўйхатга олинган). Манзил: 100147, Тошкент шахри, Махтумкули кўчаси, 80 уй. Тел.: (+99871) 233-10-30.

Диссертация автореферати 2021 йил «_____» _____ куни тарқатилди.

(2021 йил «_____» _____ даги _____ рақамли реестр баённомаси)

М.Э. Ирисметов
Илмий даражалар берувчи илмий кенгаш раиси,
тиббиёт фанлари доктори (DSc), катта илмий ходим

У.М. Рустамова
Илмий даражалар берувчи илмий кенгаш илмий котиби, тиббиёт фанлари доктори (DSc), катта илмий ходим

А.П. Алимов
Илмий даражалар берувчи илмий кенгаш
қошидаги Илмий семинар раиси,
тиббиёт фанлари доктори (DSc)

КИРИШ (фалсафа доктори (PhD) диссертацияси аннотацияси)

Диссертация мавзусининг долзарблиги ва заруриятн. Жахон соғлиқни сақлаш ташкилоти маълумотларига кўра, 1,71 миллиард дунё ахолисида таянч-харакат аъзолари касалликлари қайд этилган, уларнинг 30-35% ни яхши сифатли суяк ўсмалари ташкил этади[1]. Сурункали оғриқ синдроми, қўл-оёқлар ёки уларнинг қисмлари ампутацияси, ногиронлик,

шунингдек, меҳнат қобилиятининг чекланиши ҳамда ҳаёт сифатининг пасайиши каби асоратлар кузатилмоқда, шу сабабдан эрта ташхислаш, даволаш ва профилактика чораларини такомиллаштириш долзарб муаммо бўлиб қолмоқда.

Жаҳонда қўл ва оёқ суяклари ўсмалари ва ўсмасифат касалликларини ташхислаш ва жарроҳлик йўли билан даволаш борасида, жумладан жарроҳлик муолажасининг каминвазив усулларини ишлаб чиқиш бўйича қатор тадқиқотлар олиб борилмоқда. Суякнинг зарарланган қисми кюретажи, оригинал резекция усуллари, орган бутунлигини сақлаб қолиш тактикаси, пострезекцион дефектда суяк пластикаси ва аутопластикаси, такомиллаштирилмоқда; пластика материалини танлаш муҳокама қилинмоқда; абластик ва радикал операциялар, узун суякларни металл имплантатлар билан тотал алмаштириш усуллари, микро- ва реконструктив хирургия, суяк тўқимасига илғор регионар кимёвий ва физикавий таъсир қилиш, шу жумладан совуқ ва иссиқ плазма билан ишлов бериш усуллари ишлаб чиқилмоқда. Шу билан бирга операциядан кейинги нуқсонларга ишлов бериш учун 3D навигация технологиялари, нуқсонлар пластикаси учун транплантатларни ҳосил қилиш усули, электрокоагуляция, суюқ азот ва бошқалар каби турли физикавий усуллар такомиллаштириш бўйича илмий изланишлар олиб борилмоқда. Ўтказилган тадқиқотларга қарамай каминвазив усуллар ёрдамида ташхислаш ва хирургик даволашга оид такомиллаштирилган усулларни ишлаб чиқиш зарурияти борлигини тасдиқлайди.

Мамлакатимизда аҳолига тиббий хизмат сифатини жахон андозаларига тенглаштириш, замонавий усулларни амалиётга жорий этиш, жумладан травматология ва ортопедия сохасида кўрсатиладиган тиббий хизмат сифатини такомиллаштириш чора-тадбирлари амалга оширилмоқда. Бу борада таянч-харакат тизими касалликларини даволаш ва уларнинг асоратларини камайтириш бўйича ижобий натижалари қўлга киритилган. Ўзбекистон Республикаси ривожланиш стратегияси асосида аҳолига, «...тиббий ёрдам сифатини ошириш ва яхшилаш...»[2] каби вазифалар белгиланган. Шу муносабат билан, аҳолига тиббий хизмат кўрсатиш сифатини кўтариш, айниқса, яхши сифатли ўсма ва ўсмасифат касалликлар бўлган беморларга хизмат кўрсатиш даражасини ошириш ва такомиллаштирилган усуллар хамда ёндашувлар ишлаб чиқиш муҳим аҳамият касб этади.

---

[1] https://www.who.int/fact-sheets/detail/musculoskeletal-conditions

[2] Ўзбекистон Республикаси Президентининг 2017 йил 7 февралдаги ПФ-4947-сон «Ўзбекистон Республикасини янада ривожлантириш бўйича ҳаракатлар стратегияси тўғрисида»ги фармони

Ўзбекистон Республикаси Президентининг 2017 йил 4 апрелдаги ПҚ-2866-сон «2017-2021 йиллар давомида онкологик хизматни янада ривижлантириш ва Ўзбекистон Республикаси аҳолисига онкологик ёрдам беришни такомиллаштириш чора-тадбирлари тўғрисида», 2017 йил 20 июндаги ПҚ-3071-сон «2017-2021 йилларда Ўзбекистон Республикаси аҳолисига ихтисослаштирилган тиббий ёрдам кўрсатишни янада ривожлантириш чора-тадбирлари тўғрисида» ва 2019 йил 5 февралдаги ПҚ-4159-сон «Соғлиқни сақлаш тизимини ислоҳ қилишда илғор хорижий тажрибани жорий этиш бўйича ташкилий чора-тадбирлар тўғрисида»ги қарорлари ва мазкур фаолиятга тегишли бошқа меъёрий-ҳуқуқий ҳужжатларда белгиланган вазифаларни амалга оширишда ушбу диссертация тадқиқоти муайян даражада хизмат қилади.

Тадқиқотнинг республика фан ва технологияларини ривожлантиришнинг устувор йўналишларига мувофиқлиги. Диссертация тадқиқоти Ўзбекистон Республикасида фан ва технологияларнни ривожлантиришнинг VI. «Тиббиёт ва фармакология» устувор йўналишига мувофиқ бажарилган.

Муаммонинг ўрганилганлик даражаси. Лион халқаро ўсмаларни ўрганиш агентлиги маълумотларига кўра, ўсмаларнинг суякларда учраш сони, турли суяклардаги жойлашишига қараб, 2%дан 28,5%гача ташкил этади (Чиссов В.И., Давидова М.И., 2017). Суякларнинг ўсма ва ўсмасифат касалликларини ўз вақтида ташхислаш ва жарроҳлик йўли билан даволаш ортопедлар орасида ҳам ўз аҳамиятини йўқотмайди. Масаланинг бундай аҳамияти патологиянинг кенг тарқалиши, сабаблари ва клиник йўналишнинг ноаниқлигидан келиб чиқади (Trigui M. ва бошқ., 2008; Nielsen G.P., 2013; Шевалаев Г.А., 2014). Ушбу касалликларнинг ташхисланиши кенг кўламли тадқиқотларга эга. Муаллифларнинг фикрича, МСКТ ўсма ҳосиланинг нозологик алоқадорлигини 93,2% гача ва жараённинг моҳиятини 95,6% гача ишончли аниқлашда афзалликларга эга (Seeram E., 2015; Jeys L., 2016; Jo V.Y., 2014; 2016), бу эса жарроҳлик аралашувини режалаштириш босқичида хирургик даволаш кўлами ва тактикасини аниқлашда муҳим (Махсон А.Н., 2001; Павлов Р.Н., 2003; Garnon J., 2017; Khan F.A., 2016). Компьютерли ташхислаш технологиялари жорий этилиши билан каминвазив жарроҳлик аралашуви усуллари фаол қўлланила бошлади (Aponte-Tinao L., 2015; So T.Y.C., et all., 2015; Outani H., 2013). Бироқ, касалхонага ётқизиш босқичигача ва касалликнинг дастлабки босқичларида асоратларга олиб келиши мумкин бўлган ноаниқликлар учрамоқда (Özkan E.A., 2015; Павлов Р.Н., 2003; Santini-Araujo E. 2015; Молов Х.Х., 2012).

Ўзбекистонда суяк онкопатологияси ҳақидаги таълимотнинг ривожланишига Абдурасулов Д.М., Муратходжаев, Гафур-Ахунов М.А. ва бошқалар каби атоқли профессор олимлар катта ҳисса қўшдилар, улар хавфсиз ва чегаравий, хавфли жараёнларни, шунингдек суяклардаги метастатик ўзгаришларни ўрганадиган мактабни яратдилар. Ушбу мактабда таҳсил олган олимларнинг изланишлари ампутация ўрнига бўғимларни ва

уларнинг яқинида жойлашган томирларнинг эндопротезлашга (Гафур-Ахунов М.А., 2010) ёки ҳатто қўл ва оёқларнинг бутун қисмларини мегапротезлари билан алмаштиришга олиб келди (Шарипов М.М., Ўринбоев С.Д., Савкин А.В., 2020). Онкопатологиянинг ген маркерларини, шунингдек ортопедия учун ҳам қўллаш мумкин бўлган адювант терапияни тадқиқ этишдаги илмий ишланмалар мавжуд (Полатова Дж.Ш., Гафур-Ахунов М.А., 2018). Бундан ташқари, болаларда суяк нуқсонларининг цементопластикаси қўлланилган (Мустафоев Т.К., 2014). Аммо, бу патологиянинг юқоридаги ўсиши бизга онкоортопедия класциклари томонидан таклиф қилинган анъанавий усулларда тўхтаб қолмасликка ва мавжуд усулларни ривожланаётган технологиялар билан биргаликда яхшилашга имкон беради (Демичев Н.П., Арустамян Э.Э., 2008; Иванов В.В., Шитиков Д.С., 2014; Черенков В.Г., 2020).

Жаҳон адабиётида жарроҳлик билан даволашнинг энг кенг тарқалган усуллари таклиф қилинган. Қўл–оёқ суякларининг хавфсиз ўсма ва ўсмасифат касалликлари билан оғриган беморларни даволаш стандарти – бу радикал операциялар бўлиб, уларнинг мақсади – нуқсонли соҳага физикавий ёки кимёвий эритмалар ёрдамида антибластика мақсадида ишлов беришни қатъиян назарда тутган ҳолда, соғлом тўқималар ичидаги патологик ўчоқни олиб ташлашдир (Keijser L.C. et all., 2002). Унинг асосий таркибий қисмлари экскохлеациялар бўлиб, унунг кейинги босқичи сифатида бўшлиққа крио-, электро- ёки кимёвий ишлов бериш ва нуқсонни аллопластик материал билан алмаштириш ёки патологик ўчоғини олиб ташлашни ўз ичига олган суяк резекцияси (томонли, сегментар) ва ундан кейин нуқсоннинг алло- ёки аутопластикаси, ўтказиб юборилган ҳолатларда эса, қўл ва оёқларни эндопротезлаш ёки ампутация қилиш таклиф этилади (Серикбаев Г.А. 2015; Зацепин С.Т., 2001; Демичев Н.П., Дианов С.В., 2008; Иванов В.В., 2015; Черенков В.Г., 2020). Ишлаб чиқилган ташхис қўйиш ва жарроҳлик муолажалари пайтидаги КТ-навигация патологик ўчоққа кириш имконияти мавжудлиги, киришнинг хавфсизлиги ва асбоблар йўналишини баҳолаш имконини беради (Wонг К.С., 2017). Аммо шу пайтгача кам инвазив жарроҳлик усуллари асбоб-ускуналарнинг баланд нархлари ва юқори радиацион юклама туфайли суяк патологиясида кенг қўлланилмаган (Barei D.P., et all., 2000; Wright J.G., et all., 2008; Филиппов В.С., 2011). Шундай қилиб, кам инвазив усуллардан фойдаланиш тўғрисидаги маълумотлар жуда кам клиник материалларга асосланган; бу усулларни суякнинг хавфсиз ўсмалари ва ўсмасифат касалликлари бўлган беморларни эрта ташхислаш ва даволашда қўллаш учун аниқ асос йўқ, бу эса соҳада кейинги тадқиқотлар олиб борилишига ундайди.

Диссертация тадқиқотининг диссертация бажарилган олий ўқув юртининг илмий-тадқиқот ишлари режалари билан боғлиқлиги. Диссертация тадқиқоти Тошкент тиббиёт академиясининг 2020-2021 йилларга мўлжалланган СС-А-2021-12-сон «Қўл–оёқ суякларининг хавфсиз ўсмалари ва ўсмасифат касалликларини эрта ташхислаш ва жарроҳлик йўли билан

даволашнинг янги технологияларини ишлаб чиқиш ва тадбиқ этиш» грант иши доирасида бажарилган.

Тадқиқотнинг мақсади қўл ва оёқ суякларининг хавфсиз ўсма ва ўсмасимон касалликларини дифференциал ташхислаш ва жарроҳлик йўли билан даволашни такомиллаштиришдан иборат.

Тадқиқотнинг вазифалари:

қўл ва оёқ суякларининг хавфсиз ўсмалари ва ўсмасифат касалликларининг дифференциал ташхислаш тактикасини ишлаб чиқиш;

қўл ва оёқ суякларининг хавфсиз ўсмалари ва ўсмасифат касалликларида ўсманинг катталиги ва локализациясини аниқлаш орқали хирургик даволашнинг дифференциал тактикасини аниқлаш;

қўл ва оёқ суякларининг хавфсиз ўсмалари ва ўсмасифат касалликларида суяк деворларини сақлаб қолишга имкон берувчи каминвазив ва хирургик даволаш усулини такомиллаштириш;

қўл ва оёқ суякларининг хавфсиз ўсмалари ва ўсмасифат касалликлари бўлган беморларнинг клиник холатини операциягача ва операциядан кейинги даврларда баҳолаш мезонларини ишлаб чиқиш;

қўл ва оёқ суякларининг хавфсиз ўсмалари ва ўсмасифат касалликлари бўлган беморларни даволаш натижаларини баҳолаш.

Тадқиқотнинг объекти сифатида Тошкент тиббиёт академияси кўп тармоқли клиникаси, Республика ихтисослаштирилган травматология ва ортопедия илмий-амалий маркази ва Республика 1-сон клиник шифохоналарида қўл ва оёқ суякларининг ўсмалари ва ўсмасифат касалликлари бўйича 2015-2018 йилларда даволанган 5 ёшдан 64 ёшгача бўлган 112 бемор ўрганилган.

Тадқиқотнинг предмети сифатида қўл ва оёқ суякларининг ўсмалари ва ўсмасифат касалликлари бўлган беморларда клиник, рентгенологик, мультиспирал компьютерли томография ва магнит-резонансли томография тадқиқотлари натижалари ҳисобланади.

Тадқиқотнинг усуллари илмий ишни бажариш жараёнида рақамли рентгенография, МСКТ, МРТ, гистологик ва статистик тадқиқот усуллари қўлланилган.

Тадқиқотнинг илмий янгилиги қуйидагиларни ўз ичига олади:

Илк бор қўл ва оёқ суяклари ўсмалари ва ўсмасифат касалликларида суякдаги патологик ўчоққа олдиндан белгилаш ёрдамида каминвазив муолажани амалга ошириш ва даволашни соддалаштириш имконини берувчи хирургик даволаш усули ишлаб чиқилган;

қўл ва оёқ суяклари ўсмалари ва ўсмасифат хосилаларини хирургик олиб ташлангандан кейин суяк девори шикастини олдини олиш имконини берувчи ва электрокоагуляция хамда фаол кислородга асосланган физикавий ва кимёвий воситалар ёрдамида бўшлиққа ишлов бериш усули такомиллаштирилган;

қўл ва оёқ суяклари ўсмалари ва ўсмасифат хосилаларининг шакли, ички тузилиши, ташқи чегараси, хажми, жойлашишига кўра ажратилган эрта

дифференциал нур ташхиси белгилари асосида патологик ўчоқ сифати (характерини) аниқлаш мумкинлиги исботланган;

қўл ва оёқ суякларининг ўсмалари ва ўсмасифат касалликларида патологик ўчоқнинг жойлашуви ва ҳажмини эътиборга олган холда биринчи марта жаррохлик муолажа тури ва суяклар пластикаси материалини танлашда дифференциал ёндашув асосланган.

Тадқиқотнинг амалий натижалари қуйидагилардан иборат:

қўл ва оёқ суякларининг ўсмалари ва ўсмасифат касалликларининг эрта босқичларида радиологик текширувлар асосида диагностик мезонлар комплексидан фойдаланишнинг самарадорлиги исботланган;

қўл ва оёқ суякларининг ўсмалари ва ўсмасифат касалликларида патологик ўзгаришлар ўчоғи чегарасида соғлом деворларни сақлаб қолиш ва суяк бўшлиғига ишлов беришнинг комбинацияланган усулини қўллаган ҳолда органларнинг максимал сақланиб қолишига эришишга имкон берувчи даволашнинг такомиллаштирилган каминвазив жарроҳлик усулини қўллаш самарадорлиги исботланган;

патологик жараённинг ҳажми ва локализациясини ҳисобга олган ҳолда қўл ва оёқ суякларининг ўсмалари ва ўсмасифат касалликларини даволаш усулини танлаш тактикаси беморларни даволашга селектив ёндашишга имкон бериши исботланган.

Олинган натижаларнинг ишончлилиги. Тадқиқот натижаларининг ишончлилиги замонавий клиник-инструментал ташхислаш усуллари, жарроҳлик йўли билан даволаш натижалари ва олинган маълумотларни қайта ишлашнинг статистик усуллари билан тасдиқланган ва олинган барча натижалар хамда хулосалар далилларга таянувчи тиббиёт тамойилларига асосланади.

Тадқиқотнинг илмий ва амалий аҳамияти. Тадқиқот натижаларининг илмий аҳамияти олинган натижалар, нурли ташхислаш мезонларини аниқлаш ва тизимлаштириш ҳисобига қўл ва оёқ суякларининг хавфсиз ўсмалари ва ўсмасифат касалликларини даволашда патологияни автоматик аниқлаш учун ЭҲМ дастурини яратиш, жараённинг табиати ва унинг ҳар бир патология турида клиник кечишининг ўзига хос хусусиятларини аниқлаш, органларни сақлаб қолувчи каминвазив операцияларни ўтказиш учун аниқ кўрсатмалар ва қарши кўрсатмаларни аниқлаш, шунингдек суяк бўшлиғига ишлов беришнинг органларни максимал сақлаб қолувчи усулларидан фойдаланиш, патологик тўқималарни максимал олиб ташлаш ҳамда патологик ўчоқнинг катталиги ва локализациясига қараб, суяк пластикаси усулларига дифференциал ёндашувни қўллаш орқали ўсманинг қайталанишининг олдини олиш билан изоҳланади.

Тадқиқот натижаларининг амалий аҳамияти қўл ва оёқ суякларининг хавфсиз ўсмалари ва ўсмасифат касалликларини жарроҳлик йўли билан даволашнинг такомиллаштирилган усулини қўллаш самарадорлиги, бу усул патологик ўчоққа киришни соддалаштириши, каминвазив муолажани ўтказишга ва органларнинг максимал сақланиши учун фаол кислородга

асосланган электрокоагуляция ва кимёвий воситаларни бирлаштириб, суяк бўшлиғига ишлов бериш усулини қўллашга ва патологик тўқималарни максимал олиб ташлашга имкон бериши ҳамда некротик асоратларнинг ҳосил бўлмаслигини таъминлаши, клиник ва рентген маълумотларни жарроҳлик йўли билан даволашдан олдин ва кейин қиёсий жиҳатдан бирлаштириш орқали уларнинг ҳаёт сифатини баҳолаш билан изоҳланади.

Тадқиқот натижаларининг жорий қилиниши. Қўл ва оёқ суякларининг хавфсиз ўсма ва ўсмасифат касалликларини ташхислаш ва даволаш натижаларини яхшилаш бўйича олиб борилган илмий тадқиқотлар натижалари асосида:

қўл ва оёқ суякларининг хавфсиз ўсма ва ўсмасифат касалликларида кистоз ҳосилаларини хирургик даволашни мукаммаллаштириш бўйича илмий тадқиқотлар натижалари асосида Интеллектуал мулк агентлигининг «Қўл ва оёқнинг узун найсимон суякларининг кистоз ҳосилаларини жарроҳлик йўли билан даволаш усули» ихтирога патент олинган (IAP 05867, 04.06.2019 й). Олинган натижалар суякдаги патологик ўчоққа каминвазив муолажа ёрдамида даволаш ва атрофдаги тўқималарнинг шикастланишини камайтириш, операция вақтини, эрта реабилитацияни ва қўл-оёқ функциясини тиклаш вақтини қисқартириш имконини берган;

узун суякларда қўл ва оёқ суякларининг хавфсиз ўсма ва ўсмасифат касалликларини жарроҳлик йўли билан даволашни такомиллаштириш бўйича олиб борилган илмий тадқиқотлар натижалари бўйича Интеллектуал мулк агентлигининг «Узун найсимон суякларнинг кистоз ҳосилаларини даволаш усули» фойдали моделига патент олинган (FAP 01415, 28.08.2019 й). Олинган натижалар ўсма билан чегарада бўлган соғлом суяк деворларини максимал даражада сақлаб қолган ҳолда, суяк бўшлиғига комбинацияланган усулда ишлов беришга асосланган даволаш усули суяк тукимасини максимал даражада сақлаш имконини берган;

қўл ва оёқ суякларининг хавфсиз ўсма ва ўсмасифат касалликларини ташхислаш ва жарроҳлик йўли билан даволашни такомиллаштириш бўйича олиб борилган илмий тадқиқотлар натижалари асосида «Турли жойлашган суяк хондромаларини даволаш усули» номли услубий тавсияномаи тасдиқланган (Соғлиқни сақлаш вазирлигининг 2020 йил 27 февралдаги 8н-д/32-сон маълумотномаси). Олинган натижалар қўл ва оёқ суякларининг хавфсиз ўсма ва ўсмасифат касалликларини ташхислаш ва жарроҳлик йўли билан даволашни яхшилаш, тўқималар жарохатини камайтириш, қўл-оёқлар функциясини тиклаш имконини берган.

Қўл ва оёқ суякларининг хавфсиз ўсмалари ва ўсмасифат касалликларига чалинган беморларни ташхислаш ва жарроҳлик йўли даволаш натижаларини яхшилаш бўйича илмий тадқиқот натижалари соғлиқни сақлаш амалий фаолиятига, жумладан, Республика болалар ортопедия маркази, Бухоро вилояти кўп тармоқли тиббиёт маркази ва Республика ихтисослаштирилган травматология ва ортопедия илмий амалий тиббиёт марказлари амалиётига тадбиқ этилган (Соғлиқни сақлаш вазирлигининг 2021 йил 7 сентябрдаги 08-09/11598-

сон маълумотномаси). Олинган натижалар қўл ва оёқ суякларининг хавфсиз ўсма ва ўсмасифат касалликларини ташхислаш ва жарроҳлик йўли билан даволашни 96,2 %гача яхшилаш имконини берган.

Тадқиқот натижаларининг апробацияси. Диссертация иши натижалари 6 та илмий-амалий конференцияларда, жумладан 4 та халқаро ва 2 та республика миқёсидаги илмий-амалий анжуманларда муҳокамадан ўтказилган.

Тадқиқот натижаларнинг эълон қилинганлиги. Диссертация мавзуси бўйича жами 12та илмий иш, шулардан Ўзбекистон Республикаси Олий аттестация комиссиясининг диссертациялар ва асосий илмий натижаларини чоп этиш учун тавсия этилган илмий нашрларда 6та мақола, жумладан, 1таси республика ва 5таси хорижий журналларда нашр этилган. 1та ихтиро ва 1та фойдали модельга патент олинган.

Диссертациянинг тузилиши ва ҳажми. Диссертация таркиби кириш, 5та боб, хулоса ва фойдаланилган адабиётлар руйхатидан иборат. Диссертация ҳажми 107 бетни ташкил қилади.

ДИССЕРТАЦИЯНИНГ АСОСИЙ МАЗМУНИ

Кириш қисмида ўтказилган тадқиқотнинг долзарблиги ва зарурияти асосланган, мақсади ва вазифалари белгиланган, объекти ва мавзуси тавсифланган, тадқиқотнинг республика фан ва технологияларни ривожлантиришнинг устувор йўналишларига мослигини кўрсатилган, тадқиқотнинг илмий жиҳатдан янгилиги ва амалий натижалари келтирилган, олинган натижаларнинг илмий ва амалий аҳамияти, натижаларни амалиётда тадбиқ этиш, нашр этилган мақолалар ва диссертациянинг тузилишига оид маълумотлар кўрсатилган.

Диссертациянинг «**Қўл ва оёқ суякларининг хавфсиз ўсмалари ва ўсмасифат касалликлари ташхисланиши ва жарроҳлик йўли билан даволашга замонавий нуқтаи назар (Адабиётлар таҳлили)»** деб номланган биринчи боби қўл ва оёқ суякларининг хавфсиз ўсмалари ва ўсмасифат касалликларининг этиопатогенезига оид замонавий адабиётларнинг, уларнинг клиник кўриниши, ташхисланиши ва мавжуд даволаш усулларининг таҳлилига бағишланган. Мазкур патологияни ташхислаш ва даволаш муаммолари бўйича адабиётлардаги маълумотлар таҳлили ўтказилган, мавжуд жарроҳлик даволаш усуллари ва суяк пластикаси усуллари тавсифланган ва бу муаммоларнинг урганилмаган жихатлари ёритилган. Бўлим қисқа хулоса билан тугайди.

Диссертациянинг **«Қўл ва оёқ суякларининг хавфсиз ўсмалари ва ўсмасифат касалликлари бўйича тадқиқот материаллари ва усуллари характеристикаси»** деб номланган иккинчи бобида беморлар характеристикаси, клиник ва инструментал текширув (рентгенография, МСКТ, МРТ) ва статистик текширув усуллари ёритилган. Қўл ва оёқ суякларининг ўсмалари ва ўсмасифат касалликлари бўйича 2015-2018 йилларда даволанган 112 беморнинг текширув натижаларининг таҳлили ўтказилган. Беморларнинг ёши 5 ёшдан 64 ёшгача. Беморларнинг 60 нафарини

(53,4%) эркаклар, 52 нафарини (46,4%) аёллар ташкил этди. Уларнинг 49 нафари болалар, (43,7%) ва 63 нафари (56,3 %) катталардир.

Барча беморлар 2 гуруҳга бўлинди, асосий гуруҳ (n = 57) ва назорат гуруҳи (n = 55). Асосий гуруҳга рентген назорати остида биз таклиф қилган каминвазив усулга мувофиқ CR-ёйи назорати остида операция қилинган беморлар киритилган.

Қўл ва оёқ суякларининг хавфсиз ўсмаси ва ўсмасифат касалликлар асосан 12-14 ёшдаги болаларда кузатилган. Катта ёшлиларда у энг кўп 18-44 ёшларда учрайди. Таҳлил шуни кўрсатдики, энхондрома катталарда кўпроқ учраса, фиброз дисплазия кўпроқ болаларда, оддий суяк кисталари эса ҳар икки ёш гуруҳидаги беморларда бир хил частотада учрайди. Қўл соҳасида 55 (49%) ҳолат қайд этилган, шундан 13 (11%) беморда оддий киста, 42 (37%) беморда энхондрома, 4 (3%) беморда Олье касаллиги бўлган. Уларнинг локализацияси асосан кафт суяклари ва бармоқлар соҳасида бўлган.

12 (10%) беморда сон соҳасидаги суяк кистаси, 2 (2%) беморда фиброз дисплазия ва 1 (1%) беморда энхондрома бўлган. Уларнинг локализацияси асосан сон суягининг дистал қисмида жойлашган. Болдир соҳасида 23 (20%) беморда патологик ўчоқлар қайд этилган: 12 (11%) беморда оддий киста, 4 тасида (14%) фиброз дисплазия ва 3 (3,0%) нафар беморда энхондрома ва 8 (7%) нафарида киста ҳосиласи. Уларнинг локализацияси асосан катта болдир суяги метадиафиз соҳасида бўлган. Оёқнинг панжаси соҳасида 4 (3%) беморда суяк кистаси, 3 (2%) беморда энхондрома ва киста аниқланган. Уларнинг жойлашиши асосан оёқ панжаси суякларининг метадиафизида бўлган.

Беморларни клиник текширувлар вақтида касаллик анамнезини тўплаш эътиборга олинди, бунда болаларнинг умумий жисмоний ва маҳаллий ҳолатини баҳолаш учун ота-оналари жалб қилинди. Бундан ташқари, оғриқ интенсивлиги ва қўл-оёқ функциясининг бузилишларини баҳоланди. Ишлаб чиқилган шкала касалликнинг носпецифик клиник хусусиятларини рентген куриниши билан биргаликда хосилаларини фарқлашга имконини берди, бунинг асосида ташхислашнинг клиник алгоритми ишлаб чиқилди. Оғриқ аломатини баҳолаш баллар ортган сари оғриқнинг интенсивлигини баҳолашга асосланган 5 балли шкала ёрдамида амалга оширилди (1-жадвал). Оғриқ синдромининг кучлилиги, шунингдек уни йўқолиш самарадорлиги баҳоланган. Горизонталь жойлашган шкала мезонлари ёрдамида белгиланган оғриқни баҳолаш натижалари энг объектив деб ҳисобланди. Масалан, визуал аналогли шкала. Бироқ, бу мушак-скелет тизимининг патологияларида оғриқнинг интенсивлиги билан бевосита боғлиқ бўлган дисфункцияни баҳолашда етарли маълумотлар бера олмайди. Шунинг учун биз оғриқни, бўғимнинг функционал бузилишларини ва зарарланган қўл ва оёқ суяги деформациясини баҳолаш учун вертикал шкалани таклиф қиламиз. Улар бир ёки бир нечта функцияларнинг бузилиши билан биргаликдаги оғриқ сезгиларини баҳолаш билан, бузилиш даражасига қараб баллар ортиши кўринишида, боғлиқ бўлади, бу эса уларнинг ўзгаришини қулай ва аниқ акс эттиради.

1-жадвал

Қўл ва оёқ суякларининг хавфсиз ўсмалари ва ўсмасифат касалликлари бўлган беморларнинг жарроҳлик билан даволашдан кейинги ҳолатини баҳолаш шкаласи

Оғриқнинг хусусияти	Деформациянинг намоён бўлиши	Қўл ва оёқлар функцияси бузилишининг намоён бўлиши	Ўчоқдаги рентгенологик ўзгаришлар
Оғриқлар йўқ 0	Сезиларли ўзгаришлар йўқ (0)	Сезиларли ўзгаришлар йўқ (0)	Суякларда сезиларли ўзгаришлар йўқ Tordai 0 (0)
Чидамли оғриқ (1)	Бироз қалинлашиш 20%гача (1)	Функциянинг арзимас даражадаги бузилишлари 20% гача (1)	Бўшлиқ диаметри 3 мм дан ошмайди Tordai I (1)
Безовта қилувчи оғриқ (2)	Ўртача қалинлашиш 30% гача (2)	Функциянинг ўртача бузилиши 30% (2)	Бўшлиқ диаметри 4 дан 10 мм гача Tordai II (2)
Кучли оғриқ (3)	Суякнинг маълум бир сегменти 40% ёки ундан кўп қалинлашган сезиларли деформация (3)	Турмуш ишларидаги функционал бузилишлар ёки 40% гача бузилиш (3)	Диаметри 20 мм дан ортиқ бўшлиқ Tordai III (3)
Жуда кучли оғриқ (4)	Қўл ва оёқнинг ёйли деформациялари (4)	Енгил юкланишлардаги ёки 50% ва ундан кўпроқ функционал бузилиш (4)	Диаметри 30 мм дан ортиқ бўшлиқ Tordai IV (4)
Чидаб бўлмайдиган оғриқ (5)	Қўл ва оёқ деформациялари (5)	Функцияларни бажара олмаслик (5)	Диаметри 40 мм дан ортиқ бўшлиқ Tordai V (5)

Функция бузилишлари ва деформация даражасини аниқлаш учун биз халқаро функционал бирлик - ХФКдан (IOF, 2001) фойдаландик. Унда қарама-қарши қўл ва оёқнинг ўзгармаган қисми ёки ўша аъзонинг ўзгармаган қисми билан таққослаганда катталашиш фоизида ифодаланувчи баҳони қўлладик. Шунингдек, уни патологик ўчоқни баҳолаш рентгенологик Tordai (1990) шкаласи билан биргаликда қўлланган бўлиб, аввал биз уни даволашдан олдинги ва таққослашдаги баҳолашни соддалаштириш учун мослаштирдик ҳамда корреляция қулайлиги учун яна иккита градацияни қўшдик.

Патологиянинг асосий клиник кўринишлари оғриқ, дисфункция, контур деформацияси ва суяк шиши, шунингдек рентгенограммадаги зарарланиш ўчоғидир. Мурожаат этиш одатда касалликнинг клиник кўринишининг

биринчи 6 ойида кузатилган. Беморларнинг 10 фоизида патологик синиш аниқланган.

Диссертациянинг **«Қўл ва оёқ суякларининг хавфсиз ўсмалари ва ўсмасифат касалликлари бўлган беморларни инструментал ташхислаш усулларининг натижалари»** деб номланган учинчи бобида радиологик ва морфологик ташхислашнинг умумий қабул қилинган мезонлари тизимли бирлаштирилган.

Рентген текшируви пайтида, рентген ўзгаришларнинг маълум вариантлари ва уларнинг комбинациясида ҳосиланинг хусусиятини етарлича ишонч билан тахмин қилиш, жараённинг агрессивлиги ва характери тўғрисида хулоса чиқариш мумкинлиги қайд этилди. Одатда, хавфсиз ўсмалар атрофдаги тўқималар билан аниқ чегараларга эга бўлади ва секин-аста кенгайиб ўсади.

МСКТ текширувида ўсмаларнинг рақамли 3D кўринишлари, нафақат нурли ташхислаш мутахассиси учун, балки клиник ихтисослик шифокори учун ҳам материални тасаввур қилишнинг кўргазмали ва маълумот берувчи усули эканлиги қайд этилди. МРТ текшируви пайтида Т1 ва Т2 мутасиллигига, шунингдек, ўчоқнинг ички тузилишининг хусусиятига қараб, турли хил интенсивлигидаги соялар қайд этилди. Ушбу патологиянинг дифференциал ташхислашни осонлаштириш мақсадида ЭҲМ «Қўл ва оёқ суякларининг хавфсиз ўсмалари ва ўсмасифат ҳосилаларини дифференциал ташхислаш дастури» (24.04.2020 й., №DGU 08084) тузилди (2-жадвал).

2-жадвал

Қўл ва оёқ суякларининг хавфсиз ўсмалари ва ўсмасифат ҳосилаларини дифференциал рентгенологик мезонлари

Патология (n)	Рентгенологик мезонлар						
	Асосий локализация	Форма	Контурлари	Ички структура	Суякнинг кенгаши	Периостал реакция	Суякнинг хавфли сифатга ўтиш тенденцияси
Тоғай ҳосил қилувчи ўсмалар							
Экхондрома (n=2)	Эпимета физ	Турлича	Аниқ, текис	Гетероген	Мавжуд	Йўқ	Йўқ
Энхондрома (n=34)	Метафиз	Думалоқ-овал	Аниқ, нотекис	Гетероген кальцинат билан	Мавжуд	Йўқ	Йўқ
Суяк ҳосил қилувчи ўсмалар							
Остеобласто-кластома (n=0)	Эпимета физ, Эпимета диафиз	Нотўғри думалоқ-овал	Нотекис, баъзан ноаниқ	Гетероген, хужайраси-мон тузилиш	Мавжуд	Баъ-зан	Мав-жуд

Ўсмасимон касалликлар							
Киста оддий (n=25)	Эпимета физ	Думалоқ-овал	Аниқ, текис	Гомоген	Мавжуд	Йўқ	Баъзан
Фиброз дисплазия (n=12)	Диафиз	Думалоқ-овал	Аниқ, нетўғри шаклда, склерозланган	Гетероген, хужайрасимон тузилиш	Баъзан	Йўқ	Йўқ
Фиброз-кортикал дефект (Нооссификацияли фиброма) (n=1)	Метаэпифиз, метадиа-физ	Овал-узунчоқ шаклда	Аниқ, нотекис, склерозланган	Гомоген	Йўқ	Йўқ	Йўқ
Суяк емирилиши билан кечадиган ўсма синдромлар							
Олье касаллиги (n=4)	Метадиа физ	Нотўғри овал формада	Аниқ, нотекис	Гетероген	Мавжуд	Йўқ	Йўқ

Суякдаги патологик ўчоқнинг хусусиятини аниқлаш мақсадида комплекс ташхислаш зарур: рентгенологик текширув, магнит-резонансли томография ва МСКТ, бу тадқиқотлар бир-бирини тўлдиради ва ёрдам беради.

Диссертациянинг **«Қўл ва оёқ суякларининг хавфсиз ўсмалари ва ўсмасифат касалликлари билан оғриган беморларни жарроҳлик йўли билан даволаш»** деб номланган тўртинчи бобида қўл ва оёқ суяклари хавфсиз ўсмалари ва ўсмасифат касалликларини жарроҳлик йўли билан даволашнинг анъанавий ва таклиф қилинган каминвазив усуллари тавсифланган. Унга операция жойига етиш ва операциядан кейинги бўшлиққа ишлов беришдаги фарқланувчи хусусиятларнинг тавсифи ҳам берилган.

Жарроҳлик йўли билан даволашнинг усулини аниқлаш учун ишлаб чиқилган даволаш алгоритмидан «Қўл ва оёқ суякларининг хавсиз ўсма ва ўсмасифат касалликларини даволаш дастури»дан (10.12.2018 й., №DGU 05847) фойдаланилди. Ушбу дастур асосида патологик ўчоқнинг жойлашиш ўрни ва ҳажмига кўра остеопластик операциялар бажарилди. Ишлаб чиқилган ЭҲМ дастуридан фойдаланишда асосан қуйидагиларга риоя қилиш тавсия этилди.

Суяклардаги ҳосилалар ўчоқларининг ўлчамлари 2,0 смгача ёки суякларнинг қалинлиги ва узунлигининг ¼ дан кам бўлганда, суяк нуқсонлари пластикаси Коллапан-гранулалари ёрдамида амалга оширилади. Суяклардаги ҳосилалар ўчоқларининг ўлчамлари 2,0 см дан 6,0 см гача ёки суякларнинг қалинлиги ва узунлигининг 1/3 қисмидан кўпроқ бўлганда, суяк нуқсонларининг пластикаси аутосуяк ёрдамида амалга оширилади. Суяклардаги ҳосилалар ўчоқларининг ўлчамлари 6,0 см ва ундан катта ёки суякларнинг қалинлиги ва узунлигининг 1/2 қисмидан кўпроқ бўлганда, суяк нуқсонларининг пластик жарроҳлиги коллопан-гранулалари ва аутосуяк билан биргаликда ўтказилади. Ҳажми 1,0 см гача бўлган суяк ҳосилалари учун

суяк пластикаси тавсия этилмайди.

Жарроҳлик йўли билан даволашнинг каминвазив атравматик усули ишлаб чиқилди, у техник жиҳатдан мураккаб бўлмай, операция вақтини қисқартиради ва жарроҳликдан кейинги асоратларни камайтиради, қўл ва оёқларнинг функциялари тезроқ тикланишига имкон яратади. «Оёқ–қўлнинг узун найсимон суякларининг киста ҳосилаларини жарроҳлик йўли билан даволаш усули» (Патент IAP 05867, 04.06.2019 й.) рентген назорати остида суякнинг патологик ўчоғига кам инвазив киришга, атрофдаги тўқималарнинг шикастланишини камайтиришга, операция вақтини қисқартиришга, эрта реабилитация бўлишга ва қўл ва оёқ функцияларининг тикланишини тезлаштиришга имкон беради.

Жарроҳлик аралашуви пайтида навигация учун CR-ёйини интраоператив ишлатиш операция вақтини қисқартириши, кесиш жойининг ўлчамини 3 см гача камайтириши имконини берди. Ишлаб чиқилган усулни бажариш услуби қуйидагилардан иборат: узун найсимон суякда жойлашган кистоз хосиласи CR-ёй ёрдамида рентген навигацияси қўллаш орқали олиб ташланди, бир вақтнинг ўзида, стерил инъекция ёрдамида терини кесишдан олдин, биз CR-ёйи назорати остида суякдаги патологик ўчоқнинг локализациясини аниқлаб, ўчоқ «белгилаб қўйилади». Шундан сўнг, биз игна ўрнида 2-4 см узунликдаги кесма қилиб, кейин москит ёрдамида, юмшоқ тўқималарни қатлам-қатлам қилиб суриб очдик. Узун найсимон суякка етиб, дрель мосламаси ёрдамида диаметри 1,5-2,0 см бўлган суяк ичига канал хосил қилинди, кистоз бўшлиқдан патологик тўқималар жарроҳлик қошиғи ёрдамида қириб олдик. Бу жараён яна бир марта CR-ёйи ёрдамида назорат қилинди. Кистоз ҳосила олиб ташлангандан сўнг, бўшлиққа 3% водород пероксиди эритмаси, шунингдек электрокоагулятор билан ишлов берилди, бу алгоритм 2 марта такрорланди. Патологик ўчоқ олиб ташланганидан кейин, барча деворлар махсус эгри учли электрокоагулятор ёрдамида ишлов берилишини таъминлаш учун яна CR-ёй ёрдамида рентген текшируви амалга оширилади. Тозаланган бўшлиқ пластик материал — Коллапан гранулалари ёки аутосуяк билан тўлдирилди, шундан сўнг кесилган жой қатламлари тикилди.

Ушбу техникага асосланиб, «Узун найсимон суякларнинг киста ҳосилаларини даволаш усули» фойдали модели таклиф қилинди (FAP 01415, 28.08.2019й.), унда 3% водород пероксиди ёрдамида ўсимта экскохлеациясидан кейин суяк бўшлиғига ишлов бериш техникаси тафсифланади. Кейин барча ички деворларнинг электрокоагуляцияси патологик ўчоқ даражасида қўлланилди, бу эса қайталанишнинг олдини олиш учун қолдиқ ўсимта тўқималарини олиб ташлаш имконини беради. Шундан сўнг, 3% водород пероксиди қайта қўллаш 30-60 сония давомида ушбу эритма билан шимдирилган дока тампонни жароҳатда маҳкамлаш билан амалга оширилади. Бу суяк ичи томирларидан қон кетишини камайтиради. Ва коагуляцияланган қўшимча механик тозалаш. Охирида, зарур ҳолларда, бўшлиққа суяк муми билан ишлов берилади. Водород пероксиди ва суяк муми билан ишлов бериш узоқ давом этадиган қон кетишининг олдини олади, бу эса

кўринишни яхшилайди ва суяк пластикасидан олдин юмшоқ тўқималарнинг шикастланишини камайтиради.

CR-ёй назорати остида суяк пластикасини 57 нафар (35%) беморда, 37 нафар (33%) беморда суяк пластикасини қўллаш, жарроҳлик аралашувини атравматик тарзда бажаришга имкон берди ҳамда ўчоққа етиб бориш жараёнини техник жиҳатдан соддалаштириб, операция давомийлигини 20-25 (48%) минутгача қисқартиришга имкон берди. Даволашнинг анъанавий усулини қўлланганда, кўпинча катта кесиш тактикаси қўлланилган. Бу техник жиҳатдан қийинроқ бўлиб, операция давомийлиги ўртача 1 соатни ташкил қилган.

Диссертациянинг **«Қўл ва оёқ суякларининг хавфсиз ўсмалари ва ўсмасифат касалликларига чалинган беморларни жарроҳлик йўли билан даволашнинг натижалари»** деб номланган бешинчи бобда тадқиқот гуруҳларида ўтказилган жарроҳлик билан даволашнинг натижалари, даволашнинг таъсири ва натижаларининг таҳлилий ва қиёсий шарҳи келтирилган.

Даволашнинг яқин ва узоқ муддатли натижалари 90 (80%) нафар беморда ўрганилди. Даволаш самарадорлигини дастлабки баҳолаш пайтида, зарарланган ўчоқнинг рентгенограммасидан ташқари, беморларнинг операциядан кейинги клиник текшируви ўтказилди. Жарроҳлик йўли билан даволашнинг натижалари ўрганилди, даволаш натижаларининг баҳолаш мезонлари биз тавсия этган 5 балли шкала ёрдамида баҳоланди, унинг асосида «Қўл ва оёқ суякларининг хавфсиз ўсмалари ва ўсмасифат касалликлари бўлган беморларнинг ҳолатини жарроҳлик йўли билан даволашдан олдин ва кейин баҳолаш дастури» (23.10.2020дан № DGU 09454) ЭҲМ дастури ишлаб чиқилган.

Операциядан олдин болаларда, тавсия этилган шкала бўйича ўртача балл йиғиндиси асосий гуруҳда 17.02 ± 0.29 ва беморларнинг назорат гуруҳида 17.40 ± 0.31 эди. Операциядан сўнг, 1 ой ўтгач, асосий гуруҳда 11,4 ± 0,18 балл ва беморларнинг назорат гуруҳида 12,93 ± 0,22 балл қайд этилди, бу қониқарсиз деб баҳоланди, биз уни иммобилизация ва репаратив жараёнларнингбир ойдан кейин бошланиши оқибатидаги функция етишмаслиги билан боғлаймиз. Тадқиқотнинг 3-ойи маълумотлари асосий гуруҳда 8,83 ± 0,17 ва назорат гуруҳида 9,94 ± 0,17 умумий баллни кўрсатиб, бу беморнинг қониқарли ҳолати сифатида баҳоланди. Тадқиқотнинг 6-ойида беморларнинг аҳволининг баллар йиғиндиси бўйича беморларнинг асосий гуруҳида 6,22 ± 0,22 балл ва назорат гуруҳида 6,66 ± 0,128 баллни ташкил этди, бу билан асосий гуруҳ беморларининг аҳволи яхши, назорат гуруҳидаги беморларнинг қониқарли деб баҳоланди. 9 ой ўтгач, асосий гуруҳда 5,50 ± 0,16 балл, беморларнинг назорат гуруҳида эса 6,37 ± 0,11 баллга тенг бўлди, бу эса беморларнинг аҳволини яхши деб баҳолаш имконини берди. 12 ойлик кузатувдан сўнг, баллар йиғиндиси асосий гуруҳда 1,00 ± 0,07 баллга ва беморларнинг назорат гуруҳида 1,57 ± 0,11 баллга тенг бўлди, бу иккала кузатув гуруҳининг ҳолатига аъло баҳо берди. Тадқиқотнинг 24-ойи

маълумотлари асосий гуруҳда жами 1,00 ва назорат гуруҳида 1,75 ± 0,07 баллни кўрсатди, бу бемор болаларнинг ҳар икки гуруҳида ҳам беморнинг аҳволи аъло деб баҳоланди (1,2 расм).

Катта ёшдаги беморларда операциядан олдин, тавсия этилган шкала бўйича ўртача балл йиғиндиси асосий гуруҳда 17.02 ± 0.15, беморларнинг назорат гуруҳида 17.71 ± 0.12балл бўлди.

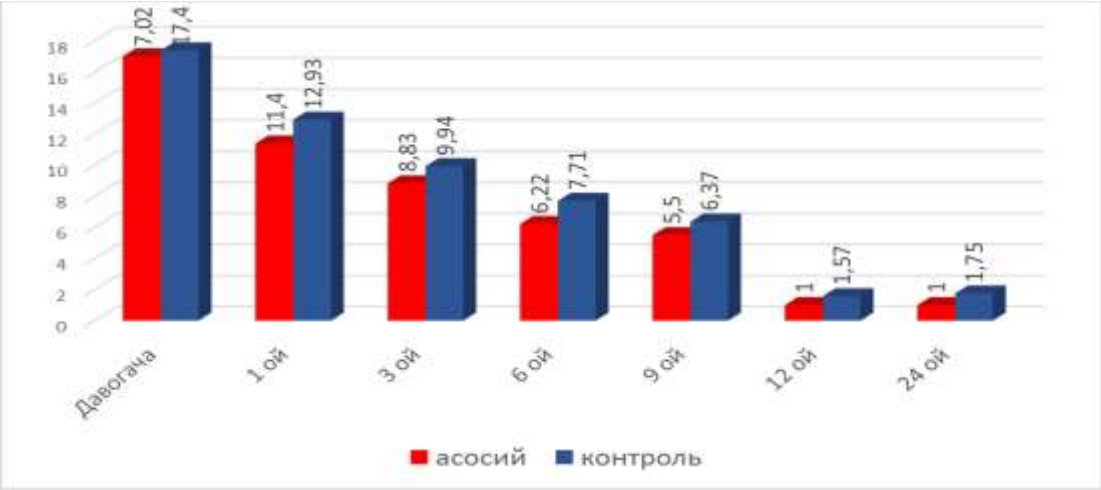

Расм 1. Операциядан олдин ва кейин болаларда тавсия этилган шкала бўйича беморлар холати мониторинги (p<0,05)

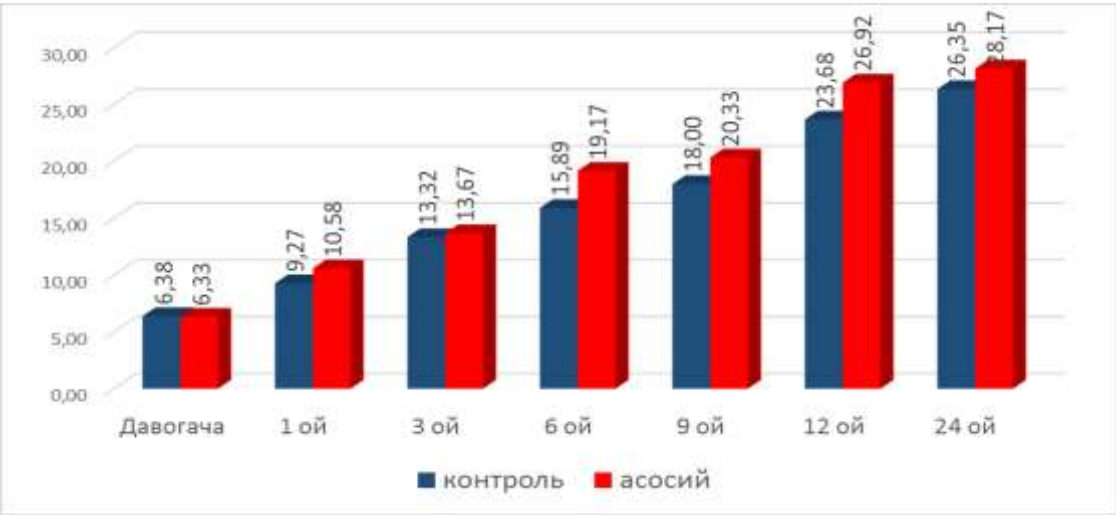

Расм 2. Операциядан олдин ва кейин болаларда MSTS шкаласи бўйича беморлар холати мониторинги (p<0,05)

Операциядан кейинг 1 ойлик кузатувдан сўнг, баллар йиғиндиси асосий гуруҳда 11,4 ± 0,12 балл ва назорат гуруҳида 13,09 ± 0,22 баллни ташкил этди, бу қониқарсиз деб баҳоланди, биз буни иммобилизация ва репаратив жараёнларнинг кеч бошланиши ҳисобига функциянинг етишмаслиги билан ҳам боғлаймиз. Тадқиқотнинг 3-ойи маълумотлари умумий гуруҳда 8,87 ± 0,16 ва назорат гуруҳида 10,11 ± 0,12 баллни кўрсатди, бу қониқарли ҳолат деб баҳоланди. Тадқиқотнинг 6-ойида беморларнинг аҳволи баллар йиғиндиси бўйича беморларнинг асосий гуруҳида 7,53 ± 0,12 балл ва назорат гуруҳида 9,57 ± 0,12 баллни ташкил этди, бунда асосий гуруҳда ҳолат яхши деб

баҳоланиб, назорат гуруҳида қониқарли деб баҳоланди. Даволанишдан 9 ой кейин, асосий гуруҳда 5,44 ± 0,10 баллга ва беморларнинг назорат гуруҳида 6,48 ± 0,19 баллга тенг бўлди, бу эса кузатувнинг асосий ва назорат гуруҳларида беморларнинг аҳволини яхши деб баҳолаш имконини берди. 12 ойлик кузатувдан сўнг, баллар йиғиндиси беморларнинг асосий гуруҳида 0,94 ± 0,4 баллни ва назорат гуруҳида 1,44 ± 0,19 баллни ташкил этди, бу иккала кузатув гуруҳида ҳам беморлар аҳволига аъло баҳо берди. Тадқиқотнинг 24-ойида маълумотлар асосий гуруҳда 0,00 ва назорат гуруҳида 0,98 ± 0,14 умумий балларни кўрсатди, бу билан ҳар икки гуруҳидаги беморларнинг аҳволи аъло деб баҳоланди. (3,4 расм).

Оғриқ, функция бузилиши, суяк даражасидаги деформация, оғирлигига қараб 5 балли шкала бўйича берилган рентгенологик маълумотлар каби клиник хусусиятларни ўрганиш жадвалини қўллаш ёрдамида тадқиқот натижаларини таҳлил қилинди, ундаги кўрсаткичларнинг йиғиндиси беморнинг аҳволини объектив баҳолашга имкон беради.

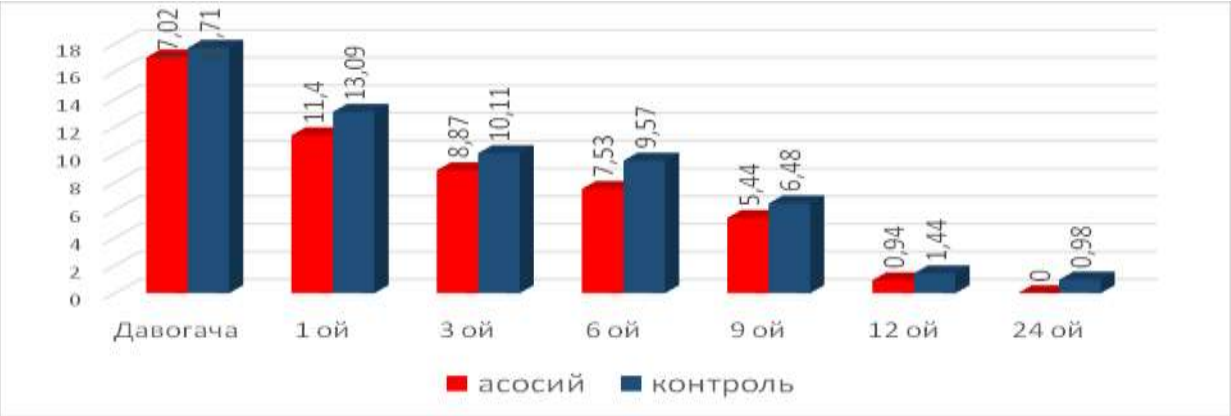

Расм 3. Операциядан олдин ва кейин катталарда тавсия этилган шкала бўйича беморлар холати мониторинги (p<0,05)

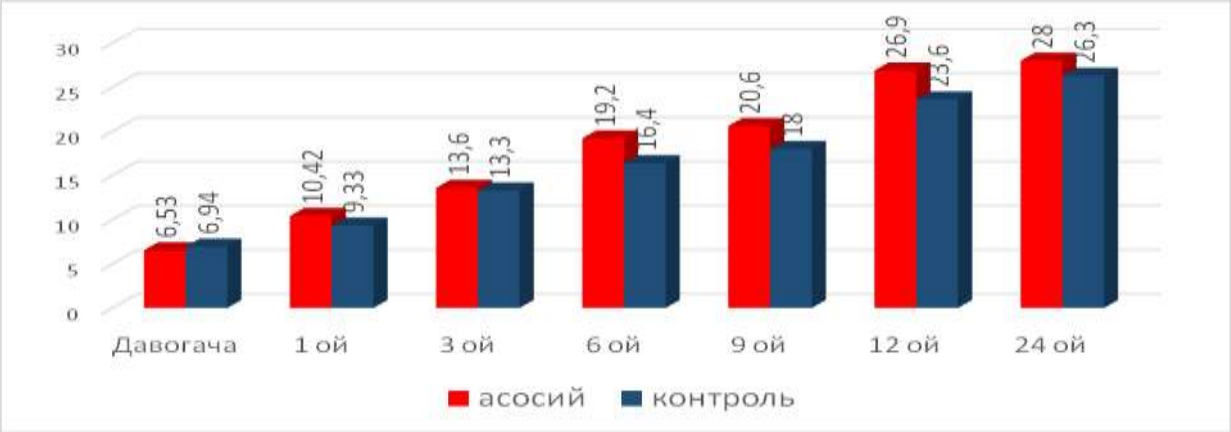

Расм 4. Операциядан олдин ва кейин катталарда MSTS шкаласи бўйича беморлар холати мониторинги (p<0,05)

Ушбу усулдан фойдаланиш асосий гуруҳдаги беморларни даволашдан сўнг, 1 ойлик кузатув натижаларида тасдиқланган яхшиланишни, қониқарли натижани намоён қилиш имконини берди, беморларнинг назорат гуруҳи билан

таққослаганда, баҳо қониқарли бўлди (p< 0,05). Кузатувнинг учинчи ойида беморларнинг асосий гуруҳидаги беморларнинг аҳволи 65% ҳолларда қониқарли, 35% ҳолларда яхши, назорат гуруҳида эса ишончли тарзда 80% ҳолларда қониқарли, 20% ҳолларда яхши деб ҳисоблаш мумкин (p< 0,05). Кузатувнинг олтинчи ойида беморларнинг асосий гуруҳидагиларнинг аҳволи 100% ҳолларда яхши бўлган, назорат гуруҳида эса 15% ҳолларда қониқарли, 85% ҳолатларда яхши деб ишончли баҳолаш мумкин бўлди (p< 0,05). Кузатувнинг тўққизинчи ойида беморларнинг асосий гуруҳидагиларнинг аҳволини баҳолаш 100% ҳолларда яхши бўлган, назорат гуруҳида эса 15% ҳолларда қониқарли, 85% ҳолатларда яхши деб ишончли ҳисоблаш мумкин бўлди (p< 0,05). 12 ойлик кузатувлар иккала кузатув гуруҳларида ҳам аъло натижаларни кўрсатди.

Бундан ташқари, ишончли баҳолаш учун самарадорлик мезони халқаро Musculo Skeletal Tumor Society (MSTS) шкаласи бўйича 23 ва ундан юқори балл мезонларига мувофиқ қўлланилди (Uehara K. et al., 2017). Унга кўра, операциядан кейинги кузатувнинг 3-ойида асосий ва назорат гуруҳларида, тегишлича, 38% ва 21% ҳолларда яхши натижалар қайд этилган, кузатувнинг 6-ойида асосий гуруҳда 100% ҳолларда, назорат гуруҳида 83% ҳолларда яхши натижалар қайд этилган (p< 0,05).

ХУЛОСАЛАР

1. Қўл ва оёқ суякларининг хавфсиз ўсмалари ва ўсмасифат ҳосилаларининг дифференциал рентгенологик ташхислаш алгоритмидан фойдаланиш 89% ҳолларда жараённинг тахминий хавфсиз табиатини дифференциал ташхисланишини ишончли тарзда яхшилаш имконини беради (p< 0,05).
2. Қўл ва оёқ суякларининг хавфсиз ўсма ва ўсмасифат касалликларини даволашга дифференциал ёндашув алгоритми, паталогик ўчоқнинг жойлашуви ва ҳажмини ҳисобга олган ҳолда, маълум бемор учун хирургик муолажа хажмини ва суяк пластикасининг вариантларни ишончли тарзда танлаш имконини беради (p< 0,05).
3. Оёқ–қўл узун суякларининг киста ҳосилаларини жарроҳлик йўли билан даволаш учун ишлаб чиқилган усулдан фойдаланиш CR-ёйи назорати остида патологик марказга каминвазив кириш имконини беради ва шу билан тикланиш вақтининг статистик жиҳатдан сезиларли даражада тадқиқот гуруҳида 6 ±4.3 кун, назорат гуруҳида 10±3.8 кунга тенг (p< 0,05).
4. Соғлом деворларни максимал даражада сақлаган ҳолда, суяк бўшлиғига физикавий ва кимёвий воситалар комбинацияси билан ишлов беришнинг ишлаб чиқилган усулини қўллаш суяк ва юмшоқ тўқималарнинг шикастланишини ва операция давомийлигини 15 дақиқага ишончли тарзда камайтиришга имкон беради.
5. Узоқ муддатли натижаларни клиник-рентгенологик баҳолаш шкаласи ва МСТС шкаласи бўйича солиштирма баҳоланиши, назорат гуруҳига нисбатан, асосий гуруҳдаги даволаниш натижаларида ишончли тарзда яхшиланишни кўрсатади (p <0.05).

НАУЧНЫЙ СОВЕТ ПО ПРИСУЖДЕНИЮ УЧЕНЫХ СТЕПЕНЕЙ DSc.04/30.12.2019.Tib.62.01 ПРИ РЕСПУБЛИКАНСКОМ СПЕЦИАЛИЗИРОВАННОМ НАУЧНО-ПРАКТИЧЕСКОМ МЕДИЦИНСКОМ ЦЕНТРЕ ТРАВМАТОЛОГИИ И ОРТОПЕДИИ

ТАШКЕНТСКАЯ МЕДИЦИНСКАЯ АКАДЕМИЯ

УМАРОВА ГУЛРУХ ШАВКАТОВНА

ДИАГНОСТИКА И ХИРУРГИЧЕСКОЕ ЛЕЧЕНИЕ ДОБРОКАЧЕСТВЕННЫХ ОПУХОЛЕВЫХ И ОПУХОЛЕПОДОБНЫХ ЗАБОЛЕВАНИЙ КОСТЕЙ КОНЕЧНОСТЕЙ

14.00.22 – травматология и ортопедия

АВТОРЕФЕРАТ ДИССЕРТАЦИИ ДОКТОРА ФИЛОСОФИИ (PhD) ПО МЕДИЦИНСКИМ НАУКАМ

Ташкент – 2021

Тема диссертации доктора философии (PhD) зарегистрирована в Высшей аттестационной комиссии при Кабинете Министров Республики Узбекистан за B2020.4.PhD/Tib505.

Диссертация защищена в Ташкентской медицинской академии.

Автореферат диссертации на трех языках (узбекский, русский, английский (резюме)) размещен на веб-страницах Научного совета (www.uzniito.uz), Информационно-образовательного портала «Ziyonet» (www.ziyonet.uz) и Национального агенства Узбекистана (www.uza.uz).

Научный руководитель:	**Асилова Саодат Убайевна** доктор медицинских наук, профессор
Официальные оппоненты:	**Худойбердиев Кобил Турсунович** доктор медицинских наук, профессор
	Полатова Джамила Шагайратовна доктор медицинских наук, старший научный сотрудник
Ведущая организация:	**Самаркандский государственный медицинский институт**

Защита диссертации состоится «_____» _____ 2021 г. в _____ часов на заседании Научного совета DSc.04/30.12.2019.Tib.62.01 по присуждению ученых степеней при Республиканском специализированном научно-практическом медицинском центре травматологии и ортопедии (Адрес: 100147, г.Ташкент, ул. Махтумкули йули, 80. Тел.: (+99871) 233-10-30; e-mail: niito-tashkent@yandex.ru, Республиканский специализированный научно-практический медицинский центр травматологии и ортопедии).

С диссертацией можно ознакомиться в Информационно-ресурсном центре Республиканского специализированного научно-практического медицинского центра травматологии и ортопедии (зарегистрирован за №_____). Адрес: 100147, г. Ташкент, улица Махтумкули, 80. Тел.: (+99871) 233-10-30.

Автореферат диссертации разослан «_____» _____2021 года

(реестр протокола рассылки № _____ от «_____» _____ 2021 года)

М.Э. Ирисметов
Председатель Научного совета по присуждению ученых степеней, доктор медицинских наук, старший научный сотрудник

У.М. Рустамова
Ученый секретарь Научного совета по присуждению ученых степеней, доктор медицинских наук, старший научный сотрудник

А.П. Алимов
Председатель Научного семинара при Научном совете по присуждению ученых степеней доктор медицинских наук

ВВЕДЕНИЕ (аннотация диссертации доктора философии (PhD))

Актуальность и востребованность темы диссертации. По данным Всемирной организации здравоохранения, заболеваниями опорно-двигательного аппарата страдают 1,71 миллиарда человек во всем мире, 30-35% из них приходится на доброкачественные опухолевые поражения костей[3]. Улучшение ранней диагностики, лечения и мер профилактики остается актуальной проблемой для данной патологии так как она является причиной осложнений, как хронический болевой синдром, ампутации конечностей или их частей, инвалидность, а также ограниченная трудоспособность и снижение качества жизни.

В мировом масштабе проводится ряд исследований, посвященных улучшению результатов диагностики и хирургического лечения больных с опухолями и опухолеподобными заболеваниями костей конечностей, в том числе разрабатываются малоинвазивные методы оперативного лечения. Совершенствуются кюретаж и резекция пораженного участка кости, наряду с органосохранными тактиками и методиками костной пластики и аутопластики пострезекционных дефектов; обсуждаются вопросы методов костной пластики и выбора костно-пластического материала; разрабатываются методики проведения абластичности процедуры, путем применения физических и химических методов обработки костной ткани, в том числе горячей или холодной плазмой, электрокоагуляции и жидким азотом мега и микрореконструктивная хирургия при радикальных операциях с применеением тотальных имплантов. Оперативные вмешательства проводят с использованием передовых интервенционных методик, усовершенствуются применение 3D навигационных технологий при обработке послеоперационных дефектов и методах формирования трансплантатов для пластики их. Несмотря на проведенные исследования в настоящее время сообщения об использовании малоинвазивных методик основаны на небольшом клиническом материале, нет четко основанных показаний к использованию определенных методик в ранней диагностике и лечении пациентов с доброкачественными опухолями, опухолеподобными и воспалительными заболеваниями. Изложенное выше объясняет необходимость проведения исследований, направленных на определение показаний и тактики выполнения малоинвазивных диагностических и хирургических вмешательств у пациентов с доброкачественными опухолевыми и опухолеподобными заболеваниясм костей конечностей.

В нашей стране принимаются комплексные меры по повышению качества медицинских услуг до мировых стандартов, внедрению современных методов, в том числе по повышению качества медицинских услуг в травматологиии и ортопедии. В связи с этим получены положительные результаты в лечении заболеваний опорно-двигательной системы, включая своевременную диагностику различных вариантов заболеваний и хирургическое лечение. На

[3] https://www.who.int/ru/news-room/fact-sheets/detail/musculoskeletal-conditions

основании стратегии развития перед населением, поставлена задача «...улучшения и повышения качества медицинской помощи...»[4], особенно определение перспектив хирургического лечения опухолевых и опухолеподобных заболеваний, повышение качества оказании медицинских услуг, улучшение качества жизни и разработка новых подходов к хирургическому лечению.

Данное диссертационное исследование в определенной степени значения служит для выполненя, определенных задач Постановлениями Президента Республики Узбекистан «О мерах по дальнейшему развитию онкологической службы и совершенствованию онкологической помощи населению Республики Узбекистан на 2017-2021 годы» за № ПП-2866 от 4 апреля 2017 года, «О мерах по дальнейшему развитию специализированной медицинской помощи населению Республики Узбекистан на 2017-2021 годы» за № ПП-3071 от 20 июня 2017 года, «Об организационных мерах по внедрению передового зарубежного опыта в реформировании системы здравоохранения» за № 4159 от 5 февраля 2019 года и другими нормативно-правовыми документами, принятыми в данной сфере.

Соответствие исследования приоритетным направлениям развития науки и технологий республики. Диссертационное исследование выполнено в соответствии с приоритетным направлением развития науки и технологий Республики Узбекистан VI. «Медицина и фармакология».

Степень изученности проблемы. По данным Лионского Международного агентства по изучению опухолей частота костных поражений составляют от 2 до 28,5% в зависимости от локализации опухоли в различных костях (Чиссов В.И., Давыдова М.И., 2017). Своевременная диагностика и хирургическое лечение опухолей и опухолеподобных заболеваний костей не теряет актуальность и среди ортопедов. Данное положение вопроса вызвано широтой распространенности патологии, неоднозначности причин возникновения и клинического течения (Trigui M., и др., 2008, Nielsen G.P., 2013; Шевалаев Г.А. 2014). Диагностика данных заболеваний имеет широкий спектр исследования. По данным авторов МСКТ имеет преимущество в достоверном определении нозологической принадлежности образования до 93,2% и установлении характера процесса до 95,6% (Seeram E., 2015; Jeys L., 2016; Jo V.Y., 2014; 2016), что важно для определения объема и тактики оперативного лечения на этапе планирования хирургического вмешательства (Махсон А.Н., 2001, Павлов Р.Н., 2003; Garnon J., 2017; Khan F.A., 2016). С внедрением компьютерных технологий диагностики активно стали применяться методики малоинвазивных хирургических вмешательств (Aponte-Tinao L. 2015; So T.Y.C., et all., 2015; Outani H., 2013). Однако, на догоспитальном этапе и ранних стадиях заболевания, встречаются ошибки, которые могут привести осложнениям

[4] Указ Президента Республики Узбекистан УП-4947 от 7 февраля 2017 года «О стратегии действий по дальнейшему развитию Республики Узбекистан на 2017-2021 годы».

(Özkan E.A., 2015; Павлов Р.Н., 2003; Santini-Araujo E. 2015; Молов Х.Х., 2012).

Весомый вклад в развитие учения костной онкопатологии в Узбекистане вложили видные ученые профессора как Абдурасулов Д.М., Муратходжаев Н.К., Гафур-Ахунов М.А. и другие, которые создали школу в изучении как доброкачественных, так и пограничных, злокачественных процессов, а также метастатических изменений в костях. Изыскания, ученых – выходцев данной школы, привели к внедрению, взамен ампутаций эндопротезирования (Гафур-Ахунов М.А.,2010) суставов или даже замене целых частей конечностей, мегапротезами как конечностей, так и рядом распологающихся сосудов (Шарипов М.М., Уринбоев С.Д., Савкин А.В., 2020). Имеются разработки в исследовании генных маркеров онкопатологии, а так же адьювантной терапии доступной и применимой и для ортопедии (Полатова Дж.Ш., Гафур-Ахунов М.А., 2018). Кроме того применили цементопластику костных дефектов у детей (Мустафаев Т.К., 2014). Однако вышеуказанный прирост данной патологии позволяет нам не останавливаться на традиционных методах предложенных классиками онкоортопедии и модифицировать имеющиеся методы в сочетании с появившимися технологиями (Демичев Н.П., Арустамян Э.Э., 2008; Иванов В.В., Шитиков Д.С.,2014; Черенков В.Г., 2020).

В мировой литературе предложено несколько наиболее распространенных методов хирургического лечения. Стандартом лечения пациентов с доброкачественными опухолевыми и опухолеподобными заболеваниями костей конечностей служат радикальные операции, цель которых является удаление патологического очага в пределах здоровых тканей с обязательной обработкой участка дефекта с целью антибластичности при помощи физических или химических растворов (Keijser L.C. et all., 2002). Основными положениями которых являются экскохлеации с последующей крио-, электро- или химической обработкой полости и замещением дефекта аллопластическим материалом или резекция (краевая, сегментарная) кости с удалением патологического очага и последующей алло- или аутопластикой дефекта, а в запущенных случаях предлагают эндопротезирование или ампутацию конечности (Серикбаев Г.А. 2015; Зацепин С.Т., 2001; Демичев Н.П., Дианов С.В., 2008; Иванов В.В., 2015; Черенков В.Г., 2020). Разработанная КТ-навигация при проведении диагностических и хирургических манипуляций позволяет оценить доступность патологического очага, безопасность доступа, направление проведения инструментария (Wong K.C., 2017). Однако, до настоящего времени в костной патологии методы малоинвазивной хирургии не нашли широкого применения из-за дороговизны оборудования и высокой радиационной нагрузки (Barei D.P., et all., 2000; Wright J.G., et all., 2008; Филиппов В.С., 2011). Таким образом, сообщения об использовании малоинвазивных методик основаны на небольшом клиническом материале, не имеется четкого обоснования показаний к использованию данных методик в ранней диагностике и лечении пациентов с

доброкачественными опухолями, опухолеподобными заболеваниями костей, что способствует дальнейшему проведению исследований в данной области.

Связь диссертационного исследования с планами научно-исследовательских работ высшего образовательного учреждения, где выполнена диссертация. Данная диссертационная работа входит в план гранта № СС-А-2021-12 Ташкентской медицинской академии на тему: «Разработка новых технологий ранней диагностики и хирургического лечения доброкачественных опухолевых и опухолепообных заболеваний костей конечностей» за 2020-2021 гг.

Целью исследования является усовершенствование дифференциальной диагностики и хирургического лечения доброкачественных опухолевых и опухолеподобных заболеваний костей конечностей.

Задачи исследования:

разработка дифференциальной диагностики доброкачественных опухолей и опухолеподобных заболеваниий костей конечностей;

определить дифференцированную тактику хирургического лечения доброкачественных опухолевых и опухолеподобных заболеваний костей конечностей в зависимости от размеров и локализации процесса;

усовершенствовать способ хирургического лечения доброкачественных опухолевых и опухолеподобных заболеваний костей конечностей, позволяющий сохранить стенки костей;

разработать критерии оценки состояния больных с доброкачественными опухолевыми и опухолеподобными заболеваниями костей конечностей на основе клинических проявлений и рентгенологических изменений до и после операции;

оценка результатов лечения больных с доброкачественными опухолевыми и опухолеподобными заболеваниями костей конечностей.

Объектом исследований явились 112 больных в возрасте от 5 до 64 лет, находившихся на лечении в многопрофильной клинике Ташкентской медицинской академии, Республиканской клинической больницеы №1 и Республиканском специализированномго научно-практическом медицинском центре травматологии и ортопедии по поводу опухолей и опухолеподобных заболеваний костей конечностей за 2015-2018 г.г.

Предмет исследования. У больных с опухолевыми и опухолеподобными заболеваниями костей конечностей были изучены результаты клинических, рентгенологических, мультиспиральной компьютерной и магнитно-резонансной томографических исследований.

Методы исследования. В работе использованы лучевые методы диагностики, такие как цифровая рентгенография, МСКТ, МРТ, гистологические и статистические методы исследования.

Научная новизна исследования заключается в следующем:

разработан способ хирургического лечения доброкачественных опухолей и опухолеподобных заболеваний костей конечностей, на снове

предварительной метки очага поражения, позволяющий упростить доступ к патологическому очагу, произвести малоинвазивную процедуру;

разработан комбинированный способ обработки послеоперационной полости кости после удаления образования, заключающейся в сочетании электрокоагуляции и химических агентов на основе активного кислорода, позволяющий создать условия для адекватного удаления остоточных патологических тканей, а также сохранения стенок костей на уровне очага поражения;

доказана возможность определения характера патологического очага на основе ранних лучевых диагностических критериев по форме, внутренней структуре , конуров, объема и локализации доброкачественных опухолевых и опухолеподобных заболеваний костей конечностей;

впервые предложен дифференцированный подход к костной пластике в зависимости от локализации и размера патологического очага с выбором предпочтительного объема хирургического вмешательства и вида костно-пластического материала;

Практические результаты исследования заключаются в следующем:

доказана эффективность применения симптомокомплекса на основе радиологических исследований обеспечивающий достоверную диагностику на ранних этапах развития процесса, способствующего своевременному лечению больных.

доказана эффективность применения методики усовершенствованного малоинвазивного хирургического лечения доброкачественных опухолевых и опухолеподобных заболеваний костей конечностей с сохранением здоровых стенок на уровне очага поражения и применения комбинированного метода обработки костной полости, что даёт возможность достижения максимальной органосохранности;

доказано, что примененная тактика выбора метода лечения доброкачественных опухолевых и опухолеподобных заболеваний костей конечностей с учётом размеров и локализации процесса даёт возможность селективного подхода к лечению больных;

Достоверность полученных результатов. Достоверность результатов исследования подтверждена примененными современными клинико-инструментальными методами диагностики, результатами хирургического лечения и статистическими методами обработки полученных данных. Все полученные результаты и выводы основаны на принципах доказательной медицины.

Научная и практическая значимость исследования: Научная значимость результатов исследования определяется тем что, полученные результаты вносят существенный вклад в современные достижения в лечении доброкачественных опухолей и опухолеподобных заболеваний костей конечностей за счет раскрытия и систематизации критериев данных лучевой диагностики, что дает возможность предположить характер процесса и особенности его течения для каждой патологии, путем применения

высокотехнологичных методов лучевой диагностики, с помощью которого улучшена дифференциальная диагностика патологического очага путем создания программы автоматического определения патологии на основе заданных критериев, определения четких показаний и противопоказаний к проведению малоинвазивных органосохраняющих операций, а также достижения профилактики рецидивов опухоли путем применения способа обработки костной полости для максимальной органосохранности, максимальной удаления патологической ткани и применения дифференцированного подхода к способам костной пластики в зависимости от размеров патологического очага и его локализации.

Практическая значимость результатов исследования лечения больных с доброкачественными опухолевыми и опухолеподобными заболеваниями костей конечностей определяется тем что, на основании сравнительного анализа клинического материала доказана эфективность применения усовершенствованного способа хирургического лечения доброкачественных опухолевых и опухолеподобных заболеваний костей конечностей, позволяющий упрощенный доступ к патологическому очагу, произвести малоинвазивную процедуру, применение способа обработки костной полости путем сочетания электрокоагуляции и химических агентов на основе активного кислорода для максимальной органосохранности метода операции, максимальной удаления патологической ткани, а так же отсутствия некротических осложнений, что подтверждается оценкой качества жизни больных путем сочетания их клинических и рентгеновских данных в сравнительном аспекте до и после хирургического лечения.

Внедрение результатов исследования. По результатам научного исследования по улучшению результатов диагностики и лечения доброкачественных опухолевых и опухолеподобных заболеваний костей конечностей внедрены:

по результатам научных исследований по совершенствованию хирургического лечения доброкачественных опухолевых и опухолеподобных заболеваний костей конечностей получен патент на изобретение Агентства по интеллектуальной собственности «Способ хирургического лечения кистозных образований длинных трубчатых костей конечностей» (патент № IAP 05867, 04.06.2019 г.). Полученные результаты позволили произвести малоинвазивный доступ к патологическому очагу, а так же уменьшить травматизацию мягких тканей вокруг, что дало возможность ранней реабиллитации и восстановлению функции конечности.

по результатам научных исследований по улучшению хирургического лечения доброкачественных опухолях и опухолеподобных заболеваниях костей конечностей получен патент на полезную модель Агентства по интеллектуальной собственности «Способ лечения кистозных образований длинных трубчатых костей» (патент № FAP 01415, 28.08.2019 г.). Полученные результаты позволили максимально сохранить здоровые стенки на границе с

опухолью и удалить патологические ткани путем применения комбинированного метода обработки послеоперационной костной полости;

по результатам научных исследований по совершенствованию диагностики и хирургического лечения доброкачественных опухолевых и опухолеподобных заболеваний костей конечностей утверждены методические рекомендации «Способ лечения хондром костей различной локализаций» (справка Министерства здравоохранения №8н-д/32 от 27 февраля 2020 года). Полученные результаты позволили уменьшить травматизацию окружающих тканей, сокращать время выполнения операции, ранней реабилитации и сроки восстановления функции конечности и улучшить результатов лечения.

Полученные результаты по диагностике и улучшению хирургического лечения больных доброкачественными опухолевыми и опухолеподобными заболеваниями костей конечностей внедрены в практическую деятельность здравоохранения, в частности, Республиканского центра детской ортопедии, Бухарского областного многопрофильного медицинского центра (заключение Министерства здравоохранения №08-09/11598 от 7 сентября 2021 года).

Апробация результатов исследования. Результаты диссертационной работы были доложены на 6 научно-практических конференциях, в том числе на 4 международных и 2 республиканских.

Опубликованность результатов. По теме диссертации опубликованы 12 научных работ, в том числе 6 журнальных статей, 1 из них в республиканском, 5 в зарубежных журналах, рекомендованных Высшей аттестационной комиссией. Получен 1 патент на изобретение, 1 патенгт на полезную модель.

Объём и структура диссертации. Работа изложена на 107 страницах компьютерного текста. Диссертация состоит из введения, пяти глав, заключения, выводов, практических рекомендаций, списка использованной литературы и приложений.

ОСНОВНОЕ СОДЕРЖАНИЕ ДИССЕРТАЦИИ

Во введении обосновывается актуальность и востребованность проведенного исследования, определены цель и задачи, характеризуются объект и предмет, показано соответствие исследования приоритетным направлениям развития науки и технологий республики, излагаются научная новизна и практические результаты исследования, раскрываются научная и практическая значимость полученных результатов, внедрение в практику результатов исследования, сведения по опубликованным работам и структуре диссертации.

Первая глава диссертации **«Современный взгляд на диагностику и хирургическое лечение доброкачественных опухолевых и опухолеподобных заболеваний костей конечностей (Анализ литературы)»** посвящена анализу современной литературы по этиопатогенезу, клинических проявлений, диагностики и существующих методов лечения доброкачественных опухолевых и опухолеподобных заболеваний костей конечностей. Проведен анализ литературных сообщений, посвященных проблемам диагностики и лечения

данной патологии, описаны существующие методы хирургического лечения и методов костной пластики. Глава завершается кратким заключением.

Во второй главе **«Материалы и методы исследования больных с доброкачественными опухолевыми и опухолеподобными заболеваниями костей конечностей»** представлена характеристика больных, данные использованных инструментальных (рентгенография, МСКТ, МРТ, морфологических) и статистических исследований. Проведен анализ результаты лечения 112 пациентов, находившихся на обследовании и лечении по поводу опухолевых и опухолеподобных заболеваний костей конечностей ортопедии в 2015-2019 годах. Возраст пациентов варьировал от 5 до 64 лет. Больных мужского пола было 60 (53,4%), женского пола – 52 (46,4%). Из них детей было 49 больных 43,7%), взрослых – 63 (56,3%).

Все больные были разделены на 2 группы, основную (n= 57) и контрольную группы (n=55). В основную группу включены больные, оперированные по предложенной нами миниинвазивной методике под рентген контролем (CR-дуга), а контрольную группу составили больные, получившие оперативное лечение традиционными методами без применения ЭОП.

Доброкачественные опухолевые и опухолеподобные заболевания костей конечностей у детей в основном встречались в 12-14 лет. У взрослых доходит до пика частоты встречаемости к возрасту 18-44 года. Анализ показал, что у взрослых чаще встречалась энхондрома, тогда как фиброзная дисплазия была обнаружена у больных детского возраста, при этом простые костные кисты были в одинаковой частотой встречаемости у пациентов обоих возрастных категорий.

В области кисти были отмечены 55 (49%) случаев из них: у 13 (11%) больных простая киста, у 42 (37%) больных энхондрома, и у 4 (3%) больных Болезнь Олье. Локализация их была в основном в области пястных костей и пальцев кисти.

В области бедра костная киста была у 12 (10%) больных, у 2 (2%) больного фиброзная дисплазия, у 1 (1%) больного энхондрома. Локализация их била в основном в дистальном отделе бедренных костей. В области голени отметили патологические очаги у 23 (20%) больных: у 12 (11%) больных простая киста, у 4 (14%) больных фиброзная дисплазия и у 3 (3,0%) больных энхондрома и кистозные образования у 8 (7%) больных. Локализация их была в основном на уровне большеберцовой в области метадиафиза. В области стопы костная киста была у 4 (3%) больного, у одного больного энхондрома и кистозные образования у 3 (2%) больных. Локализация их была в основном в метадиафизе плюсневых костей стопы.

Клиническая обследования больных включало в себя сбор анамнеза заболевания, при этом у детей обязательно привлекались родители, для оценки общефизического и местного статуса. Кроме этого выполнялась оценка интенсивности боли, и нарушения функции конечности качества жизни по специальной шкале разработанной на основе шкалы оценки интенсивности боли и нарушения функции конечности и модифицированный под

контролируемые заболевания. Вышеуказанная шкала позволяет дифференцировать клинические характеристики течения болезни, что превращает его в клинический алгоритм диагностики (таблица 1). Оценка болевого симптома проводилась при помощи 5 бальной шкалы которая основывалась на оценки интенсивности боли по мере увеличения балла. Для оценки выраженности болевого синдрома, а также эффективности его устранения использовали так называемые ранговые шкалы. Наиболее объективными считаются оценки боли, полученные при помощи горизонтально расположенных шкал. К примеру визуально аналоговую шкалу. Однако она недостаточно информативна при оценке нарушения функции, которая прямо связана с интенсивностью боли при патологиях опорно-двигательного аппарата. Поэтому мы предлагаем вертикальную шкалу оценки боли, функционального нарушения сустава и деформацию пораженной кости конечности. Они хорошо коррелируют с оценкой болевых ощущений в сочетании с нарушением одной или ряда функций в виде увеличения баллов в зависимости от степени нарушений, что удобно и более точно отражает их динамику.

Таблица 1.

Шкала для оценки состояния больных с доброкачественными опухолями и опухолеподобными заболеваниями костей конечностей после хирургического лечения

Характер боли	Выраженность деформации	Выраженность нарушения функций конечности	Рентгенологические изменения очага
Боли нет 0	Нет видимых изменений (0)	Нет видимых изменений (0)	Видимых изменений кости нет Tordai 0 (0)
Терпимая боль (1)	Незначительное утолщение до 20% (1)	Незначительное нарушение функции до 20% (1)	Полость диаметром не более 3 мм Tordai I (1)
Беспокоящая боль (2)	Умеренное утолщение до 30% (2)	Умеренное нарушение функции 30% (2)	Полость диаметром от 4 до 10 мм Tordai II (2)

Сильная боль (3)	Видимая деформация в определенном сегменте кости с наличием утолщения от 40 % и выше (3)	Нарушение функции при бытовых действиях или нарушение до 40% (3)	Полость диаметром более 20 мм Tordai III (3)
Очень сильная боль (4)	Осевая деформация конечности (4)	Нарушение функции при незначительных нагрузках или 50% и более (4)	Полость диаметром более 30 мм Tordai IV (4)
Невыносимая боль (5)	Деформация конечности (5)	Невозможность выполнять функции (5)	Полость диаметром более 40 мм Tordai V (5)

Оценку степени нарушения функции конечности и степени деформации конечности проводили в соответствии с международной классификации функционирования (WHO, 2001) с модификацией ее. Для выявления степени деформации мы применили оценку обозначая ее в процентах увеличения в сравнении с неизменённой частью контралатеральной конечности или неизмененной части той же самой конечности. А также в сочетании ее со шкалой рентгенологической шкалой оценки патологического очага Tordai (1990), которую мы адаптировали для упрощения оценки до лечения и в сравнении. при этом добавив еще две градации для удобства корреляции.

Основным клиническим проявлениями патологии было наличие боли, нарушение функции, контурной деформация и вздутие кости а так же очаг поражения на рентгенограмме.

Обращаемость как правило наблюдалась в течении первых 6 месяцев клинических проявления болезни. У 10% больных определялся патологический перелом.

В третьей главе **«Результаты лучевых методов диагностики больных с доброкачественными опухолями и опухолеподобными заболеваниями костей конечностей»** представлены систематизированные общепринятые критерии лучевой диагностики, что позволит сочетать несколько признаков диагностики и выбрать наиболее вероятный предварительный диагноз.

При рентгенологических исследование отмечали, что при определенные варианты изменения рентгенологической морфологии и их сочетание позволяют с достаточной уверенность предполагать природу образования, делать выводы об агрессивности и характера процесса. Как правило,

доброкачественные опухоли обладают четкой границей с окружающими тканями и медленным экспансивным ростом.

При МСКТ исследование отмечали цифровые трехмерные реформации опухолевого поражения являются наглядным и информативным способом представления материала не только для специалиста лучевой диагностики, но и врача клинического профиля.

При МРТ исследование отмечали отмечается различные тени в зависимости от интенсивности Т1 и Т2, а также от характера внутренней структуры очага.

Для облегчения дифференциальной диагностики данной патологии нами была предложена ЭВМ «Программа для дифференциальной диагностики доброкачественных опухолей и опухолеподобных образований костей конечностей» (DGU 08084 от 24.04.2020)

Таблица 2.

Рентгенологические критерии дифференциальной диагностики патологического очага при доброкачественных опухолях и опухолеподобных заболеваниях

Патология (n)	Рентгенологические критерии						
	Локализация	Форма	Контуры	Внутренняя структура	Вздутие кости	Периостальная реакция	Тенденция к озлокачествле
Хрящеобразующие опухоли							
Экхондрома (n=2)	Эпиметафиз	Разнообразная	Четкие, ровные	Неоднородная (гетерогенная)	Есть	Нет	Нет
Энхондрома (n=34)	Метафиз	Округло-овальная	Четкие, неровные	Неоднородная (гетерогенная) с наличием кальцинатов	Есть	Нет	Нет
Костеобразующие опухоли							
ОБК (n=0)	Эпиметафиз, Эпиметадиафиз	Округло-овальная неправильная	Неровные Иногда нечеткие	Неоднородная (гетерогенная) Ячеистая	Есть	Иногда	Есть
Опухолеподобные заболевания							

Киста простая (n=25)	Эпиметафиз	Округло-овальная	Ровные, четкие	Однородная (гомогенная)	Есть	Нет	Иногда
Фиброзная дисплазия (n=12)	Диафиз	Округло-овальная	Четкие, неправильные, склерозированные	Неоднородная (гетерогенная) ячеистая	Иногда	Нет	Нет
Фиброзно-кортикальный дефект (Неоссифицирующая фиброма) (n=1)	Метаэпифиз ,метадиафиз	Овально-удлиненной формы	Ровные, Нечеткие, склерозированные	Однородная (гомогенная)	Нет	Нет	Нет
Опухолевые синдромы с поражением костей							
Болезнь Олье (n=4)	Метадиафиз	Неправильно овальной формы	Четкие, неровные	Неоднородная (гетерогенная)	Есть	Нет	Нет

При опухолях кости необходимо комплексное использование существующих методов: рентгенологическое исследование, магниторезонансная томография и МСКТ. Данные исследования дополняют друг друга и помогают уточнить характер патологического очага.

В четвертой главе «**Хирургическое лечение больных с доброкачественными опухолями и опухолеподобными заболеваниями костей конечностей**» описаны традиционные и предложенные малоинвазивные методы хирургического лечения доброкачественных опухолевых и опухолеподобных заболеваний костей конечностей, с выделением отличительных особенностей при доступе и обработке послеоперационного ложа.

Для определения метода хирургического лечения применялся разработанный нами алгоритм лечения «Программа лечения доброкачественных опухолевых и опухолеподобных заболеваний костей конечностей» (DGU 05847 от 10.12.2018) на основании программы проводили различные костно-пластические операции в зависимости от локализации, и размеров очага, которая позволяет выбрать тактику лечения путем введения основных данных патологического процесса. На основании разработанной нами ЭВМ программы мы рекомендуем следующее:

При образовании костей размерами очага до 2,0 см, или при поражениях кости менее чем на ¼ толщины и длины, пластика дефектов костей проводится Коллапан-гранулами.

При образовании костей размерами очага от 2,0 см до 6,0 см, или при поражениях кости более чем на 1/3 толщины и длины пластика дефектов костей проводится аутокостью.

При образованиях костей размерами очага от 6,0 см и более, или при поражениях кости более чем на 1/2 толщины и длины проводится пластика дефектов костей Коллапан-гранулами в сочетании с аутокостью.

При образованиях костей размерами очага до 1,0 см, костная пластика не рекомендуется

Нами разработан малоинвазивный метод хирургического лечения который является атравматичный, технический несложным и сокращает время выполнение операции и после операционный осложнение умещается, быстрее восстанавливается функции конечности. «Способ хирургического лечения кистозных образований длинных трубчатых костей конечностей» - (патент № IAP 05867 от 04.06.2019) который позволяет произвести малоинвазивный доступ к патологическому очагу в кости под рентген контролем который дает возможность уменьшения травматизации окружающих тканей, сокращает время выполнения операции, ранней реабилитации, и ускоряет сроки восстановления функции конечности.

Интраоперационное применение CR дуги для навигации при выполнении хирургического вмешательства позволило сократить время операции, уменьшить размер разреза до 3 см. Техника выполнения разработанного способа заключается в следующем кистозная опухоль локализованная в длинной трубчатой кости была удалена с помощью применения рентген навигации при помощи CR дуги, при этом перед выполнением кожного разреза, при помощи стерильной инъекционной иглы мы отмечали локализацию патологического очага в кости под контролем CR дуги, таким образом происходит «маркировка» очага. После чего мы производили разрез на уровне иглы, длиной 2-4 см, далее тупым путем при помощи москита послойно раздвигали мягкие ткани. Дойдя до длинной трубчатой кости мы производили внутрикостный канал диаметром 1,5-2,0 см при помощи дрели, мы выскабливали из кистозное полости патологически измененую ткань через внутрикостный канал при помощи хирургической ложки. Данный процесс еще раз контролировался при помощи CR-дуги. После удаления кистозного образования производилась обработка полости при помощи раствора 3% перекиси водорода, а также электрокоагулятором, повторяя данный алгоритм 2 раза. Для достоверности что все стенки после удаления патологического очага были обработаны при помощи электрокоагулятора со специальным изогнутым наконечником снова проводится рентген контроль при помощи CR-дуги. Очищенная полость заполнялась пластическим материалом – гранулами Коллапана либо аутокость, после чего рана зашивалась послойно.

На основании данной методики нами предложена полезная модель Способ лечения кистозных образований длинных трубчатых костей». (Патент № FAP 01415 от 28.08.2019 г.) где описана методика обработки костной полости после экскохлеации опухоли при помощи 3% перекиси водорода при помощи, которой промывалась полость и рана. Далее применялась элетрокоагуляция всех внутренних стенок на уровне патологического очага которая позволяет удалить остаточные ткани опухоли для предупреждения рецидива. После чего производится повторное применение 3% перекиси водорода с фиксацией марлевого тампона пропитанным данным раствором в ране на протяжении 30-60 секунд, что позволит снизить кровотечение внутрикостных сосудов и дополнительному механическому очищению коагулированной полости. В итоге при необходимости производилась обработка полости костным воском.

Обработка перекисью водорода и костным воском позволяет избежать длительного кровотечения что позволяет улучшить обзор и уменьшить травматизацию мягких тканей перед костной пластикой.

Под контролем CR-дуги с применением костной пластики у 57 (35%) больных применением костной пластики у 37 (33%) больных, что позволило выполнить хирургическое вмешательство атравматично, технически упростила процесс доступа к очагу, что позволило сократить длительность операции до 20-25 (48%) мин. А при применении традиционного метода лечения чаще поизводился большой разрез, с длительностью операции около 1 часа.

В пятой главе «**Результаты оперативного лечения больных с доброкачественными опухолями и опухолеподобными заболевания костей конечностей»** представлены результаты хирургического лечения в исследуемых группах, аналитический и сравнительный обзор исходов и результатов лечения.

Ближайшие и отдаленные результаты лечения были исследованы у 90 (80 %) больных. При первичной оценке эффективности лечения кроме рентгенограммы пораженного очага, проводили клиническое обследование пациентов после операции. Результаты оперативного лечения изучены, критерии оценки результатов лечения оценивались при помощи предложенной нами 5 бальной шкале на основе которой была разработана «Программа для оценки состояния больных с доброкачественными опухолями и опухолеподобными заболеваниями костей конечностей до и после хирургического лечения» (DGU 09454 от 23.10.2020г.).

У детей до операции сумма среднего балла по предложенной шкале (рисунок 1) была равна 17,02±0,29 как в основной группе, так 17.40±0,31 в контрольной группе больных. После операции через 1 месяц сумма баллов была равна 11,4± 0,18 баллам в основной и 12.93±0,22 баллам в контрольной группе больных, что давало оценку как неудовлетворительно, что мы связываем с отсутствием функции за счёт иммобилизации, и поздним началом репаративных процессов. На 3 месяц исследований данные показывали общую

сумму баллов 8.83±0,17 в основной группе и 9.94±0,17 в контрольной группе, что оценивалось как удовлетворительное состояние больного. На 6 месяц исследований состояние больных по сумме балов равнялось 6.22±0,22 баллам в основной группе больных и 6.66±0,128 10 баллам в контрольной группе больных, что оценивалось как хорошее в основной группе, удовлетворительное в контрольной группе больных. Через 9 месяцев после лечения была равна 5,50±0,16 баллам в основной группе, и 6,37±0,11 баллам в контрольной группе больных, что позволило оценить состояние больных как хорошее. Через 12 месяцев наблюдений сумма баллов была равна 1,00±0,07 баллам в основной и 1,57±0,11 баллам в контрольной группе больных, что давало оценку состояния как отличное в обеих группах наблюдений. На 24 месяц исследований данные показывали общую сумму баллов 1,00 в основной группе и 1,75±0,07 в контрольной группе, что оценивалось как отличное состояние больного в обеих группах больных детей. (рис. 1,2)

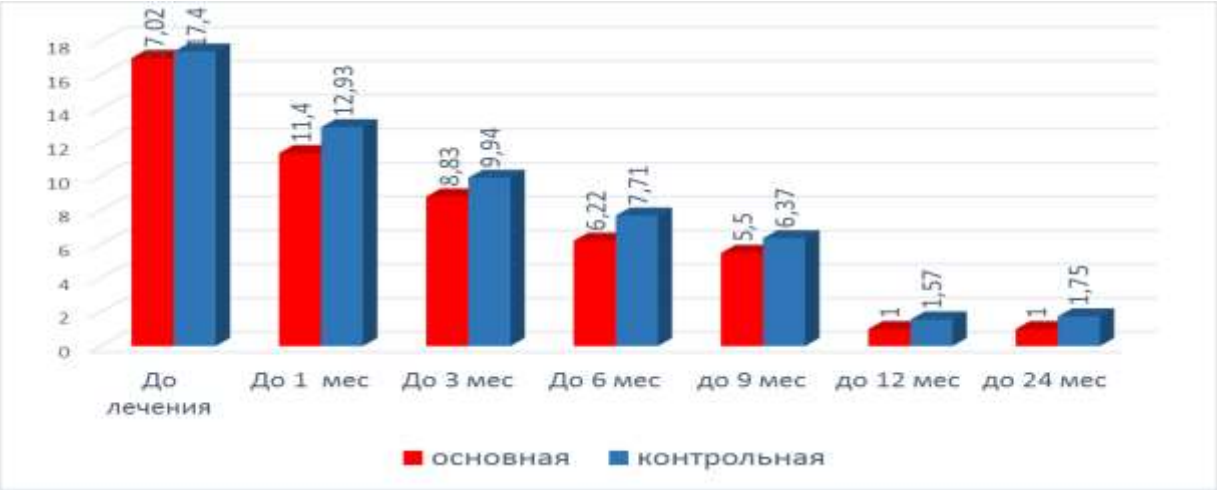

Рисунок 1. Мониторинг состояния средних показателей у детей до и после лечения по предложенной нами функциональной шкале (p<0,05)

Рисунок 2. Мониторинг состояния средних показателей у детей до и после лечения по шкале MSTS (p<0,05)

У взрослых больных до операции сумма среднего балла по предложенной шкале была равна 17.02±0,15 в основной группе, и 17.71±0,12в контрольной группе больных. После операции через 1 месяц наблюдений сумма баллов была равна 11,4±0,12 баллам в основной и 13,09±0,22 баллам в контрольной группе больных, что давало оценку как неудовлетворительно, что мы также связываем с отсутствием функции за счёт иммобилизации, и поздним началом репаративных процессов.

На 3 месяц исследований данные показывали общую сумму баллов 8,87±0,16 в основной группе и 10,11±0,12 в контрольной группе, что характеризовалось как удовлетворительное состояние. На 6 месяц исследований состояние больных по сумме балов равнялось 7,53±0,12 баллам в основной группе больных и 9,57±0,12 баллам в контрольной группе больных. Что оценивалось как хорошее в основной группе, удовлетворительное в контрольной группе больных. Через 9 месяцев после лечения была равна 5,44±0,10 баллам в основной группе, и 6,48±0,19 баллам в контрольной группе больных, что позволило оценить состояние больных как хорошее в основной и контрольной группе наблюдений. Через 12 месяцев наблюдений сумма баллов была равна 0,94±0,4 баллам в основной и 1,44±0,19 баллам в контрольной группе больных, что давало оценку состояния как отличное в обеих группах наблюдений. На 24 месяц исследований данные показывали общую сумму баллов 0,00 в основной группе и 0,98±0,14 в контрольной группе, что оценивалось как отличное состояние больного в обеих группах больных. (Рис.3,4)

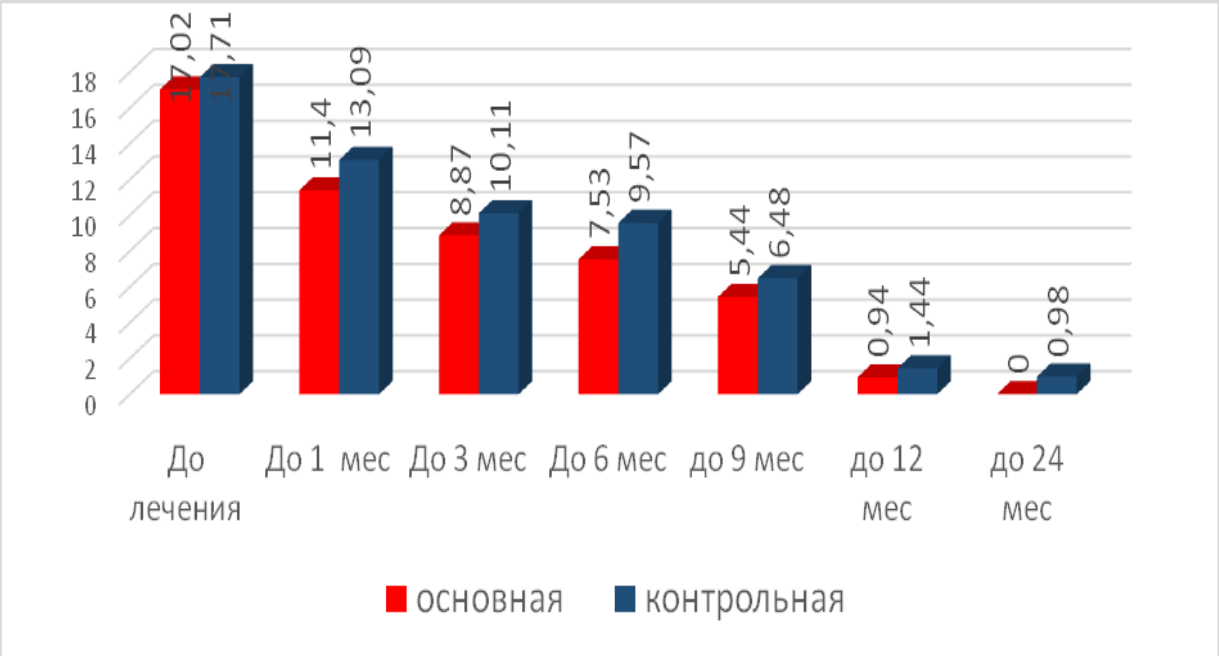

Рисунок 3. Мониторинг состояния средних показателей у взрослых до и после лечения по предложенной нами функциональной шкале (p<0,05)

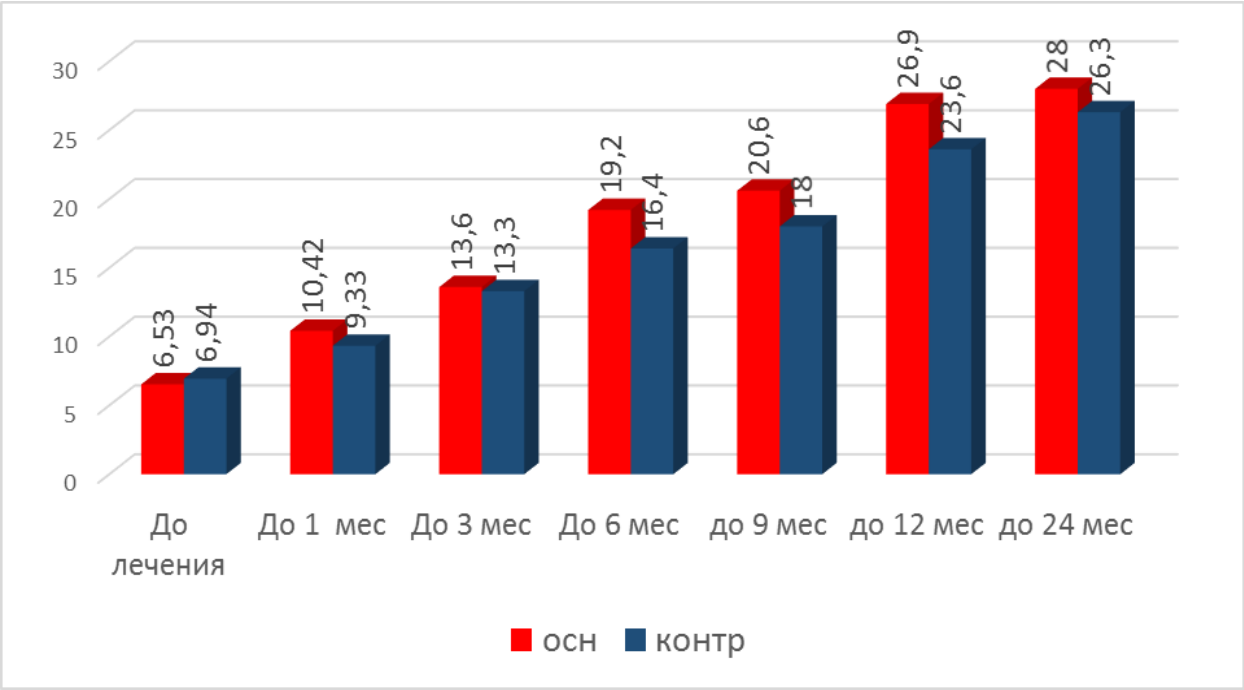

Рисунок 4. Мониторинг состояния средних показателей у взрослых до и после лечения по шкале MSTS (p<0,05)

Анализ результатов исследования путем применения таблицы изучения клинических характеристик как боль, нарушение функции, деформация на уровне кости, рентгенологические данные с присвоенными им оценке по 5 бальной шкале в зависимости от степени тяжести, суммирование которых может позволить объективной оценке состояния больного. Использование данного метода позволило выявить достоверное улучшение результатов через месяц после лечения больных в основной группе удовлетворительный результат, по сравнению с контрольной группой больных оценка соответствовала удовлетворительной (p<0,05) .

Через 3 месяца наблюдения оценено состояние больных в основной группе удовлетворительным в 65% случаев, хорошим в 35% случаев, а в контрольной группе достоверно можно было считать, как удовлетворительный в 80 % случаев, и хороший в 20 % случаев (p<0,05).

На шестой месяц наблюдения оценка состояния больных в основной группе была хорошей в 95% случаев, тогда как в контрольной группе достоверно можно было считать, как удовлетворительный в 17% случаев, а хороший в 83% случаев (p < 0,05).

На девятый месяц наблюдений оценка состояния больных в основной группе больных была отмечена как хорошее в 100 % случаев, тогда в контрольной группе достоверно можно было считать, как удовлетворительное в 15 % случаев, хорошее в 85% случаев (p < 0,05).

На 12 месяце наблюдений определены отличные результаты в обоих группах наблюдений.

Кроме того, для достоверной оценки критерий эффективности применялось по критериям балльной оценка по шкале Musculo Skeletal

Tumor Society (MSTS) 23 балла и выше (Uehara K. et al., 2017). По которым в основной и контрольной группе к 3 месяцу наблюдений после операции отмечались хорошие результаты в 38% случаев, и в 21% случаев соответственно, к 6 месяцу наблюдений отмечались хорошие результаты в 100 % случаях в основной, в 83 % случаях в контрольной группе ($p < 0,05$).

ВЫВОДЫ

1. Применение алгоритма дифференциальной лучевой диагностики доброкачественных опухолей и опухолеподобных образований костей конечностей позволило достоверно улучшить ($p<0.05$) дифференциальную диагностику предположительного доброкачественного характера процесса в 89% случаев.

2. Алгоритм дифференцированного подхода к лечению доброкачественных опухолей костей конечностей даёт возможность максимально достоверно ($p<0.05$) выбрать варианты костной пластики по отношению к данному больному с учётом локализации и размеров патологического очага.

3. Применение разработанного способа хирургического лечения кистозных образований длинных костей конечностей позволяет произвести малоинвазивный доступ к патологическому очагу под контролем CR -дуги и тем самым способствует статистически значимому ($p<0.05$) уменьшению сроков восстановления на 6±4,3 сутки в основной группе и по сравнению с контрольной группой на 10 ±3,8 сутки .

4. Применение разработанного метода обработки костной полости путем комбинации физических и химических агентов с максимальным сохранением здоровых стенок позволяет достоверно снизить травматизации мягких тканей и продолжительность операции на 15 минут.

5. Сравнительная оценка отдаленных результатов по предложенной нами шкале клинико-рентгенологической оценки и по шкале MSTS показала достоверное улучшение ($p<0.05$) результатов лечения в основной группе, в сравнении с контрольной группой.

SCIENTIFIC COUNCIL AWARD SCIENTIFIC DEGREES DSc.04/30.12.2019.Tib.62.01 AT THE REPUBLIC SPECIALIZED SCIENTIFIC AND PRACTICAL MEDICAL CENTER OF TRAUMATOLOGY AND ORTHOPEDICS

TASHKENT MEDICAL ACADEMY

UMAROVA GULRUKH SHAVKATOVNA

DIAGNOSTICS AND SURGICAL TREATMENT OF BENIGN TUMORS AND TUMOR-LIKE DISEASES OF THE EXTREMITIES BONES

14.00.22 - Traumatology and Orthopedics

ABSTRACT OF DOCTOR OF PHILOSOPHY (PhD) DISSERTATION ON MEDICAL SCIENCES

Tashkent - 2021

The subject of the doctoral (PhD) dissertation registered by the Supreme Attestation Commission under the Cabinet of Ministers of the Republic Uzbekistan in B2018.2.PhD/Tib686.

The dissertation has been done in the Tashkent medical academy.

Abstract of the doctoral dissertation in three languages (uzbek, russian, english (resume)) has been posted on the website of Scientific council (www.uzniito.uz), the information-educational portal «Ziyonet» (www.ziyonet.uz) and Uzbekistan National news agency (www.uza.uz).

Scientific consultant:	**Asilova Saodat Ubaevna** doctor of medical sciences, professor
Official opponents:	**Hudoyberdiev Qobil Tursunovich** doctor of medical sciences, professor
	Polatova Djamila Shogayratovna doctor of medical sciences, senior scientific researcher
Leading organization:	**Samarkand State Medical Institute**

The defense will be take place on «___» _____ 2021 at the ____ o'clock at the meeting of the Scientific Council DSc.04/30.12.2019.Tib.62.01 at the Republican Specialized Scientific Practical Medical Center of traumatology and orthopedics (Address: 100147, Tashkent, Makhtumkuli str. 78, Republican Specialized Scientific Practical Medical Center of traumatology and orthopedics; Phone: (99871) 233-10-30; e-mail: niito-tashkent@yandex.ru).

The dissertation is available in the Information Resource Center of the Republican specialized scientific and practical medical centre of traumatology and orthopedics (Registration №___), (Address: 100147, Tashkent c., Makhtumkuli str., 78. Phone: (+99871) 233-10-30).

Abstract of the dissertation has been sent on «_____» _____2021.
(mailing report № ____ of «_____» _____ 2021).

M.E. Irismetov
Chairman of the Scientific council to award of scientific degrees, doctor of medical sciences, senior scientific researcher

U.M. Rustamova
Scientific secretary of the Scientific council to award of scientific degrees, doctor of medical sciences, senior scientific researcher

A.P. Alimov
Chairman of the Scientific seminar at the Scientific council to award a scientific degrees, doctor of medical sciences

INTRODUCTION (annotation to the dissertation of Doctor of Philosophy(PhD))

The aim of the study is to improve the results of treatment of benign tumor and tumor-like diseases of the bones of the extremities by improving differential diagnosis and methods of surgical treatment.

The object of research was 112 patients aged 5 to 64 years who were treated in the department of adolescent orthopedics and congenital deformities of the skeleton of the Republican Specialized Scientific and Practical Center of Traumatology and Orthopedics, in the Department of Traumatology of the Republican Clinical Hospital No. 1 and in the Department of Orthopedics of the clinic of the Tashkent Medical Academy for tumors and tumor-like diseases of the bones of the extremities for 2015-2018

The scientific novelty of the research are as follows:

a method for the surgical treatment of benign tumors and tumor-like diseases of the bones of the extremities has been developed, which makes it possible to simplify access to the pathological focus, to perform a minimally invasive procedure;

a combined method treatment of the postoperative bone cavity after removal of the formation, which consists in a combination of electrocoagulation and chemical agents based on active oxygen, has been developed, which makes it possible to create conditions for adequate removal of pathological tissues, as well as preservation of the bone wall at the level of the lesion;

the diagnostic criteria for benign tumor and tumor-like diseases of the bones of the extremities have been determined, allowing early differential diagnosis of the alleged pathological process at the pre-hospital stage or the stage of primary care;

for the first time, a differentiated approach to bone grafting was proposed, depending on the location and size of the pathological focus, with the choice of the preferred osteoplastic material;

it was proved that the developed scale for assessing the quality of life of patients on the basis of the proposed criteria is applicable for comparing the condition of patients before and after surgical treatment.

Introduction of research results. According to the results of scientific research, in order to improve the results of diagnosis and treatment of benign tumors and tumor-like diseases of the bones of the extremities, the following have been introduced:

Based on the results of scientific research to improve the surgical treatment of benign tumors and tumor-like diseases of the extremities bones. A patent was obtained for the invention of the Intellectual Property Agency "Method for the surgical treatment of cystic formations of the long bone of the extremities" (patent № IAP 05867, 04.06.2019). The results obtained made it possible to produce minimally invasive access to the pathological focus in the bone; Based on the results of scientific research on improving the surgical treatment of benign tumors and tumor-like diseases of the bones of the extremities, a patent for a useful model of the

Intellectual Property Agency "Method for the treatment of cystic formations of long bones" was obtained and the patent (patent No. FAP 01415, 28.08.2019) was taken. The results obtained allowed the maximum preservation of healthy walls at the border with the tumor and the maximum preservation of the organ; Based on the results of scientific research to improve the diagnosis and surgical treatment of benign tumors and tumor-like diseases of the bones of the extremities, methodological recommendations "Method for the treatment of chondromas of bones of various localization" were approved (certificate of the Ministry of Health No. 8n-d / 32 dated February 27, 2020). The results obtained made it possible to reduce the trauma of the surrounding tissues, shorten the operation time, early rehabilitation and recovery time of the limb function, and also improve the treatment results by up to 95%.

The results obtained in the diagnosis and improvement of the surgical treatment of patients with benign tumors and tumor-like diseases of the bones of the extremities have been introduced into the practice of health care, in particular, the Republican Center for Pediatric Orthopedics in Bukhara. Regional multidisciplinary medical center (conclusion of the Ministry of Health of September 07, 2021 No. 08-09/11598).

The structure and scope of the dissertation. The dissertation is presented on 110 pages of computer text and consists of an introduction, 5 chapters, conclusions, conclusions, practical recommendations, a list of used literature and applications.

ЭЪЛОН ҚИЛИНГАН ИШЛАР РЎЙХАТИ
СПИСОК ОПУБЛИКОВАННЫХ РАБОТ
LIST OF PUBLISHED WORKS

I бўлим (I часть; part I)

1. Асилова С.У., Умарова Г.Ш. Способ хирургического лечения кистозных образований длинных трубчатых костей конечностей // Агентство по интеллектуальной собственности Республики Узбекистан. Патент на патент на изобретение (№ IAP 05867 от 04.06.2019г.).
2. Асилова С.У., Назарова Н.З., Умарова Г.Ш. Наш опыт малоинвазивного хирургического лечения кистозных образований костей кисти // Журнал теоретической и практической медицины, 2017.-№6.- С.49-52 (14.00.00 №3)
3. Umarova G.Sh. Varios methods of surgical treatment of benign tumors of wrist bones // European science review.-Vienna, 2018.-№9-10, Vol.2.-P.158-160 (14.00.00 №19)
4. Asilova S.U., Nazarova N.Z., Umarova G.Sh., Valieva K.N. Differential diagnostics of benign cystic formations of the bones of the upper and lower limbs // European journal of pharmaceutical and medical research, 2019, 6 (7) –P.-3-9 (14.00.00, №23, Scientific Journal Impact Factor 6,222).
5. Nazarova N.Z., Umarova G.Sh., Vaiman M., Abba M., M. Foonberg, Mametov K., Shterenshis M. The distribution of chondromas: Why the hand? // Medical Hypotheses 143 (2020) 110132 doi.org/10.1016/j.mehy.2020.110132 P.6-12. (14.00.00, №25, Open Access Impact Factor 1,5).
6. Gulrukh Sh. Umarova, Saodat U. Asilova, Nigora Z. Nazarova. Surgical Treatment of Patients with Bone Chondomas //American Journal of Medicine and Medical Sciences 2021; 11(1): doi:10.5923/j.ajmms.20211101.11.- P42-45. (14.00.00 №2)
7. Nazarova, N.Z., Umarova, G.S., Vaiman, M., Asilova, S.U., Abba, M., Foonberg, M., Shterenshis, M. The surgical management of the cavity and bone defects in enchondroma cases: A prospective randomized trial (article) // Surgical Oncology, Volume 37, June 2021: 101565 https://doi.org/10.1016/ j.suronc.2021.101565. (14.00.00, №25, Open Access Impact Factor 3,279).

II бўлим (II часть, part II)

8. Асилова С.У., Умарова Г.Ш., Назарова Н.З. Способ лечения кистозных образований длинных трубчатых костей // Агентство по интеллектуальной собственности Республики Узбекистан. Патент на полезную модель №FAP 01415 от 28.08.2019).
9. Умарова Г.Ш. Программа для выбора метода лечения доброкачественых опухолей и опухолеподобных заболеваний костей

конечностей // Агентство по интеллектуальной собственности Республики Узбекистан, Свидетельство № DGU 05847 от 10.12.2018 г.

10. Асилова С.У., Умарова Г.Ш., Назарова Н.З., Валиева К.Н. Программа для дифференциальной диагностики доброкачественных опухолей и опухолеподобных образований костей конечностей. // Агентство по интеллектуальной собственности Республики Узбекистан. Свидетельство № DGU 08084 от 24.04.2020 г.

11. Асилова С.У., Умарова Г.Ш., Назарова Н.З., Валиева К.Н. Программа для оценки состояния больных с опухолевыми и опухолеподобными заболеваниями костей конечностей до и после хирургического лечения // Агентство по интеллектуальной собственности Республики Узбекистан. Свидетельство № DGU 09454 от 25.11.2020 г.

12. С.У. Асилова, Н.З. Назарова, Г.Ш. Умарова. Применение электронно-оптического преобразователя в лечение кистозных образований костей / Материалы международной научно-практической конференции травматологов-ортопедов Казахстана от 5 октября 1917 года «Актуальные вопросы травматологии-ортопедии на современном этапе» // Научно-практический журнал Травматология және ортопедия, 2017.-№ 3-4. –С.105.

13. Асилова С.У., Назарова Н.З. Умарова Г.Ш. Хирургическое лечение доброкачественных опухолей и опухолеподобных заболеваний костей конечностей // Материалы международной конференции «Илизаровские чтения – 2018».- Курган, 2018. – С.20.

14. Назарова Н.З., Умарова Г.Ш. Дифференцированный подход в лечении доброкачественных опухолей и опухолеподобных заболеваний костей конечностей // Материалы II национального конгресса им. Альбрехта с международным участием «Реабилитация – XXI век: традиции и инновации».- Санкт-Петербург, 2018. -С.119.

15. Asilova S.U., Nazarova N.Z., Umarova G.Sh. Minimal invasive surgical treatment of bening tumors and tumorlike conditions of wrist bones // Материалы конференции «Инновационные технологии в хирургической практике, травматологии и ортопедии».- Ташкент, 2018. – С.57.

16. Асилова С.У., Хужаназаров И.Э., Умарова Г.Ш., Назарова Н.З. Случай эндотелиомы локтевой кости // Тезисы Межрегиональной междисциплинарной научно-практической конференции «Актуальные вопросы оказания помощи больным с опухолями опорно-двигательного аппарата».- Иваново, 2019.- С.19.

17. Асилова С.У., Умарова Г.Ш., Назарова Н.З. Результаты лечения больных с кистозными образованиями костей конечностей // Материалы конференции травматологов и ортопедов Узбекистана «Эндопротезирование крупных суставов и артроскопические технологии».- Ташкент, 30 мая 2020 г. – С. 184.

18. Асилова С.У., Умарова Г.Ш., Назарова Н.З. Способ лечения хондром костей различной локализации. Методические рекомендации. Ташкент, 2020. -23 с.

Автор выражает глубокую благодарность к.м.н. доценту кафедры «Травматологии ортопедии и ВПХ» Ташкентской медицинской академии, Назаровой Нигоре Зикриллаевне за помощь при выполнении данной научной работы.

Автореферат « Травматология, ортопедия ва реабилитация » журнали таҳририятида таҳрирдан ўтказилиб, ўзбек, рус ва инглиз тилларидаги матнлар ўзаро мувофиқлаштирилди.

Бичими: 84x60 $^{1}/_{16}$. «Times New Roman» гарнитураси.
Рақамли босма усулда босилди.
Шартли босма табоғи: 3,25. Адади 100. Буюртма № 54/21.

Гувоҳнома № 851684.
«Tipograff» МЧЖ босмахонасида чоп этилган.
Босмахона манзили: 100011, Тошкент ш., Беруний кўчаси, 83-уй.