АНДИЖОН ДАВЛАТ ТИББИЁТ ИНСТИТУТИ ҲУЗУРИДАГИ ИЛМИЙ ДАРАЖАЛАР БЕРУВЧИ PhD.04/30.12.2019.Tib.95.01 РАҚАМЛИ ИЛМИЙ КЕНГАШ

АНДИЖОН ДАВЛАТ ТИББИЁТ ИНСТИТУТИ

ХОЖИМЕТОВ ДАВРОНБЕК ШУХРАТБЕОВИЧ

ЎН ИККИ БАРМОҚЛИ ИЧАК ЯРАСИ ЖАРРОХЛИГИДА АНАСТОМОЗИТНИ ДАВОЛАШ ВА ОЛДИНИ ОЛИШНИНГ ТАКТИК-ТЕХНИК ЖИХАТЛАРНИ ТАКОМИЛЛАШТИРИШ

14.00.27 – Хирургия

ТИББИЁТ ФАНЛАРИ БЎЙИЧА ФАЛСАФА ДОКТОРИ (PhD) ДИССЕРТАЦИЯСИ АВТОРЕФЕРАТИ

АНДИЖОН – 2022

УЎК:616.89-02-089-616.441-006

Фалсафа доктори (PhD) диссертацияси автореферати мундарижаси

Оглавление автореферата диссертации доктора философии (PhD)

Contents of dissertation abstract of doctor philosophy (PhD)

Хожиметов Давронбек Шухратбекович
Ўн икки бармоқли ичак яраси жаррохлигида анастомозитни даволаш ва олдини олишнинг тактик-техник жиҳатларини такомиллаштириш..... 3

Хожиметов Давронбек Шухратбекович
Совершенствование тактико-технических аспектов лечения и профилактики анастомозитов в хирургии язвенной болезни двенадцатиперстной кишки 23

Hojimetov Davronbek Shuxratbekovich
Improvement of tactical and technical aspects of treatment and prevention of anastomositis in surgery of duodenal ulcers..... 43

Эълон қилинган ишлар рўйхати
Список опубликованных работ
List ofpublishedworks …… 47

АНДИЖОН ДАВЛАТ ТИББИЁТ ИНСТИТУТИ ҲУЗУРИДАГИ ИЛМИЙ ДАРАЖАЛАР БЕРУВЧИ PhD.04/30.12.2019.Tib.95.01 РАҚАМЛИ ИЛМИЙ КЕНГАШ

АНДИЖОН ДАВЛАТ ТИББИЁТ ИНСТИТУТИ

ХОЖИМЕТОВ ДАВРОНБЕК ШУХРАТБЕОВИЧ

ЎН ИККИ БАРМОҚЛИ ИЧАК ЯРАСИ ЖАРРОХЛИГИДА АНАСТОМОЗИТНИ ДАВОЛАШ ВА ОЛДИНИ ОЛИШНИНГ ТАКТИК-ТЕХНИК ЖИҲАТЛАРИНИ ТАКОМИЛЛАШТИРИШ

14.00.27 – Хирургия

ТИББИЁТ ФАНЛАРИ БЎЙИЧА ФАЛСАФА ДОКТОРИ (PhD) ДИССЕРТАЦИЯСИ АВТОРЕФЕРАТИ

АНДИЖОН – 2022

Фалсафа доктори (PhD) диссертацияси мавзуси Ўзбекистон Республикаси Вазирлар Маҳкамаси ҳузуридаги Олий аттестация комиссиясида B2021.4.PhD/Tib1979 рақам билан рўйхатга олинган.

Диссертация Андижон давлат тиббиёт институтида бажарилган.

Диссертация автореферати икки тилда (ўзбек, рус, инглиз (резюме)) Илмий кенгашнинг веб-саҳифасида (www.adti.uz) ва «Ziyonet» ахборот таълим портали (www.ziyonet.uz) манзилларига жойлаштирилган.

Илмий раҳбар: **Нишанов Муроджон Фозилжонович**
тиббиёт фанлари доктори, доцент

Расмий оппонентлар: **Хакимов Мурод Шавкатович**
тиббиёт фанлари доктори, профессор

Косимов Адхам Лутфиллаевич
тиббиёт фанлари доктори, доцент

Етакчи ташкилот: **Абуали ибн Сино номидаги Тожикистон давлат тиббиёт университети (Тожикистон Республикаси)**

Диссертация ҳимояси Андижон давлат тиббиёт институти ҳузуридаги илмий даражалар берувчи PhD.04/30.12.2019.Tib.95.01 рақамли Илмий кенгашнинг 2022 йил «___»_____ соат _____даги мажлисида бўлиб ўтади (Манзил: 170100, Андижон шаҳри, Ю.Отабеков кўчаси, 1-уй; Тел/факс: (+998) 74-223-94-50; e-mail: info@adti.uz).

Диссертация билан Андижон давлат тиббиёт институтининг Ахборот-ресурс марказида танишиш мумкин (____-рақами билан рўйхатга олинган). Манзил: 170100, Андижон шаҳри, Ю.Отабеков кўчаси, 1-уй; Тел/факс: (+998) 74-223-94-50.

Диссертация автореферати 2022 йил «_____» _____ да тарқатилди.
(2022 йил «_____» _____ даги _____ рақамли реестр баённомаси).

М.М. Мадазимов
Илмий даражалар берувчи илмий кенгаш
раиси, тиббиёт фанлари доктори, доцент

Б.Р. Абдуллажонов
Илмий даражалар берувчи илмий кенгаш
илмий котиби, тиббиёт фанлари доктори, доцент

Н.С. Мамасолиев
Илмий даражалар берувчи илмий кенгаш
қошидаги илмий семинар раиси,
тиббиёт фанлари доктори, профессор

КИРИШ (фалсафа доктори (PhD) диссертацияси аннотацияси)

Диссертация мавзусининг долзарблиги ва зарурати. Ошқозон ва ўн икки бармоқли ичак яра касаллиги (ЎИБИЯК) дунёнинг барча минтақаларида энг кенг тарқалган патологиялардан биридир. Ушбу холатда «яра касаллигининг асоратланган шаклларини хирургик даволаш муаммолари долзарблигича қолмоқда, бу бир томондан, беморларнинг энг оғир контингенти оператив даволаш амалиётига дучор бўлганида консерватив ва эндоскопик усулларнинг самарадорлиги билан боғлиқ бўлса, бошқа томондан, ташрихдан кейинги турли хил асоратлар ривожланиши хавфи юқорилиги билан боғлиқ»[1]. Уларнинг структурасида анастомоз чокларининг етишмовчилиги, демпинг синдроми, анастомознинг пептик яраси, қон кетиши энг кўп муҳокама қилинса, постгастрорезекцион анастомозит эса алоҳида нозологик бирлик сифатида камдан-кам ҳолларда кўриб чиқилади[2]. Бироқ, айнан шу патологик жараён, кўпинча қайта хирургик аралашув билан якунланадиган янада оғир асоратларнинг сабабчисидир. Анастомозитнинг ривожланиши беморлар аҳволини сезиларли даражада ёмонлаштириши ва уларнинг ҳаёт сифатини пасайишига олиб келиши мумкин, уни даволаш эса, кўпинча шифохонада ҳам, ундан кейинги даврда ҳам харажатларнинг ошиши билан узоқ давом этувчи реабилитация жараёнига айланади[3]. Анастомозит кўп омилли асорат бўлгани холда, уни олиб бориш стратегияси бўйича аниқ тавсиялар йўқлиги сабабли, анастомозитни даволаш яра касаллигининг замонавий хирургиясининг долзарб муаммоси бўлиб қолмоқда.

Жаҳон амалиётида нафақат аралашувнинг тури ва ҳажмини, ваготомия соҳасини ҳисобга олиб амалга оширилган ташрихнинг хусусиятига, балки, компенсатор ва репаратив имкониятларга таъсир қилиши мумкин бўлган бошқа ҳамроҳ механизмларга урғу берган холда яра касаллиги бўйича ўтказилган ташрихлардан кейинги даврни асоратли кечиши ривожланишининг патогенетик хавф омилларини ўрганишга оид тадқиқотлар давом эттирилмоқда. Ошқозон-ичак тракти фаолиятини тартибга солувчи ўзига хос гастроинтестинал гормонларга урғу берган холда, ташрихдан олдин нейроэндокрин тизимнинг ҳолатини текшириш борасидаги тадқиқотлар бундан кам бўлмаган муҳим аҳамиятга эга. Бир томондан ошқозон яраси ривожланишига, бошқа томондан, ташрихдан кейинги даврни асоратли кечишини келтириб чиқарувчи генетик омилларни аниқлашга оид илмий ишланмалар давом эттирилмоқда.

Мамлакатимизда соғлиқни сақлаш тизими ривожланишининг замонавий босқичида профилактика, консерватив ва хирургик даволашнинг замонавий

---

[1]Davis J.L., Ripley R.T. Postgastrectomy Syndromes and Nutritional Considerations Following Gastric Surgery // Surg. Clin. NorthAm. – 2017. – Vol.97 (2). – P. 277-293.

[2] Ручкин Д.В., Козлов В.А., Ниткин А.А., Назарьев П.И., Рымарь О.А., Ян М.Н. Повторные реконструкции пищеварительного тракта после операций на желудке. Хирургия. Журнал им. Н.И. Пирогова. 2019; 12:37-46.

[3]Zheng ZF, Lu J, Zhang PY, Xu BB, Zheng CH, Li P, Xie JW, Wang JB, Lin JX, Chen QY, Huang CM. Novel abdominal negative pressure lavage-drainage system for anastomotic leakage after R0 resection for gastric cancer. World J Gastroenterol. 2019 Jan 14;25(2):258-268. doi: 10.3748/wjg. v25.i2.258. PMID: 30670914; PMCID: PMC6337017.

тамойилларини жорий этиш ҳисобига ЎИБИЯК билан касалланган беморларни даволаш натижаларини яхшилашга йўналтирилган кўплаб чора-тадбирлар амалга оширилмоқда. Бу йўналишда, хусусан, ташхисот ва хавфсиз хирургик тактика сифатини яхшилашда ижобий натижаларга эришилган. Шу билан бирга, шошилинч ва режали хирургик ёрдам тизимини такомиллаштириш учун ўн икки бармоқли ичак яра касаллиги хирургиясида асоратларни даволашга янгича ёндашувларни қўллашнинг илмий асосланган натижалари талаб этилади. 2017-2021 йилларда Ўзбекистон Республикасини ривожлантиришнинг бешта устувор йўналишлари бўйича Ҳаракатлар стратегиясида аҳолининг заиф тоифаларининг тўлақонли ҳаёт кечиришини таъминлаш мақсадида тиббий-ижтимоий ёрдам тизимини ривожлантириш ва такомиллаштириш вазифалари белгиланган[4] Ушбу вазифаларни амалга ошириш, шу жумладан ўн икки бармоқли ичак яраси хирургиясида анастомозитларни олдини олиш ва даволашнинг тактик-техник жиҳатларини такомиллаштириш долзарб йўналишлардан бири ҳисобланади.

Ўзбекистон Республикаси Президентининг 2018 йил 7 декабрдаги ПФ-5590-сон «Ўзбекистон Республикаси соғлиқни сақлаш тизимини тубдан такомиллаштириш бўйича комплекс чора-тадбирлар тўғрисида»ги Фармони, Ўзбекистон Республикаси Президентининг 2017 йил 20 июндаги ПҚ-3071-сон «Ўзбекистон Республикаси аҳолисига 2017-2021-йилларда ихтисослаштирилган тиббий ёрдам кўрсатишни янада ривожлантириш чора-тадбирлари тўғрисида» ва 2018 йил 26 январдаги ПҚ-3494-сон “Шошилинч тез тиббий ёрдам тизимини янада такомиллаштириш бўйича чора-тадбирлар тўғрисида”ги Қарорлари, ҳамда мазкур фаолиятга тегишли бошқа меъёрий-ҳуқуқий хужжатларда белгиланган вазифаларни амалга оширишга ушбу диссертация тадқиқоти муайян даражада хизмат қилади.

Тадқиқотнинг республика фан ва технологиялари ривожланишининг устувор йўналишларига мослиги. Мазкур тадқиқот Республика фан ва технологиялар ривожланишининг VI «Тиббиёт ва фармакология» устувор йўналишига мувофиқ бажарилган.

Муаммонинг ўрганилганлик даражаси. Хирургик технологияларнинг ривожланиши фонида, сўнгги йилларда ошқозон яраси бўйича ўтказилган ташрихлардан кейинги асоратлар орасида пострезекцион ва постваготомик бузилишлар, шунингдек, яранинг қайталаниши улуши тобора камайиб бормоқда. Бироқ, бу ютуқларга қарамай, асоратлар частотаси ҳали ҳам юқори бўлиб қолмоқда, уларни даволаш эса мунозарали мавзу бўлиб қолмоқда[5]. Бу консерватив ёки эндоскопик коррекция қилишдан ташқари, кўпинча такрорий мураккаб реконструктив ташрихларни талаб қиладиган шунга ўхшаш асоратлари бўлган беморларни даволаш ва етарли даражада узоқ муддатли

[4] Ўзбекистон Республикаси Президентининг 2017 йил 7 февралдаги ПФ-4947 сонли «Ўзбекистон Республикасини янада ривожлантириш бўйича Ҳаракатлар стратегиияси тўғрисида»ги Фармони.

[5] Черноусов А.Ф. Хирургия язвенной болезни желудка и двенадцатиперстной кишки: // А.Ф. Черноусов Т.В. Хоробрых, П.М. Богопольский // М.: практическая медицина 2016. - 352 с.

реабилитация қилишнинг қийинчиликлари билан боғлиқ[6]. Ташрих туридан қатъи назар, энг кўп учрайдиган ўзига хос асорат –клиник аҳамиятга эга бўлган анастомозитнинг ривожланиши ҳисобланади[7]. Айнан шу патологик жараён кўпинча такрорий хирургик аралашув билан якунланадиган янада оғир асоратларнинг сабабчисидир[8]. Анастомоз соҳасида, шунингдек, ярани тикиш ёки кесиш соҳасида яллиғланиш жараёни ривожланишининг патогенезида барча хавф омиллари иштирок этиши мумкин[9]. Техник жиҳатлар сирасига қуйидагилар киради: атравматик бўлмаган тикув материалидан фойдаланиш, узлуксиз кетгутли чоклар ёрдамида тикиш; ошқозон ва ўн икки бармоқли ичак деворларини барча қаватларини тешиб ўтган холда тикиш; тикувчи аппаратлардан фойдаланиш; анастомоз ёки ўн икки бармоқли ичак бўшлиғининг гофрирланиши ёки торайиши; анастомоз қўйишдаги хатоликлар[10].

Ушбу асоратнинг ривожланишининг патогенези яллиғланиш жараёни доирасидан ташқарига чиқади, чунки анастомозит ҳам чоклар етишмовчилиги, ҳам қон кетишининг ривожланиши учун қўзғатувчи механизм бўлиши мумкин. Бу, ошқозон резекциясидан кейин анастомоз соҳасида ёки аъзо сақловчи ташрихлардан кейин тикилган ўн икки бармоқли ичак девори соҳасида маҳаллий яллиғланиш жараёнининг ривожланиши эрозив-ярали ўзгаришларнинг шаклланишига олиб келиши ва ўз навбатида чоклар етишмовчилиги ёки қон кетишининг ривожланишига олиб келиши мумкинлиги билан боғлиқ[11]. Ушбу асоратни ташхислаш қийинчилик касб этмайди. Ўз навбатида, анастомозитни даволаш мураккаблар муаммолар сирасига киради, чунки кўпинча яллиғланиш жараёнининг ривожланиш даражаси фақатгина анастомоз соҳаси билан чегараланиб қолмайди, балки шиш, эрозиялар, яра ривожланиши ва шу соҳа ўтказувчанлигининг бузилиши билан перифокал тарзда тарқалади[12]. Шунга мос равишда, бундай беморларни реабилитация қилиш тизимли даволашга ҳам, маҳаллий даволашга ҳам ўзига хос ёндашувларни талаб қилади. Маҳаллий таъсир қилиш нуқтаи назаридан, хирургияда лазер технологиялари кенг қўлланилади[13]. Юқори клиник самарадорлик ва қарши кўрсатмаларнинг йўқлиги ушбу усулни нафақат

---

[6] Zhu C, Badach J, Lin A, Mathur N. et.al Omental patch versus gastric resection for perforated gastric ulcer: Systematic review and meta-analysis for an unresolved debate. Am J Surg. 2021 May;221(5):935-941.

[7] Сачек М. Г., Ермашкевич С. Н. Эрадикационная терапия в профилактике и лечении анастомозита в хирургии язвенной болезни // Новости хирургии. 2010. №3. С. 32-46.

[8] Mocanu V, Dang J, Ladak F, Switzer N, Birch DW, Karmali S. Predictors and outcomes of leak after Roux-en-Y gastric bypass: an analysis of the MBSAQIP data registry. Surg Obes Relat Dis. 2019 Mar;15(3):396-403.

[9] Sun Y, Fang Y. [Prevention and treatment of anastomosis complications after radical gastrectomy]. Zhonghua Wei Chang Wai Ke Za Zhi. 2017 Feb 25;20(2):144-147. Chinese. PMID: 28226346.

[10] Илларионова И.Н., Игонин Ю.А. Факторы риска развития раннего постгастрорезекционного анастомозита // Современные проблемы науки и образования. – 2019. – № 3. С. 38-45.

[11] Кукош М.Ю. Роль лимфостимуляции и лучевой терапии в комплексном лечении анастомозитов: автореф. дис. … канд. мед. наук. – М., 2012. – 26 с.

[12] Дворниченко В.В., Галченко Л.И., Москвина Н.А., Полева А.Ю. Применение рентгенотерапии в комплексном лечении анастомозитов // Российский электронный журнал лучевой диагностики Russian Electronic Journal ofRadiology (REJR). Т.2. - №2. - 2012. - Приложение. - С. 178-180.

[13] Späth M, Klämpfl F, Stelzle F, Hohmann M, Lengenfelder B, Schmidt M. A quantitative evaluation of the use of medical lasers in German hospitals. JBiophotonics. 2020 Feb;13(2): e201900238.

физиотерапевтик муолажа, балки лазер нурланишини мустақил фойдаланиш сифатида ҳам, бошқа физик ва фармакологик усуллар билан биргаликда қўллаш мумкин бўлганда ҳам реабилитация дастурининг муҳим таркибий қисмига айлантиради[14].

Адабиётлар таҳлили шуни кўрсатдики, анастомозитларни олдини олиш ва даволашнинг тактик ва техник жиҳатларини такомиллаштириш масалалари замонавий хирургиянинг долзарб, етарлича ўрганилмаган ва ҳал этилмаган муаммоларидан биридир. Бинобарин, нафақат умумий реабилитация бўйича тавсияларни қўллашга комплекс ёндашувларга асосланган тадқиқотларни, балки яллиғланиш жараёни соҳасига эндоскопик ва тери орқали нурлантириш орқали кам энергияли лазерли таъсир кўрсатиш усулини ишлаб чиқиш ва қўллаш йўли билан анастомозитларни даволашнинг муқобил усулларига оид тадқиқотларни давом эттириш маълум қизиқиш уйғотади.

Диссертация тадқиқотининг диссертация бажарилган олий таълим муассасасининг илмий-тадқиқот ишлари режалари билан боғлиқлиги. Диссертация иши Андижон давлат тиббиёт институтининг илмий-тадқиқот ишлари режасига мувофиқ бажарилган.

Тадқиқотнинг мақсади маҳаллий паст энергияли лазер таъсирини қўллаш усулини такомиллаштириш орқали ошқозон ва ўн икки бармоқли ичакдаги турли аралашувлардан сўнг анастомозит ривожланишини олдини олиш ва даволаш натижаларини яхшилашдан иборат.

Тадқиқотнинг вазифалари:

лигатурали анастомозитларни даволаш учун ошқозон шиллиқ қаватига лазер таъсир кўрсатиш самарадорлигини баҳолаш учун экспериментал тадқиқотлар ўтказиш;

анастомозит фонида яллиғланиш жараёнининг кечишига лазер технологиялари таъсирининг морфологик хусусиятларини ўрганиш;

маҳаллий ва тери орқали паст энергияли лазер таъсиридан фойдаланган ҳолда анастомозитни олдини олиш ва даволаш усулини ишлаб чиқиш;

ташрихдан кейинги анастомозит ривожланишини олдини олиш ва даволаш учун таклиф этилган усулнинг клиник самарадорлигини баҳолаш.

Тадқиқотнинг объекти сифатида 2011-2021 йилларда АДТИ клиникасининг 3-хирургия бўлимида ва Андижон шаҳридаги “Sarmed” хусусий шифохонасида ЎБИЯК туфайли даволанган 175 нафар беморлар олинган.

Тадқиқотнинг предмети ЎБИЯК хирургиясида анастомозитларни олдини олиш ва даволашнинг такомиллаштирилган усулларини экспериментал ва морфологик асослаш хамда клиник самарадорлигини таҳлил қилишдан иборат.

Тадқиқотнинг усуллари. Тадқиқотда умумклиник, лаборатор, махсус, экспериментал, морфологик ва статистик текширув усулларидан фойдаланилган.

---

[14]Дмитриев А.К., Коновалов А.Н., Кортунов В.Н., Ульянов В.А. «Умные» лазерные скальпели для роботизированной хирургии // Альманах клинической медицины. - 2016. - Выпуск 44 (2). - С. 172-178.

Тадқиқотнинг илмий янгилиги қуйидагилардан иборат:

тикилган гастротомик жарохат соҳасида паст энергияли лазер нурлантириш сеансларини ўтказиш шиллиқ қаватдаги маҳаллий яллиғланиш ҳодисалари регрессиясининг тезлашишига ёрдам бериши ва кейинчалик чандиқли трансформация шаклланиши жараёнлари интенсивлигини пасайтириши тажрибада аниқланган;

гастротомик жарохат соҳасига лазер таъсир кўрсатиш регенерация жараёнининг барча босқичларини рағбатлантиришга, маҳаллий яллиғланиш реакцияларини камайтиришга ёрдам бериши, маҳаллий иммунитет тизимини бевосита фаоллашишини ва микроциркуляцияни яхшилашни таъминлаши исботланган;

ташрихдан кейинги эрта даврда гипертензия белгилари ривожланишини олдини олиш ва анастомоз соҳасида ёки тикилган ўн икки бармоқли ичак деворидаги яллиғланишли ўзгаришларнинг оғирлик даражасини камайтириш учун адекват декомпрессияга эришишга қаратилган назогастродуоденал зондлаш ва ошқозон лаважи усули такомиллаштирилган;

маҳаллий эндоскопик ва тери орқали нурлантириш орқали яллиғланиш жараёни соҳасига икки турдаги кам энергияли лазер таъсир кўрсатиш билан тавсифланувчи ошқозон ва ўн икки бармоқли ичакдаги хирургик аралашувлардан сўнгги кечки анастомозитни даволаш усули ишлаб чиқилган.

Тадқиқотнинг амалий натижалари қуйидагилардан иборат:

лигатурали анастомозитнинг давом этиши фонида тикилган гастротомик жароҳат соҳасида ўткир ва сурункали яллиғланиш жараёни ривожланишини олдини олиш ва даволашда паст энергияли лазер нурланишининг маҳаллий технологияларидан фойдаланиш самарадорлиги тажрибада исботланган;

назогастродуоденал зондлашнинг таклиф этилган усулини қўллаш анастомоз ёки ўн икки бармоқли ичакнинг тикилган девори томонидан келиб чиқувчи ўзига хос маҳаллий асоратларни ривожланиш хавфини камайтириши, шунингдек антисептик эритмалар билан аҳамиятли сохаларда энтерал лаваж ўтказиш имконини бериши аниқланган;

анастомозит ривожланишини олдини олиш ва даволаш учун таклиф этилган лазер таъсир ўтказиш усули маҳаллий қўллаш ҳисобига бактерицид ва яллиғланишга қарши таъсир кўрсатиши, тери орқали нурлантириш босқичларини ўтказиш орқали эса оғриқ синдромининг пасайишига, микроциркуляцияни яхшилашини, ригидлик ва стеноз шаклланишини олдини олишни таъминлаши аниқланган;

эндоскопик ва тери орқали нурлантириш йўли билан кам энергияли лазер таъсиридан фойдаланиш анастомозитлар ривожланишини олдини олиш ва даволаш самарадорлигини оширишга, ўзига хос асоратлар частотасини камайтиришга, шунингдек, госпитал давр давомийлигини қисқартиришга имкон берганлиги исботланган.

Тадқиқот натижаларининг ишончлилиги. Олинган натижаларнинг ишончлилиги беморлар ҳолатини баҳолашнинг объектив мезонлари, замонавий ташхисот ва даволаш усулларидан фойдаланилганлиги, услубий ёндашувлар хамда статистик таҳлил жамланмаларининг тўғри

қўлланилганлиги билан асосланади. Олинган натижалар ишончлилигини статистик қайта ишлаш тасдиқлаган.

Тадқиқот натижаларининг илмий ва амалий аҳамияти. Тадқиқот натижаларининг илмий аҳамияти шундан иборатки, олинган хулосалар ва берилган тавсиялар назарий аҳамиятга эга бўлиб, ўн икки бармоқли ичак яра касаллиги хирургиясида лазерли нурлантиришнинг маҳаллий яллиғланиш реакцияларининг регрессига таъсирининг морфологик хусусиятларига аниқлик киритиш, шунингдек, ушбу асоратларни олдини олишнинг тактик ва техник жиҳатларини такомиллаштириш билан резекцион ва аъзо сақловчи ташрихлардан кейинги анастомозитнинг клиник кечиш хусусиятларини ўрганишга муҳим ҳисса қўшиши билан изоҳланади.

Тадқиқот натижаларининг амалий аҳамияти ўтказилган экспериментал, морфологик ва клиник тадқиқотлар анастомозит ривожланишини даволаш ва олдини олиш учун ишлаб чиқилган лазерли таъсир қилиш усулининг юқори самарадорлигини кўрсатишга, ўн икки бармоқли ичак ярасини хирургик даволашнинг такомиллаштирилган тактик ва техник жиҳатлари билан биргаликда эса, реабилитация тадбирлари сифатини яхшилаш ва шифохонада бўлиш муддатини қисқартиришни таъминлашга имкон берганлиги билан изоҳанади.

Тадқиқот натижаларининг жорий қилиниши. Ошқозон ва ўн икки бармоқли ичакдаги турли хил аралашувлардан кейин анастомозит ривожланишини олдини олиш ва даволаш сифатини яхшилаш бўйича олинган илмий натижалар асосида:

анастомозитларни даволаш ва олдини олишни мақбуллаштириш бўйича илмий тадқиқотнинг натижалари асосида ишлаб чиқилган «Ўн икки бармоқли ичак ярка касаллиги хирургиясида анастомозитларни олдини олиш ва даволашнинг тактик-техник жиҳатлари» номли услубий тавсиянома тасдиқланган (Соғлиқни сақлаш вазирлигининг 2021 йил 22 декабрдаги 08-09/20348 сонли маълумотномаси). Ишлаб чиқилган тавсиялар ўн икки бармоқли ичак яра касаллиги асоратлари бўйича турли хил аралашувлардан сўнг анастомозитларни олдини олиш ва даволашга тактик ёндашувларни мақбуллаштиришга имкон берган;

«Назогастродуоденал зондлаш ва ошқозон лаважи усули» такомиллаштирилган (Соғлиқни сақлаш вазирлигининг 2021 йил 22 декабрдаги 08-09/20348 сонли маълумотномаси). Назогастродуоденал зондлашнинг тавсия этилган усулидан фойдаланиш анастомоз ёки ўн икки бармоқли ичакнинг тикилган девори томонидан келиб чиқувчи ўзига хос маҳаллий асоратларни ривожланиш хавфини камайтиришга, шунингдек антисептик эритмалар билан аҳамиятли сохаларда энтерал лаваж ўтказиш имконини берган;

«Анастомозит ривожланишини олдини олиш ва даволаш усули» такомиллаштирилган (Соғлиқни сақлаш вазирлигининг 2021 йил 22 декабрдаги 08-09/20348 сонли маълумотномаси). Эндоскопик ва тери орқали нурлантириш орқали паст энергияли лазер таъсир кўрсатишнинг таклиф этилган усули анастомозит ривожланишини даволаш ва олдини олиш

самарадорлигини оширишга, ўзига хос асоратларни камайтиришга, шунингдек, шифохонада бўлиш муддатини қисқартиришга имкон берган;

олинган илмий натижалар соғлиқни сақлашнинг амалий фаолиятига, жумладан, Андижон вилоят кўп тармоқли тиббиёт марказининг ва Андижон давлат тиббиёт институти клиникасининг хирургия бўлимларига жорий этилган (Соғлиқни сақлаш вазирлигининг 2021 йил 22 декабрдаги 08-09/20348 сонли маълумотномаси). Ўн икки бармоқли ичак ярка касаллиги хирургиясида анастомозитларни олдини олиш ва даволашнинг тактик-техник жиҳатлари клиник аҳамиятли бўлган асоратлар шакли ривожланиш частотасини 8,2% дан 1,7% гача пасайтиришга, шунингдек госпитал муддат давомийлигини 12,3±2,5 дан 10,5±2,0 кунгача камайтиришга имкон берган.

Тадқиқот натижаларининг апробацияси. Мазкур тадқиқот натижалари 4 та илмий-амалий анжуманларда, жумладан 2 та ҳалқаро ва 2 та республика илмий-амалий анжуманларида муҳокамадан ўтказилган.

Тадқиқот натижаларининг эълон қилинганлиги. Диссертация мавзуси бўйича жами 10 та илмий иш чоп этилган, шулардан Ўзбекистон Республикаси Олий аттестация комиссиясининг диссертациялар асосий илмий натижаларини чоп этиш тавсия этилган илмий нашрларда 4 та мақола, жумладан, 2 таси республика ва 2 таси хорижий журналларда нашр этилган.

Диссертациянинг тузилиши ва ҳажми. Диссертация таркиби кириш, бешта боб, хотима, хулосалар, амалий тавсиялар ва фойдаланилган адабиётлар рўйхатидан иборат. Диссертациянинг ҳажми 120 бетни ташкил этган.

ДИССЕРТАСИНИНГ АСОСИЙ МАЗМУНИ

Кириш қисмида ўтказилган тадқиқотнинг долзарблиги асосланган, тадқиқотнинг мақсад ва вазифалари, тадқиқот натижаларининг илмий янгилиги ва илмий-амалий аҳамияти ёритилган, тадқиқот натижаларининг апробацияси ва чоп этилган илмий ишлар, диссертациянинг ҳажми ва таркиби тўғрисидаги маълумотлар келтирилган.

Диссертациянинг **«Ошқозон ва ўн икки бармоқли ичак яраси ва ташрихдан кейинги асоратлари жарроҳликнинг клиник-эпидемиологик жиҳатлари»** номли биринчи бобида адабиётлар кўриб чиқилган, асоратларнинг тарқалиши, этиопатогенези, ошқозон ва ўн икки бармоқли ичакдаги ташрихлардан кейинги асоратларнинг частотаси ва анастомозит ривожланишининг хавф омиллари масалаларига бағишланган. Қўшимча ўрганиш ва ривожлантиришни талаб қиладиган муҳокама қилинган ва ҳал этилмаган масалалар кўрсатилган.

Диссертациянинг "Клиник-экспериментал ва тадқиқот усулларининг хусусиятлари" номли иккинчи бобида диссертация тадқиқоти АДТИ клиникасининг 3-сонли жарроҳлик бўлими ҳамда Андижон шаҳардаги "Сармед" хусусий клиникасида олиб борилди. Тадқиқот 175 нафар беморларда эрта ва кечки анастомозитни даволаш натижаларига ва 40 та оқ

рангли лаборатория каламушларда ўтказилган тажрибаларни ўз ичига олган экспериментал қисмга асосланган.

- Экспериментал тадқиқотлар натижаларига кўра, паст интенсивли лазер нурланишининг гастротомик жарохат ва жаррохлик иплари соҳасига таъсири қуйидаги ўзаро боғлиқ морфологик ўзгаришларда намоён бўлади:
- Тавсия этилган усулларнинг самарадорлигини баҳолаш учун клиник тадқиқот ўтказилди.

Клиник тадқиқотлар икки тоифадаги беморларда ўтказилди.

Биринчиси, анастомозларнинг ривожланишининг олдини олиш учун лазер таъсирининг самарадорлигини баҳолашдир. Иккинчиси-кеч анастомозитни даволаш самарадорлигини баҳолаш. Барча ҳолатларда тадқиқот ўн икки бармоқли ичак ярасининг асоратлари бўйича ташрихдан кейинги беморларни ўз ичига олди.

Жами 175 нафар беморни қамраб олган бўлиб, улардан 131 нафари (74,9 фоизи) профилактика тоифасини, 44 нафари (25,1 фоизи) кечки анастомозитни даволаш тоифасини ташкил этди. Барча беморлар икки гуруҳга бўлинган. Таққослаш гуруҳи 98 нафар бемордан иборат (73 нафари эрта анастомозит кечиш хусусиятларини баҳолаш учун ва 25 нафари кечки анастомозит билан), уларда реабилитация дастури стандарт чора-тадбирларга асосланган. (1-жадвал)

1-жадвал

Беморларни тадқиқот гуруҳларига тақсимлаш

Гуруҳлар	Таққослаш гуруҳи (n=98)		Асосий гуруҳ (n=77)		Жами	
	Абс	%	абс.	%	абс.	%
Анастомозни олдини олиш	73	74,5%	58	75,3%	131	74,9%
Анастомозитни даволаш	25	25,5%	19	24,7%	44	25,1%
Жами	98	100%	77	100%	175	100%

Асосий гуруҳда - 77 (мос равишда 58 ва 19), операциядан кейинги реабилитация комплекси жарроҳлик аралашув соҳасига лазер таъсир қилиш усулларини ўз ичига олади, шунингдек, таклиф қилинган усул бўйича ташрих вақтида зондлаш амалга оширилди.

Академик В.Воҳидов номидаги Республика ихтисослаштирилган хирургия илмий-амалий тиббиёт марказининг Экспериментал жарроҳлик ўқув маркази (марказ раҳбари профессор Р.А.Содиқов) ва патологик анатомия лабораторияси бўлими (раҳбари профессор И.М.Байбеков) экспериментал тадқиқотлар олиб борилди.

Пастэнергияли лазер ва эндоскопик технологияларни қўллаш усулини ишлаб чиқиш оркали кечки анастомозитни даволаш самарадарлигини ошириш мақсадида дастлаб лазер нурларининг яллиғланиш сохасига таъсирини бахолашга қаратилган экспериментал тажрибалар ўтказилди.

Вазифалар қаторига қуйидагилар киради:

тикилган ошқозон жарохати сохасидаги лигатураларни яҳшироқ визуализацияси ва шишларни камайтириш учун лазер нурланишининг мақбул диапозони таъсирини аниқлаш;

лигатуралар мавжудлигида ва олиб ташлангандан сўнг тикилган ошқозон жарохати сохасидаги битиш жараёнларини ўрганиш;

шакллантирилган чоклар сохасидаги шишларни самарали камайтириш учун лазерли таъсир ўтказиш параметрлари ва даврийлиги кўрсаткичларини ишлаб чиқиш.

Тажрибалар оғирлиги 210-260 гр бўлган, 40 та оқ рангли лаборатория каламушларида ўтказилди. (2-жадвал). Тажрибалар қонун ҳужжатларига ("Лаборатория ҳайвонларига инсоний муносабатда бўлиш қоидалари", "Биотиббиёт тажрибалари деонтологияси") ва экспериментал ва бошқа илмий мақсадларда фойдаланиладиган умуртқали ҳайвонларни муҳофаза қилиш бўйича Европа конвенциясида белгиланган ахлоқий тамойилларга мувофиқ амалга оширилди. [Страсбургда 03/18/1986 йилда қабул қилинган ва Страсбургда 2006 йил 15 июнда тасдиқланган].

2-жадвал

Экспериментал ҳайвонларни ўрганиш гуруҳларига тақсимлаш

Хайвонлар	Экспериментдан чиқариш муддатлари (кун)					Жами
Каламушлар	7	14	21	30	45	
Асосий гуруҳ	4	4	4	4	4	20
назорат гурух	4	4	4	4	4	20
Жами	8	8	8	8	8	40

Тадқиқот учун материал сифатида ошқозонга ёпишган атроф тўқималар билан бирга жарроҳлик аралашуви сохасидан биопсиялар олинди. Гистологик тадқиқотлар гастротомик яра тикилгандан кейинги 7-14-21-30-45 кунлар ичида ўтказилди.

Микропрепаратларни тайёрлаш жараёнида биопсия тўқимаси нейтрал формалиннинг 10% эритмасида маҳкамланган. Кейин улар формалинга солинган. Кесмалар (қалинлиги 5-6 мкм) олиш учун парафин блоклари Leica CM 2000P микротоми билан кесилган.

Беморларни ташхислаш ва ташриҳдан кейинги даволаш жараёнида барча стандарт текшириш усуллари: умумий клиник, лаборатор ва инструментал ташхислаш усуллари ўтказилди.

Лаборатор текширувлар қуйидагиларни ўз ичига олади: умумий қон таҳлили; қоннинг биокимёвий таҳлили; коагулограмма; умумий сийдик таҳлили. Барча лаборатор тадқиқотлар умумий стандарт техникага мувофиқ амалга оширилди.

Диссертациянинг "**Ошқозон ва ўн икки бармоқли ичак яра касаллиги хирургиясида кечки анастомозитларни даволаш учун лазер технологиясини такомиллаштириш**" деб номланган учинчи бобида, кам энергияли лазерларни ва эндоскопик технологияларни қўллаш, техникасини ишлаб чиқиш орқали кечки анастомозитларни даволаш самарадорлигини ошириш мақсадида дастлаб экспериментал тадқиқотлар ўтказдик.

Тажрибанинг тавсифи. Тажриба бошланишидан бир кун олдин ҳайвонлар алоҳида катакларга ажратилди ва уларга овқат берилмади.

Операция куни ерталаб ҳайвонлар операция хонасига олиб кетилган. Анестезия ҳалотан буғини ингалация орқали амалга оширилди. Кириш беҳушлиги шиша никоби остида амалга оширилди. Анестезия киритилгандан сўнг, каламуш операция столида оёқ-қўллари бир-биридан ажратилган ҳолда ётган ҳолатда. Стандарт тайёрлов босқичларидан сўнг юқори ўрта лапаротомия амалга оширилди, ошқозон жарохатга олиб чиқилиб, олдинги юзасида аваскуляр сохадан кўндаланг йўналишда девори 1 см га кесилди, ошқозон яраси бир қаторли 3/0 Ethicon чоклари билан тикилди, чоклар орасидаги масофа 2 мм ги ташкил этган, сўнгра ушбу жарохат 1 қаторли чўктирувчи тугунли чоклар ёрдамида тикилди ва ташрих жарохати қаватма-қават тикилди. Ташрих майдонига 70% спиртли эритма ёрдамида ишлов берилди.

Тажрибаларнинг 2 сериясида эса, ташрихдан кейинги 18-кунда – асосий гуруҳдаги 20 та каламушларда тикилган гастротомик яра сохасига азотли лазер нурланиши билан таъсир кўрсатилди. Назорат гуруҳида эса ошқозонга световод киритилиб, фақатгина 1 дақиқа давомида ушлаб турилди. Ўтказилган муолажалардан 2 кун ўтгач каламушлар тажрибадан чиқарилди. Кейинчалик гастротомик жарохат сохасига 7 кун давомида 2 дақиқадан инфрақизил нурланиш спектрида тери орқали таъсир ўтказиш амалга оширилди. Икки турдаги паст энергияли “Шифо-нур” ва “Согдиана” лазерларидан фойдаланилди. Хар куни, 4-7 кун давомида гастротомик жарохат сохаси шиллиқ қавати эндоскопик усулда шиша толали оптикадан фойдаланган холда хамда гастротомик жарохат сохаси проекциясида тери орқали мужассамлашган таъсир ўтказиш амалга оширилди. (1-4-расмлар).

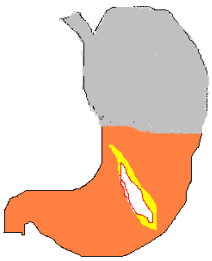

1-расм. Меъданинг олдинги деворида гастротомик яранинг ҳосил қилиш схемаси

2-расм. Гастротомик жароҳатни бир қаторли тугунли чоклар билан тикиш.

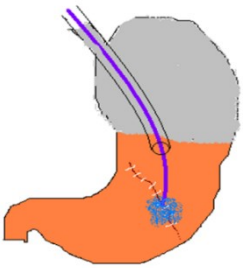

3-расм. Анастомоз соҳасини эндоскопик лазер нурлантириш схемаси

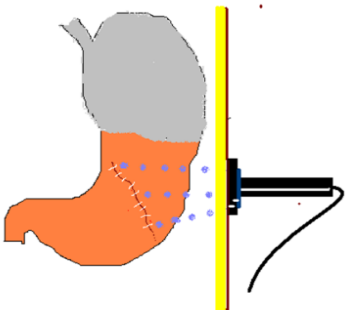

4-расм. “Согдиана” лазер қурилмаси ёрдамида анастомоз соҳасини перкутан нурлантириш схемаси (890 нм)

Тадқиқот учун материал сифатида ошқозонга ёпишган атроф тўқималар билан бирга жарроҳлик аралашуви сохасидан биопсиялар олинди. Гистологик тадқиқотлар гастротомик яра тикилгандан кейинги 7-14-21-30-45 кунлар ичида ўтказилди

Лазер нурланишининг анастомозит ривожланишининг олдини олиш ва даволашга таъсирини морфологик баҳолаш Биолам И микроскопи, рақамли камера ва компьютер ёрдамида амалга оширилди. Барча микрофотографиялар Microsoft Windows 10 Pro дастури ёрдамида компьютерда қайта ишланган ва маълумотлар сақланган.

Иккала гуруҳда 14 кунгача бўлган морфологик ўзгаришлар деярли бир хил бўлди. Чунки бу даврда ҳар икки гуруҳ учун ҳам бир хил шароит ва тартиб яратилган.

Тажрибанинг 18-кунида тажриба гуруҳида лазер нурланиши бошланди. Асосий ўзгаришлар 21 кундан бошлаб пайдо бўла бошлади. Назорат гуруҳида пролиферативжараёнлар устун бўлсада, яллиғланиш жараёнлари ва жарроҳлик иплари билан ўзаро таъсир қилишда реактив ўзгаришлар аниқланди. Шу билан бирга, гастротомия соҳасида деярли барча соҳаларда, айниқса жарроҳлик ипи ва тўқима ўртасида дағал бириктирувчи тўқималарнинг регенерацияси, иплар орасидаги лимфоцитар-макрофаг яллиғланиш инфильтрацияси кузатилди.

Бу даврларда, экспериментал гуруҳда, назорат гурухидан фарқли ўлароқ, гастротомия ва мултифиламентли жарроҳлик тикув соҳаларида ҳужайраларнинг дифференциацияси ва трансформацияси натижасида бутун қатламни регенерацияси кузатилди. Фибробластларнинг юмшоқ толали ва тартибли жойлари кузатилди (5 ва 6-расм).

Яна ўзига хос жиҳат шундаки, тўқималарнинг ёт жисмга (жарроҳлик ипи) муносабати сезиларли даражада камайиши кузатилди. Бу энг муҳим натижалардан бири бўлиб, анастомоз сохаларида кузатилиши мумкин бўлган кечки асоратларнинг олдини олиш бўйича хулосалар ва тавсиялар беришда муҳим рол ўйнайди.

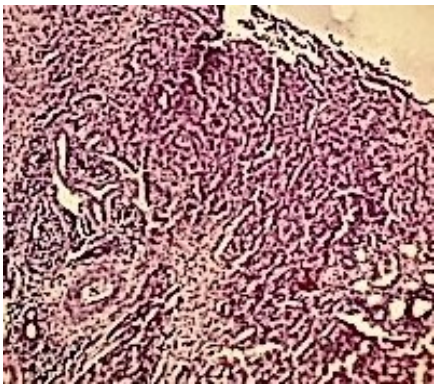

5-расм. Гастротомия соҳасида эпителий қатламидаги бириктирувчи тўқиманинг регенерацияси. Яллиғланиш ўчоқлари ва инфильтратлар. Назорат гуруҳи. 30 кун. Г-Э. 10х4.

6-расм. Гастротомия соҳасидаги қатламларни тўлиқ регенерацияси. Асосий гурух. 30 кун. Г-Э. 10х4.

Шундай қилиб, экспериментал тадқиқотлар натижаларига кўра, паст интенсивли лазер нурланишининг гастротомик жарохат ва жаррохлик иплари соҳасига таъсири қуйидаги ўзаро боғлиқ морфологик ўзгаришларда намоён бўлади. Гастротомик жарохат, шунингдек ип ва биотўқималар орасидаги соҳаларда яллиғланиш реакцияларининг камайиши, регенерация жараёнининг барча босқичларини кучайиши кузатилади. Маҳаллий иммунитет тизимини бевосита ва микроциркуляцияни билвосита рағбатлантириш натижасида аралашув соҳасида ва атроф тўқималарда бирламчи ва иккиламчи инфекцион агентлар ривожланиши бартараф этилади. Регенерация жараёнининг муҳим қисми бўлган ҳужайралар дифференциацияси ва трансформациясини кучаяди.

Умуман олганда, буларнинг барчаси биргаликда орган шикастланиши (гастротомия) фонида хам, тўқималарнинг ва тикув ипи билан ўзаро таъсири туфайли турли хил яллиғланиш жараёнларини ривожланиш хавфини сезиларли даражада камайтирди.

Диссертациянинг тўртинчи боби "**Ошқозон ва ўн икки бармоқли ичакдаги жарроҳлик аралашувлардан сўнг анастомозит ривожланишини даволаш ва олдини олиш усулларини такомиллаштириш**" га бағишланган.

Экспериментал тадқиқотлар ошқозон ва ўн икки бармоқли ичакда жарроҳлик аралашувлардан кейин анастомоз ривожланишини даволаш ва олдини олиш учун маҳаллий лазер технологияларидан фойдаланишнинг тактик ва техник хусусиятларини аниқлашга имкон берди.

Шунга кўра, ушбу бобда анастомозит ривожланишининг олдини олиш ва даволаш усулларини такомиллаштиришнинг қуйидаги вариантлари келтирилган:

- ўн икки бармоқли ичак яраси касаллиги асоратларини жарроҳлик усулида даволашда ташрихдан кейинги асоратлар хавфини камайтириш ва реабилитация нуқтаи назаридан назогастродуоденал зондлаш ва ошқозонни "лаваж" усули ишлаб чиқилди.
- ташрихдан кейинги реабилитация дастурига маҳаллий лазер технологияларини киритиш орқали анастомозит ривожланиши ва даволашнинг олдини олиш усули ишлаб чиқилди.

Усул қуйидаги тарзда амалга оширилади.

Назогастродуоденал зондни ўрнатиш учун ташрихдан олдин узунлиги 1,5 м гача, кенглиги 4-6 мм гача, зонднинг дистал учидан 20-25 см масофада ёнбош деворларида диаметри 1,5-2 мм ли 14-18 та тешикчалари бўлган винилхлорид зонддан фойдаланилади. Анастомознинг орқа лаби шакллантирилгандан сўнг, зонд ўн икки бармоқли ичак бўшлиғидан ўтказилиб, оч ичаккача етказилади. Бу усул самарали селектив декомпрессияни амалга ошириш, ичак чоклари сохасини дренажлаш ва антисептик эритмалар билан лаваж қилиш имконини беради.

Зонднинг проксимал учи илгари ошқозонга киритилган меъда зонди учига боғланган. Ошқозон зонди биз учун керакли масофада декомпрессия найчасининг проксимал учи билан бирга олиб ташланади ва анастомоз ёки

пилородуоденопластиканинг орқа лабига ингичка кетгут чок билан маҳкамланади ва найчанинг ташқи учи бурун орқали чиқарилади ва бурун қанотларига тикилади. (7-расм).

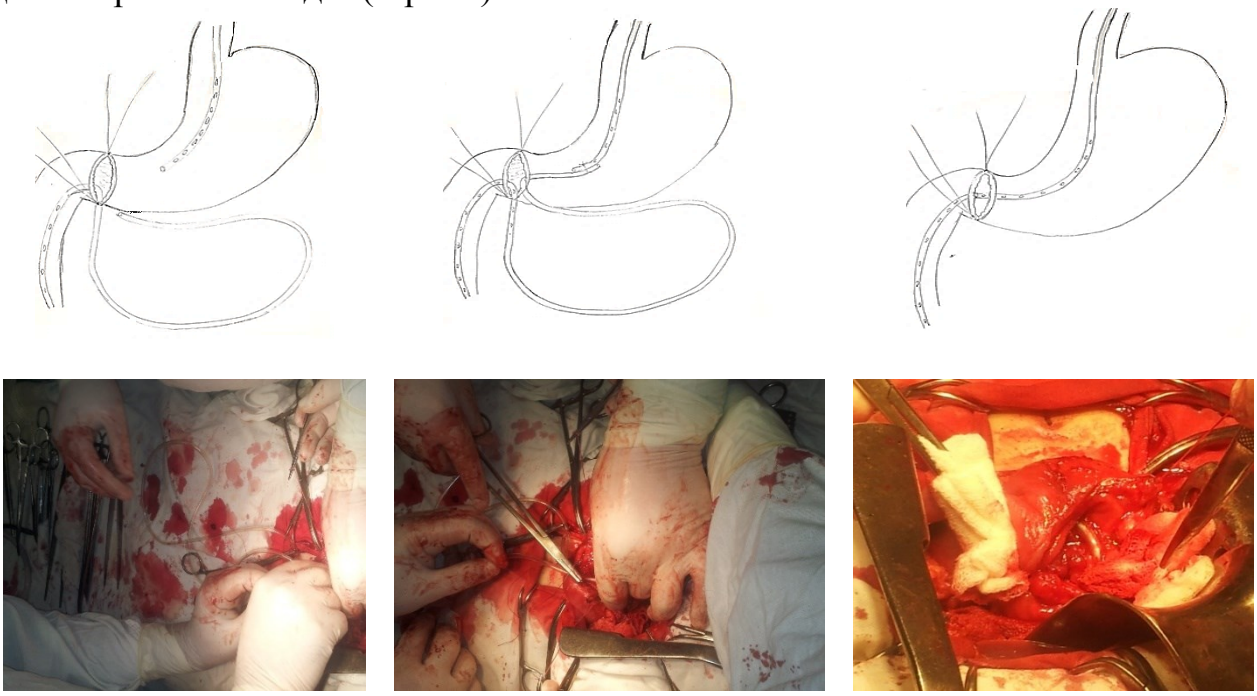

7-расм. Декомпрессия зондини киритиш босқичларининг схематик ва ташрих вақтидаги кўриниши.

Ўтказилган экспериментал ва морфологик тадқиқотлар маҳаллий яллиғланиш жараёнлари ривожланишини олдини олиш ва даволаш учун маҳаллий лазер технологияларидан фойдаланиш самарадорлигини асослаш имконини берди. Олинган натижалар асосида клиник амалиётда фойдаланиш учун янги усул ишлаб чиқилди.

Кечки анастомозитни даволаш усули анастомоз соҳасига икки турдаги паст энергияли лазерлар билан лазер нурлантиришни ўз ичига олади: 400-500 микрон диаметрли оптик толалар ёрдамида анастомоз шиллиқ қаватини эндоскопик нурлантириш, 337 нм спектрдаги нурланиш, қувват 3 мВТ. давомийлиги 1 см^2 шиллиқ қаватига 1-2 мин. Ҳаммаси бўлиб, ҳар куни 3 та нурлантириш сеанси ўтказилади (масалан, 1 сеанс душанба, 2 сеанс чоршанба, 3 сеанс жума), шунингдек 890 нм спектр, 80 Гц, 5-7 Вт импулсдаги нурланишнинг комбинацияланган таъсири 7 кун давомида ҳар куни анастомоз проекциясига тери орқали 3-4 дақиқа давомида қўлланилди.

337 нм спектрдаги нурлантириш бактерицид ва яллиғланишга қарши таъсирга эга. Бактерицид таъсири 45 сониядан бошлаб намоён бўлади, нурланиш билан дозани 2 минутга ошириш ошқозон-ичак трактининг шиллиқ қаватига зарар етказувчи таъсирини кучайтиради.

890нм спектрдаги нурлантириш импулсли режимда (импулс қуввати 5-7 Вт, частотаси 80 Гц) тўқималарга 7 см чуқурликда кириб боради, оғриқ қолдирувчи таъсирга эга, тўқималарнинг микроциркуляциясини яхшилайди ва чандиқ тўқималарининг резорбсиясига ёрдам беради. Бу қаттиқлик ва

стенознинг ривожланишига тўсқинлик қилади, жарроҳликнинг функционал натижаларини яхшилайди.

Шунингдек, лигатурали анастомозит фонида яллиғланишнинг давом этиши, лазер таъсирининг иккинчи ёки учинчи сессияларида деярли барча ҳолларда эндоскопик равишда лигатурани кўриб кесиш ва олиб ташлаш мумкинлиги айтиб ўтилган. Бу гиперемия, шиш ва ерозив-ярали жараённинг эпителизациясини кучайтирадиган аниқ маҳаллий яллиғланишга қарши таъсири туфайли бўлади.

Анастомозит ривожланишини олдини олиш учун лазерли таъсир ўтказамиз. Бунинг учун зонднинг ингичка канали орқали диаметри 100 мкм бўлган оптик тола ўтказилади. Лезерли таъсир 632 нм спектрал диапозонда, оптик тола чиқиш қисмида қуввати 5 мВт бўлган, оптик толани хар бир 1 см га ташқарига босқичма-босқич тортиш орқали 15 дақиқа мобайнида узликсиз тартибда амалга оширилади. Шу аснода, биз анастомоз сохасини ва атрофдаги шиллиқ қаватнинг 3-5 см қисмларини қамраб олишимиз мумкин. Лазер ёрдамида даволаш муолажаси 3-12 кун давомида ҳар куни, анастомозит белгилари тўлиқ бартараф этилгунча амалга оширилади. (8-расм).

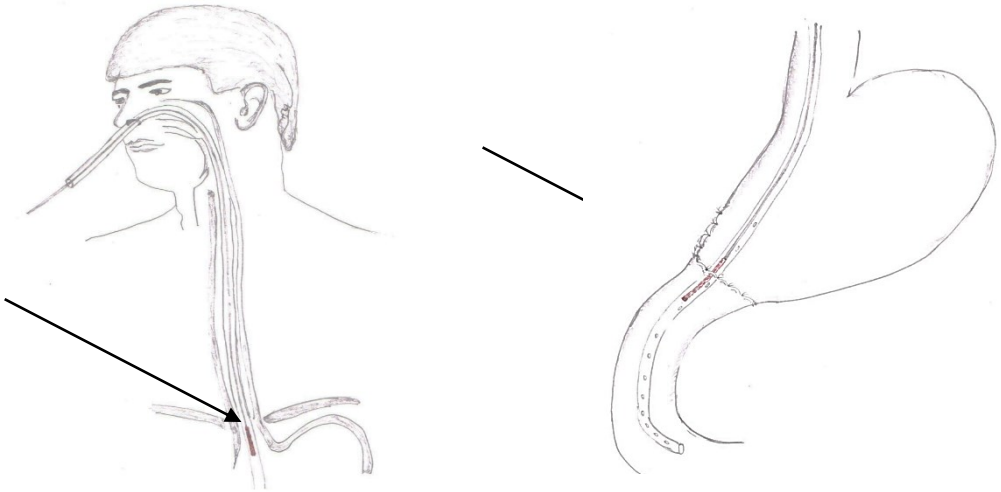

8-расм. Анастомозит ривожланишининг олдини олиш учун лазер таъсир қилиш техникаси

Ушбу усулга патент талабномаси берилди ва Ўзбекистон Республикаси Интеллектуал мулк агентлигидан ижобий қарор олинди ("Ошқозон ва ўн икки бармоқли ичакдаги жарроҳлик аралашувлардан кейинги кечки анастомозитни даволаш усули", ихтирога патент талабномаси № IAP 20210454)

"Ўн икки бармоқли ичак яраси жарроҳлигида анастомозитни ривожланишининг олдини олиш ва даволашнинг клиник натижалари" деб номланган бешинчи бобида, қоида тариқасида, ташрихдан кейинги анастомозит физиологик жараён сифатида қаралади ва барча беморларда аралашув натижасида ривожланади. Бироқ, ташрихдан кейинги 5-7 кун ичида физиологик ҳисобланади, морфологик мезонларга кўра, анастомозит катарал бўлиши керак.

Анастомознинг клиник белгиларининг ривожланиши ва унинг давомийлиги 7 кундан ортиқ давом этиши билан реабилитация жараёни узайтирилади, чунки бундай ҳолларда асорат энди физиологик бўлмайди ва қўшимча терапевтик чораларни талаб қилади.

Умуман олганда, барча операциялар учун, аралашувдан кейин 7 кун ичида анастомозитнинг клиник кўриниши таққослаш гуруҳидаги 73 беморнинг 36 тасида (49,3%) ва асосий гуруҳдаги 58 беморнинг 50 тасида (86,2%) кузатилди.

7-10 кунлик даврда анастомозитнинг регрессияси 31 (42,5%) ва 7 (12,1%) беморда, 10 кундан ортиқ муддатларда эса 6 (8,2%) ва 1 (1,7%) беморда аниқланган. асосий гуруҳда (χ^2=19,547; df=2; p <0,001) (9-расм).

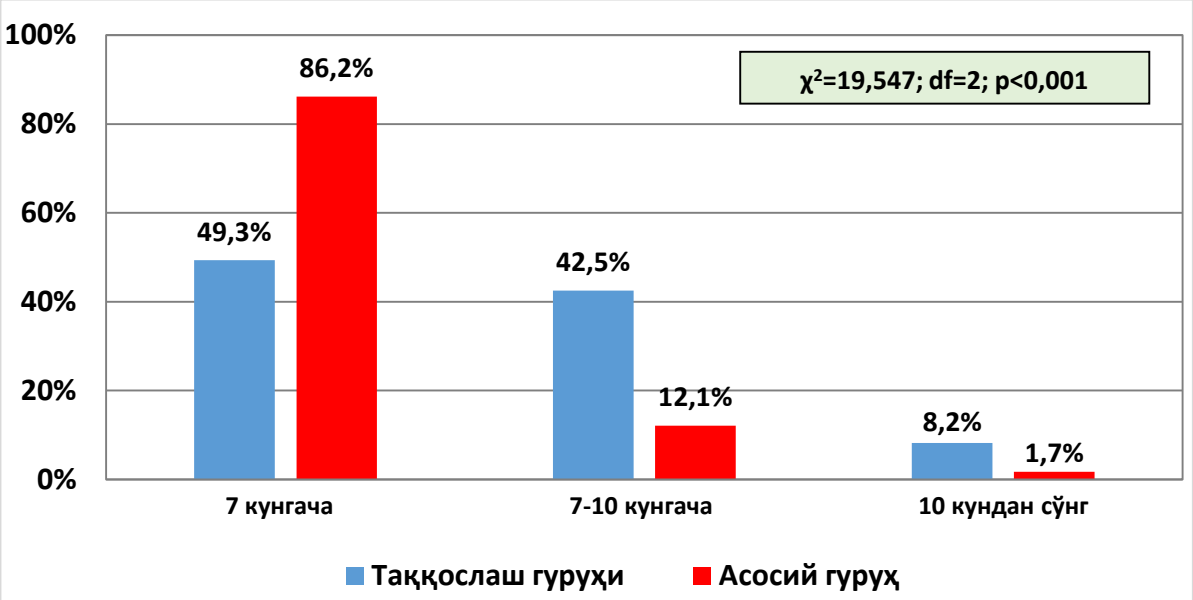

9-расм. Анастомозитнинг клиник кўринишини бартараф этиш вақти бўйича беморларнинг умумий тақсимоти

Умуман олганда, барча аралашувлардан сўнг иккала гуруҳда ҳам операциядан олдинги даврнинг давомийлиги 1,6 ± 0,7 кунни ташкил этди. Таққослаш гуруҳида анастомозит кўринишларининг регрессияси бошланиши операциядан кейин 7,8 ± 2,4 кундан кейин, асосий гуруҳда 6,2 ± 1,6 кундан кейин қайд этилган (t=4,64; p<0,05). Ташрихдан кейинги даврнинг давомийлиги 8,9 ± 1,7 кунга нисбатан 10,63 ± 2,4 (t=4,88; p<0,05). Бутун касалхона даврининг давомийлиги таққослаш гуруҳида 12,3 ± 2,5 кун, асосий гуруҳда эса 10,5 ± 1,9 кун (t=4,64; p<0,05) (3-жадвал).

Шундай қилиб, ўн икки бармоқли ичакнинг асоратланган ярасини жарроҳлик йўли билан даволашдан кейин эрта реабилитация қилишнинг комплекс дастурига лазер таъсирининг тавсия этилган усулини киритиш клиник аҳамиятга эга анастомозит билан касалланишни 8,2% дан (таққослаш гуруҳидаги 6 беморда) 1,7 % гача камайтиришга (асосий гуруҳдаги 1 беморда), ва умуман олганда, қўшимча чораларни талаб қиладиган ўзига хос асоратлар частотасини 13,7% дан (10 бемор) 3,4% гача (2 бемор; χ^2=4,081; df=1; p=0,044) пасайтиришга, 7-кунга келиб ташрихдан кейинги даврни физиологик кечиши

улушини 49,3% дан (36 бемор) 86,2% гача (50 бемор; χ^2=19,547; df=2; p<0,001), шунингдек, госпитал давр давомийлигини 12,3±2,5 дан 10,5±2,0 кунгача (t=4.64; p<0,05) қисқартиришга имкон берган.

3-жадвал

Касалхона даврининг турли босқичларининг умумий давомийлиги

Даврлар	Таққослаш гуруҳи		Асосий гуруҳ		Т	
	M	δ	M	δ	Қиймати	P
Анастомозитнинг клиник кўринишларининг регрессияси бошланиши (т/к кунлар)	7,81	2,35	6,22	1,55	-4,64	<0,05
Ташрихдан кейинги даврда госпитал давр давомийлиги (т/к кунлар)	10,63	2,39	8,88	1,71	-4,88	<0,05
Ташрихдан олдинги даврда госпитал давр давомийлиги (т/о кунлар)	1,63	0,74	1,57	0,68	-0,49	<0,05
Барча госпитал давр давомийлиги (т/к кунлар)	12,26	2,53	10,45	1,94	-4,64	<0,05

Кечки анастомозитни даволаш самарадорлиги 44 нафар андижон вилоятидаги турли муассасаларда ташрихдан кейинги беморда ўрганилди. Беморлар ташрихдан кейин камида 1 ой ва кўпи билан 11 ой муддатда кузатилди. Асосий кичик гуруҳга 19 нафар бемор ва таққослаш кичик гуруҳига 25 нафар бемор киритилди. Асосий гуруҳда комплекс даволашга қўшимча равишда тавсия этилган усул бўйича эндоскопик ва перкутан лазер таъсир кўрсатиш киритилган.

Даволаш фонида 3 кун давомида ишлаб чиқилган тактикаларнинг самарадорлиги таққослаш гуруҳида 7 (28%) ва асосий гуруҳда 13 (68,4%) да аниқланди. Даволанишнинг 4-5 кунида анастомозитнинг клиник кўринишларининг регрессияси бошланиши мос равишда 10 (40%) ва 4 (21,1%) беморда, 6-8 кунларда 8 (32%) ва 2 (10,5%) беморларда қайд этилди (χ^2=7,289; df=2; p=0,027) (4-жадвал).

4-жадвал

Анастомозитнинг клиник кўринишларининг регрессияси бошланиш вақти бўйича беморларни тақсимланиши

Даволаш бошланганидан кейинги муддатлар	Таққослаш гуруҳи		Асосий гуруҳ	
	Абс	%	абс.	%
3- кунгача	7	28,0%	13	68,4%
4-5 кун	10	40,0%	4	21,1%
6-8 кун	8	32,0%	2	10,5%
Жами	25	100,0%	19	100,0%
χ^2	7,289; df=2; p=0,027			

Қиёсий жиҳатдан таққослаш гуруҳида анастомоз кўринишларининг регрессияси бошланиши 4,7 ± 1,9 кунда, асосий гуруҳда эса 3,3 ± 1,5 кунда (t=2,74; p<0,05) намоён бўлди (10-расм). Касалхонада бўлиш даврининг давомийлиги 7,3 ± 1,5 кунга нисбатан 5,1 ± 1,2 кунни ташкил этди (t=5,52; p<0,05).

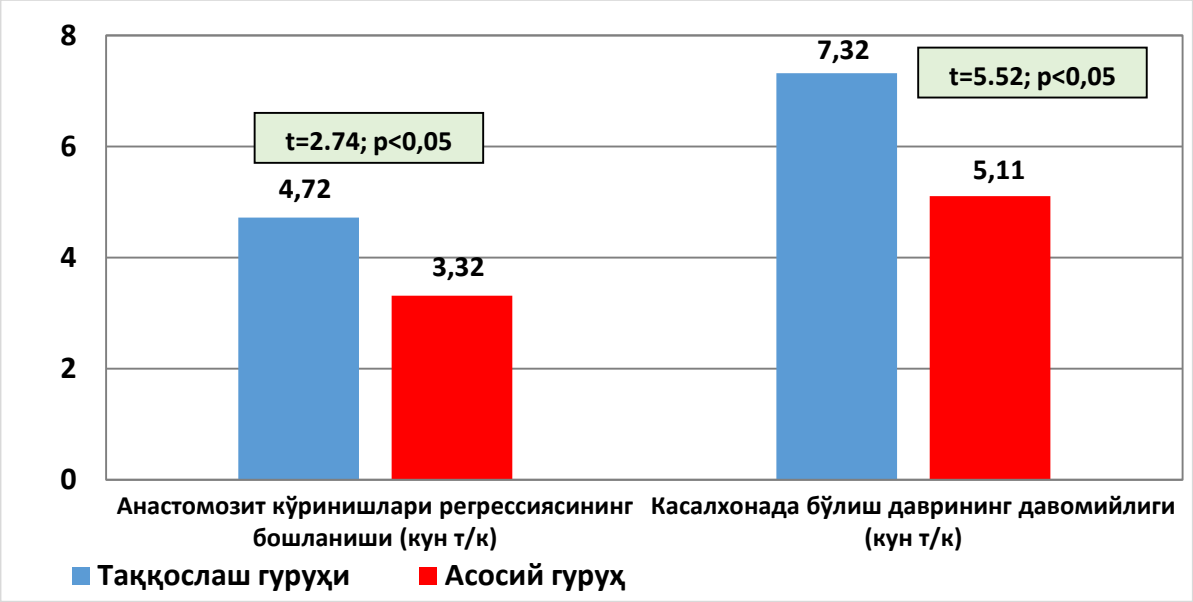

10-расм. Касалхонада бўлиш муддати (кун)

Шундай қилиб, эндоскопик ва тери орқали нурланиш орқали паст энергияли лазер таъсирини комплекс қўллаш кечки анастомозитни даволаш самарадорлигини оширишга имкон берди, бу 3-кунга симптомларнинг регрессияси бошланган беморлар улушининг 28,0% дан (таққослаш гуруҳидаги 7 беморда) 68,4% гача (асосий гуруҳнинг 13 беморида; χ^2=7,289; df=2; p=0,027) ортиши, 5-6-кунларга келиб энгил кечиш частотасининг 60,0% дан 78,9% гача (ҳар бир гуруҳда 15 та бемор) ошиши, 44,0% га нисбатан 68,4% холларда анастомоз соҳасида ўтказувчанлик бузилиши кузатилмаганлиги, шунингдек, госпитал давр ўртача давомийлиги 7,3 ± 1,5 дан 5,1 ± 1,2 кунгача қисқариши (t=5,52; p<0,05) билан намоён бўлди.

ХУЛОСАЛАР

1. Экспериментал тадқиқотлар шуни кўрсатдики, ошқозон жарохатини тикишда бир қаторли тугунли чокларни қўйиш, тугунларни узоқ муддат сақланиши ва тугунли анастомозит белгилари ривожланиши, анастомоз пептик яраси ва бўшлиғини торайиши билан кечиши мумкин, ўз навбатида, маҳаллий лазер нурланишларини ўтказиш шиллиқ қаватнинг яллиғланишининг тез суръатларда камайишини таъминлайди (337 нм спектрдаги ултрабинафша нурланиши), шунингдек, анастомоз сохасининг чандиқли ўзгариши жараёнларининг пасайиши (спектри 890 нм ИҚ нурланиши) кўрилган.

2. Морфологик тадқиқотлар шуни кўрсатдики, пастинтенсивли лазер нурланишнинг гастротомия соҳасига таъсири яллиғланиш реакцияларининг барча босқичларини, маҳаллий иммунитет тизимини бевосита фаоллаштириш ва микроциркуляцияни билвосита рағбатлантириш орқали аралашу сохасида ва унинг атрофидаги тўқималарда бирламчи ва иккиламчи инфекцион агентларни ривожланишини олдини олади, ҳужайраларнинг дифференцацияси ва трансформациясининг тезлашиши,шу жумладан ипларнинг контакт билан боғлиқ бўлган тасирланиши камайиши билан регенерация жараёнининг рағбатлантиришга ёрдам беради.

3. Анастомозитнинг олдини олиш ва даволашнинг ишлаб чиқилган усули комплекс реабилитация дастурига даволашнинг эндоскопик босқичи ва анастомоз соҳасини тери орқали нурлантириш учун оптик толалипастэнергияли лазер таъсирининг икки турини қўллаш билан тавсифланади. Шунингдек маҳаллий таъсир бактерицид ва яллиғланишга қарши таъсирга эришишга қаратилган, тери орқали эса маҳаллий микроциркуляцияни яхшилаш, чандиқланиш ва стеноз ривожланиш хавфини камайтириш учун чандиқ тўқималарининг резорбциясини рағбатлантиришга қаратилган.

4. Тавсия этилган лазерли таъсир қилиш усулини асоратланган ўн икки бармоқли ичак яра касаллигини жарроҳлик усулида даволашдан кейингиэрта реабилитацияси комплекс дастурига киритиш, клиник аҳамиятга эга бўлган анастомозит ривожланиш частотасини 8,2% дан 1,7% гача хамда специфик асоратларни 13,7% дан 3,4% гача камайтиришга, ташрихдан кейинги даврнинг 7-кунга келиб физиологик кечиши улушини 49,3% дан 86,2% гача оширишга, шунингдек, шифохонада бўлиш муддатини 12,3 кундан 10,5 кунгача қисқартириш имконини берди

5. Эндоскопик ва перкутан нурлантириш орқали паст энергияли лазер таъсирини комплекс қўллаш кечки анастомозитни даволаш самарадорлигини оширишга имкон берди, яъни, 3-кунга келиб симптомларнинг регрессияси бошланган беморлар улушини 28,0% дан 68,4% гача хамда анастомоз сохасидаги ўтказувчанлик бузилиши бўлмаганлар улушини 44% дан 68,4% га ортишига, шунингдек, шифохонада бўлишнинг ўртача муддатини 7,3 кундан 5,1 кунгача қисқартиришга эришилди.

НАУЧНЫЙ СОВЕТ PhD.04/30.12. 2019.Tib.95.01 ПРИ АНДИЖАНСКОМ ГОСУДАРСТВЕННОМ МЕДИЦИНСКОМ ИНСТИТУТЕ ПО ПРИСУЖДЕНИЮ УЧЕНЫХ СТЕПЕНЕЙ

АНДИЖАНСКИЙ ГОСУДАРСТВЕННЫЙ МЕДИЦИНСКИЙ ИНСТИТУТ

ХОЖИМЕТОВ ДАВРОНБЕК ШУХРАТБЕКОВИЧ

СОВЕРШЕНСТВОВАНИЕ ТАКТИКО-ТЕХНИЧЕСКИХ АСПЕКТОВ ЛЕЧЕНИЯ И ПРОФИЛАКТИКИ АНАСТОМОЗИТОВ В ХИРУРГИИ ЯЗВЕННОЙ БОЛЕЗНИ ДВЕНАДЦАТИПЕРСТНОЙ КИШКИ

14.00.27 – Хирургия

АВТОРЕФЕРАТ ДИССЕРТАЦИИ ДОКТОРА ФИЛОСОФИИ (PhD) ПО МЕДИЦИНСКИМ НАУКАМ

АНДИЖАН – 2022

Тема диссертации доктора философии (PhD) зарегистрирована в Высшей аттестационной комиссии при Кабинете Министров Республики Узбекистан за №B2021.4. PhD/Tib1979.

Диссертационная работа выполнена в Андижанском государственном медицинском институте.

Автореферат диссертации на двух языках (узбекский, русский, английский (резюме)) размещен на веб-странице Научного совета (www.adti.uz) и Информационно-образовательном портале «Ziyonet» (www.ziyonet.uz).

Научный руководитель:	**Нишанов Муроджон Фозилжонович** доктор медицинских наук, доцент
Официальные оппоненты:	**Хакимов Мурод Шавкатович** доктор медицинских наук, профессор
	Косимов Адхам Лутфиллаевич доктор медицинских наук, доцент
Ведущая организация:	**Таджикский медицинский университет имени Абу Али ибн Сина, Республика Таджикистан**

Защита состоится «_____» _____2022 г. в _____часов на заседании Научного Совета PhD.04/30.12. 2019.Tib.95.01 при Андижанском государственном медицинском институте (Адрес: 170100, город Андижан, улица Ю.Атабекова, дом 1; Тел/факс: (+998) 74-223-94-50; e-mail: info@adti.uz).

С диссертацией можно ознакомиться в Информационно-ресурсном центре Андижанского государственного медицинского института (зарегистрирована за №_____). (Адрес: 170100, город Андижан, улица Ю.Атабекова, дом 1; Тел/факс: (+998) 74-223-94-50).

Автореферат диссертации разослан «____» _____ 2022 года.
(реестр протокола рассылки № ____ от _____ 2022 года).

М.М. Мадазимов
Председатель научного совета по
присуждению ученых степеней,
доктор медицинских наук, доцент

Б.Р. Абдуллажонов
Ученый секретарь научного совета по
присуждению ученых степеней,
доктор медицинских наук, доцент

Н.С.Мамасолиев
Председатель научного семинара при научном
совете по присуждению ученых степеней,
доктор медицинских наук, профессор

ВВЕДЕНИЕ (аннотация диссертации доктора философии (PhD))

Актуальность и востребованность темы диссертации. Язвенная болезнь (ЯБ) желудка и двенадцатиперстной кишки (ЯБ ДПК) относится к одной из самых распространенных патологий во всех регионах мира. На этом фоне «сохраняется высокая актуальность проблемы хирургического лечения осложненных форм ЯБ, что связано, с одной стороны, с эффективностью консервативных и эндоскопических мероприятий, когда оперативному лечению подлежит самый тяжелый контингент больных, с другой стороны, с высоким риском развития различных послеоперационных осложнений»[1]. В их структуре наиболее часто обсуждаются несостоятельность швов анастомоза, демпинг-синдром, пептическая язва анастомоза, кровотечение, тогда как постгастрорезекционный анастомозит редко рассматривается как отдельная нозологическая единица[2]. Однако именно этот патологический процесс является предшественником более тяжелых осложнений, которые нередко заканчиваются повторным хирургическим вмешательством. Развитие анастомозита может существенно ухудшить состояние пациентов и привести к ухудшению качества их жизни, а его лечение нередко переходит в длительный процесс реабилитации с увеличением затрат как в госпитальный, так и в постгоспитальный периоды[3]. Являясь мультифакторным осложнением, а также в связи с отсутствием четких рекомендаций по стратегии его ведения, лечение анастомозита остается актуальной проблемой современной хирургии ЯБ.

В мировой практике продолжаются исследования патогенетических факторов риска развития осложненного течения после операций по поводу ЯБ с акцентом не только на характер выполненной операции с учетом варианта и объема вмешательства, зоны ваготомии, но и другие сопутствующие механизмы, которые могут влиять на компенсаторные и репаративные возможности. Не менее важным являются исследования по верификации предшествующего операции состояния нейроэндокринной системы с акцентом на специфические гастроинтестинальные гормоны, регулирующие деятельность желудочно-кишечного тракта. Продолжаются научные разработки по определению генетических факторов, предрасполагающих с одной стороны к развитию ЯБ, а с другой к возможному осложненному послеоперационному течению.

На современном этапе развития отечественного здравоохранения проводится множество мер, направленных на улучшение результатов лечения пациентов с ЯБ ДПК за счет внедрения современных принципов профилактики, консервативного и хирургического лечения. В этом

---

[1] Davis J.L., Ripley R.T. Postgastrectomy Syndromes and Nutritional Considerations Following Gastric Surgery // Surg. Clin. North Am. – 2017. – Vol.97 (2). – P. 277-293.

[2] Ручкин Д.В., Козлов В.А., Ниткин А.А., Назарьев П.И., Рымарь О.А., Ян М.Н. Повторные реконструкции пищеварительного тракта после операций на желудке. Хирургия. Журнал им. Н.И. Пирогова. 2019; 12:37-46.

[3] Zheng ZF, Lu J, Zhang PY, Xu BB, Zheng CH, Li P, Xie JW, Wang JB, Lin JX, Chen QY, Huang CM. Novel abdominal negative pressure lavage-drainage system for anastomotic leakage after R0 resection for gastric cancer. World J Gastroenterol. 2019 Jan 14;25(2):258-268. doi: 10.3748/wjg. v25.i2.258.

направлении, в частности, в улучшении качества диагностики и методов безопасной хирургической тактики достигнуты положительные результаты. Вместе с тем для совершенствования системы экстренной и плановой хирургической помощи требуются научно-обоснованные результаты применения новых подходов к лечению осложнений в хирургии ЯБ ДПК. В стратегию действий по пяти приоритетным направлениям развития Республики Узбекистан на 2017-2021 годы включены задачи по развитию и усовершенствованию системы медико-социальной помощи уязвимым категориям населения для обеспечения их полноценной жизнедеятельности.[4] Реализация данных задач, в том числе, путем совершенствования тактико-технических аспектов профилактики и лечения анастомозитов в хирургии ЯБ ДПК, является одним из актуальных направлений.

Данное диссертационное исследование в определенной степени служит выполнению задач, утвержденных Указом Президента Республики Узбекистан «О комплексных мерах по коренному совершенствованию системы здравоохранения Республики Узбекистан» за №УП-5590 от 17 декабря 2018 года, Постановлениями Президента Республики Узбекистан «О мерах по дальнейшему развитию специализированной медицинской помощи населению Республики Узбекистан на 2017-2021 годы» за №ПП-3071 от 20 июня 2017 года и «О мерах по ускоренному совершенствованию системы экстренной медицинской помощи» за №ПП-3494 от 26 января 2018 года, а также других нормативно-правовых документов, принятых в данной сфере.

Соответствие исследования приоритетным направлениям развития науки и технологий республики. Диссертационное исследование выполнено в соответствии с приоритетным направлением развития науки и технологий республики VI «Медицина и фармакология».

Степень изученности проблемы. На фоне развития хирургических технологий среди осложнений после операций по поводу ЯБ за последние годы отмечено прогрессивное снижение доли пострезекционных и поствaготомических нарушений, а также рецидивов язвы. Однако, несмотря на этот прогресс частота осложнений все же остается высокой, а их лечение остается предметом интереса[5]. Это связано с трудностями лечения и адекватной долгосрочной реабилитации пациентов с подобными осложнениями, которые помимо медикаментозной или эндоскопической коррекции нередко требуют выполнения повторных сложных реконструктивных операций[6]. Наиболее частым специфическим осложнением независимо от характера операции является развитие клинически значимого

---

[4] Указ Президента РУз от 07.02.2017 г. N УП-4947 «О стратегии действий по дальнейшему развитию Республики Узбекистан». Сборник законодательных актов.

[5] Черноусов А.Ф. Хирургия язвенной болезни желудка и двенадцатиперстной кишки: // А.Ф. Черноусов Т.В. Хоробрых, П.М. Богопольский // М.: практическая медицина 2016. - 352 с.

[6] Zhu C, Badach J, Lin A, Mathur N, McHugh S, Saracco B, Adams A, Gaughan J, Atabek U, Spitz FR, Hong YK. Omental patch versus gastric resection for perforated gastric ulcer: Systematic review and meta-analysis for an unresolved debate. Am J Surg. 2021 May;221(5):935-941. doi: 10.1016/j.amjsurg.2020.07.039. Epub 2020 Sep 7. PMID: 32943177.

анастомозита[7]. Именно этот патологический процесс является предшественником более тяжелых осложнений, которые нередко заканчиваются повторным хирургическим вмешательством[8]. Фактически все факторы риска могут участвовать в патогенезе развития воспалительного процесса в зоне анастомоза, а также в области ушивания или иссечения язвы[9]. Среди технических аспектов выделяют следующие: применение неатравматического шовного материала, ушивание путем непрерывного кетгутового шва; сквозное прошивание стенок желудка и ДПК; применение сшивающих аппаратов; гофрирование или сужение анастомоза или просвета ДПК; погрешности при наложении анастомоза[10].

Патогенез развития этого осложнения выходит за рамки воспалительного процесса, так как анастомозит может быть пусковым механизмом развития как несостоятельности, так и кровотечения. Это связано с тем, что прогрессирование локального воспалительного процесса в зоне анастомоза после резекций желудка, или в зоне ушитой стенки ДПК после органосохраняющих операций, приводит к формированию эрозивно-язвенных изменений, которые в свою очередь могут обусловить развитие несостоятельности или кровотечения[11]. Диагностика этого осложнения не представляет сложности. В свою очередь лечение анастомозита относится к сложной проблеме, так как зачастую степень прогрессирования воспалительного процесса не ограничено только зоной анастомоза, а распространяется перифокально с развитием отека, эрозий, язв и нарушения проходимости этой зоны[12]. Соответственно, реабилитация таких пациентов требует специфических подходов как к системной терапии, так и локальному лечению. В плане локального воздействия в хирургии широко применяются лазерные технологии[13]. Совокупность высокого клинического эффекта и фактическое отсутствие противопоказаний делает эту методику не просто физиотерапевтической процедурой, но и важным компонентом программы реабилитации, где лазерное облучение может применяться как в качестве самостоятельного использования, так в комплексе с другими физическими и фармакологическими методиками[14].

---

[7] Сачек М. Г., Ермашкевич С. Н. Эрадикационная терапия в профилактике и лечении анастомозита в хирургии язвенной болезни // Новости хирургии. 2010. №3. С. 32-46.

[8] Mocanu V, Dang J, Ladak F, Switzer N, Birch DW, Karmali S. Predictors and outcomes of leak after Roux-en-Y gastric bypass: an analysis of the MBSAQIP data registry. Surg Obes Relat Dis. 2019 Mar;15(3):396-403.

[9] Sun Y, Fang Y. [Prevention and treatment of anastomosis complications after radical gastrectomy]. Zhonghua Wei Chang Wai Ke Za Zhi. 2017 Feb 25;20(2):144-147. Chinese. PMID: 28226346.

[10] Илларионова И.Н., Игонин Ю.А. Факторы риска развития раннего постгастрорезекционного анастомозита // Современные проблемы науки и образования. – 2019. – № 3. С. 58-66.

[11] Кукош М.Ю. Роль лимфостимуляции и лучевой терапии в комплексном лечении анастомозитов: автореф. дис. … канд. мед. наук. – М., 2012. – 26 с.

[12] Дворниченко В.В., Галченко Л.И., Москвина Н.А., Полева А.Ю. Применение рентгенотерапии в комплексном лечении анастомозитов // Российский электронный журнал лучевой диагностики Russian Electronic Journal of Radiology (REJR). Т.2. - №2. - 2012. - Приложение. - С. 178-180.

[13] Späth M, Klämpfl F, Stelzle F, Hohmann M, Lengenfelder B, Schmidt M. A quantitative evaluation of the use of medical lasers in German hospitals. J Biophotonics. 2020 Feb;13(2): e201900238.

[14] Дмитриев А.К., Коновалов А.Н., Кортунов В.Н., Ульянов В.А. «Умные» лазерные скальпели для роботизированной хирургии // Альманах клинической медицины. - 2016. - Выпуск 44 (2). - С. 172-178.

Проведенный анализ литературы свидетельствует о том, что вопросы совершенствования тактико-технических аспектов профилактики и лечения анастомозитов относится к одной из актуальных, недостаточно изученных и нерешённых проблем современной хирургии. Следовательно, определенный интерес представляет продолжение исследований, основанных на комплексном подходе к применению не только общих реабилитационных рекомендаций, но и альтернативных методов лечения анастомозитов путем разработки и применения методики низкоэнергетического лазерного воздействия посредством эндоскопического и чрескожного облучения зоны воспалительного процесса.

Связь диссертационного исследования с планами научно-исследовательских работ научно-исследовательского учреждения, где выполнена диссертация. Диссертационное исследование выполнено в рамках научно-исследовательских работ Андижанского государственного медицинского института.

Целью исследования является улучшение результатов профилактики развития и лечения анастомозита после различных вмешательств на желудке и двенадцатиперстной кишке путем совершенствования методики применения локального низкоэнергетического лазерного воздействия.

Задачи исследования:

провести экспериментальные исследования по оценке эффективности лазерного воздействия на слизистую желудка для лечения лигатурных анастомозитов;

исследовать морфологические особенности влияния лазерных технологий на течение воспалительного процесса на фоне анастомозитов;

разработать способ профилактики и лечения анастомозита путем применения низкоэнергетического локального и чрескожного лазерного воздействия;

оценить клиническую эффективность предложенной методики профилактики развития и лечения послеоперационного анастомозита.

Объектом исследования являлись 175 больных, пролеченных за 2011-2021 гг на базе кафедры хирургических болезней в хирургичеком отделении №3 и на базе частной клиники «Сармед», из которых 131 пациенту произведены операции по поводу ЯБДПК, а 44 пациента пролечены по поводу поздних анастомозитов; экспериментальные и морфологические исследования выполнены в отделении экспериментальной хирургии ГУ «РСНПМЦХ им. акад. В.Вахидова».

Предмет исследования составляет экспериментальное и морфологическое обоснование, а также анализ клинической эффективности усовершенствованных способов профилактики и лечения анастомозитов в хирургии ЯБДПК.

Методы исследования. Для достижения цели исследования и решения поставленных задач использованы следующие методы: экспериментальные, морфологические, общеклинические, лабораторные, специальные и статистические методы исследований.

Научная новизна исследования заключается в следующем:

определено в эксперименте, что проведение сеансов низкоэнергетического лазерного облучения зоны, ушитой гастротомной раны способствует ускорению регресса явлений локального воспаления слизистой с последующим снижением интенсивности процессов формирования рубцовой трансформации;

доказано, что лазерное воздействие на область гастротомической раны способствует стимуляции всех этапов процесса регенерации, снижению локальных воспалительных реакций, обеспечивает прямую активизацию местной иммунной системы и улучшение микроциркуляции;

усовершенствован способ назогастродуоденального зондирования и желудочного лаважа, направленный на достижение адекватной декомпрессии для предупреждения развития в раннем послеоперационном периоде явлений гипертензии и снижения степени тяжести воспалительных изменений в зоне анастомозирования или ушитой стенки двенадцатиперстной кишки;

разработан способ лечения позднего анастомозита после оперативных вмешательств на желудке и двенадцатиперстной кишке, характеризующийся проведением двух видов низкоэнергетического лазерного воздействия на область воспалительного процесса посредством локального эндоскопического и чрезкожного облучения.

Практические результаты исследования заключаются в следующем:

доказана в эксперименте эффективность применения отечественных технологий низкоэнергетического лазерного облучения в лечении и профилактике развития острого и хронического воспалительного процесса в зоне, ушитой гастротомной раны на фоне персистенции лигатурного анастомозита;

определено, что применение предложенного варианта назогастродуоденального зондирования позволяет снизить риск развития специфических локальных осложнений со стороны анастомоза или ушитой стенки двенадцатиперстной кишки, а также осуществлять энтеральный лаваж зоны интереса растворами антисептиков;

установлено, что предложенный способ лазерного воздействия для лечения и профилактики развития анастомозита за счет локального применения обеспечивает бактерицидный и противовоспалительный эффекты, а посредством проведения чрескожных этапов облучения способствует регрессу болевого синдрома, улучшению микроциркуляции и предупреждению формирования ригидности и стенозирования;

доказано, что применение низкоэнергетического лазерного воздействия посредством эндоскопического и чрескожного облучения позволило улучшить эффективность лечения и профилактики развития анастомозитов, снизить частоту развития специфических осложнений, а также сократить длительность госпитального периода.

Достоверность результатов исследования. Достоверность результатов обоснована использованием объективных критериев оценки состояния пациентов, современных методов лабораторной и инструментальной

диагностики, корректным применением методологических подходов. Статистическая обработка подтвердила достоверность полученных результатов.

Научная и практическая значимость результатов исследования. Научная значимость результатов исследования определяется тем, что полученные данные имеют свою теоретическую значимость, вносят существенный вклад в изучение особенностей клинического течения анастомозитов после резекционных и органосохраняющих операций в хирургии ЯБДПК, с уточнением морфологических особенностей воздействия лазерного излучения на регресс локальных воспалительных реакций, а также совершенствования тактико-технических аспектов профилактики этих осложнений.

Практическая ценность работы заключается в том, что проведенные экспериментальное, морфологическое и клиническое исследования позволили показать высокую эффективность разработанного метода лазерного воздействия для лечения и профилактики развития анастомозита в совокупности с усовершенствованными тактико-техническими аспектами хирургического лечения язвы ДПК, обеспечившие улучшение качества реабилитационных мероприятий и сокращение длительности госпитального периода.

Внедрение результатов исследования. По результатам научного исследования по улучшению качества профилактики развития и лечения анастомозита после различных вмешательств на желудке и двенадцатиперстной кишке:

разработаны методические рекомендации «Тактико-технические аспекты лечения и профилактики анастомозитов в хирургии язвенной болезни двенадцатиперстной кишки» (справка Министерства здравоохранения Республики Узбекистан № 08-09/20348 от 22 декабря 2021 года). Разработанные рекомендации позволили оптимизировать тактические подходы к профилактике и лечению анастомозитов после различных вмешательств по поводу осложнений язвенной болезни двенадцатиперстной кишки;

усовершенствован «Способ назогастродуоденального зондирования и желудочного лаважа» (справка Министерства здравоохранения Республики Узбекистан № 08-09/20348 от 22 декабря 2021 года). Применение предложенного варианта назогастродуоденального зондирования позволило снизить риск развития специфических локальных осложнений со стороны анастомоза или ушитой стенки двенадцатиперстной кишки, а также осуществлять энтеральный лаваж зоны интереса растворами антисептиков;

усовершенствован «Способ профилактики развития и лечения анастомозита» (справка Министерства здравоохранения Республики Узбекистан № 08-09/20348 от 22 декабря 2021 года). Предложенный способ низкоэнергетического лазерного воздействия посредством эндоскопического и чрескожного облучения позволил улучшить эффективность лечения и профилактики развития анастомозитов, снизить частоту развития

специфических осложнений, а также сократить длительность госпитального периода;

полученные научные результаты внедрены в практическую деятельность здравоохранения, в частности, в отделения хирургии многопрофильного медицинского центра андижанской области и Клиники Андижансоко государственного медицинсткого института (справка Министерства здравоохранения Республики Узбекистан № 08-09/20348 от 22 декабря 2021 года). Тактико-технические аспекты лечения и профилактики анастомозитов в хирургии язвенной болезни двенадцатиперстной кишки позволило снизить частоту развития клинически значимых форм осложнения с 8,2% до 1,7%, а также сократить длительность госпитального периода с 12,3±2,5 до 10,5±2,0 суток.

Апробация результатов исследования. Результаты данного исследования были обсуждены на 4 научно-практических конференциях, в том числе, на 2 международных и 2 республиканских.

Опубликованность результатов исследования. По теме диссертации опубликовано 10 научных работ, в том числе 4 журнальных статей, 2 из которых в республиканских и 2 в зарубежных журналах, рекомендованных Высшей аттестационной комиссией Республики Узбекистан для публикаций основных научных результатов докторских диссертаций.

Структура и объем диссертации. Диссертация состоит из введения, пяти глав, заключения, выводов, практических рекомендаций и списка цитируемой литературы. Объем текстового материала работы составляет 120 страниц.

ОСНОВНОЕ СОДЕРЖАНИЕ ДИССЕРТАЦИИ

Во введении обоснована актуальность и востребованность диссертационной работы, сформулированы цель и задачи исследования, приводится научная новизна и научно-практическая значимость результатов, представлены сведения об апробации и опубликованности результатов работы в объеме и краткой структуре диссертации.

В первой главе диссертации «**Клинико-эпидемиологические аспекты хирургии язвенной болезни желудка и двенадцатиперстной кишки и послеоперационных осложнений»** приведен обзор литературы, посвященные вопросам распрастраненности, этиопатогенезе развития осложнений, частоте развития осложнений после операций на желудке и двенадцатиперстной кишки и факторы риска развитий анастомозитов. Указаны дискутабельные и нерешенные вопросы, требующие дальнейшего изучения и разработки.

Во второй главе диссертации «**Характеристика клинического и экспериментального материала и методов исследования**» диссертационное исследование выполнено на базе хирургического отделения №3 клиники АндГосМИ и в частной клиники «Сармед». В основу работы положены результаты лечения позднего и раннего анастомозита у 175

больных и экспериментальная часть в которую входят эксперименты на 40 беспородных крысах. Распределение групп для исследования произведено согласно обозначенным следующим направлениям:

•Экспериментальное исследование с изучением особенностей низкоэнергетического лазерного воздействия в плане лечения и профилактики развития локального воспалительного процесса в зоне швов в области гастротомного отверстия.

•Клиническое исследование для оценки эффективности предложенных методик:

Клиническое исследование проведено в двух категориях пациентов. Первое – оценка эффективности лазерного воздействия для профилактики развития анастомозитов. Второе – оценка эффективности лечения поздних анастомозитов. Во всех случаях в исследование включены пациенты после перенесенных операций по поводу осложнений ЯБ ДПК. Всего включено 175 больных, из которых 131 (74,9%) пациент отнесен в категорию профилактических мероприятий и 44 (25,1%) – в категорию лечения поздних анастомозитов. Все больные разделены на две группы. Группу сравнения составили 98 больных (73 – для оценки особенностей течения ранних анастомозитов и 25 – с поздними анастомозитами), у которых реабилитационная программа основывалась на стандартных мероприятиях (табл. 1).

Таблица 1

Распределение больных на группы исследования

Группа	Группа сравнения(n=98)		Основная группа(n=77)		Итого	
	Абс	%	абс.	%	абс.	%
Профилактика анастомозита	73	74,5%	58	75,3%	131	74,9%
Лечение анастомозита	25	25,5%	19	24,7%	44	25,1%
Всего	98	100%	77	100%	175	100%

В основной группе – 77 (58 и 19 соответственно) в комплекс послеоперационной реабилитации включены методики лазерного воздействия на зону оперативного вмешательства, а также интраоперационно проведено зондирование по предложенному способу.

Экспериментальные исследования проведены в отделении экспериментальной хирургии (руководитель профессор Садыков Р.А.) и лаборатории патологической анатомии (руководитель – проф. Байбеков И.М.) Республиканского специализированного научно-практического медицинского центра хирургии имени академика В. Вахидова.

Основной целью экспериментальных исследований было улучшение результатов лечения анастомозитов с последующей разработкой методики использования низкоэнергетических лазеров и эндоскопических технологий для клинических условий.

В спектр задач входили следующие:

изучить влияние лазерного излучения экологически благоприятного УФ-диапазона для снятия отека и лучшей визуализации лигатур в зоне ушитой язвы;

изучить процесс заживления в зоне ушитой язвы на фоне и после удаления лигатур;

разработать параметры и периодичность лазерного воздействия для эффективного снижения отека в зоне сформированных швов.

Эксперименты проводились на белых беспородных лабораторных крысах самцах весом 210-260 грамм, которых содержали в условиях вивария (табл. 2). Работа проведена в соответствии с законодательством ("Правила гуманного обращения с лабораторными животными", "Деонтология медико-биологического эксперимента") и этическими принципами, установленными Европейской конвенцией по защите позвоночных животных, используемых для экспериментальных и других научных целей [принята в Страсбурге 18.03.1986 и подтверждена в Страсбурге 15.06.2006].

Таблица 2

Распределение экспериментальных животных на группы исследования

Животные	Сроки выведения из эксперимента					
Крысы	7	14	21	30	45	Всего
Основная группа	4	4	4	4	4	20
Контроль	4	4	4	4	4	20
Всего	8	8	8	8	8	40

В качестве материала для исследования были взяты биопсии зоны оперативного вмешательства на желудке вместе с подпаянными к желудку тканями. Проведение гистологических исследований проводилось в сроки 7-14-21-30-45 сутки после формирования швов гастротомной раны.

В ходе приготовления микропрепаратов, биопсийная ткань фиксировались в 10% р-ре нейтрального формалина. Затем их заливали парафином. Парафиновые блоки были разрезаны с помощью микротома Leica CM 2000R с получением срезов (толщина 5-6 мкм).

В процессе диагностики и послеоперационного ведения пациентов проводились все стандартные методы обследования: общеклинические, лабораторные и инструментальные методы диагностики.

Лабораторные исследования включали: Общий анализ крови; Биохимический анализ крови; Коагулограмма; Общий анализ мочи. Все лабораторные исследования проводились по распространенным стандартным методикам.

В третьей главе диссертации представлен **«Совершенствование лазерной технологии лечения поздних анастомозитов в хирургии**

язвенной болезни желудка и двенадцатиперстной кишки» с целью улучшить эффективность лечения поздних анастомозитов путем разработки методики использования низкоэнергетических лазеров и эндоскопических технологий, первично проведено экспериментальное исследование.

Описание эксперимента. За сутки до начала эксперимента животных рассаживали в отдельные клетки и не давали корм. Утром в день операции животные доставлялись в операционную. Наркоз осуществляли ингаляционный парами галотана. Вводный наркоз проводился под стеклянным колоколом. После вводного наркоза крыса закреплялась на операционном столике с разведенными конечностями в положении на спине. Выстригали шерсть в проекции верхнесрединной лапаротомии. После двукратной обработки операционного поля раствором бетадина производили послойную лапаротомию. После обкладывания краев раны стерильными салфетками желудок выводили в рану. По передней поверхности желудка в бессосудистой зоне в поперечном направлении рассекалась стенка желудка скальпелем на протяжении 1 см. Гемостаз как правило не требовался. Рана желудка в последующем ушивалась однорядным узловым швом Этибонд 3/0 с расстоянием между стежками 2 мм, с захватом краев стенки желудка на 1,5 мм. Рана ушивалась погружными швами Черни. Обработка области операции 70% раствором спирта. Послойное ушивание операционной раны.

2 серия экспериментов: на 18 сутки после операции – область анастомоза в основной группе облучалась излучением азотного лазера в режиме: средняя мощность 3 мВт, облучение через кварцевый световод в течение 1 минуты на область ушитой гастротомной раны. В контрольной группе животных проводилось лишь введение световода в желудок с фиксацией в течение 1 минуты. Крысы выводились из эксперимента через 2 суток после проведения манипуляции. В последующем в течение 7 дней производилось облучение чрезкожное в проекции гастротомной раны излучением ИК-спектра в течение 2 минут (рис. 1-4).

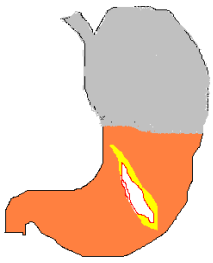

Рис.1. Схема формирования гастротомной раны на передней стенке желудка

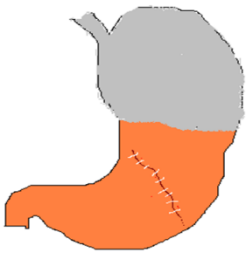

Рис.2. Ушивание гастротомной раны однорядными узловыми швами.

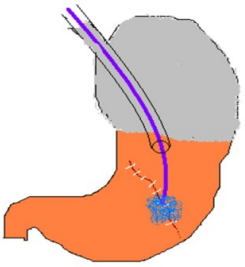

Рис.3. Схема эндоскопического облучения области анастомоза лазером

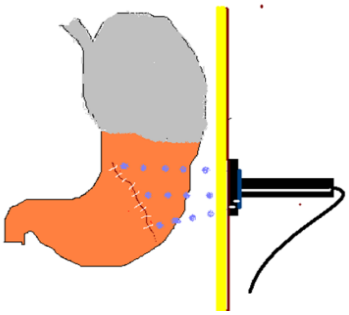

Рис.4. Схема чрезкожного облучения области анастомоза с использованием лазерного аппарата Согдиана (890 нм)

В качестве материала для исследования были взяты биопсии зоны оперативного вмешательства на желудке вместе с подпаянными к желудку тканями. Проведение гистологических исследований проводилось в сроки 7-14-21-30-45 суток после формирования швов гастротомной раны.

Морфологическая оценка влияния лазерного облучения на профилактику развития и лечение анастомозитов проводилась с помощью на микроскопе “Биолам И” сопряжённым с цифровой камерой и компьютером. Все микрофотографии подвергались обработке и сохранению данных на компьютере с помощью прикладных программ Microsoft-«Windows 10 pro».

В обеих группах морфологические изменения до 14 дней были практически идентичными. Потому что за это время для обеих групп были созданы одинаковые условия и порядок.

На 18-е сутки эксперимента в опытной группе было начато лазерное облучение. Основные изменения начали проявляться с 21 дня. Хотя в контрольной группе стали преобладать пролиферативные процессы, но воспалительные процессы и реактивные изменения взаимодействия с хирургическими нитями были очевидны. В то же время в области гастротомии происходила регенерация грубой соединительной ткани практически на всех участках, особенно между хирургической нитью и тканью, лимфоцитарно-макрофагальная воспалительная инфильтрация между нитями.

В эти периоды в опытной группе, в отличие от контрольной, происходила регенерация всего слоя в результате дифференцировки и трансформации клеток в областях гастротомии и полифиламентных хирургических швов. Наблюдаются мягкие фиброзные и упорядоченные участки фибробластов (рис.5 и 6).

Более конкретным аспектом является то, что может наблюдаться значительное уменьшение реакции тканей на инородное тело (хирургическая нить). Это один из наиболее важных результатов, который играет важную роль в выводах и рекомендациях по предотвращению поздних осложнений, которые могут наблюдаться в областях анастомоза.

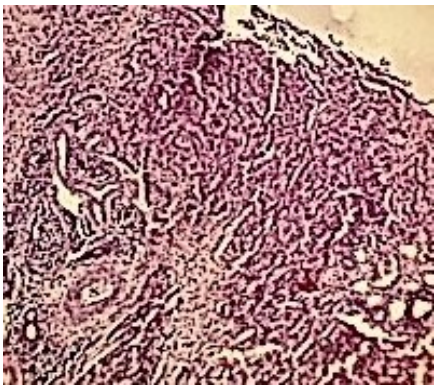

Рис.5. Соединительнотканное ремоделирование эпителиального слоя в области гастротомии. Инфильтраты со слабыми воспалительными очагами. Контроль группа. 30 суток. Г-Э 10х4.

Рис.6. Полное ремоделирование слоев в области гастротомии. Опытная группа. 30 суток. Г-Э 10х4.

В нашем случае результаты экспериментально-морфологических исследований были сопоставлены между собой и отмеченные особенности и изменения подтвердились.

Действие НИЛИ в области гастротомической раны и полифиламентной хирургической нити проявляется в следующих взаимосвязанных морфологических изменениях: в области гастротомии отмечено снижение воспалительных реакций, в том числе и обусловленных контактом нитей с биотканями, стимуляция всех этапов процесса регенерации; предотвращение развития первичных и вторичных инфекционных агентов в зоне вмешательства и окружающих тканях в результате прямой стимуляции местной иммунной системы и непрямой стимуляции микроциркуляции; стимуляция дифференцировки и трансформации клеток, что является важной частью процесса регенерации.

В целом, все это вместе способствует существенному снижению риска развития различных воспалительных процессов как на фоне травмы органа (гастротомия), так и за счет взаимодействия тканей с шовным материалом.

В четвертой главе диссертации представлены **«Совершенствование способа лечения и профилактики развития анастомозита после оперативных вмешательств на желудке и двенадцатиперстной кишке».** Проведенные экспериментальные исследования позволили определить тактико-технические особенности использования отечественных лазерных технологий для лечения и профилактики развития анастомозита после оперативных вмешательств на желудке и ДПК.

Соответственно, в данной главе представлены следующие варианты совершенствования методов профилактики развития и лечения анастомозитов:

- способназогастродуоденального зондирования и желудочного «лаважа», направленный на снижение риска развития осложнений после вмешательств по поводу ЯБ ДПК;
- способ профилактики развития и лечения анастомозитов путем включения в программу послеоперационной реабилитации отечественных лазерных технологий.

Способ осуществляется следующим образом. До операции подготавливается хлорвиниловый зонд (длиной до 1,5 м, шириной 4-6 мм). В качестве зонда используется одноразовая система для внутривенных вливаний. Производим микроперфорацию по боковой стенке (диаметр 1,5-2 мм) на расстоянии 20-25 см (дистальный конец) в количестве 14-18 отверстий. Расстояние и количество микроперфораций может меняться в зависимости от вида и количества анастомозов и корректируется по ходу операции. До операции в желудок вводиться толстый желудочный зонд. После сформирования задней губы анастомоза в просвет ДПК вводится дистальный конец стерильного зонда с боковыми отверстиями длиной до 20-25 см, доводя его до тощей кишки.

Проксимальный конец зонда привязывается к концу желудочного зонда, заранее введенного в желудок. Желудочный зонд извлекается вместе с

проксимальным концом декомпрессионного зонда на нужном для нас расстоянии и фиксируется на заднюю губу анастомоза или пилородуоденопластики тонким кетгутовым швом, а наружный конец зонда выводится через нос и пришивается к крыльям носа (рис. 7).

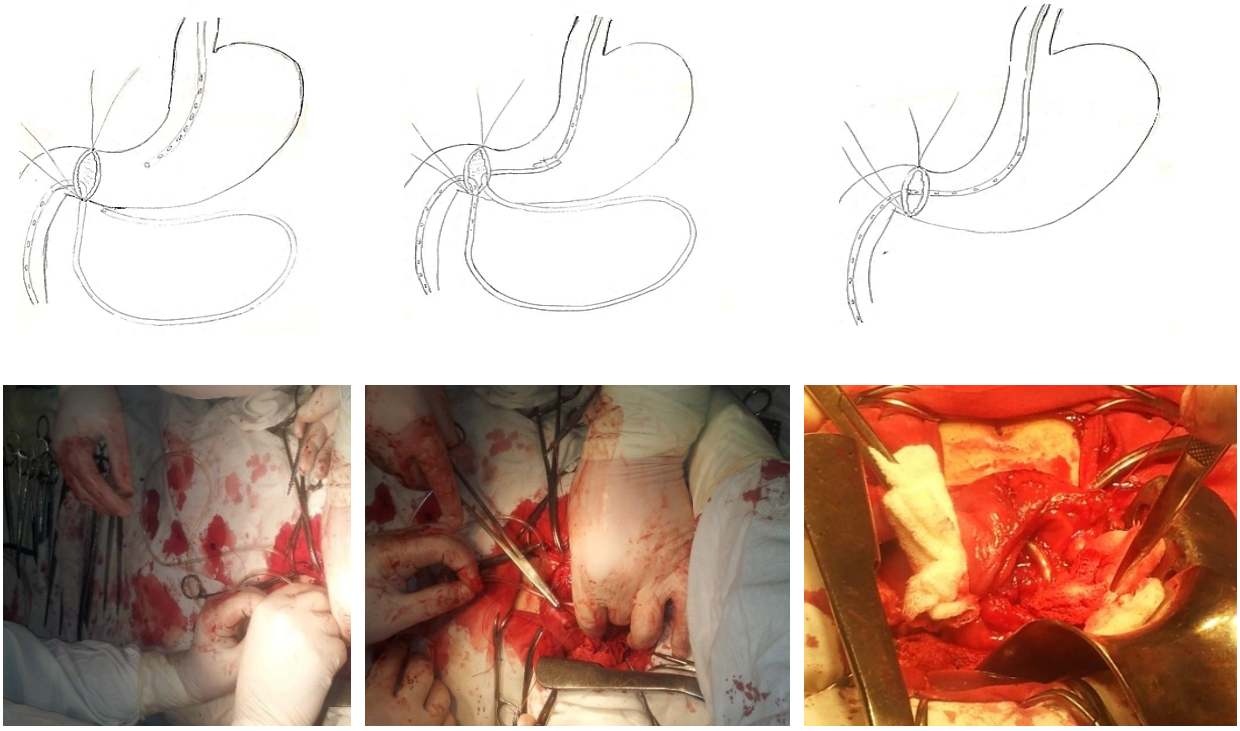

Рис.7. Схематический рисунок этапов введения декомпрессионного зонда.

Как было указано, проведенные экспериментальные и морфологические исследования позволили обосновать эффективность применения отечественных лазерных технологий для лечения и профилактики развития локальных воспалительных процессов в области ушитой гастротомной раны. Основываясь на полученные результаты, был разработан способ для применения в клинической практике.

Способ лечения позднего анастомозита включает проведение лазерного облучения зоны анастомоза двумя видами низкоэнергетических лазеров: эндоскопическое облучение слизистой анастомоза с использованием световолоконной оптики диаметром 400-500 мкм, излучением в спектре 337нм, мощностью 3мВт, длительностью 1-2мин на 1см^2 площади слизистой. Всего проводится 3 сеанса облучения через день (к примеру, 1 сеанс- понедельник, 2 сеанс- среда, 3 сеанс- пятница), а также сочетанное воздействие излучением в спектре 890нм, частотой 80Гц, импульсной мощностью 5-7Вт в течение 3-4 минут чрезкожно в проекции анастомоза ежедневно в течение 7 дней.

Излучение в спектре 337нм обладает бактерицидным и противовоспалительным действием. Бактерицидный эффект проявляется, начиная с 45секунды, увеличение дозы с облучением свыше 2 минут усиливает повреждающий эффект на слизистую желудочно-кишечного тракта.

Излучение в спектре 890нм в импульсном режиме (импульсная мощность 5-7Вт, частота 80 Гц) проникает в ткани на глубину до 7 см, обладает обезболивающим эффектом, улучшает микроциркуляцию тканей и способствует рассасыванию рубцовой ткани. Это предупреждает развитие ригидности и стенозирования, улучшает функциональные результаты оперативного вмешательства.

Также отмечено, что в случае развития анастомозита на фоне персистенции лигатурного воспаления, уже во время второго или третьего сеанса лазерного воздействия фактически во всех случаях эндоскопически удается подсечь и удалить лигатуру. Это становится возможным благодаря выраженному локальному противовоспалительному эффекту, обеспечивающему регресс гиперемии, отека и усиление эпителизации эрозивно-язвенного процесса.

Для профилактики развития, особенно в случае появления первых признаков анастомозита (отделяемое из желудка не уменьшается, не прозрачное, с признаками сукровичных выделений) мы проводим лазерное воздействие. Оно заключается в проведении через тонкий канал зонда оптического волокна диаметром 100мкм. Лазерное воздействие проводится излучением в спектральном диапазоне 632нм, мощность на выходе световода 5мВт, в непрерывном режиме в течение 15 минут путем поэтапного подтягивания световода наружу на каждые 1см. Таким образом мы можем захватить зону анастомоза и близлежащие 3-5 см участка слизистой (рис.8).

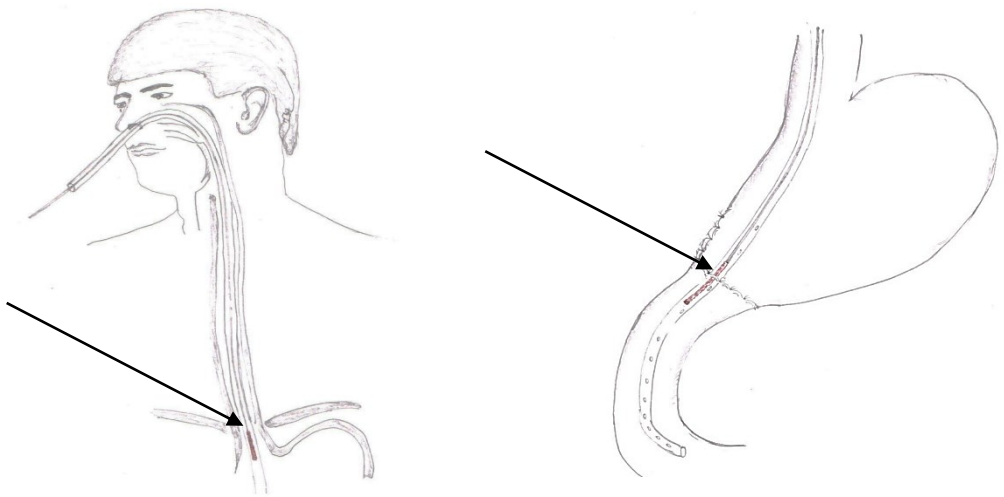

Схема подведения светодиодного волокна подведение светодиодного волокна в зону анастомоза

Рис.8. Методика проведения лазерного воздействия для профилактики развития анастомозита

На данный способ подана заявка на патент и получено положительное решение из агентства интеллектуальной собственности Республики Узбекистан («Способ лечения позднего анастомозита после оперативных вмешательств на желудке и двенадцатиперстной кишке», заявка на патент на изобретение № IAP 20210454).

В пятой главе «**Клинические результаты профилактики развития и лечения анастомозита в хирургии язвенной болезни двенадцатиперстной кишки**» как правило, послеоперационный анастомозит рассматривается как физиологический процесс и развивается у всех пациентов как результат проведенного вмешательства. Однако, физиологичным он считается только в ближайшие 5-7 суток после операции, при этом по морфологическим критериям анастомозит должен быть катаральным. При развитии клинических признаков анастомозита и его продолжительности более 7 суток процесс реабилитации будет удлиняться, так как в этих случаях подобное осложнение уже не является физиологичным и требует проведения дополнительных лечебных мероприятий.

В целом по всем операциям, в сроки до 7 суток после вмешательств клинические проявления анастомозита были купированы у 36 из 73 пациентов (49,3%) в группе сравнения и 50 (86,2%) из 58 больных в основной группе.

В период 7-10 суток регресс анастомозита верифицирован у 31 (42,5%) и 7 (12,1%) пациентов, а в сроки более 10 суток у 6 (8,2%) и 1 (1,7%) больного в основной группе (χ^2=19,547; df=2; p <0,001) (рис. 9).

Рис.9. Сводное распределение больных по срокам купирования клинических проявлений анастомозита

В целом по всем вмешательствам длительность периода до операции в обеих группах составила 1,6±0,7 суток. Начало регресса проявлений анастомозита в группе сравнения отмечено на 7,8±2,4 сутки после операции, в основной группе на 6,2±1,6 сутки (t=4,64; p<0,05). Длительность послеоперационного периода - 10,63±2,4 против 8,9±1,7 сутки (t=4,88; p<0,05). Длительность всего госпитального периода составила 12,3±2,5 суток в группе сравнения, в основной группе 10,5±1,9 суток (t=4,64; p<0,05) (табл. 3).

Таблица 3

Сводная продолжительность различных этапов госпитального периода

Периоды	Группа сравнения		Основная группа		Т	
	M	δ	M	δ	Значение	P
Начало регресса проявлений анастомозита (сутки п/о)	7,81	2,35	6,22	1,55	-4,64	<0,05
Длительность госпитального п/о периода (сутки п/о)	10,63	2,39	8,88	1,71	-4,88	<0,05
Длительность госпитального д/о периода (сутки п/о)	1,63	0,74	1,57	0,68	-0,49	<0,05
Длительность всего госпитального периода (сутки п/о)	12,26	2,53	10,45	1,94	-4,64	<0,05

Таким образом, включение в комплексную программу ранней реабилитации после хирургического лечения осложненной ЯБ ДПК предложенной методики лазерного воздействия позволило снизить частоту развития клинически значимого анастомозита с 8,2% (у 6 пациентов в группе сравнения) до 1,7% (у 1 пациента в основной группе) и в целом специфических осложнений, потребовавших проведение дополнительных мероприятий с 13,7% (у 10 пациентов) до 3,4% (у 2 больных; χ^2=4,081; df=1; p=0,044), увеличить долю физиологического течения послеоперационного периода уже к 7 суткам с 49,3% (36 пациентов) до 86,2% (у 50 больных; χ^2=19,547; df=2; p<0,001), а также сократить длительность госпитального периода с 12,3±2,5 до 10,5±2,0 суток (t=4.64; p<0,05).

Эффективность лечения поздних анастомозитов изучена у 44 пациентов, которые ранее были оперированы в различных медицинских учреждениях андижанской области. Минимальные сроки от выполнения операции составили 1 месяц, максимальные – 11 месяцев. В основную группу включено 19 пациентов и в группу сравнения – 25 больных. В основной группе в комплексное лечениевключено проведение эндоскопических и чрескожных сеансов лазерного воздействия по предложенной методике.

На фоне лечения эффективность предпринятой тактике в сроки до 3 суток была определена у 7 (28%) в группе сравнения и 13 (68,4%) – в основной группе. Начало регресса клинических проявлений анастомозита на 4-5 сутки лечения отмечено у 10 (40%) и 4 (21,1%) пациентов соответственно, на 6-8 сутки у 8 (32%) и 2 (10,5%) пациентов (χ^2=7,289; df=2; p=0,027) (табл. 4).

В сравнительном аспекте начало регресса проявлений анастомозита в группе сравнения отмечено на 4,7±1,9 сутки, в основной группе на 3,3±1,5 сутки (t=2,74; p <0,05) (рис.10). Длительность госпитального периода составила 7,3±1,5 против 5,1±1,2 сутки (t=5,52; p <0,05).

Таблица 4

Распределение больных по срокам начала регресса клинических проявлений анастомозита

Сроки после начала лечения	Группа сравнения		Основная группа	
	абс	%	абс.	%
До 3 суток	7	28,0%	13	68,4%
4-5 суток	10	40,0%	4	21,1%
6-8 суток	8	32,0%	2	10,5%
Всего	25	100,0%	19	100,0%
χ^2	7,289; df=2; p=0,027			

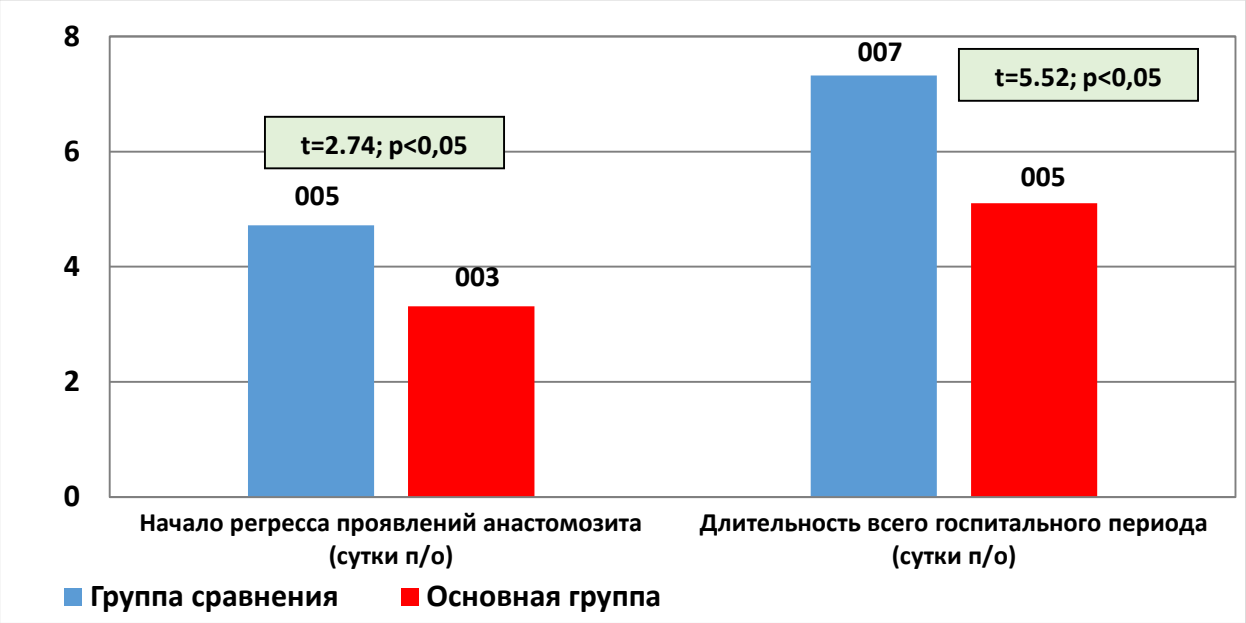

Рис.10. Продолжительность госпитального периода (сутки)

Таким образом, комплексное применение низкоэнергетического лазерного воздействия путем эндоскопического и чрескожного облучения позволило улучшить эффективность лечения поздних анастомозитов, что проявлялось увеличением доли пациентов с началом регресса симптоматики уже к 3 суткам с 28,0% (у 7 пациентов в группе сравнения) до 68,4% (у 13 пациентов основной группы; χ^2=7,289; df=2; p=0,027), приростом частоты легкой формы течения на 5-6 сутки с 60,0% до 78,9% (по 15 пациентов в каждой группе), с отсутствием нарушений проходимости в зоне соустья у 44,0% против 68,4%, а также сокращением средних сроков госпитального периода с 7,3±1,5 до 5,1±1,2 суток (t=5,52; p<0,05).

ЗАКЛЮЧЕНИЕ

1. Экспериментальные исследования показали, что наложение однорядных узловых швов при ушивании раны желудка может сопровождаться длительным отхождением лигатур с развитием явлений лигатурного анастомозита вплоть до формирования пептической язвы и деформации просвета желудка, в свою очередь проведение сеансов локального лазерного облучения обеспечивает ускоренное снижение явлений воспаления слизистой (УФ-излучение в спектре 337 нм), а также уменьшение процессов рубцовой трансформации зоны анастомоза (ИК-излучение в спектре 890 нм).

2. Морфологические исследования показали, что воздействие НИЛИ на область гастротомической раны способствует стимуляции всех этапов процесса регенерации с ускорением дифференцировки и трансформации клеток, снижению воспалительных реакций, в том числе обусловленных контактом нитей с биотканями, предотвращает персистенцию первичных и вторичных инфекционных агентов в зоне вмешательства и окружающих тканях за счет прямой активизации местной иммунной системы и непрямой стимуляции улучшения микроциркуляции.

3. Разработанный способ профилактики и лечения анастомозита характеризуется включением в комплексную программу реабилитации проведения двух видов низкоэнергетического лазерного воздействия с использованием световолоконной оптики для эндоскопического этапа лечения и чрезкожного облучения области проекции анастомоза. При этом локальное воздействие направлено на достижение бактерицидного и противовоспалительного эффекта, а чрескожное на улучшение локальной микроциркуляции и стимуляции рассасывания рубцовой ткани для снижения риска развития ригидности и стенозирования.

4. Включение в комплексную программу ранней реабилитации после хирургического лечения осложненной ЯБДПК предложенной методики лазерного воздействия позволило снизить частоту развития клинически значимого анастомозита с 8,2% до 1,7% и в целом специфических осложнений, потребовавших проведение дополнительных мероприятий с 13,7% до 3,4% ($p=0,044$), увеличить долю физиологического течения послеоперационного периода уже к 7 суткам с 49,3% до 86,2% ($p<0,001$), а также сократить длительность госпитального периода с 12,3±2,5 до 10,5±2,0 суток ($p<0,05$).

5. Комплексное применение низкоэнергетического лазерного воздействия посредством эндоскопического и чрескожного облучения позволило улучшить эффективность лечения поздних анастомозитов, что проявлялось увеличением доли пациентов с началом регресса симптоматики уже к 3 суткам с 28,0% до 68,4% ($p=0,027$), приростом частоты легкой формы течения уже на 5-6 сутки лечения с 60,0% до 78,9%, с отсутствием в эти сроки нарушений проходимости в зоне соустья у 68,4% пациентов (в группе сравнения - 44,0%), а также сокращением продолжительности госпитального периода с 7,3±1,5 до 5,1±1,2 суток ($p<0,05$).

THE SCIENTIFIC COUNCIL PhD.04/30.12. 2019.Tib.95.01 ON AWARD OF SCIENTIFIC DEGREES AT THE ANDIJAN STATE MEDICAL INSTITUTE

ANDIJAN STATE MEDICAL INSTITUTE

XOJIMETOV DAVRONDEK SHUXRATBEKOVICH

IMPROVEMENT OF TACTICAL AND TECHNICAL ASPECTS OF TREATMENT AND PREVENTION OF ANASTOMOSITIS IN SURGERY OF DUODENAL ULCER

14.00.27 – Surgery

ABSTRACT OF PhD DISSERTATION ON MEDICAL SCIENCES

ANDIJAN – 2022

Subject of the doctoral dissertation (PhD) was registered in the Hihger Attestation Commission under the Cabinet of Ministers of the Republic of Uzbekistan for the №B2021.4. PhD/Tib1779.

The dissertation is carried out at the Andijan State Medical Institute.

Abstract of the dissertation is available in two languages (Uzbek, Russian and English (abstract)) on the web page of the Scientific Council (www.adti.uz) and Informational and educational portal «Ziyonet» (www.ziyonet.uz).

Scientific supervisor:	**Nisanov Murodjon Foziljonovich** doctor of medical sciences, docent
Official opponents:	**Xakimov Murod Shavkatovich** doctor of medical sciences, professor
	Kosimov Adham Lutfullaevich doctor of medical sciences, docent
Leading organisation:	**Tajik State Medical University named after Abuali ibn Sino (Republic of Tajikistan)**

The dissertation will be defended on «____» _____ 2022 at ___ p.m. hours at the meeting of the Scientific Council PhD.04/30.12. 2019.Tib.95.01 at the Andijan State Medical Institute (Address: 170100, Andijan c., Yu. Atabekov str. 1; Phone/fax: (+998) 74-223-94-50; e-mail: info@adti.uz).

The dissertation is available in the Information Resource Center of the Andijan State Medical Institute (Registration number №_____) (Address: 170100, Andijan c., Yu. Atabekov str. 1; Phone/fax: (+998) 74-223-94-50).

Abstract of the dissertation sent out on «___» _____ 2022.
(mailing report № ____ of _____ 2022).

M.M. Madazimov
Chairman of the scientific council on award
of scientific degrees,
doctor of medical science, docent

B.R. Abdullajonov
Scientific secretary of the scientific council
on award of scientific degrees,
doctor of medical science, docent

N.S.Mamasoliev
Chairman of the scientific seminar at the scientific
council for the awarding of academic degrees,
doctor of medical sciences, professor

INTRODUCTION (abstract of PhD dissertation)

The aim of the study is to improve the results of prevention of the development and treatment of anastomosis after various interventions on the stomach and duodenum by improving the method of applying local low-energy laser exposure.

The object of the study was 175 patients treated in 2011-2021 on the basis of the Department of Surgical Diseases in the Surgical Department No. 3 and on the basis of the private clinic "Sarmed", of which 131 patients underwent surgery for DU, and 44 patients were treated for late anastomoses; experimental and morphological studies were carried out in the Department of Experimental Surgery of the State Institution "The Republican Specialized Scientific and Practical Medical Center of Surgery named after academician V.Vakhidov".

The scientific novelty of the research is as follows:

it was determined in the experiment that conducting sessions of low-energy laser irradiation of the zone of the sutured gastrotomic wound promotes the acceleration of the regression of the phenomena of local inflammation of the mucous membrane with a subsequent decrease in the intensity of the processes of formation of cicatricial transformation;

it has been proven that laser action on the area of gastrotomic wound promotes stimulation of all stages of the regeneration process, a decrease in local inflammatory reactions, provides a direct activation of the local immune system and an improvement in microcirculation;

improved method of nasogastroduodenal intubation and gastric lavage, aimed at achieving adequate decompression to prevent the development of hypertension in the early postoperative period and reduce the severity of inflammatory changes in the anastomosis area or sutured duodenal wall;

a method for treating late anastomositis after surgical interventions on the stomach and duodenum has been developed, characterized by two types of low-energy laser exposure to the area of the inflammatory process by means of local endoscopic and percutaneous irradiation.

Implementation of the research results. According to the results of a scientific study to improve the quality of prevention of the development and treatment of anastomosis after various interventions on the stomach and duodenum:

methodological recommendations were developed "Tactical and technical aspects of treatment and prevention of anastomositis in surgery of duodenal ulcer" (certificate of the Ministry of Health of the Republic of Uzbekistan No. 08-09/20348 dated December 22, 2021). The developed recommendations made it possible to optimize tactical approaches to the prevention and treatment of anastomositis after various interventions for complications of duodenal ulcer;

improved "Method of nasogastroduodenal intubation and gastric lavage" (certificate of the Ministry of Health of the Republic of Uzbekistan No. 08-09/20348 dated December 22, 2021). The use of the proposed variant of nasogastroduodenal intubation made it possible to reduce the risk of developing specific local

complications from the anastomosis or the sutured wall of the duodenum, as well as to carry out enteral lavage of the area of interest with antiseptic solutions;

the "Method for the prevention of the development and treatment of anastomosis" has been improved (certificate of the Ministry of Health of the Republic of Uzbekistan No. 08-09/20348 dated December 22, 2021). The proposed method of low-energy laser exposure through endoscopic and percutaneous irradiation made it possible to improve the effectiveness of treatment and prevention of the development of anastomositis, to reduce the incidence of specific complications, and also to shorten the length of the hospital period;

the obtained scientific results were introduced into the practical activities of health care, in particular, in the surgery departments of the multidisciplinary medical center of the Andijan region and the Andijansoko Clinic of the State Medical (certificate of the Ministry of Health of the Republic of Uzbekistan No. 08-09/20348 dated December 22, 2021). The tactical and technical aspects of the treatment and prevention of anastomositis in duodenal ulcer surgery made it possible to reduce the incidence of clinically significant complications from 8.2% to 1.7%, and also to reduce the length of the hospital period from 12.3 ± 2.5 to 10. 5 ± 2.0 days.

The structure and scope of the thesis. The dissertation consists of an introduction, five chapters, conclusions, conclusions, practical recommendations and a list of cited literature. The volume of text material of the work is 120 pages.

ЭЪЛОН ҚИЛИНГАН ИШЛАР РЎЙХАТИ
СПИСОК ОПУБЛИКОВАННЫХ РАБОТ
LIST OF PUBLISHED WORKS

I бўлим (I часть; I part)

1. Нишонов Ф.Н., Нишанов М.Ф., Хожиметов Д.Ш. Способ назогастродуоденального зондирования и желудочного лаважа // Агентство по интеллектуальной собственности республики Узбекистан, Патент на изобретение №IAP06588, 2021.
2. Нишанов М.Ф., Нишонов Ф.Н., Бозоров Н.Э., Хожиметов Д.Ш. Сравнительная оценка результатов хирургического лечения пациентов с осложненными язвами желудка и двенадцатиперстной кишки// Вестник Национального медико-хирургического Центра им. Н.И. Пирогова 2020, т. 15, № 2. С. 55-60. (14.00.00, №16)
3. Нишанов М.Ф., Абдуллажонов Б.Р., Хожиметов Д.Ш., Абдурахмадов А.А. Некоторые вопросы этиологии и патогенеза иффузно-токсического зоба // Вестник Ташкентской медицинской академии. – Ташкент, 2021. -№6. С. 127-130. (14.00.00. №13).
4. Нишанов М.Ф., Садыков Р.А., Бабаджанов А.Х., Хожиметов Д.Ш., Ёкубов Х.Ш. Совершенствование лазерной технологии при лечение поздних анастомозитов в хирургии язвенной болезни желудка и двенадцатиперстной кишки (Экспериментальное исследование) // «Новый день в медицине» 2021. №4. С. 113-119.
5. Khojimetov D.Sh., Nishanov M.F., Babadjanov A.Kh., Sadikov R.A., Yokubov Kh.Sh., Kodirov Kh.M. Prevention of The Development of Postoperative Complications and Their Treatment in The Surgery of Duedenal Purpose // International journal of multidisciplinary research and analysis. 2021, Vol 04. Issue 11. P. 1701 - 1709 (Impact factor: 6.072).

II бўлим (II часть; part II)

6. Нишанов М.Ф., Хожиметов Д.Ш. Тактико-технические аспекты лечения и профилактики анастомозитов в хирургии язвенной болезни двенадцатиперстной кишки. // Методические рекомендации. Ташкент, 2021. 27 стр.
7. Nishanov F.N., NishanovM.F., HojimetovD.Sh. Surgical tractics and chouce fharmacotherapy for stenosich piloroduodenal ulcers // Сборник тезисов республиканской научно-практической конференции «Применение высоких инновационных технологии в профилактической медицине» г. Андижан 2020. С. 789.
8. Nishanov F.N., NishanovM.F., HojimetovD.Sh. Technical and tactical aspects of the treatment of pyloroduodenal ulcers // Сборник тезисов республиканской научно-практической конференции «Применение высоких инновационных технологии в профилактической медицине» г. Андижан 2020. С. 789.

8. Нишанов М.Ф., Хожиметов Д.Ш. Хирургическая тактика при нарушениях моторно-эвакуаторной функции желудка // Сборник тезисов республиканской научно-практической конференции «Применение высоких инновационных технологии в профилактической медицине» г. Андижан 2021. С. 741.

9. Нишанов М.Ф., Садыков Р.А., Хожиметов Д.Ш. Оптимизация хирургического лечения прободной язвы двенадцатиперстной кишки // Материалы V-съезди ассоциации враче экстренной медицинской помоши Узбекистана и 1 конгресса евроазиатского сообщество экстренной медицинской г. Ташкент 2021. С107-108.

10. Карабаев Б.Б., Косимов Н.А., Хожиметов Д.Ш. Внутрилимфатическая гемостатическая терапия острых эрозивных гастродуоденальных кровотечений, развившихся на фоне сердечно-сосудистой патологии // VIII международная научно-практическая конференция по клинической лимфологии «ЛИМФА-2020». №1. С - 71