РЕСПУБЛИКА ИХТИСОСЛАШТИРИЛГАН ТРАВМАТОЛОГИЯ ВА ОРТОПЕДИЯ ИЛМИЙ-АМАЛИЙТИББИЁТ МАРКАЗИ ҲУЗУРИДАГИ ИЛМИЙ ДАРАЖАЛАР БЕРУВЧИ DSc.04/30.12.2019.Tib.62.01РАҚАМЛИ ИЛМИЙ КЕНГАШ

РЕСПУБЛИКА ИХТИСОСЛАШТИРИЛГАН ТРАВМАТОЛОГИЯ ВА ОРТОПЕДИЯ ИЛМИЙ-АМАЛИЙТИББИЁТ МАРКАЗИ

БОЙМУРОДОВ ҒУЛОМЖОН АБДУҒАФФОРОВИЧ

КАТТА БОЛДИР СУЯГИ ПРОКСИМАЛ ҚИСМИ СИНИШЛАРИДА ЖАРРОҲЛИК ДАВОЛАШ УСУЛЛАРИНИ ТАКОМИЛЛАШТИРИШ

14.00.22 – Травматология ва ортопедия

ТИББИЁТ ФАНЛАРИ БЎЙИЧА ФАЛСАФА ДОКТОРИ (PhD) ДИССЕРТАЦИЯСИ АВТОРЕФЕРАТИ

ТОШКЕНТ – 2021

УЎК: 616.728.3-001.5-089

Фалсафа доктори (PhD) диссертацияси автореферати мундарижаси

Оглавление автореферата диссертации доктора философии (PhD)

Contents of dissertation abstract of doctor of philosophy (PhD)

Боймуродов Ғуломжон Абдуғаффорович
Катта болдир суяги проксимал қисми синишларида жарроҳлик даволаш усулларини такомиллаштириш..... 3

Боймуродов Гуломжон Абдугаффорович
Оптимизация выбора метода хирургического лечения переломов проксимального отдела большеберцовой кости..... 28

Boymurodov Gulomjon Abdugafforovich
Optimizing the choice of surgical treatment of fractures of the proximal tibia…….. 51

Эълон қилинганишларрўйхати
Список опубликованных работ
Listofpublishedworks..... 55

РЕСПУБЛИКА ИХТИСОСЛАШТИРИЛГАН ТРАВМАТОЛОГИЯ ВА ОРТОПЕДИЯ ИЛМИЙ-АМАЛИЙТИББИЁТ МАРКАЗИ ҲУЗУРИДАГИ ИЛМИЙ ДАРАЖАЛАР БЕРУВЧИ DSc.04/30.12.2019.Tib.62.01 РАҚАМЛИ ИЛМИЙ КЕНГАШ

РЕСПУБЛИКА ИХТИСОСЛАШТИРИЛГАН ТРАВМАТОЛОГИЯ ВА ОРТОПЕДИЯ ИЛМИЙ-АМАЛИЙ ТИББИЁТ МАРКАЗИ

БОЙМУРОДОВ ҒУЛОМЖОН АБДУҒАФФОРОВИЧ

КАТТА БОЛДИР СУЯГИ ПРОКСИМАЛ ҚИСМИ СИНИШЛАРИДА ЖАРРОҲЛИК ДАВОЛАШ УСУЛЛАРИНИ ТАКОМИЛЛАШТИРИШ

14.00.22 – Травматология ва ортопедия

ТИББИЁТ ФАНЛАРИ БЎЙИЧА ФАЛСАФА ДОКТОРИ (PhD) ДИССЕРТАЦИЯСИ АВТОРЕФЕРАТИ

ТОШКЕНТ – 2021

Фалсафа доктори (PhD) диссертацияси мавзуси Ўзбекистон Республикаси Вазирлар Маҳкамаси ҳузуридаги Олий аттестация комиссиясида B2019.3.PhD/Tib1049 рақам билан рўйхатга олинган.

Диссертация Республика ихтисослаштирилган травматология ва ортопедия илмий-амалий тиббиёт марказида бажарилган.

Диссертация автореферати уч тилда (ўзбек, рус, инглиз (резюме)) Илмий кенгашнинг веб саҳифасида (www.uzniito.uz) ва «Ziyonet» Ахборот таълим порталида (www.ziyonet.uz) ва Миллий ахборот агентлиги порталида (www.uza.uz) жойлаштирилган.

Илмий рахбар:	**Дурсунов Ахмат Маликшаевич** тиббиёт фанлари доктори, катта илмий ходим
Расмий оппонентлар:	**Асилова Саодат Убайевна** тиббиёт фанлари доктори, профессор
	Валиев Эркин Юлдашевич тиббиёт фанлари доктори
Етакчи ташкилот:	**Андижон давлат тиббиёт институти**

Диссертация ҳимояси Республика ихтисослаштирилган травматология ва ортопедия илмий-амалий тиббиёт маркази ҳузуридаги Илмий даражалар берувчи DSc.04/30.12.2019.Tib.62.01 рақамли Илмий кенгашнинг 2022 йил «14» январь соат 14.00 даги мажлисида бўлиб ўтади. (Манзил: 100147, Тошкент ш., Махтумқули кўчаси, 80 уй. Тел.: (99871) 233-10-30, e-mail: niito-tashkent@yandex.ru, Республика ихтисослаштирилган травматология ва ортопедия илмий-амалий тиббиёт маркази мажлислар зали).

Диссертация билан Республика ихтисослаштирилган травматология ва ортопедия илмий-амалий тиббиёт маркази Ахборот-ресурс марказида танишиш мумкин (42 рақами билан рўйхатга олинган). (Манзил: 100147, Тошкент ш., Махтумқули кўчаси, 78 уй. Тел.: (99871) 233-10-30)

Диссертатция автореферати 2021 йил «28» декабрда тарқатилди.

(2021 йил «28» декабрь даги 42- рақамли реестр баённомаси).

М.Э.Ирисметов
Илмий даражалар берувчи илмий кенгаш раиси,
тиббиёт фанлари доктори, катта илмий ходим

У.М.Рустамова
Илмий даражалар берувчи илмий кенгаш илмий котиби,
тиббиёт фанлари доктори, катта илмий ходим

А.П.Алимов
Илмий даражалар берувчи илмий кенгаш қошидаги
Илмий семинар раиси, тиббиёт фанлари доктори

КИРИШ (фалсафа доктори (PhD) диссертацияси аннотацияси)

Диссертация мавзусининг долзарблиги ва зарурати. Катта болдир суяги проксимал қисми бўғим ичи ва атрофи синишлари жиддий тиббий-ижтимоий муаммо бўлиб ҳисобланади. ЖССТ маълумотларига кўра«...катта болдир суяги проксимал қисми бўғим ичи ва атрофи соҳасидаги шикастланишлар инсон ҳаракати аъзолари патологиясида нисбатан тез-тез учровчи жарроҳатлар гуруҳига киради, уларнинг ҳиссаси барча таянч-ҳаракат тизими синишларининг 1,2-7,9% ҳамда барча болдир суяклари синишларининг 7,4–12% ни ташкил қилади, шу билан биргаликда муаммонинг долзарблиги, бўғим ичи синишларини даволашнинг қониқарсиз натижаларининг юқори даражадалиги ва ногиронлик структурасида 25% ташкил қилиши билан белгиланади»[1]. Оёқлар узун найсимон суякларининг бўғим ичи синишларини даволаш муаммоси уларнинг даволашдаги салбий натижаларининг кўп учраши билан белгиланади.

Жаҳонда катта болдир суяги проксимал қисми синишларини ташхислаш, даволаш ва олдини олиш самарадорлигига эришиш мақсадида қатор илмий изланишлар олиб борилмоқда. Илизаров аппарати ёрдамида даволаш усуллари, интрамедуляр ва экстрамедуляр фиксациялар, сих-стерженлар ёрдамидастабил фиксация конструкциялари,миниинвазив пластинали остеосинтез ва блокловчи фиксация комбинациялари ишлаб чиқилмоқда. Суяк ўқи юкига нисбатан турли дифференциал ёндашувлар таклиф қилинмоқда.Жарохатларнинг ўсиш тенденцияси, уларнинг этиологияси ва патогенезининг мураккаблиги, мавжуд бўлган даволаш усулларининг етарли бўлмаган даражадаги самарадорлиги таянч-ҳаракат тизимининг функционал холатига салбий таъсири кузатилмоқда. Бу эсакатта болдир суяги проксимал қисми синишлари муаммоси якуний ҳал этилмаганлиги ва янги тадқиқотларгаталабни тасдиқлайди.

Мамлакатимизда тиббиёт соҳасини ривожлантириш, соғлиқни сақлаш тизимини жаҳон стандартларига мослаштириш, катта болдир суяги проксимал қисми синишларининг асоратларини камайтириш мақсадида янги устувор йўналишлар, «...тиббий-ижтимоий ёрдам кўрсатиш даражаси ва сифатини ошириш, шу жумладан, аҳолига тиббий хизмат кўрсатиш даражасини янги босқичга кўтариш...»[2] каби муҳим вазифалар белгилаб берилган. Мазкур вазифаларни амалга ошириш замонавий тиббий хизматлар сифатини ошириш, юқори технологияларни жорий қилиш, ижтимоий аҳамиятга эга бўлган турли хил касалликларнинг келиб чиқиш сабабини аниқлаш ва касалланиш даражасини камайтириш имкониятини беради.

---

[1]World Health Organization Department of Violence & Injury Prevention & Disability (VIP) 20 Avenue Appia Geneva 27 Switzerland / Global status report on road safety // https://apps.who.int/iris/bitstream/handle.

[2] Ўзбекистон Республикаси Президентининг 2018 йил 7 ноябрдаги ПҚ-4007-сон «Давлат тиббиёт муассасалари ва соғлиқни сақлашни бошқариш органлари ходимларини моддий рағбатлантиришни кучайтириш чора-тадбирлари тўғрисида»ги Қарори.

Ўзбекистон Республикаси Президентининг 2018 йил 7 декабрдаги ПФ-5590-сон «Соғлиқни сақлаш тизимини тубдан такомиллаштириш бўйича комплекс чора-тадбирлар тўғрисида»ги Фармони, 2017 йил 20 июндаги ПҚ-3071-сон «Ўзбекистон Республикаси аҳолисига 2017–2021 йилларда ихтисослаштирилган тиббий ёрдам кўрсатишни янада ривожлантириш чора-тадбирлари тўғрисида», 2017 йил 1 декабрдаги ПҚ-5270-сон «Ногиронлиги мавжуд бўлган шахсларни давлат томонидан қўллаб-қувватлаш тизимини тубдан такомиллаштириш чоралари тўғрисида»ги қарорлари ҳамда мазкур соҳада қабул қилинган бошқа меъёрий-ҳуқуқий ҳужжатларда белгиланган вазифаларни бажаришда ушбу диссертация тадқиқоти муайян даражада хизмат қилади.

Тадқиқотнинг республика фан ва технологияни ривожлантиришнинг устувор йўналишларига мослиги. Диссертация тадқиқоти республика фан ва технологиялар ривожланишининг VI. «Тиббиёт ва фармакология» устувор йўналишларига мувофиқ бажарилган.

Муаммонинг ўрганилганлик даражаси. Кейинги ўн йилликда катта болдир суяги проксимал қисми бўғим ичи атрофи синишлари билан беморлар сони оғишмай ўсиб бормоқда. Дунёнинг етакчи травматология ва ортопедия марказларида катта болдир суяги проксимал қисми бўғим ичи атрофи синишларининг этиопатогенези, ташхислаш ва даволаш усулларини такомиллаштиришга қаратилган кенг кўламли илмий тадқиқотлар олиб борилмоқда. Кутепов С.М. ва ҳаммуаллифларнинг (2013) фикрига кўра, бўғим жарроҳатларини аниқлашда КТ ва МСКТ усулларини қўллаш, бўғим ичи синишларини жарроҳлик усулида даволашнинг асосий талабларини бажариш, суякларнинг бўғим юзасини анатомик шаклини тиклаш ва субхондрал нуқсонни суяк ауто ёки аллопластика, биокомпозит материаллар билан тўлдириш, таянч металлфиксаторлар билан бирламчи стабил остеосинтез ўтказиш, эрта реабилитация дастурининг бажарилиши хато ва асоратларни нисбатан камайтиришга олиб келади.В.И.Шевцов билан ҳаммуаллифларнинг (2009) қайд этишларига кўра эса, катта болдир суяги платосини бўғим ичи синишларини даволашнинг қониқарсиз натижаларини солиштирма оғирлиги ногиронлик умумий тузилмасининг 28% ни ташкил қилмоқда.Ушбу камчиликларни бартараф қилиш мақсадида стерженли тизим асосида қўлланиладиган бошқа ТФА модификациялари ишлаб чиқилган (Бэц Г.В., 1999; Vestergaard V. et al., 2020). Замонавий стерженли ТФА суяк бўлаклари фиксациясини юқори стабиллигини таъминлайди, жарохатланган сегмент бўғимларида харакатни тўлиқ сақлаб қолишга имконият яратади. Катта болдир суяги проксимал бўғим ичи синишларини даволаш учун видеоартроскопия усуллари ишлаб чиқилган. (Здебский И.П., 2009).

Ўзбекистонда бир қатор олимлар катта болдир суяги проксимал қисми синишларини даволашнинг турли усулларини ишлаб чиқиш бўйича тадқиқотлар олиб боришган, жумладан, Ирисметов М.Э.,Шамшиметов Д.Ф. ва ҳаммуаллифлар (2019) томонидан катта болдир суяги дўнгликлари синиши бўлган беморларда ўтказилган артроскопик даволаш усули юқори самарадорликка эга бўлиб, бу усулнинг амалий тиббиётда кенг

қўлланилишига тавсия берилган. Юсупов Н.Т. ва ҳаммуаллифлар (2008) тасдиқлашича, замонавий шароитда, бўлакчаларни аниқ ва ёпиқ репозицияси, қонсиз усулда уларни фиксациясининг ишончлилиги ҳамда шикастланган тизза бўғимининг эрта фиксацияси каби масалалар тўлалигича ўз ечимини топмади.

Кауц Д.А. (2010) катта болдир суяги проксимал кисми синикларида биофизик методлар билан ташки стерженли мослама ва ва динамик винтнинг конструктив (монтаж) холатларини урганиб чикишган ва вертикал куч ошиб бориши билан деформациянинг кучайиши кузатилган. Катта болдир суяги проксимал кисми бугим ичи синишларини репозиция қилиш учун индивидуал моделлаштирилган пластиналар қўллаш оркали беморни эрта реабилитацияни амалга оширган. Бабош В.А. ва ҳаммуаллифлар (2006) фикрига кўра, анъанавий жарроҳлик амалиёти катта болдир суяги платосини (очиқ ёки ёпиқ) бўлакли, кейинчалик бурама мих, стерженли фиксатор, бир Т- ёки L-симон таянч-пластина, икки пластинали репозицияни ўз ичига олади, аммо қуйидаги усуллар ҳар доим ҳам ёпиқ репозицияда уланган суякни бўғим юзасини мутаносиблигини аниқ тиклашга олиб келмайди. Шунингдек капсула-бойлам аппаратини бир вақтда юз берадиган шикастланишларини айнан бир хилда бартараф этишни иложи йўқ, бу оёқлар функциясини тиклашда салбий фикр билдирилади ҳамда даволаш муддатини узайтиради (Бабоша В.А., Маурисио Б.Н., Иносенсио В.А., 2006). Шундай қилиб, кўриб чиқилаётган муаммо бўйича мавжуд адабиётлар таҳлили шуни кўрсатадики, катта болдир суяги проксимал қисми синишларининг мақсадли комплекс даволаш-профилактик дастурлари ёрдамида ташхислаш ва даволашнинг янги усулларини ишлаб чиқиш энг муҳим вазифалардан бири бўлиб ҳисобланади.

Диссертация тадқиқотининг диссертация бажарилган илмий-тадқиқот муассаси иш режалари билан боғлиқлиги.Диссертация тадқиқотиРеспублика ихтисослаштирилган травматология ва ортопедия илмий амалий тиббиёт маркази илмий-тадқиқот ишлари режасига мувофиқ К-11-009 «Тизза бўғими сохаси бўғим ичи ва бўғим атрофи синишларида стабил-функционал остеосинтез учун янги услуб ва аппарат ишлаб чиқиш» амалий гранти доирасида бажарилган.

Тадқиқотнинг мақсади катта болдир суяги проксимал қисми синишларининг миниинвазив хирургик усули ёрдамида такомиллаштиришдан иборат.

Тадқиқот вазифалари:

катта болдир суяги проксимал қисми синишларини анъанавий даволаш усулларининг хато ва асоратларини аниқлаш;

катта болдир суяги проксимал қисми анатомо-физиологик хусусиятини ҳисобга олган ҳолда ушбу соҳа бўғим ичи ва бўғим атрофи синишларини стабил-функционал остеосинтези учун компрессион-дистракцион аппарат ишлаб чиқиш ва унинг биомеханик хусусиятини экспериментал-лаборатор йўл билан асослаб бериш;

ишлаб чиқилган аппарат ва Илизаров аппаратини катта болдир суягини проксимал синишларининг остеосинтез жараёнини математик моделлаштириш асосида таққослаш;

инструментал текширувлар ёрдамида катта болдир суяги проксимал қисми синишларида турли хил жарроҳлик усулларини қўллаш орқали ишлаб чиқилган компрессион-дистракцион аппаратни амалиётга татбиқ этиш самарадорлигини исботлаш.

Тадқиқот объекти сифатида Республика ихтисослаштирилган травматология ва ортопедия илмий амалий тиббиёт марказида 2000-2019 йилларда катта болдир суяги проксимал қисми бўғим ичи ва бўғим атрофи синишлари билан даволанган 121 нафар бемор олинган.

Тадқиқотнинг предметисифатидаклиник,экспериментал, лаборатория, мультиспирал компьютер томографияси (МСКТ), электронейромиография (ЭНМГ), ультратовуш (УТТ) ва рентгенологик текширув усуллари ва тадқиқотлар натижалари ҳисобланган.

Тадқиқотнинг усуллариилмий изланиш жараёнида клиник, нурли (рентгенологик ва МСКТ), электрофизиологик (ЭНМГ), УТТ допплерографик усуллари,эксперименталлаборатория шароитида катта болдир суяги проксимал қисми синишининг остеосинтези учун стабил-функционал аппаратни биомеханик хусусиятини текшириш, катта болдир суяги проксимал синишларининг остесинтез учун ишлаб чиқилган аппаратларини солиштирма математик моделлаштириш ҳамда даволаш натижаларига баҳо бериш, LEFS шкаласи бўйича баллар таҳлили ва статистик таҳлил усулларидан фойдаланилган.

Тадқиқотнинг илмий янгилиги қуйидагилардан иборат:

катта болдир суяги проксимал қисми синишлари турларига нисбатан дифференциал ёндашув асосида стабил функционал остеосинтезимконини берувчи мини-инвазив ташқисих-стерженли аппарат такомиллаштирилган;

катта болдир суяги проксимал қисми синишларини таклиф этилган мини-инвазив ташқи сих-стерженли аппарат билан хирургик даволашда тизза бўғимида эрта харакатни таъминланиши ва суяк консолидациясини оптималлаштирилиши исботланган;

катта болдир суяги проксимал қисми бўғим ичи ва атрофи шикастланишлари бўлган беморларда ўтказилган электронейромиографик ва ультратовушли допплерографик текширувлар орқали миниинвазив ташқи сих-стерженли аппарат қўлланилган беморларда тизза бўғимининг эрта функцияси ва фаол ҳаракатнинг бошланиши туфайли нейротрофик ва микроциркулятор ўзгаришлар хавфининг камайиши исботланган;

ишлаб чиқилган мини-инвазив ташқи сих-стерженли аппарат ваанъанавий Илизаров аппарати конструкцияларининг солиштирма мустаҳкамлиги хамда аппарат деформацияси орасидаги боғлиқлик математик ва компьютерли моделлаштириш ёрдамида исботланган.

Тадқиқотнинг амалий натижалари қуйидагилардан иборат:

катта болдир суяги проксимал қисми синишларини клиник ва анатомо-функционал хусусиятларини ҳисобга олган ҳолда даволаш тактикаси илмий асосланган холда такомиллаштирилган;

такомиллаштирилганкатта болдир суяги проксимал кисмини стабил-функционал остеосинтез сих-стерженли аппарати анатомик структураларнинг тўлиқ тикланиши ва бўғимда эрта фаолиятни амалга ошириш имкониятини яратиши исботланган;

такомиллаштирилган катта болдир суяги проксимал кисмини стабил-функционал сих-стерженли аппаратиёрдами билан остеосинтез ўтказиш даволаш самарадорлигини ошириш имконини бериши ва даволаниш муддатининг ўртача 10,7 кунга қисқариши исботланган.

Тадқиқот натижаларининг ишончлилиги клиник текширувлар натижаларининг хаққонийлиги, беморлар сонининг етарлилиги, нурли (рентгенологик ва МСКТ), электрофизиологик (ЭНМГ), ультратовушли допплерографиктекширувлар натижалари ва уларни статистик усуллар ёрдамида таҳлил қилинганлигибилан асосланади.

Тадқиқот натижаларининг илмий ва амалий аҳамияти. Тадқиқот натижаларининг илмий аҳамияти шундан иборатки, катта болдир суяги проксимал қисми бўғим ичи ва бўғим атрофи синишларини сих-стерженли аппаратнинг такомиллаштирилиши, лозим бўлган компрессияни ҳосил қилишга имкон берувчи, бўғимнинг анатомо-функционал ҳолатини максимал таъминловчи даволаш тактикаси, сих-стерженли аппарат ва унинг ёрдамидаги даволаш тактикаси шикастланишдан кейинги турли асоратларнинг ривожланиш эҳтимоли камайтириши билан изоҳланади.

Тадқиқот натижаларининг амалий аҳамияти катта болдир суяги проксимал қисми синишларини самарали ташхислаш ва комплекс даволаш усулини ишлаб чиқиш ҳамда амалиётга жорий этиш, бунинг натижасида катта болдир суяги проксимал қисми синишларида суяк бўлакларининг аниқ репозицияси таъминланиши, даволаш натижаларини яхшилаш имкони, даволашнинг умумий давомийлиги қисқариши билан изоҳланади.

Тадқиқот натижаларининг жорий қилиниши. Катта болдир суяги проксимал қисми синишларини ташхислаш, даволаш ва олдини олишга замонавий ёндашув асосида олинган илмий натижалар асосида:

катта болдир суяклари синишларини компрессион-дистракцион аппарат даволаш асосида ишлаб чиқилган «Компрессион–дистракционаппарат»га Интеллектуал мулк агентлиги патенти олинган(FAP 00571, 18.08.2010йил). Олинган натижалар катта болдир суяклари синишларини хирургик даволашда самара олиш имкониятини берган;

катта болдир суякларини даволаш бўйича «Катта болдир суяги синишларида сих-стерженли аппарат ёрдамида стабил-функционал остеосинтез» («Стабильно-функциональный остеосинтез переломов проксимального отдела большеберцовой кости спице-стержневым аппаратом») услубий тавсияномаси тасдиқланган (Соғлиқни сақлаш вазирлигининг 2010 йил 3 ноябрдаги 8н-д/184-сонмаълумотномаси). Олинган илмий натижалар катта болдир суяги проксимал қисми синишларини

ташхислаш ва даволашнинг замонавий самарадор усулларини такомиллаштириш имконини берган;

катта болдир суяги проксимал қисми бўғим ичи ва бўғим атрофи синишларида даволаш тактикасиниишлаб чиқилган бўйича олинган илмий натижалар соғлиқни сақлаш амалиётига, хусусан Республика ногиронлиги бўлган шахсларни реабилитация қилиш ва протезлаш миллий марказида, Бухоро вилояти Когон шахри тиббиёт бирлашмасида, Самарқанд вилояти Ногиронлиги бўлган шахсларни реабилитация қилиш ва протезлаш миллий маркази иш фаолиятига татбиқ этилган (Соғлиқни сақлаш вазирлигининг 2020 йил 30ноябрдаги 8н-д/65-сон маълумотномаси). Олинган натижаларнинг амалиётга жорий қилиниши натижасида катта болдир суяги проксимал қисми синишлари бўлган беморларнинг даволаниш муддатларининг 10,7 кунга қисқариши имконини берган.

Тадқиқот натижаларининг апробацияси. Мазкур тадқиқот натижалари 6 та илмий-амалий анжуманларда, жумладан, 2 та халқаро ва 4 та республика илмий-амалий анжуманларида муҳокамадан ўтказилган.

Тадқиқот натижаларининг эълон қилинганлиги. Диссертация мавзуси бўйича жами 22 та илмий иш, шулардан Ўзбекистон Республикаси Олий аттестация комиссиясининг диссертациялар асосий илмий натижаларини чоп этиш тавсия этилган илмий журналларда 8 та мақола, жумладан, 5 таси республика ва 3 таси хорижий журналларда нашр этилган.

Диссертациянинг тузилиши ва ҳажми. Диссертация кириш, тўртта боб, хулоса, амалий тавсиялар ва фойдаланилган адабиётлар рўйхатидан иборат. Диссертациянинг ҳажми 104 бетни ташкил этади.

ДИССЕРТАЦИЯНИНГ АСОСИЙ МАЗМУНИ

Диссертациянинг **Кириш** қисмидамавзунинг долзарблиги асосланган, мақсад ва вазифалар белгиланган, илмий янгилик ва амалий аҳамияти ёритилган, натижаларнинг жорий қилиниши ва апробацияси ҳақидаги маълумотлар келтирилган.

Диссертациянинг **«Катта болдир суяги проксимал қисми бўғим ичи ва бўғим атрофи синишларини жарроҳлик йўли билан даволаш усуллари тўғрисидаги замонавий қарашлар (адабиётлар таҳлили)»**деб номланган биринчи бобида катта болдир суяги проксимал қисмибўғим ичи ва бўғим атрофи синишларини жарроҳлик йўли билан даволаш усулини танлаш ҳақидаги замонавий қарашларларга бағишланган адабиётлар шархи келтирилган. Унда катта болдир суяги проксимал қисми бўғим ичи ва атрофи синишларни рўй бериши ва ривожланиш механизми ҳамда синишларни даволашдаги ривожланиш тараққиёти ҳақида маълумотлар келтирилган.

Диссертациянинг **«Катта болдир суяги проксимал қисми бўғим ичи ва бўғим атрофи синишларини жарроҳлик йўли билан даволашбўйича клиник материаллар ва тадқиқот усуллари тавсифи»**деб номланган иккинчи боби тадқиқот материаллари ва услубларини изоҳлашга бағишланган бўлиб, текширилган беморларнинг умумий тавсифи берилган.Текширувлар

2001-2019 йилларда катта болдир суякларининг проксимал қисми синишлари туфайли жарроҳлик усулида даволанган 121 беморларда ўтказилган.Беморларнинг ёши 18 дан 80 ёшгачани ташкил этди.Бунда беморларнинг ўртача ёши – 47,5±0,3 ёшга тўғри келган.Барча текширувдан ўтган аёллар29 (24%), эркаклар 92 (76%) беморларни ташкил қилган. Олинган маълумотларга кўра,шикастланганлар ўртасида эркаклар устунлик қилиб, бунда жинслар ўртасидаги муносабат ёшига боғлиқ ҳолда ўзгариб турди. Агар катта болдир суяги проксимал қисми синишли беморлар ўртасида 40 ёшгача бўлганларни асосий қисмини (87,9%) эркаклар ташкил қилган бўлса, эркаклар ва аёллар ўртасидаги шикастланган беморлараро муносабатлар 7:1 ни; 60 ва ундан катта ёшдаги беморлар ўртасидаги муносабат 1:1 ни ташкил қилган.

Катта болдир суяги синишларини таснифлашдаНоваченко Н.П. (1980) таснифи қўлланди (1-расм).

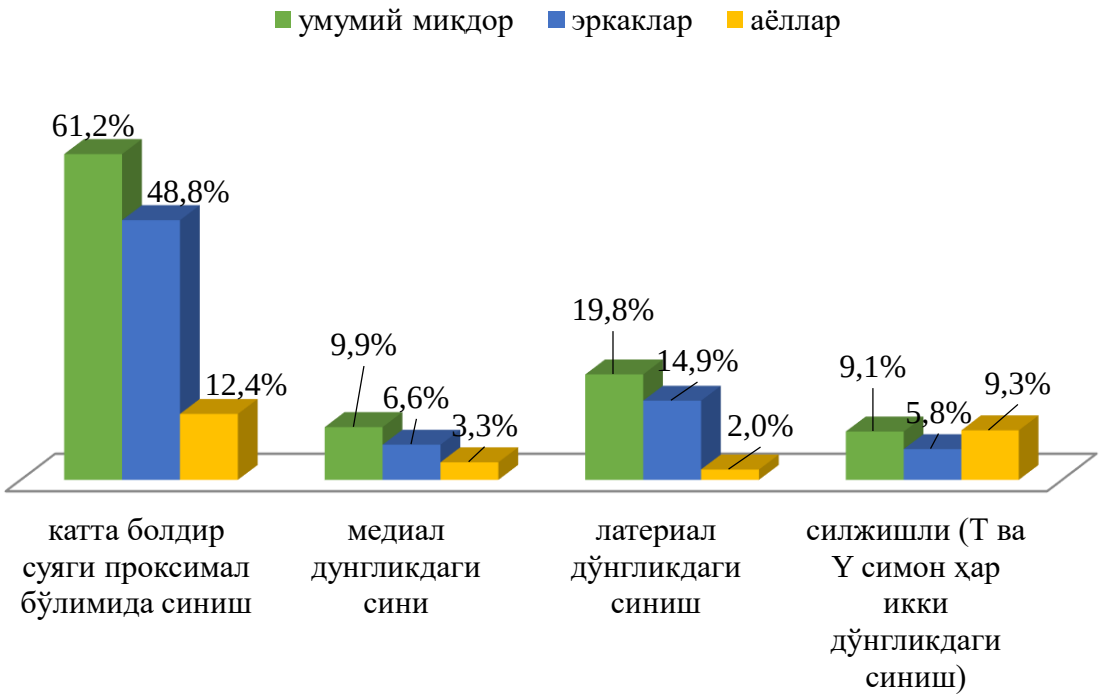

1-расм. Шикастланишни жойлашуви бўйича беморларни тақсимлаш

Қуйидаги тасниф бўйича катта болдир суяги проксимал қисми бўғим юзаси мутаносиблиги бузилмаган ҳолатда бўғим атрофисинган беморларда устунлик қилди, улардан 2 таси очиқ синиш (1,6%) билан келиб тушган. Агар медиал ва латерал дўнгликдаги алоҳида-алоҳида синишли (n=12 ва n=24га мос) беморлар кўриб чиқилса,латерал дўнглик синишлари, медиал дўнгликни алоҳида-алоҳида синишларига қараганда 2 мартадан кўпроқ учради.Бизнинг кузатишларимиз бўйича чап тизза бўғими шикастланини 60 ҳолатда (49,5%), ўнгда – 61 (50,5%) учради.Катта болдир суяги проксимал қисми бўғим юзаси мутаносиблиги бузилмаган ҳолатда бўғим атрофисинган беморларда, бошқа бир вақтда юз берадиган синишлар 82 беморда учради, бу барча жарроҳлик амалиёти ўтказганларнинг умумий сонини 67,8% ни ташкил қилди.

Тадқиқотлар натижасига кўра, кўп шикастланишлар билан 15 та бемор даволанди, бу бир вақтда юз берадиган шикастланишларни умумий сони

18,3% ташкил қилган. 48 та беморда бош мия ёпиқ жароҳати бўлиб, бир вақтда юз берадиган шикастланишларнинг умумий сонини 58,5% ва шикастланганларни умумий сонини 39,7% ташкил қилган. Иккинчи тизза бўғими травмаси билан 9 (10,9%) бемор мурожаат қилган. Катта болдир суяги проксимал қисми бўғим юзаси мутаносиблиги бузилмаган ҳолатда бўғим атрофисинганбеморларда, бир вақтда юз берадиган шикастланиш нисбатан кам учраб, булар сон суяги (1,2%) билак суяги (1,2%) ва тўпиқ суяги (2,4) синишларидир.

Жарроҳлик йўли билан даволаш услубига боғлиқ ҳолда барча кузатувдаги беморларни икки текширув гуруҳига тақсимланди. Асосий гуруҳга (1-гуруҳ) биз томондан таклиф этилган аппаратдан фойдаланиш билан жарроҳлик амалиёти бажарилганлар 34 беморда (28,1%),назорат гуруҳига (2-гуруҳ) анъанавий услубда операция қилинган 87 (71,9%) беморлар киритилди.

Оёқлар учун функционал кўрсаткич (LEFS), M.Benkley et al (1999) маълумоти бўйича 20 тасдиқланган “қийинчилик йўқ” (4 балл)дан “қийинчилик билан ёки бажаришни имкони йўқ” (0 балл)гача бўлган, тўрт балли тизимда баҳоланишдан иборат бўлган. Бунда тизза бўғими касалликли ва травмали, шунингдек оёқларнинг бойлам аппарати шикастланган ва протезланган бўғимли беморлар учун мўлжалланган саволномадан фойдаландик. Ҳисоблаш барча пунктлар бўйича балларни жамлаш орқали амалга оширилди (энг юқори балл – 80 тенг, энг кам – 0).Катта болдир суяги проксимал қисми бўғим ичи ва атрофи синишли беморларни жарроҳлик йўли билан даволашнинг яхши натижаларига 61дан 80 баллгача олганлар киритилди.Қониқарли натижа – баллар йиғиндиси 41дан 60 баллгача, қониқарсиз натижаларга якуний натижа 40дан кам балл олганлар киритилди.

Диссертациянинг **«Катта болдир суяги проксимал қисмисинишларини даволашда қўлланилган компрессион-дистракцион аппарат ва унинг биомеханик текширувлар натижалари»**деб номланганучинчи бобида катта болдир суяги проксимал қисми бўғим ичи ва атрофи синишларини даволашда қўлланиладиган компрессион-дистракцион аппарат ва унинг биомеханик текширув натижалари келтирилган. Изланиш даврида катта болдир суяги проксимал қисми бўғим ичи ва атрофи синишларини даволаш учун ЎзР ТОИТИ клиникасида компрессион-дистракцион аппарат ишлаб чиқилди(патент № FAP 00571, 2010) (2-расм).

Ушбу аппарат тизза бўғимида букиш ва ёзиш ҳаракатларини тиклашга ёрдам берди. Компрессион-дистракцион аппарат рамалари бир бири билан ўзаро бурама михли торткич ва болт билан бирлаштирилган, туйнуклар (3), иккита ташқи мосламалардан иборат.Ташқи мосламалар П-симон шаклда бажарилган уларга махсус тутқичлар таянч майдонли сихлар маҳкамланган. Ташқи мослама юзасига перпендикулярли маҳкамловчи тугунлар ёрдамида бурама михли тортгич билан уланган овал шаклдаги тешиклар бажарилган кронштейн ўрнатилган. Овал шаклдаги тешиклар суяк орқали бурама михли стержен ўрнатилган, юқори учи бурама михли стержен чарх кўринишидаги пастки учи суякни диафизар қисмига киритиладиган ўзи тешувчи бошча шаклида бажарилган, бундан ташқари махкамловчи болт билан

таъминланган.Биз томондан таклиф этилган компрессион-дистракцион аппарат шикастланувчанликни камайтиради, кузатув учун имконни кенгайтириб суяк бўлакларини ишончли махкамлайди ва беморни эрта фаоллаштиради.

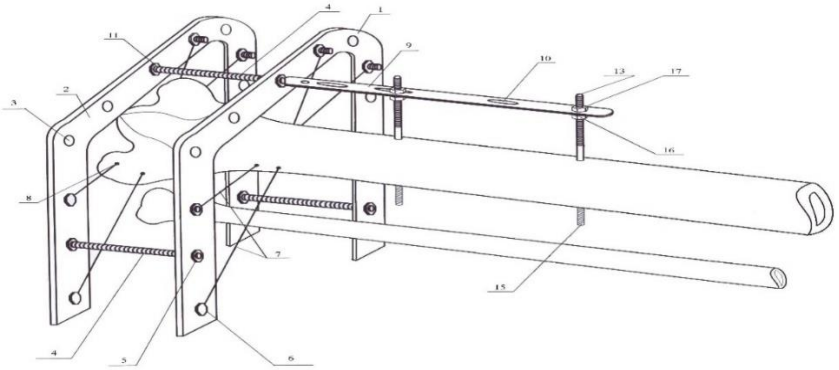

2-расм.Катта болдир суяги проксимал қисми синишларидаги остеосинтез учун компрессион-дистракцион аппаратнинг чизмали тасвири

Травматологияда синишларнинг характери ва жойига боғлиқ ҳолда беморларни даволашда, турли конструктив ечимларга эга турли кўринишдаги аппарат махкамлагичлардан фойдаланилади.Шунинг учун ишнинг кўламини, синиш жойини мустахкамлаш, конструкцияси заиф жойини экспериментал жихатдан аниқлаш зарурати туғилади.Таклиф этилган услуб махкамловчи аппарат дуч келадиган тортувчи, сиқувчи ёки бошқа юкламалартаъсиридаконструкциядарўй берувчи деформацияларни ўлчашни тензометрик услубларига асосланган энди. Бунда махкамлагични физика-механик хусусиятини текширишда тензометрия услубидан фойдаландик. Экспериментал текширувлардаолинган натижалар бўйича фиксаторни ишлаш қобилиятини ва «фиксатор-суяк» тизими конструкциясининг чидамлилигига баҳо бериш, заиф қисмини такомиллаштириш асосида ундан фойдаланишда суякни тезроқ битишига олиб келувчи ва фиксаторни кинематик механизмлари оғирлиги ҳамда миқдорини камайтиришга имкон берувчи конструкцияни янги такомиллаштирилган вариантлари таклиф этилди. Ишлаб чиқилган ўлчов услуби «фиксатор-суяк» тизими қаттиқ ва пластик режимда ишлаганда, максимал чўзувчи ва қисувчи юкламани ва қолдиқ деформацияни рўй бериш жараёнини қайд этилди. Чўзилишлар синаб кўрилишида тизимни қаттиқ силжишини максимал аҳамияти U=0,6 ммни ташкил қилди. “Фиксатор-суяк” тизимини қаттиқ режимдаишлашини аниқлаш учун экспериментлар миқдори – 15 лаборатор синовни ташкил қилди. Шу билан бирга экспериментни ҳар бир серияси3 мартадан қайтарилди. Чўзувчи юкламанинг аҳамияти P=15,0 кгсдан 32,0 кгс атрофида ўзгариб турди, бунинг устига экспериментнинг ҳар бир сериясида юклама P=5,0 кгс бўйича олиб борди. Охирги экспериментида юкламани аҳамияти P=32,0 кгсга тенг бўлган.

Юқорида баён этилган экспериментлар билан бир вақтда, турли жадалликдаги сиқувчи таъсирда компрессион-дистракцион сихли-стерженли

аппарат билан эксперимент ўтказилди.Бунда чўзилишдаги экспериментида олдинги текширувдаги фиксатордан бу ҳолатда ҳам фойдаланилди. Сиқувчи юкламанинг P=15,0 кгсгача ошиб борувчи аҳамияти, суяк қисмлари силжишининг “фиксатор-суяк” тизимидаги аҳамиятида шунга ўхшаш синиш жойи тўғри чизиқли бўлди. Юклама ошиши билан силжиш эгри чизиқли бўлиб қолади, бу эса тизимда пластик хусусиятни акс эттиришидир. Масалан, сиқувчи юклама P=5,0 кгсдан 10,0кгсгача ошишида, силжиш аҳамияти U=0,42 ни, сиқувчи юклама P=15,0 кгсдан 20,0 кгсгача оширилганда силжишнинг аҳамияти U=0,28 ммни ташкил қилади.Катта болдир суяги проксимал синишларининг остеосинтез тизимида ишлаб чиқилган аппаратларни (Илизаров аппарати ва ишлаб чикилган аппарат) солиштирма математик моделлаштириш натижасида конструкцияларни солиштирма мустаҳкамлиги ва кучланиши-деформацияхолатида ўзаро боғлиқлиги аниқланди (3-расм).Илизаров аппарати ва таклиф этилган аппарат қўйилган куч – 100 Н дан 500Н га, яъни 5 баравар кўп куч таъсирида деформацияланиши (силжиши) 2.5 марта, кучланиши 1,98 марта ошганлиги таклиф этилаётган конструкция қулайлигидан ташқари мустахкам хамда устуворлигини кўрсатди.



А Б

3-расм. А – Илизаров аппарати моделининг кўриниши; Б – Компрессион-дистракцион аппарат моделининг кўриниши

Ўтказилган экспериментал текширув асосида биз томондан катта болдир суяги суяк тўқималарини чўзувчи ва сиқувчи хусусиятлари ҳақида маълумот олишга имкон берувчи, тензометрия қўлланилиши билан турли жадалликдаги чўзувчи ва сиқувчи юклама таъсирида компрессион-дистракцион аппарат учун экспериментал текширувлар ўтказиш услуби ишлаб чиқилди.Шу билан бир вақтда компрессион-дистракцион аппаратда маҳкамлашда, шунга ўхшаш синиш жойларида суяк қисмларини микросилжишини қайд этиш учун конструкция ишлаб чиқилди ва тензометрик датчик тайёрланди. Фиксаторни қаттиқ ишлаши ва юкламани максимал аҳамияти жойи, шунингдек, чўзувчи юклама таъсирида шунга ўхшаш синиш жойидан суяк қисмини нисбий силжиши аҳамияти аниқланди. Сиқувчи юклама таъсирида фиксаторнинг қаттиқ ишлашида тўғри чизиқли майдон жойи ва ишлашни пластик жойи аниқланди.

Диссертациянинг **«Катта болдир суяги проксимал қисми бўғим ичи ва атрофи синишларини жарроҳлик йўли билан даволаш натижалари»** деб номланган учинчи бобикатта болдир суяги проксимал қисми бўғим ичи ва

атрофи синишларини жарроҳлик йўли билан даволаш натижаларига бағишланган. Юқорида қайд этилгандек, биз катта болдир суяги проксимал қисми бўғим ичи ва атрофи синишли 121 беморни даволаш натижаларини ўргандик (1-жадвал).

1-жадвал

Жарроҳлик йўли ва даволаш турига кўра катта болдир суяги проксимал қисми бўғим ичи ва атрофи синишли беморларни фоизли муносабати

Гуруҳлар	Услубни номи	сони	
		abs	%
Асосий гуруҳ	Компрессион-дистракцион аппаратида остеосинтез	34	28,1
Назорат гуруҳи	Илизаров аппаратида остеосинтез	66	54,6
	Танатортимида чўзиш	16	13,2
	Тортувчи болтда остеосинтез	3	2,5
	Пластинада остеосинтез	2	1,6
	Умумий сони	121	100

Асосий гурухга компрессион-дистракцион аппаратдан фойдаланишли остеосинтез қўлланилган беморлар киритилди. Назорат гуруҳига, даволаш даврида бошқа жарроҳлик йўли билан даволаш услуби қўлланилган қолган беморлар киритилди. Шу жумладан, Илизаров аппаратида остеосинтез даволаш даврида 66 беморга қўлланилган, бу беморларнинг умумий миқдорини 54,5% ташкил қилган.Тана тортимида чўзиш16 беморга,тортувчи болтда остеосинтез3 беморга ва пластинда 2 беморга қўлланилган. Катта болдир суяги проксимал қисми бўғим ичи ва атрофи синишларида беморларни жарроҳлик йўли билан даволашда компрессион-дистракцион аппарат қўлланилишдаги жарроҳлик амалиёти кетма-кетлиги қуйида келтирилган.

Операция майдони антисептиклар билан ишлов берилганидан кейин, сонни пастги учлигидан иккита кесишувчи сихлар ўтказилиб клиника аппаратининг биринчи “П”симон ташқи мосламасига мустаҳкамланди. Болдирни ўрта учлигидан ҳам иккита кесишувчи Илизаров сихлари ўтказилиб клиника аппаратининг учинчи ташқи мосламасига маҳкамланади.Болдир суяги дистал қисми олд юзасидан иккита стержен суяк орқали ўтказилиб кронштейн ёрдамида клиника аппаратига маҳкамланди. Клиника аппаратига дистракция берилиб,шундан кейин жарроҳлик столида икки проекцияда тизза бўғимини назоратли рентгенографияси амалга оширилди. Катта болдир суяги дўнгликлари орқали таянч майдонли 2 та сихли ўтказилди ва “П”симон ташқи мосламасига бириктирилди, бу аппаратни иккинчи ташқи мосламасини ташкил қилди.

Сихли-стерженли аппаратда остеосинтез тугагандан кейин, бевосита операция столининг ўзида икки проекцияда тизза бўғимини қайта назоратли рентгенографияси амалга оширилган. Жарроҳлик столида остеосинтездан

сўнг сих-стерженлар атрофига асептик боғлам қўйилди. Яллиғланишга қарши профилактика мақсадида операция давомида бемор кенг доирада таъсир қилувчи икки дозали антибиотиклар олди. Кейинчалик антибактериал терапия бемор стационарда бўлган вақтда давом эттирилди.

Жарроҳлик йўли билан даволаш даврида сихли-стерженли аппаратда остеосинтез услуби қўлланиши 4-расмда келтирилган бўлиб, ушбу беморларнинг рентгенограммасида олд ва ён проекцияда, катта болдир суяги медиал ва латерал дўнгликни синишлари аниқланган.

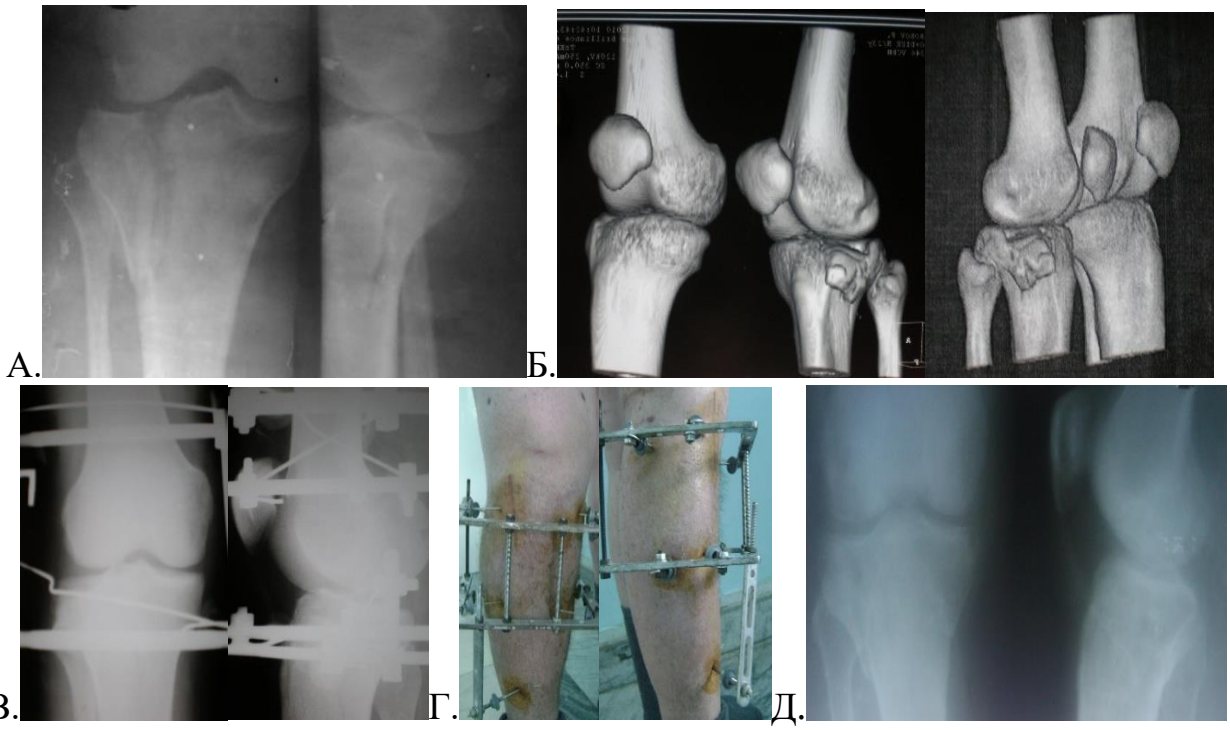

4-расм. Бемор А.Ф. 25 ёш.Ўнг болдир суяклари ташқи дўнглигини ёпиқ бўғим ичи синиши: А) олд ва ён проекциядафоторентгенография; Б) мультислайсли компьютерли томография тасвири; В) аппарат қўйилгандан кейинги рентгенография; Г) Аппарат қўйилгандан кейинги умумий холат; Д) 4 ойдан кейинги фоторентгенография.

Катта болдир суяги проксимал қисми бўғим ичи ва атрофи синган беморларни операция йўли билан даволаш усулларига боғлиқ ҳолда, уларни операциядан кейинги тактикаси аниқлаб олинди. Катта болдир суяги дўнглиги болт стяжка ва пластина билан остеосинтез қилингандан сўнг гипсли иммобилизация ёки ортезлар ёрдамидаги иммобилизация амалга оширилди. Иммобилизация муддати индивидуал равишда, синишни тури, компрессия даражаси, остеосинтез стабиллиги, беморнинг ёши, суякларнинг минерал зичлигига боғлиқ ҳолда суяк тўқималарининг регенерацияси рентгенологик назорат жараёни остида ва ўртача 8–12 ҳафтани ташкил қилди.

Сихли-стерженли аппаратда остеосинтез жарроҳлик амалиётидан кейин, беморнинг умумий аҳволини ҳисобга олган ҳолда, жарроҳлик амалиёти соҳасида шиш камайиши ва беморда яллиғланиш аломатлари йўқлиги аниқланиб кейинчалик амбулатор кузатуви билан унга жавоб берилган. Катта

болдир суяги проксимал қисми синган беморларнинг реабилитация масаласига катта эътибор қаратиш керак, бу эса кўпгина жарроҳлик йўли билан даволаш якуний натижаларига боғлиқ. Катта болдир дўнгликларининг синиши даволашда таклиф этилган жарроҳлик йўли билан даволаш усули билан бўлакларни мустахкамлашга эришилди, бу эса эрта реабилитацияни бошлашга имкон берди.

Катта болдир суяги проксимал қисми бўғим ичи ва атрофи синган беморларни жаррохлик йўли билан даволашнинг самарали мезонларидан бири, бу меҳнат қобилиятини тиклашдир. Олинган натижаларга кўра катта болдир суяги прокосимал қисми синган беморларнинг меҳнат қобилиятини тикланишини ўртача муддати компрессион-дистракцион аппаратда остеосинтез услуби қўллашга асосий гуруҳда нисбатан кам бўлиб, ўртача 148±2,2 кунни ташкил қилди. Ушбу кўрсаткич, назорат гурухига бўлган муносабат бўйича ўртача 0,58 марта кам. Беморларни даволашда компрессион-дистракцион аппаратдан фойдаланиши, даволашни ўртача муддатини камайтира бориб, тўқималарни кичик шикастланиши ва сифатли репозиция ҳисобига тизза бўғимида дегенеративли ва чандиқли жараённи ривожланиш эҳтимолини камайтиради.Шу билан бир вақтда ҳар икки гуруҳдаги беморларда кузатилган жарроҳлик амалиётидан кейинги асоратлар қайта таҳлил қилинган.

Илизаров аппарати қўйилишида 3 бемордаги юмшоқ тўқиманинг сихли ўтказилган сохасида яллиғланиш қайд этилди, ушбу яллиғланишли жараённи бартараф этиш учун антибиотиклар, физиотерапия, антисептикли боғловни амалга оширдик. Кейинчалик барча беморлардаги яллиғланишли жараён бартараф этилди. Дўнгликлар репозицияси вақтида 2 беморда эгилиб қолиш рўй берди. Катта болдир суяги проксимал қисми ва венанинг устки қисмида 1 беморда жарроҳлик амалиётидан кейин (тортувчи болтни остеосинтез)тромбофлебитли кўриниш - варикоз кенгайиши ривожланган. Веналар йўли бўйича оғриқ, қотиб қолиш, шиш, тромбланган вена ости терисида гиперемия, пайпаслашда оғриқли шикоятлар пайдо бўлган.

Катта болдир суяги проксимал қисми синишли даволанган 121 бемордан жаррохлик йўли билан даволашни (жарроҳлик амалидан сўнг 9 ойдан кейин) узоқ муддат натижалари 66 беморда кузатилган. Бу умумий текширув остидаги беморларнинг 54,5%ини ташкил этган.

Даволаш натижаларига бахо бериш шикастланган оёқларнинг функционал тавсифномаси бўйича амалга оширилди. Натижалар қуйидаги маълумотлар асосида баҳоланди: субъектив ва объективли клиник текширувлар, нурли (рентгенологик, МСКТ) ва допплерографик текширув услублари. Субъективли клиник текширувларда оғриқ, юриш, оёқлардаги юкламани имкониятлари, фаоллик, меҳнат қобилиятини ва ўз-ўзига хизматнинг тикланиши, зинапоялар бўйича юришларга эътибор берилган.

Жарроҳлик йўли билан даволаш натижаларига баҳо беришни, LEFS оёқлар учун функционал шкаладан фойдаланиш орқали ўтказдик.Юқорида қайд этилгандек даволашнинг узоқ натижалари (9-ойдан сўнг) сихли-стерженли аппаратдан фойдаланишли остеосинтез услуби қўлланилган асосий

гуруҳдаги 27 беморда, анъанавий услубда операция қилинган назорат гуруҳидаги 39 беморда даволаш натижаларини ўргандик (2-жадвал).

2-жадвал

LEFS шкаласи бўйича тизза бўғими сохаси бўғим ичи ва атрофи суяклари синишли беморларни жаррохлик йўли билан даволаш натижалари

Баллар миқдори	Асосий гурух		Назорат гурухи									
			жами		Илизаров аппаратида остеосинтез		Тана тортимида чўзиш		Тортувчи болтда остеосинтез		Пластинада остеосинтез	
	n	%	n	%	n	%	n	%	n	%	n	%
1-40 балл	-	-	1	2,6	-	-	1	25,0	-	-	-	-
41-60 балл	8	29,6	17	43,6	11	35,5	3	75,0	1	50	2	100
61-80 балл	19	70,4	21	53,8	20	64,5	-	-	1	50	-	-
Жами	27	100	39	100	31	79,5	4	10,5	2	5,0	2	5,0

Текширув натижасига кўра, асосий гуруҳдан жарроҳлик амалиёти ўтказилганлар ўртасида 8 (29,6%) беморда баҳо 60 балл ва ундан камроғини ташкил қилди. Баллар йиғиндиси 19 беморда (70,4%) 61-80 ташкил этди(P<0,001).

Назорат гуруҳига кирган беморларни даволаш натижалари, қуйидагича бўлган: яхши кўсаткичлар (баллар йиғиндиси 61-80) 21 беморда (53,8%), қониқарли натижалар баҳоси (баллар йиғиндиси 60 ва камроқ) 17 беморда (43,6%), (P<0,05). Шу билан бир вақтда Илизаров аппаратидан фойдаланишни остеосинтез усулида жарроҳлик амалиёти ўтказилган 5 (7,6%) бемордаги жарроҳлик амали сохасида тўқималарнинг атрофик ўзгаришли қўпол чандиқли ўзгаришларни кузатдик.

Бундан ташқари, ушбу жаррохлик йўли билан даволаш услуби қўлланилган 4 (0,06%) беморда бўғим контрактурасини кузатдик.Кузатишлар давомида ушбу гурухдаги бир беморда (1,5%) жарроҳлик амали ярасини кеч битиши кузатилди.

Назорат гурухидаги 13 (16,7%) беморда бўғим ичи шикастланишларини ҳосил бўлиши кузатилган. Тизимли-скелетли чўзиш қўлланилган икки беморда (3,0%) нафас йўли ва юрак-қон томирда бузилишли, ўрта ҳажмини кичрайиши ҳамда кардиомиопатия кўринишидаги бузилишлар кузатилган.

Катта болдир суяги проксимал қисми бўғим ичи ва атрофисинишларида беморларни даволашда танланган тактикани самаралигини назорати учун допплерографик ва ЭНМГ аппаратли текширув услублари танланган. Допплерограммага баҳо беришнинг аосий параметри сифатида, асосий қон томирларидаги систолик тезлик чўққисини (PSV) олдик (3-жадвал).

3- жадвал

Катта болдир суяги проксимал қисми жарохатларида қон томирлар тизимда даволашгача ва даволашдан кейинги допплерографик кўрсаткичлар

Қон томирлар	Гуруҳлар	PSV		
		Соғлом оёқларда	Жарохъат ланган соҳада даволаш-гача	Даволаш-дан кейин
Умумий сон артерияси	Асосий	81,4±3,87*	94,8±3,15**	84,1±2,77*
	Назорат	82,7±2,13*	95,2±3,38**	90,4±3,18**
Чуқур сон артерияси	Асосий	68,9±3,16*	79,9±3,08*	71,0±2,74
	Назорат	69,6±3,23*	80,7±3,11**	75,9±3,19**
Устки сон артерияси	Асосий	71,8±3,24*	83,3±2,67*	73,9±2,24*
	Назорат	72,9±1,15	84,56±2,79**	79,5±2,68**
Тизза ости артерияси	Асосий	60,2±2,22*	69,8±2,22	62,0±1,53*
	Назорат	61,3±2,86*	71,1±2,73**	66,8±1,82
Орқа катта болдир артерия	Асосий	68,9±2,87*	78,5±2,37*	85,9±2,87*
	Назорат	69,3±3,01	79,1±2,14**	81,2±1,93**
Товон ички артерияси	Асосий	53,7±3,27	62.3±1,47*	55,3±1,53*
	Назорат	54,1±3,78*	62,7±1,98**	58,9±1,79**

Назорат гурухи билан солиштирганда *p≤0,05, соғлом оёқ кўрсаткичлари билан таққослаганда**p≥0,05.

Барча текширилаётган беморларга даволанишгача ва эрта реабилитацион даврда (n=76) ва даволашнингаппарат олингандан сўнг ўтказилди. Компрессион-дистракцион аппаратда остеосинтези ўтказишда, эрта реабилитацион даврда асосий қон томирларда 97,8%, назорат гуруҳида қарши 91,5% (PSV) систолик тезлик чўққисини тикланиши кузатилган.Даволашни самаралигини бошқа кўрстакичи, электронейромиографик текширув ҳисобланади. Ушбу текширув услуби барча кузатилаётган беморларда ўтказилди (n=64). Ушбу услубнинг ўзига хослиги туфайли, текширув жарроҳлик амалиёти ўтказилгунча ва аппарат олингандан кейин ўтказилди (жароҳат олингандан сўнг ўртача 4-6 ойдан кейин).Бизнинг текширувларимизга кўра, нервли-мушакли синаптик берилишни ўтказиш учун зарур бўлган вақт пасайиши ҳисобига барча эҳтимоллик бўйича эрта тиклаш-реабилитацион тадбирлар ўтказиш даврида импульсни ўтказиш тезлиги ошиб борган. Назорат гуруҳидаги беморлар ўртасида ушбу кўрсаткич соғлом оёқларга бўлган муносабатга кўра ўртача 1,5 марта паст ва асосий гурухдаги беморларнинг кўрсаткичига бўлган муносабатга кўра ўртача 1,2 марта паст бўлган.

ЭНМГ йўли билан исботландики, компрессион остеосинтезни ўтказишда шикастланган оёқда нервли-рефлекторли қўзғалиш берилишининг тикланиши, жарроҳлик амалиётини бошқа турларига бўлган муносабат бўйича ўртача 0,58 марта тезроқ рўй берди.

Қуйидаги натижаларни инобатга олган ҳолда, катта болдир суяги проксимал қисми синишларини даволашда компрессион-дистракцион аппаратда остеосинтезни ўтказиш мақсадга мувофиқдир.

ХУЛОСА

1. Катта болдир суяги проксимал қисми бўғим ичи ва атрофи синишларини анъанавий даволаш усулларининг хато ва асоратларининг ўрганиш жараёнида қуйидагилар: бўғимни ҳосил қилувчи суякларда анатомик тузилишнинг бузилиши (16,7%), жароҳат атрофида атрофик ўзгаришлари бўлган қўпол чандиқлар (7,6%) ва бўғим контрактураси (6,1%) аниқланган.

2. Катта болдир суяги проксимал қисми анатомо-физиологик хусусияти ҳисобга олинган ҳолда катта болдир суяги проксимал кисмини стабил-функционал остеосинтез қилиш учун ишлаб чиқилган сих-стерженли аппарат анатомик структураларнинг бутунлай тикланишини сифатли бажарилишига ва бўғимда эрта фаолиятни амалга оширишга имконият яратади.

3. Сих-стерженли аппаратни экспериментал текширувлар натижасида аппарат элементларининг ва тўлиқ конструкциясининг чўзилиш, сиқилиш ва эгилишга чидамлилиги биомеханик нуқтаи-назардан асосланган.

4. Катта болдир суяги проксимал қисми бўғим ичи ва атрофи шикастланишлари бўлган беморларда ўтказилган электронейромиографик ва ультратовушли допплерографик текширувлар сих-стерженли аппарат қўлланилган беморларда эрта фаоллик ва бўғимда фаол ҳаракатни бошланиши сабабли, нейротрофик ва қон томирларда макроциркулятор ўзгаришлар пайдо бўлиши хавфи камайган.

5. Математик моделлаштириш натижасида Илизаров аппарати ва таклиф этилган аппарат кўйилган куч – 100 Н дан 500Н га, яъни 5 баравар кўп куч таъсирида деформацияланиши (силжиши) 2,5 марта, кучланиши 1,98 марта ошганлиги таклиф этилаётган конструкция қулайлигидан ташқари мустаҳкам ва устуворлигини кўрсатди.

6. Амалиётдан узоқ вақт ўтгач ўтказилган текширув натижалари сих-стерженли аппарат қўллаш орқали даволанган беморларда ижобий даволаш натижалари (70,4%) анъанавий жарроҳлик усули билан даволанган беморлардагига (53,8%) нисбатан юқори бўлганлигини кўрсатди. Сих-стерженли аппарат ёрдами билан остеосинтез ўтказиш муддати ўртача 10,7 кунга қисқарди.

НАУЧНЫЙ СОВЕТ ПО ПРИСУЖДЕНИЮ УЧЕНЫХ СТЕПЕНЕЙDSc.04/30.12.2019.Tib.62.01ПРИ РЕСПУБЛИКАНСКОМ СПЕЦИАЛИЗИРОВАННОМ НАУЧНО-ПРАКТИЧЕСКОМ МЕДИЦИНСКОМ ЦЕНТРЕ ТРАВМАТОЛОГИИ И ОРТОПЕДИИ

РЕСПУБЛИКАНСКИЙ СПЕЦИАЛИЗИРОВАННЫЙ НАУЧНО-ПРАКТИЧЕСКИЙ МЕДИЦИНСКИЙ ЦЕНТР ТРАВМАТОЛОГИИ И ОРТОПЕДИИ

БОЙМУРОДОВ ГУЛОМЖОН АБДУГАФФАРОВИЧ

СОВЕРШЕНСТВОВАНИЕ МЕТОДОВ ХИРУРГИЧЕСКОГО ЛЕЧЕНИЯ ПРИ ПЕРЕЛОМЕ ПРОКСИМАЛЬНОГО ОТДЕЛА БОЛЬШЕБЕРЦОВОЙ КОСТИ

14.00.22 – Травматология и ортопедия

АВТОРЕФЕРАТ ДИССЕРТАЦИИ ДОКТОРА ФИЛОСОФИИ (PhD) ПО МЕДИЦИНСКИМ НАУКАМ

ТАШКЕНТ– 2021

Тема диссертации доктора философии (PhD) по медицинским наукам зарегистрирована в Высшей аттестационной комиссии при Кабинете Министров Республики Узбекистан за № B2019.3.PhD/Tib 1049.

Диссертация выполнена в Республиканском специализированном научно-практическом медицинском центре травматологии и ортопедии.

Автореферат диссертации на трех языках (узбекский, русский, английский (резюме)) размещен на веб-странице Научного совета (www.uzniito.uz) и на Информационно-образовательном портале «ZiyoNet»(www.ziyonet.uz)

Научный руководитель: **Дурсунов Ахмат Маликшаевич**
доктор медицинских наук

Официальные оппоненты: **Асилова Саодат Убайевна**
доктор медицинских наук, профессор

Валиев Эркин Юлдашевич
доктор медицинских наук

Ведущая оранизация: **Андижанский государственный медицинский институт**

Защита диссертации состоится «14» января 2022 г. в 14⁰⁰ часов на заседании Научного совета DSc.04/30.12.2019.Tib.62.01 при Республиканском специализированном научно-практическом медицинском центре травматологии и ортопедии. (Адрес: 100147, г .Ташкент, улица Махтумкули, дом 78. Тел.: (+99871) 233-10-30; e-mail: niito-tashkent@yandex.ru. Зал заседаний Республиканского специализированного научно-практического медицинского центра травматологии и ортопедии).

С диссертацией (PhD) можно ознакомиться в Информационно-ресурсном центре Республиканского специализированного научно-практического медицинского центра травматологии и ортопедии (зарегистрированаза № 42). (Адрес: 100147, г .Ташкент, улица Махтумкули, дом 78. Тел.: (+99871) 233-10-30).

Автореферат диссертации разослан «28» декабря 2021 года.

(реестр протокола рассылки № 42 от «28» декабря 2021 года).

М.Э.Ирисметов
Председатель Научного совета по присуждению учёных степеней, доктор медицинских наук, старший научный сотрудник

У.М. Рустамова
Ученый секретарь Научного совета по присуждению учёных степеней, доктор медицинских наук, старший научный сотрудник

А.П. Алимов
Председатель Научного семинара при Научном совете по присуждению учёных степеней, доктор медицинских наук

ВВЕДЕНИЕ (аннотация диссертации доктора философии (PhD))

Актуальность и востребовательность темы диссертации. Внутри- и околосуставные переломыпроксимального отдела большеберцовой кости являются серьёзной медико-социальной проблемой. По данным ВОЗ, «…частота переломов мыщелков большеберцовой кости составляет от 1,2% до 7,9% всех переломов опорно-двигательной системы и от 7,4% до 12% всех переломов костей голени,при этом актуальность проблемы подтверждается высоким уровнем неудовлетворительных результатов лечения внутрисуставных переломов, составляющий до 25% в структуре инвалидности»[3]. Проблема лечения внутрисуставных переломов длинных костей конечностей определяется значительной частотой неблагоприятных результатов лечения.

В мире проводятся ряд научных исследований с целью диагностики, лечения и достижения эффективности профилактики переломовпроксимального отдела большеберцовой кости.Разрабатываются методы лечения с использованием аппарата Илизарова, интрамедуллярной и экстрамедуллярной фиксации, стабильных фиксирующих конструкций с использованием спиц-стержней, малоинвазивного пластинчатого остеосинтеза и блокирующей фиксации. Предлагаются различные дифференциальные подходы к нагрузке на ось кости. Нарастающая тенденция травм, сложность их этиологии и патогенеза, недостаточная эффективность существующих методов лечения негативно сказываются на функциональном состоянии опорно-двигательного аппарата. Это подтверждает, что проблема переломов проксимального отдела большой бедренной кости окончательно не решена и потребность в новых исследованиях.

В нашей стране для развития медицинской сферы, адаптации системы здроохранения мировым стандартам, для уменьшения осложнений переломовпроксимального отдела большеберцовой кости определены новые перспективные направления по «…повысить оказание медицинской помощи населению на значительно высокий уровень…»[4]. Реализация этих задач позволит повысить качество современных медицинских услуг, внедрить высокие технологии, выявить причины возникновения различных социально значимых заболеванийи, в конечном итоге, снизить уровень заболеваемости.

Данное диссертационное исследование в определенной степени служит исполнению задач, поставленных в Указе Президента Республики Узбекистан от 7 декабря 2018 года № УП-5590 «О комплексных мерах по коренному совершенствованию системы здравоохранения Республики Узбекистан, Постановлениях от 20 июня 2017 года № ПП–3071 «О мерах по дальнейшему развитию специализированной медицинской помощи населению Республики

---

[3]World Health Organization Department of Violence & Injury Prevention & Disability (VIP) 20 Avenue Appia Geneva 27 Switzerland / Global status report on road safety // https://apps.who.int/iris/bitstream/handle.

[4] Постановление Президента Республики Узбекистан от 7 ноября 2018 года ПП-№4007 «О мерах усиления материального стимулирования сотрудников государственных медицинских учреждений и управленческих органов здравоохранения».

Узбекистан на 2017 - 2021 годы», от 1 декабря 2017 года №ПП-5270 «О мерах дальнейшему совершенствованию системы государственной поддержки лиц с инвалидностью» и в других нормативно-правовых документах, принятых в данной сфере.

Соответствие исследования приоритетным направлениям развития науки и технологий республики. Данное исследование выполнено в соответствии с приоритетным направлением развития науки и технологий Республики Узбекистан VI. «Медицина и фармакология».

Степень изученности проблемы. В течении десятилетия число пациентов с внутрисуставными переломами проксимального отдела большеберцовой кости неуклонно растёт. Ведущие мировые центры травматологии и ортопедии проводят обширные исследования, направлённые на улучшение этиопатогенеза, диагностики и лечения переломов проксимального отдела большеберцовойкости.По мнению Кутепов С.М. и соавторов (2013), использование КТ и/или МРТ-исследования для верификации повреждения сустава, соблюдение основных принципов хирургического лечения внутрисуставных переломов, таких как открытый остеосинтез с восстановлением целостности суставной поверхности и восполнением субхондрального дефекта костной ауто- или аллопластикой, биокомпозитными материалами, первично стабильный остеосинтез опорными металлофиксаторами, грамотная программа реабилитации позволяют значительно снизить процент ошибок и осложнений.По данным В.И. Шевцова с соавторами (2009), удельный вес неудовлетворительных результатов лечения внутрисуставных переломов большого бедренного плато составляет 28% от общей структуры инвалидности. Для преодоления этих недостатков были разработаны другие модификации TFA, которые могут применяться на основе стебельной системы (Bets G.V., 1999; Westergaard V. et al., 2020). Современный стержень TFA обеспечивает высокую стабильность фиксации костного фрагмента, позволяя полностью сохранить движение в суставах поврежденных сегментов. Для лечения проксимальных внутрисуставных переломов большеберцовой кости разработаны методы видеоартроскопии (Здебский И.П., 2009).

В Узбекистане рядом ученых проводились исследования по разработке различных методов лечения переломов проксимального отдела большеберцовой кости, в том числе Ирисметов М.Е., Шамшиметов Д.Ф. и соавторы (2019) рекомендовали, чтобы артроскопический метод лечения пациентов с переломами большой бедренной кости имел высокую эффективность и широко использовался в прикладной медицине. Юсупов Н.Т. и соавторы (2008) утверждают, что в современных условиях полностью не решены такие вопросы, как четкая и закрытая репозиция переломов, надежность их бескровной фиксации и ранняя фиксация поврежденного коленного сустава.

Кауц Д.А. (2010) исследовали структурное (сборочное) состояние внешнего стержневого устройства и динамического винта с помощью биофизических методов при переломах проксимальной части большой

бедренной кости и наблюдали рост деформации с увеличением вертикальной силы. Проведена ранняя реабилитация пациента с использованием пластин индивидуальной модели для репозиции внутрисуставных переломов большой бедренной кости. Бабош В.А. и, по мнению соавторов (2006), традиционные хирургические процедуры включают большое тазовое плато (открытое или закрытое), сегментированное, затем скрученный стержень, фиксатор стержня, Т- или L-образную базовую пластину, репозицию двух пластин, но Следующие методы не всегда приводят к точному восстановлению доли суставной поверхности кости, соединенной в закрытой репозиции.Также невозможно устранить одновременное повреждение капсульно-продольного аппарата таким же образом, что негативно сказывается на восстановлении функции ноги и увеличивает продолжительность лечения (Бабоша В.А., Маурисио Б.Н., Иносенсио В.А., 2006). Таким образом, анализ существующей литературы по рассматриваемой проблеме показывает, что одной из важнейших задач является разработка новых методов диагностики и лечения переломов проксимального отдела большеберцовой кости с использованием целевых комплексных лечебно-профилактических программ.

Связь диссертационной работы с тематическими планами НИР. Диссертационная работа выполнена согласно плану научно-исследовательской работы Научно-исследовательского института травматологии и ортопедии Министерства здравоохранения Республики, Узбекистан в рамках прикладного гранта К-11-009 «Разработка новых методов и устройств для стабильно-функционального остеосинтеза при внутри- и околосуставных переломах коленного сустава».

Цель исследования является совершенствование малоинвазивных хирургических методов лечения переломов проксимального отдела большеберцовой кости.

Задачиисследования:

выявление ошибок и осложнений традиционных методов лечения переломов проксимального отдела большеберцовой кости;

разработка компрессионно-дистракционного аппарата для стабильно-функционального остеосинтеза внутрисуставных и околосуставных переломов проксимального отдела большеберцовой кости с учетом анатомо-физиологических свойств в этой области и экспериментально-лабораторного обоснования его биомеханических свойств;

сравнение разработанного аппарата и аппарата Илизарова на основе математического моделирования процесса остеосинтеза проксимальных переломов большеберцовой кости;

доказать эффективность применения в практике разработанного компрессионно-дистракционного аппарата при переломах проксимального отдела большеберцовой кости с помощью инструментальных исследований при применении различных хирургических методов.

Объекты исследования. Объектом исследования послужили результаты обследования и лечения 121 пациентов с внутри и околосуставными переломами проксимального отдела большеберцовой кости, которые

находились на стационарном лечении в клинике Республиканского специализированного научно-практического медицинского центра травматологии и ортопедии) за период с 2000 по 2019 гг.

Предмет исследования составиликлиническая, экспериментальная, лабораторная, мультиспиральная компьютерная томография (МСКТ), электронейромиография (ЭНМГ), ультразвуковое (УЗИ) и рентгенологическое исследования, методы и результаты исследований.

Методы исследования. В работу включены общеклинические, лучевые (рентгенологические и МСКТ методы), электрофизиологическое (ЭНМГ) и ультразвуковое допплерографическое исследование, в эксперементально - лабораторных условиях изучены биомеханические свойства стабильно-функционального аппарата для остеосинтеза при переломах проксимального отдела большеберцовой кости, сравнительное математическое моделирование аппарата, разработанного для остеосинтеза проксимальных переломов большеберцовой кости,также оценка результатов лечения осуществлялась по системе шкале LEFS в баллах и с применением статистических методов анализа.

Научная новизна исследования заключается в следующем:

на основе дифференциального подхода при переломах проксимального отдела большеберцовой кости разработан миниинвазивный аппаратно-хирургический метод, обеспечивающийстабильный функциональный остеосинтез костных отломков и ранние движения в коленном суставе после операции;

доказано, что хирургическое лечение переломов проксимальной части большебрцовой кости с помощью предлагаемого миниинвазивного наружного спице-стержневого аппарата обеспечивает раннее движение в коленном суставе и оптимизирует консолидацию кости;

проведение электронейромиографические и допплерографические исследования у пациентов с внутри и околосуставными переломами проксимального отдела большеберцовой кости доказали, что при использовании спице-стержневого аппарата за счёт ранней активизации и функционирования коленного сустава снижается риск нейротрофических и микроциркуляторных нарушений;

математическое и компьютерное моделирование относительной прочности структур проксимального отдела большеберцовой кости в системе остеосинтеза с внешними устройствами (аппарат Илизарова и предлагаемый усовершенствованныйаппарат) доказало взаимосвязь между прочностностью и деформации аппаратов.

Практические результаты исследования заключаются в следующем:

усовершенствована тактика лечения переломов проксимального отдела большеберцовой кости с учетом клинических и анатомо-функциональных особенностей;

спице-стержневой аппарат, предназначенный для стабильно-функционального остеосинтеза проксимального отдела большеберцовой

кости, позволил качественно полностью восстановить анатомические структуры и обеспечить раннее функционирование сустава;

остеосинтез с помощью спице-стержневого аппарата позволил повысить эффективность лечения и сократить продолжительность лечения в среднем на 10,7 дня.

Достоверность результатов исследования подтверждена основана на точности результатов клинических обследований, адекватности количества пациентов, результатах рентгенологических (рентгенологических и МСКТ), электрофизиологических (ЭНМГ), ультразвуковых допплерографических исследований и их анализа с использованием статистических методов.

Научная и практическая значимость результатов исследования. Теоретическая значимость результатов исследования заключается в том, что предложенный новый способ лечения внутри- и околосуставных переломов проксимального отдела большеберцовой кости спице-стержневым аппаратом позволяют создать необходимую компрессию за счет обеспечения точной репозиции костные отломки, обеспечивает максимальное функциональное состояние, позволяет улучшить результаты лечения пациентов, что снижает вероятность различных посттравматических осложнений при лечении спице-стержневым аппаратом.

Практическая значимость исследования заключается в разработке и внедрениев практику эффективного метода диагностики и комплексного лечения переломов проксимального отдела большеберцовой кости, что приводит к сокращению общей продолжительности лечения пациентов с переломами проксимального отдела большеберцовой кости.

Внедрение результатов исследования.На основании полученных научных результатов по современному подходу к диагностике, лечению и профилактике переломов проксимального отдела большеберцовой кости:

на основе лечения переломов бедренной кости получен патент Агентства интеллектуальной собственности на «Компрессионно-дистракционный аппарат» (FAP 00571, 18.08.2010). Полученные результаты позволили получить эффективное хирургическое лечение крупных переломов бедренной кости;

на основе проведенного метода остеосинтеза утверждены методические рекомендации «Стабильно-функциональный остеосинтез переломов проксимального отдела большеберцовой кости спице-стержневым аппаратом» (Заключение Министерства здравоохранения№8н-д/184 от 3 ноября 2010 года). Полученные научные результаты позволили усовершенствовать современные эффективные методы диагностики и лечения переломов проксимального отдела большого бедра.

на основе полученных научных результатов по современному подходу диагностики и лечения переломов проксимального отдела большеберцовой кости, научно-исследовательские результаты внедрены в практику здравоохранения, в том числе в клиническую практику Республиканскогоцентра реабилитации и протезирования инвалидов, в каганском медицинском объединении Бухарской области, Центре

реабилитации инвалидов и протезирования Самаркандской области (Заключение Министерства здравоохранения №8н-д/65 от 30 ноября 2020 года). Внедрение полученных результатов в клиническую практику дает возможность сокращению сроков лечения больных с переломамипроксимального отдела большеберцовой кости на 10,7 дней.

Апробация результатов исследования. Результаты данного исследования были обсуждены на 6 научно-практических конференциях, в том числе на 2-х международных и 5-х республиканских конференциях и научных собраниях травматолог-ортопедов.

Опубликованность результатов исследований. По теме диссертации опубликованы 22 научных работ, из них 8 журнальных статей, в том числе 5 в республиканских и 3 в зарубежных журналах, рекомендованных Высшей аттестационной комиссией Республики Узбекистан для публикации основных научных результатов диссертаций.

Структура и объем диссертации. Диссертация состоит из введения, четырёх глав, заключения, практических рекомендаций, списка использованной литературы. Объем диссертации составляет 104 страниц.

ОСНОВНОЕ СОДЕРЖАНИЕ ДИССЕРТАЦИИ

Во **Введении** изложена актуальность изучаемой проблемы, цель и задачи, научная новизна, практическая значимость результатов исследования, внедрение результатов в практику здравоохранения.

В первой главе **«Современные взгляды по выбору хирургического вмешательства при переломах внутри и околосуставного проксимального отдела большеберцовой кости»** рассматриваются современные представления о выборе методов хирургического лечения внутри и около суставных переломах проксимального отдела большеберцовой кости. В нём даются представления о механизме возникновения и развития, а также эволюции в лечении внутри и около суставных переломов проксимального отдела большеберцовой кости.

Во второй главе **«Характеристика клинических материалов и методов исследования»** представленыматериалы и методы исследования, используемых в работе. Данное исследование проводилось в клинике Научно-исследовательского института травматологии и ортопедии МЗ РУз, среди 121 пациентов, получивших хирургическое лечение с 2001 г. по 2019 г. Возраст пациентов, колебался от 18 до 80 лет. При этом средний возраст пострадавших составил - 47,5 ± 0,3 лет. Всего среди обследованных женщины составили - 29 (24%), мужчины - 92 (76%) пациентов. При этом соотношение между полами менялся в зависимости от возрастных групп. Если среди пациентов, с переломами костей коленного сустава, до 40 лет основную массу составляли мужчины (87,9%), и соотношение между травмированными пациентами мужского и женского пола составляло 7:1, то среди пациентов 60 и старшего возраста это соотношение составило 1:1.

Применена классификация Новаченко Н.П. (1980) переломов

большеберцовой кости (Рисунок 1).

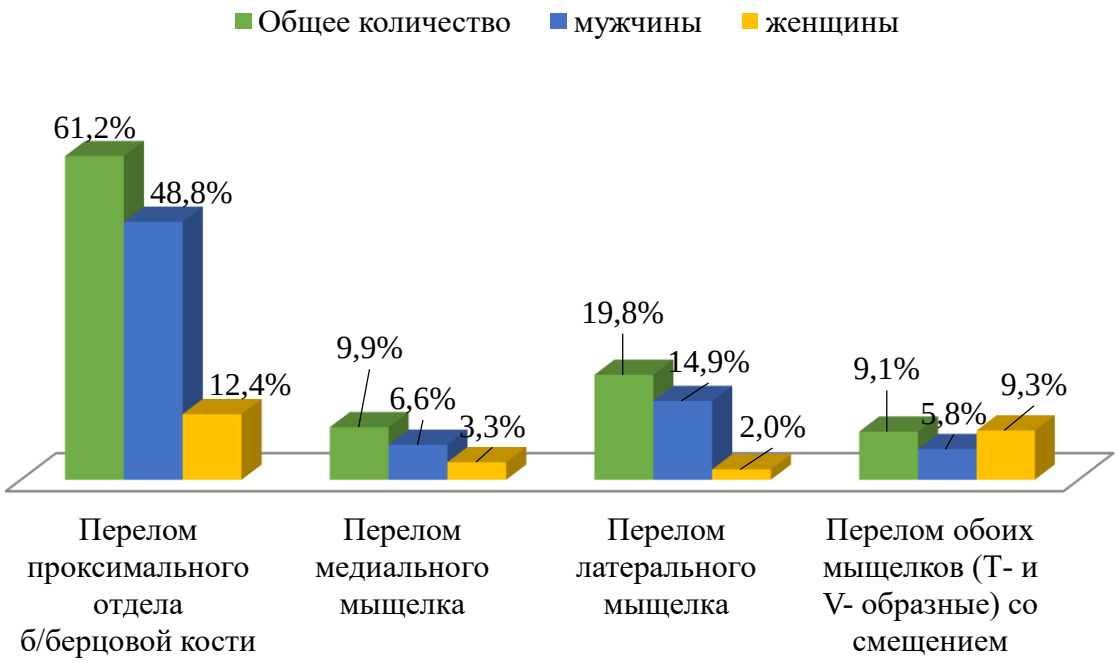

Рис. 1. Распределение больных по локализации повреждения

При распределении больных в зависимости от вида перелома костей коленного сустава, как без смещения, так и со смещением, мы применяли классификацию Н.П. Новаченко (1980г). При этом преобладали пациенты с перелом проксимального отдела большеберцовой кости без нарушения конгруэнтности суставных поверхностей - 61,2%, при этом 2 из них поступили с открытыми переломами (1,6%). Если рассматривать изолированные переломы медиального и латерального мыщелка (n=12 и n=24 соответственно) больных, переломы латерального мыщелка встречаются значительно чаще, чем изолированные переломы медиального мыщелка в 2 раза (Рис. 1).По нашим наблюдениям повреждения левого коленного сустава встречались в 60 случаях (49,5%), правого - 61 (50,4%). Другие сопутствующие повреждения (кроме переломов головки малоберцовой кости на стороне повреждения) у пациентов встретились у 82 пациентов, что составило 67,8% от общего числа оперированных.

С политравмой было пролечено 15 пациентов, что составило 18,3% от общего числа пациентов с сопутствующими повреждениями. У 48 пациентов имелась закрытая черепно-мозговая травма, что составило 58,5% от общего числа пациентов с сопутствующими повреждениями и 39,7% от общего числа травмированных. С травмой второго коленного сустава обратилось 9 (10,9%) пациентов. У пациентов с переломами проксимального отдела большеберцовой кости без нарушения конгруэнтности суставных поверхностей меньше всего встречались сопутствующие повреждения, такие, как перелом бедренной кости (1,2%), костей предплечья (1,2%) и лодыжек (2,4%).

В зависимости от методики хирургического лечения все наблюдаемые

пациенты были разделены на две исследуемые группы. В основную группу (1-группа) было включено 34 (28,1%) пациента, которым выполнено оперативное вмешательство с использованием предлагаемого нами устройства. В контрольную группу (2-группа) были включены 87 (71,9%) пациентов, оперированных традиционной методикой.

Индекс функциональной эффективности ног (LEFS) варьировался от 20 утвержденных «нет трудностей» (4 балла) до «трудно или невозможно выполнить» (0 баллов) по четырехбалльной шкале, согласно M. Benkley et al (1999). При этом использовалась анкета, предназначенная для пациентов с заболеваниями и травмами коленного сустава, а также с травмами и протезами суставов продольного аппарата ног.Расчет производился путем суммирования баллов по всем баллам (максимальный балл - 80, минимальный - 0), всего от 41 до 60 баллов, а к неудовлетворительным результатам относились те, у кого итоговый балл меньше 40.

Третья глава**“Результаты биомеханических исследований компрессионно-дистракционного аппарата, применяемой в лечении переломов проксимального отдела большеберцовой кости”**научной работы посвящена описаниюприспособления, применяемое при лечении переломов проксимального отдела большеберцовой кости и результаты его биомеханического исследования.Остеосинтез с использованием спице-стержневого аппарата производился с помощью устройства, разработанного в клинике НИИТО РУз,используемого при лечении около- и внутрисуставных переломов длинных костей (патент № FAP 00571, 2010) (Рисунок 2).

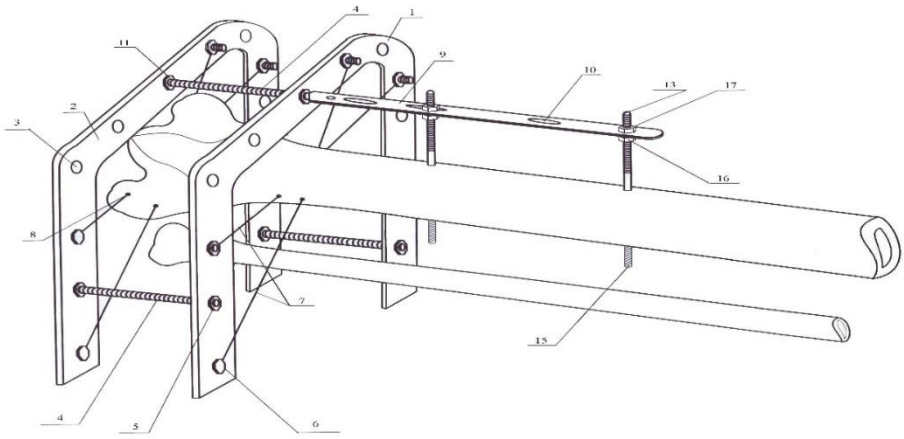

Рисунок 2. Схематическое изображение спице-стержневого аппарата для остеосинтеза переломов проксимального отдела большеберцовой кости

Данное устройство позволяло восстанавливать сгибательно-разгибательные движения в коленном суставе (Рис. 2). Спице-стержневое устройство содержит две рамы, с отверстиями, соединенные между собой резьбовыми стяжками, на которых установлены узлы крепления чрескостных резьбовых стержней, причем рамы выполнены П-образной формы.На рамах

закреплены спицедержатели со спицами с упорными площадками. Перпендикулярно к плоскости рам установлена планка, в которой выполнены пазы овальной формы, соединенные с резьбовой стяжкой, с помощью узлов крепления.Предлагаемое нами спице-стержневое устройство снижает травматичность, при этом надежно фиксирует костные отломки, расширяя доступ для наблюдения и рано активизирует больного.

В травматологии при лечении больных в зависимости от характера и мест перелома используются различные виды устройств фиксаторов, имеющие различные конструктивные решения. Поэтому возникает необходимость экспериментального определения диапазона работы, степени устойчивой фиксации места переломов, уязвимые места конструкции и т.д. Проведение лабораторных испытаний фиксаторов позволяет определить их поведение при действии нагрузок различной величины, а также определение зоны упругой работы фиксатора, зоны пластической деформации и численных значений относительных перемещений в месте имитируемого перелома и остаточное значение их после снятия приложенной нагрузки.Целью настоящих лабораторных испытаний явилось исследование поведения компрессионно–дистракционного аппарата при различных биомеханических нагрузках. Предлагаемая методика основана на тензометрических методах измерений деформаций, происходящих при действии на конструкцию растягивающих, сжимающих или других нагрузок, которым подвергается фиксирующий аппарат. При этом нами использован метод тензометрии, при исследовании физико-механических свойств фиксаторов.Целью экспериментального исследования фиксатора и определение прочностных характеристик системы «устройство-кость» была, определение зоны упругой работы и появление зоны пластических деформаций в системе при действии нагрузок различной интенсивности.При испытании на растяжение максимальное значение упругого перемещения системы составил U = 0,6мм. Количество экспериментов для определения упругого режима работы системы «фиксатор-кость» составили - 15 лабораторных испытаний. Причем каждая серия эксперимента повторялась по три раза. Значение растягивающей нагрузки менялось в пределах от P=15,0 кгс до 32,0 кгс, причем нагрузка увеличивалась по P=5,0кгс при каждой серии эксперимента. При последнем эксперименте значение нагрузки было равно P=32,0кгс.

Одновременно с вышеизложенными экспериментами были проведены эксперименты с компрессионно-дистракционной спицы–стержневым аппаратом при воздействии сжимающих нагрузок различной интенсивности. Был использован тотже фиксатор, ранее исследованный в эксперименте на растяжение. При нарастающем значении сжимающей нагрузки до P=15,0кгс, в системе «фиксатор-кость» значения перемещений частей кости в месте имитируемого перелома прямолинейна. С увеличением нагрузки перемещение становится криволинейным, то есть в системе проявляются пластические свойства. Например, при увеличении сжимающей нагрузки с P=5,0кгс 10,0кгс, значение перемещения составляет U=0,42 мм, а при увеличении сжимающей нагрузки с P=15,0кгс до 20,0кгс, значение

перемещения составляет U=0,28 мм.

Сравнительное математическое моделирование аппаратов, разработанных в системе остеосинтеза проксимальных переломов большеберцовой кости (аппарат Илизарова и разработанный аппарат), выявило взаимозависимость структур в состоянии относительной прочности и напряженно-деформированного состояния (Рисунок 3).

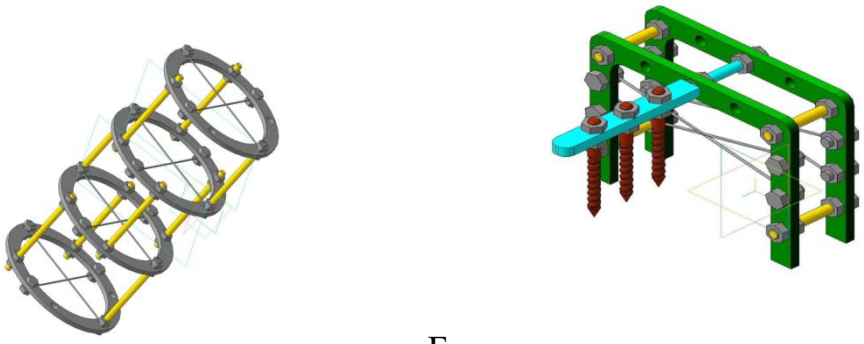

А Б

Рис.3.А – Вид модели аппарата Илизарова; Б – Вид модели компрессионно-дистракционного аппарата

Сравнение аппарата Илизарова и предложенным аппаратом показало, что приложенная сила увеличилась со 100 Н до 500 Н, то есть в 2,5 раза была деформация (сдвиг), а натяжение увеличилось в 1,98 раза под действием 5-кратной силы в дополнение к предложенной конструкции.

На основании лабораторно-экспериментального исследования нами разработана методика проведения экспериментальных исследований для компрессионно-дистракционного аппарата при действии растягивающих и сжимающих нагрузок различной интенсивности с применением тензометрии, которая даёт возможность получить информацию о растягивающих и сжимающих свойствах костной ткани большеберцовой кости. Одновременно разработаны конструкции и изготовлены тензометрические датчики для регистрации микроперемещений частей кости в месте имитируемого перелома при фиксации компрессионно-дистракционным аппаратом. Определена зона упругой работы фиксатора и максимальное значение нагрузки. Определена зона прямолинейного участка упругой работы фиксатора при действии сжимающей нагрузки и перехода в пластическую зону работы. Дальнейшее увеличение нагрузки приведет к нестабильной работе фиксирующего аппарата.

Четвёртая глава**«Результаты лечения внутри и околосуставных переломов проксимального отдела большеберцовой кости»**посвящена результатам оперативного лечения переломов проксимального отдела большеберцовой кости. Как было отмечено выше нами были изучены результаты лечения 121 пациентов с около и внутри суставными переломами проксимального отдела большеберцовой кости (Таблица 1).

К основной группе были отнесены пациенты, которым применяли остеосинтез с использованием компрессионно-дистракционного аппарата. К

контрольной группе отнесены остальные пациенты, которым в ходе лечения были применены другие методы хирургического лечения. В частности, остеосинтез с использованием аппарата Илизарова был применён в ходе лечения 66 пострадавших, что составило 54,5% от общего количества пациентов. Остеосинтез с использованием болт стяжки применён у 3 пациентов и остеосинтез с использованием пластин применён у 2 пострадавших. С целью улучшения результатов хирургического лечения пациентов с переломами проксимального отдела большеберцовой кости, в ходе лечения пациентам из основной группы исследования применён остеосинтез с использованием компрессионно-дистракционного аппарата по следующему последовательности операции.

Таблица 1

Процентное соотношение пациентов с переломами проксимального отдела большеберцовой кости, в зависимости от вида хирургического лечения

Группы	Название метода	Количество	
		abs	%
Основная	Остеосинтез с использованием компрессион-дистракционного аппарата	34	28,1
Контрольная	Остеосинтез с использованием аппарата Илизарова	66	54,6
	Системное скелетное вытяжение	16	13,2
	Остеосинтез с использованием болт стяжки	3	2,5
	Остеосинтез с использованием пластин	2	1,6
	Всего	121	100

Пациент был уложен на операционный стол в положении на спине, производилась спинномозговая анестезия по традиционной методике, травмированная нижняя конечность была помещена на специальную подставку. Начиная с пальцев ног повреждённой конечности до верхней трети бедра проводили обработку йодо-спиртовым раствором. На верхнею треть бедра накладывался жгут. В условиях операционной после обработки операционного поля антисептиками, через нижнего треть бедренной кости проводили 2 спицы Илизарова под углом к друг другу, которые укреплялись на «П» образную дугу аппарата. Данное прикрепление образовывало первую дугу аппарата. Также проводили через проксимальную часть большеберцовой кости 2 спицы Илизарова под углом к друг другу. Данные спицы также прикреплялись на «П» образную дугу аппарата, и составляли третью дугу. После закрепления проводилась дистракция, после чего на операционном столе производили контрольную рентгенографию коленного сустава в двух проекциях. Через мыщелки большеберцовой кости проводили 2 спицы с упорными площадками и закреплялись на «П» образную дугу аппарата,

составляя вторую дугу аппарата. В дистальный отдел большеберцовой кости вставлялись 2 титановых стержня, которые с помощью планок закреплялись в спице-стержневой аппарат.

После завершения остеосинтеза в спице–стержневом аппарате была проведена повторная рентгенография коленного сустава в двух проекциях непосредственно на самом операционном столе. После остеосинтеза на операционном столе на спице-стержневую область наложили асептическую повязку. Для противовоспалительной профилактики пациенту во время операции был назначен широкий спектр эффективных двухдозовых антибиотиков. В дальнейшем антибактериальная терапия была продолжена, пока пациент находился в стационаре.

Использование метода остеосинтеза в спице–стержневом аппарате во время хирургического лечения показано на рисунке 4, а рентгенограммы этих пациентов показали переломы медиальной и латеральной мыщелка бедренной кости в передней и боковой проекциях.

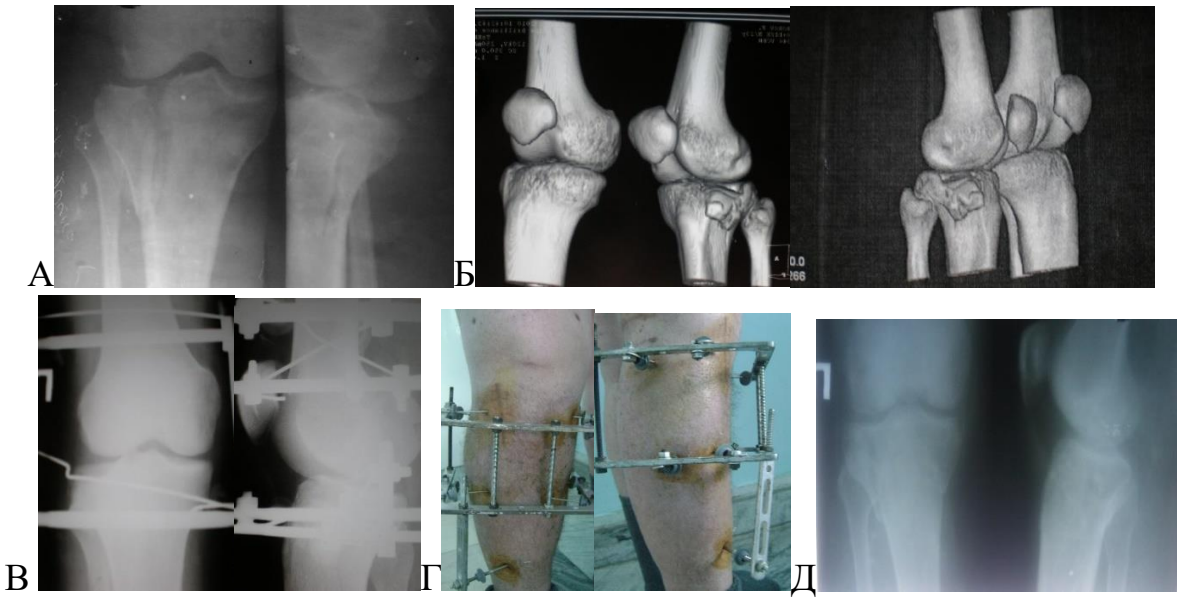

Рис.4. Пациент: А.Ф. 25 лет. Диагноз: Закрытый внутрисуставной перелом наружного мыщелка правой большереберцовой кости. А) рентгенография в передней и боковой проекциях; Б) картина мультиспиральной компьютерной томографии; В) послеоперационная рентгенография; Г) общее состояние после установки оборудования; Г) рентгенография через 4 месяца

При использовании винтов и спиц для фиксации мыщелка большеберцовой кости осуществлялась гипсовая иммобилизация или иммобилизация с помощью ортезов. Сроки иммобилизации определялись индивидуально в зависимости от типа перелома, степени компрессии, стабильности фиксации, возраста пациента, минеральной плотности кости под рентгенологическим контролем процессов репарации костной ткани и в среднем составляло 8-12 недель. После оперативного вмешательства с использованием спице-стержневого аппарата, с учётом общего состояния

пациента, при уменьшении отека в области хирургического вмешательства и отсутствия признаков воспаления пациенты выписывались на 5-6 сутки для дальнейшего амбулаторного наблюдения травматологом-ортопедом.Считаем, что необходимо уделять большое внимание вопросам реабилитации пациентов, так как от этого во многом зависит конечный результат хирургического лечения.Укрепление переломов достигнуто предложенным хирургическим лечением при лечении переломов большой берцовой кости, что позволило начать раннюю реабилитацию.

Одним из критериев эффективности хирургического лечения данных пациентов является восстановление их трудоспособности. По полученным данным, средние сроки восстановления трудоспособности пациентов с переломами проксимального отдела большеберцовой кости были значительно меньше в основной группе, и составили в среднем 148±2,2 дня. Данный показатель в среднем на 0,58 раз меньше по отношению к контрольной группе. По нашим данным использование спице-стержневого аппарата при лечении пациентов с переломами проксимального отдела большеберцовой кости позволяет уменьшить вероятность развития дегенеративных и спаечных процессов в коленном суставе за счет малой — травматизации тканей, качественной репозиции, способствуя снижению средних сроков лечения.

Одновременно нами проанализированы послеоперационные осложнения, которые наблюдались у пациентов из обеих групп. Среди послеоперационных осложнений необходимо отметить: при наложении аппарата Илизарова отмечали воспаление мягких тканей в области проведенных спиц у 3 пациентов, мы назначили антибиотики, физиотерапию, антисептическое связывание для противодействия воспалительному процессу. Воспалительный процесс был устранен у всех пациентов. У 2 пациентов проседание поднятого во время репозиции мыщелка. У одного пациента с варикозным расширением поверхностных вен и внутрисуставным переломом проксимального отдела большеберцовой кости после оперативного лечения (остеосинтез болт стяжкой) развились явления тромбофлебита. Данному пациенту было проведено консервативное лечение.

Из 121 пролеченных пациентов с переломами проксимального отдела большеберцовой кости отдаленные (через 9 месяцев после операции) результаты хирургического лечения были прослежены у 66 пострадавших (54,5%). Результаты оценивались на основании данных: субъективного и объективного клинического обследования, лучевых (рентгенологических, МСКТ) и допплерографического методов обследований. При субъективном клиническом обследовании обращали внимание на боль, ходьбу, возможность нагрузки конечности, активность, восстановление трудоспособности и самообслуживания, ходьбу по лестнице.

Оценку результатов хирургического лечения мы проводили, используя функциональную шкалу для нижней конечности LEFS. Исходы лечения изучены у 27 пациентов из основной группы и у 39 - из контрольной группы (Таблица 2). Как показали наши исследования, среди оперированных из основной группы у 8 (29,63%) пациентов результаты оценки по

функциональной шкале для нижней конечности составило 60 баллов и менее. Напротив, хорошие и отличные результаты оценки функционального состояния (сумма баллов 61-80), имели место у 19 пациентов (70,37%). Различия показателей были статистически значимы (p<0,001).

Таблица 2

Результаты хирургического лечения больных с внутри и околосуставных переломов области костей коленного сустава по шкале LEFS

Количество баллов	Основная группа		Группа контроля									
			Всего		Остеосинтез в аппарате Илизарова		Растяжка в массе тела		Остеосинтез в тяговом болте		Остеосинтез в пластине	
	n	%	n	%	n	%	n	%	n	%	n	%
1-40 балл	-	-	1	2,6	-	-	1	25,0	-	-	-	-
41-60 балл	8	29,6	17	43,6	11	35,5	3	75,0	1	50	2	100
61-80 балл	19	70,4	21	53,8	20	64,5	-	-	1	50	-	-
Всего	27	100	39	100	31	79,5	4	10,5	2	5,0	2	5,0

Результаты лечения больных, вошедших в контрольную группу, были следующими: хорошие и отличные показатели (сумма баллов 61-80) имели у 21 пациента (53,8%), а удовлетворительные результаты оценки (сумма баллов 60 и менее) у 17 больных (43,6%). Различия результатов оценки исходов лечения оказались статистически незначимыми (p<0,05). Одновременно у 5 (7,57%) пациентов, оперированных методом остеосинтеза с использованием аппарата Илизарова отмечали грубые рубцовые изменения в области операции с атрофическими изменениями тканей. Кроме того, у 4 (6,06%) пациентов из этой группы, отмечали контрактуру сустава. В ходе наблюдения у одного пациента (1,5%) из этой группы отмечали позднее заживление операционной раны. Из контрольной группы у 13 (16,7%) пациентов имелись повреждения внутрисуставных образований. У двоих пациентов (3,0%), к которым применяли метод системного скелетного вытяжение, отмечали пролежни, на фоне дыхательных и сердечно-сосудистых нарушений, в виде снижении легочного объёма и кардиомиопатии.

Для контроля за эффективностью выбранной тактики лечения пациентов с проксимальными переломами большеберцовой кости, нами выбраны допплерографический и ЭНМГ методы аппаратного исследования. Основным параметром оценки допплерограмм считали изучение пиковой систолической скорости (PSV) в магистральных сосудах. Данный метод исследования проведён у всех исследуемых пациентов до лечения и в раннем реабилитационном периоде (n=74), то есть после удаления травматологических приспособлений лечения (Таблица 3).

Таблица 3

Результаты допплерографии до и после лечения сосудистой системы при переломах проксимального отдела большеберцовой кости

Сосуды	Группы	PSV		
		В здоровых ногах	До лечения в пострадавшем отделе	После лечения
Общая бедренная артерия	Основная	81,4±3,87*	94,8±3,15**	84,1±2,77^
	Контрольная	82,7±2,13	95,2±3,38**	90,4±3,18*,^
Глубокая бедренная артерия	Основная	68,9±3,16*	79,9±3,08*	71,0±2,74
	Контрольная	69,6±3,23	80,7±3,11**	75,9±3,19*,^
Верхняя бедренная артерия	Основная	71,8±3,24*	83,3±2,67*	73,9±2,24^
	Контрольная	72,9±1,15	84,56±2,79**	79,5±2,68*,^
Подколенная артерия	Основная	60,2±2,22*	69,8±2,22	62,0±1,53^
	Контрольная	61,3±2,86	71,1±2,73**	66,8±1,82
Задняя большая бедренная артерия	Основная	68,9±2,87*	78,5±2,37*	85,9±2,87*,^
	Контрольная	69,3±3,01	79,1±2,14**	81,2±1,93*,^
Внутренняя артерия голени	Основная	53,7±3,27	62.3±1,47*	55,3±1,53^
	Контрольная	54,1±3,78	62,7±1,98**	58,9±1,79^

*По сравнению с контрольной группой $p \leq 0,05$, **По сравнению с показателями в здоровых ногах$p \leq 0,05$.

При проведении остеосинтеза с использованием компрессионно-дистракционного аппарата в раннем реабилитационном периоде наблюдается восстановление пиковой систолической скорости (PSV) в магистральных сосудах на 97,8%, против 91,5% контрольной группы.Другим показателем эффективности лечения является электронейромиогрфическое исследование. Данный метод исследования проведен у всех наблюдаемых пациентов (n=64). Из-за специфичности данного метода, исследование проводилось до проведения хирургического вмешательства и после снятия травматологических приспособлений (в среднем через 4-6 мес. после получения травмы). В раннем реабилитационном периоде, то есть когда мы удалили травматологические приспособления и приступили к восстановительным мероприятиям у пациентов из основной группы скорост передачи импульсов приближался к показателям здоровой конечности. Среди пациентов из контрольной группы данный показатель оставался в среднем на 1,5 раза ниже по отношению к здоровой конечности и в среднем на 1,2 раза ниже по отношению к показателям пациентов из основной группы.

ЭНМГ доказал, что восстановление передачи нервно-рефлекторного возбуждения в травмированной ноге при компрессионном остеосинтезе происходит в среднем в 0,58 раза быстрее по сравнению с другими видами хирургических вмешательств.

Учитывая следующие результаты, при лечении переломов проксимального отдела большеберцовой кости целесообразно проводить остеосинтез в компрессионно-дистракционном аппарате.

ЗАКЛЮЧЕНИЕ

1. Основными ошибками и осложнениями при лечении традиционным способом пострадавших с внутри - и около суставными переломами в области коленного сустава были повреждения внутрисуставных образований (16,7%), грубые рубцовые изменения в области операции с атрофическими изменениями тканей (7,6%), контрактура суставов (6,1%).
2. Разработанное устройство для стабильно-функционального остеосинтеза проксимального отдела большеберцовой кости, с учетом анатомо-физиологических свойств данного сегмента, позволяет качественно выполнить восстановление целостности анатомических структур и раннюю функцию сустава.
3. На основании лабораторно-экспериментального исследования биомеханически обоснованы растягивающие и сжимающие свойства разработанного частей и всей конструкции компрессионно-дистракционного аппарата.
4. С помощью электронейромиографии и ультразвуковой допплерографии в ходе лечения пациентов с внутри и около суставными переломами проксимального отдела большеберцовой кости сустава, доказало, что при использовании спице-стержневого аппарата за счёт ранней активизации и функционирования коленного сустава, снижается риск нейротрофических и микроциркуляторных нарушений.
5. В результате математического моделирования аппарата Илизарова и предложеннего аппаратаприложенная сила увеличилась со 100 Н до 500 Н, то есть деформирование при влияние силы в 5 раз повысилась в 2,5 раза,напряжение в 1,98 раз, что показывает надежность и приоритетность помимо удобства предложенной конструкции.
6. Результаты длительного послеоперационного исследования показали, что положительные результаты лечения (70,4%) были выше у пациентов, получавших спице-стержневой аппарат, чем у пациентов, получавших традиционное хирургическое вмешательство (53,8%). Продолжительность остеосинтеза с помощью спице-стержневого аппарата сократилась в среднем на 10,7 дня.

SCIENTIFIC COUNCIL AWARD SCIENTIFIC DEGREES DSc.04/30.12.2019.Tib.62.01 AT THEREPUBLIC SPECIALIZED SCIENTIFIC AND PRACTICAL MEDICAL CENTER OF TRAUMATOLOGY AND ORTHOPEDICS

REPUBLIC SPECIALIZED SCIENTIFIC AND PRACTICAL MEDICAL CENTER OF TRAUMATOLOGY AND ORTHOPEDICS

BOYMURODOV GULOMJON ABDUGAFFOROVICH

IMPROVING THE METHODS OF SURGICAL TREATMENT FOR FRACTURE OF THE PROXIMAL TIBIA

14.00.22 – Traumatology and orthopedics

ABSTRACT OF THE DISSERTATION OF THE DOCTOR OF PHILOSOPHY (PhD) IN MEDICAL SCIENCES

TASHKENT – 2021

The topic of the dissertation of the Doctor of Philosophy (PhD) in medical sciences is registered in the Higher Attestation Commission under the Cabinet of Ministers of the Republic of Uzbekistan № B2019.3.PhD/Tib 1049.

The dissertation was performed at the Republican Specialized Scientific and Practical Medical CenteR of Traumatology and Orthopedics.

Abstract of the dissertation in three languages (Uzbek, Russian, English (summary)) is available on the web page of the Scientific Council ((www.niito.uz) and on the Information and Educational Portal "ZiyoNet" (www.ziyonet.uz)

Scientific adviser:	**Dursunov Akhmat Malikshaevich** Doctor of Medical Sciences, Senior researcher
Official opponents:	**Asilova Saodat Ubayevna** Doctor of Medical Sciences, professor
	Valiev Erkin Yuldashevich Doctor of Medical Sciences
Leading organization:	**Andijan State Medical Institute**

The dissertation will be defended on "14" yanvar 2022 at 14.00 hours at a meeting of the Scientific Council DSc.04 / 30.12.2019.Tib.59.01 at the Republican Specialized Scientific and Practical Medical CenteR of Traumatology and Orthopedics. (Address: 100047, Tashkent, Makhtumkuli street, 78. Republican Specialized Scientific and Practical Medical Center of Traumatology and Orthopedics. Phone: (+99871) 233-10-30; e-mail: niito-tashkent@yandex.ru).

The dissertation (PhD) can be found in the Information Resource Center of the Republican Specialized Scientific and Practical Medical CenteR of Traumatology and Orthopedics (registered 42 No.). (Address: 100047, Tashkent, Makhtumkuli street, 78. Phone: (+99871) 233-10-30).

Abstract of the dissertation has been sent on "28" dekabr 2021.
(mailing report № 42 of "28" dekabr 2021).

M.E. Irismetov
Chairman of the Scientific Council by awarding degrees, Doctor of Medical Sciences, Senior researcher

U.M. Rustamova
Scientific Secretary of the Scientific Council by awarding degrees, Doctor of Medical Sciences, Senior researcher

A.P. Alimov
Chairman of the scientific seminar at scientific council for the award of degrees, Doctor of Medical Sciences, Professor

(abstract of the dissertation of the doctor of philosophy (PhD)

The aim of the study is to improve minimally invasive surgical methods for treating fractures of the proximal tibia.

The object of the studywas the results of examination and treatment of 121 patients with intra and periarticular fractures of the proximal tibia, who were hospitalized at the clinic of the Republican Specialized Scientific and Practical Medical Center of Traumatology and Orthopedics) for the period from 2000 to 2019.

The scientific novelty of the research:

on the basis of a differential approach for fractures of the proximal tibia, a minimally invasive hardware-surgical method has been developed that provides stable functional osteosynthesis of bone fragments and early movements in the knee joint after surgery;

it has been proven that surgical treatment of fractures of the proximal part of the tibia using the proposed minimally invasive external spokes-rod apparatus provides early movement in the knee joint and optimizes bone consolidation;

carrying out electroneuromyographic and Doppler studies in patients with intra and periarticular fractures of the proximal tibia proved that when using the spoke-rod apparatus, due to the early activation and functioning of the knee joint, the risk of neurotrophic and microcirculatory disorders is reduced;

mathematical and computer modeling of the relative strength of the structures of the proximal tibia in the osteosynthesis system with external devices (Ilizarov apparatus and the proposed improved apparatus) proved the relationship between the strength and deformation of the apparatus.

The introduction of the results of the research. Based on the scientific results obtained on the modern approach to the diagnosis, treatment and prevention of fractures of the proximal tibia:

on the basis of the treatment of fractures of the femur, a patent was obtained from the Intellectual Property Agency for "Compression-distraction apparatus" (FAP 00571, 18.08.2010). The results obtained made it possible to obtain effective surgical treatment of large fractures of the femur;

on the basis of the performed method of osteosynthesis, methodological recommendations were approved "Stable-functional osteosynthesis of fractures of the proximal tibia with a wire-rod apparatus" (Conclusion of the Ministry of Health No. 8n-d / 184 of November 3, 2010). The obtained scientific results allowed to improve modern effective methods of diagnosis and treatment of fractures of the proximal femur.

on the basis of the scientific results obtained on the modern approach to diagnostics and treatment of fractures of the proximal tibia, scientific research results have been introduced into health care practice, including into the clinical practice of the Republican Center for Rehabilitation and Prosthetics of the Disabled, in the Kagan Medical Association of the Bukhara Region, the Rehabilitation Center disabled people and prosthetics of the **Samarkand region** (Conclusion of the Ministry of Health No. 8n-d / 65 dated November 30, 2020). The introduction of the results obtained into clinical practice makes it possible to reduce the treatment time

for patients with fractures of the proximal tibia by 10.7 days.

The structure and scope of the dissertation. The dissertation consists of introduction, four chapters, conclusion, practical recommendations, list of used literature. The thesis is 104 pages.

ЭЪЛОН ҚИЛИНГАН ИШЛАР РЎЙХАТИ

СПИСОК ОПУБЛИКОВАННЫХ РАБОТ

LIST OF PUBLISHED WORKS

I бўлим (I часть, I part)

1. Боймуродов Г.А., Дурсунов А.М., Шодиев Б.У. Спице-стержневое устройство для остеосинтеза при внутри и околосуставных переломах коленного сустава //Гений Ортопедии, 2010.- №2.- С.79–80. (14.00.00; №39)
2. Дурсунов А.М. Боймуродов Г. Чрескостный остеосинтез при лечении переломов проксимального отдела большеберцовой кости//Мед журнал Узбекистана, 2010.г - №6. - С.21-22. (14.00.00; №8)
3. Боймуродов Г.А., Матмуродов Р.Ж. Катта болдир суяги проксимал кисми синишларини жаррохлик йули билан даволаш натижаларини электронейромиографик бахолаш// Неврология.- 2019г.-№3.-С.48-50. (14.00.00; №4)
4. Боймуродов Г.А., Матмуродов Р.Ж. Катта болдир суяги проксимал кисми синишларида компрессион-дистракцион аппаратнинг самарадорлигини доплерографик бахолаш// Неврология.- 2019 г.-№4.-С.38-40. (14.00.00; №4)
5. Боймуродов Г.А.Экспериментальные исследования компрессионно-дистракционного аппарата для лечения переломов костей при действии нагрузок различной интенсивности // Медицинские новости. – Белоруссия, Минск, 2019. -№10.–С.73-75 (14.00.00; №82)
6. Boymurodov G.A., Dursunov A.M. Transosseous osteosynthesis in the treatment of fractures of the proximal tibia // Journal of critical reviews. -Vol.7, Issue 11, 2020.- P.1612-1615. Impact factor 1,27 (Open access Journals, №25)
7. Дурсунов А.М., Боймуродов Г.А. Комплексное хирургическое лечение переломов проксимального отдела большеберцовой кости. //Травматология, ортопедия и реабилитация. – Ташкент, 2020. -№1. -С.21-25.
8. Дурсунов А.М., Боймуродов Г.А. Анализ эффективности хирургических вмешательств при переломах проксимального конца большеберцовой кости //Травматология, ортопедия и реабилитация. – Ташкент, 2021. -№2. -С.21-26.

II бўлим (II часть, IIpart)

9. Боймуродов Г.А., Дурсунов А.М., Шодиев Б.У.Патент на полезную модель «Компрессинно–дистракционный аппарат» № FAP 00571 от 18.08.2010г.
10. Боймуродов Г.А.,Дурсунов А.М.,Шодиев Б.У. Выбор метода лечения при переломах проксимального отдела большеберцовой кости //Травматология жене ортопедия, 2009.- №2- С. 179.
11. Боймуродов Г.А., Дурсунов А.М., Рузибаев Д.Р. Оценка результатов хирургического лечения при переломах проксимального эпифиза

большеберцовой кости // Журнал «Врач скорой помощи», 2020.-№5 (185).- С.16-26.

12. Дурсунов А.М.,Абдуллаев А.Х.,Боймуродов Г.А. Применение препарата L-лизин эсцината в травматологической практике //Материалы I съезда Ассоциации врачей экстренной медицинской помощи.-Ташкент,4-5 июня 2009.- С.316.

13. Боймуродов Г.А.,Дурсунов А.М.,Шодиев Б.У. Выбор метода лечения при переломах проксимального отдела большеберцовой кости//Актуальные вопросы костно–гнойной хирургии и последствий травм. Тезисы докладов Республиканской научно-практической конференции.- Ташкент, 20-21ноября 2009.- С.34.

14. Боймуродов Г.А., Дурсунов А.М., Сотимов О.А. Наш опыт лечения около и внутрисуставных переломов коленного сустава / Новые технологии в травматологии и ортопедии // Тезисы докладовнаучно-практической конференции травматологов-ортопедов Республики Узбекистан.-Хива,5 ноября 2010. - С.17.

15. Дурсунов А.М., Боймуродов Г.А. Наш опыт лечения около- и внутрисуставных переломов проксимального отдела кости голени // Новые технологии травматологии и ортопедии // Материалы Республиканской научно–практической конференции травматологов и ортопедов. –Хива, 2010.- С.17-18

16. Дурсунов А.М., Боймуродов Г.А., Шамшиметов Д.Ф., Аскарова Д.Ш., Сайдиахматхонов С.С. Метод хирургического лечения внутри- и околосуставных переломов при ДТП //Тезисы докладовII Московского международного конгресса травматологов и ортопедов. - Москва, 24 марта 2011.-С1.

17. Дурсунов А.М., Аскарова Д.Ш., Боймуродов Г.А., Сайдиахматхонов С.С. Лечение переломов проксимального отдела большеберцовой кости // Тезисы докладов II Московского международного конгресса травматологов и ортопедов. - Москва, 24 марта 2011.- С.1-2.

18. Боймуродов Г.А. Функциональный остеосинтез при внутри-и околосуставных переломах коленного сустава/Проблемы развития малого бизнеса, основанного на научных достижениях и инновационных технологиях, взглядом молодых ученых //Сборник материалов Республиканской научно-практической конференции. – Ташкент, 3 марта2011.- С.267-269.

19. Muminov B.A., Boymurodov G.A., Matmurodov R.J. Electronyuromiographic indicators of post-operation of the tibia// XXIV-World congress of neurology. - Dubai, United Arab Emirates, October 27.31.2019.

20. Muminov B.A., Boymurodov G.A., Matmurodov R.J. Doplerographic estimation of the compression-distraction apparatus in fractures of the proximal part of the tibia// XXIV- World congress of neurology. Dubai, United Arab Emirates, October 27.31.2019.

21. Дурсунов А.М., Боймуродов Г.А. Выбор метода лечения при переломах проксимального отдела большеберцовой кости //Материалы

Научно-практической конференции травматологов-ортопедов Узбекистана «Актуальные проблемы травматологии и ортопедии». -Джизак, 8 июня 2019.-С.54

22. Дурсунов А.М., Боймуродов Г.А. Катта болдир суяги проксимал кисми синикларини даволаш // Материалы научно-практической конференции травматологов-ортопедов Узбекистана «Актуальные проблемы травматологии и ортопедии». -Джизак, 8 июня 2019.-С.55-56

23. Дурсунов А.М., Боймуродов Г.А., Рузикулов О.Ш. Хирургическое лечение переломов проксимального конца большеберцовой кости // Сборник научных трудов VI съезда травматологов-ортопедов Дальне-Восточного Федерального Округа.- Чита, Россия, 2021.- С.46

24. Дурсунов А.М., Боймуродов Г.А., Шодиев Б.У. Стабильно–функциональный остеосинтез переломов проксимального отдела большеберцовой кости спице–стержневым аппаратом // Методические рекомендации.- Ташкент, 2010. - 20 с.