

МИНИСТЕРСТВО ВЫСШЕГО И СРЕДНЕГО СПЕЦИАЛЬНОГО
ОБРАЗОВАНИЯ РЕСПУБЛИКИ УЗБЕКИСТАН
МИНИСТЕРСТВО ЗДРАВООХРАНЕНИЯ РЕСПУБЛИКИ УЗБЕКИСТАН
Ташкентский Государственный Стоматологический институт

На правах рукописи

УДК:616.315.-002.254-089

Ачилова Нодира Ганиевна.

МАГИСТЕРСКАЯ ДИССЕРТАЦИЯ

Влияние хирургического лечения расщелины неба по методу Фроловой –
Махкамова на рост и развития верхней челюстной кости.

5А 720407– ЧЕЛЮСТНО-ЛИЦЕВАЯ ХИРУРГИЯ

Научный руководитель:

доктор медицинских наук, проф.

Муртазаев Саидаъло Муртазаевич

Ташкент - 2015

ОГЛАВЛЕНИЕ

СПИСОК СОКРАЩЕНИЙ.....	
ВВЕДЕНИЕ.....	
Глава 1. ОБЗОР ЛИТЕРАТУРЫ	
1.1. Влияние сроков и методов проведения уранопластики на морфологические характеристики параметров верхней челюсти.....	
1.2. Анализ изменений ростовой модели зубочелюстного комплекса у пациентов с врожденной расщелиной верхней губы, альвеолярного отростка твердого и мягкого неба.	
Глава 2. МАТЕРИАЛЫ И МЕТОДЫ ИССЛЕДОВАНИЙ	
2.1. Общая характеристика клинического материала.....	
2.2. Антропометрические , биометрическое изучение диагностических моделей челюстей; по методики Sillman1951.....	
2.3 Статистическая обработка полученного материала.....	
Глава 3. РЕЗУЛЬТАТЫ СОБСТВЕННЫХ ИССЛЕДОВАНИЙ	
3.1. Антропометрических измерений моделей верхней челюсти оперированных методам радикальной уранопластики с выкройкой лоскута с обеих фрагментов	
3.2. Пластика переноса отдела твердого неба с выкройкой слизисто-надкостничного лоскута с одного фрагмента	
3.3. Пластика переднего отдела твердого неба опрокинутым лоскутом	
ВЫВОДЫ.....	
ПРАКТИЧЕСКИЕ РЕКОМЕНДАЦИИ.....	
СПИСОК ЛИТЕРАТУРЫ.....	

СПИСОК УСЛОВНЫХ СОКРАЩЕНИИ.

ВРГН-Врожденная расщелина губы и неба

ВОСРГН – Врожденная односторонняя сквозная расщелина губы и неба.

ВВЕДЕНИЕ

Одной из актуальных проблем современной стоматологии является разработка и совершенствование методов ранней реабилитации детей с врожденной патологией челюстно-лицевой области, так как врожденная аномалия развития приводит к деформации средней трети лица, дисгармонии развития лицевого скелета, грубо нарушает функции различных жизненно важных органов и систем, эстетику лица и негативно влияет на формирование психоэмоционального статуса ребенка (Honghik han et al. 2005). В большинстве случаев эта патология приводит к инвалидизации детей, что подчеркивает актуальность этой медико-социальной проблемы. Исследования показали, что рано проведенная радикальная уранопластика провоцирует задержку роста и развития верхней челюсти и рубцовую деформацию. По данным Б.Н.Давидова, Р.Д.Новоселова(2000) только у 28.6% больных с односторонней сквозной расщелиной верхней губы альвеолярного отростка и неба после оперативного вмешательства по одноэтапной методике уранопластики размеры верхней челюсти соответствуют возрастной норме. Одной из основных причин недоразвития верхней челюсти является отслойка слизисто- надкостничного лоскута с твердого неба (Ливи и Паю 1978). С целью профилактики вторичных деформации зубочелюстной системы и ранней реабилитации детей с ВРГН многие авторы (Корнаухов,Ф.Я. Хорошилкина, Э.У. Махкамов, С.М.Муртазаев 2010) рекомендуют двухэтапную уранопластику. Положительное влияние вейлопластики на рост и развитие верхней челюстной кости отмечены в много – численных литературных сообщениях авторов (Э.У. Махкамов 1981, Усманов С.М.Муртазаев 2008).Однако вопросы роста и развития верхней челюстной кости после пластики переднего отдела неба (второй этап) изучены недостаточно.

Частота появления расщелин губы с дефектом неба или без него, составляет приблизительно 1:500-1:1000 живых рожденных детей (Виссарионов В.А., 1995; Вадачкория З.О., 1997; Красникова О.П., 2002 Амануллаев Р.А.2005). В числе общих врожденных аномалий, расщелины лица занимают второе место после, такой патологии как косолапость.

Анатомия деформационных нарушений челюстно-лицевой области при расщелине верхней губы и неба отражает не только различную протяженность и величину дефекта, возникшего в процессе эмбрионального развития, но и отдаленные последствия нарушения ростовой модели развития при отсутствия интактной губной мускулатуры и структурной поддержки костной дугой, наличием сообщения между полостью рта и носа (Lionda Y., Suzuki A., Ohishi M., Tashiro H., 1995).

Трехмерное нарушение роста обусловлено в основном рано выполненной одномоментной уранопластикой, а также является результатом неоднократных хирургических вмешательства Graber(1954). Однако существует много факторов, указывающих, что закрытие расщелины неба нужно производить в возрасте до двух лет с использованием двухэтапной методики. Основным фактором, относительно которого следует определять сроки проведения уранопластики, является правильная функция речи в последующие возрастные периоды (Гаврилова О.А., 2000; Махкамов М.Э., 2001; Piffko J., 2002 Муртазаев С.М. 2010).

Исследуя интенсивность роста небных отростков, а также общий объем тканевых структур в области пораженного неба, Berkowitz с соавторами считает наилучшим временем для проведения двухэтапной уранопластики является период, когда площадь расщелины составляет 10% от общей площади поверхности неба, латеральное ограниченное альвеолярными гребнями. В большинстве случаев указанная пропорция реализуется в возрастном интервале от 18 до 24 месяцев.

В отечественной и зарубежной литературе встречаются разрозненные сведения, касающиеся результатов лечения пациентов с различными видами расщелин оперированных по разным методикам, однако не обнаруживается работ, характеризующих результаты терапии применительно к одному виду расщелин, когда оперативное вмешательство проводилось бы различными методами (Махкамов Э .У. 1981, Татаринцев М. М. 2007, Муртазаев С. М.2010).

В связи с выше изложенным целью нашей работы является.

Цель исследования;

Изучить особенности развития деформации верхней челюсти после пластики неба у детей с врожденной односторонней сквозной расщелины губы и неба по методу Л.Е.Фролова и Э.У. Махкамова.

Задачи исследования.

1) Изучить особенности развития деформации верхней челюсти после одномоментной уранопластики с выкройкой слизисто надкостничного лоскута с обеих фрагмента челюсти.

2) Изучить особенности развития деформации верхней челюсти при двухэтапной уранопластике после пластикой переднего отдела твердого неба односторонним слизисто надкостничным лоскутом.

3) Изучить особенности развития деформации верхней челюсти при двухэтапной уранопластике после пластики переднего отдела твердого неба опрокинутым слизисто надкостничным лоскутом.

Научная новизна.

На основании комплекса биометрических и графических исследований проводится сравнительный анализ степени выраженности деформаций верхней челюсти возникающих после проведения уранопластики различными методами.

Практическая значимость работы.

Данные исследования позволяют оптимизировать подходы к определению методов и сроков оперативного закрытия расщелины неба, улучшить качество оказываемой ортодонтической помощи в комплексе реабилитационных мероприятий у детей с ВРГН.

ГЛАВА I. ОБЗОР ЛИТЕРАТУРЫ

1.1. Влияние сроков и методов проведения уранопластики на морфологические характеристики параметров верхней челюсти.

Врожденные пороки развития являются одной из самых актуальных медицинских и социальных проблем. Это обусловлено высокой частотой встречаемости патологии и тяжестью сформированных анатомических и функциональных нарушений у новорожденного. Распространенность пороков развития среди родившихся детей, по данным Всемирной Организации Здравоохранения, составляет 4-6 %, причем в половине случаев они представляют, крайне тяжелые поражения, нередко приводящие к смерти новорожденного. В Узбекистане число рождающихся с аномалией развития составляет более 4 тысяч в год, третью часть которых составляют дети с врожденной патологией челюстно-лицевой области, из них 90 % приходится на врожденные расщелины верхней губы и/или неба.

На сегодняшний день достигнуты значительные успехи в совершенствовании хирургических методов лечения пациентов с врожденными аномалиями челюстно-лицевой области. Однако актуальные вопросы ортодонтической помощи этой группе больных еще недостаточно полно изучены. Значимость этой проблемы не снижается, так как постоянно возрастают требования к функциональным и эстетическим результатам комплексного лечения. В доступной нам литературе мы нашли ограниченное число работ, отражающих взаимосвязь биометрических параметров верхней челюсти и методики выполнения уранопластики.

В отечественной и зарубежной литературе широко представлены данные о выраженности нарушений зубочелюстной системы при расщелинах челюстно-лицевой области у детей в предоперационном

периоде и детально описаны хирургические методы хейло- и уранопластики. Однако недостаточно подробно изучены и освещены вопросы влияния различных методик и сроков проведения уранопластики на краниофациальный рост и биоморфологические характеристики верхней челюсти, такие как форма и размеры зубного ряда, параметры небного свода, метрические особенности дефектов (Ф. Я. Хорошилкина, 1997; S. Berkowits, 1996).

По данным Аманулаева Р.А. с первых дней после рождения, до совершеннолетнего возраста этой сложной группе больных требуются многоэтапные оперативные вмешательства и постоянное наблюдение у хирурга, ортодонта, педиатра, логопеда и др. специалистов, что, возможно, провести только на базе специализированных центров.

По данным Nakamura, скорость роста лицевого отдела черепа в норме и при врожденных расщелинах - одинакова (104). Oliver высказал иную точку зрения, отметив снижение активности роста лицевого отдела черепа у больных с врожденной патологией (126). Согласно результатам исследований Nayashi (1995), у пациентов с врожденной расщелиной в челюстно-лицевой области высота верхней части лицевого отдела уменьшена, а нижней - увеличена; по мнению Krogman (1982) увеличенной оказывается высота обеих частей (111).

Исследования, проведенные М.М. Ванкевич, Е.Е. Бабицкой, З. И. Часовской показали, что ранняя радикальная уранопластика провоцирует задержку роста и развития верхней челюсти и ее рубцовую деформацию. При этом возникает необходимость в формировании свода неба, что достигается применением съемных ортодонтических конструкций (5, 10, 70).

По данным Б. Н. Давыдова и Р. Д. Новоселова (2000), только у 28, 6% больных с односторонней и у 22, 6%- с двухсторонними расщелинами

верхней губы, альвеолярного отростка и неба после оперативного вмешательства по одноэтапной методике уранопластики размеры верхней челюсти соответствуют возрастной норме (26, 27, 28).

Следовательно, у детей с данной патологией к первичным деформациям верхней челюсти присоединяются вторичные изменения. Возникновение их после оперативных вмешательств подтверждается тем, что у пациентов, которым своевременно не проводилась уранопластика, деформации зубного ряда и челюсти выражены значительно меньше (Х.А. Каламкаргов, В.М. Безруков, 1981). Е. Д. Волова сообщает, что наиболее тяжелые деформации верхней челюсти развиваются после одноэтапной уранопластики, проведенной до трех лет, и это связано не только с особенностями оперативного вмешательства, но, возможно, с повреждением ростковых зон верхней челюсти (69). По данным R. Millard у 40% детей с ВРГН возможно полное восстановление речи после уранопластики проведенной до двухлетнего возраста, что является важным слагаемым в комплексе мероприятий по социальной адаптации пациентов данной группы (121).

Японскими исследователями, S. Fukuhara и Y. Ohash (2003) было проанализировано развитие верхней челюсти и верхнего зубного ряда у пациентов с врожденной односторонней расщелиной верхней губы и неба от периода новорожденное™ до 7-ми летнего возраста (124). Оперативное вмешательство проводилось по двухэтапной методике уранопластики до 2,5-летнего возраста. После уранопластики осуществлялась ортодонтическая коррекция при помощи пластинок Hotz. При анализе результатов исследования были сделаны следующие заключения: наблюдался значительный anteriальный и anteriально-латеральный рост малого фрагмента по отношению к большому в период от рождения ребенка до двухлетнего возраста. При использовании модификатора роста Hotz в двухлетнем возрасте верхнечелюстная альвеолярная дуга

приобретает параболическую форму вследствие передненазубного роста большого и малого фрагментов верхней челюсти. В группе двухлетних пациентов, которым не проводилась ортодонтическая коррекция, наблюдалось увеличенное количество аномалий формы и размеров верхнего зубного ряда, выражающегося в ассиметричном сужении и уменьшении общих трансверсальных показателей. В возрастном периоде от двух до семи лет в группе детей, которым проводилась ортодонтическая коррекция, происходил дальнейший рост в переднем и передненазубном направлении большого и малого фрагментов верхней челюсти, показатели трансверсальных и сагиттальных параметров были соизмеримы с контрольной группой без расщелины. В этом периоде не проводилось активного ортодонтического лечения. S. Fukuhara и Y. Ohashi на основе своих исследований делают выводы о важности проведением двухэтапной уранопластики до трехлетнего возраста с одновременной ортодонтической коррекцией в раннем детском возрасте у пациентов данной группы.

Г.В.Гончаковым с соавторами проведено изучение характера зубочелюстных аномалий у 30 детей с врожденными односторонними сквозными расщелинами верхней губы и неба в возрасте 8-10 лет (22, 61). Авторами были проанализированы угловые и линейные телерентгенологические параметры (метод A.M.Schwarz) в группах пациентов, распределённых в зависимости от времени и способа хирургического лечения. Полученные данные свидетельствовали, что у всех пациентов, независимо от срока и используемого способа пластики нёба, отмечаются различные отклонения показателей ТРГ параметров от нормы. Однако наиболее выраженные нарушения отмечены у лиц, оперированных в один этап в возрасте до 1 года. Для этой категории пациентов был характерен ретрогнатический тип профиля лица со значительной ретропозицией, ретроинклинацией и укорочением основания верхней челюсти. У пациентов, оперированных в возрасте 2-3 лет

посредством одноэтапной пластики нёба и в возрасте до двух лет в два этапа отмечалось незначительное уменьшение инклинационного угла и умеренная ретропозиция и укорочение апикального базиса верхней челюсти. В группе больных после 2-этапной пластики нёба в возрасте до одного года имеется тенденция к незначительной антепозиции челюстей: угол SNA больше среднего нормального значения на 3%, угол ЗЫВ — на 4,7%, угол инклинации превышает нормальное значение на 1,4%. Изучение линейных размеров челюстей показало незначительное укорочение основания верхней челюсти (1—3%) и гармоничную конфигурацию челюстей (100%). Полученные авторами данные свидетельствовали, что двухэтапная пластика неба, выполненная в возрасте до года, обладает меньшим риском для последующего развития тяжелых деформаций лицевого скелета.

Изменения размеров верхней челюсти в сагиттальном и трансверсальном направлении у детей с врожденной патологией челюстно-лицевой области изучали Capelozza Filho L и Correa Normando AD (84). В исследовании участвовали 40 детей 4-5 летнего возраста с полной односторонней расщелиной верхней губы и неба. Закрытие дефекта неба проводилось по двухэтапной методике до трехлетнего возраста. Контрольная группа детей включала в себя 27 человек с физиологическим временным прикусом. Сравнивались сагиттальные и трансверсальные параметры верхнего зубного ряда с использованием графического трехмерного анализатора с последующей статистической обработкой данных при помощи персонального компьютера.

При изучении 33 гипсовых моделей верхней челюсти детей с врожденными пороками развития челюстно-лицевой области отмечалось незначительное отклонение сагиттальных размеров верхнего зубного ряда на стороне расщелины, но статистически достоверны отклонения длины верхнего зубного ряда были выявлены лишь у 5 пациентов. У оставшихся

7 больных длина переднего отрезка верхнего зубного ряда была в пределах средней возрастной нормы. Анализ трансверсальных показателей не выявил статистически достоверного отличия ширины верхней зубной дуги у пациентов с расщелиной верхней губы и неба и трансверсальных параметров верхнего зубного ряда у пациентов из контрольной группы.

В заключение исследования авторы указывают на отсутствие негативного влияния двухэтапной уранопластики на рост и развитие верхней челюсти в трансверсальном направлении. Недостаточный рост верхней челюсти у 5 детей в сагиттальном направлении считают прямым следствием хирургической травмы. Capelozza Filho L и Correa Normando считают двухэтапный способ проведения уранопластики наилучшей альтернативой в случае выбора хирургом метода закрытия расщелины неба.

А. Ф. Верапатвелян анализируя измерения моделей верхней челюсти 73 новорожденных, с односторонней врожденной расщелиной губы и неба указывает, что она изначально деформирована в сагиттальном и трансверсальном направлениях (12). Расстояние между бугровыми точками и клыковыми точками больше возрастной нормы на 26% и 24% соответственно. Сагиттальный размер верхней челюсти на 8,6% меньше возрастной нормы. Сравнение суммарной длины здоровой верхней челюсти и суммарной длины пораженной верхней челюсти показало, что только у 19 из 73 детей малый фрагмент отставал от большого на 1-5мм. По мнению автора, это отрицает положение о неперенной гипоплазии малого фрагмента.

По данным автора, даже в щадящих вариантах ранняя уранопластика не может исключить послеоперационного сужения зубной дуги верхней челюсти в области клыка на стороне поражения на 4-8% и в области моляров - на 2%, (что ведет к увеличению количества случаев односторонней перекрестной окклюзии) и уменьшению сагиттального

размера верхней челюсти на 3-4% (это в свою очередь повышает количество случаев с обратной резцовой дизокклюзией). Поздняя уранопластика уже через год приводит к сужению зубной дуги верхней челюсти, наиболее выраженному в области клыка на стороне поражения, в среднем, на 5-7% и менее выраженному - в области моляров (3-4%), нарастанию коллапса верхней челюсти и как следствие увеличение количества случаев перекрестной окклюзии, но не влияет на сагиттальный размер верхней челюсти. К 6 годам - деформация зубной дуги становится четко выраженной и требует активного ортодонтического вмешательства. Автор считает нецелесообразным ждать прорезывания постоянных моляров и откладывать начало ортодонтического лечения, пропускать период роста челюстей, обусловленный этим процессом. Необходимо создать условия для профилактики вторичных деформаций и свести к минимуму влияние вредных функциональных факторов.

Оппонируя приведенной точке зрения, Ф. Я. Хорошилкина указывает на отсутствие единого мнения относительно возрастных показаний к пластике неба с ортодонтической точки зрения (57, 69). По мнению автора, выбор возрастного периода зависит от вида расщелины. Первый этап операции, заключается в велопластике, которую следует проводить в возрасте от 8 до 14 месяцев, когда масса тела ребенка достигает 10 - 12 кг. Подчеркивается необходимость ортодонтического лечения по Мак-Нилу, обеспечивающее «правильное функционирование мышц мягкого неба и дальнейший рост верхней челюсти по краям расщелины, уменьшение ее размеров за счет сближения краев и развития боковых участков челюстей». Второй этап операции - закрытие оставшегося дефекта неба рекомендуется выполнять в возрасте 5-6 лет, т.е. перед поступлением в школу.

Н. В. Рубцова с соавторами проводила комплексное обследование 270 пациентов с односторонними сквозными расщелинами верхней губы и неба после этапного хирургического лечения (61). Авторами

осуществлено: биометрическое исследование моделей челюстей (100 пациентов) в возрасте 5 лет.

У лиц, оперированных в этом возрастном интервале по двухэтапной методике, установлены приближенные к норме поперечные и продольные размеры зубных рядов обеих челюстей, что указывает на отсутствие негативного воздействия оперативного вмешательства на рост верхней и нижней челюсти и в большинстве случаев наблюдается физиологическая окклюзия (в 65% случаев). Согласно результатам рентгенологического исследования, данный контингент больных также имеет наиболее близкие к норме показатели телерентгенологических параметров лицевого черепа, а количество детей с гармоничной конфигурацией челюстей достигает 100%.

Учитывая вышеизложенное, с целью благоприятного влияния на морфологическое состояние зубочелюстной системы и одновременного предупреждения грубых зубочелюстных деформаций лицевого скелета автор отмечает целесообразность проведения оперативного лечения пациентов с врожденными сквозными расщелинами верхней губы и неба в возрасте до 2 лет, используя методику двухэтапной щадящей пластики неба. Таким образом, Махамов М.Э. после двухэтапной уранопластики восстанавливаются анатомическая форма и целостность глоточного кольца, язычка, мягкого и твердого неба без боковых разрезов Лангенбека, отслоения и смещения к середине небных слизисто - надкостничных лоскутов. Следовательно, при уменьшении объема наносимой травмы в области верхней челюсти максимально сохраняются рельеф небной поверхности и целостность экстраоссальных сосудов. Все это в совокупности обуславливает правильный рост и развитие лицевого скелета без деформации.

Атравматичность применяемой методики по отношению к мягким тканям и особенно к кости увеличивает возможности этого способа и

позволяет шире внедрять его в практику хирургии детей раннего возраста при врожденных расщелинах неба.

1.2. Анализ изменений ростовой модели зубочелюстного комплекса у пациентов с врожденной расщелиной верхней губы, альвеолярного отростка твердого и мягкого неба.

Результаты исследования показали, что верхняя альвеолярная дуга у детей с врожденной патологией до проведения оперативного вмешательства была длиннее на 3,9 мм по сравнению с аналогичными показателями контрольной группы, на 2,5 мм шире, длина переднего отрезка верхней челюсти увеличена на 0,8 мм. Параметры высоты небного свода в группе с ВРГН были увеличены на 2мм, что объясняется особенностями роста и развития верхней челюсти при данной патологии.

Через шесть месяцев после второго этапа уранопластики анализ параметров длины и ширины альвеолярного отростка и высоты неба в группе детей с расщелиной показал практическое совпадение с аналогичными показателями контрольной группы. Примерно в этом же возрасте 15 пациентов начали получать раннее ортодонтическое лечение для предупреждения развития вторичных деформаций. Анализ параметров верхней челюсти в исследуемых группах, проводившийся через полтора года после уранопластики показал наличие незначительного сужения и укорочения зубной дуги верхней челюсти с одновременным уплощением неба в группе детей, которым не проводилось дальнейшего ортодонтического лечения, и отсутствие нежелательных вторичных деформаций в группе пациентов, где проводилась послеоперационная ортодонтическая коррекция. В выводах по данному исследованию автор обращает внимание на сроки и методы проведения уранопластики, считая наиболее оптимальным двухэтапный метод уранопластики, проводимый в ранние сроки. V. Когец считает раннюю ортодонтическую коррекцию неотъемлемой частью комплексных реабилитационных мероприятий у

детей с данной патологией. В 1981 году Л. А. Шатина и А. А. Аникиенко опубликовали данные измерения зубных рядов, проведенные у 26 детей 3-6 лет с односторонней расщелиной губы, альвеолярного отростка и неба после уранопластики проведенной в один этап (69, 71). Отклонение размеров верхнего зубного ряда произошло в 93,4% случаев, нижнего - в 80%.

Преобладает уменьшение размеров: укорочение верхнего зубного ряда обнаружено в 73% и достигает 5-8 мм, удлинение незначительно и составляет 18%, физиологичная длина верхнего зубного ряда выявлено только у 9% детей. Длина зубного ряда на стороне расщелины и противоположной стороне тесно связаны между собой. Сужение верхнего зубного ряда отмечено в 69% случаев, расширение - только в 24%, достаточная ширина отмечена в 7% случаев. Наибольшее сужение произошло между клыками (6-8 мм.), что является следствием не только недостаточности роста, но и поворота переднего участка малого фрагмента альвеолярного отростка к средней линии.

Наблюдается изменение нижнего зубного ряда: его укорочение установлено в 64%, удлинение - в 20% случаев. Преобладает сужение зубного ряда (65%); расширение обнаруживается только в 17% случаев. Длина нижнего зубного ряда в определенной степени связано с длиной верхнего зубного ряда, особенно на непораженной стороне. На стороне расщелины связь между длиной верхнего и нижнего зубного ряда выражена слабее, что можно объяснить резким изменением нормальной морфологии этой половины челюсти, а не только давлением верхней губы.

У. Muton, Н. Nakano с соавторами (2001) проведено изучение динамического изменения параметров верхнечелюстной зубной дуги и свода неба при различных методиках уранопластики (114).. Развитие и рост верхнечелюстной дуги наблюдался у детей с односторонней и двусторонней расщелиной от момента рождения до этапа

сформированного временного прикуса. Развитие большего фрагмента неба с момента рождения до двухлетнего возраста при односторонней расщелине у детей из группы с двухэтапной уранопластикой значительно не отличалось от пациентов, которым проводилась одноэтапная уранопластика. Отмечался незначительный антериальный рост в переднем отделе небного фрагмента без расщелины. Основные изменения наблюдались в развитии малого небного фрагмента, где превалировал ростовой потенциал в группе пациентов после двухэтапной уранопластики. Сагиттальные параметры малого фрагмента после одноэтапного оперативного вмешательства значительно уступали аналогичным показателям в группе пациентов с двухэтапной уранопластикой, однако трансверсальные показатели были идентичными в сравниваемых группах. Эти данные свидетельствуют о доминировании сагиттального ростового потенциала при односторонней расщелине верхней губы и неба в группе после двухэтапного хирургического вмешательства и отсутствия различий в трансверсальном росте в исследуемых группах. При двухсторонней расщелине верхней губы и неба наблюдается более интенсивный переднезадний рост латеральных небных фрагментов в группе с двухэтапной уранопластикой. Ширина между малыми фрагментами неба также была больше в группе, где оперативное вмешательство проводилось в два этапа. Анализ в исследуемых группах после формирования временного прикуса показал незначительные отличия в параметрах верхней челюсти между контрольной группой детей и пациентами после проведения уранопластики по двухэтапной методике. Некоторые отличия наблюдались в группе детей с двухсторонним дефектом неба после двухэтапной уранопластики, выражавшемся в виде незначительного уменьшения сагиттальных и трансверсальных показателей, та) свидетельствовало о преобладании вторичных деформаций у этой категории больных. Это связано с обширным морфологическим дефектом неба, и значительным по объему оперативным вмешательством. В группе

обследованных пациентов после одноэтапной уранопластики наблюдалось значительное уменьшение ширины между временными клыками и первыми временными молярами по отношению к показателям в контрольной группе, что указывает на стойкий коллапс верхней челюсти в боковом отделе. Площадь небного свода в группе пациентов с одноэтапной методикой была вдвое меньше чем аналогичные показатели у детей после двухэтапной уранопластики. Форма зубной дуги у детей после двухэтапной уранопластики соответствует возрастной норме. Исходя, из выше изложенного авторы рекомендуют использовать двухэтапную методику закрытия неба проводимую до трех летнего возраста с последующим коррекционным наблюдением со стороны врача-ортодонта.

J.De La Pedraja (2000) проводил клинические исследования в основе которых лежало сравнение и дальнейший анализ использования классического метода одноэтапной уранопластики и модифицированного автором двухэтапного метода уранопластики у пациентов с односторонней расщелине верхней губы, альвеолярного отростка, мягкого и твердого неба (77).

Хейлопластику при модифицированном методе двухэтапной операции выполняли в возрасте 3-5 месяцев, по методике D. Millard., С. Tenisson, Л. М. Обуховой. Операцию урановелопластики выполняли в два этапа по предложенной автором методике: на первом этапе велофарингопластику выполняли в 10-12 месяцев; второй этап осуществляли через 6 месяцев, - в 16-24 месяца. Результаты лечения оценивали с помощью метода биометрического анализа гипсовых моделей челюстей и анализа цефалометрических снимков черепа в боковой проекции Анализ моделей челюстей пациентов с врожденной патологией проводился после закрытия дефекта губы и мягкого неба и полного восстановления дефекта. Вторую группу исследуемых моделей составляли оттиски челюстей детей после одноэтапной уранопластики. В трех летнем возрасте при биометрическом

исследовании моделей верхних челюстей автору не удалось найти достоверного отличия трансверсальных и сагиттальных параметров верхнечелюстной зубной дуги между анализируемыми группами. При изучении моделей верхней челюсти пациентов в период начала сменного прикуса наблюдалось укорочение переднего отрезка верхнего зубного ряда в обеих группах в сравнении с возрастной нормой. Наибольшая регрессия сагиттальных параметров верхней челюсти была в группе пациентов с одномоментной уранопластикой. Ширина зубного ряда уменьшалась незначительно в обеих исследуемых группах. Анализ параметров небного свода свидетельствовал об уменьшении площади поверхности неба в первой группе в большей степени, чем группе после двухэтапной уранопластики. Анализ моделей в девятилетнем возрасте указывал на дальнейшее нарастание в отставании развития верхнего зубного ряда в сагитальном и трансверсальном направлении в исследуемых группах. Биометрические параметры верхней челюсти и небного свода к этому возрасту по исследованиям автора не отличаются у пациентов, оперированных по различным методикам уранопластики. Ion Luran на основании полученных данных делает вывод об отсутствии закономерности между выбором метода уранопластики и дальнейшим ростом и развитием верхней челюсти, указывая на важность дальнейшей ортодонгической коррекции для нормализации параметров верхнего зубного ряда

На основании исследования измерений зубных рядов и апикальных, базисов челюстей у детей 7-12 лет с односторонней и двусторонней расщелиной губы и неба после одномоментной уранопластики А. Е. Athanasiou выявил, что ширина верхнего зубного ряда между премолярами и длина фронтального отдела верхнего зубного ряда уменьшены (79). Ширина в области моляров уменьшена не всегда. Было установлено, что ширина и длина базиса верхней челюсти уменьшена, и величина

недоразвития не зависит от возраста. Автор установил, что ширина и длина верхнего зубного ряда значительно меньше нормы во всех возрастах, за исключением ширины между молярами у детей с односторонней расщелиной в 12 лет. Перекрестный прикус наблюдается почти одинаково часто с обоими видами расщелин неба. Вместе с тем строгой зависимости изменений размера нижнего ряда от параметров верхнего зубного ряда не отмечено.

При двухсторонней расщелине верхней губы и неба также сужен верхний зубной ряд в области премоляров; в области моляров он может быть сужен или расширен, но продолжает с возрастом укорачиваться, и чем раньше проведена хейлопластика, тем он короче. У детей с двухсторонней расщелиной в подавляющем большинстве случаев изменен базис верхней челюсти. Ширина его уменьшена у половины детей и увеличения с возрастом не происходит. Длина базиса верхней челюсти у всех детей с двухсторонней расщелиной уменьшена. Автор отметил, что чем старше ребенок, тем базис становится короче. Нижний зубной ряд у детей с двусторонней расщелиной также сужен в области премоляров и у подавляющего числа детей - в области моляров. В противоположность верхнему зубному ряду, нижний зубной ряд расширяется с возрастом, оставаясь при этом меньше нормы. Ширина базиса нижней челюсти не изменена. Автор предполагает, что сужение нижнего зубного ряда является следствием неправильных окклюзионных контактов с боковыми зубами суженного верхнего зубного ряда. Базис нижней челюсти укорочен. А. Е. Athanasiou подчеркивает необходимость проведения оперативного вмешательства более щадящими способами с отказом от одноэтапной методики выполнения уранопластики.

Похожие изменения верхнего зубного ряда детей с односторонней и двусторонней расщелиной верхней губы и неба отметили Ф. Я. Хорошилкина, Г. Н. Гранчук, И. И. Постолаки проводя исследование

зубных рядов (15, 24, 69). Резко выраженная деформация верхнего зубного ряда после оперативного вмешательства приводит к нарушению окклюзии и, как правило, к обратному резцовому перекрытию, а в боковых участках - к палатиноокклюзии. Поскольку размеры зубных рядов с возрастом не увеличиваются, после прорезывания временных зубов целесообразно приступить к нормализации параметров зубных рядов и окклюзии.

А. К. Chancholle, М. Вгousilova исследовали отдаленные результаты у пациентов оперированных в 1961-1962 годах одним хирургом использовавшим одно- и двухэтапный метод уранопластики (86). Диспансерное наблюдение этих больных проводилось до этапа сформированного постоянного прикуса. Всем пациентам исследуемой группы оказывалась корригирующая ортодонтическая помощь. Сравнение биометрических показателей моделей верхней и нижней челюсти взрослых индивидуумов не выявило явных отличий в этих двух группах, как в сагиттальной, так и в трансверсальной плоскости. Однако, сравнение параметров верхних зубных рядов с контрольной группой людей без расщелины показало достоверное отклонение всех показателей в сторону уменьшения размеров, что связано по мнению авторов с недоразвитием верхней челюсти из-за вторичных после операционных деформаций верхней челюсти. А. К. Chancholle, М. Вгousilova делают выводы об отсутствии зависимости между развитием верхней и нижней челюсти и применяемой, методикой операции по закрытию дефекта неба, связывая последующее: недоразвитие верхней челюсти с факторами вторичной постоперационной - деформации и качеством проведения последующего ортодонтического лечения.

Ад. А. Мамедов с соавторами проанализировал влияние велоластики на рост и развитие верхней челюсти в трансверсальной плоскости в начальный период сменного прикуса (17, 53). Было изучено 30 моделей: верхней челюсти детей с врожденной односторонней полной расщелиной

губы и неба, которым выполнялась пластика мягкого неба и для сравнения 30 моделей верхней челюсти пациентов с аналогичным диагнозом, которым проводилась первичная одномоментная уранопластика. Период между снятием оттисков составлял 34,5 месяцев. Антропометрические измерения* выполнялись по методике, основанной на ориентирах J. H. Silman (Г. Б. Оспанова, Д. Н. Попова, О. И. Попова). Анализ антропометрических измерений моделей верхней челюсти у детей до 6 лет показал соответствие трансверзальных размеров в группе, с двухэтапной уранопластикой и возрастной нормой. В группе пациентов, которым была проведена одномоментная уранопластика отмечалось несоответствие трансверзальных параметров по отношению к возрастной норме, сужение на 2-4мм. Исследование моделей верхней челюсти пациентов данных групп в 9 летнем возрасте показало отсутствие вторичной деформации в группе с двухэтапной уранопластикой и нарастание коллапса верхнего зубного ряда в группе пациентов оперированных, методом одномоментной уранопластики.

Таким образом, результаты проведенного исследования показали, что методика двухэтапной уранопластики у детей с врожденной расщелиной верхней губы и неба, способствует нормальному росту и развитию структур челюстно - лицевого скелета и не влияет на трансверсальный рост и развитие верхней челюсти и, следовательно, не способствует формированию вторичных деформаций (67, 72).

Проведенное Rosche С. обследование взрослых индивидуумов с ОВРГН, в; разное время получавших ортодонтическую помощь, показало, что 45% пациентов нуждались в повторном ортодонтическом лечении прежнего объема, в 28% случаев было необходимо ортодонтический камуфляж, нивелирующий выраженность гнатических нарушений, у 27% определялись функциональные и эстетические показания к проведению реконструктивного оперативного вмешательства (137). Таким образом,

более чем у половины, пациентов первичная комплексная терапия оказывалась мало эффективной; даже при условии качественно выполненной клиницистами работы. На основании пролонгированного анализа данных R. Ross делает следующие выводы: 1) качественно выполненная хейлопластика не оказывает значимого негативного влияния на реализацию ростового потенциала дентоальвеолярного комплекса и лицевого скелета в целом в отдаленном послеоперационном периоде; 2) пластика альвеолярного отростка нарушает вертикальное развитие верхней челюсти в переднем сегменте; 3) хирургическое закрытие неба, вне зависимости от техники операции негативно влияет на сагиттальные взаимоотношения челюстей.

По мнению Дустмухамедова М.З. следует отметить различный подход авторов к оценке результатов хирургического лечения. Большинство хирургов оценивают только непосредственный (ближайший) анатомический успех. Справедливым же следует мнение других авторов, которые указывают что к числу неудач следует относить и случаи не восстановления речи из-за развивающегося в послеоперационном периоде поперечного рубцового натяжения и укорочения мягкого неба. Указываемый хирургами процент полного сращения краев раны не всегда в достаточной мере характеризует даже ближайшие анатомические результаты, так как некоторые авторы не включают в число неудачных исходов заранее ими «планируемые» сквозные дефекты неба в связи с недостатком пластического материала у краев расщелины .

Широкие хирургические вмешательства при уранопластике сопряжены с опасностью возникновения вторичных деформаций челюсти и нарушения прикуса. Об этом, в частности, свидетельствуют данные экспериментальных исследований М.О. Лыви (1980). Так, хирургические манипуляции (отслойка слизисто-надкостничных лоскутов, повреждение кости, сосудисто - нервных пучков неба и др.), произведенные у молодых

животных период молочного прикуса, вызывают в последующем нарушение развитие верхней челюсти и формирования постоянного прикуса.

Е. Dahl выделял три группы ростовых нарушений, влияющих на развитие фациальных структур у пациентов с расщелиной губы и неба: эндогенные, адаптогенные и экзогенные (95). При этом особое внимание автора обращает на последнюю группу, отмечая ведущую роль данных факторов в развитии вторичных деформаций средней трети лица.

Согласно D. Enlow в норме на верхней челюсти реализуется два вида ростовых процессов: общее смещение челюсти и локальное ремоделирование с кортикальным дрейфом (97, 103). Ограничение роста, рассматриваемое F. Capelozza, может быть отнесено к первому виду (84). Однако, по мнению H. Friede с соавторами такое ограничение может быть лимитировано рамками раннего постоперационного периода (81, 123).

Проблема уранопластики при сквозной односторонней ВРГН тесно связана с первичной хейлопластикой, поскольку эти операции влияют на развитие челюстно-лицевой области. Существующие методы оперативного вмешательства у детей при лечении ВРН сопряжены с опасностью возникновения послеоперационных деформаций лицевого скелета, в частности верхней челюсти. Причиной последнего является хирургическое вмешательство, связанное с повреждением кости, сосудисто-нервных пучков, отслойкой слизисто-надкостничных лоскутов и т.д. Особенно пагубно влияют вышеперечисленные травматические моменты на дальнейшее развитие костей лицевого скелета детей, оперированных в раннем возрасте с помощью этих методик .

Ход операции: в пределах твердого неба на обоих фрагментах челюсти, отступая 5 мм от края расщелины, проводим разрез до кости. Оба разреза встречаются на вершине расщелины. Отделив слизистую и надкостницу с краев щели, опрокидываем их на 180° и ушиваем погружными

кетгутовыми или синтетическими абсорбирующимися атравматическими нитями. Раневую поверхность твердого неба покрываем марлей, пропитанной йодоформом и фиксируем защитной пластинкой из пластмассы.

Ширину лоскутов можно увеличить при односторонней расщелине за счет отслоения их с нижних отделов сошника.

Отмечено, что при односторонней расщелине край дефекта малого фрагмента чаще расположен более вертикально, что и позволяет устранить натяжение тканей при ушивании слизистой носа. Наложение швов желательно начинать с дистального края дефекта твердого неба. Сначала необходимо наложить все швы, и только после этого их завязывать в узлы таким образом, что сам узел остается в стороне носа (опрокидывающиеся узлы).

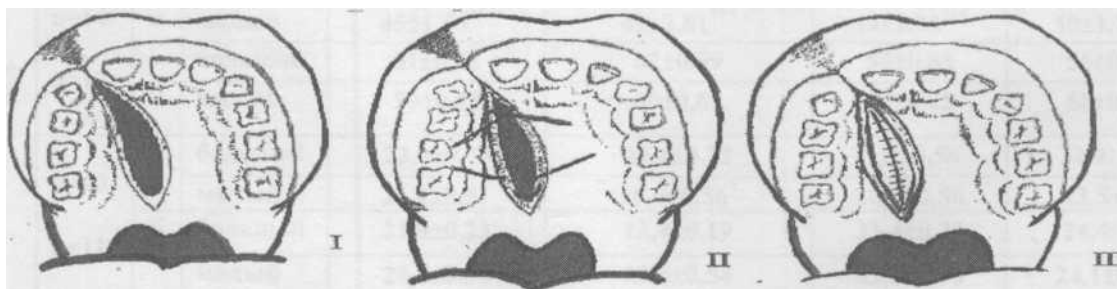


Схема этапов пластики твердого неба однослойными слизисто-надкостничными лоскутами (второй этап уранопластики) I - разрез параллельно краю щели на твердом небе; II - начало ушивания лоскутов; III - ушитая рана перед наложением йодоформенного тампона.

Клиническое применение данного метода показало, что его можно использовать при закрытии дефекта твердого неба после ранее произведенной пластики мягкого неба с сужением глоточного кольца. Но если расстояние между задним краем дефекта и проекцией дистального края твердого неба более 5мм, то применение описанного выше способа рискованно, ибо из-за отсутствия надкостницы и несостоятельности лоскута в данном участке в послеоперационном периоде может образо-

ваться перфорационное отверстие. По этому в этом случае мы его не рекомендуем. Также этот способ неприемлем при двусторонней расщелине губы и неба, когда край сошника выступает в полость рта, т.е. уровень нижнего края перегородки носа находится ниже, чем края фрагментов верхней челюсти.

Определение оптимального срока проведения второго этапа уранопластики в пределах твердого неба в основном зависит от нормального развития организма ребенка и местного статуса. (Махкамов М. Э. Муртазаев С.М)

В тоже время в литературе нет данных указывающих на морфологические нарушения в зубочелюстной системе при отслойке слизисто надкостничного лоскута на одном из фрагментов верхнечелюстной кости при пластике переднего отдела твердого неба.

С целью максимального уменьшения травматичности, сокращения продолжительности операции и технического ее упрощения, способ Махкамова Э.У. для пластики устранения расщелины в пределах твердого неба однослойным слизистым надкостничным лоскутом шириной не более 5 мм, который выкраивается с краев щели на небе с обеих сторон. Ширину лоскутов можно увеличить при односторонней расщелине за счет отслоения их с нижних отделов сошника.

По мнению Шокирова Ш.Т.у больных с одно- и двусторонними расщелинами верхней губы и неба уранопластику целесообразно проводить в возрасте 1-1,5 года, т.е. до начала формирования речевого аппарата. Восстановление непрерывности альвеолярного отростка приводит к сбалансированному развитию верхней челюсти, обеспечивает условия для дальнейшего роста межчелюстной кости в случае двусторонней расщелины. Ортодонтическая реабилитация больных с врожденными расщелинами обеспечивает стабильности результатов лечения, направленного на установление фрагментов верхней челюсти в

правильном положении, преупреждает сужение зубных рядов в дальнейшем до и после уранопластики.

Азимов М.И. и Шокиров Ш.Т. считают, во избежание развития атрофии верхней челюсти ни в коем случае не производить насильственное осаживание предмаксиллы путем вомеротомии. В развитии челюстно-лицевой области межчелюстная кость играет ведущую роль, но она имеет пониженную устойчивость к травме в период роста.

Классическим общепринятым методом закрытия дефекта при врожденной расщелине верхней губы и неба является радикальная уранопластика, заключающаяся в одномоментном проведении пластики на всем протяжении твердого и мягкого неба предложенная А. А. Лимбергом в 1948 году. Другим подходом в оперативном лечении пациентов с врожденной патологией челюстно-лицевой области является современная методика уранопластики разделенная на два этапа (I этап - пластика в области мягкого неба) носит название задняя палатоластика, II этап пластика в пределах твердого неба (R. Millard, 1964).

Результаты исследования показали, что во всех группах поперечные и продольные размеры верхнего зубного ряда уменьшены по сравнению с контрольной группой. Причем степень сужения более выражена в области клыков, а на уровне вторых временных моляров или первых постоянных моляров выявлено незначительное сужение или ширина зубного ряда приближалась к нормальным значениям.

Уменьшение трансверсальных параметров в области временных клыков верхней челюсти в максимальной степени было выражено у пациентов после проведения оперативного вмешательства по одноэтапной методике уранопластики и в меньшей степени у индивидуумов из группы, где закрытие дефекта неба осуществлялось в два этапа. При сравнении величин средних значений ширины верхнего зубного ряда на уровне клыков, в клинических и контрольной группах выявлены статистические

различия, указывающие на уменьшение трансверсальных размеров в рабочих группах. При анализе степени компрессии в области вторых временных моляров и первых постоянных моляров у пациентов с ВРГН, мы не выявили статистически достоверных различий между ними. Укорочение верхнего зубного ряда в большей степени было выражено у пациентов из группы, в которой проводилась радикальная уранопластика и в меньшей степени — у пациентов из группы, где осуществлялось двухэтапное закрытие дефекта неба.

Влияние метода проведения уранопластики мало проявлялось на размерах нижнего зубного ряда. Нижняя зубная дуга развивалась более гармонично, чем верхняя. Таким образом, мы выявили, что у всех пациентов наблюдается уменьшение ширины верхнего зубного ряда по сравнению с результатами контрольной группы в среднем на 25%, максимальная компрессия выявляется у пациентов из первой группы. У пациентов с ВРГН отмечается укорочение длины верхнего зубного ряда и переднего отрезка верхнего и нижнего зубных рядов в среднем на 26% по сравнению с контрольной группой, наибольшее укорочение общей длины и переднего участка верхней дентоальвеолярной дуги наблюдалось у пациентов после радикальной уранопластики. Некоторые ученые связывают вторичные деформации верхней челюсти с отсутствием в послеоперационном периоде физиотерапевтических и ортодонтических мероприятий. Нормализация соотношения костных структур, для достижения которой необходимы многие годы, представляет собой трудную задачу. Имеющаяся у таких детей рубцовую деформация после первичной хейлоуранопластики и неадекватное ортодонтическое лечение также могут вызвать затрудненный рост и развитие верхней челюсти, асимметрию крыльев носа, недоразвитие средней зоны лица. Подводя итог всему вышесказанному, становится очевидным, что проблема ранней диагностики и лечения детей с врожденными расщелинами верхней губы и неба до настоящего времени остается нерешенной. Большое количество

предложенных диагностических методик, сложность и трудоемкость их клинического выполнения, свидетельствуют о сложности этой проблемы и наличии целого ряда спорных вопросов (2, 6, 15, 48, 122 и др).

В тоже время в литературе нет данных указывающих на морфологические нарушения в зубочелюстной системе при отслойке слизисто надкостничного лоскута на одном из фрагментов верхнечелюстной кости при пластики переднего отдела твердого неба.

ГЛАВА 2. МАТЕРИАЛЫ И МЕТОДЫ ИССЛЕДОВАНИЯ.

При выполнении данной работы были использованы следующие диагностические методы исследования:

1. Клинический;
2. Антропометрический, биометрическое изучение диагностических моделей челюстей; по методике Sillman 1951.
3. Статистический.

2.1. Общая характеристика клинического материала

Осуществляли по общепринятой методике, которая включала выяснение жалоб, сбор анамнеза заболевания, осмотр лица и полости рта. Всем пациентам на всех этапах хирургического лечения, после окончания активного лечения и период ретенции изготавливали модели челюстей, выполняли фотоснимки лица и прикуса, изучали рентгенограммы и проводили денсиметрические измерения. Отбор в исследуемую группу осуществлялся с учетом следующих критериев:

1. Возраст пациентов от 1 до 7 лет вне зависимости от половой принадлежности.
2. Специалисты, осуществлявшие комплексную реабилитацию пациентов использовали идентичные методы терапии для каждого субъекта группы, восстановление губы в обеих группах осуществлялось с применением модифицированной техники Millard, в процессе пластики неба у пациентов с одномоментным закрытием дефекта неба операция

проводилась по стандартной методике Лимберга, в группе обследуемых с двухэтапной методикой уранопластики вначале проводилась задняя палатопластика в последующем, преимущественно до одного года жизни, закрывался дефект твердого неба.

3. У всех пациентов присутствовали выписки из историй болезни, позволявшие достоверно оценить сроки и объем проведенной терапии.

2.2. Антропометрический, биометрическое изучение диагностических моделей челюстей; по методике Sillman1951

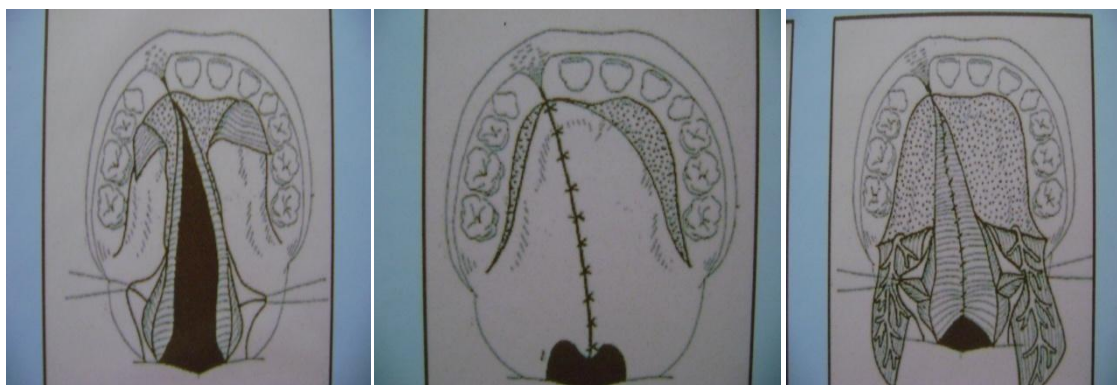
Рис.1 Аппарат для измерения моделей челюсти



Для количественной оценки обнаруженных эстетических недостатков лица у больных с ВРГН после первичных операций на губе и небе проводили антропометрические измерения лица. При помощи угломерного устройства измеряли такие важные показатели лица, как угол выпуклости лица носогубной угол, угол нижней челюсти и т.д. Типовую принадлежность лица в профиль определяли общепринятым

антропометрическим способом, полученные показатели сравнивали также с общепринятыми нормами.

Клиническое обследование приведено у(35) детей обеиго пола (девочек, мальчиков) со сквозной односторонней расщелиной верхней губы и неба, которым с момента рождения проводилось комплексное ортодонтической и этапное хирургическое лечение верхней губы и неба. В зависимости от поставленной нами задачи больной были распределены на три группы. Первая группа (контрольная) которым в 6-8 месяцев проведена хейлопластика и 3-5 летнем возрасте одномоментная уранопластика (п=9)с выкройкой лоскута с обеих фрагментов верхней челюсти.(Рис.2)



. Рис.2. Одномоментная уранопластика выкройкой лоскута с обеих фрагментов верхней челюсти. выкройкой лоскута с обеих фрагментов верхней челюсти.(Рис.1)

У детей второй группы после предварительный комплексной подготовки в 6-8 месяцев вторым этапе через 2-3 месяца вейлопластика 3-4 летнем возрасте проведена пластика переднего отдела твердого неба с выкройкой слизисто надкостничного лоскута с одного фрагмента. (п=12).(Рис.3)




Рис.3 Пластика переднего отдела твердого неба с выкройкой слизистой надкостничного лоскута с одного фрагмента.

Третья группа которым после хейлопластики через 2-3 месяца вторым этапом проведена вейлопластика третим этапом в 3-4 летнем возрасте пластика переднего отдела твердого неба опрокинутым лоскутом.(Рис.3)

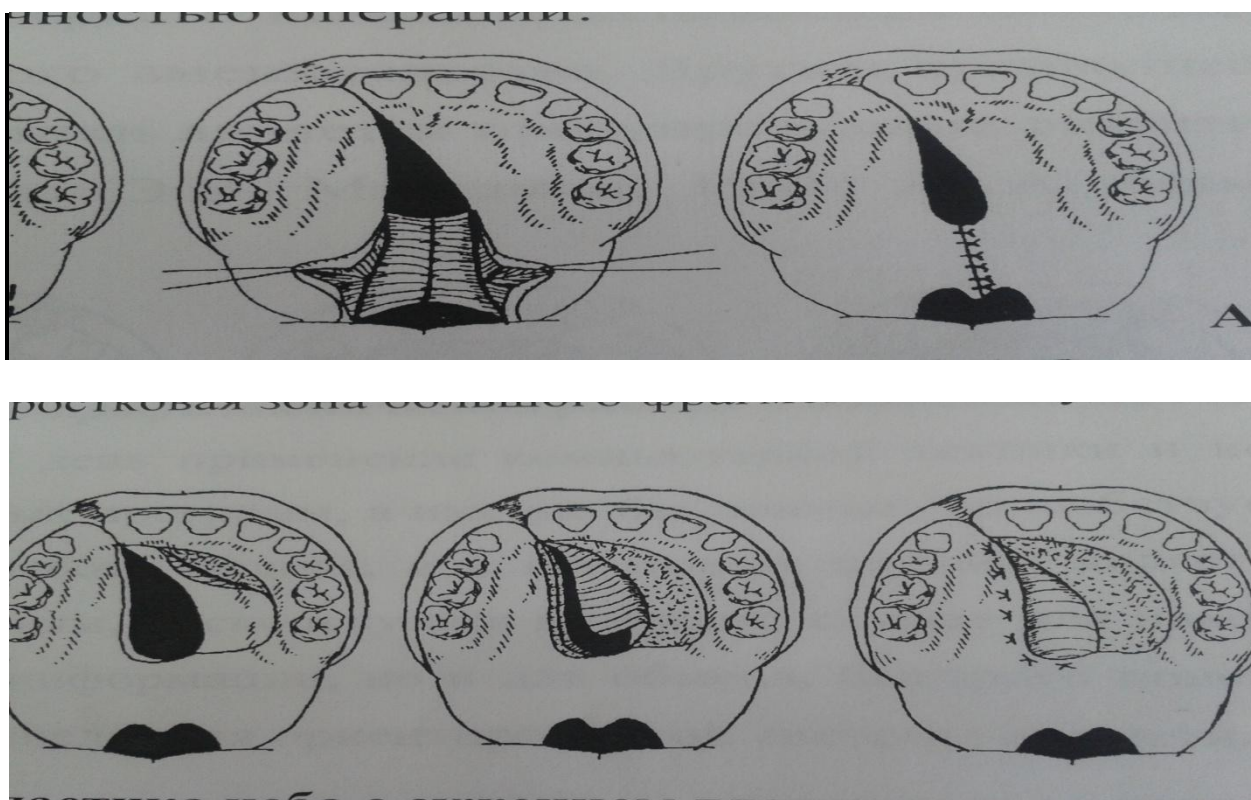


Рис.4 Пластика переднего отдела твердого неба опрокинутым лоскутом.

Всем больным детям, с врожденной односторонней сквозной расщелиной верхней губы и неба оперативное закрытие дефекта переднего

отдела твердого неба различными способами проводилось только при условии ортогнатическом соотношении передних зубов.

В связи с этим антропометрические исследования нами проводились после смены молочных зубов на постоянные (9-12) лет на гипсовых диагностических моделях челюстей. На контрольных моделях проводили антропометрические измерения. За основу измерений взяты ориентиры (1951) согласно которому на модели верхней челюсти у здоровых детей с зубами постоянного прикуса эти точки расположены следующим образом. А точка между центральными резцами. Остальные точки расположенные справа R и слева L; В точки за вторыми зубами, С за третьими зубами D за четвертыми E за пятыми, Л за шестыми F- за гребнем альвеолярного отростка челюсти. В основу работы положены данные комплексной диагностики и ортодонтической коррекции аномалий окклюзии зубных рядов 35 пациентов, имевших в анамнезе врожденную одностороннюю сквозную расщелину верхней губы, альвеолярного отростка, твердого и мягкого неба в возрасте от рождения до 12 лет. Распределение обследованных пациентов в соответствии с возрастом, полом и стороной поражения представлено в таблице.

В контрольную группу было включено 35 индивидуумов идентичной возрастной группы с физиологической окклюзией не имевших указанного порока развития. Все пациенты, входящие в контрольную группу проходили обследование на кафедре стоматологии детского возраста ТошГосСИ.

Исходные параметры верхней челюсти сопоставляли с таковыми, полученными хейлопластикой. У всех детей для оценки динамики положения фрагментов верхней челюсти и ширины. С дефекта снимали слепки через 2 недели после хейлопластики и перед вейлопластикой.

При лечении детей с врожденной расщелиной неба, можно отметить, что раннее восстановление функциональной нагрузки мышц мягкого неба и верхних отделов глотки оказывает стимулирующее влияние на рост верхней челюсти и способствует своевременному развитию речи.

В результате совершенствования методов оперативного лечения детей с расщелиной неба, направленного на уменьшение травматичности операции, пластики расщелины в пределах твердого неба: применение однослойного слизисто надкостничного лоскута, выкроенного у края дефекта и перевернутого слизистой оболочкой в сторону полости носа; а также использование слизисто- надкостничного лоскута, отслоенного лишь с одного фрагмента верхней челюсти. Применение этих малотравматических способов пластики неба предохраняет рельеф небной поверхности от последующих изменений, сохраняет целостность экстраоссальных сосудов и уменьшает объем травмы, наносимой в ходе операции, все это в совокупности положительно влияет на рост и развитие лицевого скелета в частности, верхней челюсти.

Следует отметить, что оптимальными сроками для оперативного лечения детей с врожденной расщелиной верхней губы и неба являются следующие.

1. Для хейлопластики:

1) При изолированной расщелине верхней губы 2б, 3 степени и сквозной расщелине губы и неба оперативное лечение следует проводить в периоде новорожденности;

2) При изолированной расщелине верхней губы 1, 2 а степени при сохранившемся грудном вскармливании оперативное вмешательство следует отложить на более поздние сроки.

2. Для уранопластики:

1) Изолированная расщелина неба

а) 1 степень - операция показана не ранее 2-летнего возраста;

б) 2 степень – оперативное вмешательство на мягком небе и глотке проводят, начиная со второго полугодия жизни ребенка;

в) 3 степень – не ранее 3-летнего возраста, т.е. с установлением прикуса молочных зубов в ортогнатическое соотношение.

2) Сквозные расщелины неба

а) односторонняя – пластику мягкого неба с сужением глоточного кольца проводят, начиная со второго полугодия жизни ребенка и второй этап – пластику твердого неба щадящими методами уранопластики – с 2-2,5 лет;

б) двусторонняя – оперативное лечение проводят поэтапно: хейлопластика с одной стороны; после 2-4 мес – пластика мягкого неба с сужением глоточного кольца и хейлопластика с другой стороны; пластика твердого неба – с 2,5-4 – летнего возраста.

Необходимо отметить, что при 3 степени сквозных расщелин губы и неба вследствие недоразвития и чрезмерного смещения фрагментов и межчелюстной кости до хирургического вмешательства требуется ранняя ортодонтическая коррекция.

Указанные выше сроки оперативного лечения детей с этой патологией могут быть проведены в практике только в случае обеспечения комплексного лечения на весь период роста и развития ребенка (14-16) лет.

Клинические антропометрические измерения моделей верхней челюсти у больных с ВОСРГН проведены у 35 детей оперированных различными способами. 1) Одномоментная уранопластика с выкройкой лоскута с одного фрагмента (Л.Е. Фроловой Э.У. Махкамова) (n=12). 2) Пластика переднего отдела твердого неба опрокинутым лоскутом с большого фрагмента после двухэтапной уранопластики (n=14). 3) Радикальная

уранопластика с выкройкой лоскута с двух фрагментов (контрольная группа n=9).

У детей первой группы после выкройки лоскута с одного здорового фрагмента на той же стороне одностороннее сужение верхней челюсти на уровне всех боковых зубов (Л.Е. Фроловой Э.У. Махкамова). Опрокинутым лоскутом с одного фрагмента переднего отдела твердого неба приводит лишь к сужению в боковых участках зубной дуги на стороне операции на уровне двух зубов. Проведенная радикальная уранопластика у детей (3 группа) с выкройкой лоскута с двух фрагментов приводит к двухстороннему сужению верхней челюсти на уровне всех боковых зубов. Исследование трансверсальных и сагиттальных показателей зубных рядов во временном прикусе и первом периоде сменного прикуса

В процессе анализа диагностических моделей челюстей производилось измерение зубных рядов в трансверсальном (поперечном) и сагиттальном (продольном) направлениях. В трансверсальном направлении изучают ширину, а в сагиттальном - длину зубных рядов.

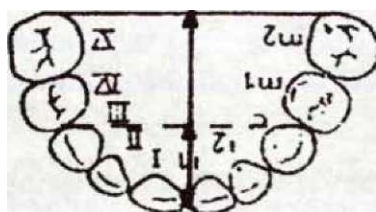
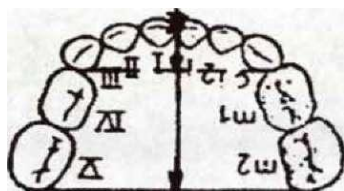
Silman предложил измерять ширину зубных рядов на верхней и нижней челюстях между центральными и боковыми резцами, клыками, первыми и вторыми временными молярами (рис. 4).

Измерительные точки у центральных и боковых резцов и клыков расположены на вершинах зубных бугорков, у первых и вторых временных моляров - на жевательных поверхностях в переднем углублении на месте пересечения продольной и поперечной борозд.

Рис. 5 Определение трансверсальных размеров зубных рядов в период прикуса временных зубов по Silman.

зубного ряда — до точки пересечения с линией, соединяющей дистальные поверхности вторых временных моляров.

Рис. 6 Определение сагиттальных параметров зубных рядов в период прикуса временных зубов по Silman.



2.3 Статическая обработка полученных материалов.

Статическая обработка полученных данных проведена на основании общепринятых методов вариационной статистики, обработка полученных данных проводилась на персональном компьютере Pentium 4 с программным обеспечением Microsoft. Достоверность различия параметров определена по критерию Стьюдента:

где $M1$ - выборочная средняя,

$M2$ - генеральная средняя,

m1 и m2- стандартные ошибки.

Отдалённые результаты лечения изучались на 1, 3, 6 месяцы после операции путём вызова больных на повторные консультации.

ГЛАВА 3. РЕЗУЛЬТАТЫ СОБСТВЕННЫХ ИССЛЕДОВАНИЙ

В отличие от общепризнанных методов уранопластики сравнить способ пластики расщелины неба, при котором дефект закрывается слизисто-надкостничным лоскутом, отслоенным только с одного фрагмента верхней челюсти. Данная методика уранопластики приемлема при сквозной изолированной (2 б и 3 степени) расщелине неба, где ширина дефекта не должна превышать ширину перемещаемого слизисто-надкостного лоскута.

Показанием для применения этого способа является также расщелина в пределах твердого неба шириной 10 мм и более, которая осталась после первого этапа уранопластики – пластики мягкого неба с сужением глоточного кольца.

Данным щадящим способом уранопластики были оперировано 26 детей в возрасте 2,5-4 лет. У 12 детей этот способ был применен при первичной уранопластика, у остальных 14 – на втором этапе, т.е. при закрытии расщелины в пределах твердого неба после ранее произведенной пластики мягкого неба с сужением глоточного кольца.

Таким образом, в отличие от общепризнанных методик уранопластики, при применяемом способе отслаивают слизисто- надкостничный лоскут

только с одного фрагмента верхней челюсти, что является малотравматичным, технически простым легко выполнимым. Указанным способом удастся восстановить анатомическую форму неба, а также нормализовать его функцию. Это позволяет рекомендовать применение данного способа пластики неба у детей не только раннего, но и более старшего возраста.

Оперативное лечение детей с тяжелыми формами врожденной расщелины неба, при которой наиболее выражено недоразвитие фрагментов верхней челюсти как в трансверзальном, так и в сагиттальном направлениях и имеется значительный по ширине и протяженности дефект неба, проводилось выборочно, начиная с 3-4 – летнего возраста. При этом применялась методика уранопластики с сужением глоточного кольца и отслоением слизисто- надкостничного лоскута с небной поверхности обоих фрагментов верхней челюсти. Наряду с этим широко отслаивали слизисто- надкостничные лоскуты с носовой поверхности отростков до альвеолярного отростка, а иногда и от латеральных стенок носа. Уранопластика по указанной методике может быть произведена лишь в том случае, если на весь период роста и развития ребенка обеспечены наблюдение и возможность в случае необходимости ортодонтической коррекции.

Оценка состояния твердого неба после различных видов уранопластики проводилась при визуальном осмотре полости рта, с помощью гипсовой модели верхней челюсти и кривых диаграмм рельефа неба в трансверзальной плоскости.

Раннее восстановление анатомической формы неба, а также рельефа и глубины твердого неба имеет особое значение в развитии нормальной речи у детей с расщелиной неба

3.1 Антропометрических измерений моделей верхней челюсти оперированных методом радикальной уранопластики с выкройкой лоскута с обеих фрагментов.

Как отмечено в главе материал и методы исследования. Для изучения отдаленных результатов уранопластики у детей с односторонней сквозной расщелиной верхней губы и неба оперированных методом радикальной уранопластики лоскутом выкроенным с обеих фрагментов верхней челюсти. Нами отобраны дети с ортогнатическим соотношением фронтальных зубов и с интактными зубными рядами. Которую в основном составляли дети с ВРГН с 3 степенью расщелины.

Первая группа одномоментная уранопластика (n=9) с выкройкой лоскута с обеих фрагментов верхней челюсти. Дети этой группы в возрасте 4-5 лет проводилась уранопластика с выкройкой лоскута с обеих фрагментов. Все новорожденные дети с ВРГН в сравниваемых трех группах предварительно до хейлопластики получали комплексное ортодонтическое лечение для нормализации функции сосания и глотания как видно из таблицы(№1) и гистограмма(№ 1).(Гистограмма1.)

Размеры верхней челюсти у детей с ВРГН в возрасте 9-12 лет. Сагитальные соответствую показателям здоровых составляют соответственно $39,6 \pm 0,48$ мм против $40,3 \pm 0,34$ в норме ($P > 0,05$).

Поперечные размеры верхней челюсти на уровне всех боковых зубов значительно отстают от показателей нормы ($P < 0,001$) Например поперечные размеры верхней челюсти общая ширина ($R=L$) у больных детей с ВРГН на уровне 7!7 зубов составляют $40,1 \pm 0,21$ мм при норме у здоровых $54,0 \pm 0,31$ мм ($P < 0,001$).

Сопоставляя ширины верхней челюсти справа и слева по отношению к средней линии Ах можно отметить ее двухстороннее сужение как на

здоровой (KR-s) так и на стороне расщелины (KL-s) которое соответственно составляет $20,1+0,71\text{мм}$ $20,0+0,15\text{мм}$ против $27,0+0,41$ в норме ($P<0,001$).

Аналогичная картина нами выявлена и на 6!6, 5!5, 4!4, 3!3 зубами. На уровне 3!3 зубов сужение верхней челюсти отмечено на здоровой и с большей степенью выраженности стороне расщелины ($P<0,05$) стороне расщелины ($P<0,001$)

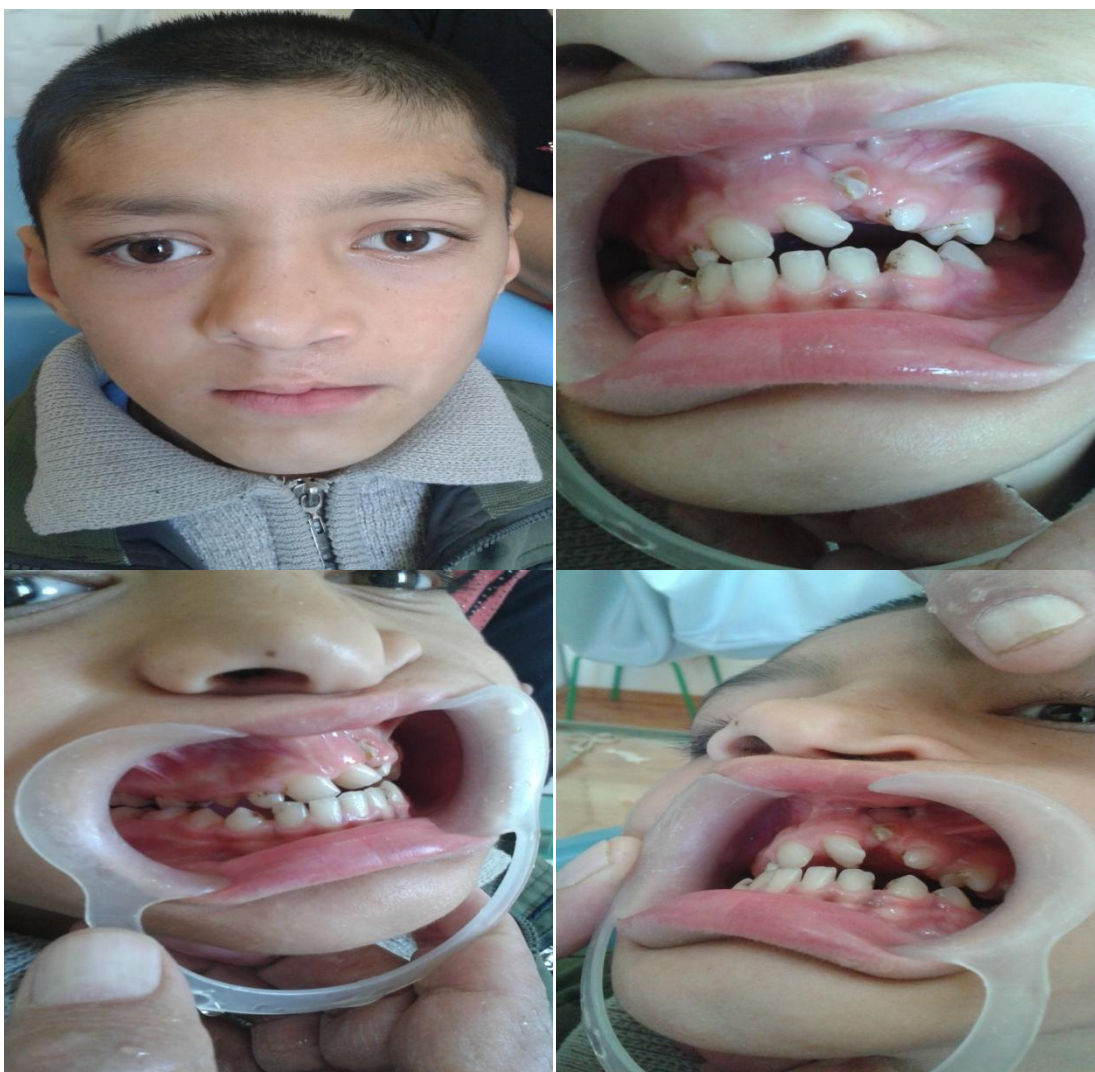Для иллюстрации выше сказанного приводим наблюдение .



Модел 1 Двухсторонние сужения челюсти

Таким образом, двухсторонняя отслойка слизисто - надкостничного лоскута на твердом небе отрицательно сказывается на поперечные размеры верхней челюсти, которое приводит к двухстороннему сужению челюсти, как на здоровой так и на стороне расщелины.

3.2.Вторая группа пластика переднего отдела твердого неба с выкройкой слизисто надкостничного лоскута с одного фрагмента.



Пример: Больное Махмудов Рахимжон 11 лет поступил диагнозом Врожденная левостронная расщелина верхней губы и неба 3 степени. Жалобы на врожденные дефект Ребенок от 2 беременности 2 роди 3200г. Мать болела во время беременности гриппом. Принемала лекарства. Нб-50 период беременности. Муж родственник. Наследвенность не выявлено. При внешнем осмотре спайка на губе Спайка очень грубая не совпадает линием. Крыло носа грубо деформирвана уплошена Расстояния 2,5 см. В полости рта расщелина мягкой и твердой небы. Края ровный парглоточные колць расцирены и мягкое неба укорочена.

Хейлопластика 5 месячном

Вейлопластика 1,5 лет

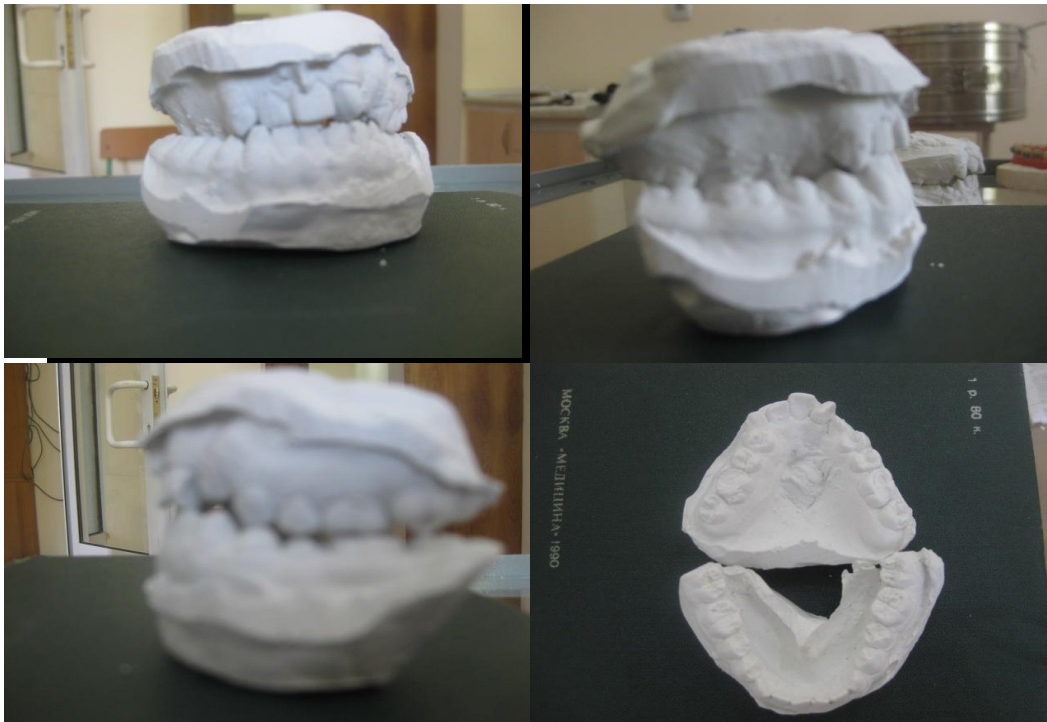
Уранопластика 4лет по методу Фроловой.

На данной момент диагноз больного Врожденная левосторонняя расщелина верхней губы и неба 3 степени. После хейло, вейло и уранопластики. Ринолалия. Зубо - челюстная деформация Деформация крыла носа. Рото- носовая соустья (Гистограмма 2).

Как видно из таблицы (№2) и гистограмма (№2) длина верхней челюсти по сагитальной плоскости (АХ) у больных детей с ВОРВГН существенно не отличается от показателей нормы и соответственно составляют $38.9+0,7$ мм против $40,3+0,34$ мм ($P>0,05$). В норме ширина верхней челюсти на уровне 3!3 , 4!4, 5!5, 6!6, и 7!7зубов соответственно составляет $35,8+0,45$, $41,5+0,43$, $47,3+0,49$, $51,3+0,65$, $54,02+0,31$ и $40,3+0,34$ мм.

Среднее расстояние от измеряемых точек зубов до срединной линии Ах соответственно составляют $17,2+0,62$, $20,0+0,65$, $23,0+0,31$, $25,0+0,46$ и $27,0+0,41$ мм. Проведенные антропометрические измерения моделей верхней челюсти после пластики односторонним лоскутом со здорового фрагмента показывают, что на стороне отслойки лоскута длина расстояния от зубов правой стороны до срединной линии значительно отстают от показателей нормы. ($P<0,001$).

Например длина расстояния от средней линии до 3! зуба в норме составляет оно $17,2+0,62$ мм, тогда как у больных детей равно $13,0+0,31$ ($P<0,001$).Одностороннее сужение в дистальном отделе челюсти на уровне 6! зуба по отношению к ее мезиального отдел усиливается и составляет $15,0+0,41$ и $25,0+0,46$ из 12 больных оперированных односторонним лоскутом выкроенным с большого фрагмента.



Модел 2. Одностороннее сужение верхней челюсти.

У 3 больных которым оперативное закрытие переднего отдела твердого неба проведено в 4-5 летнем возрасте одностороннее сужение верхней челюсти.

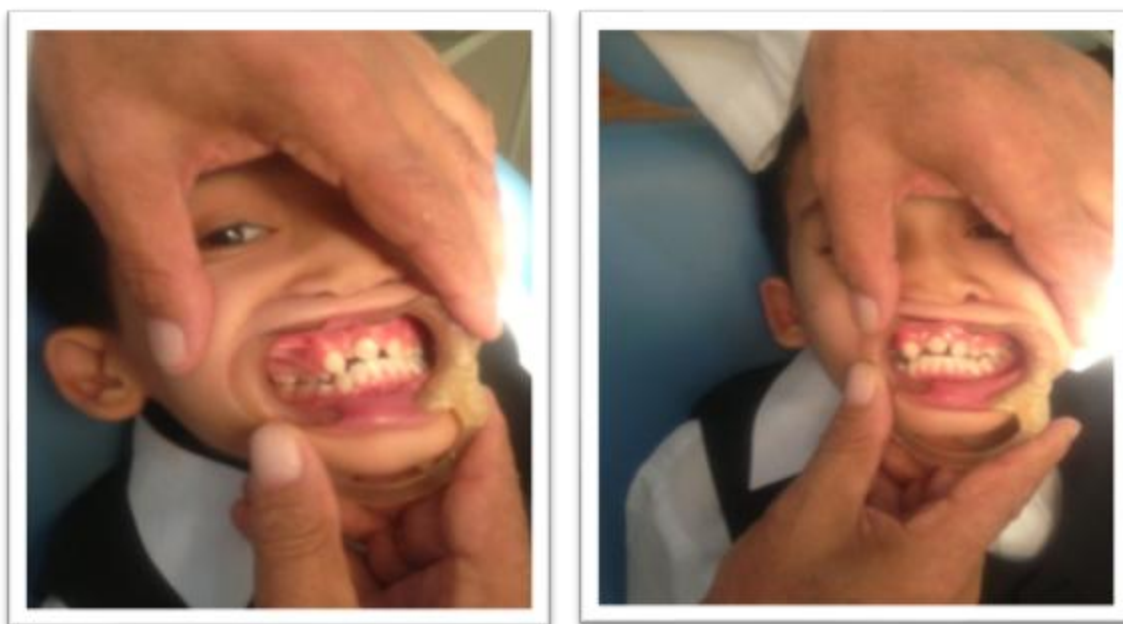Нами выявлено только на уровне 543! зубов это связано с ростом челюстной кости дистальном отделе и смещением оперативного поля мезиального выще изометрической линии. У 9 больных которым оперативное лечение проведено в возрасте 3 года одностороннее сужение на здоровой стороне верхней челюсти отмечено на уровне всех боковых зубов ключая 76! зубов.

На стороне расщелины, где не проводилась отслойка лоскута расстояние между срединной линией и уровнем боковых зубов при имеющемся не значительном сужении их показатели статистически не отличаются от показателей норме ($P > 0,05$).

Таким образом, односторонняя отслойка слизисто надкостничного лоскута с одного фрагмента верхней челюсти при пластике переднего отдела

твёрдого неба после вейлопластики приводит одностороннему сужению верхней челюсти с развитием перекрестного прикуса.

3.3.Третья группа пластика переднего отдела твёрдого неба опрокинутым лоскут



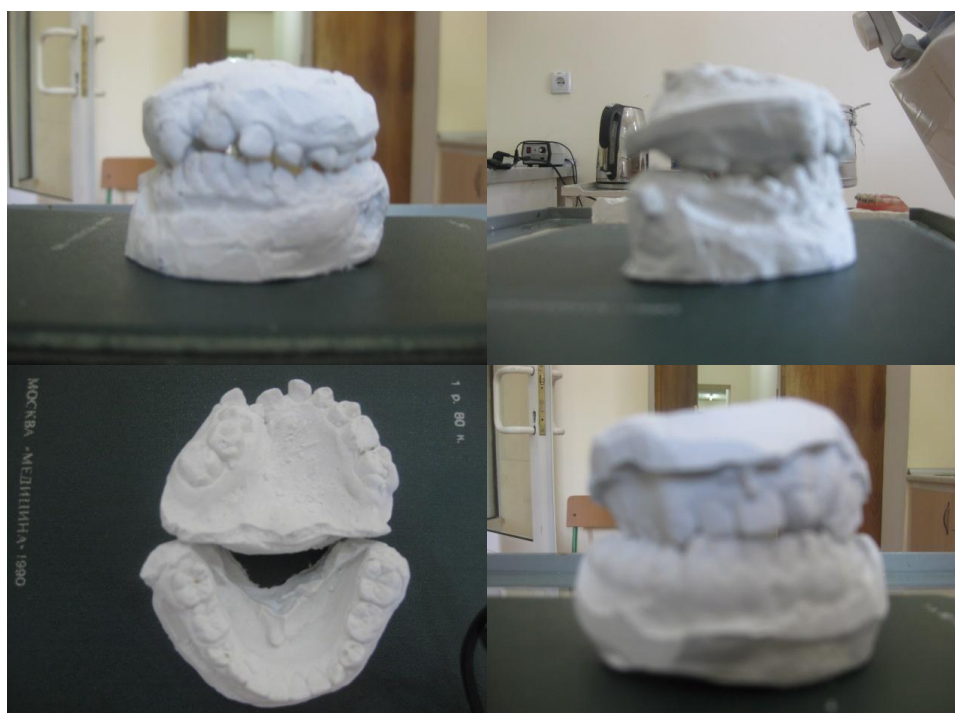Пример: Больной Абдумухторов Билол 9 лет поступил клинику диагнозом врожденная правосторонняя расщелина верхней губы и неба. 3а степени. Жалобы на врожденные дефект Ребенок от 1 беременности 1 роди 3200г. Мать болела во время беременности гриппом. Принемала лекарства. Муж родственник. Наследвенность не выявлено. При внешнем осмотре спайка на губе. Крыло носа грубо деформирвана уплошена. В полости рта расщелина твердой небы. Края ровный.Хейлопластика 1 лет

Вейлоплатика 2лет

Уранопластика 3 лет

Как видно из таблицы (№3) и гистограммы (№3) у детей с ВОРГН после пластики переднего отдела твердого неба опрокинутым лоскутом с одного фрагмента верхней челюсти. Расстояние между зубами и до срединной линии Ах на стороне отслойки достоверно отличается от нормы только на уровне 54! зубов. На уровне дистальных групп зубов 76! оно существенно не отличается от показателей нормы $P > 0,05$ и они занимают правильное положение в зубной дуге.

На уровне 5! Зубов оно по отношению к норме составляет соответственно $18,0 \pm 0,74$ и $25,0 \pm 0,81$ ($P < 0,001$). Аналогичное состояние нами отмечено и на уровне 4! Зубов. Сужение зубной дуги на уровне 45! Зубов обусловлено отрицательным влиянием рубцов на твердом небе в момент операции на уровне проекции зачатков этих зубов.



Модель 3 Сужение верхней челюсти у 3 зуба

На противоположной стороне челюсти где проводилась отслойка лоскута положение боковых зубов правильное кроме 3 зуба который несколько смещен небно, что характерно для этой формы патологии.

Данные антропометрических измерений расстояния от зубов до срединной линии Ax соответствуют показателям нормы ($P > 0,05$). (Гистограмма.3)

Таким образом, избирательная отслойка опрокинутого лоскута на одном фрагменте по размеру дефекта неба на уровне ее проекции приводит в последующем минимальному развитию деформации (сужения) верхней челюсти соответственно участка операционного поля. Врожденные пороки развития являются одной из самых актуальных медицинских и социальных проблем. Это обусловлено высокой частотой встречаемости патологии и тяжестью сформированных анатомических и функциональных нарушений у новорожденного. Распространенность пороков развития среди родившихся детей, по данным Всемирной Организации Здравоохранения, составляет 4-6 %, причем в половине случаев они представляют, крайне тяжелые поражения, нередко приводящие к смерти новорожденного. В Узбекистане число рождающихся с аномалией развития составляет более 4 тысяч в год, третью часть которых составляют дети с врожденной патологией челюстно-лицевой области, из них 90 % приходится на врожденные расщелины верхней губы и/или неба.

На сегодняшний день достигнуты значительные успехи в совершенствовании хирургических методов лечения пациентов с врожденными аномалиями челюстно-лицевой области. Значимость этой проблемы не снижается, так как постоянно возрастают требования к функциональным и эстетическим результатам комплексного лечения. В доступной нам литературе мы нашли ограниченное число работ, отражающих взаимосвязь биометрических параметров верхней челюсти и методики выполнения уранопластики.

Целью настоящего исследования было: дать характеристику возникающим биометрическим изменениям верхней челюсти при проведении уранопластики одно- и двухэтапными методами в различные возрастные периоды.

В каждой группе обследованных пациентов нами были изучены поперечные и продольные размеры зубных рядов верхней и нижней челюстей, проведено исследование небного свода с измерением угла А.

Результаты исследования показали, что во всех клинических группах после проведения оперативного лечения сагиттальные и трансверсальные параметры зубного ряда верхней челюсти были меньше аналогичных показателей контрольной группы. Причем в большей степени компрессия дентоальвеолярной дуги была выражена в области клыков у пациентов после радикальной уранопластики. На уровне вторых временных моляров или первых постоянных моляров выявлялось незначительное уменьшение трансверсальных параметров зубного ряда в клинических группах, в некоторых случаях ширина приближалась к нормальным показателям. Уменьшение величин средних значений длины верхнего зубного ряда в большей степени было выражено у детей в группе, где закрытие дефекта неба проводилось в один этап и в меньшей степени у пациентов с двухэтапной уранопластикой. Дентоальвеолярная дуга нижней челюсти у детей с врожденной расщелиной верхней губы и неба развивалась более гармонично, методика проведения уранопластики практически не влияла на ее биометрические параметры.

Сравнение параметров небного свода у пациентов с ВРГН показало, что ширина неба в группе после радикальной уранопластики в среднем на 12 % меньше чем у детей после проведения двухэтапной уранопластики и на 16 % чем у индивидуумов из контрольной группы. Наибольшая регрессия показателей высоты неба наблюдалась у пациентов, где закрытие дефекта неба осуществлялось одномоментно, что выражалось клинически при интраоральном осмотре, кроме того, наблюдалось уплощение небного свода.- Сагиттальные параметры небного купола были уменьшены • в обеих клинических группах, при этом длина неба была в среднем на 3 мм

больше у субъектов из группы после проведения двухэтапной уранопластики.

Последующий сравнительный анализ параметров верхней части ротовой полости пациентов в 3-12 месячном возрасте после первого этапа уранопластики и контрольной группы детей не выявил статистически достоверных различий. Данные этого исследования свидетельствуют об отсутствии ингибирующего влияния первого этапа уранопластики на ростовой потенциал верхнечелюстного комплекса у пациентов с врожденной расщелиной верхней губы и неба в этой возрастной группе.

Анализ рентгенологических снимков выявил большое количество отклонений по отношению к контрольной группе у пациентов с врожденной расщелиной верхней губы и неба. Сверхкомплектные зубы у пациентов с ВРГН чаще всего встречались в области расщелины альвеолярного отростка. В 35 % случаев у детей в клинических группах наблюдалось прогрессирующее снижение высоты прикуса связанное с декомпенсированной формой кариеса, что отрицательно влияло на оклюзионное соотношение челюстей.

Таким образом, мы выявили, что у всех пациентов наблюдается уменьшение ширины верхнего зубного ряда по сравнению с результатами контрольной группы в среднем на 25%, максимальная компрессия выявляется у пациентов из первой группы. У пациентов с ВРГН отмечается укорочение длины верхнего зубного ряда и переднего отрезка верхнего и нижнего зубных рядов в среднем на 26% по сравнению с контрольной группой, наибольшее укорочение общей длины и переднего участка верхней дентоальвеолярной дуги наблюдалось у пациентов после радикальной уранопластики.

В каждой группе обследованных пациентов нами были изучены поперечные и продольные размеры зубных рядов верхней и нижней челюстей.

Результаты исследования показали, что во всех клинических группах после проведения оперативного лечения сагиттальные и трансверсальные параметры зубного ряда верхней челюсти были меньше аналогичных показателей контрольной группы. Причем в большей степени компрессия дентоальвеолярной дуги была выражена в области клыков у пациентов после радикальной уранопластики. На уровне вторых временных моляров или первых постоянных моляров выявлялось незначительное уменьшение трансверсальных параметров зубного ряда в клинических группах, в некоторых случаях ширина приближалась к нормальным показателям. Уменьшение величин средних значений длины верхнего зубного ряда в большей степени было выражено у детей в группе, где закрытие дефекта неба проводилось в один этап и в меньшей степени у пациентов с двухэтапной уранопластикой. Дентоальвеолярная дуга нижней челюсти у детей с врожденной расщелиной верхней губы и неба развивалась более гармонично, методика проведения уранопластики практически не влияла на ее биометрические параметры.

Сравнение параметров небного свода у пациентов с ВРГН показало, что ширина неба в группе после радикальной уранопластики в среднем на 12 % меньше чем у детей после проведения двухэтапной уранопластики и на 16 % чем у индивидуумов из контрольной группы. Наибольшая регрессия показателей высоты неба наблюдалась у пациентов, где закрытие дефекта неба осуществлялось одномоментно, что выражалось клинически при интраоральном осмотре, кроме того, наблюдалось уплощение небного свода.- Сагиттальные параметры небного купола были уменьшены • в обеих клинических группах, при этом длина неба была в среднем на 3 мм

больше у субъектов из группы после проведения двухэтапной уранопластики.

Последующий сравнительный анализ параметров верхней части ротовой полости пациентов в 3-12 месячном возрасте после первого этапа уранопластики и контрольной группы детей не выявил статистически достоверных различий. Данные этого исследования свидетельствуют об отсутствии ингибирующего влияния первого этапа уранопластики на ростовой потенциал верхнечелюстного комплекса у пациентов с врожденной расщелиной верхней губы и неба в этой возрастной группе.

Тригонометрическое исследование диагностических моделей детей 2,5-3 летнего возраста после проведения радикальной уранопластики выявило незначительное увеличение параметров характеризующих суммарную длину верхней челюсти. При этом увеличение длины происходит за счет переднего участка верхней челюсти, в дистальных отделах наблюдаются обратные явления, что неблагоприятно сказывается на формировании и дальнейшем развитии речи у пациента с ВРГН. Статистический анализ величин средних значений показателей верхней челюсти у пациентов 2,5-3 летнего возраста после проведения двухэтапной уранопластики и контрольной группы детей не выявил различий ($p > 0,05$) Эти данные свидетельствуют об отсутствии неблагоприятного влияния двухэтапной уранопластики на рост и развитие верхнечелюстного комплекса в периоде сформированного временного прикуса.

Дальнейший контроль биометрических параметров верхней челюсти у пациентов 5-6,6 лет с врожденной расщелиной верхней губы и неба после проведения радикальной уранопластики выявил тенденцию к уменьшению размеров верхней части полости рта относительно контрольной группы без указанной патологии. В группе больных с двухэтапной методикой закрытия дефекта неба в идентичный возрастной период размеры верхней челюсти были , сопоставимы с аналогичными параметрами контрольной

группы. Таким образом, можно сделать вывод об отсутствии негативного влияния методики двухэтапной уранопластики на формирование ростовой модели верхнечелюстного комплекса у пациентов с ВРГН.

Сравнительный анализ величины средних значений фронтально - ретромолярного расстояния на стороне поражения не выявил статистически достоверных различий в клинических группах. Данная особенность свидетельствует об отсутствии закономерности между ростом и развитием малого фрагмента верхней челюсти и методикой проведения уранопластики. Интересно отметить, что данное расстояние, измеренное на здоровой стороне, было статистически достоверно больше в группе пациентов, где проводилось двухэтапное закрытие дефекта неба. В процессе симметрографического исследования трансверсальных параметров наблюдалась выраженная компрессия в области временных клыков и достаточно ярко проявляющаяся мезиальной ротацией малого фрагмента верхней челюсти у пациентов после проведения радикальной уранопластики. Основываясь на вышеизложенных данных можно сделать вывод о негативное влияние радикальной уранопластики на формирование и дальнейшее развитие дентоальвеолярного участка верхней челюсти.

При односторонней расщелине верхней губы и неба у 80,5 % средняя линия между центральными резцами была смещена в сторону поражения. В процессе анализа осевого наклона зубов прилежащих к области расщелины было выявлено в 73,7 % конвергенция коронковой и дивергенция корневой частей зуба проявляющейся клинически в образовании трем и диастемы.

При сравнительном анализе клинических групп дефицит места для прорезывания постоянных зубов в начальном периоде сменного прикуса статистически достоверно наблюдался у пациентов после радикальной уранопластики в 59,9 % и у пациентов после двухэтапной уранопластики в

43,4 % случаев, в контрольной группе детей аналогичный показатель составлял 38,4 %.

ВЫВОДЫ

1. Радикальная уранопластика с выкроекые с двух фрагментов после проведения уранопластики приводит к двухстороннему сужению челюсти.
2. Одномоментная уранопластика по методу Фролова- Махкамова (выкройка лоскута с одного фрагмента) по сравнению радикальное уранопластики приводит к одностороннему сужению верхней челюсти на уровне всех боковых зубов.
3. Пластика переднего отдела твердого неба после двухэтапное уранопластики опрокинутым лоскутом приводит к минимальному развитию деформации верхней челюсти.

ПРАКТИЧЕСКИЕ РЕКОМЕНДАЦИИ

1. Применение двухэтапной уранопластики показано при полных расщелинах верхней губы, альвеолярного отростка, твердого и мягкого неба.
2. В процессе диагностики биометрических изменений у пациентов с врожденной патологией необходимо использовать графические методы реконструкции, выявляя, таким образом, нарушения формы и размеров верхней челюсти.
3. Для профилактики деформации челюстей после хейло- и уранопластики необходимо поэтапное ортодонтическое лечение с исправлением формы и размеров зубных дуг верхней и нижней челюстей нормализацией осевого наклона передних зубов по отношению к плоскости основания челюсти; созданием условий для конструктивного прикуса.

СПИСОК ИСПОЛЬЗОВАННОЙ ЛИТЕРАТУРЫ

1. Азимов М.И. Метрический метод оценки результатов первичной хейлопластики при врожденной односторонней расщелине верхней губы и неба / М.И. Азимов, Р.А. Амануллаев // Новое в стоматологии. - 2001. - №9.-С. 76-77.
2. Арсенина О.И., Стадницкая Н.П. Применение современной несъемной ортодонтической техники при лечении пациентов с ретенированными зубами./О. И. Арсенина, Н. П. Стадницкая/ Новое в стоматологии. -1997.-N 1.-е 32-34.
3. Артюшкевич А.С. Частота расщелин губы и неба у новорожденных Беларуси / А.С. Артюшкевич, Д.Л. Николаев, М.Е. Зорич // Здравоохранение. - 1999. - № 8. - С. 23-24.

4. Бабанина Б.Г. Организация комплексного лечения детей с врожденными расщелинами лица в условиях межобластного центра : автореф. дис. ... канд. мед. наук / Б.Г. Бабанина. - Л., 1989. - 22 с.
 5. Бабицкая Е. Е. Опыт ринопластики свободной пересадки части ушной раковины /Е. Е. Бабицкая //В кн. Тезисные доклады научного общества хирургов РСФСР. Ленинград. — 1955. — с.68 — 69.
 6. Баладина Е.А. Факторы риска возникновения врожденной расщелины губы и неба у детей, проживающих на территории города Перми и Пермской области : дис. ... канд. мед. наук / Е.А.Баладина. - Пермь, 2001.-201 с.
 7. Белякова С.В. Врожденные пороки развития лица и челюстей: заболеваемость, смертность, факторы риска / С.В.Белякова, Л.Е.Фролова // Стоматология. - 1995. - № 5. - С. 72 - 74.
 8. Бессонов С.Н. Антропометрический анализ лица в хирургии врожденных расщелин верхней губы / С.Н.Бессонов // Стоматологические заболевания детей: (Эпидемиология, профилактика, лечение) : сб. науч. тр. - М., 2000. - С. 160-162.
 9. Бронхолегочная функция у детей с врожденной расщелиной верхней губы и неба / М.Э.Махкамов [и др.] // Стоматология. — 2001. - № 5. — С. 34-36.
- Ю.Ванкевич М. М. Возможности ортопедического воздействия на растущую и зрелую кость (о деформации, лицевого скелета)/М. М. Ванкевич // Труды Ленинградского научно-исследовательского института травматологии и ортопедии. — вып. 4 — 1953. — с. 238 -246.
- П.Вансовская Л.И. Современная комплексная реабилитация- детей с расщелиной* неба / Л.И.Вансовская // Материалы 15 Съезда

оториноларингологов России, 25-29 сент. — Спб., 1995. — Т. 2. - С. 521-525.

12. Верапатвелян А.Ф. Дохирургическая коррекция положения фрагментов' верхней челюсти, у детей с односторонним сквозным несращением губы и неба: автореф. дис. ... канд. мед. наук / А.Ф.Верапатвелян. — М., 2004. -20 с.

13. Виссарионов В: А. Профилактика послеоперационных Рубцовых деформаций верхней губы и неба / В.А.Виссарионов, Е.И.Карпова, А.Г.Леонов // Организация и профилактика в стоматологии : материалы конф. стоматологов, 14-15 апр. - Екатеринбург, 1993. - С. 179-183.

14. Водолацкий М.П. Организация лечения и наблюдения-больных- с врожденными расщелинами- лица в межобластном центре / М.П.Водолацкий, Б.Г.Бабанина// Стоматология. - 1993. - № 1. - С. 11-14.

15. Водолацкий М.П. Принципы ортодонтического лечения детей с врожденной расщелиной верхней, губы и неба / М.П.Водолацкий, Б.Г.Бабанина // Экология и здоровье человека : материалы Межрегион, науч. - практ. конф., посвящ. 60-летию Ставропол. гос. мед. акад. — Ставрополь, 1998. - С. 344-346.

16^Волосовец Т.В; Нарушение речи с врожденными расщелинами губы и неба / Т.В.Волосовец, Е.А.Соболева // Российский; стоматологический журнал. - 2001. - № 4. - С. 34-36:

17. Восприятие речи детьми с врожденной расщелиной верхней губы и неба / А.А.Мамедов [и др.] // Актуальные проблемы фониапии : Ттз. докл. междунард, симпозиума, 29-31 мая, г. Екатеринбург. - М., 1996. - С. 84.

18. Врожденные пороки развития лица и челюстей у детей: (Статистические данные по Москве за 1979-1993 гг.) / С.В.Белякова [и др:] // Стоматология. - 1996. - № 1. - С. 61-63.
19. Гаврилова О А. Стоматологический^ статус и особенности гомеостаза полости рта у пациентов с врожденными расщелинами верхней губы и неба / О.А.Гаврилова // Стоматологические заболевания у детей: (Эпидемиология, профилактика, лечение) : сб. науч. тр. — М., 2000. — С. 53-60.
20. Герасименко М.Ю. Физические факторы в комплексной; реабилитации детей с врожденной расщелиной: верхней губы и неба : автореф. дис. . д-ра мед. наук / М.Ю.Герасименко. - М., 1996. - 37 с.
21. Герасимова Л.П. Сравнительный анализ эффективности различных методов комплексной терапии детей с врожденными расщелинами губы и неба : дис. ... канд. мед. наук/Л.П.Герасимова.—Пермь, 1990. - 194 с.
22. Гончаков Г.В. Хирургическое лечение больных с врождёнными расщелинами верхней губы и неба / Г.В.Гончаков // Передовые технологии медицины на стыке веков : сб. ст. -М., 2000. - С. 85-90..
23. Гогае В.И. Реконструкция твердого неба при врожденных расщелинах / В.И.Гоппе // Стоматология. - 2000. - Т. 79, № 1. - С. 62-64.
24. Гранчук Г.Н. Особенности медицинской реабилитации больных с верхней микрогнатией после врожденных расщелин верхней губы, твердого и мягкого неба / Гранчук Г.Н. // Передовые технологии медицины на стыке веков : сб. ст. -М., 2000. - С. 104.
25. Гущина Н.В. Изменение сроков прорезывания и аномалий развития молочных зубов у детей, находящихся на ортопедическом лечении по поводу врожденной расщелины губы и неба / Н.В.Гущина,

Н.Н.Захарова // Посвящена 100 - летию со дня рождения И.М. Оксмана : сб. науч. тр. - Казань, 1995. -С. 93-95.

26. Давыдов Б.Н. Оценка воздействия плавающего obturator на рост и развитие верхней челюсти у больных с врожденными расщелинами / Б.Н.Давыдов, Д.В.Бобров // Стоматологические заболевания у детей: (Эпидемиология, профилактика, лечение) : сб. науч. тр. — М., 2000. — С. 134-137.

27. Давыдов Б.Н. Реабилитация детей с расщелинами верхней губы и неба у стоматологов - педиатра / Б.Н.Давыдов, О.А.Гаврилова, В.В.Максимова. -Тверь, 1999.-С. 103.

28. Давыдов Б.Н. Хирургическое лечение врожденных пороков лица / Б.Н.Давыдов. - Тверь : РИЦ ТГМА, 2000. - 221 с.

29. Дмитриева В. С. Деформации после операций по поводу врожденных расщелин верхней губы. /В. С. Дмитриева // Стоматология . — 1956 - №2. - С. 33-36

30. Зайкова О.И. Состояние эндокринной системы у детей с расщелинами губы и неба. Роль оценки на этапах клинической реабилитации / О.И.Зайкова, А.В.Мыларщиков // Организация и профилактика в стоматологии : материалы конф. стоматологов, 14-15 апр. Екатеринбург, 1993.-С. 173-177

31.Зернов А.В., Лавриков В.Г., Чумаков А.Н. Устранение зубо- челюстных деформаций у детей перенесших уранопластику, брекет-техникой./А. В. Зернов, В. Г. Лавриков, А. Н. Чумаков// Ученые института - практическому здравоохранению. Том 1 (Медико- биологические проблемы стоматологии). - Тверь, 1992 г. - С.42

32.Зорич М.Е. Обоснование ранних ортодонтических мероприятий в комплексном лечении врожденных расщелин верхней губы и неба у

новорожденных / М.Е.Зорич // Современная стоматология. — 1997. - № 3. - С. 4-6.

33. Кадагишвили Т.Ш. Факторы риска расщелин верхней губы и неба / Т.Ш.Кадагишвили // Медицинские новости Грузии. - 1999. - № 11. — С. 21-23.

34. Калюш А.В. К вопросу о профилактике врожденной челюстно-лицевой патологии / А.В.Калюш, С.И.Блохина // Детская стоматология. — 1999. - № 2. - С. 32-37.

35. Камышева Л.И. Ортодонтическое лечение детей с расщелиной верхней губы, альвеолярного отростка и неба в условиях поликлиники в период молочных зубов и их смены: Учеб. пособие для студентов, ординаторов и врачей ортодонтов / Л.И.Камышева. - М., 2001. — 39 с.

36. Карякина И.А. Функционально-эстетическая реабилитация больных с односторонней расщелиной верхней губы и неба : автореф. дис. ... канд. мед. наук / И.А.Карякина. - М., 2003. - 25 с.

37. Кобахидзе К.А. Эпидемиология, врожденной расщелины верхней губы и неба.

неба и антропометрическая характеристика роста и развития верхней челюсти : автореф. дис. ... канд. мед. наук / К.А.Кобахидзе. - Тбилиси, 1996.-34 с.

38. Ковалев В.Г. Лечение больных с односторонними расщелинами верхней губы : автореф. дис. ... канд. мед. наук / В.Г.Ковалев. - Самара, 1997. - 19 с.

39. Козин И.А. Эстетическая хирургия врожденных расщелин лица / И.А.Козин. - М : Мартис, 1996. - 568 с.

40. Козлов В. А. Классификация врожденных расщелин и изъянов неба после уранопластики. Клинико-эмбриопатогенетические принципы /

- В. А.Козлов // Стоматология. - 2000. - Т. 79, № 1. - С. 58-61.
41. Кондрашов С.П. Популяционные исследования врожденных расщелин . губы и неба в Башкирской АССР : автореф. дис. ... канд. мед. наук /
- С. П.Кондрашов. - М., 1989. - 24 с.
42. Кондрашов С.П. Проблемы психологической реабилитации детей с врожденными расщелинами верхней губы и неба / С.П.Кондрашов, С.В.Дьякова, С.В.Яковлев // Российский стоматологический журнал. — 2000.-№3.-С. 19-21.
43. Котов Г.А. Принципы хирургического лечения врожденных расщелин неба у детей / Г.А.Котов // Новости оториноларингологии и логопатологии. - 1996. - № 1. - С. 65-67.
44. Красникова О.П. Ситуационный анализ заболеваемости и этиологических аспектов врожденных и этиологических аспектов врожденных расщелин губы и неба по архивным данным г. Воронежа и Воронежской области автореф. дис. ... канд. мед. наук / О.П.Красникова. - Воронеж, 1999. -29 с.
45. Кулакова Н.П. Ортодонтическое лечение детей с расщелинами губы и неба / Н.П.Кулакова, Л.В.Кондратьева // Бюллетень Вост. - Сиб. науч. центра Сиб. отд-ния Рос. акад. мед. наук. - 1997. - № 1. - С. 48-49.
46. Куличкова В.Н. Комплексная реабилитация больных с врожденной расщелиной верхней губы и неба с учетом их возраста и видов восстановительного лечения : дис. ...канд. мед. наук / В.Н.Куличкова. » Екатеринбург, 1999. - 112 с.

47. Лопухова Н.Б. Клиническая картина и особенности ортопедического лечения взрослых пациентов с врожденной расщелиной губы и неба / Н.Б.Лопухова // Стоматология. - 2004. - Т. 83, № 2. - С. 51-53.
48. Лысенко Д.Д. Специализированная помощь детям с врожденными расщелинами губы и неба / Д.Д.Лысенко, О.Н.Белых, Л.В.Кондратьева // Современные проблемы педиатрии и детской хирургии : сб. науч. тр., посвящ. 105-летию Ивано-Матрен. гор. дет. клинич. больницы, 75-летию проф. В.А. Урусова. - Иркутск, 2000. - С. 295-298.
49. Медведев М.В. Перинатальные исходы при врожденных пороках развития. Расщелины верхней губы и неба / М.В.Медведев, Е.В.Юдина, Н.В.Потапова // Ультразвуковая диагностика в акушерстве, гинекологии и педиатрии. - 2001. - № 4. - С. 260-267.
50. Медведовская Н.М. Психологическая и социальная помощь родителям ребенка с врожденной патологией / Н.М.Медведовская, О.А.Романова // Ортодент-Инфо. - 1998. - № 2. - С. 33-34.
51. Наследственные синдромы и медико-генетическое консультирование / С.И.Козлова [и др.]. - М. : Практика, 1996. - 320 с.
52. Некоторые особенности микрофлоры ротовой полости при врожденной расщелине верхней губы и неба / З.О.Вадачкория [и др.] // Антибиотики и химиотерапия. - 1995. - № 9. - С. 26-29.
53. Непосредственные и отдаленные результаты ортодонтического лечения взрослых / Г.Б. Оспанова, М.В. Сакира, Р.Е. Черкасская и др. // Стоматология. - 1978, - №2. - С. 61-63.
54. Никитин А.А. Физические факторы в комплексной реабилитации детей с врожденным незаращением верхней губы / А.А.Никитин // Стоматология. - 1998. - Т. 77, № 2. - С. 50-52.

53. Николаева И.В. Социально — гигиенические аспекты распространенности расщелин губы и неба и организация медицинской помощи в условиях крупного города : дис. ... канд. мед. наук / И.В.Николаева. - М., 1997. - 144 с.
54. Особенности оказания помощи детям с врожденной патологией лица в Приднепровском регионе / Е.Н.Дычко, В.И.Гончар, А.В.Кныш, Л.В.Халецкая // Вестник стоматологии. — 1995. - № 2. — С. 134-137.
55. Персин Л.С. Стоматология детского возраста / Л.С.Персин, В.М.Елизарова, С.В.Дьякова. - М. : Медицина, 2003. - 640 с.
56. Попова Д.Н. Лечение детей раннего возраста со сквозными расщелинами верхней губы и неба. / Д.Н. Попова// Автор, дис...канд. мед. наук.-М., -1975.-18с.
57. Предоперационная подготовка и реабилитация детей с врожденной патологией челюстно-лицевой области / А.Т.Карнаухов [и др.] // Бюллетень Вост. - Сиб. отд-ния Рос. акад. мед. наук. - 1996. - № 1-2. - С. 65-67.
58. Пути оптимизации лечебной программы для детей с врожденными расщелинами лица и неба / В.А.Виссарионов [и др.] // Материалы 11 Съезда Общерос. Стоматологической ассоциации, Волгоград, 23-25 мая 1994.-Екатеринбург, 1995.-С. 152-153.
59. Распространенность и хирургическая помощь детям с врожденными расщелинами верхней губы и неба на территории Тверской области / А.А.Лаврентьев [и др.] // Стоматологические заболевания у детей: (Эпидемиология, профилактика, лечение) : сб. науч. тр. — М., 2000. - С. 179-183.

60. Рубежова И.С. Санкт-Петербургский городской диспансерный центр реабилитации детей с врожденной расщелиной верхней губы и неба / И.С.Рубежова, Н.М.Медведевская // Актуальные вопросы челюстно-лицевой хирургии : сб. науч. тр., посвящ. 100-летию А.А. Лимберга. - СПб., 1995.-С. 107-114.
61. Рубцова Н. В, Гончаков Г. В. К вопросу об оптимальной тактике хирургического лечения пациентов с врожденными односторонними сквозными расщелинами верхней губы и неба / Н. В Рубцова, Г. В. Гончаков // Материалы международной конференции челюстно-лицевых хирургов и стоматологов. - Ст.-Петербург, - 2005; - с.157.
62. Семенченко Г.И. Новые способы восстановительного лечения врожденных незаращений лица / Г.И. Семенченко, Г.Г.Крыкляс, А.Г.Гулюк //Вестник стоматологии. - 1995. - № 2. — С. 117-120.
63. Стукалов М.В. Устранение недоразвития верхней челюсти у детей после хейло-уранопластики : автореф. дис. ... канд. мед. наук /М.В.Стукалов. - М., 2001. - С. 20.
64. Телякова С.В. Врожденные пороки развития лица и челюстей: заболеваемость, смертность, факторы риска : обзор / С.В.Телякова, Л.Е.Фролова// Стоматология. - 1995. - № 5. - С. 75-75.
65. Терехова Т.Н. Раннее ортодонтическое лечение детей с врожденными расщелинами верхней губы и неба / Т.Н.Терехова, А.Н.Кушнер // Здоровоохранение. - 1996. - № 9. — С. 5-6.
66. Терновский С. Д. Незаращение верхней губы у детей и его оперативное лечение /С. Д. Терновский// М. Медгиз, 1952. - 113 с. '
67. Фролова Л.Е., Загирова А.Ф., Попова Д.Н. Ортодонтическое лечение детей с двусторонней расщелиной верхней губы и неба после

хейлоуронопластики./Л. Е. Фролова, А. Ф. Загирова, Д. Н. Попова//Стоматология, 1981, №6, с.33-35.

68. Цыплакова М.С. Комплексный подход к лечению расщелин верхней губы и неба / М.С.Цыплакова // Ученые записки Санкт— Петерб. гос. мед. ун-та им. И.П. Павлова. - 2000. - № 2. - С. 80-85.

69. Хорошилкина Ф. Я. Ортодонтия. Диагностика и комплексное лечение при зубочелюстно-лицевых аномалиях, сочетающихся с врожденным несращением верхней губы, альвеолярного отростка, неба./ Ф. Я. Хорошилкина// Ст. Петербург. - 2001. - 277 с.

70.Часовская З.И. Исправление формы верхней челюсти у подростков и взрослых больных с расщелиной неба:/ З.И. Часовская/ / Стоматология, - 1970. -№4,с.68-71.

71.Шатана Л.А. Влияние различных методов лечения детей с врожденной сквозной расщелиной верхней губы и неба на рост и развитие челюстей / Л.А. Шатана, А.А. Аникиенко // Актуальные вопросы ортодонтического лечения : тез, докл. науч. — практ. конф. / отв. ред. В.Г. Васильев. - Иркутск, 1990. - С. 106-107.

72.Эффективность современных медицинских технологий в ранней реабилитации детей с врожденной расщелиной верхней губы и неба / В.А.Виссарионов [и др.] // Сб. ст. науч. -практ. конф. стоматологов Республики Башкортостан. - Уфа, 1996. - С. 22-23.

73. Юрьева Л.И. Профилактика основных стоматологических заболеваний у детей с врожденной челюстно-лицевой патологией в системе семейной диспансеризации : дис. ... канд. мед. наук / Л.И.Юрьева. - Екатеринбург, 2000.-С. 130.

74. Щербаков А.С. Аномалии прикуса у взрослых./ А.С. Щербаков-М. 1987.- 192с

75. Яковлев С.В. Частота расщелин губы и неба как основа для организации центров диспансеризации / С.В.Яковлев, С.В.Дьякова, С.П.Кондрашов // Стоматологические заболевания у детей: (Эпидемиология, профилактика, лечение) : сб. науч. тр. -М., 2000. - С. 183-184.
76. Anastassov Y. Analysis of nasal deformities in cleft lip, alveolus and palate patients by a new rating scale : preliminary report / Y.Anastassov, C.Chirkov // *Craniofac. Surg.* - 2003. - Vol. 31, N 5. - P. 299-303.
77. Approaches to cleft lip and palate repair / J.De La Pedraja [et al.] // *J. Craniofac. Surg.* - 2000. - Vol. 1-1, N 6. - P. 562-571.
78. Assael LA. Primary repair of cleft palate : a review of surgical technique / L.A.Assael // *Atlas Oral Maxillofac. Surg. Clin. North Am.* - 1995. - Vol. 3, N1.- P. 13-27.
79. Associated malformations in infants with cleft lip and palate: a prospective, population-based study / A. E. Athanasiou [et al.] // *Pediatrics.* - 1997. - Vol. 100, №2. -P. 180-186.
80. Benzodiazepines and pregnancy / M.C.Perault [et al.] // *Therapie.* - 2000. - Vol. 55, N5.-P. 587-595.
81. Berkowitz S, Friede H, Evans C, Friede H, Kuijpers-Jagtman AM, Prahlf-Anderson B, Rosenstein S. Timing of cleft palate closure should be based on the ratio of the area of the cleft to that of the palatal segments and not on age alone./ S. Berkowitz, R. Duncan, C. Evans// *Plast. Reconstr. Surg.* - 2005 - Vol.115; №6.-P.1483-1499.
82. Berkowitz S. A dissent: cleft palate closure in the neonate. IS. Berkowitz // *Cleft Palate Craniofac J.* -1996 - Vol.33; №4- P.352-358.
83. Botti G. Augmentation cheiloplasty by using mucomuscular flaps / G.Botti, R.Villedien//*AestheticPlast. Surg.*-1995.-Vol. 19, N1.-P. 69-74.

84. Capelozza Filho L, Correa Normando AD, Da Silva Filho OG. Isolated influences of lip and palate surgery on facial growth: Comparison of operated and nonoperated male adults with US LP. / L. Capelozza Filho, AD Correa Normando, OG Da Silva Filho // Cleft Palate Craniofac. J; - 1996. - Vol: 33 -
• p.51-56.
85. Cereijo A.I. Prevalence of other birth defects among relatives of oral cleft probands / A.L.Cereijo, M.L.Martinez-Frias // J. of Medical Genetics. - 1992. -Vol. 29, №7.-P. 516.
86. Chancholle A.R. The treatment of cleft lip, cleft palate and; other dysmorphisms: the ideal technic and therapeutic reality/ A.R. Chancholle, M. Brousilova//Orthod. Fr. - 2004. - Vol. 75, N 4. - P. 291-296.
87. Chapman K.L. Phonologic processes in children with cleft palate / K.L.Chapman // Cleft Palate Craniofacial; J - 1993. - Voli 30, № 1. - P. 64-72.
88. Characteristic forms of the upper part of the oral cavity in newborns with isolated, cleft palate /H. Oblak, N.Ihan-Hren // Cleft Palate-Craniofacial J. - 2001 .-Vol. 38, N2.-P. 164.
89. ChowT.K. Survey of 300 Chinese cleft palate patients presenting for recall to a dental department in Hong Kong / T.K. Chow // Cleft Palate Craniofacial J. - 1994. - Vol. 31, №2. - P. 146-147.
90. Classification and birth prevalence of orofacial clefts / M.Fara jet al.] // Am. J. Med: Genet. -1998. - Vol. 75, № 2. - P. 126-137.
91. Cleft lip and palate : a review for dentists / E. Dahl [et al.] II J; Can. Dent. Assoc. - 2001. - Vol. 67, N 1. - P. 668-673.
92. Clinical and epidemiologic studies of cleft lip and palate in the Philippines / J.G:Murray [et al.] // Cleft Palate Craniofac. J. - 1997. - Vol. 34, №1. - P. 7-10.

93. Coleman J.R. The embryology, classification, epidemiology, and genetics of facial clefting / J.R.Coleman, J.M.Sykes // Facial Plast. Surg. Clin. North Am. -2001.-Vol. 9, N1. - P. 1-13.
94. Christensen L.V. Delayed onset of masseter muscle pain in experimental tooth clenching /L.V. Christensen, S.E. Mohamed, J.D. Harrison //J. Prosthet. Dent.— 1982,- Vol. 48, №5.-P.579.
95. Dahl E. Breastfeeding the infant with a cleft defect / E.Dahl // NAACOGS Clinical Issues in Perinatal & Womens Health Nursing. - 1992. - Vol. 3, № 4. -P. 634-639.
96. Development of infants and toddlers with clefts from birth to three years of age / G.S.Neiman [et al.] // Cleft Palate Craniofac J. -1997. - Vol. 34, № 3. - P. 218-225.
97. Enlow DH. Handbook of facial growth / DH Enlow // Philadelphia; - Saunders, - 1982.-P. 34, 85.
98. Epidemiology of cleft lip and cleft palate in Mississippi (Review) / S.R.Das [et al.] // Southern Medical J. - Vol. 88, № 4. - P. 437-442.
99. Eppley B.L. // Pediatric plastic. Surg. - 2001. - Vol. 28, N 4. - P. 31-44.
100. Family environment of individuals with oral clefts in Argentina / D.F. Wyszynski [et al.] // Cleft Palate Craniofac J. - 2005. - Vol. 42, N 2. - P. 185-191.
101. Feeding interventions for growth and development in infants with cleft lip, cleft palate or cleft lip and palate / A.A.Glenny [et al.]. — Manchester. - M15 6FH.
102. Graber TM. The congenital cleft palate deformity./ TM Graber// J Am Dent Assoc. - 1954 - Vol.48; №4 - P.375-95.

103. Grayson B.H. Nasoalveolar molding for infants born with clefts of the lip, alveolus, and palate / B.H.Grayson, D.Maull // Clin. Plast. Surg. - 2004. - Vol. 31, N2.-P. 148-149.
104. Han B J. Longitudinal study of craniofacial growth in subjects with cleft lip and palate : from cheiloplasty to 8 years of age / B.J.Han, A.Nakamura, H. Tashiro // Cleft Palate Craniofac J. - 1995. - Vol. 32, N 2. -P. 156-166.
105. In utero models of craniofacial surgery / T.R.Harling [et al.] // World J. Surg. -2003. - Vol. 27, N 1. -P. P. 108-116.
106. Herfert O. Two-stage operation for cleft palate./ O. Herfert // Br J. Plast. Surg. - 1963.-Vol.16-P.37-45.
107. Jocelyn L.J. Cognition, communication, and hearing in young children with cleft lip and palate and in control children: a longitudinal study / L.J.Jocelyn, M.A.Penko, H.L.Rode // Pediatrics. - 1996. - Vol. 97, N 4. - P. 529-534.
108. Jones M.C. Facial clefting. Etiology and developmental pathogenesis / M.C Jones // Clinic in Plastic Surgery. - 1993. - Vol. 20, N 4. - P. 599-606.
109. Kirschner R.E. Cleft lip and palate / R.E.Kirschner, D.LaRossa // Otolaryngol. Clin. North Am. - 2000. - Vol. 33; N 6. - P. 1191-1215.
110. Kozelj V. Changes produced by presurgical orthopedic treatment before cheiloplasty in cleft lip and palate patients / V.Kozelj // Cleft Palate Craniofac J. - 1999. - Vol. 36, N 6. - P. 515-521.
111. Krogman W.M., Jain R.B., Oka S.W. Craniofacial growth in different cleft types from one month to ten years. / W.M. Krogman, R.B. Jain, S.W. Oka // Cleft Palate J. - 1982-Vol.19; №3 -P.206-211.

112. Kunstmann E. Lip-jaw-palate clefts. Heterogenous disease pictures / E.Kunstmann, J.Radtko, J.T.Epplen // Mund. Kiefer Gesichtschir. - 2001. - Vol. 5, N5.-P. 305-311.
113. Leite I.C. Chemical exposure during pregnancy and oral clefts in newborns /
I. C.Leite, F.J.Paumgarten, S.Koifinan // Cad. Saude Publica. - 2002. - Vol. 18, N1.-P. 17-31.
114. Longitudinal study on the changes of maxillary arch dimensions in Japanese children with cleft lip and/or palate : infancy to 4 years of age / Y.Muton, H. Nakano // Cleft Palate Craniofac J. - 1995. - Vol. 32, N 2. - P. 149-155.
115. Lorenz H.P. In utero surgery for cleft lip/palate : minimizing the "Ripple Effect" of scarring / H.P.Lorenz, M.T.Longaker // J. Craniofac. Surg. - 2003. -Vol. 14, N4.-P. 504-511.
116. Luo Y. A comparative study on the nasolance and graph pattern of cleft palate patients before and operation / Y.Luo // Chung-Hua Kou Chiang I Hsueh Tsa Chih Chinese J. Stomatology. - 1993. - Vol. 28, № 3. - P. 143-145.
117. Luther F. The development pf a regional cleft lip and palate database-a preliminary report / F.Luther, P.A.Cook // Brit. J. Orthodontics. - 1994. - Vol. 21, №3. - P. 291-295.
118. Magdalenic-Mestrovic M. An epidemiological study of orofacial clefts in Croatia 1988-1998 / M.Magdalenic-Mestrovic, M.Bagatin // J. Craniomaxillofac. Surg. - 2005. - Vol. 33, N 2. - P. 85-90.
119. Mar eusson A. Adult patients with treated complete cleft and palate. Methodological and clinical studies / A.Mareusson // Swed. Dent. J. Suppl. - 2001.-Vol. 145.-P. 1-57.

120. Merritt L. Understanding the embryology and genetics of cleft lip and palate / L.Merritt // Adv. Neonatal Care. - 2005. - Vol. 5, N 2. - Part 1. - P. 64-71.
121. Millard R.D. Cleft Craft. The evolution of its surgery. I. The unilateral deformity / R.D.Millard // JR.M.D.F.A.C.S. - 1976.
122. Millard DR Jr, Latham RA. Improved primary surgical and dental treatment of clefts. / DR Millard, RA. Latham // Plast. Reconstr. Surg. - 1990, - Vol.86, №5-P. 856-871.
123. Nandlal, Utreja A, Tewari A, Chari PS. Effects of variation in the timing of palatal repair on sagittal craniofacial morphology in complete cleft lip and palate children./ Nandlal, A. Utreja, A. Tewari // J. Indian Soc. Pedod. Prev. Dent. - 2000 - Vol.18; №4-P.153-160.
124. Nasolabial and alveolar morphology following presurgical orthopedic treatment in complete unilateral clefts of lip, alveolus and palate / S. Fukuhara [et al.] // Craniomaxillofac. Surg. - 2003. - Vol. 31, N 6. - P. 343-347.
125. Ogle O.E. Incidence of cleft lip and palate in a newborn Zairian sample (letter) / O.E.Ogle // Cleft Palate Craniofacial J. - 1993. - Vol. 30, № 2. - P. 250-251.
126. Oliver R.G. Neonatal feeding of infants born with cleft lip and/or palate: parental perceptions of their experience in south Wales / R.G.Oliver, G.Jones // Cleft Palate Craniofacial J. - 1997. - Vol. 34, № 6. - P. 526-532.
127. Orofacial clefts in Hungary. Epidemiological and genetic data, primary prevention / A.E.Czeizel [et al.] // Folia Phoniatr. Logop. - Vol; 49, № 49. - P. 111-116.
128. Osuji O.O. Cleft lip and palate as seen in the University College Hospital, Ibadan /O.O.Osuji, D.L.Ogar, O.O.Akande // West African J. of Medicine. - 1994. - Vol. 13, № 4. - P. 242-244.

129. Pai syndrome : a report of a case and review of the literature / K.A.A1-Mazrou [et al.] // Int. J. Pediatr. Otorhinolaryngol. - 2001. - Vol. 61, N 2. - P. 149-153.
130. Parent's age the risk of oral clefts / C.Bille [et al.] //Epidemiology. - 2005. -Vol: 16, N3.-P. 311-316.
131. Patterns of maxillary alveolar arch growth changes of infants with unilateral cleft lip and palate : preliminary findings / B.Braumann [et al.] // Cleft Palate Craniofac. J. - 2003. - Vol. 40, N 4. - P. 363-372.
132. Piffko J. Possibilities and limitations in evaluating treatment concepts in lip- jaw-palate clefts / J.Piffko, U.Meyer, U.Joos //• Mund Kiefer Gesichtschir. - 2002.-Vol. 6, N 1. - P. 49-52.
133. Premaxillary size craniofacial growth in patients with cleft lip and palate / Y.F.Liao [et al.],// Changgeng Yi Xue Za Zhi. - 1998. - Vol. 21, N 4. - P. 391-396.
134. Prevalence of nonsyndromatic oral clefts in Texas : 1995-1999 / S.S.Hashmi [et al.] // Am. J. Med. Genet. A. - 2005. - Vol. 134, N 4. - P. 368-372.
135. Redford-Badwal D.A. Infact of cleft lip and/or palate on nutritional health and oral-motor development / D.A.Redford-Badwal, K.Mabry, J.D.Frassinelli // Dent. Clin. North Am. - 2003. - Vol. 47, N 2. - P. 305-317.
136. Rival J.M. The genetics of labio-palatal clefts / J.M.Rival, A.David // Rev. Stomatol. Chir. Maxillofac.-2001.-Vol. 102,N3-4.-P. 171-181.
137. Rosche C. Incidence of facial clefts in the Magdeburg region. [German] / C.Rosche, V.Steinbicker, I.Rose // Mund-, Kiefer- Und Gesichtschirurgie. - 1998. -Vol. 2, №1.- P. 5-10.
- 138.Sandberg D.J. Neonatal cleft lip and cleft palate repair / D.J.Sandberg, W.P.Magee, MJ.Denk // AORN J. - 2002. - Vol. 75, N 3. - P. 490-498.

139. Seibert R.W. Bilateral cleft nasal repair / R.W.Seibert // Facial Plast. Surg. - 2000. - Vol. 16, N 1. - P. 69-78.
140. Slavkin H.C. Incidence of cleft lips, palates rising (Review) / H.C.Slavkin // J. Amer. Dent. Ass. - 1992. - Vol. 123, № 11. - P. 61-65.
141. Taher A.A. Cleft lip and palate in Tehran / A.A.Taher // Cleft Palate